ISBN: 978-975-96175-1-6

FOTODERMATOLOJİ



Editörler

Gonca Elçin

Ayşe Serap Karadağ

Ertan Yılmaz

KASIM, 2015

TÜRK DERMATOLOJİ DERNEĞİ YAYINLARI
No: 2

FOTODERMATOLOJİ

Editörler

Prof. Dr. Gonca Elçin
Hacettepe Üniversitesi Tıp Fakültesi, Deri ve Zührevi Hastalıklar Anabilim Dalı, Ankara

Doç. Dr. Ayşe Serap Karadağ
İstanbul Medeniyet Üniversitesi Tıp Fakültesi, Deri ve Zührevi Hastalıklar Anabilim Dalı, İstanbul

Prof. Dr. Ertan Yılmaz
Akdeniz Üniversitesi Tıp Fakültesi, Dermatoloji Anabilim Dalı, Antalya

Kasım, 2015

TÜRK DERMATOLOJİ DERNEĞİ

1968

TÜRK DERMATOLOJİ DERNEĞİ YAYINLARI
No: 2

ISBN: 978-975-96175-1-6

Basım Tarihi: Galenos Yayınevi, İstanbul, 01.11.2015

Kitabı hazırlayanlar ve yayıncı sarf malzeme, ilaç seçimi ve ilaç dozları dahil olmak üzere yapılan tüm tanı ve tedavi önerilerinin yayın tarihinde kabul edilen standartlara ve klinik uygulamaya uyumlu olmasına özen göstermiştir. Bununla birlikte yeni araştırma sonuçları ve yasal düzenlemeler klinik standartları sürekli olarak değiştirdiği için, ilaç prospektüslerinde yer alan doz önerileri, uyarılar ve kontrendikasyonların kontrol edilmesi gereklidir. Tüm tedaviler, taşıdığı riskler ve beklenen yarar ışığında, her bir hasta için bireysel olarak değerlendirilmelidir. Bu kitabın amacı güncel bilgilerin aktarılması olup, verilen bilgiler bireysel tanı ve tedavinin yerini tutmamaktadır. Öneri niteliğinde olan bilgiler, ilgili tüm tıbbi durumlar için geçerli değildir. Klinik pratikte uygulanacak olan işlemler, hastaların bireysel olarak değerlendirilmesi sonucunda belirlenmelidir. Yazıların içerik ve özgünlük ile ilgili sorumlulukları yazarlara aittir. Yayımlanan yazıların bilimsel ve hukuki sorumluluğu yazarlarına aittir. Yazıların içeriğinden ve kaynakların doğruluğundan yazarlar sorumludur. Türk Dermatoloji Derneği, Editörler, Yönetim Kurulu ve Yayımcı kitaptaki hatalardan veya bilgilerin kullanımından doğacak olan sonuçlardan dolayı sorumluluk kabul etmez. Tüm hakları saklıdır. Bu kitabın hiçbir bölümü Türk Dermatoloji Derneği'nden yazılı izin alınmaksızın çoğaltılamaz, elektronik ortamda saklanamaz, elektronik ve fotografik olarak kopyalanamaz ve herhangi bir şekilde yayınlanamaz.

Yayınevi

Galenos Yayınevi Tic. Ltd. Şti.

Molla Gürani Mh. Kaçamak Sk. No: 21, 34093 Fındıkzade, İstanbul

Tel.: +90 212 621 99 25 Faks: +90 212 621 99 27

info@galenos.com.tr - www.galenos.com.tr

Baskı

Senk Ajans Reklam Matb. San. ve Tic. Ltd. Şti.

Sanayi Mh. Sultan Selim Cad. Aybike Sk. Cihad İş Merkezi No: 22/-3 Kağıthane, İstanbul

Tel.: +90 212 264 38 77

Önsöz

İlklerin heyecanı,

Türk Dermatoloji Derneği çatısı altında ilk "Çalışma Grubu" 2008 yılında kurulmuştur. Bu grup bizim "Fototerapi Çalışma Grubu" idi. Anketler, beceri rehberleri, hasta bilgilendirme broşürleri, çok merkezli çalışma ve ulusal dergide yayınlanmış makalede "çalışma grubu" olarak adımızın yazılmasında da ilkleri yaşadık. Elinizdeki kitabın kapağında "Türk Dermatoloji Derneği Yayınları No: 2" yazsa da çalışma gruplarının emeğiyle çıkmış ilk kitaptır.

Bu kitabın hikâyesi 2012 yılı Ekim ayında Gaziantep'te yapılan Fototerapi Çalışma Grubu Genel Kurulu'nda başladı. Genel kurul; Dr. Hamdi Özcan (Başkan), Dr. Ayşe Serap Karadağ (Sekreter), Dr. Melih Akyol, Dr. Kenan Aydoğan ve Dr. Savaş Yaylı'dan oluşan yeni yürütme kuruluna kitap yazımı çalışmalarını başlatma görevi vermiştir. Yürütme Kurulu kendi içinde çalışmalarını yaparak Dr. Melih Akyol, Dr. Hamdi Özcan, Dr. Ayşe Serap Karadağ, Dr. Gonca Elçin ve Dr. Ertan Yılmaz'dan oluşan 5 kişilik editörler kurulu belirlemiştir. Editörlerin ilk 4'ü gerçekten çok titiz ve yoğun bir tempoda kitap bölümlerinin belirlenmesi, birikim ve deneyimler göz önüne alınarak bu bölümlerin uygun yazarlara verilmesi çalışmalarını yürütmüşlerdir. Benim katkım yapılan bu çalışmalara küçük eklemeler yapmak ve onaylamaktan ibaret kalmıştır. Kitap çalışmalarına Ocak 2013'te başlanmış ve kısa sürede çok ciddi mesafe kat etmiş Ekim 2014'te Ulusal Dermatoloji Kongresi'nde kitabı sizlere sunabilme planları yapıyorduk. Yoğun tempo, süreç içinde, bizleri çok yordu. Bu süreçte işin yükünü en çok taşıyan Dr. Melih Akyol ve Dr. Hamdi Özcan Şubat 2014'te editörlük görevlerinden ayrılmışlardır. Bu kitabın editörleri arasında yer almaya devam etmelerini çok isterdim. Kendilerine emekleri ve katkıları için çok teşekkür ederim. Bu değişiklikler kitabın basım hedefinin yaklaşık bir yıl gecikmesine yol açtı. Geride kalanlarla yola devam eden bizler fototerapiye emek ve gönül vermiş hocalarımızın emek ve katkılarını toparlamaya çalıştık. Bu aşamada yükün çoğunluğunu Dr. Ayşe Serap Karadağ ve Dr. Gonca Elçin taşıdılar. Onlar da ayrı bir teşekkürü fazlasıyla hak ettiler.

Yaşamın kaynağı ışığı ve etkilerini tüm ayrıntılarıyla bu kitapta bulabileceğinizi umuyorum. Işıksız kalmamanız dileğiyle...

Prof. Dr. Ertan Yılmaz
Akdeniz Üniversitesi Tıp Fakültesi,
Dermatoloji Anabilim Dalı,
Ekim 2015, Antalya

Önsöz

Fotodermatoloji kitabının değerli okuyucuları,

Bu satırları size eline aldığı hiçbir kitabın önsözünü okumadan geçemeyen biri olarak yazıyorum. Önsözleri okurken kitapla ilişkili bazı ipuçlarına ulaşacakmışım gibi heyecanlı bir duygu olur içimde. Eğer bu satırları okuyorsanız sanırım ortak bir noktamız var.

Değerli hocamız, Fototerapi Çalışma Grubu'nun kurucusu Prof. Dr. Ertan Yılmaz ve çalışkanlıkta karıncaları bile kıskandıran sevgili Doç. Dr. Ayşe Serap Karadağ ile birlikte bu kitabın editörü olarak çalışmaktan büyük kıvanç duyduğumu söylemek isterim. Dört bölümde 40 farklı konuyu barındıran bu kitapta ışık ile deri ve deri hastalıkları arasındaki ilişki derinlemesine ele alındı. Kitabın adı da dâhil olmak üzere, tüm konu başlıkları ve yazarların belirlenmesi, kitabın olası sayfa sayısının hesaplanması ve olası fiyatının belirlenmesi aşamalarında Prof. Dr. Melih Akyol ve Prof. Dr. Hamdi Özcan da yer aldı. Onlara ve çok değerli yazarlarımızın her birine bu kitabı ortaya çıkardıkları için gönülden teşekkür ederim.

Işığa hayran kimyacı bir babanın kızıyım. Babam ışığı merak etmeme ve doğasını anlamaya çalışmama neden oldu. Dermatoloji uzmanlık tezimin fototerapi ile ilişkili olması ve halen dermatolojik lazerlere olan düşkünlüğüm rastlantı değil. Işığı ve ışığın deriye yaptıklarını merak eden tüm dermatologların bu kitapta aradıklarını bulmaları dileğiyle.

Prof. Dr. Gonca Elçin
Hacettepe Üniversitesi Tıp Fakültesi,
Deri ve Zührevi Hastalıklar Anabilim Dalı,
Ekim 2015, Ankara

Önsöz

Sevgili fotodermatoloji kitabı okurları,

Oldukça uzun ve yoğun bir süreçten sonra nihayet ülkemizin ilk "Çalışma Grubu Kitabı" ve ayrıca "ülkemizin ilk Fotodermatoloji kitabı" olma özelliği taşıyan bu kitabı tamamlamanın verdiği mutluluğu yaşıyoruz.

Kitap başlıca Fotobiyoloji, Fotodermatozlar, Fototerapi ve Fotokorunma olmak üzere 4 ana bölüm ve 40 konudan oluşmaktadır. Konularında oldukça iyi olan çok değerli hocalarımızla çalışmak bizler için büyük bir keyifti, tüm yazarlarımıza emeklerinden dolayı şükranlarımı sunuyorum.

Bu süreçte her basamakta desteklerini bizden esirgemeyen Prof. Dr. Ertan Yılmaz Hocamla ve çalışkanlığına ve özellikle "ışık" konusunda bilgisine hayran kaldığım sevgili Prof. Dr. Gonca Elçin Hocamla birlikte çalışmak benim için büyük bir onur oldu.

Fotodermatoloji Çalışma Grubu Yürütme Kurulu üyeleri olarak böyle bir kitabı oluşturma fikrinde, konu başlıkları ve yazarlarının belirlenmesinde büyük emeği olan Prof. Dr. Melih Akyol ve Prof. Dr. Hamdi Özcan'a da katkılarından dolayı teşekkür etmek istiyorum.

Kitabımızın basımı konusunda maddi ve manevi destekleriyle yanımızda olan Türk Dermatoloji Derneği Yönetim Kurulu Üyesi tüm Hocalarımıza da teşviklerinden dolayı teşekkür ederim.

Elinize aldığınız bu eserin ışığa ve dermatolojideki yerine ait beklentilerinizi karşılaması umuduyla..

Doç. Dr. Ayşe Serap Karadağ
İstanbul Medeniyet Üniversitesi Tıp Fakültesi,
Deri ve Zührevi Hastalıklar Anabilim Dalı,
Ekim 2015, *İstanbul*

İçindekiler

BÖLÜM 1 Fotobiyoloji

1 Çeşitli Kültürlerde Güneş 2
Ali Tahsin Güneş, Sevgi Akarsu

2 Elektromanyetik Spektrum ve Güneş Işığı 9
Gonca Elçin, Suhan Günaştı Topal

3 Ultraviyolenin Moleküler ve Genetik Etkileri 19
Işıl Kılınç Karaarslan

4 Fotoimmünoloji 29
Nilgün Solak Tekin, İshak Özel Tekin

5 Fotokarsinogenez 39
Ayşe Esra Koku Aksu, Mehmet Salih Gürel

6 Fotoyaşlanma 54
Neslihan Şendur

7 D Vitamini ve Ultraviyole İlişkisi 61
İnci Mevlitoğlu

8 Fotonanodermatoloji 65
Murat Borlu, Demet Kartal, Salih Levent Çınar

9 Dermatolojide Kullanılan İyonize Olmayan Işık Kaynakları 73
Özlem Su Küçük

BÖLÜM 2 Fotodermatozlar

10 İmmün Aracılı Fotodermatozlar 84
Esra Özsoy Adışen

11 İlaç ve Kimyasallara Karşı Gelişen Işık Duyarlılığı 104
İlgen Ertam

12 Işık Duyarlılığı ile Seyreden Metabolik Hastalıklar 115
Burhan Engin, Ali Rıza Fenjanchi, Zekayi Kutlubay, Yalçın Tüzün

13 Fotogenodermatozlar 122
Asena Çiğdem Doğramacı

14 Fotoagreve Dermatozlar 133
Goncagül Babuna, Güzin Özarmağan

15 Işıkla Tetiklenen Dermatozu Olan Hastaya Yaklaşım, Fototest ve Fotoyama Testi 153
Nihal Kundakçı, Ayşe Boyvat

İçindekiler

BÖLÜM 3 Fototerapi

16 Dünyada ve Türkiye'de Fototerapinin Tarihçesi 169
Ekin Şavk

17 İdeal Fototerapi Ünitesinin İşleyişi 179
Özlem Su Küçük

18 Fotokemoterapide Duyarlandırıcı Ajanlar 185
Mukadder Uzar Koçak

19 PUVA Fotokemoterapisi 199
Kenan Aydoğan, Serkan Yazıcı

20 Ultraviyole B Fototerapisi: Geniş Bant ve Dar Bant 223
Emel Bülbül Başkan, Serkan Yazıcı

21 UVA-1 Fototerapisi 234
Nahide Onsun

22 Fototerapi Kombinasyonları 246
Ayten Ferahbaş, Salih Levent Çınar

23 Lokal Fototerapi, Gokerman ve Ingram Yöntemi 256
Savaş Yaylı, Leyla Baykal

24 Hedeflenmiş Fototerapi ve Ev Fototerapisi 270
Ercan Arca

25 Balneoterapi 285
Sedat Özçelik

26 Fotodinamik Tedavi 306
Engin Sezer, Emel Öztürk Durmaz

27 Fototerapinin Yan Etkileri ve Kontrendikasyonları 315
Necmettin Akdeniz

28 Psoriasiste Fototerapi 334
Munise Daye

29 Vitiligoda Fototerapi 354
Simin Ada

30 Kutanöz T Hücreli Lenfomalarda Fototerapi 370
Hatice Şanlı, Yeşer Genç

31 Alopesi Areatada Fototerapi 381
Dilek Bayramgürler

32 Egzemalarda Fototerapi 386
Ümit Türsen

33 Akne Vulgariste Fototerapi 407
Erol Koç

34 Fotodermatozlarda Fototerapi 417
Ayşen Karaduman

35 Diğer Dermatozlarda Fototerapi 425
Ayşe Serap Karadağ

36 Gebelerde, Çocuklarda ve HİV Pozitif Hastalarda Fototerapinin İlkeleri 447
Ayşe Serap Karadağ, Tuğba Kevser Uzunçakmak

İçindekiler

BÖLÜM 4 Fotokorunma

37 Fiziksel Fotokorunma Yöntemleri 468
Teoman Erdem

38 Güneşten Koruyucular 474
Günseli Öztürk

39 Fotokorunma İlkeleri 498
Emel Fetil, Özlem Özbağçıvan

40 Güneşten Korunmada Tutum ve Davranış Modelleri 505
Ayşe Şebnem Özkan

Yazarlar

Doç. Dr. Simin Ada
Acıbadem Ataşehir Cerrahi Tıp Merkezi,
Deri ve Zührevi Hastalıklar Kliniği,
İstanbul
siminada@hotmail.com

Doç. Dr. Sevgi Akarsu
Dokuz Eylül Üniversitesi Tıp Fakültesi,
Deri ve Zührevi Hastalıklar Anabilim Dalı,
İzmir
sevgi.akarsu@deu.edu.tr

Prof. Dr. Necmettin Akdeniz
İstanbul Medeniyet Üniversitesi Tıp Fakültesi,
Deri ve Zührevi Hastalıklar Anabilim Dalı,
İstanbul
drnakdeniz@gmail.com

Prof. Dr. Ercan Arca
Gülhane Askeri Tıp Akademisi Tıp Fakültesi,
Deri ve Zührevi Hastalıklar Anabilim Dalı,
Ankara
earca@gata.edu.tr

Doç. Dr. Kenan Aydoğan
Uludağ Üniversitesi Tıp Fakültesi,
Deri ve Zührevi Hastalıklar Anabilim Dalı,
Bursa
aydogank@uludag.edu.tr

Uzm. Dr. Goncagül Babuna
İstanbul Üniversitesi İstanbul Tıp Fakültesi,
Deri ve Zührevi Hastalıklar Anabilim Dalı,
İstanbul
goncagulbabuna@yahoo.com

Uzm. Dr. Leyla Baykal
Artvin Devlet Hastanesi,
Deri ve Zührevi Hastalıklar Kliniği,
Artvin
lb_leyla@hotmail.com

Prof. Dr. Dilek Bayramgürler
Kocaeli Üniversitesi Tıp Fakültesi,
Deri ve Zührevi Hastalıklar Anabilim Dalı,
Kocaeli
dbayramgurler@yahoo.com

Prof. Dr. Murat Borlu
Erciyes Üniversitesi Tıp Fakültesi,
Deri ve Zührevi Hastalıklar Anabilim Dalı,
Kayseri
murat_borlu@hotmail.com

Prof. Dr. Ayşe Boyvat
Ankara Üniversitesi Tıp Fakültesi,
Deri ve Zührevi Hastalıklar Anabilim Dalı,
Ankara
aboyvat@yahoo.com

Prof. Dr. Emel Bülbül Başkan
Uludağ Üniversitesi Tıp Fakültesi,
Deri ve Zührevi Hastalıklar Anabilim Dalı,
Bursa
bbemel@hotmail.com

Uzm. Dr. Salih Levent Çınar
Erciyes Üniversitesi Tıp Fakültesi,
Deri ve Zührevi Hastalıklar Anabilim Dalı,
Kayseri
sleventcinar@yahoo.com

Yrd. Doç. Dr. Munise Daye
Necmettin Erbakan Üniversitesi
Meram Tıp Fakültesi,
Deri ve Zührevi Hastalıklar Anabilim Dalı,
Konya
dr_munise@yahoo.com

Prof. Dr. Asena Çiğdem Doğramacı
Mustafa Kemal Üniversitesi Tıp Fakültesi,
Deri ve Zührevi Hastalıklar Anabilim Dalı,
Hatay
catahan85@yahoo.com

Prof. Dr. Gonca Elçin
Hacettepe Üniversitesi Tıp Fakültesi,
Deri ve Zührevi Hastalıklar Anabilim Dalı,
Ankara
goncaelcin@gmail.com

Doç. Dr. Burhan Engin
İstanbul Üniversitesi Cerrahpaşa Tıp Fakültesi,
Deri ve Zührevi Hastalıklar Anabilim Dalı,
İstanbul
burhanengin2000@yahoo.com

Yazarlar

Prof. Dr. Teoman Erdem
Sakarya Üniversitesi Tıp Fakültesi,
Deri ve Zührevi Hastalıklar Anabilim Dalı,
Sakarya
mterdem@hotmail.com

Prof. Dr. Hatice Erdi Şanlı
Ankara Üniversitesi Tıp Fakültesi,
Deri ve Zührevi Hastalıklar Anabilim Dalı,
Ankara
haticesanli1964@gmail.com

Doç. Dr. İlgen Ertam
Ege Üniversitesi Tıp Fakültesi,
Deri ve Zührevi Hastalıklar Anabilim Dalı,
İzmir
ilgenertam@gmail.com

Dr. Ali Rıza Fenjanchi
İstanbul Üniversitesi Cerrahpaşa Tıp Fakültesi,
Deri ve Zührevi Hastalıklar Anabilim Dalı,
İstanbul
fenjanchi@yahoo.ca

Prof. Dr. Ayten Ferahbaş
Erciyes Üniversitesi Tıp Fakültesi,
Deri ve Zührevi Hastalıklar Anabilim Dalı,
Kayseri
ferahbas@erciyes.edu.tr

Prof. Dr. Emel Fetil
Dokuz Eylül Üniversitesi Tıp Fakültesi,
Deri ve Zührevi Hastalıklar Anabilim Dalı,
İzmir
emel.fetil@deu.edu.tr

Dr. Yeşer Genç
Ankara Üniversitesi Tıp Fakültesi,
Deri ve Zührevi Hastalıklar Anabilim Dalı,
Ankara
yesergenc@gmail.com

Prof. Dr. Ali Tahsin Güneş
Dokuz Eylül Üniversitesi Tıp Fakültesi,
Deri ve Zührevi Hastalıklar Anabilim Dalı,
İzmir
prof.atg@deu.edu.tr

Doç. Dr. Suhan Günaştı Topal
Çukurova Üniversitesi Tıp Fakültesi,
Deri ve Zührevi Hastalıklar Anabilim Dalı,
Adana
sugunasti@yahoo.com

Prof. Dr. Mehmet Salih Gürel
İstanbul Medeniyet Üniversitesi Tıp Fakültesi,
Deri ve Zührevi Hastalıklar Anabilim Dalı,
İstanbul
msgurel@gmail.com

Doç. Dr. Ayşe Serap Karadağ
İstanbul Medeniyet Üniversitesi Tıp Fakültesi,
Deri ve Zührevi Hastalıklar Anabilim Dalı,
İstanbul
karadagaserap@gmail.com

Prof. Dr. Ayşen Karaduman
Hacettepe Üniversitesi Tıp Fakültesi,
Deri ve Zührevi Hastalıklar Anabilim Dalı,
Ankara
akaradum@hacettepe.edu.tr

Yrd. Doç. Dr. Demet Kartal
Erciyes Üniversitesi Tıp Fakültesi,
Deri ve Zührevi Hastalıklar Anabilim Dalı,
Kayseri
demetkartal@hotmail.com

Doç. Dr. Işıl Kılıç Karaarslan
Ege Üniversitesi Tıp Fakültesi,
Deri ve Zührevi Hastalıklar Anabilim Dalı,
İzmir
isilkaraaslan@gmail.com

Doç. Dr. Erol Koç
Bahçeşehir Üniversitesi Tıp Fakültesi,
Dermatoloji Anabilim Dalı,
İstanbul

Özel Medicalpark Hastanesi,
Dermatoloji Kliniği Batıkent,
Ankara
drerolkoc@yahoo.com

Yazarlar

Uzm. Dr. Ayşe Esra Koku Aksu
İstanbul Eğitim ve Araştırma Hastanesi,
Dermatoloji Kliniği,
İstanbul
esraaksu@gmail.com

Prof. Dr. Nihal Kundakçı
Ankara Üniversitesi Tıp Fakültesi,
Deri ve Zührevi Hastalıklar Anabilim Dalı,
Ankara
nihalkundakci@hotmail.com

Doç. Dr. Zekayi Kutlubay
İstanbul Üniversitesi Cerrahpaşa Tıp Fakültesi,
Deri ve Zührevi Hastalıklar Anabilim Dalı,
İstanbul
zekayikutlubay@hotmail.com

Prof. Dr. İnci Mevlitoğlu
Özel Medikal Park Hastanesi,
Deri ve Zührevi Hastalıklar Kliniği,
İstanbul
incimevlitoglu@yahoo.com.tr

Prof. Dr. Nahide Onsun
Bezmialem Vakıf Üniversitesi Tıp Fakültesi,
Deri ve Zührevi Hastalıklar Anabilim Dalı,
İstanbul
nonsun@bezmialem.edu.tr

Prof. Dr. Güzin Özarmağan
İstanbul Üniversitesi İstanbul Tıp Fakültesi,
Deri ve Zührevi Hastalıklar Anabilim Dalı,
İstanbul
g.ozarmagan@gmail.com

Uzm. Dr. Özlem Özbağçıvan
Dokuz Eylül Üniversitesi Tıp Fakültesi,
Deri ve Zührevi Hastalıklar Anabilim Dalı,
İzmir
ozlem.ozbagcivan@deu.edu.tr

Prof. Dr. Sedat Özçelik
Cumhuriyet Üniversitesi Tıp Fakültesi,
Deri ve Zührevi Hastalıklar Anabilim Dalı,
Sivas
sedatoz@cumhuriyet.edu.tr

Prof. Dr. Ayşe Şebnem Özkan
Dokuz Eylül Üniversitesi Tıp Fakültesi,
Deri ve Zührevi Hastalıklar Anabilim Dalı,
İzmir
sebnem.ozkan50@gmail.com

Doç. Dr. Esra Özsoy Adışen
Gazi Üniversitesi Tıp Fakültesi,
Deri ve Zührevi Hastalıklar Anabilim Dalı,
Ankara
eozsoy@gazi.edu.tr

Prof. Dr. Günseli Öztürk
Ege Üniversitesi Tıp Fakültesi,
Deri ve Zührevi Hastalıklar Anabilim Dalı,
İzmir
gunyayla@yahoo.com

Prof. Dr. Emel Öztürk Durmaz
Acıbadem Üniversitesi Tıp Fakültesi,
Dermatoloji Anabilim Dalı,
İstanbul
emel.erkek@asg.com.tr

Prof. Dr. Ekin Şavk
Adnan Menderes Üniversitesi Tıp Fakültesi,
Deri ve Zührevi Hastalıklar Anabilim Dalı,
Aydın
esavk@adu.edu.tr

Prof. Dr. Neslihan Şendur
Adnan Menderes Üniversitesi Tıp Fakültesi,
Deri ve Zührevi Hastalıklar Anabilim Dalı,
Aydın
neslihansendur@yahoo.com

Doç. Dr. Engin Sezer
Acıbadem Üniversitesi Tıp Fakültesi,
Dermatoloji Anabilim Dalı,
İstanbul
engin.sezer@acibadem.edu.tr

Prof. Dr. Nilgün Solak Tekin
Bülent Ecevit Üniversitesi Tıp Fakültesi,
Deri ve Zührevi Hastalıklar Anabilim Dalı,
Zonguldak
nilgunstekin@gmail.com

Yazarlar

Doç. Dr. Özlem Su Küçük
Bezmialem Vakıf Üniversitesi Tıp Fakültesi,
Deri ve Zührevi Hastalıklar Anabilim Dalı,
İstanbul
ozlemsukucuk2@yahoo.com.tr

Prof. Dr. İshak Tekin
Bülent Ecevit Üniversitesi Tıp Fakültesi,
İmmünolojiAnabilim Dalı,
Zonguldak
ishaktek@yahoo.com

Prof. Dr. Ümit Türsen
Mersin Üniversitesi Tıp Fakültesi,
Deri ve Zührevi Hastalıklar Anabilim Dalı,
Mersin
utursen@gmail.com

Prof. Dr. Yalçın Tüzün
İstanbul Üniversitesi Cerrahpaşa Tıp Fakültesi,
Deri ve Zührevi Hastalıklar Anabilim Dalı,
İstanbul
yalcintuzun@gmail.com

Prof. Dr. Mukadder Uzar Koçak
Özel Koru Hastanesi,
Dermatoloji Kliniği,
Ankara
mukadderkocak@gmail.com

Uzm. Dr. Tuğba Kevser Uzunçakmak
İstanbul Medeniyet Üniversitesi Tıp Fakültesi,
Deri ve Zührevi Hastalıklar Anabilim Dalı,
İstanbul
drtugbakevser@gmail.com

Doç. Dr. Savaş Yaylı
Karadeniz Teknik Üniversitesi Tıp Fakültesi,
Deri ve Zührevi Hastalıklar Anabilim Dalı,
Trabzon
savasyayli@gmail.com

Uzm. Dr. Serkan Yazıcı
Uludağ Üniversitesi Tıp Fakültesi,
Deri ve Zührevi Hastalıklar Anabilim Dalı,
Bursa
serkanyazici@uludag.edu.tr

BÖLÜM 1
FOTOBİYOLOJİ

Çeşitli Kültürlerde Güneş

Ali Tahsin Güneş, Sevgi Akarsu

Dokuz Eylül Üniversitesi, İzmir

Can Alıcı Noktalar

- İlk insanlar güneş ışığının görme kabiliyeti, ısınma ve tarımcılık için çok önemli olduğunu fark etmişlerdir.
- Sonrasında ortaya çıkan çeşitli kültürlerin dini inanışları ve mitolojik dünya görüşlerine göre kutsal sayılan güneş tanrılaştırılmıştır.
- Hiyeroglif, çivi yazısı veya alfabelerle yazılmış yazıtlardan anlaşıldığı üzere güneşin adaleti, doğruluğu, doğurganlığı ve bereketi sağladığı, zamanı belirlediği, ayrıca kötü ruhları yok eden ve hastalıkları iyileştiren bir güç olduğu düşünülmüştür.
- Hipokrat tarafından helioterapinin (güneş banyosu) hem fiziksel (yara iyileşmesi, deri tümörleri, raşitizm, optik sinir hastalığına bağlı parsiyel körlük, pulmoner tüberküloz ve tüberküloz artriti tedavisi) hem psikolojik amaçlarla (depresyon ve mani tedavisi) kullanılabileceği ileri sürülmüştür.
- Daha sonraları ise güneşin insan sağlığı üzerine yararlı etkilerinin yanında zararlarının da olabileceği görülerek kaçınma yöntemleri arayışlarına başlanmıştır.
- Güneşten korunma tutum ve davranışlarının seçiminde coğrafik ve ekonomik faktörlerin yanında, kültür seviyesi ve farklı kültürel kökenlerin birbirleriyle etkileşiminin önemli rol oynayacağı bilinen bir gerçektir.

İnsanoğlunun güneşe olan hayranlığı medeniyetlerin kurulmasından öncesine dayanmaktadır. İlk insanlar güneş ışığının görme kabiliyeti, ısınma ve tarımcılık için çok önemli olduğunu fark etmişlerdir. Hiyeroglif, çivi yazısı veya alfabelerle yazılmış yazıtlardan M.Ö. 3000-500 yılları arasında Mısırlılar, Asurlular, Persler ve Babiller'in güneşe tapındıkları ile ilgili veriler elde edilmiştir. Arkeolojik ve antropolojik çalışmalar sonucunda güneşin Aztekler, İnkalar ve Kızılderililer tarafından da kutsal sayıldıkları ile ilgili kanıtlar bulunmuştur. Hatta Yunan mitolojisinde güneş tanrısı Helios ile ilgili yazılar, güneş ışığının insan sağlığı için öneminin belirtildiği ilk yazılar olma özelliğindedir.[1]

Güneşin değeri ve ilk insanların evren hakkındaki yetersiz bilgileri nedeniyle o dönemde insanların güneşe tapınmaları şaşırtıcı değildir. Eskiçağ toplumlarında insanoğlunun tanrılaştırılan gök varlıklarından güneşi diğer göksel güçlerden ayrı bir yere koyarak onun

engin gücüne ve yaşam verici kaynağına büyük saygı duyduğu ve adına tapınaklar yaptığı bilinmektedir. Mezopotamya toplumlarından bu coğrafyaya ilk gelenler ve Mezopotamya panteonunu ilk oluşturan Sümerler, güneş tanrısı Utu'yu kader tayin eden tanrılardan birisi olarak kabul etmişlerdir. Güneş tanrısına sahip olan toplumların her biri için güneş hayat sembolü olmuştur. Güneşin bereketle ilişkili görülmesi nedeniyle tarıma elverişli ve verimli topraklarda güneş tanrısı ya da tanrıçası genellikle en yüksek basamağa oturtulmuştur. Mezopotamya halkları ile Anadolu toplumları arasında güneşin göz kamaştırıcı kudretiyle ilkbaharda toprağa yeni bir hayat vermesi bayramlarla kutlanmıştır. Doğu toplumları güneşin gökyüzündeki hareketi sırasında her şeyi gördüğü düşüncesiyle adaleti ve doğruluğu güneş tanrılarının sağladığına inanmışlar, ayrıca hastalıkları iyileştiren ve kötü ruhları yok eden bir güç olduğunu da düşlemişlerdir.[2,3]

Kültürel açıdan bakıldığında özellikle Mezopotomya'nın etkisinde kalan Anadolu'da Hititler döneminde güneşe tapınmanın yaygın olduğu görülmektedir. Anadolu kültüründe canlılığın ve yaşamın kaynağı olan bir tanrı, koruyucu ve bütün evrenin yöneticisi olarak görülen güneşin doğuşu kutsal bir olay olarak yorumlanmıştır. Güneş tanrısına; Hititler Utu, Luviler Şimeğe, Mitanniler ile İran coğrafyasında Mitra, Urartular'da Ardini, Frigler'de ise Sabazios adı verilmiştir. Yunan din ve mitolojisinde tanrıların en yunanlısı olarak bahsedilen Apollon'un da Mezopotamya'nın güneş tanrısı Utu ile oldukça benzerlik gösterdiği ve Yunanistan'a muhtemelen Anadolu yolu ile geçmiş olabileceği düşünülmektedir. Hitit kralları gündoğumunda güneşe dönerek günlük dini törenlerini yapmışlardır. Krallar öldüğünde büyük olasılıkla güneş tanrısı oldukları düşünülmüştür. Güneşin bereketi sağlaması tıpkı Mezopotamya'da olduğu gibi Hititler'de de ilkbahar mevsiminde yapılan festivallerle kutlanmıştır. Diğer taraftan Hitit panteonunun en önemli tanrıçalarından bir tanesi Arinna'nın güneş tanrıçası olup verimlilik tanrıçası ile özdeşleştirilmiştir. Bu tanrıça Hitit Devleti'nin ve kraliyetin koruyucusu olmuş, krallar savaşta ve bir tehlike anında daima yardım için ona başvurmuşlardır. Ayrıca bazen bütün tanrıların kralı olarak kabul edilen güneş tanrısının adaletin temsilcisi ve hastalıkları iyi eden tanrısal bir güç olduğuna da inanılmıştır.[2-4]

Mısır'daki güneşe tapınma ise Mezopotamya ve Anadolu'dan oldukça farklı bir gelişim göstermiştir. Mısırlıların günümüze bırakmış oldukları hiyerogliflere göre, M.Ö. 2500'lerde en önemli tanrılarının güneş tanrısı Ra olduğu anlaşılmaktadır. Heliopolis tanrısı olan Ra, insan biçiminde hayal edilmiş ve dünyanın yaratıcısı olarak düşünülmüştür. Eskiçağ toplumları arasında Mısır toplumu kadar güneşe tapınmanın etkisi altında kalan hiçbir toplum yoktur ve en eski dönemlerden itibaren pek çok tanrının adı güneş tanrısı Ra ile kaynaşmıştır. Diğer kültürlerdekine benzer şekilde Mısır inancına göre de, güneş tanrısı bereketin ve doğurganlığın kaynağıdır.[2]

Eskiçağ toplumları zamanı belirlemek için de iklimin temel unsuru olan güneşi kullanmıştır. M.Ö. 3000-1500 yılları arasında yaşayan Sümerler, Mısırlılar, Mayalar, Aztekler ve Babilliler, güneşin görünür hareketlerine göre zamanı dilimlere ayırarak yıl kavramını, güneş saatleri ve güneş takvimlerini meydana getirmişlerdir. Güneş saatlerinin ilk örnekleri, yerküre üzerinde güneş ışığını yıl içinde fazla miktarda alan Akdeniz Havzası ve Mezopotamya'da gelişen medeniyetlerde görülmüştür. İlk önce M.Ö. 3500'lü yıllarda Mezopotamya'da

yaşayan Sümerler ve daha sonra da M.Ö. 1500'lü yıllarda Mısırlılar, tarımsal faaliyetleri için uygun iklim koşullarını anlayabilmek ve doğru zamanı belirleyebilmek açısından gün içindeki saatleri ve yıl içindeki günleri hesaplayarak güneş saatlerinde ilerleme kaydetmişlerdir. Anadolu'da antik dönemde yapılmış olanlarıyla birlikte Bizans ve özellikle günümüze sağlam olarak gelmiş Osmanlı dönemlerinde yapılmış 150'ye yakın tarihi güneş saati bulunduğundan bahsedilmektedir.[5,6]

Milattan önce 400 yıllarında Yunanistan'da iki önemli bilimsel gelişme meydana gelmiştir. İyonyalı filozof Anaksagoras, güneşin bir tanrıdan ziyade alevli bir kaya olduğunu ileri sürerek birkaç çalışma yapmıştır. Atenalı hekim Hipokrat ise helioterapinin (güneş banyosu) hem fiziksel hem psikolojik amaçlarla kullanılabileceğini söylemiştir. Bu olaylar, yavaş yavaş da olsa, insanların güneş ışığı ve canlı organizmalar arasındaki ilişkisi hakkındaki düşüncelerini değiştirmeye başlamıştır. Helioterapi ile ilgili çalışmalar antik Yunan ve Roma dönemine kadar devam etmiş, Herodot (M.Ö. beşinci yüzyıl), Cicero ve Celsus (M.Ö. ikinci yüzyıl), Vitruvius (M.Ö. birinci yüzyıl), Yaşlı Pliny (M.S. 23-79), Galen (M.S. 130-200), Antyllus (M.S. üçüncü yüzyıl) ve Oribasius yazıtlarında (M.S. 325-400) kendini göstermiştir. Roma imparatorluğunun çöküşünden sonra bu çalışmalar bir süre unutulmuştur. Orta çağların başlarında İbn-i Sina (M.S. 980-1037) tarafından bu çalışmalara tekrar başlandığı kayıtlarda görülmektedir. Medikal ve kozmetik amaçlarla güneş banyosunun kullanılması, çeşitli kültür ve inanışlarda güneşin iyileştirici etkisinden dolayı günümüze kadar gelmiştir.[7]

Firavunlar zamanından itibaren pek çok antik uygarlık ve kültür, güneş ve güneş tanrılarına ibadet etmiştir ve güneş ışığı ile sağlık arasında bir bağlantı kurmuşlardır. Eski Çin'de helioterapi, erken Taoizm'in ölümsüzleştirme tekniklerinden biri olarak, Lingyan Tzu-Ming tarafından ilk yüzyılda Han hanedanı zamanında tanıtılmıştır. Dört yüzyıl sonra Tang hanedanı zamanında tanımlanmış olan diğer bir teknik ise, sağ elde üzerinde kırmızıyla yazılmış ve kırmızı dikdörtgen ile çevrilmiş güneş karakteri bulunan bir parça yeşil kağıtla sabah erken saatteki güneş ışığında ayakta durarak gerçekleştirilir. Ritüel sonunda güneşe tutulan kağıt suda parçalanır ve güneşin özünden vücudun yararlanmasını sağlamak amacıyla bu sudan içilir. İlginç bir şekilde bu tekniğin sadece erkekler tarafından kullanıldığı, kadınlarda ise buna benzer bir prosedürün ay ışığında uygulandığı tarif edilmiştir. Bu erken güneş banyosu ve helioterapi uygulamalarına rağmen modern fototerapi için bilimsel kuruluşlar, 17. ve 18. yüzyılda Ming dönemi bitişine ve King hanedanlığının başlangıcına kadar kurulamamıştır.[1,8,9]

Helioterapinin yaklaşık 2400 yıldır uygulanmasına rağmen terapötik etkisini kanıtlayan çok az sayıda objektif kanıt vardır. On sekizinci yüzyılda güneş ışığının yara iyileşmesi ve tümör tedavisi gibi çeşitli deri hastalıklarındaki tedavi edici etkileri tıp literatürüne girmeye başlamıştır. Ayrıca raşitizm, optik sinir hastalığına bağlı parsiyel körlük, pulmoner tüberküloz ve tüberküloz artriti gibi bazı iç hastalıkları üzerinde de olumlu etkileri gösterilmiştir. Bu süreçte muhtemelen en önemli bulgu, güneş ışığının mental durum üzerindeki etkileridir. Bu fikir, Yunanlılarda güneş ışığının az olduğu kış aylarında insanların depresyona meyilli olduğunu farkeden Hipokrat'a kadar uzanmaktadır. Özellikle mor ışığın maniyi azalttığı ve kırmızı ışığın depresyona iyi geldiği ileri sürülmüştür.[7,8]

Güneş ışığının yararlı etkilerinin yanında olumsuz etkileri olabileceğini gösteren ilk bulgular çiçek hastalığı olgularıdır. Güneş ışığının çiçek hastalığı semptomlarını arttırdığı yüzyıllardır

bilinmekteyse de, bu bilginin kaynağı belirsizdir. Çiçek epidemisi sırasında pencereleri koyu perdeler ve battaniyelerle kapatılarak karanlık odalarda tutulan hastalarda ya da zindanda kalan askerlerde çiçeğin herhangi bir süpürasyon oluşmadan veya skatriks dokusu bırakmadan iyileştiği gözlenmiştir. Bu tedavi yönteminin Çin ve Japonya'da orta çağlarda uygulandığı bilinmektedir ancak bilimsel olarak 19. yüzyıla kadar kanıtlanamamıştır. 1897 yılında ise Niels Finsen tarafından güneş ışığının veya lamba kaynaklı kimyasal ışınların antibakteriyel etkileri ile derinin tüberküloz infeksiyonları (lupus vulgaris) üzerinde tedavi edici etkilerinin olduğu bildirilmiştir. Finsen ışık kaynağı olarak ilk önce güneş ışınlarını kullanmış, daha sonra görünür ve kızılötesi (infrared) radyasyonu ayıran filtreler ve tedavi edilen lezyonda bakterisidal ultraviyole komponenti odaklayan kuvars lensler içeren aletler tasarlamıştır.1 Bu başarısından ötürü de 1903 yılında fizyoloji ve tıp alanında Nobel ödülü almıştır ve Kopenhag'da Finsen Light enstitüsünü kurmuştur.[7]

Kuzey Yarımküre'de yirmi beş yüzyıl boyunca açık ten dişil güzelliğin önemli bir bileşeni olarak kabul edilmiştir. Eski bir Japon atasözüne göre beyaz deri yedi kusuru örter. Rönesans'ta insan bir kez daha ilgi odağı olmuş ve pembe tonlu açık renkli deri risalelerde övülmüştür. İstisnalar Avrupa medeniyet tarihinin başından bu yana not edilmiştir. Koyu derili olmasına rağmen ilk büyük şair Sappho'nun sözleri büyük hayranlık toplamıştır. Kral David'in yüzündeki incelik onun açık tenli olması ile ifade edilmiş, açık renkli deriye sahip kişiler asil ve aristokrat olarak görülerek yüksek sosyal statü belirtisi ile eşdeğer tutulmuş ve bronzlaşmak incilde istenmeyen bir durum olarak anlatılmıştır. Yirminci yüzyılın başında meydana gelen birçok gelişme ise bazı düşüncelerin değişmesine yol açmış olup, bronzlaşma kozmetik ve çekici bir özellik olarak görülmeye başlanmıştır. Bu gelişmeler arasında sanayileşmiş ülkelerde nüfusun büyük bölümünün kırsal alanlardan göç etmesi ve kalabalık şehirlerin içinde yaşayan insanların tüberküloz, raşitizm ve frengiye maruz kalması nedeniyle güneş banyosu tedavileriyle karşılaşması gibi faktörler bulunmaktadır.[10]

Beyaz ırktaki malignitelerin yaklaşık %40'ını oluşturan melanom ve melanom dışı deri karsinomlarının %90'ının meydana gelmesinde güneş ışınları suçlanmaktadır. Amerika'da en sık görülen bu malignite grubunun sıklığı, İspanyolca konuşan Latin Amerikalıların %5'inde, Asyalıların %4'ünde ve siyah Afrikalıların %2'sinde olmak üzere beyaz olmayan ırklarda önemli oranda düşüktür. Bazal hücreli karsinom beyaz ırkta, Asyalılarda ve İspanyolca konuşan Latin Amerikalılarda en sık görülen deri karsinomudur. Siyah ırkta ve Asyalı Hintliler'de en sık bildirilen deri karsinomu olan skuamöz hücreli karsinom, İspanyolca konuşan Latin Amerikalılarda, Doğu Asya'da (Japon ve Çinli hastalar da dahil) ve beyaz ırkta da ikinci sıklıkta görülen deri karsinomudur. Siyah ırkta nadir görülen solar keratoz, beyaz ırkta ve Japon hastalarda en sık konan klinik tanıdır. Koyu derililerde daha yüksek miktarda bulunan melaninin ultraviyole ışıklarını beyazlara göre en az iki kat daha fazla filtrelemesinden dolayı kutan maligniteler daha nadir görülmektedir. Ayrıca beyazlarda papiller dermise ulaşan radyasyon miktarı siyahlara göre beş kat daha fazla bulunmuştur. Siyahlardaki intrensek güneş koruma faktörü 13.4 iken, bu değer beyazlarda 3.3 olarak tespit edilmiştir. Ayrıca açık derili bireylerde daha yüksek oranda görülen DNA hasarının ufak dozlardaki ultraviyole ışıklarıyla bile ortaya çıktığı gösterilmiştir. Deri karsinomlarının görülmesi ek olarak fotoyaşlanma, ultraviyole ışıklarının tetiklediği pigmenter hastalıklar

ve güneş yanığı gibi faktörlere de bağlıdır. Dolayısıyla koyu derililerde ultraviyole ışıklarına maruz kalma deri karsinomları için daha az risk artışına neden olmakta, bununla birlikte bu karsinomların görülme sıklıkları düşük olsa da zaman içinde giderek artacağı tahmin edilmektedir. Literatür bilgileri ışığında genel olarak beyaz ırk dışında kalan kara derili Afrikalılar, Latin Amerikalılar ve Asyalılar'da deri kanserine yakalanma farkındalığının düşük olduğu saptanmıştır. Dolayısıyla bu bireylerde dermatolog kontrolünde ve kendi kendine yapılan düzenli deri muayenesi sıklığının daha az olduğu, ayrıca yanlış ve eksik bilgilendirmeye bağlı olarak gün perdesi, güneşten koruyucu giysi, şemsiye, şapka ve gözlük gibi korunma yöntemlerinin düzensiz ve yetersiz kullanıldığı gözlenmektedir.[11-23]

Ülkemizdeki çalışmalarda ise Türk toplumunda güneşten korunma tutum ve davranışlarının genel olarak yetersiz olduğu, bu durumun özellikle çocuk ve adolesanlarda daha da belirgin olarak gözlendiği ileri sürülmüştür. Çoğunlukla ultraviyole ışıklarının pik yaptığı zamanlarda gölge arayışı ve açık renkli giysiler giyme gibi korunma yöntemlerinin seçildiği, güneş gözlüğü ve gün perdesi kullanmanın ise daha az sıklıkla kullanılan yöntemler olduğu saptanmıştır. Güneşten korunma tutum ve davranışlarının seçiminde coğrafik ve ekonomik faktörlerin yanında kültür seviyesi ve farklı kültürel kökenlerin birbirleriyle etkileşimi önemli rol oynamaktadır.[24-29]

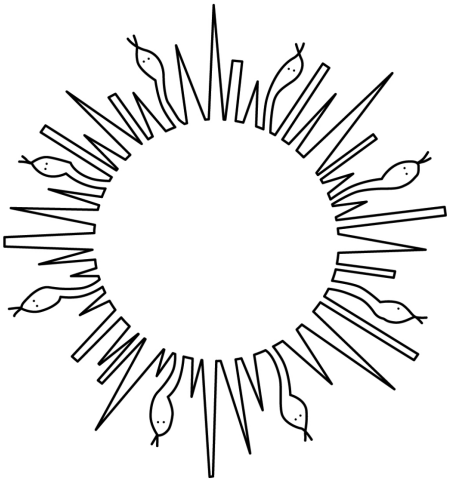

"QUOD LUMEN LUMEN"

"IŞIK Kİ IŞIK"

(Kağıt oyunu kuralı: Oynanan kağıt geri alınamaz.)

"Güneşlenmenin kuralı: Alınan ışık geri alınamaz."

Kaynaklar

1. McDonagh AF. Phototherapy: from ancient Egypt to the new millennium. J Perinatol 2001; 21: 7-12.
2. Uncu E. Mezopotamya, Anadolu ve Mısır medeniyetlerinde güneş kültü. History Studies 2013; 5: 349-66.
3. Black J, Green A. Mezopotamya Mitolojisi Sözlüğü-Tanrılar, İfritler, Semboller, Aram Yayıncılık, İstanbul, 2003, 1-241.
4. Alp S. Hitit Güneşi, Tübitak Yayınları, İstanbul, 2002, 1-93.
5. Özdemir Y. Anadolu Güneş Saatleri. Acta Turcica 2013; 1: 1-27.
6. Kaplan D. Antik çağda zaman, kronik güneş saatleri ve smintheion örneği. Anatolia 2009; 35: 87-97.
7. Hockberger PE. A history of ultraviolet photobiology for humans, animals and microorganisms. Photochem Photobiol 2002; 76: 561-79.
8. Hönigsmann H. History of phototherapy in dermatology. Photochem Photobiol Sci 2013; 12: 16-21.
9. Hobday RA. Sunlight therapy and solar architecture. Med Hist 1997; 41: 455-72.
10. Holubar K, Schmidt C. Historical, anthropological, and biological aspects of sun and the skin. Clin Dermatol 1998; 16: 19-22.
11. Agbai ON, Buster K, Sanchez M, et al. Skin cancer and photoprotection in people of color: a review and recommendations for physicians and the public. J Am Acad Dermatol 2014; 70: 748-62.
12. Narayanan DL, Saladi RN, Fox JL. Ultraviolet radiation and skin cancer. Int J Dermatol 2010; 49: 978-86.
13. Pichon LC, Corral I, Landrine H, et al. Sun-protection behaviors among African Americans. Am J Prev Med 2010; 38: 288-95.
14. Dominguez AR, Pandya AG. Need for more education for Latinos regarding sun-safe behaviors. Arch Dermatol 2011; 147: 820.
15. Andreeva VA, Cockburn MG, Yaroch AL, et al. Preliminary evidence for mediation of the association between acculturation and sun-safe behaviors. Arch Dermatol 2011; 147: 814-9.
16. Andreeva VA, Unger JB, Yaroch AL, et al. Acculturation and sun-safe behaviors among US Latinos: findings from the 2005 Health Information National Trends Survey. Am J Public Health 2009; 99: 734-41.
17. Gorell E, Lee C, Muñoz C, et al. Adoption of Western culture by Californian Asian Americans: attitudes and practices promoting sun exposure. Arch Dermatol 2009; 145: 552-6.
18. Young AL, Levy S, Nighland M, et al. Are dark-skinned people really protected from ultraviolet radiation? Clin Exp Dermatol 2010; 35: 392-6.
19. Hernandez C, Calero D, Robinson G, et al. Comparison of sunscreen availability in Chicago Hispanic and non-Hispanic neighborhoods. Photodermatol Photoimmunol Photomed 2012; 28: 244-9.
20. Jang H, Koo FK, Ke L, et al. Culture and sun exposure in immigrant East Asian women living in Australia. Women Health 2013; 53: 504-18.
21. Pichon LC, Mayer JA, Slymen DJ, et al. Ethnoracial differences among outdoor workers in key sun-safety behaviors. Am J Prev Med 2005; 28: 374-8.
22. Cheng CE, Irwin B, Mauriello D, et al. Health disparities among different ethnic and racial middle and high school students in sun exposure beliefs and knowledge. J Adolesc Health 2010; 47: 106-9.
23. Ma F, Collado-Mesa F, Hu S, et al. Skin cancer awareness and sun protection behaviors in white Hispanic and white non-Hispanic high school students in Miami, Florida. Arch Dermatol 2007; 143: 983-8.

24. Ergul S, Ozeren E. Sun protection behavior and individual risk factors of Turkish Primary School Students associated with skin cancer: a questionnaire-based study. Asian Pac J Cancer Prev 2011; 12: 765-70.
25. Baz K, Köktürk A, İkizoğlu G, et al. Erişkinlerin çocuklarını güneşten koruma bilinç ve alışkanlıkları. Turk Klin J Dermatol 2003; 13: 101-7.
26. Dalli D, Ogce F, Okcin FA. Knowledge of the effects of sun exposure of Turkish High School Students and their sun bathing habits. Asian Pacific J Cancer 2004; 5: 366-9.
27. Uysal A, Özsoy SA, Ergül Ş. Evaluation of students' sun protection behaviors. Ege Tıp Dergisi 2004; 43: 95-9.
28. Yurtseven E, Ulus T, Vehid S, et al. Assessment of knowledge, behaviour and sun protection practices among health services vocational school students. Int J Environ Res Public Health 2012; 9: 2378-85.
29. Andsoy II, Gul A, Sahin AO, et al. What Turkish nurses know and do about skin cancer and sun protective behavior. Asian Pac J Cancer Prev 2013; 14: 7663-8.

Elektromanyetik Spektrum ve Güneş Işığı

Gonca Elçin, Suhan Günaştı Topal*

Hacettepe Üniversitesi, Ankara
Çukurova Üniversitesi, Adana*

Can Alıcı Noktalar

- Işığın ikili bir yapısı vardır, hem parçacık hem dalga özeliği göstermektedir.
- Işık etkileşimlere foton adı verilen parçacık olarak girer ancak dalga olarak yayılır. Dalgalar halinde yayılan ışığın oluşturduğu iki ardışık tepe noktası arasındaki mesafeye ışığın dalga boyu denir.
- Gama ışınlarından radyo dalgalarına kadar bilinen tüm ışık türlerini, dalga boyuna ve frekansına göre sıralayan dizilim elektromanyetik spektrum olarak isimlendirilir.
- Elektromanyetik spektrumda yer alan her türden ışığın hızı aynıdır. Oysa ışığın dalga boyu nanometreden (nm) kısa olabileceği gibi kilometreden (km) uzun da olabilir.
- İyonize radyasyon, atomlardan veya moleküllerden elektron koparabilecek kadar yüksek foton enerjisi olan elektromanyetik dalgalardır. İyonize radyasyonu genellikle "ışın" kelimesiyle ifade ediyoruz.
- İyonize olmayan radyasyon ise daha düşük frekansta titreşen, düşük foton enerjili elektromanyetik dalgalardır. İyonize olmayan radyasyonu genellikle "ışık" kelimesiyle ifade ediyoruz.
- Elektromanyetik spektrumda yer alan gama ışınları ve X ışınları iyonize radyasyona, ultraviyole (UVB ve UVA), görünür ışık, infrared ışınım, mikrodalga ve radyo dalgaları ise iyonize olmayan radyasyona örnektir.
- Günümüzde iyonize olmayan radyasyonun canlılar üzerindeki biyolojik etkilerini araştıran bilim dalı fotobiyoloji olarak isimlendirilmektedir.

Elektromanyetik Spektrumun Tarihçesi

Gama ışınlarından radyo dalgalarına kadar, evrenin herhangi bir yerinde fizik kurallarınca mümkün kılınan tüm elektromanyetik radyasyonu ve farklı ışınım türevlerini dalga boyları veya frekanslarına göre sıralayan dizilim elektromanyetik spektrum olarak isimlendirilir. Bugün herhangi bir dermatoloji kitabının fototerapi veya lazer ile ilişkili bölümünde görmeyi kanıksadığımız elektromanyetik spektruma ait aşağıdakine benzer bir şekilde (Şekil 1) yer alan bilgilerin elde edilmesi yaklaşık 300 yıl sürmüştür.

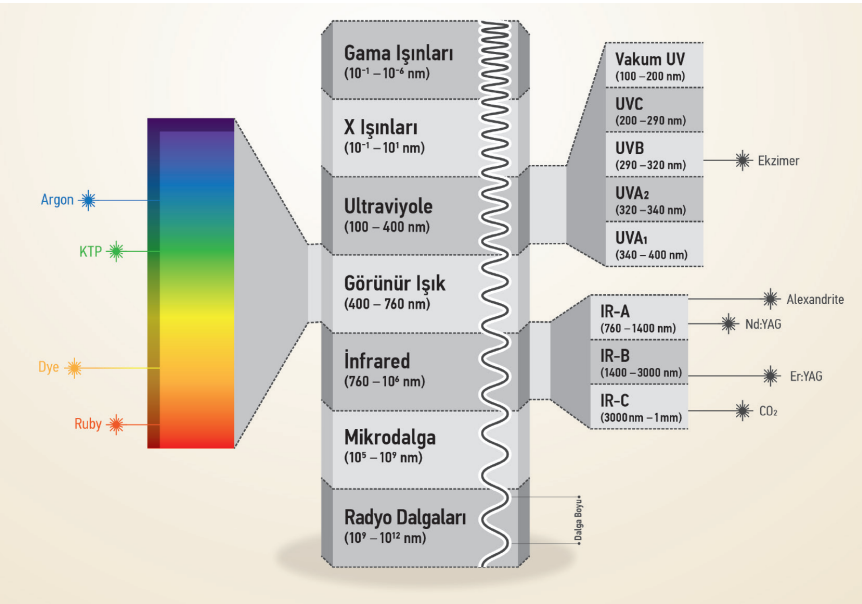

Şekil 1. Elektromanyetik spektrum.

Görünür Işık

Elektromanyetik spektrumda ilk keşfedilen kısım görünür ışık spektrumudur. Isaac Newton 1666 yılında karanlık bir odada küçük bir delikten sızan tek bir güneş ışığı hüzmesini izole etmiş, bu güneş ışığı hüzmesini cam bir prizmadan geçirdiğinde kırmızı, turuncu, sarı, yeşil, mavi ve mor renkleri içeren 6 renkli bir ışık spektrumu elde etmiştir. Newton sadece görünür ışık spektrumunu bulmakla kalmamış, aynı zamanda elde ettiği verilerin ışığın, parçacıklardan oluştuğu hipotezi ile açıklanabileceğini vurgulamıştır.[1]

İnfrared

İngiliz gökbilimci William Herschel 1800'de görünür ışık spektrumunun kırmızı ucundaki ışığın ısı etkisi yarattığını keşfetmiştir. Termometreler yardımıyla görünür ışık spektrumundaki renkleri incelerken sürpriz bir şekilde kırmızı ışığın ötesinde gözün hiçbir ışık görmediği alanda termometrenin hala yükseldiğini saptamıştır. Bu, güneş ışığında görünür ışığın ötesinde görünür olmayan bir ışık spektrumunun varlığının ilk kanıtı olmuştur.[2] Spektrumun bu kısmı kırmızı rengin ötesinde olduğu için kızılötesi (infrared) olarak adlandırılmıştır.

Ultraviyole

Hemen 1 yıl sonra 1801'de Alman kimyager Johann Wilhelm Ritter, bu defa mor ışığın ötesinde görünür olmayan bir spektrum daha olduğunu ortaya koymuştur. Ritter halen

ultraviyole olarak isimlendirdiğimiz ve fotodermatoloji alanındaki çalışmalarının esasını içeren bu spektrumu bulurken, İsveçli kimyacı Carl Wilhelm Scheele'nin 1777 yılında yayınladığı deney sonuçlarından feyz almıştır. Scheele gümüş klorit solüsyonuna batırdığı kağıt şeritlerin güneşe maruz kaldığında kardığını, karanlıkta ise kararmadığını fark etmiş, kararmanın güneş ışığının gümüşü indirgenmesi ile oluştuğunu saptamıştır.[3] Ritter ise deneylerine önce Herschel gibi termometre ile başlamış ancak bu yöntem ile morun ötesinde görünür olmayan bir ışık tespit edememiştir. Bu defa Scheele'nin metodunu denemiş ve deneylerine Scheele'nin deneylerinin son bulduğu görünür ışık spektrumunun son noktası olan mor ışıktan başlamıştır. Gümüş klorit solüsyonuna batırılan kağıt şeritlerin mor rengin ötesindeki gözle görünmeyen güneş ışığına maruz kaldığında daha da çok karardığını tespit etmiştir.[2] Bu buluşlar yapıldığında henüz ne ışığın dalga olduğuna ait veri, ne de dalga boyuna ait veri bulunuyordu. Aslında buluşu yaptıkları dönemde ışığın dalga boyuna ait veri olsaydı Herschel'in bulduğu kırmızı ışıktan daha büyük dalga boyuna sahip kızılötesi dalgalarını "ultrared", Ritter'in de bulduğu mor ışıktan daha kısa dalga boyuna sahip morötesi dalgalarını "infraviyole" olarak isimlendirmeleri uygun olurdu.[3]

Hollandalı bilim insanı Christiaan Huygens ışık ile ses arasında gördüğü benzerlik nedeniyle Newton'un aksine ışığın parçacık değil dalga olduğunu düşünmeye başlamıştır. 1802 yılında Thomas Young yaptığı bir deneyle, ışık konusundaki tartışmaların seyrini değiştirmiştir. Young, görünür ışık spektrumunda farklı renkler izlenmesinin nedeninin ışığın farklı dalga boyları içermesi ile ilişkili olduğunu, yani ışığın farklı dalga boylarının renkleri oluşturduğunu keşfetmiştir. Young, tek renkli dolayısıyla belli bir dalga boyundaki ışığı, üzerinde iki yarık bulunan bir plakaya doğru yönlendirmiş ve yarıklardan geçen ışığın, plakanın arka tarafına yerleştirilen bir ekran üzerinde dalgaların girişimi nedeniyle peş peşe parlak ve karanlık çizgilerden oluşan bir desen oluşturduğunu ortaya koymuştur.[4] Young deneyi olarak bilinen bu deney, ışığın parçacık değil, dalga olduğu hipoteziyle açıklanabilmektedir. Young kaynağı ve sıcaklığı ne olursa olsun ışık hızının hep sabit kalmasının ancak ışık dalgasının hızının sabit kalmasıyla açıklanabileceğini düşünmüştür.[1] Newton'un kuramları ile çelişen ışığın parçacık değil dalga olduğu kuramı başlangıçta İngiltere'de kabul görmemiş, hatta Young'ın bilim çevrelerinde dışlanmasına neden olmuştur. Ancak dalga kuramı Augustin Jean Fresnel ve Dominique-François-Jean Arago aracılığıyla önce Fransa'da peşinden de Avrupa'da kabul görmüştür.[5]

Radyo Dalgaları

1888 yılında Alman fizikçi Heinrich Herzt radyo dalgalarını keşfetmiştir. Herzt'in bir dönüm noktası olan buluşu James Clerk Maxwell ile ilişkilendirilebilir. Maxwell sadece düşünce gücünü ve mantığını kullanarak elektriğin ve manyetik alanın ilişkisi üzerine, önceden bilinenleri de bir araya getirerek 4 matematiksel denklem yaratmıştır. Kuşkusuz denklemleri yaratırken Michael Faraday'ın 1831'de belirlediği elektromanyetik indüksiyon olayı, yani elektrik ile manyetik alanın ilişkilendirilmesi en önemli yol göstericisi olmuştur. Bu denklemler elektromanyetik olgusunu eksiksiz biçimde tanımlamakla kalmamış, fizikte bir devrim yaratmış ve 20. yüzyılda gerçekleşen kuantum kuramı ve izafiyet kuramının yolunu açmıştır.[4] Herzt 1883 yılında Maxwell'in elektromanyetik kuramı üzerinde çalışmaya

başlamıştır. 1884 yılına gelindiğinde Hertz, Maxwell'in denklemlerini, çok daha basit ve şık bir şekilde yazmıştır. Denklemlerin bu şeklinden, elektrik ve manyetik olaylar arasındaki simetri açıkça görülmekteydi. Hertz, indüksiyon bobini denen bir alet ile dalgalı bir elektrik akımı üretmiş, bobini aralarında boşluk olan iletken iki tele bağladığında boşluğu atlayarak bir telden diğerine ulaşan bir kıvılcım oluşmuştur. Devam eden deneylerle ilk tele akım verildiğinde indüksiyon bobinine bağlı olmayan ve metrelerce uzağa konan ikinci bobine atlayan bir kıvılcım oluştuğunu ortaya koymuştur. Hertz böylece uzun zaman önce Maxwell'in öngördüğü elektromanyetik dalgaların varlığını kanıtlamıştır. Henüz çok gençken 37 yaşında öldüğünde, ürettiği ve günümüzde radyo dalgaları olarak bilinen elektromanyetik dalgaların uzak mesafe iletişim aracı olarak geliştirilmesi tamamlanmamıştır. Radyo dalgalarının uygulama alanına taşınması Guglielmo Marconi tarafından gerçekleştirilmiştir.[2]

X Işınları

Maxwell'in matematiksel denklemleri görünür ışıktan daha düşük frekanslarda titreşen radyo dalgalarının varlığını öngörmenin yanı sıra, morötesi ışıktan daha yüksek frekanslarda elektromanyetik ışınımlar olması gerektiğini de işaret etmiştir.[4] Teorik olarak elektromanyetik spektrumda morötesi ışıktan daha yüksek frekansta yer alması beklenen ışınları, pratik olarak Wilhelm Conrad Röntgen 1895 yılında bulmuştur. Bu keşif bilimsel araştırmalarda şansın oynadığı rolün kusursuz bir örneğini oluşturmaktadır. Elbette Pasteur'ün "şans sadece ona hazır olana iltimas geçer" sözü unutulmamalıdır.[2] 1890'lı yılların ortalarında çoğu araştırmacı gibi Röntgen de katot ışın tüplerinde oluşan florışıl olayını incelemekte ve içi boş bir cam tüpün içine yerleştirilen iki elektrottan, anot ve katottan oluşan bir deney düzeneği ile çalışmaktaydı. Katottan kopan elektronlar anoda ulaşamadan cama çarparak floresan adı verilen ışık parlamaları meydana getirmekteydi. Röntgen deneyi biraz değiştirip tüpü siyah bir karton ile kaplamış ve ışık geçirgenliğini anlayabilmek için odayı karartıp deneyi tekrarlamıştır.[2] Bu sırada deney tüpünden 2 metre uzaklıkta baryum platin siyanür kaplı kağıt perdede bir parlama fark etmiştir. Bunun üzerine deneyi defalarca tekrarlamış ve her defasında aynı olayı gözlemlemiştir. Bulduğu şeyi mat yüzeyden geçebilen yeni bir ışın olarak tanımlamış ve matematikte bilinmeyeni simgeleyen X harfini kullanarak "X ışını" ismini vermiştir. X ışınlarının sadece mat yüzeylerden değil, kağıttan (bin sayfalık kitap bile olsa), kalay yaprağından, ahşaptan, kauçuktan geçtiğini ancak kurşunu geçemediğini fark etmiştir. Elini deney tüpü ile perde arasına tuttuğunda ise elin kendisinin hafifçe koyu renk gölgesinin ve elin içindeki kemiklerin daha koyu gölgesinin de perdeye yansıdığını görmüştür. Sağlıklı bir insanın kemiklerini bu yolla gören ilk insan Röntgen olmuştur.[2] Olayın fiziksel açıklaması henüz net olarak yapılamamışken bile, X ışınları tıpta yaygın olarak kullanılmaya başlamıştır. 1901 yılında ilk kez verilen Nobel fizik ödülünü bu buluşuyla Röntgen almıştır. 1912'de Max von Laue X ışınlarının dalga boylarını ölçmek için bir yöntem geliştirmiş ve 1914 yılında bu buluşuyla Nobel fizik ödülünü almıştır.[4] Günümüzde dalga boyları 0.01 ile 10 nanometre arasında kalan elektromanyetik ışınlar X ışınları kategorisine yerleştirilmektedir. Bu kategorinin sınırları keskin değildir ve kısa dalga boylu ucu gama ışınlarıyla, uzun dalga boylu ucu ise ultraviyolenin kısa dalga boylarıyla komşudur.

Gama Işınları

Elektromanyetik spektrumda X ışınlarından daha da yüksek enerjili, yüksek frekanslı dalgaları temsil eden radyoaktivitenin keşfinde Henri Becquerell, Marie Curie, Paul Villard ve Ernest Rutherford isimli bilim insanları görev almışlardır. Marie Curie, eşi Pierre Curie ve Becquerell 1903 yılında radyoaktivite ile ilişkili çalışmaları nedeniyle Nobel fizik ödülünü paylaşmışlardır. Marie Curie daha sonra radyoaktif elementler olan polonyum ve radyumun keşfi nedeniyle 1911 yılında bu kez kimya dalında Nobel ödülünü alarak, hem Nobel ödülü alan ilk kadın, hem de 2 kez Nobel ödülü alan ilk bilim insanı olmuştur. Marie Curie radyoaktivite ile ilişkili çalışmalarının bir sonucu olarak lösemi nedeniyle hayatını kaybetmiştir.[1]

Mikrodalga

Radyonun mucidi Marconi 1922 yılında uçak ve gemileri radyo dalgaları ile tespit edebileceğini duyurmuştur. Ancak 1933 yılına kadar bunu yapan bir cihaz geliştirememiştir. Radar olarak isimlendirilen ve 2. Dünya Savaşı sırasında Alman uçaklarını görüntüleyebilmek amacıyla geliştirilen bu cihazın çalışması elektromanyetik dalgaların yansıması prensibine dayanmaktadır. Radarlar radyo dalgalarından daha kısa dalga boylu elektromanyetik dalgalar olan mikrodalga ile çalışmaktadır. Elektrik enerjisini mikrodalgaya dönüştürmek için kullanılan ve radarın kalbi sayılan magnetronun gıdaları ısıtma özelliği ise, onu mutfaklarımıza sokmuştur. Daha sonra ise magnetron tıp doktorlarının yardımcısı olan manyetik rezonans cihazının da kalbi durumuna gelmiştir.[4]

Böylece görünür ışığın keşfedildiği 1666 yılından 1940'lı yılların sonuna gelindiğinde elektromanyetik spektrumu oluşturan tüm dalgalar yerine yerleşmiştir. Şekil 1'de görüldüğü gibi dalga boyu en kısa olandan uzuna doğru sırasıyla 7 farklı ışık tipi; gama ışınları, X ışınları, ultraviyole, görünür ışık, infrared, mikrodalga ve radyo dalgaları.

Işık Nedir?

Işığın dalga mı, parçacık mı olduğu tartışması uzun yıllar sürmüştür. 1905 yılında Albert Einstein, kendisinden önce Heinrich Hertz ve Philipp Lenard tarafından fotoelektrik olay olarak tanımlanan olgunun ancak Max Planck'ın optik kuantum kuramı ile açıklanabileceğini fark etmiştir.[4] Yani dalgaların parçacık özellikleri olduğu keşfedilmiştir. Kuantum kuramı ile ilişkili çalışmalarıyla Planck 1918, Einstein 1921 yıllarında fizik dalında Nobel ödülü almışlardır.[1] O tarihten yaklaşık 20 yıl sonra ise Louis de Broglie parçacıkların da dalga özelliği gösterebileceğini ortaya koymuş ve bu buluşuyla 1929 yılında Nobel fizik ödülünü almıştır.[1] Günümüzde ışığın ikili bir yapısı olduğu ve hem parçacık hem dalga özeliği gösterdiği kabul edilmektedir. Işık ancak iki kuramın birlikte kullanılması ile tam olarak tanımlanabilmektedir. Işık etkileşimlere foton adı verilen parçacık olarak girer ancak dalga olarak yayılır.[4] Dalgalar halinde yayılan ışığın oluşturduğu iki ardışık tepe noktası arasındaki mesafeye ışığın dalga boyu denir. Elektromanyetik spektrumda yer alan her türden ışığın hızı aynıdır. Oysa ışığın dalga boyu nanometreden (nm) kısa olabileceği gibi kilometreden (km) uzun da olabilir. Örneğin gama ve X-ışınlarının dalga boyu nm'den kısadır, buna karşılık bazı radyo dalgalarınınki ise km'den uzundur. İnsan gözü spektrumda yer alan ışığın

sadece 400 nm ile 760 nm arasındaki dalga boylarını görebilmektedir, spektrumun genişliği karşısında bir anlamda kör olduğumuz söylenebilir. Güzel olan, insan aklının ışığı kullanarak tüm kozmos ve canlılar hakkında gözün göremediğini görmeyi başarmış olmasıdır.

İyonize Radyasyon ve İyonize Olmayan Radyasyon Kavramları

İyonize olmayan radyasyon, atomlardan veya moleküllerden elektron koparmak için yeterli foton enerjisi olmayan elektromanyetik radyasyon türüdür.[4] Bir başka deyişle iyonize olmayan radyasyon daha düşük frekansta titreşen, düşük foton enerjili elektromanyetik dalgalardır.[3,5] Elektromanyetik spektrumda yer alan dalgaları keskin tek bir hat ile iyonize radyasyon ve iyonize olmayan radyasyon şeklinde ayırmak söz konusu değildir. Ancak genel kabul gören yaklaşım, gama ışınları ve X-ışınlarını iyonize radyasyon olarak tanımlamak, ultraviyole, görünür ışık, infrared ışınımı, mikro dalga ve radyo dalgalarını ise iyonize olmayan radyasyon olarak tanımlamak şeklindedir.[6]

İyonize olmayan radyasyon, atomları veya molekülleri elektron kopartarak iyonize edecek güce sahip olmasa da, atom veya molekülleri temel hallerinden uyarılmış hallere çıkarabilecek güce sahiptir. İyonize olmayan radyasyon ile uyarılmış hale geçen atom veya moleküller, fotofiziksel (ısı üretimi) ve fotokimyasal yollarla canlılar üzerinde olumlu veya olumsuz etki oluşturabilmektedir. Günümüzde iyonize olmayan radyasyonun canlılar üzerindeki biyolojik etkilerini araştıran bilim dalı fotobiyoloji olarak isimlendirilmektedir. Fotobiyolojinin dermatolojideki yansıması ışığın moleküler ve genetik etkilerinin belirlenmesi (bakınız Konu 3), fotoimmünoloji (bakınız Konu 4), fotokarsinogenez (bakınız Konu 5), fotoyaşlanma (bakınız Konu 6) ve D vitamini sentezi (bakınız Konu 7) ile ilişkili konuların derinlemesine araştırılması ve anlaşılması şeklinde olmuştur. Işığın deri üzerine etkileri olduğu, bazı deri hastalıklarını alevlendirirken, diğerlerini tedavi ettiği antik zamandan beri bilinmekteyse de, günümüzde etkilerin nasıl ortaya çıktığının anlaşılmasıyla fotobiyoloji uğraşmaktadır.

Güneş Işığı

Güneş ışığı elektromanyetik spektrumda yer alan dalga boylarının geniş bir kısmını içerir, ancak bunların sadece belli bir kısmı ozon tabakasını aşarak dünyamıza ulaşır. Dünyaya ulaşan güneş ışığı; ultraviyole (UV) spektrumunun bir kısmını (290-400 nm), görünür ışık (400-760 nm) ve infrared (IR) ışınımı (760 nm-1 mm) içermektedir. UV, görünür ışık ve IR'ın güneş ışığındaki oranları ise kabaca %5 UV, %50 görünür ışık ve %45 IR şeklinde tanımlanmaktadır[7]. Dünyaya ulaşan güneş ışığının içerdiği dalga boyları solar radyasyon veya optik radyasyon isimleriyle de ifade edilmekte ve iyonize olmayan radyasyon olarak tanımlanmaktadır.[8,9] Şekil 2'de güneşli bir yaz gününde yeryüzüne ulaşan optik radyasyonun spektrumu izlenmektedir. Bu dalgalar içerisinde UV; elektromanyetik spektrumdaki yeri itibariyle, görünür ışık ve IR ile karşılaştırıldığında biyolojik olarak en aktif olan ve sağlık üzerinde de en büyük etkiye sahip olan dalga boylarını içermektedir. Ozon tabakasının kalınlığı, güneşin gökyüzündeki pozisyonu, enlem, rakım, gökyüzünün bulutlu olup olmaması ve ışığın yerden yansıma gibi parametreler dünyaya ulaşan güneş ışığının miktarını ve içerdiği ışınımların fraksiyonunu belirler. UV, görünür ışık ve IR dalgalarının boyu, frekansı ve ışığa maruz kalınan süre deriden emilimin miktarını belirler ancak derinin

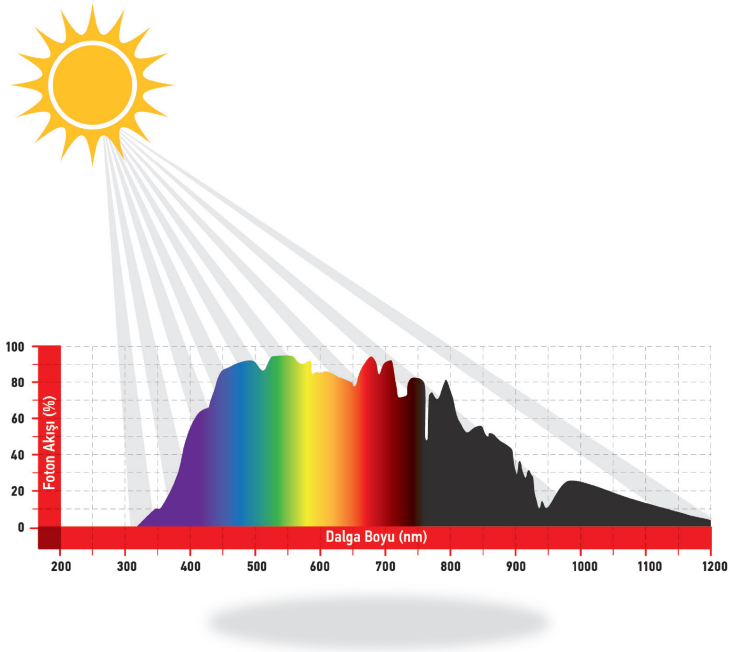

Şekil 2. Güneşli bir yaz gününde yeryüzüne ulaşan optik radyasyonun spektrumu.

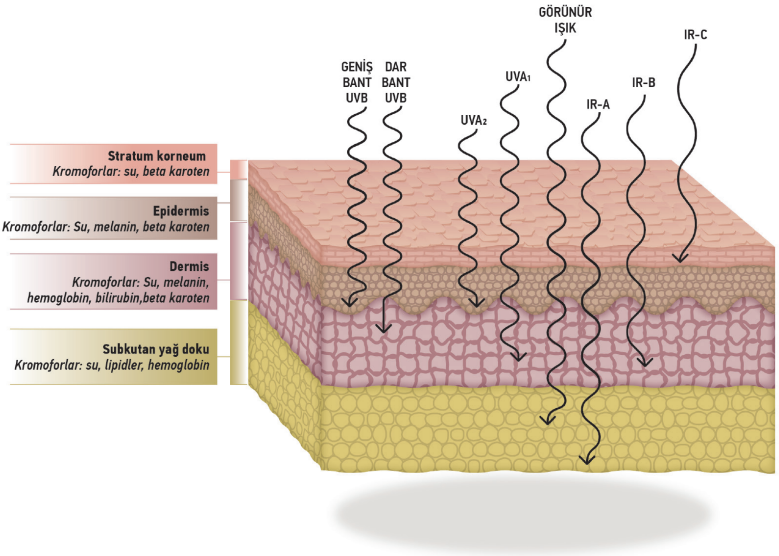

Şekil 3. Optik radyasyonun deriden emilimi.

kalınlığı, pigmentasyonu, damarlanması ve içerdiği kromoforlar da emilimi belirleyen diğer parametrelerdir.[8] Şekil 3'de optik radyasyonun deriden emilimi resmedilmiştir. Emilimi takiben IR termal enerjiye dönüşerek, görünür ışık termal veya fotokimyasal olarak, UV ise temel olarak fotokimyasal olarak etki oluşturur.[10]

Ultraviyole (100-400 nm)

UV elektromanyetik spektrumda iyonize radyasyona komşu olan iyonize olmayan radyasyon kısmında yer alır. UV dalga boyları ve biyolojik etkilerine göre UVA, UVB, UVC ve vakum UV olmak üzere 4 farklı grupta incelenir. Fotodermatoloji kitaplarında bu kategorizasyon Vakum UV (100-200 nm), UVC (200–290 nm), UVB (290–320 nm) ve UVA (320–400 nm) şeklinde yapılmaktadır. 1932 yılında gerçekleştirilen II. Uluslararası Işık Kongresinde ise kategorizasyon biraz daha farklı yapılmıştır. UVC'nin tamamı ozon tabakası tarafından emilmekte ve yeryüzüne ulaşmamaktadır. UVB'nin ise sadece %5'i dünyaya ulaşır.[8] Güneş ışığı ile UV spektrumunda dünyaya en yoğun ulaşan dalga UVA olmasına rağmen (UVB'nin 20 katı fazla), deri üzerindeki etkileri açısından UVB daha ön plandadır. UVA'ya oranla UVB'nin daha kısa dalga boyu, dolayısıyla daha yüksek enerjili olması bu sonucu doğurmaktadır. Daha kısa dalga boylarında (UVB) daha uzun dalga boylarına (UVA) göre emilimin dış öğelerden etkilenmesi daha fazladır. Buna bağlı olarak ılıman iklimlerde sabah erken, öğleden sonra ise geç saatlerde ve kış güneşinde UVB miktarı daha azdır ve yeryüzüne ulaşan UVA'nın UVB'ye oranı her zamankinden daha yüksektir. Benzer olarak bulutlar UVB'nin geçişini engellerken UVA'nın geçişine fazla bir engel oluşturmazlar. Pencere camı da UVB'nin geçisine engel olurken UVA'yı engelleyemez. Günümüzde ozon tabakası kloroflorokarbonlar tarafından bozulduğundan daha fazla UVB ve hatta bir miktar UVC'nin yeryüzüne ulaşabildiği düşünülmektedir.

1. Vakum UV (100-200 nm)

Hava bu dalga boyundaki radyasyonun tamamını absorbe eder. Bu nedenle normal şartlarda oluşamaz ancak deneysel olarak vakum ortamında oluşturulabilir.

2. UVC (200-290 nm)

UV'nin en yüksek enerjili bölümüdür. Atmosferde ozon tabakası tarafından tamamı absorbe edildiği için yeryüzüne ulaşamaz.

3. UVB (290-320 nm)

Güneş ile yeryüzüne ulaşan UV'nin biyolojik olarak en aktif dalga boylarını içerir ve güneş yanığından sorumludur. 311-313 nm'lik dalga bandı dar bant UVB olarak adlandırılır ve yaygın olarak fototerapide kullanılmaktadır. UVB'nin minimal eritem oluşturmak için gereken dozu UVA'dan 1000 kat daha azdır. Minimal eritem dozu, ışığa maruz kalındıktan 24 saat sonra deride sınırları belirgin eritem oluşturan en düşük UV dozudur. UVB deri kanseri gelişiminde en fazla sorumlu tutulan dalga boylarına sahiptir; ancak günümüzde UVA'nın da deri kanseri gelişimine katkıda bulunduğu bildirilmeye başlanmıştır.[11] UV'nin indüklediği immünsüpresyon fotokarsinogenezde en önemli mekanizmadır (Konu 5).

4. UVA (320-400 nm)

UVB'ye oranla dalga boyu daha uzun olduğu için biyolojik olarak daha az aktif dalga boyudur. Bu bant, UVA1 (340-400 nm) ve UVA2 (320-340 nm) olarak ikiye ayrılarak incelenir. Bu ayrımın nedeni UVA2'nin biyolojik özelliklerinin UVB'nin özelliklerine benzer olmasıdır. UVA1 oksijen bağımlı fotokimyasal reaksiyonları indüklerken, UVA2 ise DNA molekülleri tarafından direkt emilerek UVB tipi fotokimyasal reaksiyonları indükler. UVB ile karşılaştırıldığında UVA, deride pigmentasyon ve gecikmiş bronzlaşma oluşturmada daha etkilidir. Eritem oluşturmada ise UVB daha etkilidir.[8] UVA'ya maruz kalındıktan sonra epidermisin derin tabakalarındaki melanin içeriği artarken, UVB teması sonrası derinin yüzeysel tabakalarında pigmentasyon indüklenir ve bu tabaka hızlıca dökülür. Bu nedenle UVA'nın indüklediği pigmentasyon UVB'nin indüklediği pigmentasyondan daha uzun süre kalır[8]. UVA'da, UVB'ye benzer şekilde DNA'da primidin dimerleri oluşturur ancak etkisi UVB kadar güçlü değildir. Güneş ışığına maruz kalma sonrası DNA'da oluşan tüm oksidatif hasarın hemen hepsinin UVA nedeniyle oluştuğu gösterilmiştir.[12] UVA teması sonrası melanin, reaktif oksijen radikallerini arttırabilir; bu radikaller de DNA'da kırıklara yol açabilir. Hidrojen peroksit gibi reaktif oksijen radikalleri sitotoksiktir ve hücre ölümüne neden olabilirler.[13,14]

Görünür Işık (400-760 nm)

Görünür ışıkta 6 renk bölgesi tanımlanmıştır. Elektromanyetik spektrumda dalga boyu kısadan uzuna doğru sırasıyla mor, mavi, yeşil, sarı, turuncu ve kırmızı olarak yer alır. Yeryüzüne ulaşan güneş ışığının yaklaşık %50 kadarını görünür ışık oluşturmaktadır. Görünür ışığın deri üzerine olan etkisi UV ile kıyaslandığında daha az önem arz etmektedir. Ancak yine de görünür ışığa olan duyarlılık; porfiriyalar, solar ürtiker ve polimorf ışık erüpsiyonu gibi fotodermatozlar ve melazma gelişimi açısından önem taşımaktadır. Yüksek dozlarda görünür ışık eritem oluşturabilir. Şekil 3'te görüldüğü üzere görünür ışık dermisin derinliklerine kadar penetre olabilir ve absorbsiyon sonrası çevre dokuda ısı enerjisine dönüşür.

İnfrared (760-10^6 nm)

IR dalgaları da kendi içerisinde IR-A (760–1400 nm), IR-B (1400–3000 nm) ve IR-C (3000 nm-1 mm) olarak kategorize edilmektedir. IR-A ve IR-B epidermis, dermis ve subkutan dokuya penetre olabilirken, IR-C epidermisteki su tarafından tamamen emildiği için dermise ve subkutan dokuya ulaşamaz. Emilimi takiben IR termal enerjiye dönüşerek etki oluşturur[11]. IR, UV enerjisinin yaklaşık üçte birine sahiptir. Son çalışmalarda IR maruziyeti sonrası ortaya çıkan termal hasarın, angiogenezi ve inflamatuvar hücre infiltrasyonunu indüklediği, matriks metalloproteinazlarını arttırarak dermal ekstraselüler matriksi hasarladığı ve derinin erken yaşlanmasına neden olduğu gösterilmiştir.[15] Yoğun ve tekrarlayan maruziyet eritema ab igne ve skuamöz hücreli karsinoma neden olabilir.

Kaynaklar

1. Yıldırım C. Bilimin Öncüleri, 2. Basım, TÜBİTAK Popüler Bilim Kitapları Dizisi: 9, Ankara, 1995, 1-218.

2. Ashall F. Olağanüstü Buluşlar, 2. Basım, TÜBİTAK Popüler Bilim Kitapları Dizisi: 208, Ankara, 2006, 1-95.
3. Endres L, Breit R, Jordan W, et al. UV Radiation, irradiation, and dosimetry. In: Krutmann J, Hönigsmann H, Elmets CA, editors. Dermatological Phototherapy and Photodiagnostic Methods, second edition, Springer, Berlin, 2009, 4-59.
4. Beiser A. Modern Fiziğin Kavramları, McGraw-Hill-Akademi, İstanbul, 1997, 48-113.
5. Roelandts R. History of Human Photobiology. In: Lim HW, Hönigsmann H, Hawk JLm, editors. Photodermatology, Informa Healthcare, New York, 2007, 1-15.
6. Grimes DR. Ultraviolet radiation therapy and UVR dose models. Med Phys 2015; 42: 440-55.
7. Mahmoud BH, Ruvolo E, Hexsel CL, et al. Impact of long-wavelength UVA and visible light on melanocompetent skin. J Invest Dermatol 2010; 130: 2092-7.
8. Sklar LR, Almutawa F, Lim HW, et al. Effects of ultraviolet radiation, visible light, and infrared radiation. Photochem Photobiol Sci 2013; 12: 54-64.
9. Bernhardt JH. Nonionizing radiation and electromagnetic fields. Offentl Gesundheitswes 1991; 53: 409-14.
10. Sowa P, Rutkowska-Talipska J, Rutkowski K, et al. Optical radiation in modern medicine. Postepy Dermatol Alergol 2013; 30: 246-51.
11. Chen AC, Halliday GM, Damian DL. Non-melanoma skin cancer: carcinogenesis and chemoprevention. Pathology 2013; 45: 331-41.
12. Kvam E, Tyrrell RM. Induction of oxidative DNA base damage in human skin cells by UV and near visible radiation. Carcinogenesis 1997; 18: 2379–84.
13. Agar N, Young AR. Melanogenesis: a photoprotective response to DNA damage? Mutat Res 2005; 571: 121-32.
14. Liebel F, Kaur S, Ruvolo E, et al. Irradiation of skin with visible light ınduces reactive oxygen species and matrix-degrading enzymes. J Invest Dermatol 2012; 132: 1901-7.
15. Schieke SM, Schroeder P, Krutmann J. Cutaneous effects of infrared radiation: from clinical observations to molecular response mechanisms. Photodermatol Photoimmunol Photomed 2003; 19: 228-34.

Ultraviyolenin Moleküler ve Genetik Etkileri

Işıl Kılınç Karaarslan

Ege Üniversitesi, İzmir

Can Alıcı Noktalar

- Ultraviyolenin (UV) derideki etkilerinin başlangıç aşaması, UV enerjisinin deride kromofor adı verilen bazı moleküllerce absorbe olmasıdır ve bu ilk adımı deride oluşan bir dizi moleküler, genetik ve immünolojik değişimler takip eder.
- UV'nin moleküler ve genetik etkileri, UV'nin hücrede DNA, proteinler, lipidler, sinyalizasyon yolakları ve genetik materyal ile etkileşimi sonucu oluşmaktadır.
- Deri renginin deri kanseri üzerinde son derece belirleyici etkisi vardır, melanin UV'yi absorbe eder ve yansıtır.
- Bazı deri fototiplerinin UV'ye yanıtı melanin miktarının artışı şeklinde olur, bu mekanizma bronzlaşma olarak bilinir.
- Bronzlaşma için güneş koruma faktörü sadece 2-7 aralığındadır.
- Bronzlaşma ile üretilen melanin, epidermis boyunca rastgele yayılır ve zamanla soluklaşır, bu nedenle bronzlaşma yanıtı fotokorunmaya fazla katkı sağlamaz.
- Bunun aksine yapısal melanin keratinositlerin çekirdeklerinin üzerine depolanarak bir şemsiye ya da şapka gibi genetik materyalin iyi bir şekilde korunmasını sağlar.
- Günümüzde bu etkileşimler yoğun bir şekilde araştırılmaktadır. Bu etkileşimlerin daha net tanımlanması UV'nin yararlı ve zararlı etkilerini daha iyi anlamamızı kolaylaştıracaktır.

Ultraviyolenin (UV) derideki etkileri güneş yanığı (inflamasyon, vazodilatasyon, güneş yanığı hücrelerinin oluşumu), immünsüpresyon (Konu 4), hiperpigmentasyon, D vitamini sentezi (Konu 7), fotoyaşlanma (Konu 6) ve fotokarsinogenez (Konu 5) olarak özetlenebilir. Tüm bu etkilerin oluşmasında başlangıç aşaması UV enerjisinin deride bazı moleküllerce absorbe olmasıdır ve bu ilk adımı deride oluşan bir dizi moleküler, immünolojik ve genetik değişimler takip eder.

Tüm UV spektrumu yeterli dozlarda verildiğinde DNA hasarı, lipid oksidasyonu ve deri kanseri oluşumu şeklinde hemen hemen aynı etkinin ortaya çıkmasını sağlar. Bir spektrum ile herhangi bir biyolojik etki oluşturma etkinliği arasındaki ilişki aksiyon spektrumu olarak adlandırılır. Aksiyon spektrumunun şekli ve pik noktası kromoforlar hakkında önemli bilgi verir. Kromoforlar deride UV'nin absorbsiyonundan sorumlu ve biyolojik etki üreten moleküllerdir. UV'nin deride etki oluşturabilmesi için bir molekül tarafından absorbe edilmesi gerekir.

Deriye temas eden ve penetre olan UV, enerjisini deriye aktarır. Dalga boyu ne kadar kısa ise fotonlar o kadar enerjiktir ve deride yüzeyel alanda absorbe edilir. Bu nedenle UVB'nin büyük bir bölümü epidermis tarafından absorbe edilir, ama bazı fotonlar dermise de ulaşır. Bunun aksine, daha uzun dalga boylu olan UVA epidermiste kısmen emilir, UVB'ye göre daha büyük bir kısmı deride derine penetre olur ve dermise ulaşır. Ancak, hasar görmüş epidermal hücrelerin dermal hücrelerle iletişim sağlayan sitokinler salgıladığı ve hasarlı immünkompetan hücreler epidermisten göç ettiği için, UVB ve UVA'nın biyolojik etkilerini yalnızca deri katmanlarına ne oranda penetre olduklarına bakarak tanımlamak fazlasıyla basit bir yaklaşım olacaktır.

Ultraviyolenin DNA Üzerine Etkileri

Deride biyolojik açıdan önemli kromofor DNA'dır. DNA UV'nin bütün dalga boylarını absorbe eder. UV'nin deride DNA'ya ulaşabilmesi için en dış tabaka olan stratum korneumun altındaki katmanlara geçmesi gerekir. Stratum korneum özellikle ışığın kısa dalga boylarını absorbe eder ve yayar. Hasar oluşturmak bakımından daha çok etkili olan kısa dalga boyları stratum korneum tarafından emilir, daha derine penetre olabilen daha uzun dalga boyları ise hasar oluşturmak bakımından daha az etkilidirler.

Son yıllarda araştırmalar deride UV maruziyetinden sonra ortaya çıkan moleküler olayların anlaşılması konusunda yoğunlaşmıştır. Bu çalışmalar önemli bir basamak olarak UV fotonun DNA bazı tarafından absorbiyonundan itibaren deri kanseri oluşumuna giden adımları açıklamaya çalışmaktadır. DNA dışında diğer birçok molekül de UV ışığını absorbe eder ve bu moleküller de hücresel yanıtla bağlantılıdır. Hücre içinde kapsamlı bir intraselüler sinyal şebekesinin varlığı bilinmektedir. UV hasarlı hücreler ve UV'ye maruz kalan veya kalmayan diğer deri hücreleri arasındaki iletişimde sitokin ve büyüme faktörleri önem taşır. Bu sitokin ve büyüme faktörlerinin salınımlarını kontrol eden mekanizmalar araştırılmaktadır.

DNA'nın en etkin şekilde UV absorbe eden kısmı 5-6 çift bağlı pirimidin bazlarıdır. Burada iki komşu primidinden biri fotonu absorbe ettiğinde en sık sonuç 5. ve 6. pozisyonundaki iki primidinin birbirine aniden bağlanmasıyla siklobutan halkasının oluşumudur. Bu siklobutan primidin dimer (CPD) olarak adlandırılır. Nadiren komşu pirimidinler arasındaki bağ 6-4 bağı üzerinden oluşur, buna primidin-primidon fotoürün adı verilir. Kültüre edilen hücrelerde yapılan deneylerde, güneş ışığıyla uyarıldıktan sonra CPD'lerin herhangi diğer bir DNA ürününden 20-40 kat daha sık oluştuğu tahmin edilmektedir.[1]

UV'nin DNA üzerine bu doğrudan hasar oluşturan etkileri dışında, özellikle oksidasyon ile dolaylı yoldan hasar oluşturan etkileri de mevcuttur. Deride UV'yi absorbe etmiş olan kromoforlar DNA ile reaksiyona giren oksijen radikallerini oluşturabilirler. DNA için en

hassas olan 8. pozisyondaki guaninin oksidasyonudur, bu oksitlenme 8-oxo-guanini (8oG) meydana getirir. Diğer saptanabilir okside baz ise timin glikoldür. UVB ile kıyaslandığında fotoürünlere nazaran göreceli olarak daha fazla oksidasyon hasarı oluşturan UVA, DNA'daki 8oG'ye nazaran 3-6 kat fazla CPD oluşturur.[2] Tek veya çift sarmallı kırılmalar UV'den kaynaklanan sık olmayan etkilerdir.

DNA hasarı o bölgede organize olan protein ve enzim kompleksi tarafından onarılır.[3] DNA yapısını bozan hasarlar "nükleotid eksizyon tamiri" (NER) onarımıyla tamir edilir.

Modifiye bazlar içeren DNA, sadece hasarlı olan bazı ve birkaç komşu bazı değiştiren "baz eksizyon tamir" sistemi tarafından onarılır. Her iki durumda da hasar görmemiş zıt konumdaki DNA şablon olarak DNA dizisinin yeniden sentezlenmesi için kullanılır. Bu çeşit DNA onarımı genomda hemen her zaman ve her lokalizasyonda gerçekleşir ve buna "global genomik tamir" (GGR) denir. Transkripte olmuş DNA'nın lokal bölgeleri "transkripsiyon çiftleşme tamiri" (TCR) onarımı yapan bir grup protein tarafından çok daha hızlı bir şekilde tamir edilmektedir. DNA replike olması gerektiği zamanda hasar tamir edilmezse, hasar-spesifik polimeraz eta veya zeta, replikasyonun devam etmesini sağlayabilmek için translezyonel sentez olarak adlandırılan işlem ile bazları yerleştirir.[4] Eğer bu önlemler başarısız kalır ve fazla DNA hasarı mevcut olursa, hücre apopitoz olarak bilinen intihar yolağını aktif duruma geçirir.

DNA hasarının onarım veya replikasyonu esnasında, DNA'ya hatalı bazların ilavesi, delesyonlar veya yeniden düzenlemeler yaklaşık milyonda bir veya daha fazla frekansta olmak üzere görülebilir. Fazlasıyla kullanılmayan DNA ve genetik kod varlığı nedeniyle, bu mutasyonlar çoğu zaman kayda değer soruna yol açmaz. Ne var ki, anahtar genlerde belli sekanslarda olan mutasyonlar onkogenez veya tümör baskılayıcı genler olarak adlandırılır ve kanser hücre oluşumunda rol alabilirler. Bu konuda en çok araştırılan örnek, skuamöz hücreli karsinomdaki p53 tümör baskılayıcı genidir. Bu genin "genomun gardiyanı" olarak adlandırılan ürünü, UV'ye karşı oluşan ve tamir, hücre bölünmesi ve apopitozu içeren hücre yanıtlarını organize eder.

Ultraviyolenin Lipidler ve Proteinler Üzerine Etkileri

UV doğrudan ve dolaylı yoldan stratum korneumdaki serbest lipidleri ve reaktif oksijen türlerini (ROS) üreterek hücre lipid membranlarını hasarlar. Yaz mevsimi boyunca, ROS üretimi, stratum korneumdaki endojen antioksidan sistemi tüketir. ROS, doğrudan lipidlerin çift bağlarını oksitleyerek veya oksitlenmiş lipidi diğerleriyle etkileşime sokarak zincirleme reaksiyonu başlatıp lipidleri oksitler. Canlı hücrelerde hasar görmüş hücre membranı enzimatik olmayan ve enzimatik mekanizmalarla işleme tabi tutulur. Tek değerlikli oksijen ile hasarlanmış keratinosit membranları enzimatik olmayan reaksiyon ile seramidler salgılar ve bu transkripsiyon faktör aktivatör protein-1'in (AP-1) sinyal aktivasyonu, interselüler adezyon molekül-1 ve vasküler endotel büyüme faktörü gibi birçok stres yanıt genlerinin ekspresyonu ile sonuçlanır. Keratinositlerin membranlarındaki oksitlenmiş lipidler fosfolipaz A2 (PLA2) tarafından araşidonik asidi oluşturmak üzere yıkılır. Araşidonik asit siklooksijenaz (COX)-1 ve indüklenebilir form olan COX-2'nin substratıdır.[5] Bu enzimler araşidonik asidi deri ve başka dokularda birçok inflamatuvar reaksiyona mediyatörlük yapan prostaglandinlere dönüştürür.

Derideki proteinler de güneş ışığının etkisiyle oluşan ROS tarafından oksitlenebilir. Ancak, pek çok tipte protein çoklu olarak ortaya çıktığı ve sürekli biçimde parçalanıp yeniden sentezlendiği için, bu oksitlenmenin sonucu o kadar şiddetli olmaz. Metiyonin sülfoksid redüktaz ailesine ait enzimler epidermiste okside proteinleri degrade ederek okside protein düzeyini oldukça düşük tutarlar. UV özellikle dermiste bulunan kolajen ve elastin olmak üzere proteinlerde çapraz bağlanmaya ve hatta proteinlerin degrade olmalarına neden olabilir. Ancak degradasyonun primer nedeni muhtemelen doğrudan UV etkisi değil, daha çok kolajen ve elastini sindiren proteazların fibroblastlarca üretimidir.[5]

UV'nin birçok etkisi için kromofor olduğu düşünülen proteinler hücre yüzey reseptörleridir. UV bu reseptörlerin bağlayıcı ligandlar olmasa bile kümeleşmesine neden olur. Reseptör kümeleşmesi ekstraselüler sinyallerin hücresel aktivasyona aktarımında rolü iyi bilinen bir mekanizmadır. Örneğin, CD95 reseptörlerinin UVB kaynaklı kümeleşmesi, bu ölüm reseptörlerini aktif duruma getirir ve çekirdek DNA'sının hasarından bağımsız bir şekilde apopitoza yol açar. Anahtar sinyal moleküllerinin fosforile formlarının persistan varlığı metalloproteinaz (MMP) üretimi veya immünsüpresyon gibi hasar yanıt yolaklarının uzamış aktivasyonu ile sonuçlanabilir.

Ultraviyolenin Diğer Moleküler Etkileri

UV'ye maruziyet epidermis içindeki sitokin profilinde değişikliklere neden olur. Keratinositler sitokinlerin temel kaynaklarıdır. Langerhans hücreleri (LH) ve melanositler gibi diğer epidermal hücreler ve epidermisteki lökositler, UV'ye maruziyet sonrası sitokin profilinde değişikliklere aktif katkıda bulunurlar. UV'ye maruz kaldıktan sonra keratinositler interlökin (IL)-1α, IL-1β, IL-3, IL-6, IL-8, granülosit- koloni uyarıcı faktör (Granulocyte-colony-stimulating factor, G-CSF), makrofaj-CSF, granülosit makrofaj (GM)-CSF, interferon gama (INF-γ), trombosit kaynaklı büyüme faktörü (platelet derivated growth factor, PDGF), dönüştürücü büyüme faktörü alfa (TGF)-α, TGF-β ve tümör nekroz faktör alfa (TNF-α) dahil olmak üzere çeşitli pro-inflamatuvar sitokinleri salgılayabilmektedir.[6-8]

UV kaynaklı sitokin üretiminin düzenlenmesi karmaşık bir süreçtir. Nükleer faktör kappa B (NFκB) UV tarafından sitokin gen ekspresyonunu düzenleyen önemli bir transkripsiyon faktörü iken protein kinaz p38 (mitojen-aktive protein kinaz (MAPK) ailesinin bir üyesi) sitokin kodlayan genlerin ekspresyonunda aracı rol oynar.9 Hem ROS aracılı hem de doğrudan DNA hasarında birincil sitokin olan TNF-α'nın üretimi önemli bir yer tutar.[10,11]

UV tarafından tetiklenen bu sitokinler intrasellüler sinyal ve gen ekspresyonunu uyarmada parakrin veya otokrin yoldan etki gösterirler. Böylelikle IL-1, TNF-α ve TGF-β gibi sitokinler ilgili hücre membran reseptörlerine bağlanır ve sinyal iletimini başlatırlar.[12]

Nitrik oksit (NO) UVB maruziyeti sonrasında keratinositler tarafından üretilir ve keratinositler NO sentezi için gerekli enzimi eksprese ederler. UV'ye maruz kalmış deride indüklenebilir NO sentetaz için artmış mRNA ekspresyonu saptanmıştır.[13,14] NO süperoksitle reaksiyona girerek peroksinitriti oluşturur. Peroksinitrit MAPK ve tirozin kinaz kaskadı dahil çeşitli sinyal yolaklarının güçlü tetikleyicisidir. Peroksinitrit NFκB'yi de içeren transkripsiyon faktörlerini de aktive edebilir. Ayrıca NO vazodilasyon ve eriteme neden olan inflamatuvar yanıtta ve bronzlaşma yanıtında da yer alır.[15-18]

Ürokanik asit (UKA) yüzeyel kornifiye epidermisin doğal bir bileşenidir. Trans-izomer olarak sentezlenir, bu madde asiklik karbon-karbon çift bağlarını içerir ve UVB'yi absorbe eder. UVB absorbsiyonundan sonra trans-UKA, immünsüpresyonu indükleyen cis-UKA'ya izomerleşir. UKA'nın biyolojik aktiviteyi başlatma mekanizması bilinmemesine rağmen, UV ışığının emiliminin ROS ürettiğine dair kanıt bulunmaktadır.[19,20]

UV, prostaglandin, PGE2, platelet aktivite edici faktör ve sifingolipid seramid gibi lipid mediyatörlerin salınmasını da uyarabilir.[21] Salınan PGE2 ve platelet aktivite edici faktör, oldukça spesifik membran reseptör aracılığı ile biyolojik aktivitelerinde aracılık yapabilir.[22,23] İndometazin ve aspirin gibi PG sentez inhibitörlerinin eritem yanıtını azalttığı, fakat tamamen baskılamadığı gösterilmiştir ve bu da UV kaynaklı eritemde PG'lerin rol oynadığına kanıttır.

UVB ile indüklenen sitokinler ve büyüme faktörleri kendi ilgili reseptörlerine bağlanabilirler ve bu yolla sinyal iletim yolağının akışını aktif duruma getirebilirler; ancak UVB ayrıca liganddan bağımsız bir şekilde CD95/Fas24, TNF-α reseptör (TNF-αR), IL-1 reseptör, epidermal büyüme faktörü (epidermal growth factor, EGF) reseptör, insülin reseptör, PDGF reseptör ve KGF reseptörleri dahil birçok hücre yüzey reseptörlerini aktif duruma getirebilir.[25-28]

UVB bu membran reseptörlerin kümeleşmelerini ve sonrasında sinyal yolağının aktivasyonunu tetikleyebilir. UVB'nin hücre yüzey reseptörlerini nasıl kümeleştirdiği ve etkin duruma getirdiği henüz bilinememektedir. Plazma membranının lipid peroksidasyonuna bağlı olarak fiziksel düzeninin bozulması veya enerji absorbsiyonu veya oksidasyonundan kaynaklanan reseptörün uyumsal değişiklikleri olası açıklamalardır.[29]

UV tarafından EGF reseptörünün aktivasyonu sadece in vitro insan keratinositlerinde görülmez, ayrıca in vivo insan derisinde de görülebilir.[30]

Liganda bağlı veya bağlı olmayan hücre yüzey reseptörlerinin aktivasyonları sinyal aktarım yolağını tetikleyerek transkripsiyon faktörün aktivasyonu ve nihayet gen ifadesinin modülasyonuyla sonuçlanabilir. Bu sonraki aşağı akış sinyali UV kaynaklı reseptör aktivasyonu tarafından tetiklenir ve transkripsiyon faktör aktivasyonuna yol açar ve UV yanıtı oluşur. Fosforilasyon üzerinden akış hedeflerini aktif duruma getiren protein kinazlar sinyal aktarımında önemli rol oynarlar.[31-38]

Etkinleşmiş p53'ün, hücre döngüsünün durması, DNA onarımı ve apopitoz dahil olacak şekilde DNA hasar yanıtını yönettiği bilinmektedir. UV ile indüklenen CPD'ler ve primidin6-4 primidon fotoürünleri, DNA sarmalında ve DNA ile birlikte RNA polimeraz (RNAP) uzamasında bozukluğa neden olur, böylelikle gen ekspresyonunun inhibisyonuna neden olur, aynı zamanda fotoürün kaynaklı DNA sarmal bozukluğunu onaran NER kompleksinin (GGR olarak adlandırılır) uyarımına neden olur.

Aktif olarak kopyalanmış DNA üzerindeki hasarın RNA-PII'de arreste neden olarak kopyanın ayrılmasını inhibe ettiği gösterilmiştir. Kopyalamanın aktif baskılanması RNA-II fosforilasyonu sırasında ortaya çıkar. Bu baskılanmış RNAP-II bir taraftan NER kompleksinin hızla uyarılmasına (TCR olarak adlandırılır), diğer taraftan p53 ile etkileşime girerek p53 proteinin stabilizasyonu ve toplanmasına neden olur.

TCR, kopyalanmış DNA'nın şablonunu onarır. GGR yavaş bir şekilde ortaya çıkar, şablonu olmayan ipliği ve kopyalanmamış bölgeleri onarır. Hücrenin hayatta kalması GGR'den çok TCR'ye bağlıdır, ama genomik bütünlük GGR'den daha fazla etkilenir.[39-44]

Bir çalışmada in vivo insan epidermisinde UVB kaynaklı genin ekspresyon profilinin kültüre edilmiş keratinositlerin profillerinden farklı olduğunu göstermiştir. Bütünlüğü korunmuş epidermiste ekspresyon profili onarıma doğru gerilerken kültüre edilmiş keratinositler ağırlıklı olarak hücre döngüsünü engelleyen ve apopitozla ilgili genleri aktive ederek yanıt verirler; bu durum suprabazal tabakalardaki matür keratinositlerin ve kültürde bölünen hücrelerin farklarını yansıtmaktadır.[45-54]

UVB kaynaklı hasara karşı hücresel yanıtlardan bir tanesi hem G1 hem G2 fazında hücre döngüsünün durmasıdır.[55-59] Apopitoz, enerji gerektiren bir işlemdir ve hücre ölümünün oldukça düzenleyici bir şeklidir. Apopitoz ile gereksiz, enfekte olmuş, tamir edilemez şekilde hasar görmüş veya dönüşüme uğramış hücrelerin eliminasyonunu gerçekleşir. Apopitoz, UVB benzeri genetik hasarı da kapsayan stres koşulları tarafından indüklenir.

Apopitoz işleminin kendisi hücre büzülmesi, membran yüzeyinde çıkıntı oluşumu, kromatin yoğunlaşması ve DNA fragmantasyonu gibi morfolojik değişikliklerle karakterizedir; bu değişiklikler piknotik nükleus ve apopitotik cisimlere yol açar. Bu nedenle, yeterli UVB dozuna maruz kalan deride, epidermiste piknotik çekirdek ve eozinofilik sitoplazma ile tipik apopitotik morfolojide izlenen güneş yanığı hücreleri gelişir. Biyokimyasal açıdan bakıldığında apopitotik hücre ölümü sistein proteaz ve kaspaz ailesine ait enzimler aracılığıyla özel hücreler tarafından gerçekleştirilir.

UV aracılı hücre ölümünde birbirlerinden bağımsız olarak intrinsik ve ekstrinsik apopitotik yolakların etkinleşmesinde 3 olayın önemli olduğu düşünülmektedir. Bu 3 olay; DNA hasarı, membran reseptör kümeleşmesi ve ROS oluşumudur. Ancak son çalışmalar keratinositlerin fizyolojik dozlarda UVB maruziyeti sonrasında apopitozu ağırlıklı olarak intrinsik yolak üzerinden indüklediğini göstermektedir.

UVB radyasyonuna maruz kalan keratinositlerde moleküler belirleyiciler/hücre ölümleri düzenleyici sinyal yolakları, p53 protein, p38, Fas/Fas/L ve apopitozomlardır. Güneş yanığı hücrelerinin temel görevi malign dönüşüm riskini azaltarak "ölüm yanlıştan iyidir" ilkesini hayata geçirmektir. Güneş yanığı hücrelerinde hangi ölüm yolunun seçileceği, keratinositlerin durumu, UVB'nin dozu ve keratinosit mikro-çevresinde hayatta kalma ve ölüm faktörlerinin dağılımına bağlıdır.

Deri renginin deri kanseri üzerinde son derece belirleyici etkisi vardır, zira yapısal melanin geniş spektrumlu UV'yi absorbe eder ve yansıtır. Bazı deri fototipleri UV'ye artan pigment miktarlarıyla yanıt verir, bu mekanizma bronzlaşma olarak bilinir. Bronzlaşmayı başlatan sinyal çok iyi anlaşılmamıştır, ancak bu mekanizmanın DNA hasarı veya onarımıyla ilişkili olduğu öne sürülmüştür. Melanositlerin α-uyaran hormona bağlanmaları ayrıca NO, GMcP ve protein kinaz G'nin dahil olduğu bir yolak üzerinden melanin üretimini uyarır. Bronzlaşma yanıtı genellikle sanıldığı gibi fotokorunmaya fazla katkı sağlamaz. Bronzlaşma için güneş koruma faktörü sadece 2-7 aralığında değişir. Bunun nedeni bronzlaşma ile üretilen melaninin, epidermis boyunca geniş bir alana rastgele olarak yayılması ve güneş maruziyetini izleyen hafta boyunca solgunlaşmasıdır. Bunun aksine yapısal melanin keratinositlerin çekirdeklerinin üzerine depolanarak bir şemsiye ya da şapka gibi genetik materyalin iyi bir şekilde korunmasını sağlar.

Keratinositlerin DNA'lar ve kromoforların UVR hasarları AP-1, AP-2 ve NFκB transkripsiyon faktörlerini etkinleştirir. Bunlar, sonrasında kolajen ve elastini parçalayan proteolitik

enzimler dahil olmak üzere birçok genin ifadesini artırır. Ortaya çıkan yeni bir görüşe göre fotoyaşlanma aslında mikroskopik düzeyde gelişen iyileşme yanıtlarının yinelemelerinin bir sonucudur, bu süreç zaman içinde "solar skarlarla" sonlanır. Doğrudan fibroblastları hedef alan UV sinyalleri, büyük kolajen liflerini parçalayan MMP-1'nin serbestleşmesine neden olur. Kolajen fragmanlarının birikmesi fibroblastları sabitleme yerlerinden koparır ve bunların yeni kolajen üretme becerilerini inhibe eder. İşte UV etkisiyle oluşan bu kusurlu yara iyileşmelerinin tekrarlanması fotoyaşlanmış derinin kendine özgü mikroskobik niteliklerini ortaya çıkarır.[60-61]

Sonuç olarak; UV'nin derideki etkilerinin açığa çıkmasında rol oynayan farklı pek çok moleküler ve genetik etkileşim vardır. Bu etkileşimlerin süregiden çalışmalar ışığında daha iyi anlaşılması ile hem UV'nin tedavi amaçlı kullanımında, hem de zararlı etkilerinden korunmada yeni yaklaşımlar sağlanacaktır.

Kaynaklar

1. Yoon JH, Lee CS, O'Connor TR, et al. The DNA damage spectrum produced by simulated sunlight. J Mol Biol 2000; 299: 681-93.
2. Courdavault S, Baudouin C, Chreveron M, et al. Larger yield of cyclobutane dimers than 8-oxo-7,8-dihydroguanine in the DNA of UVA-irradiated human skin cells. Mutat Res 2004; 556: 135-142.
3. Sancar A, Lindsey-Boltz LA, Unsal-Kacmaz K, et al. Molecular mechanisms of mammalian DNA repair and the DNA damage checkpoints. Ann Rev Biochem 2004; 73: 39-85.
4. Cleaver J. Common pathways for ultraviolet skin carcinogenesis in the repair and replication defec- tive groups of xeroderma pigmentosum. J Dermatol Sci 2000; 23: 1-11.
5. Ziegler A, Jonason AS, Leffell DJ, et al. Sunburn and p53 in the onset of skin cancer. Nature 1994; 372: 773-6.
6. Ansel J, Perry P, Brown J, et al. Cytokine modulation of keratinocyte cytokines. J Invest Dermatol 1990; 94: 101- 7.
7. Luger TA, Schwarz T. Evidence for an epidermal cytokine network. J Invest Dermatol 1990; 95: 100- 4.
8. Enk AH, Katz SI. Early molecular events in the induction phase of contact sensitivity. Proc Natl Acad Sci USA 1992, 89: 1398-402.
9. Hildesheim J, Fornace AJ Jr. Invited Mini Review: the dark side of light: the damaging effects of UV rays and the protective efforts of MAP kinase signalling in the epidermis. DNA Repair (Amst) 200; 3: 567-80.
10. Yarosh D, Both D, Kibital J, et al. Regulation of TNFa production and release in human and mouse keratinocytes and mouse skin after UV-B irradiation. Photodermatol Photoimmunol Photomed 2000; 16: 263-70.
11. Pupe A, Degreef H, Garmyn M. Induction of tumor necrosis factor-alpha by UVB: a role for reactive oxygen intermediates and eicosanoids. Photochem Photobiol. 2003; 78: 68-74.
12. Heck DE, Gerecke DR, Vetrano AM, et al. Solar ultraviolet radiation as a trigger of cell signal transduction. Toxicol Appl Pharmacol 2004; 195: 288-297.
13. Deliconstantinos G, Villiotou V, Stavrides JC. Release by ultraviolet B (u.v.B) radiation of nitric oxide (NO) from human keratinocytes: a potential role for nitric oxide in erythema production. Br J Phar- macol 1995; 114: 1257-65.
14. Kuhn A, Fehsel K, Lehmann P, et al. Aberrant timing in epidermal expression of inducible nitric oxide synthase after UV irradiation in cutaneous Lupus erythematosus. J Invest Dermatol 1998; 111: 149-53.

15. Nabeyrat E, Jones GE, Fenwick PS, et al. Mitogen-activated protein kinases mediate peroxynitrite-induced cell death in human bronchial epithelial cells. Am J Physiol Lung Cell Mol Physiol 2003; 284: 1112-1120.
16. Klotz LO, Schroeder P, Sies H. Peroxynitrite signalling: receptor tyrosine kinases and activation of stress-responsive pathways. Free Radical Biol Med 2002; 33: 737-43.
17. Cooke CL, Davidge ST. Peroxynitrite increases ions through NF- kappaB and decreases prostacyclin synthase in endothelial cells. Am J Physiol 2002; 282: 395-402.
18. Romero-Graillet C, Aberdam E, Clement M, et al. Nitric oxide produced by ultraviolet-irradiated keratinocytes stimulates melanogenesis. J Clin Invest 1997; 99: 635-42.
19. De Fabo Ec, Noonan FP. Mechanism of immune suppression by ultraviolet irradiation in vivo. I. Evidence for the existence of a unique photoreceptor in skin and its role in photoimmunology. J Exp Med 1983; 158: 84-98.
20. Haralampus-Grynaviski N, Ransom C, Ye T, et al. Photogeneration and quenching of reactive oxygen species by urocanic acid. J Am Chem Soc 2002; 124: 3461-8.
21. Magnoni C, Euclidi E, Benassi L, et al. Ultraviolet B radiation induces activation of neutral and acidic sphingomyelinases and ceramide generation in cultured normal human keratinocytes. Toxicol In Vitro 2002; 16: 349-55.
22. Miller CC, Hale P, Pentland AP. Ultraviolet B injury increases prostaglandin synthesis through a tyrosine kinase-dependent pathway. Evidence for UVB-induced epidermal growth factor receptor activation. J Biol Chem 1994; 269: 3529-33.
23. Barber LA, Spandau DF, Rathman SC, et al. Expression of the platelet-activating factor receptor results in enhanced ultraviolet B radiation-induced apoptosis in a human epidermal cell line. J Biol Chem 1998; 273: 18891-7.
24. Aragane Y, Kulms D, Metze D, et al. Ultraviolet light induces apoptosis via direct activation of CD95 (Fas/APO-1) independently of its ligand CD95L. J Cell Biol 1998; 140: 171-82.
25. Rosette C, Karin M. Ultraviolet light and osmotic stress: activation of the JNK cascade through multiple growth factor and cytokine receptors. Science 1996; 274: 1194-7.
26. Coffer PJ, Burgering BM, Peppelenbosch MP, et al. UV activation of receptor tyrosine kinase activity. Oncogene 1995; 11: 561-9.
27. Gross S, Knebel A, Tenev T, et al. Inactivation of protein-tyrosine phosphatases as mechanism of UV-induced signal transduction. J Biol Chem 1999; 10: 26378-86.
28. Marchese C, Maresca V, Cardinali G, et al. UVB-induced activation and internalization of keratinocyte growth factor receptor. Oncogene 2003; 22: 2422-31.
29. Tobin D, van Hogerlinden M, Toftgard R. UVB-induced association of tumor necrosis factor (TNF) receptor 1/TNF receptor-associated factor-2 mediates activation of Rel proteins. Proc Natl Acad Sci USA 1998; 95: 565-9.
30. Fisher GJ, Talwar HS, Lin J, et al. Retinoic acid inhibits induction of c-jun protein by ultraviolet radi- ation that occurs subsequent to activation of mitogen-activated protein kinase pathways in human skin in vivo. J Clin Invest 1998; 101:1432-40.
31. Bode AM, Dong Z. Mitogen-activated protein kinase activation in UV-induced signal transduction. Sci STKE 2003; 2003: re2.
32. Assefa Z, Garmyn M, Bouillon R, et al. Differential stimulation of ERK and JNK activities by ultraviolet B irradiation and epidermal growth factor in human keratinocytes. J Invest Dermatol 1997; 108: 886-91.
33. Nomura M, Kaji A, Ma WY, et al. Mitogen- and stress-activated protein kinase 1 mediates activation of Akt by ultraviolet B irradiation. J Biol Chem 2001; 276: 25558-67.
34. Wang HQ, Quan T, He T, et al. EGF receptor-dependent, NF-kB independent activation of PI-3-kinase: Akt pathway inhibits ultraviolet irradiation-induced caspases 3, 8, and 9 in human keratinocytes. J Biol Chem 2003; 278: 45737-45.

35. Laskin JD, Heck DE, Laskin DL. The ribotoxic stress response as a potential mechanism for MAP kinase activation in xenobiotic toxicity. Toxicol Sci 2002; 69: 289-91.
36. Iordanov MS, Choi RJ, Ryabinina OP, et al. The UV (ribotoxic) stress response of human keratinocytes involves the unexpected uncoupling of the Ras-extracellular signal-regulated kinase signaling cascade from the activated epidermal growth factor receptor. Mol Cell Biol 2002; 22: 5380-94.
37. Zhou BB, Elledge SJ. The DNA damage response: putting checkpoints in perspective. Nature 2000; 408: 433-39.
38. Unsal-Kacmaz K, Makhov AM, Griffith JD, et al. Preferential binding of ATR protein to UV-damaged DNA. Proc Natl Acad Sci USA 2002; 99: 6673-8.
39. Decraene D, Agostinis P, Pupe A, et al. Acute response of human skin to solar radiation: regulation and function of the p53 protein. J Photochem Photobiol B 2001; 63: 78-83.
40. Latonen L, Laiho M. Cellular UV damage responses-functions of tumor suppressor p53. Biochim Biophys Acta 2005; 1755: 71-89.
41. Decraene D, Smaers K, Gan D, et al. A synthetic superoxide dismutase/catalase mimetic (EUK-134 inhibits membrane-damage-induced activation of mitogen-activated protein kinase pathways and reduces p53 accumulation in ultraviolet B-exposed primary human keratinocytes. J Invest Dermatol 2004; 122: 484-91.
42. Orlowski RZ, Baldwin AS Jr. NF-kappaB as a therapeutic target in cancer. Trends Mol Med 2002; 8: 385-9.
43. Assefa Z, Van Laethem A, Garmyn M, et al. Ultraviolet radiation-induced apoptosis in keratinocytes: on the role of cytosolic factors. Biochim Biophys Acta 2005; 1755: 90-106.
44. Simon MM, Aragane Y, Schwarz A, et al. UVB light induces nuclear factor kappa B (NF kappa B) activity independently from chromosomal DNA damage in cell-free cytosolic extracts. J Invest Dermatol 1994; 102: 422-7.
45. Adachi M, Gazel A, Pintucci G, et al. Specificity in stress response: epidermal keratinocytes exhibit specialized UV-responsive signal transduction pathways. DNA Cell Biol 2003; 22: 665-77.
46. Beak SM, Lee YS, Kim JA. NADPH oxidase and cyclooxygenase mediate the ultraviolet B-induced generation of reactive oxygen species and activation of nuclear factor-kappaB in HaCaT human keratinocytes. Biochimie 2004; 86: 425-9.
47. Köck A, Schwarz T, Kirnbauer R, et al. Human keratinocytes are a source for tumor necrosis factor a. Evidence for synthesis and release upon stimulation with endotoxin or ultraviolet light. J Exp Med 1990; 172: 1609-14.
48. Claerhout S, Van Laethem A, Agostinis P, et al. Pathways involved in sunburn cell formation: deregulation in skin cancer. Photochem Photobiol Sci 2006; 5: 199-207.
49. Wisdom R. AP-1: one switch for many signals. Exp Cell Res 1999; 253: 180-5.
50. Rittie L, Fisher GJ. UV-light induced signal cascades and skin aging. Ageing Res Rev 2002; 1: 705-20.
51. Bowden GT. Prevention of non-melanoma skin cancer by targeting ultraviolet-B-light signalling. Nat Rev Cancer 2004; 4: 23-35.
52. Decraene D, Smaers K, Maes D, Matsui M, et al. A low UVB dose, with the potential to trigger a protective p53-dependent gene program, increases the resilience of keratinocytes against future UVB insults. J Invest Dermatol 2005; 125: 1026-31.
53. Lee KM, Lee JG, Seo EY, et al. Analysis of genes responding to ultraviolet B irradiation of HaCaT keratinocytes using a cDNA microarray. Br J Dermatol 2005; 152: 52-9.
54. Enk CD, Jacob-Hirsch J, Gal H, et al. The UVB-induced gene expression profile of human epidermis in vivo is different from that of cultured keratinocytes. Oncogene 2006; 25: 2601-14.
55. Petrocelli T, Poon R, Drucker DJ, et al. UVB radiation induces p21Cip1/WAF1 and mediates G1 and S phase checkpoints. Oncogene 1996; 12: 1378-96.

56. Courtois SJ, Segaert S, Degreef H, et al. Ultraviolet B suppresses vitamin D receptor gene expression in keratinocytes. Biochem Biophys Res Commun 1998; 246: 64-9.
57. Yoon K, Smart RC. C/EBPalpha is a DNA damage-inducible p53 regulated mediator of the G1 checkpoint in keratinocytes. Mol Cell Biol 2004; 24: 10650-60.
58. Hermeking H, Lengauer C, Polyak K, et al. 14-3-3 sigma is a p53-regulated inhibitor of G2/M progression. Mol Cell 1997; 1: 3-11.
59. Maeda T, Hanna AN, Sim AB, et al. GADD45 regulates G2/M arrest, DNA repair, and cell death in keratinocytes following ultraviolet exposure. J Invest Dermatol 2002; 119: 22-6.
60. Fisher GJ, Datta SC, Talwar HS, et al. Molecular basis of sun-induced premature skin aging and retinoid antagonism. Nature 1996; 379: 335-9.
61. Brennan M, Bhatti H, Nerusu KC, et al. Matrix metalloproteinase-1 is the major collagenolytic enzyme responsible for collagen damage in UV-irradiated human skin. Photochem Photobiol 2003; 78: 43-8.

Fotoimmünoloji

Nilgün Solak Tekin, İshak Özel Tekin

Bülent Ecevit Üniversitesi, Zonguldak

Can Alıcı Noktalar

- Fotoimmünoloji immün sistem üzerinde iyonize olmayan radyasyonun etkileriyle ilgilenir.
- UVB DNA üzerindeki doğrudan etkisiyle kanser gelişimini tetikleyen bir ajan olmasının yanı sıra, immün sistemin baskılanmasıyla promoter olarak da çalışmaktadır.
- Derideki Ultraviyole (UV) ışığını tutabilen ya da absorbe edebilen maddelere kromofor denir. UVB bu molekülleri etkileyerek onları dönüştürür. Fosforilasyon, oksidasyon gibi mekanizmalarla dönüşen moleküller; mitoz, farklanma, apopitoz, transformasyon gibi süreçlere aracılık ederek inflamasyon, otoimmünite, melanogenez, karsinogenez gibi süreçler oluşturabilir.
- Cis-ürokanik asit, mast hücreleri, langerhans hücreleri, lenfositler, keratinositler, UV'nin immünsupresif ve immünmodulatör etkilerinde görev alırlar.
- UV'nin deride yaptığı değişiklikler sadece keratinositlerle sınırlı olmayıp, deri ile ilişkili immün sistemin her bir parçasını etkilemektedir. Fototerapi temelinde immün aktivasyon ve inflamasyon olan deri hastalıklarında başlıca tedavi yöntemleri arasında yer almaktadır.

Fotoimmünolojinin kavram olarak ortaya konması 40 yıla yakın bir süre öncesine dayanır. Deneysel fotokarsinogenez çalışmaları sırasında Ultraviyole (UV) ışığı ile immünsüpresyon arasındaki bağlantının keşfi bilimsel olarak fotoimmünoloji teriminin kullanılmasını sağlamıştır.[1] Kutanöz UVB uygulanması ile oluşturulan fare tümörleri oldukça yüksek antijeniteye (antijenik farklılıklar nedeniyle yüksek immün yanıt oluşturma potansiyeli) sahiptirler. Bunların sinjenik (aynı doku uygunluk antijenlerine sahip) farelere transferi güçlü bir immün yanıtla ve tümörün reddiyle sonuçlanır.[1] Farmakolojik olarak immünsüpresyon ya da UVB uygulamasının bu ret yanıtını engellediği gösterilerek UV'nin immün sistemle ilişkisi olabileceği fikri ortaya konmuştur. Fotoimmünoloji immün sistem üzerinde iyonize olmayan radyasyonun etkileriyle ilgilenir.

UVB DNA üzerindeki doğrudan etkisiyle kanser gelişimini tetikleyen bir ajan olmasının yanı sıra, immün sistemin baskılanmasıyla promoter olarak da çalışmaktadır (Şekil 1).

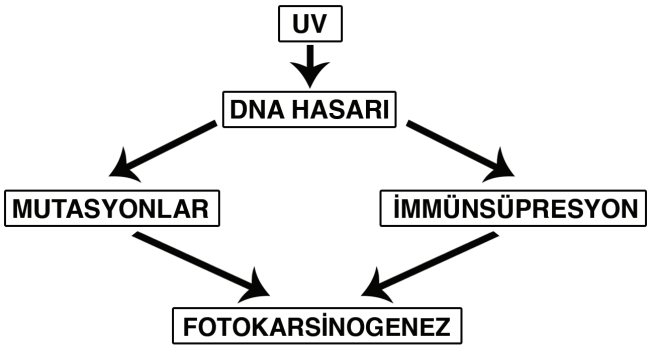

Şekil 1. Ultraviyole-kanser ilişkisi.

UVB eşliğinde oluşan immünsüpresyonun sinjenik farelerde hücrelerin transferi ile diğer farelere nakledilebildiği gösterilmiştir. Bu etkiden baskılayıcı T hücreler sorumlu tutulmuştur.[2] Daha sonra baskılayıcı T hücre kavramı düzenleyici T hücreler olarak düzeltilmiştir.[3] Deri kanserlerine ek olarak UVB'nin immünsüpresif etkisi kontakt hipersensitivitede gösterilmiştir[4].

Deride bulunan ve UV ışığını tutabilen ya da absorbe edebilen maddelere kromofor ya da fotoreseptör denir. Proteinler, lipidler ve nükleik asitler UVB, UVA ve görünen ışığı absorbe edebilir. Bu ışıklar ve özellikle UVB bu molekülleri etkileyerek onları dönüştürebilir. Fosforilasyon, oksidasyon gibi mekanizmalarla dönüşen moleküller; mitoz, farklanma, apopitoz, transformasyon gibi süreçlere aracılık ederek inflamasyon, otoimmünite, melanogenez, karsinogenez gibi süreçler oluşturabilir.[5]

cis-Ürokanik Asit

UV hücre üzerindeki fotoimmünolojik etkisini farklı düzeylerde gösterir. Membran lipidleri ile etkileşimi lipid peroksidasyonu ve reaktif oksijen türlerinin (ROS) oluşmasıyla sonuçlanabilir.[6] Kromofor yapılardan ürokanik asitin (UKA) stratum korneumda trans formdan cis izomerine dönüşümünün UV aracılı immünsüpresyonda rolü olabileceği gösterilmiştir.[7] cis-UKA serotonin reseptörüne bağlanarak immün baskılayıcı özelliğini gösterebilir.[8] Beissert ve ark. 2001 yılında cis-UKA'ya karşı bir monoklonal antikor kullanımının UV ile oluşturulan deri kanserinde anlamlı azalmaya neden olduğunu gösterdiler.[9] Laihia ve ark. ise cis-UKA'nın hem in vitro melanom hücrelerinde hem de in vivo ksenogreftlerde melanomun gerilemesinde rolü olduğunu göstermişlerdir.[10] Bugün cis-UKA'nın fotoprotektif, immün düzenleyici ve melanomda apopitotik özellikleri

ortaya konmuştur. Mast hücrelerinin deriye migrasyonu için bazı nöropeptitlerin salınımını artırdığı da bilinmektedir (Şekil 2).[5]

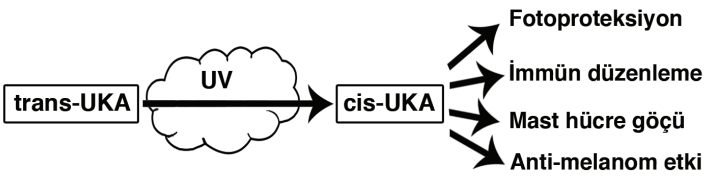

Şekil 2. cis-Ürokanik asitin temel etkileri.

Ultraviyole ve Mast Hücreler

Mast hücreler kemik iliğinden köken alan ve periferal dokulara göç edip, uzun ömürlü olgun formlara dönüşen hücrelerdir. IgE aracılı allerjik reaksiyonlarda rol alan mast hücreleri, salgılarıyla edinsel immün yanıtların da bir parçasıdır.[11] UV'nin kontakt hipersensitiviteyi baskılamada mast hücreleri üzerinden etki sahibi olduğuna ilişkin çalışmalar vardır.[12] Hart ve ark. mast hücre bulundurmayan fare modelinde UV aracılı kontakt hipersensitivite yanıtlarını baskılayan etkisinin oluşmadığını göstererek bu durumu doğrulamışlardır. Bu çalışmada mast hücrelerinin transferi UV aracılı immünsüpresyonu sağlamıştır.[13] Çalışmalar UV uygulaması sonrasında deride mast hücrelerinin hızla arttığını ve altı saatte pik yaptığını göstermektedir. UV'nin neden olduğu mast hücre göçü CXCR4-CXCL12 kemokin sistemi ile ilişkilidir. Bölgesel lenf bezlerinde CXCL12 düzeyleri hızla artmaktadır. Yine CXCR4 pozitif mast hücre göçü bir CXCR4 antagonisti ile engellenebilmektedir.[14] Mast hücresi aracılı immünsüpresyonun hem hücresel hem de hümoral edinsel immün sistemde gerçekleşmesi mast hücresi kökenli IL-10 ile ilişkilendirilmiştir.[15]

Langerhans Hücrelerinde Ultraviyole Etkisi

Langerhans hücreler (LH) epidermiste yerleşen dendritik hücre ailesinin bir üyesidir. T hücrelerine antijen sunarlar. UV sonrası LH'de yapısal, fenotipik ve migratuvar değişiklikler ortaya çıkar. LH epidermiste doğal ve edinsel bağışık yanıtların önemli bir etkileşim noktası olduğu için etkilenmeleri önemli sonuçlara yol açar. UV etkisi ile olan bu değişiklikler LH'de doğrudan DNA hasarı ile ilgili olabileceği gibi, UV etkisindeki keratinositlerden salınan sitokinlerle de oluşabilir.[5,16] Sonuçta UV uygulaması sonrası epidermiste LH sayısında anlamlı bir azalma olmaktadır. Bu azalmanın yanında bireysel olarak da LH'de MHC sınıf II ekspresyonu ve ATPaz aktivitesi de azalmaktadır. Yine UV intersellüler adezyon molekülü-1 (ICAM-1), antijen sunumunun en önemli eş uyaran molekülleri olan CD80 ve CD86'nın da azalmasına neden olur.[5] Sadece bu değişiklikler

bile UV ile ilişkili immünsüpresyonun açıklanması için yeterli gerekçe ortaya koymaktadır. Yoshiki ve ark., UVB uygulamasıyla fare LH'nin IL-10 ve OX40 ligand ekspresyonlarının artışına neden olduğunu göstermişlerdir (Şekil 3). Bu değişiklikler UVB aracılı immünsüpresyonda LH'nin rolüne ilişkin ek bir bilgi olarak kaydedilmiştir.[17]

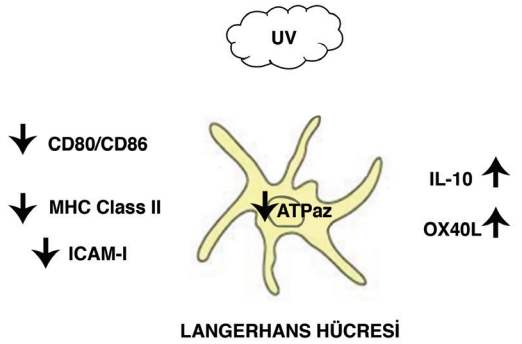

Şekil 3. UV'nin Langerhans hücrelerindeki etkisi.

Ultraviyole ve Lenfositler

Derinin infeksiyonlar ve tümörlerinde efektör hücre olarak rol alan T hücreleri UV'den değişik şekillerde etkilenmektedir. Yapılan çalışmalar UV'nin özellikle de UVB'nin deride geç tip aşırı duyarlılık (Tip 4 hipersensitivite) reaksiyonlarını önlediğini göstermektedir. Bazı çalışmalar bunu Th2 yanıtlarının artmasına bağlasa da, aslında bu durum daha çok Treg hücrelerin etkisiyle olmaktadır.[5,18] Leitenberger ve ark.'nın hazırladığı derlemede Th1 yanıtlarındaki baskılanmada, IL-10 ve Th2 yönünde farklanmaya atıflar yapılmıştır. Bu derleme normal deride LH'nin Th1 ve Th2 yönündeki hücrelere eşit olarak antijen sunumu yapmasına rağmen, UVB uygulanan deride Th2'lerin seçildiği ve bu seçimde IL-10 yönünden zengin mikro çevrenin etkili olduğu belirtilmiştir.[5] Bu noktada değişen tek bilgi söz konusu hücrelerin Th2 değil, Treg hücreleri olmasıdır. Özdemir ve ark.'nın Treg hücreleri ile ilgili derlemesinde açıkça görülebileceği gibi IL-10 Th1 hücrelerini baskıladığı gibi, Th2 hücrelerde de aynı yaptırımı gerçekleştirmektedir[19] (Şekil 4). IL-10 deride keratinositlerden salgılanabildiği gibi Treg, bazı monosit ve makrofaj alt tipleri ve UVB etkisi altında mast hücrelerden de salınabilmektedir.[17,19]

Klasik yardımcı T hücre alt grupları dışında UV'nin NKT hücrelerinde de etkileri çalışılmıştır. Bu hücreler T hücre reseptörünün yanında doğal öldürücü hücrelere (NK) ait yüzey moleküllerini de eksprese etmektedir. Moodcliffe ve ark. UV'nin tümöre immün yanıtta baskılanmada NKT hücrelerinin etkilendiğini göstermişlerdir.[20] Bu çalışmada UV uygulanan farenin dalağından izole edilen NKT hücreleri radyasyon almamış sinjenik farelere transfer edildiğinde immün baskılanmanın da transfer edildiği ifade edilmektedir.[20]

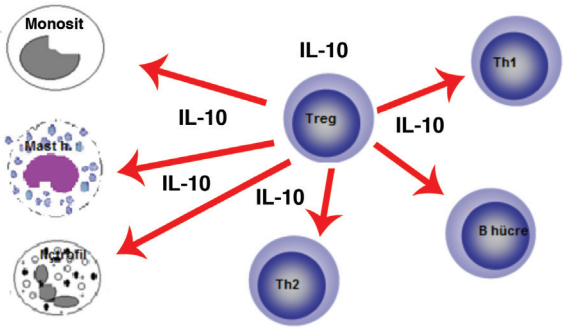

Şekil 4. T regülatör (Treg) hücreler ve IL-10 aracılı immünsüpresyon.

T hücre yanıtlarının sınırlandırılmasında CTLA-4 (CD152) moleküllerinin önemi bilinmektedir. CTLA-4 molekülleri T hücrelerinde bulunan ve antijen sunan hücrelerde eksprese olan CD80/86 moleküllerine özgül olan CD28 eş uyaran molekülleriyle yarışır. Doğal görevi aktif T hücrelerinin engellenmesidir ve T hücre aktivasyonu CTLA-4 molekülünün üretimini uyarır. Schwarz ve ark. UVB etkisinde gelişen immünsüpresyonda CTLA-4 moleküllerinin rolünü göstermişlerdir.[21] $CD4^+$, $CD25^+$, Treg hücreler CTLA-4 molekülü eksprese ederler ve IL-10 salgılarlar.[22] Treg hücreler CD62L eksprese ederler ve lenf bezlerine göç edebilirler. Lenf bezinde LH ile kontakt sonrası Treg hücrelerinde CD62L ekspresyonu azalır ve kontakt hipersensitivitede deriye doğru göç ederler.

Treg hücreler gibi immün sistemi baskılayan B hücreleri de bulunmaktadır. Bu hücreler de IL-10 kaynağıdır. Kutanöz UV sonrası deriyi direne eden lenf bezlerinde boyut ve hücresel artış saptanmıştır. UV ile ışınlanan farelerde bu büyümüş lenf bezlerinde hem dendritik hücrelerin hem de B hücrelerin arttığı gösterilmiştir. Byrne ve ark. bu B hücrelerin dendritik hücreler üzerindeki baskılama işlevinde IL-10 kullandıklarını ifade ederek, aslında yıllar sonra tanımlanacak B regülatör (Breg) hücrelere işaret etmişlerdir.[15,23]

Ultraviyole ve "Toll" Benzeri Reseptörler (TLR)

Ahmad ve ark. farelerde UVB uygulaması sonrasında UV ilişkili DNA hasarında TLR 4'ün önemini göstermişlerdir. TLR4 eksik farelerde UVB uygulaması sonrasında IL-12 ve IL-23 sentezinin arttığını gözlemişlerdir. IL-12 ve IL-23, interferon gama ($IFN\gamma$) salgılayan $CD8^+$ sitotoksik hücre-1 (TC1) ve IL-17 salgılayan $CD8^+$ TC17 hücreleri aktive eder. Bu hücreler kontakt hipersensitivite yanıtlarında önemli efektör hücrelerdir.[24] Lewis ve ark. TLR4'ün IL-10 salgılayan Treg hücre oluşumu için gerekli olduğunu göstermişlerdir[25]. TLR4 normalde gram negatif bakteri lipopolisakkaritlerini tanıyan bir patern tanıma reseptörüdür. TLR'ler esas işlevleri patojenle ilişkili moleküler paternleri (PAMP), mikrop ilişkili moleküler paternleri (MAMP) ya da hasarla ilişkili moleküler paternleri (DAMP)

tanımak olan bir grup moleküldür. Doku hasarı sonrası DAMP moleküllerinden okside lipidler, ısı şok proteinleri (HSP), S100 ailesi proteinler ve hyalüronik asit açığa çıkabilir. UV hasarı sonucu bunlardan bir ya da daha fazlası açığa çıkıp, TLR4 aktivasyonuna neden olabilir.[26]

TLR4'e ek olarak, diğer TLR'ler de UVB hasarının tanınmasına yardımcı olur. Örneğin UVB hasarı sonucu nekrotik hücrelerden ortaya çıkan modifiye U1 RNA TLR3 tarafından saptanır (Şekil 5).[27] Normalde TLR3 çift sarmal viral RNA'yı tanıma özelliği ile bilinir.

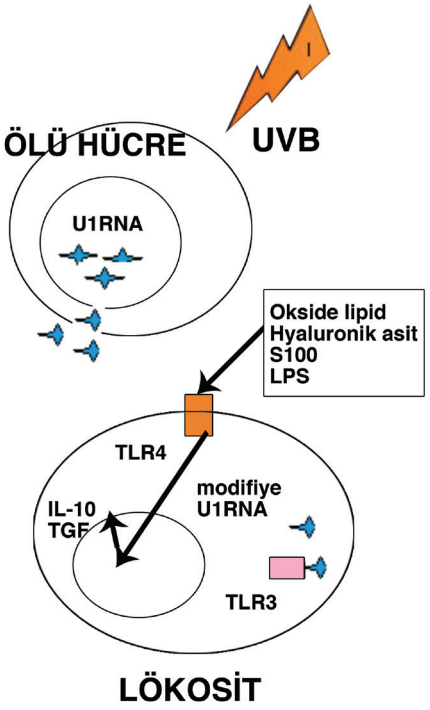

Şekil 5. UVB etkisinde ölen hücrelerden salınan moleküllere TLR3 ve TLR4 yanıtı.[27]

Ultraviyole ve Keratinositler

Keratinosit kültürlerinde UV uygulanmasını takiben sitokinlerin, nöropeptitlerin ve prostanoidlerin salgılandığı gösterilmiştir. Keratinositlerden salgılanan bu solubl faktörler IL-10, TNF alfa, IL-4, IL-33, trombosit aktive edici faktör (PAF), ürokanik asit, CGRP ve alfa-MSH'dir. Bu faktörlerden özellikle IL-10, IL-33 ve PAF immünsüpresyonla ilişkilidir.[28-30]

Fototerapi

Fototerapi dermatolojide başlıca tedavi yöntemlerinden biridir ve birçok deri hastalığında kullanım alanı vardır. Tedavi amaçlı kullanılan fototerapi yöntemleri, remisyondaki hastalıkların nükslerinden korunmak, hastalığın patojenik oluşum mekanizmalarını modüle etmek ya da bozmak amacıyla kullanılabilir. Dermatozlarda immünsüpresif ilaçlarla eşit yanıt oluşturması UV'nin immün sistem üzerindeki baskılayıcı ve düzenleyici etkileriyle ilgilidir.[31] Fototerapi klasik olarak geniş bant UVB, dar bant UVB, UVA, UVA-1 ve fotokemoterapiyi (PUVA) içermektedir. Bunlardan üzerinde en çok çalışılan UVB'dir. UVB başta psoriasis, parapsoriasis, pitriyazis likenoides, polimorfik ışık erüpsiyonu, atopik dermatit gibi birçok deri hastalığında kullanılır. UVB 290 nm-320 nm aralığında geniş bant olarak uzun yıllar başarıyla uygulanmıştır. Bu tedaviyi sınırlandıranlar deri yanıkları ve karsinogenez gibi akut ve kronik yan etkilerdir. Bu nedenle 311-313 nm dalga boylarındaki denemeler psoriasiste başarılı bulununca daha dar aralıkta ya da sabit dalga boylarında uygulamalar da başlamıştır.[31]

Bazı Dermatolojik Hastalıklarda Fototerapinin İmmünolojik Etkileri Hakkında Bilinenler

UVB tedavisinin mekanizmaları tartışılırken, hem hayvan hem de insan derisinde DNA, RNA ve protein sentezinde yaptığı inhibisyon görülerek, keratinosit hiperproliferasyonuyla giden hastalıklarda, özellikle de psoriasiste kullanılması uygun bulunmuştur. UVB'nin özellikle hiperproliferatif hücrelerde etki göstermesinin mekanizmaları tam olarak aydınlatılamamıştır. Üstelik eritem yapan dozda normal deriye UVB uygulaması keratinosit çoğalmasını ve epidermis kalınlığını arttırıcı etkiye sahiptir. UVB tedavisinin birçok biyolojik etkileri yanında apopitotik hücre ölümünün uyarılması en çok çalışılan konulardandır. DNA onarım eksikliği olan farelerde UVB apopitotik keratinosit sayısını arttırmaktadır.[32] UVB ölüm reseptörlerini doğrudan uyarabilir. Bu reseptörler arasında CD95 (Fas), TNF reseptör ve TRAIL reseptörler sayılabilir. UVB bu reseptörlerin hücre içi büklümlerinin (domain) kümelenmesine neden olarak apopitoz oluştururken, bu kümelenmenin engellenmesi apopitozu azaltmaktadır.[31] UVB aracılı oluşan reaktif oksijen türleri de apopitozu uyarmakta ve serbest radikal süpürücüler bu etkiyi azaltmaktadır.[33]

UVB aracılı apopitoz indüksiyonu keratinositler yanında lenfosit ve makrofajları da içeren diğer hücreleri de etkiler. Psoriasis patogenezinde önemli rolü olan T hücrelerine yönelik psoriatik deride geniş ve dar bant UVB uygulamalarında epidermis ve dermiste T hücrelerindeki azalmanın özellikle dar bantta daha yüksek olduğu ortaya konmuştur.[34] T hücrelerindeki apopitoza keratinositlerde CD95 ligand ekspresyonunda artışla keratinosit apopitozu eşlik etmektedir.

On yılı aşkın süredir UVA-1 akut atopik egzemada başarıyla uygulanmaktadır. UVA-1, UVB ve UVA/UVB'ye göre deride daha derin alanlara nüfuz edebilmektedir. UVA-1 ışınlamasının atopik dermatitte Th apopitozunu indüklediği gösterilmiştir.[31] Bu apopitoz singlet oksijen (serbest oksijen radikali) aracılığıyla olmaktadır. Bu özellik

UVA-1'in kutanöz T hücreli lenfomalarda kullanımını sağlamaktadır.[31] Bu apopitotik etki kutanöz mastositozda da gözlenmiş, hem klinik düzelme hem de mast hücre mediyatörlerinde azalma ile kendini göstermiştir.[35] UVA-1 ve PUVA ile fototerapi lokalize skleroderma ve sklerozan graft versus host hastalığında (GVHD) deri sklerozunu düzeltmektedir.[36,37]

UV'ye bağlı immünsüpresyonun derinin bakteriyel infeksiyonlarını arttırdığı düşünülebilir. Ama pratikte böyle bir durumun olmadığı görülmektedir. Çalışmalar deride UV sonrası antimikrobiyal peptidlerin arttığını göstermektedir.[38]

Sonuç

Normal güneş ışığı yelpazesinin içinde yer alan UV önemli deri kanserlerinin oluşmasına neden oluşuyla dikkat çekerken, ampirik uygulamaların başarısıyla birçok dermatozun tedavisinde kullanılan bir yöntem olma özelliğini devam ettirmektedir. UV'nin deride yaptığı değişiklikler sadece keratinositlerle sınırlı olmayıp, deri ile ilişkili immün sistemin her bir parçasını etkilemekte ve temelinde immün aktivasyon ve inflamasyon olan deri hastalıklarında kullanım alanı giderek genişleyecek gibi görünmektedir. UV'nin immünsüpresyon özelliğinin deri ile sınırlı kalması, hatta antijene özgül yanıtların azalmasıyla kendini göstermesi diğer immünsüpresif tedavilere göre bir avantaj oluşturmaktadır. UV ile ilişkili kanserlerin bu tedaviler sırasında ortaya çıkma olasılığı ise en büyük korku nedenidir. Son yıllarda DNA hasarı ve tamirini kolaylıkla gösteren yeni yöntemlerin bu alanda rutin kullanıma girmesi, hasta, UVR tipi ve doz hesaplamalarını kişiye özel hale getirebilecektir. Işığa duyarlılığı arttıran yeni topikal fotosensitizerlerin sadece lezyonlu deriye uygulanması, normal derideki yan etkilerin azaltılmasında gelecek vadeden uygulamalar olacaktır.

Kaynaklar

1. Kripke ML. Immunology and photocarcinogenesis. New light on an old problem. J Am Acad Dermatol 1986; 14: 149-55.
2. Ullrich SE, Kripke ML. Mechanisms in the suppression of tumor rejection produced in mice by repeated UV irradiation. J Immunol 1984; 133: 2786-90.
3. Beissert S, Schwarz A, Schwarz T. Regulatory T cells. J Invest Dermatol 2006; 126: 15-24.
4. Damian DL, Halliday GM, Barnetson RS. Broad-spectrum sunscreens provide greater protection against ultraviolet-radiationinduced suppression of contact hypersensitivity to a recall antigen in humans. J Invest Dermatol 1997; 109: 146-51.
5. Leitenberger J, Jacobe HT, Cruz PD Jr. Photoimmunology-illuminating the immune system through photobiology. Seminars in Immunopathology 2007; 29: 65-70.
6. Berneburg M, Krutmann J. Photoimmunology, DNA repair and photocarcinogenesis. J Photochem Photobiol B 2000; 54: 87-93.
7. Gibbs NK, Norval M, Traynor NJ, et al. Action spectra for the trans to cis photoisomerisation of urocanic acid in vitro and in mouse skin. Photochem Photobiol 1993; 57: 584-90.
8. Shen L, Ji HF. Molecular basis for cis-urocanic acid as a 5-HT(2A) receptor agonist. Bioorg Med Chem Lett 2009; 19: 5307-9.
9. Beissert S, Ruhlemann D, Mohammad T, et al. IL-12 prevents the inhibitory effects of cis-urocanic acid on tumor antigen presentation by Langerhans cells: implications for photocarcinogenesis. J Immunol 2001; 167: 6232-8.

10. Laihia JK, Kallio JP, Taimen P, et al. Protodynamic intracellular acidification by cis-urocanic acid promotes apoptosis of melanoma cells in vitro and in vivo. J Invest Dermatol. 2010; 130: 2431-9.
11. Galli SJ, Grimbaldeston M, Tsai M. Immunomodulatory mast cells: negative, as well as positive, regulators of immunity. Nat Rev Immunol 2008; 8: 478-86.
12. Niizeki H, Alard P, Streilein JW. Calcitonin gene-related peptide is necessary for ultraviolet B-impaired induction of contact hypersensitivity. J Immunol. 1997; 159: 5183-6.
13. Hart PH, Grimbaldeston MA, Swift GJ, et al. Dermal mast cells determine susceptibility to Ultraviolet B-induced systemic suppression of contact hypersensitivity responses in mice. J Exp Med 1998; 187: 2045-53.
14. Byrne SN, Limon-Flores AY, Ullrich SE. Mast cell migration from the skin to the draining lymph nodes upon ultraviolet irradiation represents a key step in the induction of immune suppression. J Immunol 2008; 180: 4648-55.
15. Ullrich SE, Byrne SN. The Immunologic Revolution: Photoimmunology. J Invest Dermatol 2012; 132: 896-905.
16. Schwarz A, Maeda A, Kernebeck K, et al. Prevention of UV radiation-induced immunosuppression by IL-12 is dependent on DNA repair. J Exp Med 2005; 201: 173-9.
17. Yoshiki R, Kabashima K, Sakabe J, et al. The mandatory role of IL-10-producing and OX40 ligand-expressing mature Langerhans cells in local UVB-induced immunosuppression. J Immunol 2010; 184: 5670-7.
18. Schwarz T, Beissert S. Milestones in photoimmunology. J Invest Dermatol 2013; 133: 7-10.
19. Ozdemir C, Akdis M, Akdis CA. T regulatory cells and their counterparts: masters of immune regulation. Clin Exp Allergy 2009; 39: 626-39.
20. Moodycliffe AM, Nghiem D, Clydesdale G, et al. Immune suppression and skin cancer development: regulation by NKT cells. Nat Immunol 2000; 1: 521-5.
21. Schwarz A, Beissert S, Grosse-Heitmeyer K, et al. Evidence for functional relevance of CTLA-4 in ultraviolet-radiation-induced tolerance. J Immunol 2000; 165: 1824-31.
22. Schwarz T. 25 years of UV-induced immunosuppression mediated by T cells-from disregarded T suppressor cells to highly respected regulatory T cells. Photochem Photobiol 2008; 84: 10-8.
23. Byrne SN, Halliday GM. B cells activated in lymph nodes in response to ultraviolet irradiation or by interleukin-10 inhibit dendritic cell induction of immunity. J Invest Dermatol 2005; 124: 570-8.
24. Ahmad I, Simanyi E, Guroji P, et al. Toll-Like Receptor-4 deficiency enhances repair of ultraviolet radiation induced cutaneous DNA damage by nucleotide excision repair mechanism. J Invest Dermatol 2014; 134: 1710-7.
25. Lewis W, Simanyi E, Li H, et al. Regulation of ultraviolet radiation induced cutaneous photoimmunosuppression by toll-like receptor-4. Arch Biochem Biophys 2011; 508: 171-7.
26. Gallo RL, Bernard JJ. Innate immune sensors stimulate inflammatory and immunosuppressive responses to UVB radiation. J Invest Dermatol 2014; 134: 1508-11.
27. Bernard JJ, Cowing-Zitron C, Nakatsuji T, et al. Ultraviolet radiation damages self non-coding RNA and is detected by TLR3. Nat Med 2012; 18: 1286–90.
28. Matz H. UV light and its interaction with cutaneous receptors. Dermatol Clin 2007; 25: 633-41.
29. Kripke ML. Reflections on the field of photoimmunology. J Invest Dermatol 2013; 133: 27-30.
30. Byrne SN, Beaugie C, O'Sullivan C, et al. The immune-modulating cytokine and endogenous alarmin interleukin-33 is upregulated in skin exposed to inflammatory UVB radiation. Am J Pathol 2011; 179: 211-22.
31. Weichenthal M, Schwarz T. Phototherapy: How does UV work? Photodermatol Photoimmunol Photomed 2005; 21: 260-6.
32. van Oosten M, Rebel H, Friedberg EC, et al. Differential role of transcription-coupled repair in UVB-induced G2 arrest and apoptosis in mouse epidermis. Proc Natl Acad Sci USA 2000; 97: 11268-73.

33. Kulms D, Zeise E, Pöppelmann B, et al. DNA damage death receptor activation and reactive oxygen species contribute to ultraviolet radiation-induced apoptosis in an essential and independent way. Oncogene 2002; 21: 5844-51.
34. Ozawa M, Ferenczi K, Kikuchi T, et al. 312-nanometer ultraviolet B light (narrow-bant UVB) induces apoptosis of T cells within psoriatic lesions. J Exp Med 1999; 189: 711-8.
35. Grabbe J, Welker P, Humke S, et al. High-dose ultraviolet A (UVA1), but not UVA/UVB therapy, decreases IgE-binding cells in lesional skin of patients with atopic eczema. J Invest Dermatol 1996; 107: 419-22.
36. Gruss C, Reed JA, Altmeyer P, et al. Induction of interstitial collagenase (MMP-1) by UVA-1 phototherapy in morphea fibroblasts. Lancet 1997; 350: 1295-6.
37. Stander H, Schiller M, Schwarz T. UVA1-therapy for treatment of sclerodermic graft-versus-host-disease of the skin. J Am Acad Dermatol 2002; 46: 799-800.
38. Schwarz, T. The dark and the sunny sides of UVR-induced immunosuppression: photoimmunology revisited. J Invest Dermatol 2010; 130: 49-54.

Fotokarsinogenez

Ayşe Esra Koku Aksu, Mehmet Salih Gürel*

İstanbul Eğitim ve Araştırma Hastanesi, İstanbul
İstanbul Medeniyet Üniversitesi, İstanbul*

Can Alıcı Noktalar

- Ultraviyolenin (UV) karsinojenik etkisi hem epidemiyolojik hem deneysel çalışmalarla gösterilmiştir.
- Çocukluk ya da erişkin çağda yoğun, aralıklı UV maruziyeti bazal hücreli karsinom ve melanom gelişimi; kronik UV maruziyeti ise skuamöz hücreli karsinom gelişimi ile ilişkilidir.
- UV fotoreseptörler tarafından absorbe edilir, pirimidin dimerleri ve serbest oksijen radikalleri oluşur.
- Serbest oksijen radikalleri, DNA zincirinde kırıklar ve DNA yapısında bozulmaya neden olur. Oluşan hasar DNA tamir mekanizmaları ile tamir edilir.
- DNA tamiri sırasında oluşan hatalar veya tamir kapasitesinin aşılması gen mutasyonları ve deri kanseri oluşumuna yol açar.
- UV, p53 geninde olan mutasyon sonucu premalign lezyon oluşumuna ve bunu takibeden p16INK4a, ras mutasyonu ile de invazif Skuamöz hücreli karsinom gelişiminde rol oynar.
- Bazal hücreli karsinomda, Hedgehog sinyal yolağındaki PTCH1 tümör süpresör geninde mutasyon tanımlanmış ve buna yönelik Vismodegib (Erivedge™) isimli ilaç geliştirilmiştir.
- Melanomda ise BRAF mutasyonun öneminin anlaşılması ile BRAF inhibisyonu yapan ilaçlar geliştirilmiştir.

Deri kanseri gelişiminde en önemli çevresel faktör güneş maruziyetidir. Kronik güneş maruziyetinin deri kanserinin oluşumunda rol oynadığı gözlemi, fotokarsinogenez çalışmalarının başlangıcını oluşturur ve ilk olarak Unna tarafından 1894 yılında tanımlanmıştır. Bu hipotezini denizcilerde güneş gören bölgelerde deri kanseri gelişiminin artmış olmasına dayandırmıştır. Findlay farelerde yaptığı deneylerde kronik Ultraviyole (UV) maruziyetinin, skuamöz hücreli karsinom (SHK) ile ilişkili olduğunu bildirmiştir. Daha sonraki yıllarda yapılan deri kanseri ve UV ilişkisini araştıran çok sayıda epidemiyolojik çalışma bu ilişkiyi desteklemiştir.[1,2]

Deri Kanseri Epidemiyolojisi

Son yıllarda özellikle melanom dışı deri kanserlerinden SHK ve bazal hücreli karsinom (BHK) insidansında artış gözlenmektedir.[3-9] Amerika'da son 10 yılda melanom yılda %2.6 oranında artarak 2006-2010 yılları arasında insidansı erkekte 27/100.000, kadında 16/100.000 olarak saptanmıştır. Siyah ırkta melanom insidansı erkekler ve kadınlar için aynı olup 1/100.000 iken, bu oran beyaz ırkta erkekte 30/100.000, kadında 20/100,000'e kadar çıkmaktadır. Avrupa'da melanom insidansı erkekte 14/100,000, kadında 12/100,000'dir. Dünyada en fazla melanom insidansı her iki cinste 56/100.000 ile Avusturalya'dan bildirilmiştir.[10-12]

Türkiye'de ICD tanı kodları ile yapılan değerlendirmede 2004 yılında 157, 2009 yılında 353 melanom olgusu saptanmıştır. Melanom insidansı, erkekte 2.1/100.000, kadında 1.6/100.000 olarak değerlendirilmiş, yaşa göre değerlendirildiğinde kadın ve erkekte en sık 80-84 yaş aralığında melanom gözlenmiştir. Bu yaş grubunda melanom erkeklerde 16/100.000 ve kadınlarda 15.6/100.000 olarak bulunmuştur.[13]

Avrupa'da melanom dışı deri kanserlerinin insidansı erkekte 100/100.000, kadında 73/100.000 iken, Avusturalya'da popülasyonun %1-2'sinde melanom dışı deri kanserleri saptanmıştır.[10,14] Türkiye'de 2004-2009 yılları arasında 17.482 'diğer deri kanseri' bildirilmiştir. Diğer deri kanseri erkekte 24/100.000, kadında 16/100.000 olarak bulunmuştur, en sık 85 üstü yaş grubunda 206/100.000 olarak saptanmıştır.[13]

Ülkemizde oranların göreceli olarak düşük olması kayıt sistemi ile ilgili problem olduğunu düşündürmektedir. Konya'da yapılan bir tarama çalışmasında deri kanseri oranı 137/100.000 olarak hesaplanmıştır. Bu oran Sağlık Bakanlığı verilerinden 7 kat daha yüksektir.[15]

Melanom insidansındaki artışa rağmen mortalite hızının aynı oranda artmadığı hatta Avrupa ve Amerika'da melanomla ilgili mortalite hızlarında stabilizasyon ve azalma olduğu görülmüştür. Bu azalma özellikle genç nüfusta daha belirgindir. Güneş maruziyeti ile ilgili davranış değişiklikleri ve melanom tanısının daha erken evrede konması bu azalma üzerinde etkili olmuş olabilir.[11,16-20]

Deri Kanseri Gelişiminde Ultraviyolenin Yeri

Coğrafi Enlem ile Deri Kanseri İlişkisi

Yıllık UV maruziyeti arttığında deri kanseri insidansı da artmaktadır. Ekvatora yaklaştıkça UV maruziyetinin artmasıyla SHK ve BHK gelişme riski de artmaktadır.[21-25]

Melanom dışı deri kanseri gelişiminde UV'nin rolü, melanom ile karşılaştırıldığında çok daha belirgindir, bununla birlikte ekvatora daha yakın bölgelerde melanom insidansının da arttığı saptanmıştır.[26]

Melanom ve UV ilişkisini destekleyen çalışmalar olduğu gibi,[27] UV'nin melanom gelişiminde etkisiz hatta koruyucu etkisinin olduğunu düşündüren farklı çalışmalar da mevcuttur.[28] Aralıklı UV maruziyeti melanom gelişimiyle ilişkiliyken, kronik güneş maruziyetinin melanoma karşı koruyucu olduğu bildirilmiştir.[29] Diğer bir çalışmada ise melanom hastalarında güneş temasının azalmış mortalite ile ilişkili olduğu bulunmuştur.[30]

Anatomik Lokalizasyonla Deri Kanseri İlişkisi

Güneş gören deri bölgelerinde deri kanseri oluşma sıklığı daha fazla olup melanom dışı deri kanserleri %80 oranında baş, boyun, el dorsumu gibi güneş gören bölgelerde ortaya çıkar.[31] Baş, boyun ve eller UV ışıklarına kronik maruz kalırken gövde ve alt ekstremite aralıklı maruziyetin olduğu anatomik lokalizasyonlardır.

Melanom, erkeklerde gövdede, kadınlarda ise alt ekstremitede daha sık ortaya çıkar.[32] Melanom oluşumunda güneşe maruz kalmanın yoğunluğu ile farklı anatomik bölgelerde farklı tümör oluşumuna sebep olduğu öne sürülmüştür. Baş ve boyunda görülen melanom uzun yıllar boyu kronik güneş maruziyeti; gövde, alt ekstremite lokalizasyonunda görülen melanom ise daha genç yaşta aralıklı güneş maruziyeti ile ilişkilendirilmiştir.[33] SHK, BHK ve melanomdan farklı olarak el dorsumunda daha sık görülürken, melanom ve BHK ise omuz ve sırtta SHK'dan daha sık ortaya çıkar.[21]

Kronik/Aralıklı Ultraviyole Maruziyetinin Deri Kanseri Gelişiminde Önemi

Farelerde kronik UV maruziyeti SHK ile sonuçlanırken HGF/SF transgenik neonatal farelerde akut UV hasarının melanomu indükleyebileceği gösterilmiştir.[34] Erken dönemde oluşan UV hasarının melanomla sonuçlanması, epidemiyolojik çalışmalarla da desteklenmiştir. Çocukluk çağında güneş yanığı olması, erişkin dönemde melanom riskini arttırmaktadır.[35] Yaştan bağımsız olarak 5 kezden fazla güneş yanığı olması melanom riskini 2 kat arttırmaktadır.[36] Melanom gibi BHK gelişiminde de çocukluk döneminde oluşan güneş yanığı, aralıklı güneş maruziyeti önem taşır.[37]

Melanom ve UV maruziyeti ile ilgili yapılan bir meta analizde aralıklı maruziyet 34 çalışmada değerlendirilmiş ve 18'inde aralıklı maruziyet ve melanom arasında istatistiksel olarak anlamlı ilişki saptanmıştır. Kronik UV maruziyeti 40 çalışmada değerlendirilmiş, melanom riskinde artış saptanmamış, 13 araştırmada ise kümülatif güneş maruziyeti değerlendirilmiş ve düşük ilişki saptanmıştır.[29] Kısaca çocukluk ya da erişkin çağda yoğun, aralıklı UV maruziyeti BHK ve melanom gelişimi ile kronik, uzun süreli UV maruziyeti ise SHK gelişimi ile ilişkili bulunmuştur.[38-41]

Göç ve Ultraviyole İlişkisi

Avusturalya'da doğanlarda, Avusturalya'ya göç edenlere göre daha yüksek oranda melanom dışı deri kanseri geliştiği bildirilmiş olup 10 yaşından önce Avusturalya'ya göç edenlerde melanom riski Avusturalya'da doğanlarla aynı iken, 15 yaşından sonra göç edenlerde melanom gelişme riski ve melanom mortalitesi daha düşüktür.[42-44] Bu sonuçlar erken yaşta güneşe maruz kalmanın melanom ve melanom dışı deri kanserlerinin gelişiminde rolü olduğunu desteklemektedir.

Güneşten koruyucu Kullanımının Deri Kanseri Gelişimi Üzerine Etkisi

Avustralya'da deri kanserinin genç nüfusta azalıyor olması, güneşten koruyucuların çocukluk döneminde kullanılması ile ilgili davranış değişikliğinin sonucu olabilir.[9] Erişkin dönemde güneşten korunmanın SHK gelişimini önlemede etkili olduğu bulunmuştur.[45]

Güneşten koruyucu kullanımı ile melanom insidansında artış saptanan çalışmalar bildirilmekle birlikte, meta analizde melanom gelişimi ve güneşten koruyucu kullanımı arasında ilişki saptanmamıştır.[46] Prospektif bir çalışmada ise güneşten koruyucularının melanom gelişimini azalttığı bildirilmiştir.[47]

Güneşten koruyucu kullanımı ile melanom insidansında artış saptanması, güneşten koruyucuların geçmiş yıllarda UVA ışıklarına karşı koruyucu maddeler içermemesi, güneşten koruyucu kullanımı sonrası güneşte daha çok vakit geçirilmesi ile ilişkili olabilir.[48] Bilindiği gibi son yıllarda güneşten koruyuculara UVA'ya karşı koruma sağlayan maddeler ilave edilmektedir.

Fotokarsinogenez Patogenezi

UV'nin deride oluşturduğu hasara karşı melanin sentezi ve tamir mekanizmaları ile yapısal hasarın önüne geçilmeye çalışılır. Melanin pigmenti UV'yi absorbe ederek zararsız ısı enerjisine çevirir. Melaninin absorbe edemediği UV ise fotoreseptörler tarafından absorbe edilerek hücrede hasara yol açan kimyasal reaksiyonları başlatır (Şekil 1).

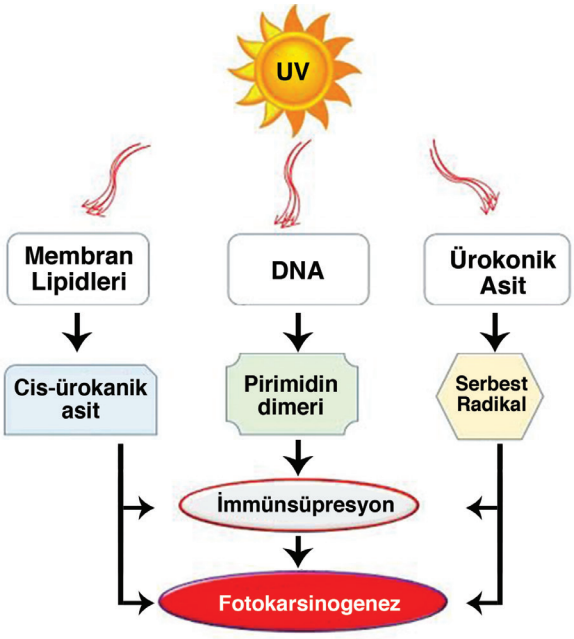

Şekil 1. Fotokarsinogenez ve fotoreseptör ilişkisi.

Fotoreseptör

UV enerjisini absorbe edebilen, DNA, trans-ürokanik asit ve membran lipidleri olarak 3 fotoreseptör tanımlanmıştır.

UV enerjisinin büyük çoğunluğu epidermal keratinosit DNA'ları tarafından absorbe edilir ve pirimidin dimerleri meydana gelir. Pirimidin dimerleri DNA yapısında bulunan timin ya da sitozin bazlarına UV etkisiyle oluşan fotokimyasal reaksiyonlar sonucu ortaya çıkar. Aynı zincirdeki iki komşu pirimidin bazı kovalent bağlanır.[49]

En sık oluşan fotoürün, siklobutan pirimidin dimeridir (SPD). İki pirimidinin (timin ya da sitozin) C5 ve C6 pozisyonundaki karbon atomunun kovalent bağlanması ile oluşur. En mutajenik olan timin-sitozin ve sitozin-sitozin dimerleridir. UV ile indüklenen kanserlerde en sık olan bu mutasyonlardır. Dimerler aynı zamanda yakın iki primidinin C6 ve C4 pozisyonlarındaki karbon atomlarının kovalent bağlanması sonucu da meydana gelebilir. 6-, 4 fotoürün ya da 6,4 pirimidin-pirimadonun adı verilen bu fotoürün daha az oluşmakla birlikte daha mutajeniktir.[50] Pirimidin dimerleri, DNA'da çift zincir kırılmalarına yol açar.[51] Mutajenik etkisine ek olarak pirimidin dimerleri immünsüpresyon oluşumuna da neden olmaktadır. Hayvan deneylerinde pirimidin dimer oluşumunun hem deri kanseri hem de immünsüpresyonla ilişkili olduğu gösterilmiştir.[52,53] İmmünsüpresyon, fotokarsinojenik etkinin artmasına neden olmaktadır.

Pirimidin dimerleri oluşumu daha çok UVB ile ilişkilendirilmiş, fakat yakın zamanda yapılan çalışmalarda UVA'nın da direkt olarak SPD oluşumuna neden olduğu gösterilmiştir. UVA, UVB'ye oranla daha düşük oranda SPD oluşumuna neden olmaktadır.[54]

İkinci fotoreseptör, ürokanik asit, histaminin deaminasyonu ile oluşur. Derinin dış tabakasında yoğun olarak bulunan ürokanik asitte (UKA) UV etkisiyle cis konformasyonu oluşur. Cis-UKA, serbest radikal oluşumu sonrası immünsüpresyon ve hücre ölümüne (apopitozis) neden olur. Cis-UKA özel antikor verilmesi farelerde tümör oluşumunda gecikme ile sonuçlanır.[55,56]

Üçüncü fotoreseptör membran lipidleridir. UV maruziyeti ile özellikle de UVA, membran lipid peroksidasyonu ve serbest oksijen radikal oluşumuna sebep olur. Deride bulunan süperoksid dismutaz, katalaz gibi enzimler serbest oksijen radikallerini parçalayarak etkisiz hale getirmektedir. Buna ek olarak deride bulunan beta-karoten, vitamin C, vitamin E gibi antioksidanlar da serbest oksijen moleküllerinin oluşturduğu hasara karşı koruyucu etki göstermektedir. Fakat UV hasarı, koruyucu enzimlere ve antioksidanlara da hasar vererek miktarlarını azaltır ve derinin serbest oksijen radikallerine karşı olan koruma mekanizmalarını etkisiz hale getirir.[57-59]

UV'ye maruziyet sonrasında oluşan kimyasal ürünler ve oksijen radikalleri, DNA'da tek zincir kırıkları ve DNA protein arasında bağ oluşumuna neden olarak DNA yapısında bozukluğa yol açar. Fotokarsinogeneziste bu hasar önemlidir.[60] Reaktif oksijenler, pürin ve pirimidin yapısında değişikliklere neden olabilir. DNA bazları içerisinde en kolay okside olan guanindir. Guaninin oksidasyonu ile DNA replikasyonda bozukluk ve mutasyona yol açabilen 8 oksodG oluşur.[61] Bu nedenle tek zincir kırıkları ve çapraz bağ oluşumunun yanında 8 oksodG'nin de UV sonrası oluşan karsinogenezde rol almaktadır. G-T transversiyonu 8 oksodG'ye bağlı olan hasarın göstergesidir.[62]

Serbest oksijen radikalleri, buna ek olarak keratinositlerden immünsüpresyona neden olan interlökin salınımına neden olur.[63] İmmünsüpresyon, fotokarsinogenezisi arttırıcı özellik gösterir.

Pirimidin dimerleri ve serbest oksijen radikalleri oluşumuna bağlı oluşan hasar DNA tamir mekanizmaları ile tamir edilir.

DNA Tamir Mekanizmaları

UV'nin yol açtığı DNA hasarı tamir mekanizmaları ile düzeltilir. Bunlar içerisinde en önemlisi baz eksizyon ve nükleotid eksizyon tamir (NET) mekanizmasıdır.

Baz Eksizyon Tamir Mekanizması

Özellikle UVA hasarı ile oluşan oksidatif hasara karşı korumada bu mekanizma etkilidir. DNA'da oluşan küçük hasarların tamirinde kullanılır. Hasar görmüş baz belirlenir ve çıkartılır.[64]

Nükleotid Eksizyon Tamir Mekanizması

Pirimidin dimerleri gibi daha büyük parçaların çıkartılmasında NET rol alır. NET mekanizması 5 basamaktan oluşur (Şekil 2). Hasarlı olan bölge belirlenir, o segmentteki DNA zinciri, DNA helikaz ile iki zincire ayrılır, hasar gören oligonükleotid çıkartılır, karşısındaki hasar

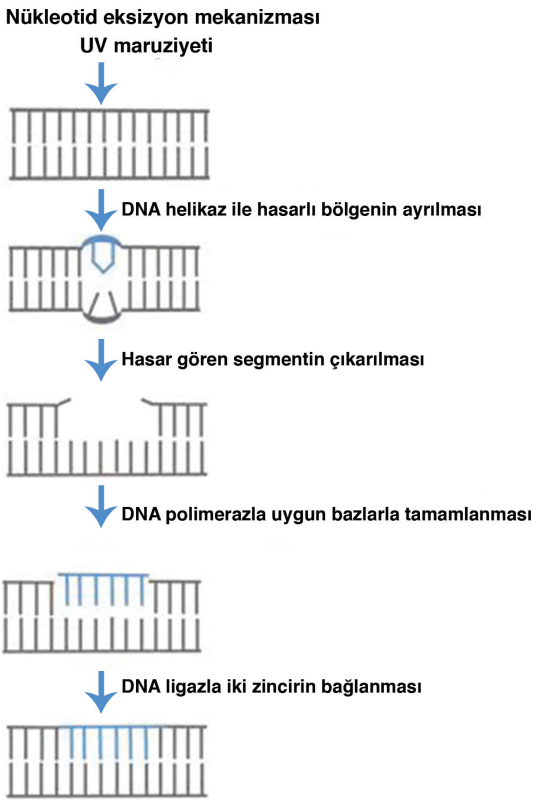

Şekil 2. DNA tamir mekanizması.

görmeyen zincir DNA polimeraz tarafından uygun bazlarla tamamlanır, DNA ligaz iki zincirin bağlanmasını sağlar. Bu tamir mekanizmasında görev alan 9 farklı protein mevcuttur. Bu proteinlerde genetik bozukluk durumunda kseroderma pigmentozum (KP) hastalığı ortaya çıkar. KP hastaları UV'ye çok hassastır. Deri yaşlanması ve deri kanserleri erken yaşta görülür. Bu hastalarda deri kanseri insidansı da yaklaşık 2000 kat artmıştır.[65,66]

NET mekanizmasında bozukluk olması veya tamir kapasitesinin aşılması UV ilişkili kanser gelişiminde önemli bir basamaktır. DNA tamir kapasitesi ile BHK arasında ilişki saptanmıştır. Yoğun güneş ışığına maruz kalan bireylerden DNA tamir kapasitesi düşük olanların, BHK gelişme riski kontrol grubuna göre 5 kattan daha fazla yüksek olduğu saptanmıştır.[67]

UV'nin oluşturduğu hasarlar NET gibi mekanizmalarla tamir edilmektedir fakat bu süreçte hata olabilmektedir, bu hatalar da gen mutasyonlarına sebep olabilir. Özellikle belirli genlerde kronik hasara bağlı tekrarlayan mutasyonlar deri kanserine neden olabilir. Kanser gelişiminin yoğun maruziyetten dekatlar sonra ortaya çıkması kanser gelişiminde çok basamaklı teoriyi desteklemektedir. Bu teoriye göre tekrarlayan mutasyonlar, tümör süpresör genlerde baskılanma, onkogenlerde ise aktivasyon kanser gelişimine neden olmaktadır. Belirli bir gende olan mutasyon klonal büyümeye yol açarken, takip eden mutasyon malign dönüşüm ve invazyona yol açabilir.[68]

Deri Kanseri Patogenezinde Önem Taşıyan Gen Mutasyonları

p53 Gen Mutasyonu

Hücre siklusunun kontrolünde ve apopitoziste p53 önemli bir transkripsiyon faktörüdür. En iyi tanımlanmış fonksiyonu G1 fazının aktive edilmesidir, bu özellik DNA tamirine olanak sağlar. Eğer DNA hasarı tamir kapasitesini aşmışsa, p53 o hücrenin apopitozise uğramasına neden olur.[69] p53 gen mutasyonu ise UV hasarı sonrası oluşan apopitozisi engeller, hasarlı DNA apopitozise uğramayarak çoğalırsa malign transformasyon gerçekleşebilir.[70] p53 gen mutasyonları özellikle pirimidin dimerlerinin olduğu bölgede bulunmuştur. Pirimidin dimerleri UV hasarı ile ilişkili olması, p53 gen mutasyonundaki UV rolünü desteklemektedir.[71,72]

p53 mutasyonunun kanser gelişiminin erken evresinde meydana geldiği düşünülmektedir. p53 mutasyonu, premalign olan aktinik keratozda da %40-100, SHK'da %50-96 oranında saptanmıştır.[11,73,74] Bu sonuç p53 mutasyonu dışında farklı mekanizmaların da premalign lezyonun malign lezyona dönüşümünde etkili olduğunu düşündürmektedir. Bu mutasyonlardan biri p16INK4a tümör süpresör genindeki mutasyon veya delesyondur. Bunun AK'dan SHK'ya ilerlemede önemli olduğu düşünülmektedir.75 p16'da olan bu mutasyonun da UV ile ilişkili olduğu gösterilmiştir.[15] Bir diğer mutasyon p53 delesyonu sonrası gelişen, onkogen olan ras mutasyonudur. p53 mutasyonu ile birlikte olduğu zaman invazif SHK gelişmektedir.[76] Ras mutasyonu da UV ile ilişkilidir.[77] Sonuç olarak UV, premalign lezyon oluşumu ve sonrasında invazif kanser gelişiminde önemli rol oynar.

"Hedgehog" Yolağı ve BHK

BHK'da, PTCH1 tümör süpresör geninde mutasyon tanımlanmıştır.[78,79] PTCH1 Hedgehog (Hh) sinyal yolağında bulunur (Şekil 3). Hem ailesel hem de sporadik BHK'da PTCH fazla eksprese edilmektedir.[80]

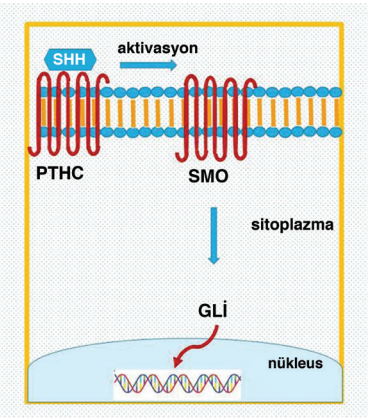

Şekil 3. "Hedgehog" yolağı.

PTCH geni, insanlarda sonik hedgehog (Shh), Indian hedgehog, Desert hedgehog transmembran proteinlerini kodlar. Bunların içerisinde en önemli olan, en çok eksprese edilen Shh'dir.[81-83] Shh hücre membran reseptörü olan PTHC1'e bağlanır. Dinlenme evresinde PTHC1 diğer membran reseptör kompleksi olan SMO proteininin inaktif olmasından sorumludur. SMO proteini Hh yolağında proliferasyona yol açan sinyalleri hücre nükleusuna gönderir. Shh'nin PTHC1'e bağlanması ile SMO aktive olur. GLI proteinlerinin aktivasyonunda görev alır. Proteinlerinin hedef genlerle etkileşimi sonucu transkripsiyon gerçekleşir. Hh yolağının aktivasyonu hücre büyümesini indükler.[84] BHK gelişimine yol açabilir. BHK'da PTCH ve GLI ekspresyonu fazladır.[85-88]

Çok sayıda BHK ve iskelet sistemi ve internal kanserlerle karakterize Gorlin sendromunda (bazal hücreli nevus sendromu) PTCH geni mutasyona uğramıştır.[89,90] Sporadik BHK hastalarında da PTCH mutasyonu saptanmıştır. Bu oran %58-67 arasında değişmektedir[91,92] ve mutasyon spektrumu UV spesifiktir.[93]

BRAF Mutasyonu ve Melanom

Melanom patogenezi ile UV ilişkisi melanom dışı deri kanserlerine göre daha karışıktır. Melanom hastalarının %10'unda ailesel faktörler önem taşımaktadır. Ailesel melanomada prevalansı düşük fakat penetransı yüksek olan genetik faktörler rol almaktadır. CDKN2A mutasyonu ailesel melanomda sıktır. Bu mutasyonu taşıyanlarda UV'den bağımsız olarak melanom gelişme riski yüksektir.[94]

Melanom hastasının tipik fenotipi (Fitzpatrick deri tipi 1 ve 2) açık ten rengi, sarışın-kızıl saç, mavi göz olarak tanımlanmıştır. Ailesel melanomdan farklı olarak prevalansı yüksek, penetransı düşük olan genler melanom gelişiminde rol almaktadır. BRAF mutasyonu melanom gelişiminde önemlidir ve melanom olgularında %40-70 oranında saptanmıştır.[95-98] BRAF mutasyonu özellikle UV ile indüklenen melanom gelişimi ile ilişkilidir. UV'nin etkisinin olmadığı mukozal melanomda BRAF mutasyonu saptanmamıştır.[99] BRAF mutasyonu olan melanom olguları daha genç yaşta olduğu görülür. Gövde yerleşimi daha sıktır. Solar

elastoz gibi kronik UV hasarı genellikle izlenmez.[100,101] Bu bulgular BRAF mutasyonunun kronik maruziyetten çok aralıklı güneş maruziyeti ile ilişkili olduğunu düşündürmektedir.

BRAF geni serin/treonin kinaz aktivitesine sahip protein kodlar. Bu protein, ekstraselüler mitojenik sinyallere yanıt olarak membran reseptöründen nükleusa mitojenik sinyal yollar. Etkisini ras üzerinden gerçekleştirerek hücre bölünmesini kontrol eder.[98] BRAF mutasyonlarında sıklıkla T-A, T-G transversiyonları ya da G-A transizyonu tanımlanmıştır. UV ile özellikle de UVB ile ilişkilendirilen dipirimidin bölgelerinde tek ya da ardarda gelen C-T transizyonları ise gözlenmemiştir. Yakın zamanda yapılan çalışmalarda UVA'nın BRAF benzeri mutasyonlara neden olabildiği gösterilmiştir.[95,102-104]

Fotokarsinogenez Gelişiminde İmmünsüpresyonun Yeri

İmmün sistem tümör hücrelerini tanır ve yok eder. İmmün sistemde olan bozukluk özellikle UV ile oluşan deri kanserlerinin sıklığında artışına neden olur. Organ transplantasyonu yapılan hastalarda deri kanseri insidansı belirgin olarak artmıştır.[105,106] Tümörlerin güneş gören yerde olması immün mekanizmaların güneş ile ilişkili deri kanseri oluşumunda önemli rol oynadığını düşündürmektedir.[107]

UV ile ilişkili immünsüpresyonda Langerhans hücreleri önemli rol oynamaktadır.[108] Langerhans hücreleri lenf nodunda T hücresine antijen sunar, Th1 ya da Th2 yönünde farklılaşma gerçekleşir. Th1 yanıtı tümör kontrolü açısından önemlidir. UV, Langerhans hücrelerinin sayısını ve antijen sunum kapasitesi yani fonksiyonunu azaltır.[109] UV'nin bu etkisi DNA hasarı sonrası oluşan SPD'ler ile gerçekleşir.[110] UV etkisi ile oluşan fotoürün olan Cis-UKA' da T hücrelerine antijen sunumunu azaltarak ve T süpresör oluşumunu arttırarak immünsüpresyona neden olur.[111]

İmmünsüpresyonda UV teması ile oluşan serbest oksijen radikalleri de rol alır, keratinositlerden immünsüpresif etkileri olan IL-4 ve IL-10 salınımı artar.[63] IL-10 immünsüpresyonda önemli bir sitokin olup UV maruziyet sonrası makrofaj ve T regülatuvar hücrelerden salınır.[112,113] Th1 hücrelerinin uyarılmasını sağlayan IL-12 ise azalır.[114,115] UV ilişkili immünsüpresyonla kanser gelişimini önleyen Th1 yanıtı azalır. UV'nin oluşturduğu DNA hasarı; SPD, Cis-UKA, serbest oksijen radikali oluşumu sonrasında gelişen Langerhans hücre fonksiyonunda azalma, IL-10 artışı, Th1 yanıtının azalması, immünsüpresyon ve fotokarsinogenez gelişiminde etkilidir.

Hedefe Yönelik Tedaviler

Son yıllarda deri kanserlerinin patogenezinin daha iyi anlaşılması ile birlikte etki mekanizmasını hedefleyen tedaviler geliştirilmiştir. BHK'da Hh yolağının önemi anlaşılmış, bu yolak üzerine etkili olan Vismodegib (Erivedge™) isimli ilaç geliştirilmiştir. Vismodegib™, Hh yolağındaki SMO üzerine etki eder. Opere edilemeyecek kadar büyük ya da metastatik BHK'da etkili olduğu gösterilmiştir.[116-118]

Melanom hastalarında BRAF mutasyonun öneminin anlaşılması ile birlikte BRAF inhibisyonu yapan ilaçlar geliştirilmiştir. Vemurafanib potent bir BRAF inhibitörüdür. BRAF V600 mutasyonu üzerine etkilidir. Vemurafanib kullanımı ile yaşam süresini arttığı bildirilmiştir.[119,120]

Sonuç olarak UV'nin karsinojenik etkisi hem epidemiyolojik hem deneysel çalışmalarla gösterilmiştir. UV'ye kronik maruziyet SHK, aralıklı maruziyet ise melanom ve BHK ile daha ilgili görünmektedir. Erken yaşta, yoğun UV teması da kanser oluşumu ile ilişkilendirilmiştir. Fakat kanserin yoğun maruziyetten dekatlar sonra gelişmesi kanser gelişiminde çok basamaklı teoriyi desteklemektedir. İmmünsüpresyon, genetik faktörler gibi farklı faktörler de kanser gelişiminde rol oynamaktadır. UVB ile birlikte UVA'nın da karsinojen etkisinin tanımlanması, güneşten koruyucularının UVA'ya karşı da koruyucu olması, diğer davranışsal değişikliklerle birlikte deri kanseri prevalansının azaltılmasında önemlidir. Fotokarsinogenezin patogenezinin daha iyi anlaşılması hedefe yönelik tedavi geliştirilmesi açısından umut vadetmektedir.[68]

Kaynaklar

1. Syed DN, Lall RK, Mukhtar H. MicroRNAs and Photocarcinogenesis. Photochem Photobiol. 2015; 91: 173-87.
2. Findlay GM. Ultra-violet light and skin cancer. CA Cancer J Clin 1979; 29: 169-71.
3. Desmond RA, Soong SJ. Epidemiology of malignant melanoma. Surg Clin North Am 2003; 83: 1-29.
4. Gray DT, Suman VJ, Su WP, et al. Trends in the population-based incidence of squamous cell carcinoma of the skin first diagnosed between 1984 and 1992. Arch Dermatol 1997; 133: 735-40.
5. Hannuksela-Svahn A, Pukkala E, Karvonen J. Basal cell skin carcinoma and other nonmelanoma skin cancers in Finland from 1956 through 1995. Arch Dermatol 1999; 135: 781-6.
6. Iversen T, Tretli S. Trends for invasive squamous cell neoplasia of the skin in Norway. Br J Cancer 1999; 81: 528-31.
7. Karim-Kos HE, de Vries E, Soerjomataram I, et al. Recent trends of cancer in Europe: a combined approach of incidence, survival and mortality for 17 cancer sites since the 1990s. Eur J Cancer 2008; 44: 1345-89.
8. Karagas MR, Greenberg ER, Spencer SK, et al. Increase in incidence rates of basal cell and squamous cell skin cancer in New Hampshire, USA. New Hampshire Skin Cancer Study Group. Int J Cancer 1999; 81: 555-9.
9. Staples M, Marks R, Giles G. Trends in the incidence of non-melanocytic skin cancer (NMSC) treated in Australia 1985-1995: are primary prevention programs starting to have an effect? Int J Cancer 1998; 78: 144-8.
10. Katalinic A, Kunze U, Schafer T. Epidemiology of cutaneous melanoma and non-melanoma skin cancer in Schleswig-Holstein, Germany: incidence, clinical subtypes, tumour stages and localization (epidemiology of skin cancer). Br J Dermatol 2003; 149: 1200-6.
11. Ziegler A, Jonason AS, Leffell DJ, et al. Sunburn and p53 in the onset of skin cancer. Nature 1994; 372: 773-6.
12. Jones WO, Harman CR, Ng AK, et al. Incidence of malignant melanoma in Auckland, New Zealand: highest rates in the world. World J Surg 1999; 23: 732-5.
13. Gültekin M, Boztaş G. T.C. Sağlık Bakanlığı Türkiye Halk Sağlığı Kurumu. Türkiye kanser istatistikleri. http://www.kanser.gov.tr/Dosya/ca_istatistik/2009kanseraporu.pdf. Ocak 2014.
14. Ridky TW. Nonmelanoma skin cancer. J Am Acad Dermatol 2007; 57: 484-501.
15. Soufir N, Moles JP, Vilmer C, et al. P16 UV mutations in human skin epithelial tumors. Oncogene 1999; 18: 5477-81.
16. Bosetti C, La Vecchia C, Naldi L, et al. Mortality from cutaneous malignant melanoma in Europe. Has the epidemic levelled off? Melanoma Res 2004; 14: 301-9.
17. Stracci F, Minelli L, D'Alo D, et al. Incidence, mortality and survival trends of cutaneous melanoma in Umbria, Italy. 1978-82 and 1994-98. Tumori 2005; 91: 6-8.

18. Garbe C, McLeod GR, Buettner PG. Time trends of cutaneous melanoma in Queensland, Australia and Central Europe. Cancer 2000; 89: 1269-78.
19. Buettner PG, Leiter U, Eigentler TK, et al. Development of prognostic factors and survival in cutaneous melanoma over 25 years: An analysis of the Central Malignant Melanoma Registry of the German Dermatological Society. Cancer 2005; 103: 616-24.
20. Venzon DJ, Moolgavkar SH. Cohort analysis of malignant melanoma in five countries. Am J Epidemiol 1984; 119: 62-70.
21. Armstrong BK, Kricker A. The epidemiology of UV induced skin cancer. J Photochem Photobiol B 2001; 63: 8-18.
22. English DR, Armstrong BK, Kricker A, et al. Case-control study of sun exposure and squamous cell carcinoma of the skin. Int J Cancer 1998; 77: 347-53.
23. Kricker A, Armstrong BK, English DR. Sun exposure and non-melanocytic skin cancer. Cancer Causes Control 1994; 5: 367-92.
24. Schmitt J, Seidler A, Diepgen TL, et al. Occupational ultraviolet light exposure increases the risk for the development of cutaneous squamous cell carcinoma: a systematic review and meta-analysis. Br J Dermatol 2011; 164: 291-307.
25. Rivas M, Araya MC, Caba F, et al. Ultraviolet light exposure influences skin cancer in association with latitude. Oncol Rep 2011; 25: 1153-9.
26. Baade P, Meng X, Youlden D, et al. Time trends and latitudinal differences in melanoma thickness distribution in Australia, 1990-2006. Int J Cancer 2012; 130: 170-8.
27. Fears TR, Bird CC, Guerry Dt, et al. Average midrange ultraviolet radiation flux and time outdoors predict melanoma risk. Cancer Res 2002; 62: 3992-6.
28. Christophers AJ. Melanoma is not caused by sunlight. Mutat Res 1998; 422: 113-7.
29. Gandini S, Sera F, Cattaruzza MS, et al. Meta-analysis of risk factors for cutaneous melanoma: II. Sun exposure. Eur J Cancer 2005; 41: 45-60.
30. Berwick M, Armstrong BK, Ben-Porat L, et al. Sun exposure and mortality from melanoma. J Natl Cancer Inst 2005; 97: 195-9.
31. Buettner PG, Raasch BA. Incidence rates of skin cancer in Townsville, Australia. Int J Cancer 1998; 78: 587-93.
32. Cicarma E, Juzeniene A, Porojnicu AC, et al. Latitude gradient for melanoma incidence by anatomic site and gender in Norway 1966-2007. J Photochem Photobiol B 2010; 101: 174-8.
33. Whiteman DC, Stickley M, Watt P, et al. Anatomic site, sun exposure, and risk of cutaneous melanoma. J Clin Oncol 2006; 24: 3172-7.
34. Hassan NM, Painter N, Howlett CR, et al. Brm inhibits the proliferative response of keratinocytes and corneal epithelial cells to ultraviolet radiation-induced damage. PLoS One 2014; 9: e107931.
35. Walter SD, King WD, Marrett LD. Association of cutaneous malignant melanoma with intermittent exposure to ultraviolet radiation: results of a case-control study in Ontario, Canada. Int J Epidemiol 1999; 28: 418-27.
36. Pfahlberg A, Kölmel KF, Gefeller O. Timing of excessive ultraviolet radiation and melanoma: epidemiology does not support the existence of a critical period of high susceptibility to solar ultraviolet radiation- induced melanoma. Br J Dermatol 2001; 144: 471-5.
37. Corona R, Dogliotti E, D'Errico M, et al. Risk factors for basal cell carcinoma in a Mediterranean population: role of recreational sun exposure early in life. Arch Dermatol 2001; 137: 1162-8.
38. Gallagher RP, Hill GB, Bajdik CD, et al. Sunlight exposure, pigmentary factors, and risk of nonmelanocytic skin cancer. I. Basal cell carcinoma. Arch Dermatol 1995; 131: 157-63.
39. Elwood JM, Jopson J. Melanoma and sun exposure: an overview of published studies. Int J Cancer 1997; 73: 198-203.

40. Zanetti R, Rosso S, Martinez C, et al. The multicentre south European study 'Helios'. I: Skin characteristics and sunburns in basal cell and squamous cell carcinomas of the skin. Br J Cancer 1996; 73: 1440-6.
41. Rosso S, Zanetti R, Martinez C, et al. The multicentre south European study 'Helios'. II: Different sun exposure patterns in the aetiology of basal cell and squamous cell carcinomas of the skin. Br J Cancer 1996; 73: 1447-54.
42. Holman CD, Armstrong BK. Cutaneous malignant melanoma and indicators of total accumulated exposure to the sun: an analysis separating histogenetic types. J Natl Cancer Inst 1984; 73: 75-82.
43. Khlat M, Vail A, Parkin M, et al. Mortality from melanoma in migrants to Australia: variation by age at arrival and duration of stay. Am J Epidemiol 1992; 135: 1103-13.
44. Kricker A, Armstrong BK, English DR, et al. Pigmentary and cutaneous risk factors for non-melanocytic skin cancer--a case-control study. Int J Cancer 1991; 48: 650-62.
45. Green A, Williams G, Neale R, et al. Daily sunscreen application and betacarotene supplementation in prevention of basal-cell and squamous-cell carcinomas of the skin: a randomised controlled trial. Lancet 1999; 354: 723-9.
46. Huncharek M, Kupelnick B. Use of topical sunscreens and the risk of malignant melanoma: a meta-analysis of 9067 patients from 11 case-control studies. Am J Public Health 2002; 92: 1173-7.
47. Green AC, Williams GM, Logan V, et al. Reduced melanoma after regular sunscreen use: randomized trial follow-up. J Clin Oncol 2011; 29: 257-63.
48. Autier P, Dore JF, Negrier S, et al. Sunscreen use and duration of sun exposure: a double-blind, randomized trial. J Natl Cancer Inst 1999; 91: 1304-9.
49. Goodsell DS. The molecular perspective: ultraviolet light and pyrimidine dimers. Oncologist 2001; 6: 298-9.
50. Glickman BW, Schaaper RM, Haseltine WA, et al. The C-C (6-4) UV photoproduct is mutagenic in Escherichia coli. Proc Natl Acad Sci U S A 1986; 83: 6945-9.
51. Svobodova AR, Galandakova A, Sianska J, et al. DNA damage after acute exposure of mice skin to physiological doses of UVB and UVA light. Arch Dermatol Res 2012; 304: 407-12.
52. Applegate LA, Ley RD, Alcalay J, et al. Identification of the molecular target for the suppression of contact hypersensitivity by ultraviolet radiation. J Exp Med 1989; 170: 1117-31.
53. Ley RD, Applegate LA, Padilla RS, et al. Ultraviolet radiation--induced malignant melanoma in Monodelphis domestica. Photochem Photobiol 1989; 50 :1-5.
54. Jiang Y, Rabbi M, Kim M, et al. UVA generates pyrimidine dimers in DNA directly. Biophys J 2009; 96: 1151-8.
55. Kaneko K, Walker SL, Lai-Cheong J, et al. cis-Urocanic acid enhances prostaglandin E2 release and apoptotic cell death via reactive oxygen species in human keratinocytes. J Invest Dermatol 2011; 131: 1262-71.
56. Beissert S, Rühlemann D, Mohammad T, et al. IL-12 prevents the inhibitory effects of cis-urocanic acid on tumor antigen presentation by Langerhans cells: implications for photocarcinogenesis. J Immunol 2001; 167: 6232-8.
57. Bilac C, Sahin MT, Ozturkcan S. Chronic actinic damage of facial skin. Clin Dermatol 2014; 32: 752-62.
58. Jeon BK, Kang MK, Lee GT, et al. EPA attenuates ultraviolet radiation-induced downregulation of aquaporin-3 in human keratinocytes. Arch Pharm Res 2014.
59. O'Gorman SM, Murphy GM. Photosensitizing medications and photocarcinogenesis. Photodermatol Photoimmunol Photomed 2014; 30: 8-14.
60. Peak JG, Peak MJ. Comparison of initial yields of DNA-to-protein crosslinks and single-strand breaks induced in cultured human cells by far- and near-ultraviolet light, blue light and X-rays. Mutat Res 1991; 246: 187-91.

61. Le Page F, Margot A, Grollman AP, et al. Mutagenicity of a unique 8-oxoguanine in a human Ha-ras sequence in mammalian cells. Carcinogenesis 1995; 16: 2779-84.
62. Pfeifer GP, You YH, Besaratinia A. Mutations induced by ultraviolet light. Mutat Res 2005; 571: 19-31.
63. Shreedhar V, Giese T, Sung VW, et al. A cytokine cascade including prostaglandin E2, IL-4, and IL-10 is responsible for UV-induced systemic immune suppression. J Immunol 1998; 160: 3783-9.
64. Holick MF. Shedding new light on the role of the sunshine vitamin D for skin health: the lncRNA-skin cancer connection. Exp Dermatol 2014; 23: 391-2.
65. de Vries A, van Oostrom CT, Hofhuis FM, et al. Increased susceptibility to ultraviolet-B and carcinogens of mice lacking the DNA excision repair gene XPA. Nature 1995; 377: 169-73.
66. Cleaver JE. Xeroderma pigmentosum: a human disease in which an initial stage of DNA repair is defective. Proc Natl Acad Sci U S A 1969; 63: 428-35.
67. Wei Q, Matanoski GM, Farmer ER, et al. DNA repair and aging in basal cell carcinoma: a molecular epidemiology study. Proc Natl Acad Sci U S A 1993; 90: 1614-8.
68. Vogelstein B, Kinzler KW. The multistep nature of cancer. Trends Genet 1993; 9: 138-41.
69. Kuerbitz SJ, Plunkett BS, Walsh WV, et al. Wild-type p53 is a cell cycle checkpoint determinant following irradiation. Proc Natl Acad Sci U S A 1992; 89: 7491-5.
70. Lehman TA, Greenblatt M, Bennett WP, et al. Mutational spectrum of the p53 tumor suppressor gene: clues to cancer etiology and molecular pathogenesis. Drug Metab Rev 1994; 26: 221-35.
71. Daya-Grosjean L, Dumaz N, Sarasin A. The specificity of p53 mutation spectra in sunlight induced human cancers. J Photochem Photobiol B 1995; 28: 115-24.
72. Tornaletti S, Pfeifer GP. Slow repair of pyrimidine dimers at p53 mutation hotspots in skin cancer. Science 1994; 263: 1436-8.
73. Bukhari MH, Niazi S, Khaleel ME, et al. Elevated frequency of p53 genetic mutations and AgNOR values in squamous cell carcinoma. J Cutan Pathol 2009; 36: 220-8.
74. Oram Y, Orengo I, Baer SC, et al. p53 Protein expression in squamous cell carcinomas from sun-exposed and non-sun-exposed sites. J Am Acad Dermatol 1994; 31: 417-22.
75. Mortier L, Marchetti P, Delaporte E, et al. Progression of actinic keratosis to squamous cell carcinoma of the skin correlates with deletion of the 9p21 region encoding the p16(INK4a) tumor suppressor. Cancer Lett 2002; 176: 205-14.
76. Lapouge G, Youssef KK, Vokaer B, et al. Identifying the cellular origin of squamous skin tumors. Proc Natl Acad Sci U S A 2011; 108: 7431-6.
77. Pierceall WE, Goldberg LH, Tainsky MA, et al. Ras gene mutation and amplification in human nonmelanoma skin cancers. Mol Carcinog 1991; 4: 196-202.
78. Gailani MR, Stahle-Backdahl M, Leffell DJ, et al. The role of the human homologue of Drosophila patched in sporadic basal cell carcinomas. Nat Genet 1996; 14: 78-81.
79. Jayaraman SS, Rayhan DJ, Hazany S, et al. Mutational landscape of basal cell carcinomas by whole-exome sequencing. J Invest Dermatol 2014; 134: 213-20.
80. Unden AB, Zaphiropoulos PG, Bruce K, et al. Human patched (PTCH) mRNA is overexpressed consistently in tumor cells of both familial and sporadic basal cell carcinoma. Cancer Res 1997; 57: 2336-40.
81. Echelard Y, Epstein DJ, St-Jacques B, et al. Sonic hedgehog, a member of a family of putative signaling molecules, is implicated in the regulation of CNS polarity. Cell 1993; 75: 1417-30.
82. Pathi S, Pagan-Westphal S, Baker DP, et al. Comparative biological responses to human Sonic, Indian, and Desert hedgehog. Mech Dev 2001; 106: 107-17.
83. Fan H, Oro AE, Scott MP, et al. Induction of basal cell carcinoma features in transgenic human skin expressing Sonic Hedgehog. Nat Med 1997; 3: 788-92.

84. Barnes EA, Kong M, Ollendorff V, et al. Patched1 interacts with cyclin B1 to regulate cell cycle progression. EMBO J 2001; 20: 2214-23.
85. Bonifas JM, Pennypacker S, Chuang PT, et al. Activation of expression of hedgehog target genes in basal cell carcinomas. J Invest Dermatol 2001; 116: 739-42.
86. Regl G, Neill GW, Eichberger T, et al. Human GLI2 and GLI1 are part of a positive feedback mechanism in Basal Cell Carcinoma. Oncogene 2002; 21: 5529-39.
87. Tojo M, Mori T, Kiyosawa H, et al. Expression of sonic hedgehog signal transducers, patched and smoothened, in human basal cell carcinoma. Pathol Int 1999; 49: 687-94.
88. Hatta N, Hirano T, Kimura T, et al. Molecular diagnosis of basal cell carcinoma and other basaloid cell neoplasms of the skin by the quantification of Gli1 transcript levels. J Cutan Pathol 2005; 32: 131-6.
89. Ingham PW. Transducing Hedgehog: the story so far. EMBO J 1998; 17: 3505-11.
90. Lam C, Ou JC, Billingsley EM. "PTCH"-ing It Together: A Basal Cell Nevus Syndrome Review. Dermatol Surg 2013; 39: 1557-72.
91. Kim MY, Park HJ, Baek SC, et al. Mutations of the p53 and PTCH gene in basal cell carcinomas: UV mutation signature and strand bias. J Dermatol Sci 2002; 29: 1-9.
92. Reifenberger J, Wolter M, Knobbe CB, et al. Somatic mutations in the PTCH, SMOH, SUFUH and TP53 genes in sporadic basal cell carcinomas. Br J Dermatol 2005; 152: 43-51.
93. Gailani MR, Leffell DJ, Ziegler A, et al. Relationship between sunlight exposure and a key genetic alteration in basal cell carcinoma. J Natl Cancer Inst 1996; 88: 349-54.
94. Cust AE, Harland M, Makalic E, et al. Melanoma risk for CDKN2A mutation carriers who are relatives of population-based case carriers in Australia and the UK. J Med Genet 2011; 48: 266-72.
95. Besaratinia A, Pfeifer GP. Sunlight ultraviolet irradiation and BRAF V600 mutagenesis in human melanoma. Hum Mutat 2008; 29: 983-91.
96. Gorden A, Osman I, Gai W, et al. Analysis of BRAF and N-RAS mutations in metastatic melanoma tissues. Cancer Res 2003; 63: 3955-7.
97. Davies H, Bignell GR, Cox C, et al. Mutations of the BRAF gene in human cancer. Nature 2002; 417: 949-54.
98. Dhomen N, Marais R. New insight into BRAF mutations in cancer. Curr Opin Genet Dev 2007; 17: 31-9.
99. Edwards RH, Ward MR, Wu H, et al. Absence of BRAF mutations in UV-protected mucosal melanomas. J Med Genet 2004; 41: 270-2.
100. Bauer J, Buttner P, Murali R, et al. BRAF mutations in cutaneous melanoma are independently associated with age, anatomic site of the primary tumor, and the degree of solar elastosis at the primary tumor site. Pigment Cell Melanoma Res 2011; 24: 345-51.
101. Maldonado JL, Fridlyand J, Patel H, et al. Determinants of BRAF mutations in primary melanomas. J Natl Cancer Inst 2003; 95: 1878-90.
102. Besaratinia A, Bates SE, Synold TW, et al. Similar mutagenicity of photoactivated porphyrins and ultraviolet A radiation in mouse embryonic fibroblasts: involvement of oxidative DNA lesions in mutagenesis. Biochemistry 2004; 43: 15557-66.
103. Besaratinia A, Synold TW, Xi B, et al. G-to-T transversions and small tandem base deletions are the hallmark of mutations induced by ultraviolet a radiation in mammalian cells. Biochemistry 2004; 43: 8169-77.
104. Kim SI, Pfeifer GP, Besaratinia A. Mutagenicity of ultraviolet A radiation in the lacI transgene in Big Blue mouse embryonic fibroblasts. Mutat Res 2007; 617: 71-8.
105. Otley CC, Pittelkow MR. Skin cancer in liver transplant recipients. Liver Transpl 2000; 6: 253-62.
106. Caforio AL, Fortina AB, Piaserico S, et al. Skin cancer in heart transplant recipients: risk factor analysis and relevance of immunosuppressive therapy. Circulation 2000; 102: III222-7.

107. Lindelof B, Sigurgeirsson B, Gabel H, et al. Incidence of skin cancer in 5356 patients following organ transplantation. Br J Dermatol 2000; 143: 513-9.

108. Cruz PD, Jr., Tigelaar RE, Bergstresser PR. Langerhans cells that migrate to skin after intravenous infusion regulate the induction of contact hypersensitivity. J Immunol 1990; 144: 2486-92.

109. Aberer W, Schuler G, Stingl G, et al. Ultraviolet light depletes surface markers of Langerhans cells. J Invest Dermatol 1981; 76: 202-10.

110. Vink AA, Strickland FM, Bucana C, et al. Localization of DNA damage and its role in altered antigen-presenting cell function in ultraviolet-irradiated mice. J Exp Med 1996; 183: 1491-500.

111. Williams K, Mansh M, Chin-Hong P, et al. Voriconazole-associated cutaneous malignancy: a literature review on photocarcinogenesis in organ transplant recipients. Clin Infect Dis 2014; 58: 997-1002.

112. Kang K, Hammerberg C, Meunier L, et al. CD11b+ macrophages that infiltrate human epidermis after in vivo ultraviolet exposure potently produce IL-10 and represent the major secretory source of epidermal IL-10 protein. J Immunol 1994; 153: 5256-64.

113. Loser K, Apelt J, Voskort M, et al. IL-10 controls ultraviolet-induced carcinogenesis in mice. J Immunol 2007; 179: 365-71.

114. Bliss J, Van Cleave V, Murray K, et al. IL-12, as an adjuvant, promotes a T helper 1 cell, but does not suppress a T helper 2 cell recall response. J Immunol 1996; 156: 887-94.

115. Katiyar SK. Interleukin-12 and photocarcinogenesis. Toxicol Appl Pharmacol 2007; 224: 220-7.

116. Sekulic A, Migden MR, Oro AE, et al. Efficacy and safety of vismodegib in advanced basal-cell carcinoma. N Engl J Med 2012; 366: 2171-9.

117. Lorusso PM, Jimeno A, Dy G, et al. Pharmacokinetic dose-scheduling study of hedgehog pathway inhibitor vismodegib (GDC-0449) in patients with locally advanced or metastatic solid tumors. Clin Cancer Res 2011; 17: 5774-82.

118. Amaria RN, Bowles DW, Lewis KD, et al. Vismodegib in basal cell carcinoma. Drugs Today (Barc) 2012; 48: 459-67.

119. Ribas A, Flaherty KT. BRAF targeted therapy changes the treatment paradigm in melanoma. Nat Rev Clin Oncol 2011; 8: 426-33.

120. Flaherty KT, Puzanov I, Kim KB, et al. Inhibition of mutated, activated BRAF in metastatic melanoma. N Engl J Med 2010; 363: 809-19.

Fotoyaşlanma

Neslihan Şendur

Adnan Menderes Üniversitesi, Aydın

Can Alıcı Noktalar

- Fotoyaşlanma, genetik özelliklerin etkili olduğu kronolojik yaşlanmaya eklenen çevresel faktörlerin etkisi ile oluşur.
- Bu sürecin başlangıcında elastik liflerde çoğalma ve kalınlaşma olurken, ilerleyen dönemlerde mikrofibriler komponentteki değişim derinin gevşek hale gelmesine ve kırışıklıkların oluşmasına neden olur.
- Benekli pigmentasyon, yüzey düzensizliği, çizgilenmeler ve telenjiektaziler fotoyaşlanmanın deride oluşturduğu hasarlardır.
- Birçok faktörle belirlenen deri yaşlanmasını geciktirmek için güneş hasarından korunmak gereklidir.

Deri yaşlanması, derinin farklı tabakalarını etkileyen morfolojik ve kimyasal değişiklikleri içeren birçok değişikliğin birlikte rol oynadığı karmaşık bir olaydır. Genetik faktörlerle kontrol edilen içsel kronolojik yaşlanma ile çevresel faktörlerin birlikte oluşturdukları karmaşık ve ilerleyen bir süreçtir. Derideki yaşlanma bulguları, özellikle yüz, boyun, eller gibi dış etkenlere açık bölgelerde ortaya çıkarken, kişileri psikolojik açıdan da ciddi olarak etkileyebilmektedir.

Yaşlılık, 65 yaşın üzeri olarak tanımlanmakla birlikte derinin yaşlanması doğumla birlikte başlamakta, 20 yaşına kadar yaşlanmanın belirtileri büyüme ve gelişme olarak gözlenirken, 20 yaşından sonra deride yaşlanma olarak görülmektedir. İlerleyen yaşla birlikte deri de, diğer organlarda olduğu gibi dejeneratif değişikliklere uğramakta, fonksiyon ve görüntüsü etkilenmektedir.[1-4]

Deri yaşlanmasına ait belirtiler iki şekilde gelişir. İlki geçen zamana bağlı gelişen, kronolojik-doğal (intrensek, gerçek, iç kökenli veya spontan) yaşlanma, diğeri de foto (ekstrensek, dış kökenli) yaşlanmadır.

Ekstrensek yaşlanma, başta kronik güneş maruziyeti olmak üzere sigara, alkol kullanımı, yetersiz beslenme ve çevresel faktörlere bağlı olarak gelişen yaşlanmadır. Deride oluşan hasarın %90'nından fazlası uzun süreli güneş hasarına bağlı gelişmektedir. Bu nedenle ekstrensek yaşlanmaya aktinik ya da fotoyaşlanma ismi verilmektedir.[5]

Bu bölümde; fotoyaşlanma belirtilerinin, kronolojik, doğal yaşlanma belirtilerinin üzerine eklenmesi sonrasında oluşması nedeni ile kısaca önce kronolojik yaşlanmadan daha sonra da fotoyaşlanmadan söz edilecektir.

Kronolojik (İntrensek) Yaşlanma

Kısmen genetik kısmen hormonal olarak belirlenen bir süreçtir. Kronolojik yaşlanma genetik olarak programlandığı için kişisel farklılık gösterir. Yaşlanmanın başlamasında suçlanan mekanizma; hasar birikiminin, hasar kontrol sistemindeki önleme, tespit, onarım ve yerine koyma kontrolünün bozulmasıdır. Temel olarak kronolojik yaşlanma kolajen ve elastin liflerdeki biyokimyasal değişikliklere bağlıdır. Sonuçlarından sadece deri değil, aynı zamanda saç, tırnak, ter ve yağ bezleri gibi deri ekleri ve sinirler de etkilenir. Deri fonksiyonları da bu değişikliklerden etkilenir.[5,6]

Kronolojik/intrensek yaşlanmanın bir diğer önemli sebebi de hormonlardır. Bilimsel çalışmaların sonuçları, intrensik deri yaşlanmasını genetik ve hormonal faktörlerin kontrol ettiğini göstermiştir. Yaşla birlikte deride meydana gelen değişiklikler iç organlarda meydana gelen dejeneratif değişikliklerin yansıması olarak kabul edilebilir. Hipofiz, adrenal ve gonadal sekresyonun azalması deride ve gövde yapısında özel bir fenotip oluşturur. Gelişmiş ülkelerde kadınlar ve erkekler yaşamlarının 1/3'ünü postmenapozal ve andropozal dönemde yani östrojen ve androjen yetersizliği ile geçirirler. Deri, koruyucu bir örtü olmanın dışında önemli ve aktif periferik bir endokrin organ olarak da önemli görevler üstlenmekte ve dolaşımdaki hormon düzeylerindeki değişiklikleri yansıtabilmektedir. Yaşla birlikte azalan hormonların replasmanının sağlayacağı yararlar araştırılmaktadır.

Deri yaşlanma sürecinin postmenapozal kadınlarda hızlandığı bilinmektedir. Kadınlarda deride kırışıklık oluşma olasılığı daha fazladır. Çeşitli endokrinolojik değişiklikler dermisdeki kollajen metabolizmasını etkilemektedir. Östrojen, progesteron ve androjenler azalırken follikül stimüle edici hormon ve luteinizan hormon artmaktadır. Postmenapozal kadınlarda deride incelme, kuruluk, kırışıklıklarda artış, elastisite ve deri kan akımında azalma meydana gelir. Yapılan çalışmalar, postmenapozal kadınlarda hormon replasman tedavisinin kırışıklıkları önleyebileceğini veya azaltacağını göstermektedir.[7,8]

Kronolojik (doğal) yaşlanmaya bağlı olarak deri; soluk, gevşek, pürüzlü olup düzenli pigmentasyon gösterir. Ayrıca deri ince ve atrofik olup benign tümör oluşum sıklığında artış görülür.

Fotoyaşlanma (Ekstrensek, Dışsal Yaşlanma)

İntrensek faktörlere eklenerek güneşe maruziyet nedeniyle ortaya çıkan deri yaşlanmasıdır. Fotoyaşlanma süreci ile elastik liflerde önce sayıca çoğalma ve kalınlaşma olur. Mikrofibriler komponentteki değişim derinin gevşek bir hale gelmesine yol açarak derinin kırışıklığını kolaylaştırır. Benekli pigmentasyon, yüzey düzensizliği, çizgilenmeler, telenjiektaziler görülür ve bunlar kişiyi daha yaşlı gösterir.[3,9,10]

Yaşlı Deri

İntrensek yaşlanmadan çok fotoyaşlanma sonrasında ortaya çıkan yaşlanmayı ifade eder. Yaşlı deriden, ışığa bağlı değişiklikler sorumludur.

Epidermal Değişiklikler

Epidermis kalınlığı, foto hasarlanmaya bağlı olarak hiperplazi gösterebilir veya atrofiye bağlı olarak azalabilir.[7] Ultraviyole (UV) hasarı önce hiperplaziye neden olan değişiklikler yapar. Sonrasında öncelikle açık tenlilerde atrofik değişiklikler meydana gelir. Bu farklı yönde değişiklikler, UV hasarının farklı etkileri olduğunu göstermektedir.[2] Güneş hasarının fazla olduğu deri bölgelerinde ve özellikle keratinositlerde atipi vardır. Çaplarında çeşitli derecelerde büyüme görülür. Langerhans hücre sayısı ve fonksiyonları, kronolojik yaşlanmaya göre daha fazla oranda azalır. Bu durum güneş hasarlı deride premalign ve malign lezyonların gelişimine neden olur.[4,5]

Dermal Değişiklikler

Dermiste fotoyaşlanmaya bağlı oluşan değişiklikler kronolojik yaşlanmaya göre daha erken dönemde ortaya çıkar. Dermisde kollajen dejenerasyonu ve anormal elastik materyal birikimi görülür. Bu değişiklikler deri renginin sararması ve kırışıklık oluşmasına neden olur. Histopatolojik olarak fotoyaşlanmış deride; kollajenlerde kalınlaşma, katılaşma ve çözünürlüğünde azalma gözlenir. Bozulmuş kollajen birikimi fibroblastlar üzerine negatif etki yaparak fibroblastların artma ve kollajen sentezleme kapasitesini azaltır.[9,10] Dermoepidermal bileşkede bulunan "anchoring" fibrillerde de azalma görülür.[11] Fotoyaşlanmış derinin en önemli histopatolojik bulgusu solar elastoz görülmesidir. Elastik liflerin yapılarının bozulması sonrasında, elastin ve fibrin üretiminin bozulmasına bağlı olarak orta ve üst dermiste elastotik materyalin birikmesi elastoz olarak bilinir.[11] Elastozun nedeni UV'ye yanıt olarak nötrofil ve dermal fibroblastlardan salınan dermal elastazın etkisiyle elastik liflerin bozulması ve bozulmaya ek olarak yeni sentezlenmiş fonksiyonel olmayan elastotik materyalin depolanmasıdır. Kronolojik yaşlanmada deri düzgün ve lekesiz olup elastikiyet kaybı ve ince kırışıklıklar görülür. Fotoyaşlanmada ise deri sert ve lekeli olup özellikle derin kırışıklıklar söz konusudur.[12]

Fotoyaşlanmaya Bağlı Oluşan Deri Değişiklikleri

Fotoyaşlanma, UV'ye aşırı maruziyet sonucunda deride görülen kronolojik yaşlanma belirtilerinin artmış şekli olmakla birlikte fotoyaşlanmada etkilenme derecesi kişinin deri fototipine bağlıdır. Genellikle yüz, boyun, üst ekstremitelerin ekstensör yüzleri şiddetli olarak etkilenir. Güneş hasarı epidermal pigmentin daha belirgin olarak görülmesini sağlayan Wood lambası veya UV kamerası kullanıldığında daha net olarak görülebilmektedir. Deride kalınlaşma, kabalaşma, ince ve kaba kırışıklıklar, düzensiz pigmente lekeler, lentigolar, solgunluk ve telenjiektazilere neden olur[13-18] (Resim 1).

Ayrıca; güneş ışınları ile hasarlanmış deride aktinik keratoz ve aktinik purpuralar görülür. Aktinik keratozların varlığı deri kanseri riskinin yüksek olduğunu gösterir.

Aktinik Purpuralar (Bateman-Solar/Senil Purpuralar)

Ön kol ekstansör yüzde palpabl olmayan ekimotik alanların olmasıdır. Güneşten hasar görmüş bağ dokusundaki frajil damarlardan eritrosit ekstravazasyonuna bağlı olarak gelişir.

Trombositopeniden kuşkulanılan bu kişilerde trombosit sayı ve fonksiyonları normaldir.

Güneş hasarına bağlı oluşan derinin iki klinik fenotipi vardır.

1. Milian tipi "citrine" deri

2. Atrofik telenjiektazik tip

İlk tip deride artmış frajilite ve ensede tipik romboidal paternle karakterizedir. (Resim 2). Deri kırışıklıklarının yanı sıra nodüler elastotik plaklar, periorbital ve malar bölgede genişlemiş pilosebase foliküller, komedonlar ve keratin kistleri gözlenir. Bunlar zayıflamış


Resim 1

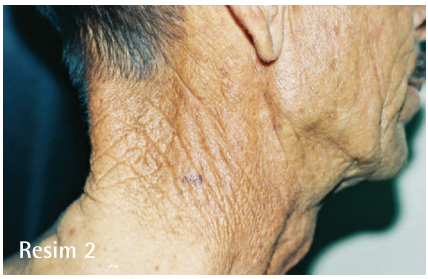
Resim 2

Resim 1. Fotoyaşlanmaya bağlı deride düzensiz pigmentasyon, kırışıklıklarda artma, solgunluk ve aktinik keratozlar. Resim 2. Fotoyaşlanmaya bağlı ensede baklava dilimi (kutis romboidalis) görünümü.

stromal desteğin sonucudur. El sırtlarında yıldız şeklinde skatrisler de gözlenebilir. Atrofik tipte ise temel olan telenjiektazilerdir. Kırışıklıklar diğer tipe göre daha azdır.[14-17]

Fotoyaşlanmadan sorumlu UV 200-400 nm dalga boyu uzunluğunda iyonize olmayan bir radyasyondur. Güneş, başlıca UV kaynağıdır.

Yeryüzüne ulaşması beklenen UV'nin deri üzerine zararlı etkilerinin ölçümü için UV indeksi (UV- I) deyimi kullanılmaktadır. Bu indeks 0-10 arasında değerler içermektedir. Birçok ülkede halk sağlığı açısından metereoloji raporları gibi bildirilmektedir. Maruz kaldığımız UV'nin %95'ini UVA oluşturmaktadır.

UVB, UVA'dan 1000 kat daha fazla enerji içerir. Güneş yanığı, bronzlaşma ve fotokarsinogenezde etkilidir. Fotoyaşlanmadan öncelikli olarak UVB sorumludur. Ancak yinelenen düşük dozdaki UVA'ya maruziyet de aynı etkiyi oluşturmaktadır. Bu nedenle derinin derin kısımlarına ulaşarak etkili olan UVA fotoyaşlanmada daha çok suçlanmaktadır.[14,15]

Fotohasarlı deride ortaya çıkan klinik bulgular kollajenin enzimatik yıkımı ile ilişkilidir. Kronolojik yaşlanmadan farklı olarak epidermis akantotiktir. Bazen hücresel atipi ile birlikte şiddetli atrofi de görülebilir. Fotoyaşlanma olan deride en belirgin özellik, sarı renk değişikliği ve pütürlü yüzey görünümü veren elastozdur. Fotoyaşlanmada her ne kadar asıl faktör güneş ise de çevresel faktörler de olaya katkıda bulunurlar. Bunlardan en önemli faktör sigara kullanımıdır. Sigara ile ilişkili yaşlanmada kronik dermal iskemi, oluşan serbest oksijen radikalleri ve sigarada bulunan mutajenlerin etkili olduğu düşünülmektedir. Sigara fotoyaşlanmadaki kaba kırışıklıkları artırır. Sigara içen kişilerde hayatı boyunca sigara

kullanmamış kişilere göre 2 kat daha fazla kırışıklık olduğu saptanmıştır. Bu kişilerin kırışıklık açısından uygulanan hormon replasman tedavisine yanıtı da daha az olmaktadır. Sigaranın deride yapmış olduğu değişiklikler güneş ışığı, yaş, kilo değişiklikleri ile ilişkili olmayıp sigara içme süresi ve miktarı ile ilişkilidir.[15]

Fotoyaşlanmış derideki klinik değişiklikler UV maruziyetinin derecesi ve kişinin deri fototipine bağlı olarak değişir. Bu özellikler Tablo 1'de gösterilmiştir. Fotoyaşlanmanın derecesini ayrıca kişinin yaşam stili ve güneşli bölgede yaşıyor olması da etkiler.

Tablo 1. Deri fototipine göre fotohasarlı derinin özellikleri

Deri fototipi I ve II	Deri fototipi III ve IV
• Proliferatif hasar • Epidermal atrofi • Fokal depigmentasyon • Psödoskarlar	• Koruyucu hiperplazi • Bronzlaşma • Lentijinler • Epidermal kalınlaşma
• Mutasyon ve displazi • Efelidler • Nevüsler • Lentigo maligna • Melanom • Aktinik keratozlar • Bazal hücreli karsinom • Skuamöz hücreli karsinom	

Fotoyaşlanmanın şiddeti Glogau sınıflaması ile ölçülür. Fotoyaşlanmanın şiddetinin bilinmesi, deri hasarını gidermek için uygulanacak tedavi seçiminde önemlidir. Rinaldi'nin[18] bir derlemesinde Glogau sınıflamasına göre tedavi seçiminin önemi vurgulanmaktadır. Glogau sınıflaması Tablo 2'de gösterilmiştir.

Fotoyaşlanmaya Karşı Önlemler

Güneşten korunmak için yüksek faktörlü güneşten koruyucular, kapalı giysiler, geniş kenarlı şapka, koyu renk camlı güneş gözlüklerinin kullanımı ve yaz aylarında öğle saatlerinde kapalı mekanlarda bulunmak önerilebilir.

Koruyucu kremler en az 30 faktörlü veya daha yüksek faktörlü olmalı, güneşe çıkmadan en az 20 dakika önce sürülmeli ve her üç saatte bir yenilenmelidir. Bulutlu havalarda da UV hasarının devam ettiği, rüzgarlı ve serin havalarda güneş yanığı ve deri yaşlanma riskinin sürdüğü konusunda kişiler uyarılmalı ve kümülatif UV etkisinin kanserojen etkisi konusunda bilgilendirme yapılmalıdır.[1,12,13,19-23]

Topikal retinoidlerin fotoyaşlanmadaki etkileri birçok çalışmada gösterilmiştir. Retinoidler normal epidermal farklılaşma ve büyümede gereklidirler. Bu grupta topikal tretinoin en

Tablo 2. Fotoyaşlanmanın şiddeti (Glogau sınıflaması)[18]	
Tip 1. (hafif) (tipik yaş 22-30)	Erken fotoyaşlanma -Hafif diskromi -Hafif pigmentasyon -Keratoz yok -Kırışıklık yok veya az Makyaj gerektirmez
Tip 2. (orta) (tipik yaş 30-40)	Erken kırışıklık (hareket ile) Erken/orta derecede fotoyaşlanma Erken senil lentigo Palpe edilebilir, ancak görülemeyen keratozlar Paralel gülme çizgileri Az makyaj gerektirir
Tip 3. (ileri) (tipik yaş 40-50 yaş üstü)	Kalıcı kırışıklık İleri düzeyde fotoyaşlanma -Diskromi ve telenjiektaziler -Görünür keratozlar Devamlı makyaj gerektirir
Tip 4. (şiddetli) (tipik yaş 60-75)	Sadece kırışıklık (normal deri alanı yok) Çok şiddetli fotoyaşlanma - Aktinik keratozlar -Deri kanserlerine eğilim -Sarı-gri deri rengi Makyajla kapatılamaz

iyi çalışılan retinoiddir. İzotretinoin, retinaldehit ve tazaroten daha az çalışılmakla birlikte çalışmalar ümit vericidir. Retinoidlerin etkileri ince kırışıklıkları ve aktinik keratozları düzeltmek ve hiperpigmentasyonu azaltmak şeklindedir.

Topikal tretinoin %0.1-0.025 arasında farklı konsantrasyonlarda kullanılmaktadır. Duyarlı deride %0.5, normal ciltlerde %0.1 başlangıç konsantrasyonunda gün aşırı geceleri tek uygulama şeklinde başlanır. Hasta uyumunu zorlaştıran en önemli yan etki lokal irritasyondur. Işık ile inaktive olup fotosensitiviteye neden olur. Bu nedenle düşük dozlarda ve gece kullanımı önerilir. Uygulamanın uzun süreli olması gerektiği konusunda kişiler uyarılmalıdır. Uygulamadan 24 ay sonra kollajende belirgin düzelme saptanır. Epidermal melanin azalarak deri daha homojen bir görünüm alır. Fotoyaşlanmaya etkili olduğu bilinen tretinoinin kronolojik yaşlanmadaki etkisi bilinmemektedir. Uygulamanın birinci ayında retinoid dermatiti olarak da isimlendirilen yan etkiler oluşabilir. Uygulamaya devam edildiğinde bu etkilerin giderek azaldığı görülür. Topikal tretinoinin gebelerde kullanımı önerilmemektedir. Gebelik kategorisi C'dir.[1,12,19,23]

Kaynaklar

1. Koç E, Kurumlu Z. Yaşlanma ve deri. Dermatoloji. İçinde: Tüzün Y, Gürer MA, Serdaroğlu S, Oğuz O, Aksungur VL, editörler. Nobel Tıp Kitabevleri, İstanbul, 2008, 2323-35.
2. Oğuz O. Yaşlılık ve deri. T Klin J Dermatol. 2002; 12: 225-8.
3. Cucinotta D. Prevention of pathological aging by comprehensive clinical, functional and biological assessment. Arch Gerontol Geriatr 2007; 44(suppl 1): 125-32.
4. Grimley Evans J. 21st Century: Review: Ageing and medicine. J İntern Med 2000; 247: 159-67.
5. Fisher GJ, Kang S, Varani J, et al. Mechanisms of photoaging and chronological skin aging. Arch Dermatol 2002; 138: 1462-70.
6. Kandi-Coşkun B. Deri yaşlanmasında rol alan hücresel ve moleküler mekanizmalar. Turkiye Klinikleri J Cosm dermatol-Special Topics 2008; 1: 8-13.
7. Yaar M, Gilchrest BA. Aging of skin. In: Wolff K, Goldsmith LA, Katz SI, Gilchrest BA, Paller AS, Leffell DJ, editors. Fitzpatrick's dermatology in general medicine, seventh edition, McGraw-Hill, New York, 2008, 963-73.
8. Ünal İ, Ertam İ. Deri yaşlanmasına etki eden faktörler. Türkiye Klinikleri J Cosm Dermatol-Special Topics 2008; 1: 1-7.
9. Jenkins G. Molecular mechanisms of skin ageing. Mech Ageing Dev 2002; 123: 801-10
10. Rabe JH, Mamelak AJ, McElgunn PJ, et al. Photoageing: Mechanism and repair. J Am Acad Dermatol 2006; 55: 1-19.
11. Chung JH, Hanft VN,Kang S. Aging and photoaging. J Am Acad Dermatol 2003; 49: 690-7.
12. Yetkin H, Ceyhan AM, Yıldırım M. Deri yaşlanması ve tedavisi. SDÜ Tıp Fak. Derg 2009; 16: 32-8.
13. Ünlü E, Erdem C. Deri yaşlanmasında korunma ve tedavi yöntemleri. Dermatoz 2010; 1: 23-31.
14. Özpoyraz M, Yücel A. UV ve fotoyaşlanma. T Klin J Kozmetol 2004; 5: 145-8.
15. Braun-Falco O, Plewing G, Wolff HH, et al. Dermatology. 2. Baskı. Springer Verlag, Berlin, 2000, 770-2.
16. Ramos-e-Silva M, da Silva Carneiro SC. Elderly skin and its rejuvenation: products and procedures for the aging skin. J Cosmet Dermatol 2007; 6: 40-50.
17. Ma W, Wlaschek M, Tantcheva-Poor I, et al. Chronological ageing and photoageing of the fibroblasts and the dermalconnective tissue. Clin Exp Dermatol 2001; 26: 592-9.
18. Rinaldi F. Laser: a review. Clinics Dermatol. 2008; 26: 590-601.
19. Poon F, Kang S, Chien AL. Mechanisms and treatments of photoaging. Photodermatology, Photoimmunology and Photomedicine. John Wiley and Sons, 2014, 65-74.
20. Singh G. Can we prevent skin aging? Indian J Dermatol Venereol Leprol 2009; 75: 447-51.
21. Bilaç C, Şahin MT, Öztürkcan S. Chronic actinic damage of facial skin. Clin Dermatol 2014; 32: 752-62.
22. Ascenso A, Ribeiro H, Marques HC, et al. Is tretinoin still a key agent for photoaging management? Mini Rev Med Chem 2014; 14: 629-41.
23. Gancevicine R, Liakou AI, Thodoridis A, et al. Skin anti-aging strategies. Dermatoendocrinol. 2012; 4: 308-19.

D Vitamini ve Ultraviyole İlişkisi

İnci Mevlitoğlu

Medicalpark Göztepe Hastanesi, İstanbul

Can Alıcı Noktalar

- Normal koşullarda insan vücudunda bulunan D vitamininin %90-95'i güneş ışığının etkisi ile sentezlenir.
- Güneş ışığındaki 290-315 nm dalga boyundaki ultraviyole B derideki sentez için gereken ışık spektrumunu içerir.
- Güneş bağımlı olan vitamin D sentezi çoğunlukla mevsimler, günün saati, rakım, enlem, çevre kirliliği, deri rengi, güneşten koruyucu kullanımı, cam-plastikten geçme ve yaş ile etkilenir.
- Bitkisel ve hayvansal kaynaklı D vitamini de bulunmaktadır.
- D vitamininin sadece iskelet ve kas sistemi ile değil kanser, otoimmün, kardiyovasküler, enfeksiyöz hastalıklar ve diyabet gibi hastalıkların da dahil olduğu birçok kronik hastalıkla ilişki içinde olduğu bulunmuştur.

D vitamini dokuda üretilerek kan dolaşımına verilmesi, diğer dokular üzerine etki göstermesi ve bu etkisini "feedback" mekanizmalarla düzenlemesi nedeni ile vitaminden çok bir hormon olarak değerlendirilir.[1]

UVB, UVA'ya göre daha kısa dalga boyuna sahiptir. Dalga boyu kısaldıkça ışığın engeller karşısında dağılma özelliği artar. UVB kapalı, bulutlu havada ve pencere, cam gibi bir engelle karşılaştığında engeli yeterince aşamaz, bu nedenle yeteri kadar D vitamini sentezlenemez. UVB'nin dağılmadan hedefe ulaşabilmesi için açık bir havada atmosfere dik açıyla gelmesi ve başka bir fiziksel etkenle karşılaşmaması gerekir. Yani en iyi D vitamini sentezi öğle saatlerinde olmaktadır. UVA ve UVB'nin D vitamini sentezi üzerine olan etkileri aynı değildir. UVA'nın D vitamini sentezi üzerine etkisi çok azdır.[2]

Epidermal 7-dehidrokolesterol UVB'nin etkisi ile deride önce previtamin D'ye daha sonra da vücut sıcaklığı ile D vitaminine dönüşür.[3] UVB'ye maruziyet devam ettiğinde güneş ışığı previtamin D'yi parçalayarak inaktif ürünlere dönüştürmektedir. Bu mekanizma güneşlenmenin neden D vitamini toksisitesine yol açmadığını izah etmektedir.[1,4,5] Bu inaktif ürünlerin kalsemik aktivitelerinin olmamasına karşı biyolojik aktiviteleri bulunmaktadır. Bu ürünler epidermal hücre büyümesini düzenler ve deri kanseri riskini azaltırlar.[6] Değişik ülkelerden yapılan çalışmaların meta-analizinde mesane, serviks, meme, mide, akciğer, pankreas, over, vulva, böbrek, Hodgkin/non-Hodgkin lenfomalar dahil olmak üzere farklı tip kanser gelişiminin solar UVB maruziyeti ile ters ilişkili olduğu bildirilmiştir. Ancak kanser mortalitesi ile bazal serum 25 hidroksivitamin D (25(OH)D) konsantrasyonu arasındaki ilişkiyi

irdeleyen çalışmalar deneysel çalışmalar olduğundan bu konuda yeni prospektif çalışmalara İhtiyaç bulunmaktadır.[7,8]

Deride yapılan D vitamini biyolojik olarak aktif değildir. Vitamin D bağlayıcı proteine bağlanarak taşınır. Karaciğerde 25 hidroksilaz enzimi ile dolaşımda en çok bulunan 25(OH)D'ye, daha sonra da böbreklerde 1 alfa hidroksilaz enzimi ile biyolojik olarak aktif form olan 1.25 dihidroksi vitamin D'ye (1.25(OH)2D) dönüşmektedir. Bu dönüşümün %90'ı karaciğerde gerçekleşir. 1,25-dihidroksi vitamin D, metabolik fonksiyonlar ve iskelet sağlığı devamı açısından önemli olan, kalsiyum/fosfat metabolizmasını düzenlemede rol oynamaktadır[1,3,5,7] (Şekil 1). Diyetle veya oral alınan

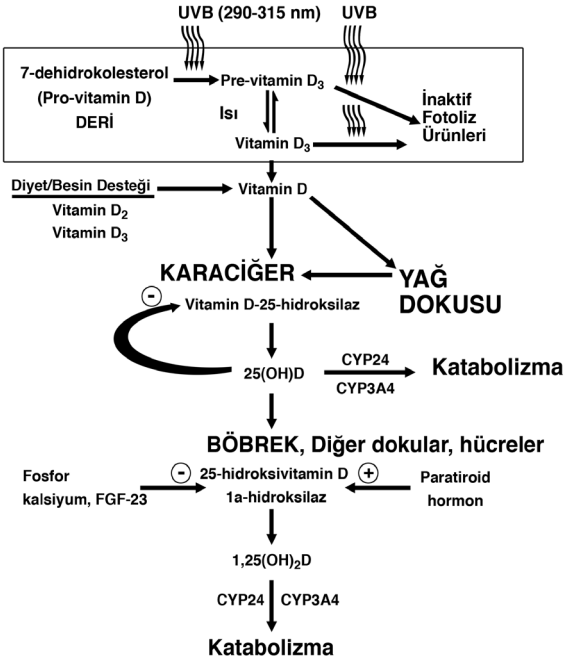

FGF: Fibroblast büyüme faktörü, CY: sitokrom

Şekil 1. Vitamin D metabolizması.

vitamin D takviyesi yanında güneşe maruziyet ile sentezlenen previtamin D, vitamin D ve onların foto ürünlerinin farklı olup olmadığı konusu tartışmalıdır. Deride previtamin D'den D vitaminine dönüşüm için oral alınana göre 2-3 katı kadar zamana ihtiyaç vardır. Ancak vitamin D deride üretildiğinde %100'ü vitamin D bağlayıcı proteine bağlanırken oral alınanın ancak %60'ı bağlanabilmektedir. Ayrıca deride sentezlenen D vitamininin antiproliferatif, antitümör, immünmodülatör fonksiyonlar gibi artılarının olduğu da bilinmektedir.[1,3,9,10]

Deride vitamin D sentezini etkileyen faktörlerden bazıları; zenit açısı (UVB'nin yer yüzüne ulaştığı açı), hava kirliliği, enlem farklılığı, rakım, deri rengi ve yaştır. Bu faktörler UVB'nin yeryüzüne ulaşmasında ve emiliminde değişikliklere yol açarak deride D vitamin sentezini etkiler. Özellikle kükürt dioksit D vitamin sentezini azaltır. Uzak kuzey ve güneyde yani kutuplara yakın yaşayanlar

yılın 6 ayı vitamin D yapamazlar. Buralarda yaşayanlar D vitaminlerini tuna, somon gibi yağlı balık, ayı ciğeri, balina, balık yağı gibi D vitamininden zengin gıdalardan alırlar. Ekvatora yakın yaşayanlarla kutuplara yakın yaşayanlar arasında da 25(OH)D (40 ng/ml ve 15 ng/ml) kan seviye farkı bulunmaktadır. Çünkü ekvatordan uzak kuzey ve güneyde yaşayanlar yılın yarısında vitamin D_3 sentezleyememektedirler ve yağlı balıklarla bu açıklarını kapatmaya çalışmaktadırlar.[3,5,11]

Rakım da yeryüzüne ulaşan UVB'yi dramatik olarak etkiler. Çünkü yüksek rakım UVB'nin atmosferden geçen yolunu kısaltır ve böylece deri daha çok vitamin D_3 üretir. Yani yüksek rakım ile artmış previtamin D_3 üretimi arasında doğru orantı vardır.[3]

Güneşten koruyucuların D vitamini sentezini ne kadar etkilediği henüz tartışmalıdır. Yapılan çalışmalarda çelişkili sonuçlar bildirilmiştir.[5,12] Ancak ince tabaka halinde uygulanan güneşten koruyucunun D vitamini sentezini etkilemediği belirtilmektedir.[5,13]

Deri fototipi V olanlarda deri fototipi II olanlara göre 30 dakika süreyle güneşe maruziyet sonrası sentezlenen D vitamini seviyeleri farklı bulunmuştur. Deri fototipi II'de 7-dehidrokolesterolün yaklaşık %3'ü previtamin D_3'e çevrilirken deri fototipi V'te sadece %0.3 oranında dönüşmüştür. Doğal bir güneşten koruyucu olan melanin 290-700 nm dalga boyunda güneş ışığını absorbe eder ve deri fototipi V olanlarda bu doğal güneşten koruyucunun miktarı deri fototipi II olanlardan daha fazladır.[14]

İnsan derisindeki 7-hidrokolesterol konsantrasyonunun yaşla ters orantılı olduğu gözlenmiştir. Aynı oranda UVB'ye maruz kalan, sağlıklı genç ve yaşlılarda vitamin D_3 üretimindeki farklılıklar bir çalışmayla gösterilmiştir. Yaşın vitamin D_3 üretimindeki etkisini araştıran bu çalışmada yaş ilerledikçe derinin vitamin D_3 üretim kapasitesinin düştüğü tespit edilmiştir.[15] Ancak bunun tam aksini iddia eden çalışmalar da bulunmaktadır.[3]

1800'lü yılların ortalarında tüberkülozu tedavi etmek için balık yağı kullanılmıştır. Erken 1900'lü yıllarda hem akciğer hem de deri tüberkülozu tedavisinde helioterapiye başvurulmuştur. Raşitik çocuklarda pnömoni ve üst solunum yolu infeksiyonu gelişimi riski ve ölüm fazladır. Yani güneş ışığı ve vitamin D 1900'lü yılların başından beri tüberkülozdan ve üst solunum yolu infeksiyonlarından korunmak ve tedavi için kullanılmaktadır. Erken 1900'lerde Finsen güneş ışığına maruziyetin tüberküloz infeksiyonlarına bağlı gelişen lupus vulgarise iyi geldiğini görmüş ve bu gözlemlerinden yola çıkarak yaptığı çalışmalarıyla 1903 yılında tıp dalında Nobel ödülünü almıştır. Bu çalışmalar solaryumların tüberküloz hastalarında tedavi yöntemi olmasına yol açmıştır. Helioterapi yine o yıllarda kronik hastalıkların tedavisinde kullanılmaya başlamıştır.[3,16]

Kuzey ve Güney enlemlerde kış aylarında influenza sık görülmesine karşın ekvatora yakın yaşayan çocuk ve erişkinlerde influenza yıl boyunca sporadik görülmektedir. Bazı infeksiyonların bazı mevsimlerde görülmesi kandaki vitamin D seviyesindeki mevsimsel değişikliklerle açıklanabilir.[17] Bu hipotez bazı çalışmalarla desteklenmektedir. New England'da yaşayan ve 25(OH)D kan seviyesi yaklaşık 38 ng/ml olan sağlıklı erişkinlerde akut viral solunum yolu infeksiyonlarında azalma tespit edilmiştir.[18] Japonya'da 4 ay boyunca günde 1200 IU D vitamini alan okul çocuklarında influenza gelişme riskinde %42 oranında azalma bildirilmiştir.[19]

Ekvatorda veya ekvatora yakın bölgelerde doğmanın çeşitli otoimmün hastalıkları azalttığı konusunda da çalışmalar bulunmaktadır.[3,20] Kuzeyde doğan ve yaşayanlarda multipl skleroz riskinin %100 arttığı bildirilmiştir. Munger ve ark. dolaşımdaki yüksek 25(OH)D seviyesinin multipl skleroz riskini düşürdüğünü ve >400 IU/gün dozunda D vitamini alan kadınlarda multipl skleroz riskinin %40 azaldığını bildirmişlerdir.[3,21]

Kutuplara yakın bölgelerde yaşayanlarda yapılan çalışmada tip 1 diyabet riskinin arttığı bildirilmiştir. Finlandiya'da yapılan bir çalışmada günde 2000 IU D vitamini alan infantlarda

diyabet riski azalmasına rağmen D vitamini toksikasyonundan dolayı bu oran önce 1000 IU'ya, daha sonra da 400 IU'ya düşmüş ve yapılan takiplerde D vitamini alımının azalması ile tip 1 diyabette anlamlı bir artış tespit edilmiştir.[22]

UVB ışınlarının yer yüzüne ulaşmasını veya insan derisine geçişini engelleyen ve etkileyen herhangi bir durum D vitamini eksikliği ile sonuçlanır. Her ne kadar mekanizma anlaşılmasa bile biyolojik yolakları etkileyen vitamin D'nin hücresel immünitede ve kronik hastalıkların görülme riskinde önemli rol oynadığı düşünülmektedir.[3,23]

Kaynaklar

1. Ataş A, Çakmak A, Soran M. D vitamini Metabolizması ve Rikets Hastalığı. Medical Journal of Bakırköy 2008; 4: 1-7.
2. Wacker M, Holick MF. Sunlight and Vitamin D: A global perspective for health. Dermatoendocrinol 2013; 5: 51-108.
3. Holick MF. Vitamin D: A millenium perspective. J Cell Biochem 2003; 88: 296-307.
4. Kannan S, Lim HW. Photoprotection and vitaminD: review. Photodermatol Photoimmunol Photomed 2014; 30: 137-45.
5. Fidan F, Alkan BM, Tosun A. Çağın pandemisi: D vitamini eksikliği ve yetersizliği. Türk Osteoporoz Dergisi 2014; 20: 71-4.
6. Dixon KM, Norman AW, Sequera VB, et al. 1α,25(OH)2-vitamin D and a nongenomic vitamin D analogue inhibit ultraviolet radiation-induced skin carcinogenesis. Cancer Prev Res (Phila) 2011; 4: 1485-94.
7. Zitterman A. Vitamin D and disease prevention with special reference to cardiovascular disease. Prog Biophys Mol Biol 2006; 92: 39-48.
8. Chen TC, Chimeh F, Lu Z, et al. Factors that influence the cutaneous synthesis and dietary sources of vitamin D. Arch Biochem Biophys 2007; 460: 213-7.
9. Holick MF, Matsuoka LY, Wortsman J. Age, vitamin D, and solar ultraviolet. Lancet 1989; 2: 1104-5.
10. Faurschou A, Beyer DM, Schmedes A, et al. The relation between sunscreen layer thickness and vitamin D production after ultraviolet B exposure: a randomized clinical trial. Br J Dermatol 2012; 167: 391-5.
11. Haddad JG, Matsuoka LY, Hollis BW, et al.Human plasma transport of vitamin D after its endogenous synthesis. J Clin Invest 1993; 91: 2552-5.
12. Holick MF, MacLaughlin JA, Dopplet SH. Regulation of cutaneous previtamin D3 photosynthesis in man: skin pigment is not an essential regulator. Science 1981; 211: 590-3.
13. Jayaratne N, Russell A, van der Pols JC. Sun protection and vitamin D status in an Australian subtropical community. Prev Med 2012; 55: 146-50.
14. Battersby AJ, Kampmann B, Burl S. Vitamin D in early childhood and the effect on ımmunity to Mycobacterium tuberculosis. Clin Dev Immunol 2012; 2012: 430972.
15. Cannell JJ, Vieth R, Umhau JC, et al. Epidemic influenza and vitamin D. Epidermol Infect 2006; 134: 1129-40.
16. Sabetta JR, DePetrillo P, Cipriani RJ, et al. Serum 25-hydroxyvitamin d andthe incidence of acute viral respiratory tract infections in healty adults. PLoS One 2010; 5: e11088.
17. Urashima M, Segawa T, Okazaki M, et al. Randomized trial of vitamin D supplementation to prevent seasonal influenza A in schoolchildren. Am J Clin Nutr 2010; 91: 1255-60.
18. Wacker M, Holick MF. Vitamin D-effects on skeletal and extraskeletal health and the need for suplementation. Nutriemts 2013; 5: 111-48.
19. Munger KL, Zhang SM, O'Reilly E,et al. Vitamin D intake and incidence of multiple sklerosis. Neurology 2004; 62: 60-5.
20. Hyppönen E, Läärä E, Reunanen A, et al. Intake of vitamin D and risk of type 1 diabetes: a birth-cohort study. Lancet 2001; 358: 1500-3.
21. Antonio A, Tampoia M, Tozzoli R, et al. Can suplementation with vitamin D reduce the risk or modify the course of autoimmune disease? A systematic review of the literarute. Autoimmun Rev 2012; 12: 127-36.
22. Özkan B, Döneray H. D vitaminin iskelet sistemi dışı etkileri. www.cshd.org.tr/.
23. Sallander E, Wester U, Bengston Eet al. Vitamin D levels after UVB radiation: effects by UVA additions in a randomized controlled trial. Photodermatol Photoimmunol Photomed 2013; 29: 323-9.

Fotonanodermatoloji

Murat Borlu, Demet Kartal, Salih Levent Çınar

Erciyes Üniversitesi, Kayseri



Can Alıcı Noktalar

- Nanoteknoloji 1-100 nanometre (nm) boyutlu moleküller ve bu molekülleri kullanarak üretilen teknolojileri inceler.
- Nanoteknoloji ile üretilen güneşten koruyucular deride istenmeyen bir tabaka oluşturmadıkları için tercih edilmektedirler.
- Optik kumaşlar ve biyosensörler, kuantum noktaları, Raman spektroskopi, yüzey plazmon rezonans sistemi gibi tekniklerin özellikleri tanı amaçlı kullanılmalarına olanak sağlamıştır.
- Altın nanokabuklar ve fotodinamik nanopartiküler nanoteknolojinin tedavi amacıyla kullanıldığı başlıca alanlardır.

Nanoteknoloji, maddenin atomik, moleküler ve supramoleküler seviyede kontrolüyle üretilen bir teknolojidir. Nanoteknoloji endüstriyel anlamda, yüksek performanslı ürünler yapmak için geliştirilen araçlar ve teknikleri kullanarak, maddeleri atom ve moleküler düzeyden itibaren yani en küçük boyuttan büyük boyutlara doğru aşağıdan yukarıya oluşturma gücünü ifade eder.

Bir nanometre (nm), metrenin (m) milyarda biri büyüklüğündedir, yani 1 nm 10^{-9} m'dir. Tipik karbon-karbon bağ uzunluğu, ya da bir moleküldeki atomların arasındaki boşluk 0.12–0.15 nm arasında değişiklik gösterir ve bir DNA çift sarmalı yaklaşık 2 nm çapa sahiptir. Diğer yandan, en küçük hücresel yaşam formları olan Mikoplazma familyasının bakterileri, yaklaşık 200 nm uzunluğundadır. ABD'deki "National Nanotechnology Initiative" tarafından kullanılan tanıma dayanarak nanoteknolojik boyut 1nm'den 100 nm'ye kadar olan ölçü aralığı olarak kabul edilmektedir.

Nanoteknoloji aslında günümüzde çokça kullanılan bilinen ve üzerinde tartışılan bir konu olmasına rağmen tanımı ve sınırları net olmayan bir kavramdır. Nanoteknolojiyi besleyen ilk kavramlar ünlü fizikçi Richard Feynman tarafından atomların direkt kontrolü aracılığıyla bir sentezle madde üretebilme olasılığından bahsettiği konuşması sırasında tartışılmıştır.[1] Nanoteknoloji terimi ilk kez 1974'te Norio Taniguchi tarafından kullanılmıştır. Feyman'ın kavramlarından etkilenen Drexler, nanoteknoloji terimini bağımsız olarak 1986'da kitabı "Engines of Creation: The Coming Era of Nanotechnology"de kullanmıştır. Bu kitapta "nano-ölçek çevirici" fikri öne sürülmüştür. Bu fikir; bir maddenin aynısının

veya diğer tasarlanabilen başka benzer karmaşık yapılı maddelerin üretilebileceğini öngörür. Bu üretim atomik kontrol ile maddenin bir kopyasının oluşturabileceğini ifade etmektedir. Dolayısıyla aslında nanoteknoloji, fonksiyonel sistemlerin moleküler ölçekte mühendisliğidir. Bu tanımlama hem güncel çalışmaları hem de yeni geliştirilebilecek teknolojileri kapsamaktadır.

Fotonanoteknoloji ise nanoteknolojik tekniklerin ışık etkileşimli madde ve cihazların geliştirilmesi ve üretimi için kullanılmasıdır. Fotonanoteknolojinin dermatoloji alanına olabilecek etkileri ve katkıları koruyucu amaçlı, tanı ve tedavi amaçlı uygulamalar olmak üzere üç başlık altında değerlendirilebilir.

Koruyucu Amaçlı Nanoteknolojik Uygulamalar

Güneşten Koruyucular

Güneşten koruyucular ışıktan korunmanın temelini oluşturur. Güneşten koruyucuların çoğu, fiziksel koruyucular olarak bildiğimiz demir, titanyum ve çinko içermektedir ve bu ürünlerde yağlı olmayan taşıyıcılar kullanmaktan kaçınmak oldukça zordur. Bu ürünlerin kullanılabilirliğini azaltan ikinci neden ise yüzeyde beyaz tabaka oluşturmalarıdır. Bu tür eksiklikler nanoteknoloji ile üretilmiş güneşten koruyucular ile aşılabilmektedir. Transparan özelliği sağlamak için 60-200 nm boyutunda içerik kullanılmaktadır.[2] Nanoboyutlu güneşten koruyucularda yüzey alanı oldukça arttırılabilmekte ve yüzeyde polar oksijen molekülleri bulundurulabilmektedir. Bu sayede artmış yüzey alanı/hacim oranı ve yüzeyde bulunan polar oksijen sayesinde su bazlı güneşten koruyucular elde edilebilmektedir. Su bazlı güneşten koruyucular tabaka oluşturmadıkları için kozmetik açıdan kullanılabilirlikleri daha yüksektir. Küçük partiküllü ürünler daha sıkı yapıya sahip oldukları için deriyi daha iyi sarabilmektedirler. Ek olarak küçük partiküller daha okluzifdir, böylece deri bariyerini güçlendirirler.[3] Bu nanofiltreler silika, polisiloksan, cam veya alüminyum oksit ile de kaplanabilmektedir. Bu işlem sayesinde ürün daha geniş alanlara dağılabilir ve daha fotostabil bir şekil alır.[2] Nanopartiküllü güneşten koruyucular görünür ışığın dalga boyundan daha küçüktür, bu nedenle deriye uygulandıktan sonra görünmezler. Transparan olması dışında bu ürünler filtrasyon özelliği açısından da daha üstün özellik göstermektedirler.[4] Bu özellikleri ile nanoteknoloji ile üretilen güneşten koruyucular tüketici tarafından tercih edilen ürünler arasında yer alırlar.

Tanı Amaçlı Nanoteknolojik Uygulamalar

Optik Kumaşlar

Optik kumaşlar hastalıkların hem tanısında hem de takibinde kullanılabilmektedir. Günümüzde bu ürünler sayesinde solunum fonksiyonları takip edilebilmektedir. Hastaya giydirilen kıyafetlerin yapılarına moleküler düzeyde optik özellikler taşıyan elektronik fiberler döşenerek hastanın solunum hareketlerini ve bu hareketlerin derinliğini takip etmek mümkün olmaktadır.[4-9] Fink ve ark. 100 nm dalga boyundaki ışığa duyarlı semikondüktör materyal demetlerinden oluşan milimetreden daha küçük fiberler tasarlamışlardır.[8,9] Bu

fiberler kumaş içine dokunarak yerleştirilirler. Böylece ışık ve kumaş bir araya geldiğinde ışık kumaşı aydınlatmakta ve bir ışığı elektriksel iletiye dönüştüren kondüktör vasıtasıyla elektriğe dönüşüm gerçekleşmektedir. Bir sonraki basamakta sinyal yükseltgenerek bir bilgisayarda depolanmakta ve son olarak sinyaller bir imaja dönüştürülmektedir. Optik kıyafetler dermatolojide de psoriasis ve atopik dermatit vücut yüzey alanı hesaplamasında kullanılmaktadır. Bu kıyafetler sadece lezyon dağılımı hakkında değil lezyon sınırları hakkında da bilgi vermektedir. Bu teknoloji psoriasis, atopik dermatit ve mikozis fungoides gibi inflamatuvar hastalıklarda vücudun her bölgesindeki ısı enerji değişikliklerini saptayarak, vücut haritalamasında da kullanılabilmektedir. Yöntem tedavide yeni kapılar açabilecek gibi görünmektedir. Örneğin, dar bant UVB dalga boyunda ışıma oluşturacak bir nanomolekül, bu nanomoleküle enerji sağlayacak bir elektriksel kondüktör ile bağlanarak oluşturulan "lazer optik kıyafetler" psoriasis tedavisi için kullanılabilecektir.[7] Hasta gece uyurken optik pijamalar giyerek veya kış aylarında optik termal iç giysiler kullanarak tedavisine kesintisiz bir şekilde devam edebilecektir.

Kuantum Noktaları "Quantum Dots"

Kuantum noktaları tanımlaması henüz net olmayıp tartışmalı bir konu olsa da yeni atom ve molekül elde etme tekniği olarak kabul edilebilir. Çünkü kuantum noktaları için bir kaç adetten, binlerce atoma kadar parçacık barındırabilen yapay bir atom bileşkesi tanımlaması yapılabilir. Her ne kadar binlerce atom barındırabilirlerse de bugünkü uygulamalarda kullanılan kuantum noktalarının çapları genellikle 2-15 nm uzunluğunda, diğer bir deyişle 10 ile 75 atom büyüklüğündedir.[3] Kısacası kuantum noktaları nanoboyutlu yapay atom kristalleridir. Yapay atomların boyutları değiştirilerek bant boşlukları değiştirilebilir. Yani kuantum noktalarında boyut kontrol edilebilir bir parametredir. Bu özellik kuantum sınırlaması "quantum confinement" etkisi ile birleşince kuantum noktaları sıra dışı optik ve elektriksel özelliklere de sahip olmaktadır. Çünkü kuantum kısıtlaması etkisiyle kuantum noktalarının boyutları değişir ve bu da yaptıkları yansımanın rengini de değiştirir. Başta söylediğimiz gibi kuantum noktaları birçok atomdan oluşan yapay devasa atomlardır ve kuantum noktalarına atom ekleyip, çıkarılabilir. Bu işlem kimyada bildiğimiz ve doğada var olan elementlerin listesi olan klasik periyodik cetvelin yanına onun gibi onlarca periyodik cetvel eklemek demektir, daha da önemlisi istediğimiz özelliklere sahip yapay atomlar elde edebilmektir. Kuantum noktaları nanometreler ile ölçülen küçük boyutlara sahiptir ve enerji seviyeleri molekülün şekli ve boyutlarıyla ilgilidir. Bu nedenle kuantum noktaların boyutlarını değiştirebilme olanağına sahip olmamız, bize enerji seviyeleriyle oynayabildiğimiz bir malzeme verir ki bu eşsiz ve çok sıra dışı bir özelliktir. Kuantum noktalarının değiştirilebilen boyutları ve yaptıkları yansımanın çeşitliliği bir avantaj sağlarken elde edilen floresan sinyalleri güçlü ve uzun saatler stabil kalma özelliğine sahip olması başka bir avantajdır.[10] Kuantum noktaları periyodik cetvelin 2-6, 3-5 grubu bileşiklerinden elde edilebilir. Yani neredeyse bütün yarı iletken metal bileşiklerinden kuantum noktaları elde etmek mümkündür. Günümüzde optik ve elektriksel özelliklerinden dolayı en çok üretilen kuantum noktaları, kadmiyum selenid (CdSe), indiyum arsenür (InAs), kadmiyum sülfür (CdS), galyum nitrit (GaN), indiyum germaniyum arsenik (InGeAS), kadmiyum tellür (CdTe), kurşun sülfür (PbS), kurşun selenid (PbSe) ve çinko sülfür (ZnS)'dür.

En sık kullanılan biyomedikal kuantum noktaları yarı iletken CdSe çekirdeğin ZnS kabuğuyla kaplanması ile elde edilir. ZnS kabuk, CdSe çekirdeğin kimyasal ve optik kararlılığı için gereklidir. Kuantum noktalarına lazer ışığı gönderilerek bir emisyon spektrumu elde edilmektedir. Bu yöntem radyoaktif taşıyıcılar veya mavi boya olmadan tümör lokalizasyonunun saptanmasında kullanılabilecektir. Bu yöntem hayvan çalışmalarında sentinel lenf nodu haritalaması için karaciğer, mide ve akciğer kanserinde kullanılmıştır.[11-18] Elli ve 100 nm büyüklükte expansile polimer dual nanopartikül (eNP) ile near infrared (NIR) işaretleme ile sentinal lenf nodu işaretlemesi yapılmış ve bu kapsülleme sistemi ile hedefe yönelik tedavide paclitaxel tedavisi bölgesel hedeflenmiş intranodal kemoterapi uygulanabilmiştir. Amerikan kanser komitesi melanom evrelemesi için halen sentinel lenf nodu biyopsisini önermektedir fakat kuantum noktalarıyla ilişkili gelişmelerle birlikte sentinel lenf nodu biyopsisi de gelişecektir. Kuantum noktalarının topikal kullanımıyla sentinel lenf nodu değerlendirmesi veya tümör tayini de yapılabilecektir.[19]

Raman Spektroskopi

Işık demeti şeffaf bir ortamdan geçtiği zaman ışığın bir kısmı, demetin geliş yönüne göre çeşitli açılarla her yönde saçılır. Ortamdaki tanecikler moleküler boyutlardaysa saçılan ışık gözle saptanamaz; buna "Rayleigh saçılması" denir. Ortamdaki tanecikler ışığın dalga boyu ile kıyaslanabilir boyutlarda olursa saçılma, Tindal etkisi veya bulanıklık şeklinde gözlenebilir.

Hintli fizikçi Raman 1928 yılında bazı moleküller tarafından saçılan az miktardaki ışığın dalga boyunun, gelen demetin dalga boyundan farklı olduğunu ve dalga boyundaki bu kaymaların saçılmaya neden olan moleküllerin kimyasal yapısına göre değiştiğini keşfetti. Bu buluşu ve sistematik açıklamalarıyla 1931'de fizik dalında Nobel ödülünü kazandı. Bu yöntem kompleks biyomoleküler yapılarda meydana gelen küçük değişikliklerin saptanmasındaki isabeti nedeniyle biyomedikal alanda kullanım bulmuştur. Örnek olarak herhangi bir organik yapıda bulunan aminositleri veya özellikle tümör dokusunda eksprese olan nükleik asitlerin saptanması raman probu kurallarına göre saçılan dalga boylarının tespiti ile mümkündür. İşte nanopartiküller bu aranan nükleik asit vb. moleküllerle bağlanmakta ve kolay hesap edilen ve tespit edilen dalga boylarında saçılmalara yol açan moleküllere yani kuantum noktaları haline dönüşmektedirler. Kuantum noktaları ve diğer nanopartiküller tümör yapısında bulunan nükleik asitleri ve proteinleri hedeflemek için Raman probu olarak kullanılmaktadırlar.[27] Larrona-Puy çalışmasında[21] Mohs mikrografik cerrahisinde Raman mikrospetkroskopisini sınır belirlemesinde eksizyonun her basamağında kullanmıştır. Burada normal doku ve bazal hücreli karsinomun en farklı yansıma oluşturacağı raman dalgası belirlenerek kullanılmış ve mohs cerrahisi esnasında değerlendirilmiştir. İleri zamanlarda yöntemde oluşacak gelişmelerle melanom gibi diğer deri tümörlerinde de kullanılabilir hale gelecektir.

Biyosensörler

Yüzey Plazmon Rezonans (SPR) Sistemi

Polarize ışık, yüzeyi altın kaplı bir prizmaya gönderildiğinde ışığın bir kısmı emilmekte, bir kısmı da yansımaktadır. Geliş açısı değiştirilip yansıyan ışığın şiddeti izlendiğinde

yansıyan ışık şiddetinde azalma görülür. Yansıyan ışığın şiddetinde maksimum kaybın gerçekleştiği açıya rezonans açısı ya da SPR açısı adı verilir. Işık SPR açısında geldiğinde, yüzey plazmonları denen elektron paketçiklerini harekete geçirerek, yüzey plazmon rezonans olayını gerçekleştirir. Yüzey plazmon rezonansı iki optik ortamın ara yüzeyine ince iletken bir film yerleştirildiğinde meydana gelir. Spesifik bir geliş açısında metal yüzeyindeki elektron frekanslarının eşleşmeleri nedeniyle gelen ışık ile rezonans durumuna gelecektir. Bu rezonans durumunda enerji emileceği için yansıyan ışığın yoğunluğunda bir azalma meydana gelmektedir.

Bu yöntem sayesinde yüzeyler üzerinde proteinler, nükleik asitler tarafından oluşturulan nanometreden daha küçük değişiklikler bile saptanabilmekte, biyomoleküller olarak analiz edilebilmektedir.[22-25] Varisella zoster virus ve herpes simpleks virüs tayini de yapılabilmektedir.[26] Bir çalışmada SPR perilezyonel alandan lezyonel alana oluşan moleküler ve sellüler değişikliğin değerlendirilmesinde kullanılmış ve epidermal diferansiyasyonda korneodesmin üretiminin tespiti amaçlanmıştır.[27]

Tedavi Amaçlı Nanoteknolojik Uygulamalar

Altın Nanokabuklar

Altın nanokabuklar boyutları, şekilleri ve kalınlıkları ile benzersiz yapıya sahiptirler. Yüzeyleri boyunca bulunan elektronlar sayesinde üzerlerine gelen ışığı yayarlar ve bu sayede de sarı görünürler. Tedavide tümöre yönelik antikor ile işaretlenerek vücuda enjekte edilen altın nanokabuklar enjeksiyonu takiben ışık uygulandığında hedef hücrede yüksek ısı oluşturarak tümörün tahribatını sağlarlar.[3] Altın nanokabuk teknolojisi bir çalışmada melanom tedavisinde kullanılmıştır. Yazarlar farelere melanom implante ederek hedef dokuyu oluşturmuşlardır. Nanokabuklar melanositleri hedef alan melanosit stimülan hormon (MSH) ile işaretlenmişlerdir. Altın nanokabuklar verildikten sonra vücut 808 nm dalga boyunda, 8w/cm^2 şiddetinde ışığa maruz bırakılmışlardır. Tümör hücrelerinde piknozis, karyolizis, asidofili ve matriks dejenerasyonu gözlenmiştir. Kontrol grubunda ise farelere fizyolojik salin enjeksiyonu ve PEG antikoru verilmiş aynı işlem sonrasında tümör dokusunda değişiklik gözlenmemiştir.[28] Nanokabukların birçok avantajları vardır; fotoablasyonun etkinliğini arttırırlar, gerekli lazer dozunu azaltırlar, çevre dokuya minimal hasar verirler, tümör vaskülarizasyonunu direkt hedeflediği için uzun yarı ömrü negatif etkiler. Bunun gibi etkiler bu yöntemi tümör tedavisinde üstün kılmaktadır. Bu yöntemde kullanılan MSH melanom hücreleri dışındaki melanokortin reseptörü taşıyan diğer hücreleri de hedefleyebilmektedir. Devam eden çalışmalar melanom hücresine spesifik yeni reseptörler üzerinde durmaktadır.[29]

Fotodinamik Tedavide Nanopartiküller

Fotodinamik tedavide kullanılan nanoteknolojik ürünler ve teknikler şu şekilde sıralanabilir. Lipid bazlı nanopartikül (NP), polimerik nanobileşik, silika bazlı NP, Metal NP, yarı iletken NP, aktif hedefli NP, çeşitli NP (yükseltgen, iki foton eksitasyon, ışınımlı NP). Bu teknolojik ürünlerin kullanımın avantajları şu şekilde sıralanabilir; yüksek transparan

özelliktedir, parenteral çözünürlük yüksektir, biyoyararlanım tamdır, stabilite ve etkinlik tamdır, fotoduyarlandırıcı suda çözünebilir (kapsülle uygulanabilir), derin penetrasyon sağlar, hedefte konsantrasyon yüksektir (yan etki düşük), reaktif oksijende yüksek artış etkin harabiyet sağlar. Görüntüleme, tanı ve tedavide birlikte kullanım kolaylığı sağlamaktadır.

Bu teknolojik ürünlerden elde edilen yaklaşık yirmiden fazla nanopartiküler fotonanoduyarlandırıcı özellikle beyin tümörleri, meme kanseri ve melanomda olmak üzere çeşitli tümoral hastalıkların tedavisinde kullanılmaktadır.

Nonateknolojik Ürünlere Bağlı İstenmeyen Reaksiyonlar

Nanoteknoloji ve fotonanoteknolojik ürünler birçok kolaylık ve gelişme vadetmesinin yanısıra bu ürünlerin oluşturduğu bir takım sağlık problemleri de bulunmaktadır. Bildirilen bu problemleri şu şekilde sıralayabiliriz.

- İrritan kontakt dermatit
- Akne, klorakne
- Atopik, seboreik, perioral dermatit
- İntertrigo
- Granülomatöz keilit, lipodermatoskleroz
- Saçta frajilite, moniletriks, alopesi
- Tırnakta; pitting, onikoreksis, nanomikoz
- Nanoteknolojik maddelerin yaptığı irritan dermatite bağlı yaygın kaşıntı
- Teratojenite, abortus, düşük doğum ağırlığı, genital infeksiyonlarda artış

Sonuç

Nanoteknoloji son yıllarda tıp, kimya ve mühendislik dalında dikkatleri üzerinde toplayan ve hızla büyüyen yeni bir alandır. Nanoteknolojinin hızla büyüdüğü tıp alanlarından biri de dermatolojidir. Deri nanomateryallerle ilk temas alanı olduğu için iyi bir optimal hedef doku olarak dikkat çekmektedir. Nanoteknoloji ve optiklerin oluşturduğu kombinasyonlar tanı ve tedavide yeni araçlar ve metotlar oluşturmak için ideal yöntemler olarak görünmektedir. Kuantum noktaları, yüzey plazmon rezonansı ve Raman probu gibi sistemler dermatolojide ilerlemeler sağlayacaktır.

Gerek görüntülemede gerekse tedavide yeni ufuklar açan nanoteknoloji ile ilgili halen cevaplanmamış sorular ve teknik güçlükler de göze çarpmaktadır. Bu soruların yanıtlanabilmesi için ileride yapılacak geniş çalışmalara ihtiyaç vardır.

Kaynaklar

1. Dexler KE. Machine-Phase Nanotechnology. Nano techr Scientific 2001; 285: 74-5.
2. Morganti P. Use and potential of nanotechnology in cosmetic dermatology. Clin Cosmet Investig Dermatol. 2010; 3: 5-13.
3. Hia J, Nasir A. Photonanodermatology: the interface of photobiology, dermatology and nanotechnology. Photodermatol Photoimmunol Photomed 2011; 27: 2-9.

4. Morganti P. Use and potential of nanotechnology in cosmetic dermatology. Clin Cosmet Investig Dermatol. 2010; 3: 5-13.
5. D'Angelo LT, Weber S, Honda Y, et al. System for respiratory motion detection using optical fibers embedded into textiles. Conf Proc IEEE Eng Med Biol Soc 2008; 2008: 3694–7.
6. De Jonckheere J, Narbonneau F, Kinet D, et al. Optical fibre sensors embedded into technical textile for a continuous monitoring of patients under magnetic resonance imaging. Conf Proc IEEE Eng Med Biol Soc 2008; 2008: 5266–9.
7. Eden JG, Park SJ, Ostrom NP, et al. Recent advances in microcavity plasma devices and arrays: a versatile photonic platform J. Phys D: Appl Phys 2005; 38: 1644–8.
8. Sorin F, Shapira O, Abouraddy AF, et al. Exploiting the collective effects of optoelectronic devices integrated into a single fiber. Nano Lett 2009; 9: 2630–5.
9. Sorin F, Abouraddy AF, Orf N, et al. Multimaterial photodetectingfibers: a geometric and structural study. Adv Mater 2007; 19: 3872–7.
10. Nasir A. Nanotechnology and dermatology: part I-potential of nanotechnology. Clin Dermatol 2010; 28: 458-66.
11. Iga AM, Robertson JH, Winslet MC, et al. Clinical potential of quantum dots. J Biomed Biotechnol 2007; 2007: 76087.
12. Khullar O, Frangioni JV, Grinstaff M, et al. Image-guided sentinel lymph node mapping and nanotechnology-based nodal treatment in lung cancer using invisible near-infrared fluorescent light. Semin Thorac Cardiovasc Surg 2009; 21: 309-15.
13. Kim S, Lim YT, Soltesz EG, et al. Near-infrared fluorescent type II quantum dots for sentinel lymph node mapping. Nat Biotechnol 2004; 22: 93-7.
14. Mortenson LJ, Oberdörster G, Pentland AP, et al. In vivo skin penetration of quantum dot nanoparticles in the murine model: the effect of UVR. Nano Lett 2008; 8: 2779-87.
15. Tez S, Tez M. Topical application of luminescent nanoparticles for sentinel lymph node imaging. Surg Innov 2008; 15: 334-5.
16. Murray D, Carlson GW, Greenlee R, et al. Surgical management of malignant melanoma using dynamic lymposcintigraphy and gramma probe-guided sentinel lymph node biopsy: the Emory experience. Am Surg 2000; 66: 763-7.
17. Ravizzini G, Turkbey B, Barrett T, et al. Nanoparticles in sentinel lymph node mapping. Wiley Interdiscip Rev Nanomed Nanobiotechnol 2009; 1: 610-23.
18. Zhang C, Wang S, Xiao J, et al. Sentinel lymph node mapping by a near-infrared fluorescent heptamethine dye. Biomaterials 2010; 31: 1911-7.
19. Ryman-Rasmussen JP, Riviere JE, Monteiro-Riviere NA. Penetration of intact skin by quantum dots with diverse physicochemical properties. Toxicol Sci 2006; 91: 159-65.
20. Yezhelyev MV, Gao X, Xing Y, et al. Emerging use of nanoparticles in diagnostics and treatment of breast cancer. Lancet Oncol 2006; 7: 656-7.
21. Larraona-Puy M, Ghita A, Zoladek A, et al. Development of Raman microspectroscopy for automated detection and imaging of basal cell carcinoma. J Biomed Opt 2009; 14: 054031.
22. Achilleos C, Tailhardat M, Courtellemont P, et al. Investigation of surface plasmon resonance biosensor for skin sensitizers studies. Toxicol In Vitro 2009; 23: 308-18.
23. Xiaotang H, Kexin X, Xuejun C, et al. Analysis of blood glucose concentration by interstitial fluid extracted in a minimallyinvasive way. AIP Conf Proc 1159: 191-94.
24. Hutter E, Fendler J. Exploitation of localized surface plasmon resonance. Adv Mater 2004; 16: 1685-706.
25. Jung J, Na K, Lee J, et al. Enhanced surface plasmon resonance by Au nanoparticles immobilized on a dielectric SiO2 layer on a gold surface. Anal Chim Acta 2009; 651: 91-7.
26. Homola J. Surface plasmon resonance sensors for detection of chemical and biological species. Chem Rev 2008; 108: 462–93.

27. Caubet C , Jonca N, Lopez F, et al. Homo-oligomerization of human corneodesmosin is mediated by its N-terminal glycine loop domain. J Invest Dermatol 2004; 122: 747-54.
28. Wei L, Miao Y, Gallazzi F, et al. Gallium-68-labeled DOTA-rhenium-cyclized alpha-melanocyte-stimulating hormone analog for imaging of malignant melanoma. Nucl Med Biol 2007; 34: 945-53.
29. Chen Y, Bathula SR, Yang Q, et al. Targeted nanoparticles deliver siRNA to melanoma. J Invest Dermatol 2010; 130: 2790-8.

Dermatolojide Kullanılan İyonize Olmayan Işık Kaynakları

Özlem Su Küçük

Bezmialem Vakıf Üniversitesi, İstanbul



Can Alıcı Noktalar

- İyonize olmayan radyasyon, bir atomdan veya molekülden bir elektronu tamamen koparabilmek için atomları veya molekülleri iyonlaştırabilecek kadar enerjiye sahip olmayan fotonları içeren bir elektromanyetik radyasyon türüdür.
- Kuantum teorisi, her bir fotobiyolojik olayın sadece belli ışık türleri ile gerçekleşeceğini açıklar ve çeşitli radyasyon kaynaklarının gerekliliğini belirtir.
- Dermatolojide kullanılan iyonize olmayan radyasyon kaynakları güneş ışığını ve elektrik gücünü ışığın spesifik formlarına dönüştürebilen (yapay ışık üreten) tıbbi cihazları kapsar.
- Belirli bir fotobiyolojik olayın oluşması için gereken emilim ve etki spektrumuna yakın bir emilim ve etki spektrumuna sahip radyasyon kaynağı üretildiğinde fotobiyolojik olayı yapay kaynak ile gerçekleştirmek mümkündür.
- Fotobiyolojik bir etki oluşturmak için günümüzde en sık kullanılan yapay ışık kaynakları arasında floresan lambalar, lazerler ve yoğun atımlı ışık (IPL) bulunmaktadır.
- Floresan lambalar, floresan fosforlar ile kaplı düşük basınçlı civa buharı lambaları aracılığıyla iyonize olmayan radyasyon yaymaktadır.
- Lazerler öncelikle optik kavitede üretilen uyarılmış radyasyon emisyonunu yükselterek yoğun, monokromatik ışık demeti üretirler.
- Işık yayan diyotlar, yarı iletken çift tabakalar boyunca akım yayarak iyonize olmayan radyasyon üretirler.

İyonize Olmayan Radyasyon Kaynakları

İyonize olmayan radyasyon, bir atomdan veya molekülden bir elektronu tamamen koparabilmek için atomları veya molekülleri iyonlaştırabilecek kadar enerjiye sahip olmayan fotonları içeren bir elektromanyetik radyasyon türüdür. İyonize olmayan radyasyon kaynakları deyince özel cihazlar tarafından yapay olarak üretilen ışık kaynakları anlaşılır.

Güneş Işığı

Gezegenimizde bütün yaşantımızın sürdürülebilirliğini sağlayan en önemli doğal radyasyon kaynağı güneştir. Çok sayıda donanım ile güneş ışığının yeryüzüne ulaşan dalga boylarının tümünü veya belirli bir kısmını yapay olarak üretmek mümkündür.[1] Yapay ışık, güneş ışığı etkisi yaratma amaçlı üretilir. Solar stimülatörler, yapay ışık grubuna girmektedir ve öncelikle, fotosensitivite şüphesinde veya güneşten koruyucularının değerlendirildiği araştırmalarda kullanılır.[2]

Yapay Radyasyon

Yapay radyasyon yayan ışık kaynakları, spektral yapılarına göre ışığı modifiye etmektedirler ve uniform şekilde ışığı deri üzerine yayarlar. Aslında bütün medikal ışık cihazları, elektrik enerjisini foton enerjisine çevirerek radyasyon yaratmaktadırlar. Optik filtreler ve spesifik floroforlar kaynağın yayması istenen spektral ışığı yapılandırma amaçlı kullanılır, ancak aynalar, lensler ve fiberler ışığı hedefe yönlendirirler. Belirli bir fotobiyolojik olayın oluşması için gereken emilim ve etki spektrumuna yakın bir emilim ve etki spektrumuna sahip radyasyon kaynağı üretildiğinde fotobiyolojik olayı yapay kaynak ile gerçekleştirmek mümkündür. Çeşitli radyasyon kaynakları bilinmektedir ve cihaz tercihleri, spesifik klinik uygulamalara, fotobiyolojik mekanizmalara ve uygulamanın yapılacağı deri bölgesine bağlıdır. Maliyet ve uygulanabilirlik göz önünde tutulmalıdır. Dermatolojik uygulamalarda ışık kaynakları; akkor lambalar, ark lambalar, floresan lambalar, lazerler ve yoğun atımlı ışık "intense pulse light" (IPL) lambalarını içerir; deride iyonize olmayan radyasyon uygulamalarında son üçü yani floresan lambalar, lazerler ve IPL en yaygın kullanılanlardır (Tablo 1).

Akkor Lambalar

Metalik nesne ısıtılınca, parıldar ve akkor olarak bilinen ışık enerjisi yayar. Parlak lamba ampulünde elektrik akımı, ince tungsten filamentinde yayılır ve elektrik rezistansına bağlı

Tablo 1. Dermatolojide tedavi amaçlı kullanılan solar radyasyon kaynakları[a]

		Radyasyon kaynağı				
Dalga boyu		**Ark (gaz tahliyesi)[b]**	**Floresan**	**Lazer**	**IPL**	**LED**
UV	UVB geniş bant	X	X			
	UVB dar bant		X	X		
	UVA	X	X			
	UVA-1	X	X			
Görünür ışık	Mavi		X			
	Yeşil			X	X	
	Sarı			X	X	
	Kırmızı	X		X	X	X
IR				X	X	

[a]Akkor lambaları bu tabloda kapsama alınmamıştır. Çünkü dermatolojide terapötik kullanımları yaygın değildir.
[b]Metal halojen lambalar şu an kullanılmakta olan en yaygın ark türü radyatörlerdir.
IPL: yoğun atımlı ışık, LED: ışık yayan diyot, IR: infrared.

ısı ve ışık yayar. Spektral madde ve ampuldeki ışık yoğunluğu, yüksek ısıda üretilen daha parlak ve daha beyaz ışık yayan filaman tarafından oluşan ısıya bağlıdır. Işık yayan lambalar, mükemmel olmayan, yetersiz görünür ışık kaynaklarıdır, çünkü elektrik enerjisinin çoğu ısı açığa çıkarma amaçlı kullanılır ve daha sonrasında, filament buharı yayarak ampulde yanmaya yol açar. Kullanım ısısı, yoğunluğu ve ışık yayan lambaların spektral kalitesi filament yetersizliğine yol açar. Tungsten lambasının ömrü, bromin veya iyodin gibi, halojene sahip elmas koruyucu içinde filamenti contalayarak uzatılabilir. Bu sayede filament, ampul kullanım ömrünü azaltmaksızın UV boyunca daha fazla enerjili fotona yayılarak elektriksel yüksek ısıya ulaşır. Bu kuartz halojen lambalar, yüksek miktarda UV'ye ek olarak görünür ve IR ışık yayarlar. Kuartz halojen lambasının son arzu edilen spektral ışığı, sadece belirli dalga boylarının yayılımına olanak tanıdığı optik filtreler ile elde edilmektedir. Örneğin, genel aydınlatma amaçlı kullanılan kuartz halojen ampuller, UV'yi önleme amaçlı ampul etrafına cam ambalaj ile donatılmaktadır. Klinik dermatoloji uygulamalarında, akkor lambalar esas olarak görünür ışığa gereksinim duyulan fotodinamik tedavi, fototest ve reflektans spektroskopi gibi invaziv olmayan optik tanıda kullanılır. Örneğin geleneksel slayt projektör lambaları, diagnostik fototestte kullanılan uygun ve uniform görünür ışık sağlamaktadır.[3]

Ark Lambaları

Bir ark lambası, cıva veya ksenon gibi gaz içerikli şeffaf zar monte edilmiş iki elektrot karşısında yüksek voltaj verildiğinde ışık yayar. Elektrik akımı, gaz ile elektron yayar, gaz sonrasında, ışık yayarak önceki fiziksel temel halini alır. "Ark" ışığın radyoaktivite yarattığı elektrotlar arasındaki plazmayı ifade eder. Spesifik gaz lambasının spektral yayılımını belirtir. Bu lambalara gaz yayan lambalar da denilmektedir. Gaz lambasının yayılım spektrumu, cam koruyucu içindeki gaz basınç değeri değiştirilmek suretiyle ayarlanabilir. Yüksek basınçta, spektral emisyon genişler ve daha sürekli olana veya diğer bir deyişle spektral olarak nötral olana yaklaşmaya başlar. Cıva buhar lambasında, cıva önce iyonlaşır ve ark halinde elektriksel ateşleme ile gaz haline buharlaşır. Lamba daha fazla cıva ısıttıkça arkı desteklemek için buhar oluşur. Spektral çıktı, ark içinde oluşan elektronlar temel hale gelinceye kadar cıva kuantum iletimine yol açar. Düşük cıva basınç seviyelerinde, özellikle 254 nm'de cıvanın karakteristik kuantum yayılımına uygun olarak spektral emisyon asıl olarak UV spektrumunun sonundadır. Cıva ark lambaları, daha yüksek ısılarda ve basınçta kullanıldığında 297, 302, 313, 334 ve 365 nm'de cıva ortasında konumlanan UVB ve UVA'ya genişleyen spektral maksimumda yayılır. Yüksek ve düşük basınçlı (sıcak ve soğuk kuartz) cıva buhar lambaları floresan boru teknolojisi uygulamalarından evvel dermatolojide kullanılmıştır. Sıcak kuartz lambaları, hedefe yönelik ilk fototerapi uygulamaları olarak düşünülmektedir. Son zamanlarda klinik uygulamalar için kısa arklı maksimum basınçlı cıva lambası tasarlanmıştır. Kompakt ışık kaynağı olarak kabul edilmiştir ve ark küçük olduğu için, ışığın çıkışı UV iletken fiber veya kılavuz ışık tarafından çiftlenerek, ışığı spesifik olarak hedeflenen deri bölgesine yönlendirir. Kısa ark cıva lambalarındaki çok yüksek basınç sayesinde, UV ışığı, spektral olarak sıcak kuartz lambasına göre daha geniştir ve süreklidir. Eğer metal halojen, yüksek basınçlı gaz yayıcı lamba içindeki cıvaya eklenirse, ek emisyonlar cıva spektral tabakalarının arasını doldurur, o kadar ki çıkış tüm UV spektrumu boyunca devamlı hale gelir. Bu lambalar ışık yayılımını UVB+UVA, UVA

(geniş spektrum) veya UVA1'e kısıtlayan spesifik uzun geçişli optik filtreler ile donatılabilir.[4] Metal halojen lambalar, floresan lamba bazlı fototerapi ünitesine kıyasla daha pahalı ve kullanışsızdır, ancak metal halojen lambalar daha yüksek ışık yayarak daha kısa zamanda tedavi imkanı sağlarlar. Güneş ışığı ile en uyumlu ışık spektrumunu sağladıkları için solar radyasyon simülasyonunda ksenon lambalar kullanılırlar. Ksenon lambaları, sinemalarda film gösterimi için kullanılan ışık kaynağı ile aynı özelliklere sahiptir. Son zamanlarda, ksenon klorid yapılı ekzimer cihazları (ekzimer=uyarılmış dimer), çok dar dalga boyu (308+/-2 nm), koherent olmayan yayılımla XeCl spektral hat ortasında yerleşik olarak, hedeflenmiş UV fototerapi uygulamaları için üretilmiştir. Nominal olarak bu ışığın %15'i UVA'dır.[5]

Floresan Lambalar

Floresan ışığı, kromofor tarafından emilmeyen fakat yayılan fotonların tekrar emilimlerini ifade etmektedir. Yayılan fotonlar genellikle ilk absorbe edilen fotonlardan daha az oranda enerjiye sahiptir ve bu sebeple dalga boyları daha uzundur. Floresan kapsamında, kromoforlar, "floroforlar" olarak tanımlanmaktadır. Floresan ışığı, en yaygın olarak cıva monte edilmiş silindirik cam borularda üretilir. Floresan lambasında üretilen ilk radyasyon, düşük basınçlı cıva lambası tarafından yayılan ile analog özelliktedir. Floresan boru uçlarına elektrik akımı yayıldığında, cıva buharlaşır ve daha yüksek enerji seviyelerine ulaşır. Cıva doğal yapısına döndükten sonra; radyasyon, cıva karakteristik seviyesi olan en yüksek emisyon değerinde yayılır. Bu ilk oluşan değer, floresan ile daha yüksek dalga boylarına dönüşür. Bu tüplerin içleri fosforlar olarak adlandırılan özel floroforlar ile kaplıdır. İlk cıva yayılımına bağlı oluşan radyasyon, floresan tüpü kaplayan fosforlar tarafından absorbe edilmektedir. Fosforlar daha sonra, 254 nm'nin asıl cıva emisyonundan daha uzun dalga boylarındaki ışığı tekrar yayar. Spesifik fosfor kaplı floresans özellikleri, floresan lambanın son çıkışını belirler. Dermatolojide, floresan lambalar, en yaygın terapötik UV ışık kaynaklarıdır. Farklı fosforlar, asıl olarak UVB veya UVA yapıda ışık üretmek için kullanılırlar. Genel aydınlatma amaçlı, floresan lambalar, görünür ışık üretecek fosfor içermektedir ve emniyet amaçlı UV yayılımını önleme amaçlı cam yapılı imal edilmiştir. UVB floresan teknolojisinde en yeni ilerleme, 311 nm'de yerleşik (Phillips TL-01) emisyonlu dar dalga boyu imalatı ile olmuştur.[6] Daha uzun dalga boylu UVB'nin daha kısa dalga boylu UVB'ye göre daha az eritemojenik ve daha etkili olduğunu gösteren klasik psoriasis etki spektrum çalışmaları bu lambanın tasarımı için itici güç oluşturmuştur.[7]

UVA spektrumunun bir alt bölümü, terapötik işlevlidir ve floresan lambalar şu an UVA1 ışığı yaratabilmektedir (340-400 nm). Dermatolojide floresan teknolojileri, UV fototerapi ile sınırlı değildir; "U biçimli" topikal aminolevulinik asit bazlı fotodinamik tedavi kapsamında protoporfirin IX aktivasyonu için enerji sağlayan mavi ışık yayan floresan lambaları da mevcuttur.[8] Floresan lambalarının diğer önemli özelliği, lambanın ışık yayılımını ve spesifik limitlerde akımı düzenleyerek kullanım ömrünü stabilize eden elektrik balastlardır. Boylamasına yansıtıcı aynalar, deriye ulaşan ışığı maksimize etmeye ayarlıdır. Floresan lambaların, farklı boyları ve tüm vücut için veya avuç içleri ve tabanlar gibi daha dar alanlar için çeşitli tipleri mevcuttur.

Lazerler

Lazer "uyarılmış radyasyon emisyonu ile ışık enerjisinin çoğaltılması" ifadesinin kısaltmasıdır. Lazerin temeli atom veya molekül enerji düzeyleri arasındaki elektron geçişleri ile oluşan ışık fotonlarına dayanır. Bir atomun iki enerji düzeyi E2 ve E3 olsun ve E3>E2 farz edelim; minimum enerji ilkesine göre atom veya moleküller düşük enerji seviyesinde olmak istediklerinden E3 seviyesindeki elektron kendiliğinden E2 seviyesine inecektir. Ama bu sırada enerjisi E3-E2=hν olan bir foton salar. Burada ν fotonun frekansıdır. Eğer elektron bu salınımı kendiliğinden yaparsa salınan fotonun yönü tamamen rastgeledir. Ancak eğer E3 düzeyindeki elektron E3-E2 enerjisindeki başka bir fotonla etkileşerek E2 düzeyine inerse bu şekilde salınan fotonun yönü ve fazı geçişe etki eden fotonla aynı olacaktır. Bu ikinci geçiş biçimine uyarılmış salınım "stimulated emmision" denir ve lazerin çalışmasının ana ilkesidir. Uyarılmış emisyonda, yüklenmiş ve uyarılan fotonlar, monokromotisite, koherans ve kolimasyon özelliklerini sağlayan uygun olan dalga boyunda, faz ve yöndedir. Lazerde, ışık uyarılmış emisyon olasılığını dramatik olarak arttırmak amacıyla tasarlanmış özel optik konfigürasyon ile yayılmaktadır. Lazerin en önemli elamanları (i) emisyon uyarımı yayan lazerlenmiş ortam (ii) her bir uçta aynalarda bulunan, ki biri sadece kısmen yansıtıcıdır, uzunlamasına optik kavite (optik rezonatör olarak da tanımlanmaktadır) ve (iii) dış enerji kaynağıdır. Lazerlenmiş ortam, lazer kavitesi içinde konumlanmaktadır ve dış enerji kaynağı ortam moleküllerini uyarır. Enerji, doğal yapıdan ziyade uyarılmış yapıda bulunan daha fazla molekülde popülasyon değişimi yaratma amaçlı lazerleme ortamına "pompalanır". Spontan emisyon, daha sonrasında, popülasyon değişiminde uyarılmış ek radyasyon emisyonuna yol açan fotonlar üretecek, tümü koherent monokromatik ışık yayacaktır. Lazer ortamında ileri ve geri iki ayna foton yansıttığı için yayılım daha da genişleyecektir. Lazer ışığı lazer kavitesinden kısmi olarak yansıtıcı ayna aracılığı ile lazer ortamından lazer yayıcı donanıma yansır ve daha sonra ışığı deriye ileten uçtan çıkar. Lazer radyasyonu, spektral olarak, uyarılmış radyasyondan üretildiği için oldukça saf yapılıdır. Bir lazerin spektral çıktısı, monokromatik yapıda ve tek dalga boyundadır. Dalga boyu, lazer ortamında tam enerji iletimi ile belirlenmektedir. Lazer ortamı, gaz, sıvı veya katı yapıda bulunabilir, lazerler lazerleme ortamına göre adlandırılır (örneğin, ruby, karbon diyoksit veya ekzimer). Lazer yayma kaynağı, lazer ortamında popülasyon dönüşümü yaratarak ve muhafaza ederek enerji üretmektedir. Flaş lambası gibi radyo frekans jeneratörü veya yoğun ışık kaynağı tasarımına sahiptir. Lazerler sürekli veya vurulu olarak ışık üretirler ve bu genellikle kullanılan kaynağının yapısına bağlı belirlenmektedir. Örneğin, flaş lambaları dağınık ışık yapısında geniş bantta, kısa yoğun ışık yayarlar; flaş lambası kullanan lazerler uyarılmış radyasyon yayarlar. Dermatolojide en yaygın kullanılan lazerler, deri üzerinde ısı yaratanlardır. Derideki belirli yapılar, uygun dalga boyunu ve uyarı süresini saptayarak kalıcı fototermal değişim için hedeflenebilir. Bu yaklaşım, seçici fototermoliz olarak tanımlanmaktadır ve lazerler, gerekli dalga boyunda ve uyarı süresinde uygulanabildiği için selektif fototermoliz için en uygun ışık kaynaklarıdır.

Belirli uygulamada kullanılan lazer dalga boyu, absorbsiyon yapılarına göre ve hedef kromofor derinliğine göre seçilir, ancak hedeflenen uyarı süresi, genellikle hedefin fiziksel

ölçüsünün bir fonksiyonudur. Daha küçük hedefler, seçicilik sağlama amaçlı, daha kısa lazer uyarısı gerektirmektedir. Melanozomlar veya dövme parçacıkları gibi hedefler mikrosaniye altında lazer temasına gereksinim duyarlar. Q-anahtarlı lazerler, 100 nanosaniye altında çok yüksek yoğunluk ve hızlı uyarı sağlarlar. Q-anahtarlı lazerler uyarılmış emisyondan önce maksimal doygunlukta popülasyon dönüşümünü sağlayan optik cihazlardır. Yüksek Q faktörlü lazer çok yüksek yoğunlukta gelişir ve Q anahtarı çekilir çekilmez hızla yayılır. Deri tedavilerinde karmaşık parametrelerde ve çeşitli medikal beklentileri karşılayan sayısız lazerler bulunmaktadır. Lazerler farklı lazerleme ortamlarına (gaz, sıvı veya katı), dalga boylarına veya operasyon modlarına (vurulu veya sürekli) göre sınıflandırılırlar. Lazerleri, spesifik klinik uygulamalarına göre (örneğin; vasküler, epilasyon, pigmente lezyonlar ve rejüvenasyon) ve fotobiyolojik mekanizmalarına göre sınıflandırmak en uygun yaklaşım olacaktır. Böyle bir sınıflama optimum tedavi parametrelerini belirlemeyi kolaylaştıracaktır. Yaygın olarak kullanılan dermatolojik lazerlerin uygulamaya göre sınıflandırmaları Tablo 2'de belirtilmiştir.

Tablo 2. Yaygın olarak kullanılan dermatolojik lazerlerin uygulamaya göre sınıflandırmaları

Lazerler	Mekanizma	Kromofor	Uygulamalar
Ekzimer (308 nm) Vurulu boya lazeri (585-600 nm)	Fotoimmünomodülasyon Kan damarları fotokoagülasyonu	Bilinmeyen hemoglobin	Psoriasis
Ekzimer (308 nm)	Fotoimmünomodülasyon ve melanogenezis	Bilinmeyen hemoglobin	Vitiligo
Vurulu boya lazeri (585-600 nm) çift frekans Nd: YAG (532 nm)	Kan damarları fotokoagülasyonu	Hemoglobin	Vasküler lezyonlar
Q anahtarlı Nd; YAG (1064 ve 532 nm) Q anahtarlı ruby (694 nm) Q anahtarlı aleksandrite (755 nm)	Melanozom veya dövme parçacıklarının fotomekanik tahribi	Melanin/dövme mürekkep parçacıkları	Pigmente lezyonlar ve dövme çıkarılması
Karbon dioksit (10.600 nm) Erbium: YAG (2940 nm)	Deri yenilenmesi	Su	Deri ablasyonu ve dermal yeni modelleme
Aleksandrite (755 nm) Diyot (800 nm) Nd: YAG (1064 nm) Ruby (694 nm)	Kıl foliküllerinin fotodermal tahribi	Kıl şaftlarındaki melanin	Epilasyon
FDT	Tek oksijenin fotokimyasal gelişimi	FDT fotohassaslaştırıcı	Farklı

FDT: Fotodinamik tedavi, Nd: Neodimium, YAG: İtriyum alüminyumgarnet

Yoğun Atımlı Işık

Yoğun atımlı ışık cihazları, aynı zamanda intense pulse light (IPL) olarak tanımlanan donanımlar, deride yoğun ışık yayan filtreli ksenon flaş lambalarıdır.[9] IPL ana teknolojik donanımı, elektronik flaş kamerası ile aynı tasarımdadır. Flaş lambaları, medikal lazer donanımında sağlanmaktadır ve lazer ortamda popülasyon değişimi yaratma amaçlı dış güç kaynağı görevindedir. Lazerin aksine, bir flaş lambasının spektral çıktısı, polikromatik ve dağınık yapılıdır. Flaş lambaları ve lazerler, kısa sürede seçici fototermoliz sağlamada verimli olan yüksek ışık yayabilmektedir. Bu benzerliğe bağlı olarak, flaş lambası, lazerin biyolojik ve terapötik etkilerini yaratma amaçlı geliştirilmiş ve tasarlanmıştır. Uygun optik filtreler kullanarak flaş lamba spektral ışığının modifikasyonuna gereksinim duyulmaktadır. Bir flaş lambasının içinde, takılı bir şeffaf boru, öncelikle ksenon olmak üzere gaz karışımı ile doldurulur. Boru uçları, çok yüksek voltajın geçtiği elektrotlar içermektedir. Voltaj kısa zamanda enerji verişi sağlayan kapasitör tarafından sağlanır. Elektriksel olarak daha iletken gaz iyonlaşabilmektedir. Akım gaz boyunca dolanımını sürdürecektir ve ksenon moleküllü elektronları taşıyacaktır. Akım halindeki bu moleküller, durgun hallerine döndüklerinde ksenon geniş spektrumlu ışık karakteristikleri sağlanmış olacaktır. Ksenon flaş lambaları, kısa sürede çok güçlü ışık yayacaktır. IPL cihazları, lazer ile aynı tür dermatolojik uygulamalarda kullanılabilmektedir.[9] Geniş dalga bant çıkışı göstermesine rağmen, özellikle IR spektrumunda klinik önemi bilinmemektedir. IPL deriye direkt temas eden kuartz kristalleri ile deriye iletilir.

Işık Yayan Diyotlar

Işık yayan diyotlar light emitting diodes (LED) modern yaşamımızda yaygındır ve verimlilikleri, düşük maliyetli kullanımları ve kompakt boyutları ile popülerdirler. LED yarı iletken diyotlarda akım yayarak ışık üretir. Diyotlar atık madde içeren alüminyum-galiyum-arsenid (AlGaA) çift katmanlı yarı iletken donanımlardır. Bütün diyot çift tabakalar, iki tür yarı iletken malzemeden imal edilmişlerdir, N ve P türleri bir arada birleşik yapıdadır. N tür materyal yüksek elektron yüklüdür, bu özelliğiyle, negatif yüklüdür; ancak P tür materyal, genel olarak pozitif yüklüdür ve böylece, elektronların hareket edebildikleri boşluklar bulundurmaktadır. Bir diyotun doğal halinde, N türlü ve P türlü bileşenler arasındaki bağda N türlü materyalden yayılan bazı elektronlar, P türlü maddenin boşluklarına yerleşir ve net yüksüz bir alan yaratırlar ve hiç elektrik akımı doğmaz. Diyotun N tarafını akım ucuna bağladığınızda ve P tarafını pozitif tarafına bağladığınızda eğer yeterli voltaj diyot boyunca yaratılıyorsa, N-P bağlantısında iletken olmayan kısım bütün diyot boyunca elektrik akımının geçtiği bölgeye gerileyecektir. Serbest elektronlar, diyot içerisinde boşlukları doldurduğunda, elektromanyetik radyasyon halinde salınan enerjideki farklılaşmayla yüksek enerjiden düşük enerji haline dönüşürler. Işık elde etmek için diyot oluşturma amaçlı (örneğin; LED) N ve P materyalleri, özellikle serbest elektronlar boş kesitlere yayıldıklarında görülebilen veya IR fotonları ile benzer değerde enerji değişimi sağlanabilmesi için seçilmişlerdir. Sonuç olarak, LED spektral yayılımı, kritik olarak, diyot elde edebilme amaçlı kullanılan N ve P bileşenlerine bağlıdır. Küçük ve kompakt yapılı, tekli LED'ler oldukça dar dalga

boyunda, düşük genel yoğunlukta ışık yayarlar. İki boyutlu oklarla ayar edildiğinde, çoklu LED kullanımı, yeterli ve belirgin IR ışığı yaratarak fotobiyolojik tepkimeler oluşturur. Lazerlerin aksine, LED donanımları, seçici fototermoliz ile hedef spesifik bileşenlere fototermal olarak odaklanacak verimliliğe sahip değildir, ancak LED'ler fotodinamik tedavilerde fotokimyasal reaksiyonların oluşturulmasında verimli şekilde kullanılmıştır.[10] LED donanımları, özellikle fotoyenilenme olmak üzere, düşük yoğunlukta fotobiyolojik reaksiyonlar olarak adlandırılan reaksiyonlarda önerilmektedir.[11]

Radyasyon Kaynakları ile Deri Arasındaki Etkileşimler

Derinin radyasyon kaynağına maruziyeti, deriye uygulanan enerji ile eş anlamlıdır. Foton enerjisinin, deri üzerinde hem biyolojik hem de terapötik etki yaratmasını sağlamak için iki önemli olaya gereksinim vardır. İlki, ışık bir biçimde, deride istenen hedef yapıya ulaşabilmelidir ve daha sonrasında, foton hedef etrafındaki veya hedefteki kromofor tarafından absorbe edilmelidir. İlk aşamadan sonra, deri boyunca ışığın iletimi derinin optik özellikleriyle ilişkilidir, foton absorbsiyonu ile gelişen olaylar ise fotobiyolojinin kapsamındadır.[1]

Doku Optiği ve Işığın Deride İletimi

Işık hedef kromofora ulaşıncaya kadar, deride iletilmektedir. Işık üç yoldan biriyle deriyle etkileşir; yansıma, yayılma veya absorbsiyon. Yansıma deri yüzeyinde gerçekleşir. Deri üzerindeki herhangi bir seviyede, ışığın yayılım yönü, dağılma esnasında, fiziksel olarak değişebilir. Çoklu yayılım olayları, her bir fotonda ve her yönde görülebilir. Yayılımın etkisi, kollajenin en önemli ışık yayıcı madde olduğu dermis içinde en yüksek düzeydedir. Yayılım olasılığı, dalga boyuna bağlıdır ve IR'ye yakın kısımlarla UV arasında, daha düşük dalga boylu fotonlar, daha yüksek oranda yayılırlar, daha uzun dalga boylu ışık deride daha derin penetrasyon sağlar. Sadece hedefe ulaşan ışık absorbe edilir ve absorpsiyon olasılığı kuantum teorisi ile uyum içinde kromofor üzerindeki absorbsiyon spektrumuna bağlı olarak gelişir. Bir defa absorbe edilen bir foton bir daha ortaya çıkmaz ve enerjisi kromofora iletilir ve fotobiyolojik reaksiyonlar oluşur.

Radyasyon Kaynaklarının Tanımlanması: Spektral Işınım

Işık kaynağının deriye yayılan ışığın miktarı ve niteliği açısından önem taşıdığı unutulmamalıdır. Yani "floresan" veya "lazer" ışığı deyince, ışık üretme yöntemini belirtmekteyiz. Bir foton fotondur, deri fotonun hangi ışık kaynağından yayıldığından etkilenmez, sadece yayılan fotonun uygun dalga boyunda olması ve yeterli sayıda fotonun yayılması önemlidir. Spesifik fotobiyolojik etkiler (örneğin, seçici fototermoliz veya fotokimyasal reaksiyonlar), uygulama yapılacak deri hastalığının klinik özellikleri (örneğin, lokalize ve diffüz tedavi alanları) ve pratiklik (örneğin, maliyet ve verimlilik) amaçlarını karşılayan çok sayıda ticari ışık kaynağı mevcuttur. Farklı spektral özelliklere sahip radyasyon kaynakları üretildiği gibi, aynı spektral özellikleri taşımasına rağmen farklı şekilde üretilen radyasyon kaynakları da üretilmiştir. Örneğin, 311 nm dar dalga boylu UVB lambası, ekzimer lazer ve koherent olmayan monokromatik ekzimer ışık kaynağı hepsi dar

bant UVB kaynağı işlevi görür. Değişik radyasyon kaynaklarından, yayılan ışığı tam olarak karakterize edebilmek ve karşılaştırabilmek için emisyon spektrumlarını belirlemek gereklidir. Bir emisyon spekturumunda, yayılan ışık ölçülür ve dalga boyu fonksiyonu belirlenir. Dar dalga boylu TL-01 UVB lambası maksimal 311 nm ışık yayma amaçlı tasarlanmıştır.[12] Buna karşılık bu lambanın emisyon spektrumunda az da olsa diğer UV dalga boylarının, UVA dahil, yayıldığı bilinmektedir (spektrumda belirtilmemiş olsa da, bazı görünür ışık dalga boyları da bu lambadan yayılır). UVA ve geniş dalga boylu UVB lambaları için de bu yaklaşım geçerlidir; spektral olarak saf yapılı değillerdir. Işık kaynaklarının emisyon spektrumları, klinikte spektrodiyometreler pahalı oldukları için tam olarak ölçülmez. İyi ki, düzenli klinik kullanımlarda, ticari lamba üreticileri spektral emisyon gibi lamba operasyon özelliklerini sürekli standardize etmektedirler. Araştırmalarda, spektral ışınım ışık deneylerinde gözardı edilen önemli bir konudur. Herhangi bir fotobiyolojik olayın ancak ışık kaynağının spektral yayılımı biliniyorsa spesifik bir dalga boyuna ait olduğu söylenilebilir.[1] Belirli bir ışık kaynağı büyük oranda UVA yaysa da, az miktarda UVB'de beraberinde yayılabilir. UVB, UVA'ya göre biyolojik olarak daha aktif olmasından dolayı az miktarlarda bile önemli biyolojik etkiler yaratabilir.

Sadece bazı ışık dalga boyları, istenen biyolojik veya terapötik etkiyi yaratabilir ve bu ilişki en başarılı bir şekilde, etki spektrumuna dayalı açıklanabilir. Dalga boyuna uygun kromofor tarafından absorbe edilen fotonların etkinliğini açığa çıkartan analog absorbsiyon spektrumu, etki spektrumu dalga boyunun fonksiyonu olarak görülen fotobiyolojik reaksiyonun etkinliğini belirler. Etki spektrası, dikey eksende ve yatay eksende dalga boyunda fotobiyolojik etki için gerekli olan çift taraflı foton numaraları olarak belirtilmektedir. Fotobiyolojik reaksiyonlar, etki spektrumu ve ışık kaynağının spektral ışınımı arasında iyi uyum elde edildiğinde en verimli seviyesine ulaşır. Etki spektrumu bilindiğinde, ışık kaynağının spektral ışık yayılımının en yüksek verim için etki spektrumuna uyum göstermesi ve aynı zamanda, istenmeyen yan etkilerin önlemesi önem taşır.[1]

Işık Dozimetresi ve Deri

Radyasyon, toplam enerji birimi olan, joule (J) veya enerji akışı veya güç, watt (W) birimleri cinsinden ölçülmektedir. Deri yüzeyi çift boyutlu olmasından ötürü, her bir ünitede güç yoğunluğu veya enerji bakımından deride yayılan ışığın analizi özel bir konudur. Bunlar sırayla enerji akımı (fluence) ve ışıma (irradiance) diye adlandırılır ve dermatolojide genellikle J/cm^2 veya W/cm^2 birimleriyle ölçülür. Işınım ve enerji akımı matematiksel olarak aşağıdaki şekilde hesaplanır: Enerji akımı=Işımaxlşığın yayılım süresi.

Klinikte, ışıma radyometre ile ölçülür. Yayılan spesifik radyasyon dozu için yayılım süresi, yukarıdaki eşitlikten hesaplanır. Her bir radyasyon kaynağı için, kendi spesifik radyometresi ile ölçüm yapılması gerekmektedir. Işık dozimetresi, klinik uygulamalarda genelde deneysel olarak belirlenir. Genel olarak, ışığın referans değer altı seviyesinden başlamak ve sonrasında dereceler halinde izleyen tedavilerde enerji akımını arttırmak en güvenilir uygulamadır. Bunsen-Roscoe ışık dozu etkileşimleri yasasına göre, ışığın yayılımının saptandığı zaman süresi ile kaynağın ışınımı arasında karşılıklı bir ilişki saptanmıştır. Temel olarak, bir enerji akımı değerinde, yayılma süresi ve kaynak ışınımı karşılıklı etkileşim içindedir. Örneğin,

radyasyon yarı oranda indirilirse, aynı biyolojik veya terapötik etkiler yayılım süresini arttırarak elde edilebilir. Çift taraflı etkileşim yasasına bir istisna, deriyi ısıtma amaçlı lazer kullanımında mevcuttur. Isı dar bir zaman aralığında üretilmelidir, aksi halde, selektif fototermoliz gerçekleştirilemez.[1]

Sonuç

Fotobiyolojik bir etki oluşturmak için akkor lambaları, ark lambaları, floresan lambalar, lazerler, flaş lambaları ve ışık yayan diyotlar gibi mevcut tüm teknolojiler kullanılabilir. Tedavi veya tanı amaçlı ideal ışık kaynağını saptama aşamasında, istenen fotobiyolojik reaksiyonun etki spektrumu ile ışık kaynağının spektral ışınımı arasındaki uyum hesaplanmalıdır. Işının iletilmek istendiği deri bölgesi kadar, radyasyon kaynağının maliyet ve kolay kullanılabilirliği de önemli konulardır.

Kaynaklar

1. Lui H, Anderson RR. Radiation sources and interaction with skin. in: Lim HW, Honingsman H, Hawk JLM. Photodermatology, first edition, New York, Informa, Healtcare, 2007, 29-40.
2. Food and Drug Administaration. Sunscreen products for over-the-counter human use. Final monograph FR. Federal Register 1999; 64: 27666-93.
3. Roelandts R. Thediagnosis of photosensitivity.Arch Dermatol 2000; 136: 1152-7.
4. Mutzhas MF, Hölze E, Hofmann C, et al. A new apparatus with radiation energy between 320-460 nm: physical description and dermatological applications. J Invest Dermatol 1981; 76: 42-7.
5. DEKA M.E.L.A., Excilite Operator's Manuel 2005. page II.2.
6. Van Weelden H, Baart de la Faille H, Young E , et al.A new development in UVB phototherapy of psoriasis. Br J Dermatol 1988; 119: 11-9.
7. Parrish JA, Jaenicke KF. Actionspectrumforphototherapy of psoriasis. J InvestDermatol 1981; 76: 359-62.
8. Jeffes EW, McCullough JL, Weinstein GD, et al. Photodynamic the rapy of actinic keratoses with topical aminolevulinic acid hydrochloride and fluorescent blue light. JAmAcadDermatol 2001; 45: 96-104.
9. Ross EV. Laser versus intense pulsed light: Competing technologies in dermatology. Lasers Surg Med 2006; 38: 261-72.
10. Lui H, Hobbs L, Tope WD, et al. Photodynamic therapy of multiple nonmelanoma skin cancers with verteporfin and red light-emitting diodes: two year results evaluating tumor response and cosmetic outcomes. Arch Dermatol 2004; 140: 26-32.
11. Weiss RA, McDaniel DH, Geronemus RG, et al. Clinical experience with light-emitting diode (LED) photomodulation. Dermatol Surg 2005; 31: 1199-205.
12. Das S, Llyod JJ, Farr PM. Similar dose-response and peristence of erythema with broad-band and narrow-band ultraviolet B lamps. J Invest Dermatol 2001; 117: 1318-21.

BÖLÜM 2
FOTODERMATOZLAR

İmmün Aracılı Fotodermatozlar

Esra Özsoy Adışen

Gazi Üniversitesi, Ankara

Can Alıcı Noktalar

- Ultraviyolenin (UV) spesifik bir spektrumu veya görünür ışıkla uyarılan endojen bir antijen veya kimyasalın etkileşmesi sonucu ortaya çıkan bir grup fotodermatozdur.
- Klinik, tedavi yanıtı ve seyirleri bakımından heterojen olan bu hastalıkların en önemli özelliği tanılarında öykü, klinik ve histolojik özelliklerin yanında fotoprovokasyon testleri ya da fototestlerin kullanılmasıdır.
- Kronik aktinik dermatit (KAD) yaşlı erkeklerde, polimorf ışık erüpsiyonu (PIE) ve solar ürtiker genç kadınlarda, hidroa vaksiniforme ve aktinik prurigo ise çocukluk döneminde daha sık görülürler.
- PIE'nin ayırıcı tanısına giren en önemli hastalık lupus eritematozustur. Klinik özelliklerin yanısıra antinükleer antikorlar için seroloji, histolojik inceleme ve immünfloresan inceleme her iki hastalığın ayırımını sağlayabilir.
- Solar ürtiker farklı UV dalga boyları ile tetiklenen ürtikeryal plaklarla karakterize bir fotodermatozdur.
- KAD'ın karakteristik iki özelliği geniş bir ışık spektrumuna karşı yüksek ölçüde duyarlılık ve olguların yaklaşık %70'inde görülen allerjik kontakt dermatit veya fotoallerjik kontakt dermatit tablolarıdır.
- Hidroa vaksiniforme tanısında klinik özellikler genellikle yeterli olmakla birlikte tüm hastalarda histolojik özelliklerin değerlendirilmesi ve porfirin seviyelerinin ölçümü gereklidir. Tipik hidroa vaksiniforme özellikleriyle başlayan ve atipik hastalık özellikleri geliştirerek hidroa vaksiniforme benzeri lenfoma tanısı alan hastaların varlığı nedeniyle de tüm hastaların periyodik takibi yapılmalıdır.
- Aktinik prurigo güneş gören bölgelerde hızla eritemli plaklara dönüşen eritemli makül ve papüllerle başlar. Alt dudağı etkileyen eksudatif keilit karakteristik klinik özellikler arasındadır.

Ultraviyole (UV)'nin spesifik bir spektrumu veya görünür ışıkla uyarılan endojen bir antijen veya kimyasalın etkileşmesi sonucu ortaya çıkan bir grup fotodermatozdur. İdiyopatik ya da primer fotodermatozlar olarak da bilinen bu hastalıkların patogenezinde immünolojik mekanizmaların rol aldığının belirlenmesiyle birlikte immünofotodermatozlar veya immün aracılı fotodermatozlar olarak tanımlanmaya başlanmışlardır.[1-5]

Eski yıllara ait epidemiyolojik çalışmalar bu hastalıkların beyazlarda ve Avrupa'lılarda daha sık görüldüğünü işaret etmekle birlikte, fototest cihazlarının yaygın olarak kullanılmasıyla birlikte, dünya genelinde ve koyu renkli deride de bu hastalıkların nadir olmayarak görüldükleri belirlenmiştir.[1-13]

Klinik, tedavi yanıtı ve seyirleri bakımından heterojen olan bu hastalıkların en önemli özelliği tanılarında öykü, klinik ve histolojik özelliklerin yanında fotoprovokasyon testleri ya da fototestlerin kullanılmasıdır. İmmünofotodermatozlar başlıca ürtiker, egzema, lupus eritematozus, kutanöz T hücreli lenfoma ve porfiriler gibi metabolik hastalıkların ayırıcı tanısında düşünülmesi gereken hastalıklardır. Bu grupta yer alan hastalıklar polimorf ışık erüpsiyonu (PIE), solar ürtiker, hidroa vaksiniforme, aktinik prurigo ve kronik aktinik dermatit (KAD) tir. En sık görüleni PIE, en az görüleni ise hidroa vaksiniformedir. KAD yaşlı erkeklerde, PIE ve solar ürtiker genç kadınlarda, hidroa vaksiniforme ve aktinik prurigo ise çocukluk döneminde daha sık görülürler.[1-13]

Polimorf Işık Erüpsiyonu

PIE immün aracılı fotodermatozlar içinde en sık görülenidir. Tüm dünyada yaygın olan hastalığın prevalansı ülkeler arasında farklılıklar gösterir. Hastalığın prevalansı İskandinav ülkelerinde %21 iken Avusturalya'da %5'dir.[9,14,15] Halk arasında güneş allerjisi ya da zehirlenmesi şeklinde tanımlanır.[5,9] Kadınlarda dört kat daha sıktır. Herhangi bir yaşta görülebilmekle birlikte genellikle ikinci ve üçüncü dekatlarda başlar.[15-17] Hastalık açık renkli deride daha sık olmakla birlikte tüm deri tiplerinde görülebilir.[1,14,17,18]

PIE güneş ışığı ile tetiklenen tekrarlayıcı ve yoğun kaşıntılı lezyonlarla seyreder. Bu hastalarda fotosensitivite güneş ışığına karşı gecikmiş bir yanıt olarak UV maruziyetini takip eden birkaç saat ya da gün içinde ortaya çıkar. Genellikle iki kez yeterince yoğun güneş ışığı maruziyeti sonrasında lezyonlar oluşmaya başlarlar.[1,9,14,17,18]

Etiyoloji

PIE etiyolojisine yönelik araştırmalarda otoimmün hastalıklarla ilişkisi araştırılmıştır. Hasan T ve arkadaşları[19] 94 hastalık serilerinde olguların %15'inde en azından bir otoimmün hastalık geliştiğini belirlemişlerdir. Otoimmün tiroid hastalığı, romatoid artrit ve vitiligo en sık eşlik eden hastalıklar olarak belirlenmiştir.

UVB'nin immünsüpresyon etkilerine yatkın olmanın deri kanseri gelişimi için risk faktörü olduğu bilinmektedir. PIE'de de UVB'nin immünsüpresyon etkilerine direnç olduğu düşünülmektedir.[15] Deri kanseri olan hastalar UV ile tetiklenen immünsüpresyona daha duyarlı olduklarına göre bu hastalarda PIE prevalansının az olacağı hipotezini test etmek isteyen Lembo ve arkadaşları[20] bazal hücreli karsinom (BHK), skuamöz hücreli karsinom (SHK) ve/veya kutanöz melanomu olan hastalarda PIE prevalansını %7.5, kontrol grubunda ise %21.4 oranında belirlemişlerdir.

Patogenez

Hastalığın patofizyolojisi tam olarak bilinmemektedir. PIE'li hastaların %15-56 'sında ailede fotosensitivite öyküsü vardır[18] ve toplumun %70'inden fazlasının genetik olarak yatkınlığa neden olan bir allel taşıdığı, buna karşın hastalığın ortaya çıkmasının çevresel faktörlerle ilişkili olduğu kabul edilmektedir.[2]

PIE etiyolojisinde UV'nin hastalık gelişimi üzerine etkileri araştırılmış ve UV'nin keratinosit hücre yüzeyindeki adezyon moleküllerini uyarma, deriyi infiltre eden hücrelerde apopitoz ve hücresel immünitenin baskılanması gibi mekanizmalarla hastalığın patogenezinde rol oynadığı öne sürülmüştür.[1,2,10,21] Son yıllarda fotoprovokasyon çalışmalarıyla elde edilen doku örneklerinden hastalığın patofizyolojisine yönelik değerli veriler elde edilmiştir. Bir hipoteze göre PIE'li hastalarda UV ile sağlanan immünsüpresyona karşı bir direnç olduğu düşünülmektedir. Bu direnç yüzünden de UV'nin deride yeni antijen oluşturmaya devam ettiği kabul edilmektedir.[22] PIE'li hastalarda deride Langerhans hücrelerinin devamlılığının da işaret ettiği üzere UV ile uyarılan immünsüpresyonun yetersizliği ya da başarısızlığı sonucu otoimmün PIE döküntüsü ortaya çıkıyor olabilir. Bu görüşe göre sağlıklı bireylerde UV ile tetiklenen immünsüpresyon otoimmüniteyi baskılayarak PIE oluşmasını önlemektedir.[15,22]

Çalışmalarda hastalarla sağlıklı bireyler arasında UV'ye yanıt bakımından farklılıklar görülmüştür. In vivo çalışmalarda UV uygulamasını takiben derinin dermal ve epidermal tabakalarındaki Langerhans hücreleri büyük oranda lenf nodlarına göç ederler ve derideki sayıları azalır. PIE'de ise Langerhans hücreleri deride anormal olarak bulunmaya devam ederler ve göç etmezler. Bu hastalarda deride makrofajlar ve nötrofiller, tümör nekrozis faktör (TNF), interlökin (IL)-4, IL-10 sitokinleri ve TH2 hücre sayısı azalmıştır. Ek olarak UV'den sonra deriyi infiltre eden nötrofil sayısında da belirgin azalma vardır. TH2 yanıtının baskılanması da otoimmüniteye neden olmaktadır.[6] Sağlıklı bireylerde ise UV deriye uygulandıktan sonra deriye nötrofil göçü olmakta, salgılanan IL-4, IL-10 ve TNF ile TH1 yanıtı aktive olmakta ve TH2 yanıtı baskılanmaktadır. Langerhans hücrelerinin sayısının da azalmasıyla birlikte immünsüpresyon gelişmektedir.[6,11,15,22] Bütün bu bulgularla PIE'nin normalde olması gereken, UV ile uyarılan immünsüpresyon mekanizmalarındaki genetik bir bozukluktan kaynaklandığı kabul edilmektedir. Işığın immünsüpresyon ve immün tetikleyici fonksiyonları arasındaki dengenin, genetik etkilerle bozulması ışıkla uyarılan endojen bir neoantijene karşı gecikmiş tip hipersensitivite yanıtına neden olmaktadır.[6,11,15,22]

PIE gelişiminde aktif rol oynayan ışık spektrumu hastalar arasında farklılık göstermekle birlikte hem UVA'nın hem UVB'nin hem de her ikisinin rol oynadığına işaret eden veriler vardır.[3,14,23,24] Hastalığın görüldüğü ılıman iklimde ve bahar aylarında UVA'nın dominant ışık dalga boyu olması, UV ilişkili foto-immünsüpresyondan sorumlu dalga boyu olan UVB'nin yazın daha yoğun hissedilmesi ve hastalığın da yazın gerilemesi arasında olası bir ilişkiden bahsedilmektedir. Ayrıca UVA'ya karşı koruyuculuğu nispeten az olan eski tip güneşten koruyucuların PIE'yi engellemede yetersiz olmaları da bu ilişkiyi desteklemektedir.[14]

Klinik Bulgular

PIE kliniği deri renginde papül, retiküler eritem, papülovezikül, plak, vezikül ve eritema multiforme benzeri lezyonlara kadar değişen bir spektrumda olabilir.[3,5] Nadiren sadece kaşıntı veya sadece eritem şeklinde de olabilir. Hastalığın ismindeki "polimorf" özellik de klinikteki bu çeşitliliğe işaret eder. Buna karşın tek bir hasta düşünüldüğünde, hastalığın, genellikle isminin aksine "monomorf" klinikte olduğu ve genellikle de lezyonların aynı yerde ortaya çıktığı görülür. En sık papüloveziküler ve papüler formlar görülmektedir.[3,5,10,14,16,18] Lezyonlar simetrik olarak dağılır.[2] Hastalar arasında lezyonların tipi, süresi ve şiddeti gibi klinik farklılıklar vardır. Lezyonlar UV maruziyetinden 2 saat ile 5 gün gibi hastadan hastaya

değişen sürelerden sonra ortaya çıkarlar. Erken dönemde yoğun şiddetli bir kaşıntının eşlik ettiği düzensiz sınırlı eritemli alanlar belirir. İzleyen günlerde ise tek tek beliren ancak genellikle zaman içinde birleşen lezyonlar görülmeye başlar.[5,9]

İlk lezyonlar sadece güneş gören bölgelerde ortaya çıkar. Yüzün malar kısımları, çene ucu, boyun yan kısmı, kol üst dış kısımları, göğüs üst kısmı, el ve ayak sırtları en sık etkilenen alanlardır.[2,5] Yüz gibi kış mevsiminde de devamlı ışık gören bölgelerde ise lezyon oluşumu beklenmez.[9]

Sulantı, kurut ya da skar gelişimi olağan klinik tablo içerisinde yer almaz, bununla birlikte lezyonların yoğun kaşıntı ile tahriş edildiği durumlarda görülebilir. Lezyonlar spontan olarak iki hafta içinde skarsız olarak iyileşir.[5,9,25] Daha önceleri PIE klinik spektrumunda tarif edilen egzematöz lezyonlar artık tipik PIE bulgusu olarak kabul edilmemekte olup egzematöz lezyonlar varlığında hastanın fotoyama test yapılarak başta KAD olmak üzere diğer fotodermatozlar açısından değerlendirilmesi önerilmektedir.[13,25]

Şiddetli olgularda muhtemelen uzun süreli güneş maruziyetinin etkisiyle baş ağrısı ve halsizlik gibi bulgular nadiren görülebilir.[25]

İlk lezyonlar ilkbahar aylarında ve yaz mevsiminin başlarında sıklıkla da Mart-Haziran aylarında ortaya çıkmaya başlar. Aynı hastada lezyonlar bir süre sonra şiddetini yitirir ve kendiliğinden kaybolur. Yaz mevsimi boyunca da tekrar etmez. Bu özellik desensitizasyon ya da "hardening" olarak tanımlanır. Devamlı ışık gören bölgelerde PIE lezyonlarının izlenmemesi de bu mekanizmayla açıklanmaktadır.[3,10] (Konu 34) PIE genellikle bir miktar düzelme eğilimi gösteren kronik bir seyir gösterir.[15] Bir çalışmada PIE'nin olguların yarısından fazlasında gerilediğini belirlenmiştir.[19]

PIE hastaların yaşam kalitelerini değişik derecelerde etkiler. Bir çalışmada hastaların yarısına yakınında hastalıklarıyla ilgili endişe, üzüntü, mutsuzluk şeklinde olumsuz duyguların hastaların yaşamlarını belirgin ölçüde etkilediği belirlenmiştir.[26]

Klinik, histolojik ve patofizyolojik özelliklerindeki benzerlikler nedeniyle PIE ile ilişkili oldukları ya da PIE varyantı olduğu düşünülen ancak sadece belli coğrafik bölgelerde ya da az sayıda hasta tanımlanmış bazı klinik tablolar bulunmaktadır.[1,10,13,15,27-30,2-25]

Bu nadir klinik tablolar şu şekildedir:

1) Mallorca aknesi: Gövde üst kısmında güneş gören bölgelerde akneiform lezyonlar.

2) Juvenil bahar erüpsiyonu: Erkek çocuklarda kulaklarda ortaya çıkan papüloveziküler erüpsiyonlar.

3) Solar purpura: Alt bacakta yerleşen hafif şiddetteki bir hastalık formu.

4) Yaz aylarının benign ışık erüpsiyonu: Avrupa'da genç kadınlarda tatillerde ortaya çıkan hafif şiddette, kısa süreli, kaşıntılı papüler veya papüloveziküler erüpsiyon.

5) Erüpsiyon olmadan polimorf ışık erüpsiyonu (PIE): Eşlik eden deri değişikliği olmadan sadece yoğun kaşıntının olduğu tablo.

6) Dirsek yerleşimli PIE: Dirseklere yerleşen tipik PIE lezyonlarıyla karakterize lokalize PIE tipi.

7) "Pinpoint" veya mikropapüler PIE: Koyu renk derili kişilerde sıklıkla da Afrikan Amerikalılar, Singapur ve Tayvan'dan bildirilmiş bir tablodur. Güneş gören bölgelerde ortaya çıkan ancak kıvrımları ve yüzü tutmayan kaşıntılı mikropapüler döküntülerle karakterizedir. Tipik olarak güneş maruziyetinden dakikalar sonra başlar ve 1-7 günde kendiliğinden geriler.

Histopatolojik Bulgular

Histopatolojik bulgular tanısal değildir. Bununla birlikte ayırıcı tanıda yardımcı olur. Epidermiste ödem, spongiyoz, bazen de küçük veziküller görülür. Akantoz, spongiyoz, fokal parakeratoz ve bazal tabakada vakuolizasyon görülebilir. Orta derecede-yoğun yüzeyel ve derin dermal, perivasküler, periadneksiyal, esas olarak T hücrelerden oluşan infiltrat ve belirgin ödem izlenir. İnfiltrat alanında nadiren az sayıda nötrofil ve eozinofil bulunabilir. Üst dermis ve perivasküler alanlarda ödem ve endotel hücre şişmesi de genellikle vardır. Bazal tabaka vakuolizasyonu görülen olgularda lupus eritematozus açısından direkt immünfloresan inceleme yapılmalıdır. PIE'de immünfloresan normaldir.[2,3,14]

İmmünohistokimyasal olarak PIE'deki infiltrat çoğunlukla yardımcı T hücrelerinden oluşur. Makrofajların oranı düşük iken, CD1a+ hücre sayısı artmıştır. Erken dönemde CD4+ T hücreler, geç dönemde de CD8+ T hücreler daha fazladır. Lupus eritematozusta dermal infiltrattaki lenfositler büyük oranda CD4+ T hücreler ve B hücrelerden oluştuğu için bu özellik lupus eritematozustan ayrımında yararlı olabilir.[25]

Tanı ve Ayırıcı Tanı

Hastalığın tanısı esas olarak anamnez ve klinik bulgular ile konulur.[9] Histolojik özellikler tanısal değildir. Hastalığa tanısal bir laboratuvar değişikliği de eşlik etmemektedir. İmmünfloresan ve fotoyama test negatiftir.[1,15,25]

PIE hastalarında hem hastalığın tanısının konulması hem de hastalığa neden olan spektrumun belirlenmesi amacıyla fototest yapılmalıdır. Fototest yapıldığında aynı zamanda hastalık şiddeti konusunda da fikir sahibi olunabilir.[3,5,24] PIE'de optimal fototest protokolü artan dozlarda UVA ve UVB'nin en fazla üç ya da dört gün uygulanmasıdır. Bu amaçla 60-100 J/cm^2 UVA ve UVB minimal eritem dozunun 1.5 kat fazlasının uygulanması ile lezyon gelişimi sağlanabilir. Testin okunması için 48-72 saat beklenmelidir.[7,14,24] Hastaların %60'dan fazlasında anormal reaksiyonlar izlenmektedir.[14] Bazı olgularda güneş ışığının en yoğun hissedildiği zaman diliminde hastanın ışığa bir saat süreyle maruz kalması PIE tanısında basit, uygulanabilir ve kolay bir yöntem olarak denenebilir. Hasta bu bir saatlik süre sonunda lezyonlarla başvurabilir.[9]

Hastalığın ayırıcı tanısı diğer immünofotodermatozlar, atopik dermatit, fotoallerjik dermatit, solar ürtiker, Jessner'in lenfositik infiltratı, eritropoietik protoporfiri, eritema multiforme ve lupus eritematozus ile yapılmalıdır. Bütün bu hastalıklardan ayrımında öykü, klinik bulgular, fotoprovokasyon testleri ve serolojik değerlendirmeler sıklıkla yeterli olur.[1,2,15,25]

Fotosensitivite nedeniyle PIE'nin en önemli ayırıcı tanısı lupus eritematozus ile yapılmalıdır. Lupus eritematozusun erken döneminde PIE-benzeri lezyonları bulunan hastalar tanımlandığından, PIE'li hastalarda lupus eritematozus gelişme riski her zaman merak konusu olmuştur. Bununla birlikte PIE sonrası lupus eritematozus gelişen olgu tanımlanmamıştır. Lezyonların güneşe maruziyetten 1-3 hafta gibi bir latent dönem sonra ortaya çıkmaları ve uzun iyileşme süreleri de lupus eritematozus için tipiktir. Karar vermekte zorlanılan durumlarda antinükleer antikorlar için seroloji, histolojik inceleme ve immünfloresan inceleme yapılabilir. Deneysel olarak lezyonların oluşturulması da tanıya yardımcı olabilir. PIE lezyonları ardışık ışık uygulamalarından günler sonra sıklıkla da 2-3 gün sonra oluşurken

lupus eritematozusta lezyon gelişimi haftalar sonra olur.[5,7,15,25] Alman dermatologların bu durumu açıklamak için kullandıkları bir tanımlama vardır, derler ki hasta tatilde PIE kapar, ama eve lupus eritematozus getirir.[7] Sonuç olarak günümüzde hem klinik seyir, hem histolojik özellikler, hem de fototest yanıtları bakımından farklılıkları olan iki ayrı hastalık olduğu, PIE'nin lupus eritematozus öncüsü ya da habercisi olmadığı belirtilmektedir.[19,25]

Tedavi (bakınız Konu 34)

Hastalığın tedavisinde temel prensip yoğun güneşten korunma, mevcut lezyonların topikal kortikosteroidler veya kalsinörin inhibitörleriyle semptomatik tedavisi ve sonraki maruziyetler için profilaksi sağlayan uygulamalardır. Güneşten koruyucuların hem UVA hem de UVB spektrumunda etkili olanları tercih edilmelidir. İlkbahar ya da yaz mevsiminin başında dört hafta süreyle haftada iki ya da üç kez PUVA ya da UVB uygulaması genellikle lezyon çıkışını önlemede yeterli olmaktadır[1,3,10,11,15,25] (bakınız Konu 34). Fotosensitivite ile D vitamini eksikliği arasında ilişkinin tespit edilmesi ve UV ilişkili "hardening" yanıtı sırasında D vitamini seviyelerinin yükselmesi, PIE tedavisinde D vitamini desteğini gündeme getirmiştir.[15] Sistemik kortikosteroidler, antioksidanlar, beta karoten ve antimalaryaller de faydalı olduğu düşünülen diğer tedavi ürünleridir.[1,3,10,11,15,18,23,25]

Solar Ürtiker

Solar ürtiker farklı UV dalga boyları ile tetiklenen ürtikeryal plaklarla karakterize bir fotodermatozdur.[31-35] Solar ürtiker kliniğinde olan ilk olgular 1719 yılında Borsch tarafından tanımlanmış olup solar ürtiker ismi ilk kez 1923 yılında Duke tarafından kullanılmıştır. Sonraki yıllarda solar ürtikeri tetikleyen dalga boylarının ve hastalığa neden olan fotoallerjenin belirlenmesine yönelik çok sayıda araştırma yapılmıştır.[31-35] Solar ürtiker hem ürtiker grubu içerisinde hem de fotodermatozlar içerisinde nadir görülen bir hastalıktır. Ürtikerli olguların %0.08'ini oluşturur. Bir dermatoloğun hayatı boyunca üç ya da dört hasta görebileceği belirtilmiştir.[32] Hastalık her yaşta başlayabilir, ancak genellikle genç erişkinlerin hastalığıdır. Solar ürtiker genç kadınlarda daha sık görülür.[1,3,5,9]

Patogenez

Solar ürtikerde fizyopatoloji tam olarak bilinmemekle birlikte hastalık ışığı absorbe eden bir kromofor (fotoallerjen) ile tetiklenen tip 1 erken hipersensitivite yanıtı ile karakterizedir. Kromoforun yeri ya da yapısı bilinmemektedir. Işığın deri veya serumdaki kromofor tarafından absorbe edilmesi bir fotoürün oluşumuna yol açar. Bu fotoürün immünglobulin (Ig) E'ye ve mast hücre yüzeyine bağlanma özelliğinde olup mast hücre degranülasyonuna yol açmakta, salınan mediyatörler de ürtikeryal yanıta neden olmaktadır.[1,6,32,33]

Aktif fotoallerjenin hastanın serumunda bulunduğu ve solar ürtikerli hastadan alınan serumun sağlıklı kişiye intradermal olarak enjeksiyonundan 2-6 saat sonra uygulanan ışığın sağlıklı kişide de lezyon oluşturduğu görülmüştür. Bu uygulama hastalığın pasif olarak aktarılabildiğini göstermektedir.[32,33] Hastalığın dolaşımdaki bir fotoallerjenden kaynaklandığını destekleyen bir diğer gözlem ise solar ürtikerli bazı hastalarda, hastanın kendi serumu ışınlandıktan sonra deriye tekrar uygulandığında uygulama bölgesinde ürtikeryal reaksiyon gelişmesidir.[32,33]

Solar ürtikerli hastalarda lezyonlar UV'nin değişik dalga boyları ile bazen de görünür ışıkla tetiklenirler. Her hastada farklı dalga boylarının lezyon oluşturması patogenezde farklı kromoforlar ve farklı mekanizmaların rol alabileceğini düşündürmektedir.[10] Bu nedenle de solar ürtikerde lezyon çıkışına neden olan dalga boyu yani etkin ışık spektrumu araştırılmaktadır.[1,31]

Etkin ışık spektrumu, ürtiker yanıtına neden olan spesifik dalga boylarına işaret eder. Etkin ışık spektrumu, fotoallerjenin yapısıyla büyük ihtimalle de moleküler ağırlığıyla ilişkilidir. Solar ürtikerde etkin ışık spektrumu hastalar arasında büyük farklılıklar göstermesine karşın sıklıkla 300 ve 500 nm arasındaki dalga boylarındadır.[2,3,9,31,33,35] Avrupa'lı hastaların UV'den, Japonların ise görünür ışıktan daha fazla etkilendiği bilinmektedir.[3] Görünür ışıkla tetiklenen olgularda porfiriler öncelikle ekarte edilmesi gereken hastalıklardır.[2]

Solar ürtikerli hastalarda, etkin ışık spektrumundan daha uzun dalga boyları mevcut lezyonları baskılayabilir ya da etkin ışık spektrumuna karşı oluşturulan cevabı azaltabilirler, bu tür etkiye sahip olan dalga boylarına inhibisyon spektrumu denir.[33,34] İnhibisyon spektrumu genellikle etkin ışık spektrumundan daha uzun dalga boylarını içerir. Solar ürtikerli hastalarda, etkin ışık spektrumundan önce uygulandığı taktirde, etkin ışık spektrumundaki ışığın etkisini büyüten ışık dalga boyuna ise "augmentasyon spektrumu" denilir. "Augmentasyon" spektrumunun ürtikeryal yanıtı büyüten bu etkisi sadece etkin ışık spektrumundan önce uygulandığı durumlarda ortaya çıkmaktadır.[32]

Klinik Bulgular

Primer solar ürtiker, hastalığın idiyopatik formu olup deri veya dolaşımda bulunan bir fotoallerjenin farklı ışık dalga boylarını absorbe ederek tetiklediği tip 1 hipersensitivite reaksiyonu olarak ortaya çıkar. Sekonder solar ürtiker ise ilaçlarla ilişkili olabilen, lupusla ve kutanöz porfirilerle birlikte görülen hastalık formudur.[2,3,9,11,33,34]

Primer form herhangi bir yaşta ve aniden başlar.[10,11] Hastalar genellikle lezyonların UV ile ilişkisinin farkındadırlar.[3,10] Solar ürtiker klinik olarak diğer ürtiker formlarına benzer. Hastalar kaşınan, kızaran, kabaran ve kaybolan lezyonlar nedeniyle başvururlar. Yanma da eşlik eden semptomlardan biridir. Semptomların süresi ve şiddeti genellikle coğrafik faktörlerle de ilişkili olup ışığa maruz kalınan süre ve ışığın yoğunluğu gibi ek faktörlerden de etkilenir.[1,3,9,10,35]

Bazı hastalarda lezyonların tetiklenmesi için birkaç dakikalık ışık maruziyeti yeterli iken bazılarında bu süre birkaç saati bulabilir.[2] Yanma ve kızarıklık şeklindeki ilk değişiklikler genellikle UV maruziyetinden birkaç dakika sonra başlar, hızla kabararak tipik ürtiker plağını oluşturur.[4,35] UV maruziyeti kısa süreliyse sadece eritem gelişebilir ve plak oluşmayabilir.[3] Tipik solar ürtiker lezyonlarının her zaman aynı bölgede yerleştiği hastalık varyantı fiks solar ürtiker şeklinde adlandırılmaktadır.[36]

Diğer fotodermatozlarda olduğu gibi solar ürtikerli hastalarda da lezyonlar boynun V bölgesi, kollar ve bacaklarda ortaya çıkar, yüz ve eller gibi devamlı güneş alan bölgeler ise genellikle daha az etkilenirler.[35] Kıyafetlerin bir hat gibi sınırladığı ürtiker plakları hastalığın tipik görünümünü oluşturur.[2] Genellikle ışığın çıplak deriye direkt teması gerekli olmasına karşın, yaz aylarında ince kıyafetlerden geçen ışıklar nedeniyle vücudun kapalı

alanlarında da lezyon gelişimi olabilir.[3,12,15] Mukozaların etkilenme oranı hastadan hastaya değişir. Şiddetli mukozal tutulum nadirdir.[35] Lezyonların yaygın olduğu olgularda ve ışığa maruz kalınan süre uzun ise histamin ve diğer inflamatuvar mediyatörlerin salınımına bağlı olarak konstitüsyonel bulgular gelişebilir, baş ağrısı, bulantı, senkop, nadiren de anafilaktik şok şeklinde izlenen bu tabloya acil müdahale gereklidir.[1,3,9,35]

Işık etkisi sonlandırıldıktan sonra lezyonlar diğer ürtiker tiplerine benzer şekilde herhangi bir değişiklik bırakmadan sıklıkla ilk yarım saatten sonra, nadiren de daha uzun sürelerde kendiliğinden kaybolur.[3,4,34]

Hastalık süresi ve seyrinin tahmin edilmesi güçtür. Tedavi yanıtları çok değişkendir ve genellikle tedaviye dirençlidirler. Hastalık süresi olgular arasında büyük farklılıklar gösterir.[1,11,12] Elli yedi hastalık bir seride ışık duyarlılığının olguların yarısına yakınında ortalama beş yıl içinde kendiliğinden gerilediği ve ortadan kalktığı bildirilmiştir.[37] Klorpromazin, repirinast, benoksaprofen, tetrasiklin ve oral kontraseptif gibi ilaçlarla tetiklenen solar ürtiker ilaçların kesilmesiyle birlikte kaybolur.[35] Lenfositoma kutis ve atopik dermatit solar ürtikerli hastalarda tanımlanan deri hastalıklarıdır.[6,32,33]

Histopatolojik Bulgular

Histopatolojik özellikler diğer ürtiker formlarına benzer ve dermal ödem, vazodilatasyon ve değişik sayıda eozinofiller ve lenfositlerin eşlik ettiği dermal perivasküler infiltrat şeklindedir.[9] Maruz kalınan UV miktarı infiltratın yoğunluğunu da etkiler. Ürtikerin geç dönem bulgusu olan monositlerin hakim olduğu infiltrat paterni solar ürtikerde genellikle yoğun UV maruziyetlerinde izlenmektedir.[35] İmmünohistokimyasal çalışmalarda kan damarları çevresinde IgM, IgG, C3 ve C1q; damar duvarında ise IgM, IgG ve C3 birikimi belirlenmiştir.[33,34]

Tanı ve Ayırıcı Tanı

Solar ürtiker anamnez bulguları ve deri lezyonları görüldüğü takdirde kolaylıkla tanı alır. Bununla birlikte hastalığın nadir olması ve lezyonların özellikle kısa süreli ışık maruziyeti sonrası hızla kaybolma eğilimi göstermesi nedeniyle öykü veya klinikle doğru tanıya ulaşmak her hastada mümkün olmayabilir. Farklı dalga boylarıyla yapılan fototest ya da fotoprovokasyon testleri ile hem hastalığın tanısı konulabilir, hem de hastalığı tetikleyen dalga boyu belirlenerek hastanın sakınması gereken ışık kaynaklarının anlaşılmasına dolayısıyla da tedavisine yönelik değerli veriler elde edinilebilir. Fototest tercihen monokromator ya da solar simülatörlerle yapılmalıdır, ancak bu cihazların olmadığı merkezlerde UVB için UV lambası, UVA için siyah floresan lamba gibi polikromatik ışık kaynakları, görünür ışık için de slayt projektör ışığı ya da güneş ışığından da faydalanılmalıdır.[32,34]

Fototest uygulamaları genellikle sırtın alt kısımları gibi güneş görmeyen bölgelerde yapılır.[38] Uygulamalar sırasında 1 cm^2'lik pencereler bulunan bir örtü kullanılabilir. Test için ışık kaynağının deriye uzaklığı 10 cm olacak şekilde ayarlandıktan sonra her bir pencereye farklı dalga boyunda ışık uygulanarak cevap değerlendirilir.[35,38] Solar ürtikerde uygulamadan hemen sonra okuma yapılır. Altı saat sonra ve bir gün sonra okuma tekrar edilir.[34] Işık uygulandıktan sonra kaşıntılı eritem, ödemli alanlar veya plaklar pozitif test sonucuna işaret eder. İlk 1-3 dakika sonra herhangi bir değişiklik yok ise o zaman aynı ışık kaynağı

ile bu kez hastalıktan etkilenen alanda bu uygulama tekrarlanır. Solar ürtikerde hastalığı ve özelliklerini tanımlayıcı dalga boylarını belirlemek zordur, hastalığın dışlanabilmesi için her bir ışık kaynağı için bu uygulamalar tekrarlanmalıdır.[32,34,35] Hastalarda etkin ışık spektrumu belirlendikten sonra, bir alana etkin ışık spektrumu, bu alanın diğer yarısına da etkin ışık spektrumundan kısa ve uzun dalga boylarında ışık uygulanarak "augmentasyon" ve inhibisyon dalga boyları bulunabilir.[32,34]

Görünür ışığa duyarlı hastalarda yapay oda ışıkları ürtikere neden olabilirler.[3] Yapay ışık kaynaklarının 5-15 dakikalık uygulamalarında ürtikeryal reaksiyonlar tetiklenebilir.[3,32]

Solar ürtikerli hastaların en önemli ayırıcı tanısı PIE ve porfiriler ile yapılmalıdır. PIE'de lezyonların ışığa maruz kalındıktan sonra solar ürtikere göre daha geç süre de başlaması, daha uzun süre kalması, porfiride ise kaşıntı yerine ağrının ön planda olması ve aile öyküsünün bulunması, bu hastalıkların solar ürtikerden ayrımında önemli özelliklerdir.[38]

Tedavi (bakınız Konu 34)

Solar ürtiker tedavisinde etiyolojik faktörün ortadan kaldırılması her zaman mümkün olmaz. Ancak solar ürtikerin tedavisi lezyon gelişiminin önlenmesi şeklinde planlanabilir. Tedavide diğer ürtiker tiplerine benzer şekilde antihistaminikler denebilir. Yanıt değişkendir. Sedatif olmayan antihistaminiklerin yüksek dozları, doksepin, siklosporin, plazmaferez, intravenöz immünglobulin, antimalaryaller, indometazin ve beta karoten denenen tedavi seçenekleridir. Doğal gün ışığına devamlı maruz kalan bölgeler veya yakın zamanda ürtiker lezyonu gelişen alanlarda sonraki radyasyona tolerans gelişmektedir. Bu özellik terapötik olarak da kullanılabilir, hem UV hem PUVA ile desensitizasyon tedavileri yapılabilir (bakınız Konu 34). Fotosensitif hastalarda anafilaksi gelişebilir. Bu hastaların yoğun ve uzun süreli UV maruziyetten sakınmaları konusunda bilgilendirilmeleri gereklidir.[1,6,11,12,33,34]

Kronik Aktinik Dermatit

Kronik aktinik dermatit (KAD), UV'nin farklı dalga boylarına karşı fotosensitivitenin belirgin olduğu kronik seyirli, egzematöz reaksiyonlarla karakterize bir fotodermatozdur.[3,39] İlk kez 1961 yılında salisilanilide karşı fotoallerjik reaksiyonu takiben gelişen persistan fotosensitiviteyi tanımlamak için kullanılmıştır.[4] 1979 yılında Hawk ve Magnus KAD terimini ilk kez kullanmışlar,[40] 1990 yılında da Lim ve ark.[41] günümüzde yaygın olarak kabul edilen hali ile KAD'ı UVB'ye karşı bozulmuş minimal eritem dozunun bulunduğu tüm fotodermatozları kapsayan bir başlığa dönüştürmüşlerdir.[9,42] Daha önceki yıllarda fotosensitif egzema, kronik fotosensitif dermatit ve aktinik retiküloid olarak tanımlanan tüm tablolar günümüzde KAD başlığı altında toplanmaktadır.[1,4,11] Hastalığın psödolenfomatöz tipi aktinik retiküloide, egzematöz tipi ise fotosensitif dermatite karşılık gelmektedir.[2]

KAD'ın karakteristik iki özelliği geniş bir ışık spektrumuna karşı yüksek ölçüde duyarlılık[3] ve olguların yaklaşık %70'inde görülen allerjik kontakt dermatit veya fotoallerjik kontakt dermatit tablolarıdır.[1,39,43-45]

KAD ılıman iklimli bölgelerde, Amerika ve Asya'da belli merkezlerde esas olarak da beyaz erkeklerde bildirilmiştir. Bunun en önemli sebebi tanısal testlerin yapılamadığı ülkelerde hastalığın muhtemelen allerjik kontakt dermatitten ayrılamamasıdır. Epidemiyolojik veriler hastalığın koyu renk derililerde ve dünya genelinde görülebildiğine işaret etmektedir.[10,13,43-46]

Hastaların %90'dan fazlası 65 yaş üstündedir. Hastalık erkeklerde daha sıktır.[2,3] Kadınlar tüm hasta popülasyonunun %10-22'sini oluştururlar.[47] HIV'liler ve atopik dermatitlerde klasik yaş dağılımı dışında genç yaşlarda da KAD gelişebildiği bilinmektedir.[2,6,8,10] Bu iki özel durumun dışında da genç popülasyonda tanımlanan olgu sayısının artma eğiliminde olduğunu gösteren çalışmalar vardır.[10,39] kuzey Amerika'da yapılan bir çalışmada hastalığın sık görüldüğü iki grup deri fototipi 4 ve 5 olan genç kadınlar ve deri tipi 1, 2 ve 3 olan yaşlı erkekler şeklinde tanımlanmıştır.[39]

Patogenez

Hastalığın sebebi tam olarak bilinmemektedir. Hastalığın patogenezine yönelik çok sayıda görüş vardır. KAD'lı hastalarda sıklıkla bir ya da birden fazla antijene karşı allerjik ya da fotoallerjik kontakt yanıt görülür[3] ve klinik ve histolojik olarak gecikmiş tip hipersensitivite reaksiyonuna işaret eden hücre ve sitokin profili bulunmaktadır,[10] bu nedenle de hastalığın çok sayıda kontakt veya fotokontakt allerjen ve atopik substratla tetiklenen persistan T hücre aktivasyonu zemininde gelişen bir hastalık olduğu düşünülmüştür.[10] Bu hastalar yama testinde kullanılan farklı allerjen serilerine karşı duyarlılık gösterirler, buna karşın KAD patofizyolojisinde yer alan allerjenin ekzojen değil endojen ve epidermal bir allerjen olduğu düşünülmektedir.[1,11] KAD'da yama testte sık olarak belirlenen fragrance ve kolofoni gibi fototoksik kontakt allerjenlerin, endojen proteinleri de allerjenlere dönüştürebileceği öne sürülmüştür.[1,10-12]

Derideki endojen fotoduyarlandırıcı olarak kynurenic asite karşı reaksiyon da suçlanmaktadır.[3] KAD'daki etkin ışık spektrumu güneş yanığına neden olan spektruma benzemekte olup fotosensitivite güneş ışığının daha düşük dozlarında ortaya çıkmaktadır, bu nedenle de güneş yanığında olduğu gibi KAD'da da antijenik molekülün DNA olabileceği öne sürülmektedir.[42] UV ışığının direkt etkisi muhtemelen DNA ya da fragmanlarında yapısal değişikliklere neden olmakta, bu durum egzemanın effektör fazını başlatmakta ya da vücudun normal proteinlerinde oksidatif değişikliklere neden olmakta, sonuç olarak da endojen bir neoantijen oluşmaktadır.[1,6] Bu hipotezlerin tek başına ya da bir kaçının birlikte etkili olabileceği düşünülmektedir.[46]

Hastalığın etyopatogenezinde öne sürülen en güncel hipotez ise KAD'da UV ile normalde oluşturulan gecikmiş tip hipersensitivite baskılanmasının yani fotoimmünsüpresyonun olmayışıdır.[1,44,45]

Fotoimmünsüpresyonun yeterli olmaması kronik güneş hasarı bulunan deriden allerjenlerin elimine edilmesini azaltabilir veya önleyebilir. KAD'da fotosensitivitenin gerilediği durumlarda bile kronik egzematöz tablonun bulunması bu şekilde açıklanmaktadır.[1,6,11] Fotoallerjenden kaçınmaya ya da fotoallerjenin eliminasyonuna rağmen baskılanamayan fotoallerjinin inflamatuvar lezyonların kronikleşmesine neden olduğu düşünülmektedir.[7]

Klinik Bulgular

Hastalık güneş gören bölgelerde sıklıkla subakut veya kronik nadiren de akut egzema kliniğinde başlar. Tipik özellik en azından bir yıldır devam eden inatçı ve kronik kaşıntılı bir egzema olup likenifikasyon çok belirgindir. Yama tarzında ya da konfluen olabilir. Zamanla normal deri ya da eritemli veya egzematize alanlar üzerinde parlak eritemli infiltre psödolenfomatöz papül ve plaklar gelişmeye başlar.[1,2,9,10,43] Bu tablo içinde pigmentasyon

değişikliği gösteren alanlar olabilir. Lezyonlar genellikle normal deride ortaya çıkarlar, bununla birlikte atopik dermatit, seboreik dermatit, fotoallerjik dermatit veya allerjik kontakt dermatit alanlarında, nadiren PIE üzerinde de görülebilirler.[1,2,6,8,11,44,47]

En çok etkilenen bölgeler yüz, skalp, sırt, boyun yanları, göğüs üst kısmı, kolların dorsal kısımları ve el sırtlarıdır. Şiddetli yüz tutulumu aslan yüzü görünümüne neden olabilir. Nazolabial sulkuslar, submental bölge, üst göz kapakları, parmak araları, kulak arkası ve deri kıvrımları gibi bölgeler etkilenmez.[2,5,10,42] Erken dönem hastalıkta kıyafetlerin altında kalan alanların korunması nedeniyle belirgin bir demarkasyon hattı olur.[2] Hastalık süresi uzadıkça güneş görmeyen alanlar da etkilenmeye başlar. Erken dönemlerde güneş görmeyen alanlardaki tutulum eşlik eden allerjik kontakt dermatite işaret eder.[3] Diğer fotosensitif hastalıkların aksine KAD'da el ve ayak iç kısımları da etkilenmiştir.[3,10] KAD seyrinde eritrodermi görülebilir.[1,9,48]

Hastalık genellikle yaz aylarında başlar, ancak kronikleşme eğilimi yüzünden kış aylarında da devam eder, bu nedenle tüm yılı etkileyebilen kronik bir tablo olarak karşımıza çıkar.[1,9]

KAD'ın olağan seyri uzun süre devam eden fotosensitivite ve eşlik eden allerjik kontakt dermatittir.[42-45] KAD'lı olguların yaklaşık %70'inde allerjik kontakt dermatit veya fotoallerjik kontakt dermatit vardır.[1,39] KAD hastaları hem endojen fotoallerjenlere hem de ekzojen allerjenlerle oluşturulan gecikmiş tip hipersensitivite yanıtlarına yatkındırlar ve bu yatkınlığın sebebi bilinmemektedir. Farklı coğrafik bölgelerden bildirilen KAD'lı hastalarda yama test ve fotoyama test uygulamalarında farklı allerjenler belirlenmiştir.[1,5,8,10-13,39]

KAD'da fotosensitivite çok belirgindir. Başlangıçta fotokontakt reaksiyonu oluşturan dalga boyu hemen her zaman UVA'dır, öte yandan persistan ışık reaktivitesi gelişince olgularda UVB'ye ve daha uzun dalga boylarına karşı da fotosensitivite gelişir.[1,4,6,10,47] Dawe ve ark.'nın[45] 178 KAD'lı hastanın yirmi yıldan uzun takip süreleri sonunda elde ettikleri verilerine göre, hastalığın bozulmuş fototest yanıtları yani fotosensitivite komponenti yıllar içinde belirgin olarak gerilemektedir. Öyle ki bu verilere göre yeni tanı almış hastalarda fotosensitivitenin beş yılda gerileme olasılığı %10, on yılda gerileme olasılığı %20 ve on beş yılda gerileme olasılığı ise %50'ye yakındır. Hastalığın allerjik kontakt dermatit komponenti ise devamlılık gösterme eğilimindedir.[39,45] Şiddetli UVB fotosensitivitesi olanlar ve bir ya da daha fazla yama testi serisi allerjenine karşı duyarlılığı olan hastalarda ise prognoz kötüdür.[46]

Histolojik Bulgular

Histopatolojik değerlendirme tanısal değildir. Histolojik özellikler hafif şiddette bir dermatitten psödolenfomaya uzanan bir spektrumda görülebilirler. Epidermal spongiyoz, akantoz, perivasküler yoğun lenfohistiyositik infiltrat beraberinde geniş, hiperkromatik çekirdekli lenfositler ve mitotik figürler izlenir. İnfiltrat içinde makrofajlar, eozinofiller ve plazma hücreleri olabilir. Bazı hastalarda epidermotropizm gösteren atipik lenfositler izlenebilir.[1,2,10,42-45,47] Multinükleer dermal dendrositlerin mononükleer koleksiyonları ve papiller dermisin lamellar retiküler fibroplazisi de tanımlanan diğer histolojik bulgulardır.[47]

Tanı ve Ayırıcı Tanı

Hastalığın tanısında önemli olan üç özelliği vardır.[1,4,6,10,47]

i. Klinik Özellik: Güneş gören bölgelerde kronik kaşıntılı, infiltre papüller, plaklar ve likenifikasyonla seyreden egzematöz karakterde inatçı erüpsiyon

ii. Fotobiyolojik Özellik: Kapalı alanlarda UVB ve daha uzun dalga boylarının minimal

eritem dozunun azalması ve ışığa maruz kalan bölgelerde tipik lezyonların oluşması. Başlangıçta fotokontakt reaksiyonu oluşturan dalga boyu hemen her zaman UVA'dır, öte yandan persistan ışık reaktivitesi gelişince olgularda UVB'ye ve daha uzun dalga boylarına karşı da fotosensitivite gelişir.

iii. Histolojik Özellik: Lenfoma benzeri değişiklikler eşlik etsin etmesin kronik egzema bulguları.

Tanıda kullanılan en önemli iki laboratuvar testi fototest ve yama testtir.[44] İdeal olarak fototest ya monokromator ile ya da solar simülatör ile yapılmalıdır. Her iki teknolojinin de uygulanamadığı durumlarda görünür ışık için ışık kaynağı olarak slayt projektör cihazı ya da güneş ışığı da kullanılabilir, ancak güneş ışığı ile yapılan uygulamalarda sonuç genellikle değişken olup memnun edici olmaz. Bu uygulama bazen hastalığın tetiklenmesine de neden olabilir. Hastaların hemen hepsinde etken ışık dalga boyları UVB spektrumunda ortaya çıkar, bir kısmında ek olarak UVA ya da görünür ışık da vardır. UVB'ye karşı fotoduyarlanması olmayan buna karşın UVA'ya karşı duyarlılık gösteren fototest sonuçları ilaçla tetiklenen fotosensitiviteye işaret etmektedir.[2,3,42,44,46] Son yıllarda sadece UVA'ya duyarlı olan hastaların sayısında artış görülmektedir.[46]

Yama test veya fotoyama testte belirlenen allerjenler arasında parafenilendiamin, neomisin sülfat, potasyum dikromat, "fragnance", kompozitler, güneşten koruyucular, karbamiks, bitkiler, bitki deriveleri, oksibenzon, avobenzon ve "musk ambrette" vardır.[1,5,8,10-13,39]

Serolojik olarak hastanın lupus açısından da değerlendirilmesi gereklidir. Anti-Ro/La gibi otoantikorların kontrol edilmesi önemlidir.[2,42] Hastalarda dikkat edilmesi gereken bir diğer nokta da porfirilerdir. Porfirin seviyeleri ölçülmeli,[42] gençlerde HIV serolojisi mutlaka kontrol edilmelidir.[42,47]

KAD ayırıcı tanısında yer alan hastalıklar ilaç erüpsiyonları, allerjik kontakt dermatit, fotoallerjik kontakt dermatit, kutanöz T hücreli lenfoma, akut veya subakut kutanöz lupus eritematozustur.[1,42]

Çok şiddetli olguların klinik ve histolojik olarak kutanöz T hücreli lenfomadan ayrımı çok zordur. Kutanöz T hücreli lenfomalı olguların bir kısmında güneş gören bölgelerde de lezyon olabileceğinden fotosensitivite her iki hastalığın ayırıcı tanısında her zaman kullanılamaz. Her iki hastalığın ayırımı için TCR (T cell rearrangement) ve immünohistokimyasal analizler yapılmalıdır. KAD'da nadiren Sezary hücresi görülebilir, ancak kutanöz T hücreli lenfomadan farklı olarak CD4: CD8 oranı düşük olur.[1,8,9,43,44,47]

Şiddetli aktinik retiküloidli olgularda dolaşımda Sezary hücreleri bulunabileceği, şiddetli olgularda lenfoma gelişimi olabileceği öne sürülmüş.[1,8,9,43,44,47] buna karşın, bir çalışmada 231 aktinik retiküloidli olguda lenfoma insidansı normal popülasyondan farklı bulunmamıştır.[49] Günümüzde KAD'ın kutanöz T hücreli lenfoma prekürsörü olmadığı ve KAD üzerinden kutanöz T hücreli lenfoma gelişimi olmadığı düşünülmekle birlikte.[1,8,9,43,44,47] klinik benzerlik olan durumlarda T hücre gen rearanjmanı pozitifliği, CD4: CD8 oranı yüksekliği, T hücre antijen delesyonu olanlarda ve/veya fototesti negatif olanlarda öncelikli olarak kutanöz T hücreli lenfoma düşünülmelidir.[1,8,47]

Tedavi (bakınız Konu 34)

KAD tedavisinde güneş ışığı ve yapay ışık kaynaklarından korunma gereklidir. UVB ve PUVA ile tolerans gelişimi uyarılabilir, buna karşın topikal kortikosteroidler, sistemik kortikosteroidler ve antihistaminikler erken dönemde ve hafif şiddetteki olgularda, azatiyopurin, danazol ve siklosporin ise şiddetli olgularda kullanılabilecek tedavi seçenekleridir.[1,6,9,11,50]

Hastanın ışıktan korunması önemlidir. Bu korunma UV, görünür ışık ve floresan oda aydınlatıcıları da içerir ama hastanın bilgisayar ekranı veya televizyondan korunması gerekmez.[2] Topikal takrolimus güncel tedavi seçenekleri arasındadır. Dermabrazyonla iyileştirilen bir olgu da tanımlanmıştır.[51] Tedavide değerli bir seçenek fototerapi olabilir (bakınız Konu 34). Fototerapide ilk başlarda topikal kortikosteroid ve sistemik kortikosteroidlerle birlikte seans aralıklarının sık olduğu uygulamalar yapılırken steroid kesildikten sonra dozun ve sıklığın azaltıldığı düşük doz PUVA veya dar bant UVB tedavileri de denenebilir. Yanıt alınamayan hastalarda siklosporin 3.5-5 mg/kg, azatiyopurin 1-2.5 mg/kg/gün veya mikofenolat mofetil 25-40 mg/kg gibi immünsüpresyon yapan ilaçlar da kullanılabilir[2,3,11,43-47]

Hidroa Vaksiniforme

Çocukluk döneminin nadir görülen fotodermatozudur. 1862 yılında Bazin tarafından tanımlanmıştır. Hastalığın karakteristik klinik özelliği güneş gören bölgelerde yerleşen ve skarla iyileşen vezikül ve büllerdir. Hydroa Yunanca'da su kelimesine karşılık gelip hastalığın vezikülobüllöz seyrine işaret eder, vacciniforme ise yine Latince "vaccinum" kelimesinden köken alır ve hastalığın aşı skarına benzeri skarlarla iyileşme özelliğine işaret etmektedir.[2,4,52] Hidroa vaksiniforme skarları, yerleşim yeri ve şekilleri bakımından çiçek hastalığına benzerlikleri nedeniyle varioliform skar olarak da adlandırılmaktadır.[1,2,4,10,11,52]

Erkeklerde iki kat daha sık görülen hastalığın prevalansı 0.34/100.000'dir.[4,12,53,54] Ülkemizden bildirilen az sayıda olgu vardır.[55,56]

Hidroa vaksiniformede fotosensitivite genellikle erken çocukluk döneminde ortaya çıkar.[1,4,10,11] Hastalığın biri 1-7 yaş, diğeri 12-16 yaşlarında iki pik yaptığını gösteren çalışmalar da vardır.[53] Hastalık kız çocuklarında daha erken yaşlarda başlar, buna karşın erkeklerde hastalık süresi daha uzundur.[3,5,53,57] İlk lezyonlar genellikle yaz ya da ilkbahar aylarında ortaya çıkar, ancak bazı hastalarda yıl boyunca da yeni lezyonlar oluşmaya devam edebilir.[53]

Patogenez

Hastalığın etiyopatogenezi tam olarak bilinmemektedir. Hastalığın PIE'ye benzer şekilde gecikmiş tip hipersensitivite bozukluğu ile seyrettiği düşünülmektedir.[1,11] Hastalığa neden olan ışık spektrumu UVA'dır, ancak bazı hastalarda lezyonlar UVB ile de tetiklenebilir.[4,53]

Hidroa vaksiniformede ailevi yatkınlık çok belirgin değildir. Kliniği nedeniyle en çok porfirilerle ilişki sorgulanmıştır, ancak porfirin düzeyleri bu hastalarda normaldir. Herhangi bir ilaç ya da kontakt allerjenle ilişki tanımlanmamıştır. Atopik hastalıklarla ilişki de bildirilmemiştir.[53]

Literatürde Latin Amerika ve Asya'dan bildirilen bazı Epstein Barr virus (EBV) ile ilişkili lenfomalı olgularda hidroa vaksiniforme benzeri klinik izlenmesini takiben EBV ile hidroa vaksiniforme arasındaki olası ilişki gündeme gelmiştir.[58-63] Iwatsuki ve ark.[60] hem tipik

hem de atipik hidroa vaksiniforme özellikleri gösteren olgularda insitu hibridizasyon yöntemleriyle lenfositik infiltratlarda EBV'nin kodladığı küçük nükleer RNA parçacıkları (EBER) izlemişler, hidroa vaksiniformenin EBV ile ilişkili lenfoproliferatif bir hastalık olduğunu öne sürmüşlerdir.[59,60] Hidroa vaksiniforme ve EBV ilişkisinin sadece Asya ve Latin Amerika'dan bildirilen olgularda ortaya konması ve hidroa vaksiniformeli hiçbir olguda malign transformasyon belirlenmemesi nedeniyle genel kanı bu bölgelerde tarif edilen hastalığın farklı bir antite olabileceği yönündedir.[1,11,62]

Hidroa vaksiniforme benzeri lenfoma (HVL) Dünya Sağlık Örgütü'nün çocukluk döneminde görülen, EBV ilişkili lenfoproliferatif hastalıklar arasında sınıflanmış bir hastalıktır. Olguların çoğu $CD8^+$ sitotoksik T hücre profilindeyken az bir kısmı ise doğal öldürücü hücre (NK) fenotipindedir[58,61,62] HVL ve hidroa vaksiniforme paylaştıkları klinik özelliklere rağmen seyirleri, sistemik bulguları, tedavileri, tedavi yanıtları ve prognozlarındaki farklılıklar nedeniyle kronik EBV infeksiyonu ilişkili lenfoproliferatif hastalıklar klinik spektrumu içinde farklı yerlerde yer alan hastalıklardır.[58-63]

Klinik Bulgular

Klinik olarak burun yanaklar, kulakta ve el sırtlarında eritemli papüller ve plaklar şeklinde başlayan tablonun seyrinde, bu alanlarda gelişen, derin yerleşimli bazen de hemorajik olan veziküller ve büller görülürler. Lezyonlar ışığa maruziyetten 8-12 saat sonra belirmeye başlarlar. Büller karakteristik olarak kalın kabuklarla iyileşirler ve iyileşirken de yine karakteristik olan çiçeğe benzer değişik büyüklükte minik çukurcuklar bırakırlar. Skar oluşumu için geçen süre ortalama altı haftadır.[1,5,10,11] Bu tipik görünüm dışında lezyonların vücudun diğer bölgelerine yayıldığı olgular da bildirilmiştir.[54] Şiddetli olgularda lezyonlar kulaklar, burun ve parmak uçlarında mutilasyon ve parmaklarda kontraktürlere neden olabilir. Postinflamatuvar pigmentasyon değişiklikleri de sıklıkla vardır.[1,5,53,57] Hidroa vaksiniformeye sistemik bulgular genellikle eşlik etmez[57,58,62] ancak nadiren anterior üveit, fotofobi, lakrimasyon, korneal ülserasyon ya da skar veya görme kalitesinde bozulma şeklinde göz bulguları gelişebilir.[3,53]

Çocukluk döneminde başlayan tablonun şiddeti yaşla genellikle azalır.[5,58] Fotosensitivite olguların büyük bir kısmında genellikle de adölesan dönemde spontan olarak kaybolur. Ortalama hastalık süresi 10 yıldan kısadır.[3,5,53,57]

HVL'de lezyonlar hidroa vaksiniformeyi andırmakla birlikte HVL'de atipik hidroa vaksiniforme özellikleri adı altında toplanan klinik bulgular görülür. HVL ile hidroa vaksiniforme arasındaki temel farklar şunlardır:

i. HVL'de hidroa vaksiniforme lezyonlarının daha derin ve geniş olması, şiddetli skar ve nekroz gelişimi olması.

ii. Lezyonların güneş gören bölgelerde sınırlı olmayışı.

iii. Tabloya hemen daima şiddetli yüz ve dudak ödeminin eşlik etmesi.

iv. Ateş, hepatosplenomegali ve lenfadenopati gibi sistemik bulguların eşlik etmesi

v. EBER hücrelerinin sayısının artışı ve EBV antikor titrelerinde yükseklik.[53,58,60-63]

HVL'nin prognozu genellikle kötüdür. Tipik hidroa vaksiniformeden farklı olarak HVL'nin seyrinde UV'nin tetikleyici rolü daha az belirgindir ve seyrinde veya şiddetinde zaman içinde gerileme genellikle olmaz. Günümüzde HVL ve hidroa vaksiniformenin EBV infeksiyonu

ile ilişkili lenfoproliferatif hastalıklar klinik spektrumu içinde farklı yerlerde olduğu kabul edilmekle birlikte, HVL'nin fatal seyri nedeniyle şüphelenilen olgularda T hücre gen rearanjmanı ile monoklonalitenin araştırılması önerilmektedir.[61,62]

Histopatolojik Bulgular

Akut lezyonlardan alınan histoloji spesifik olmayıp retiküler epidermal keratinosit nekrozu, spongiyoz veya bül oluşumu ve yoğun perivasküler mononükleer hücre infiltratı izlenir. Şiddetli hastalıkta intraepidermal veya subepidermal büller de görülebilir. Dermal konnektif doku nekrozuna bazen vaskülit te eşlik eder.[1-3,10]

Tanı ve Ayırıcı Tanı

Hidroa vaksiniforme tanısında klinik özellikler genellikle yeterlidir. Bununla birlikte tüm hastalarda histolojik özelliklerin değerlendirilmesi ve porfirin seviyelerinin ölçümü gereklidir. Tipik hidroa vaksiniforme özellikleriyle başlayan ve atipik hidroa vaksiniforme özellikleri geliştirerek HVL tanısı alan hastaların varlığı nedeniyle de tüm hastaların periyodik takibi yapılmalıdır.[3,57,58]

Fotosensitivite ile ilişkili sulantılı lezyonların en önemli ayırıcı tanısı porfirilerledir. Hidroa vaksiniformenin ayırıcı tanısında da konjenital eritropoietik porfiri ve eritropoietik protoporfiri ilk sıralarda yer alırlar. Her iki grup hastalıkta da erken yaşlarda başlayan fotosensitivite ve skarla iyileşme vardır. Bu nedenle hidroa vaksiniformeli hastalarda kan protoporfirin seviyeleri mutlaka ölçülmelidir.[5] PIE, hidroa vaksiniforme ile kıyaslandığında daha geç yaşlarda başlar, devamlı güneş gören yerler olan yüz ve el sırtı gibi bölgeler genellikle korunmuştur ve skar PIE seyrinde olağan bir bulgu değildir.[5] Skarla iyileşme özelliği ile hidroa vaksiniforme, primer herpes simpleks infeksiyonundan da kolaylıkla ayrılır.[5]

Tedavi (bakınız Konu 34)

Hastalık hem direkt hem de camdan geçen ışıklarla oluşabildiğinden hastaların hem güneşten koruyucular hem de uygun kıyafetlerle güneşten korunmaları gereklidir. Bu uygulamalardan faydalanmayan olgularda topikal kortikosteroidler, fototerapi (bakınız Konu 34), antimalaryaller, azatiyopurin, siklosporin ve talidomid gibi diğer tedavi seçenekleri değişik başarı oranlarıyla kullanılabilirler.[1,3,10]

Aktinik Prurigo

Aktinik prurigo güneş gören bölgelerde hızla eritemli plaklara dönüşen eritemli makül ve papüllerle başlayan idiyopatik ailevi fotodermatozdur.[64,65] Hutchinson'ın yaz prurigosu, solar prurigo, ailevi aktinik prurigo, PIE'nin prurigo tipi, Amerikan Hintlileri'nin herediter PIE'si gibi isimlerle anılan tablo[64,65] ilk kez 1961 yılında Lopez tarafından "aktinik prurigo" olarak tanımlanmıştır[66] Eskiden PIE varyantı olarak kabul edilen aktinik prurigonun günümüzde klinik, histolojik ve epidemiyolojik özellikleriyle ayrı bir antite olduğu düşünülmektedir.[1,4,64,65] Aktinik prurigolu olguların çoğu deri fototipi sınıflamasına göre deri fototipi 4 ve 5 olan Amerikalılardır. Olguların genellikle de büyük kısmı yüksek rakımlarda oturmaktadırlar.[64,65] Hastalık en sık santral, güney ve kuzey Amerika Hintlilerinde görülür.[65,67] Aile öyküsü sıklıkla vardır.[2]

Aktinik prurigo sıklıkla hayatın ilk dekatlarında genellikle de 6-8 yaşlarında başlar, bu yaşlarda kızlarda iki kez daha sık görülür.[65] Benzer şekilde yaşam boyu kadınlarda daha sıktır. Seyri farklı coğrafik bölgelerde farklılıklar göstermektedir. Tropik bölgelerde kronik bir seyir varken yaz kış ayrımının daha belirgin olduğu iklimlerde hastalık yazın başlayarak ya da şiddetlenerek kış aylarında ise gerileme şeklinde bir seyir gösterebilir.[64,65]

Patogenez

Hastalığın patofizyolojisi bilinmemektedir. Ailevi olgular ve HLA çalışmaları hastalığın immünogenetik zeminine işaret eden bulgular sunmakta olup Amerika, İngiltere, Meksikalı aktinik prurigolularda spesifik HLA subtipleri belirlenmiştir.[1,67-70] Bu HLA antijenlerinin belirlenmesi, spesifik HLA tiplerinin UV ile uyarılan bir peptit antijenine karşı kutanöz yanıta ve aktinik prurigo gelişiminde etkili olabileceğini düşündürmektedir. Bu nedenle de aktinik prurigonun genetik olarak yatkın kimselerde UV ile uyarılan bir antijene karşı gelişen gecikmiş tip hipersensitivite yanıtı olduğu öne sürülmektedir.[1]

Deneysel olarak tekrarlayıcı eritem/suberitemal UV veya UVB dozları veya her ikisi birlikte uygulanınca aktinik prurigo lezyonlarının oluştuğu gösterilebilir.[64] Bu yolla hastalarda güneş görmeyen bölgelerde de lezyonlar oluşturulabilmektedir.[65] Bu nedenle de hastalığın lokal UV ile tetiklenen ancak sistemik immünolojik olaylarla seyreden bir tablo olduğu kabul edilmektedir.[67]

Lenfoid foliküller ve germinal merkezlerde hem T hem de B hücrelerinin bulunması ise patogenezde hem hücresel hem de humoral immünitenin rol oynadığını düşündürmektedir.[69,70] Benzer şekilde periferik kanda T lenfositlerin sayılarının artması da aktinik prurigonun derideki anormal immün yanıttan kaynaklandığını düşündürmektedir. Dudak ve konjonktival lezyonlardan alınan örneklerde immünperoksidaz çalışmalarla T ve B hücrelerinin izlenmesi de aynı bulguyu destekler niteliktedir.[64]

Aktinik prurigoda doku hasarının keratinosit aktivasyonu yapan mediyatörler veya inflamatuvar hücrelerin aktivitesini ya da üretimini artıran mediyatörler aracılığıyla oluştuğu sanılmaktadır.[65]

Klinik Bulgular

En sık başlangıç yeri yüzdür.[67] Lezyonlar yüzde başlar, burun dorsumu, malar bölgeler, dudaklar, boyun V'si, el sırtı ve ön kol gibi güneş gören bölgelerde simetrik olarak ortaya çıkar. Başlangıç lezyonları eritemli papüller olmasına karşın eşlik eden yoğun kaşıntı nedeniyle eksoriasyonlar, kurutlar ve likenifiye plaklar da erken dönemde tabloya eklenebilirler.[64] Hem yüzde hem de ekstremitelerde hipo veya hiperpigmentasyon şeklinde renk değişiklikleri veya basık beyaz skarlar ve yüzde noktasal, pitted veya lineer skarlar izlenebilir.[2] Devamlı, inatçı bir kaşıntı kural olarak her zaman vardır.[64] Zamanla da inatçı kaşıntıya bağlı olarak prurigo nodülleri ortaya çıkar.[5] Kaşıntı hastaların yaşam kalitesini etkileyecek ölçüde şiddetlidir.[67] Şiddetli aktinik prurigoda lezyonlar sakral bölge ve glutea üzerinde de yerleşebilir.[2]

Hastalığa eşlik eden ve karakteristik bulgu olarak kabul edilen eksudatif keilit genellikle alt dudağı etkiler[5,65,67] ve bazı olgularda ilk ve tek bulgu olabilir.[68] Keilit sıklıkla ilk olarak alt dudakta başlar, ancak zaman içerisinde üst dudağı da etkiler. Dudak tutulumu basit kuruluktan kurut, fissür ve ağrının eşlik ettiği şiddetli eksudatif keylit kadar değişebilen klinikte olabilir.[64,68]

Olguların yaklaşık yarısına eşlik eden konjonktival bulgular ise görmeyi etkileyecek ölçüde şiddetli olabilir.[68] Konjonktival etkilenme konjonktivit, fotofobi, sulu gözler veya kaşıntı şeklinde olabilir. Psödopiterjiyum formasyonu görmeyi de etkileyebilir.[64]

Aktinik prurigo seyri yeterince iyi tanımlanmamıştır, bununla birlikte hastalığın erişkin döneme kadar devam eden kronik inatçı bir seyri vardır. Bazı olgularda hastalığın kendiliğinden adolesan dönemde gerileyebildiği bildirilmiştir.[8,11]

Histopatolojik Bulgular

Aktinik prurigonun deri lezyonlarındaki histolojik özellikler spesifik değilken, dudak ve konjonktivadan alınan örnekler hem aktinik prurigo tanısının konulmasında hem de hastalığın diğer fotodermatozlardan ayırımında faydası olan karakteristik histolojik özellikler gösterir.[64] Histolojik olarak deriden alınan biyopside epidermal hiperkeratoz ve akantozla birlikte bazal laminada kalınlaşma görülür. Yüzeyel dermiste yoğun perivasküler lenfositik infiltrat alanları izlenir. Dudak biyopsilerinde ise parakeratoz, regüler akantoz, spongiyoz, bazal tabakada vakuolizasyon ve olguların yarısından fazlasında iyi sınırlı lenfoid foliküller ve eozinofillerin olduğu yoğun lenfositik inflamatuvar infiltrat izlenir.[1,8,11,64,68] Konjonktival lezyonların histolojisi dudak lezyonlarına benzemektedir.[68]

Tanı ve Ayırıcı Tanı

Hastalığın tanısı klinik bulgular yanında histolojik özellikler ve bazı olgularda da fototest ile konulabilir.[5] Aktinik prurigo tanısı için öncelikle fotodermatozların dışlanması gerekir. Hastada antinükleer antikor ve ekstraktable nükleer antikorlar araştırılmalı, özellikle yüz ve ekstremitelerde skar görülen olgularda porfirin metabolizmasının normal olduğundan emin olunmalıdır. Tipik klinik bulguların olmadığı olgularda biyopsi alınmalıdır. İmmünfloresanın negatif olması da önemlidir. Monokromatik fototest ile olguların üçte ikisinde ışık duyarlılığı gösterilebilmektedir.[1,6,11]

Ayırıcı tanıda en önemli hastalıklar atopik dermatit, KAD ve PIE'dir.[64] Atopik dermatitte aktinik prurigodan farklı olarak erken infant döneminde başlangıç, yoğun genel kuruluk, burun üst kısmında etkilenme olmayışı, topikal kortikosteroidler ve nemlendiricilere iyi yanıt verme gibi özellikler vardır.[64,69] KAD ise daha geç yaşta başlar ve UVB minimal eritem dozunda azalma söz konusudur, fotoyama testi pozitiftir, histopatolojik olarak da daha yoğun bir infiltrat söz konusudur.[64] PIE açık renkli deride daha sık olması, veziküllerle seyredebilmesi, skarla iyileşmemesi, kaşıntının kronik ve inatçı bir şekilde olmaması, burun uç kısmının aktinik prurigoda sıklıkla etkilenirken PIE'de hiç etkilenmemesi, filtrumda lezyon olmayışı, kulakların nadiren etkilenmesi, keilit ve konjonktivitin asla olmaması, HLA ilişkisinin olmaması ve profilaksiden faydalanmayışı gibi özellikleriyle aktinik prurigodan ayrılır.[64,69]

Tedavi (bakınız Konu 34)

Tedavide hastaların güneşten korunması önemlidir. Güneşten koruyucu kremler ve kıyafetlere rağmen hastalığın kontrol altına alınması genellikle zordur. Antihistaminik, kortikosteroid, antimalaryal ve azatiyopurin denenebilir. Aktinik prurigo tedavisinde en faydalı olan ajan 50-200 mg/gün şeklinde düşük dozlarıyla talidomiddir.[5,8,10,70]

Kaynaklar

1. Gambichler T, Al-Muhammadi R, Boms S. Immunologically mediated photodermatoses: diagnosis and treatment. Am J Clin Dermatol 2009; 10: 169-80.
2. Hawk JLM, Young AR, Fergusons J. Cutaneous Photobiology. In: Burns T, Breathnach S, Griffiths C, Cox N, editors: Rook's Textbook of Dermatology, eight edition, Blackwell Publishing Ltd, Australia, 2008, 29: 1-29.23.
3. Horio T. Photosensitivity Diseases. In: Krieg T, Bickers DR, Miyachi Y, editors: Therapy of Skin Diseases. Springer-Verlag, Berlin, Heidelberg, 2010, 285-296.
4. Wolf R, Oumeish OY. Photodermatoses. Clin Dermatol 1998; 16: 41-57.
5. Lehmann P. Sun exposed skin disease. Clin Dermatol 2011; 29: 180-8.
6. De Argila D, Aguilera J, Sánchez J, et al. Study of idiopathic, exogenous photodermatoses. Part 1: pathophysiology and technical aspects of photobiologic studies. Actas Dermosifiliogr 2014; 105: 112-21.
7. Lehmann P, Schwarz T. Photodermatoses: diagnosis and treatment. Dtsch Arztebl Int 2011; 108: 135-41.
8. Ferguson J. Diagnosis and treatment of the common idiopathic photodermatoses. Australas J Dermatol 2003; 44: 90-6.
9. González E, González S. Drug photosensitivity, idiopathic photodermatoses, and sunscreens. J Am Acad Dermatol 1996; 35: 871-85.
10. Lecha M. Idiopathic photodermatoses: clinical, diagnostic and therapeutic aspects. J Eur Acad Dermatol Venereol 2001; 15: 499-504.
11. http://www.turkderm.org.tr/turkdermData/Uploads/files/murphy_Guideline_autoimmune_Photodermatoses.pdf.
12. Choi D, Kannan S, Lim HW. Evaluation of patients with photodermatoses. Dermatol Clin 2014; 32: 267-75.
13. Stratigos AJ, Antoniou C, Papathanakou E, at al. Spectrum of idiopathic photodermatoses in a Mediterranean country. Int J Dermatol 2003; 42: 449-54.
14. Hönigsmann H. Polymorphous light eruption. Photodermatol Photoimmunol Photomed 2008; 24: 155-61.
15. Gruber-Wackernagel A, Byrne SN, Wolf P. Polymorphous light eruption: clinic aspects and pathogenesis. Dermatol Clin 2014; 32: 315-34.
16. Boonstra HE, van Weelden H, Toonstra J, et al. Polymorphous light eruption: A clinical, photobiologic, and follow-up study of 110 patients. J Am Acad Dermatol 2000; 42: 199-207.
17. Rhodes LE, Bock M, Janssens AS, et al. Polymorphic light eruption occurs in 18% of Europeans and does not show higher prevalence with increasing latitude: multicenter survey of 6,895 individuals residing from the Mediterranean to Scandinavia. J Invest Dermatol 2010; 130: 626–8.
18. Naleway AL. Polymorphous light eruption. Int J Dermatol 2002; 41: 377-83.
19. Hasan T, Ranki A, Jansen CT, et al. Disease associations in polymorphous light eruption. A long-term follow-up study of 94 patients. Arch Dermatol 1998; 134: 1081-5.
20. Lembo S, Fallon J, O'Kelly P, et al. Polymorphic light eruption and skin cancer prevalence: is one protective against the other? Br J Dermatol 2008; 159: 1342-7.
21. Krutmann J, Morita A. Mechanisms of ultraviolet (UV) B and UVA phototherapy. J Invest Dermatol Symp Proc 1999; 4: 70–72.
22. Wolf P, Byrne SN, Gruber-Wackernagel A. New insights into the mechanisms of polymorphic light eruption: resistance to ultraviolet radiation-induced immune suppression as an aetiological factor. Exp Dermatol 2009; 18: 350- 6.
23. Dummer R, Ivanova K, Scheidegger EP, et al. Clinical and therapeutic aspects of polymorphous light eruption. Dermatology 2003; 207: 93-5.

24. Schornagel IJ, Knol EF, van Weelden H, et al. Diagnostic phototesting in polymorphous light eruption: the optimal number of irradiations. Br J Dermatol 2005; 153: 1234-6.
25. Stratigos AJ, Antoniou C, Katsambas AD. Polymorphous light eruption. J Eur Acad Dermatol Venereol 2002; 16: 193-206.
26. Richards HL, Ling TC, Evangelou G, et al. Psychologic distress in polymorphous light eruption and its relationship to patients' beliefs about their condition. J Am Acad Dermatol 2007; 56: 426-31.
27. Stratigos AJ, Antoniou C, Papadakis P, et al. Juvenile spring eruption: clinicopathologic features and phototesting results in 4 cases. J Am Acad Dermatol 2004; 50(Suppl 2): 57-60.
28. Chen YA, Lee JY. Clinicopathologic study of solar dermatitis, a pinpoint papular variant of polymorphous light eruption in Taiwan, and review of the literature. J Formos Med Assoc 2013; 112: 125-30.
29. Molina-Ruiz AM, Sanmartín O, Santonja C, et al. Spring and summer eruption of the elbows: a peculiar localized variant of polymorphous light eruption. J Am Acad Dermatol 2013; 68: 306-12.
30. Guarrera M, Cardo P, Rebora AE, et al. Polymorphous light eruption and benign summer light eruption in Italy. Photodermatol Photoimmunol Photomed 2011; 27: 35-9.
31. De Argila D, Aguilera J, Sánchez J, et al. Study of idiopathic, exogenous photodermatoses, part II: photobiologic testing. Actas Dermosifiliogr 2014; 105: 233-42.
32. Horio T. Solar urticaria-idiopathic? Photodermatol Photoimmunol Photomed 2003; 19: 147-54.
33. Roelandts R. Diagnosis and treatment of solar urticaria. Dermatol Ther 2003; 16: 52-6.
34. Roelandts R, Ryckaert S. Solar urticaria: the annoying photodermatosis. Int J Dermatol 1999; 38: 411-8.
35. Botto NC, Warshaw EM. Solar urticaria. J Am Acad Dermatol 2008; 59: 909-20.
36. Tuchinda C, Leenutaphong V, Sudtim S, et al. Fixed solar urticaria induced by UVA and visible light: a report of a case. Photodermatol Photoimmunol Photomed 2005; 21: 97-9.
37. Monfrecola G, Masturzo E, Ricardo AM, et al. Solar urticaria: a report on 57 cases. Am J Contact Dermatol 2000; 11: 89–94.
38. Lang DM, Hsieh FH, Bernstein JA. Contemporary approaches to the diagnosis and management of physical urticaria. Ann Allergy Asthma Immunol 2013; 111: 235-41.
39. Que SK, Brauer JA, Soter NA, et al. Chronic Actinic Dermatitis An Analysis at a Single Institution Over 25 Years. Dermatitis 2011; 22: 147-54.
40. Hawk JL, Magnus IA. Chronic actinic dermatitis an idiopathic photosensitivity syndrome including actinic reticuloid and photosensitive eczema [proceedings]. Br J Dermatol 1979; 101(suppl 17): 24.
41. Lim HW, Buchness MR, Ashinoff R, et al. Chronic actinic dermatitis. Study of the spectrum of chronic photosensitivity in 12 patients. Arch Dermatol 1990; 126: 317–23.
42. Paek SY, Lim HW. Chronic actinic dermatitis. Dermatol Clin 2014; 32: 355-61.
43. Hawk JL. Chronic actinic dermatitis. Photodermatol Photoimmunol Photomed 2004; 20: 312-4.
44. Dawe RS, Ferguson J. Diagnosis and treatment of chronic actinic dermatitis. Dermatol Ther 2003; 16: 45-51.
45. Dawe RS, Crombie IK, Ferguson J. The Natural History of Chronic Actinic Dermatitis Arch Dermatol 2000; 136: 1215-20.
46. Hsiao T-L, Chu C-Y. Chronic actinic dermatitis: A clinical study of 15 cases in northern Taiwan. Dermatologica Sinica 2013; 32: 82-6
47. Sidiropoulos M, Deonizio J, Martinez-Escala ME, et al. Chronic actinic dermatitis/actinic reticuloid: a clinicopathologic and immunohistochemical analysis of 37 cases. Am J Dermatopathol 2014; 36: 875-81.
48. Evans AV, Palmer RA, Hawk JL. Erythrodermic chronic actinic dermatitis responding only to topical tacrolimus. Photodermatol Photoimmunol Photomed 2004; 20: 59-61.

49. Bilsland D, Crombie IK, Ferguson J. The photosensitivity dermatitis and actinic reticuloid syndrome: no association with lymphoreticular malignancy. Br J Dermatol 1994; 131: 209-14.
50. Reichenberger MA, Stoff A, Richter DF. Surgical management of chronic actinic dermatitis. J Plast Reconstr Aesthet Surg 2008; 61: 11-4.
51. Safa G, Piéto-Le Corvaisier C, Hervagault B. Recalcitrant chronic actinic dermatitis treated with low-dose thalidomide. J Am Acad Dermatol 2005; 52: E6.
52. Maldonado GCA, Palencia AB. Hidroa vacciniforme. Rev Cent Dermatol Pascua 2006; 15: 198-202.
53. Gupta G, Man I, Kemmett D. Hydroa vacciniforme: a clinical and follow-up study of 17 cases. J Am Acad Dermatol 2000; 42: 208-13.
54. Almeida HL, Kopp J, Jorge VM, et al. Extensive hydroa vacciniforme. An Bras Dermatol. 2013; 88: 620-2.
55. Kaptanoğlu AF, Şahaloğlu Ö, Çomunoğlu C. Hidroa vacciniforme Turk Pediatri Ars 2014; 49: 167-70.
56. Garip F, Sarıkaya E, Antonov M, et al. Hydroa Vacciniforme. J Turk Acad Dermatol 2007; 1: 71202.
57. Kil EH, DeLeo VA. A survey examination of patients with hydroa vacciniforme. Cutis 2011; 88: 245-53.
58. Sangueza M, Plaza JA. Hydroa vacciniforme-like cutaneous T-cell lymphoma: clinicopathologic and immunohistochemical study of 12 cases. J Am Acad Dermatol 2013; 69: 112-9.
59. Iwatsuki K, Xu Z, Takata M, et al. The association of latent Epstein-Barr virüs infection with hydroa vacciniforme. Br J Dermatol 1999; 140: 715-21.
60. Iwatsuki K, Ohtsuka M, Akiba H, et al. Atypical hydroa vacciniforme in childhood: from a smoldering stage to Epstein-Barr virus-associated lymphoid malignancy. J Am Acad Dermatol 1999; 40: 283-4.
61. Plaza JA, Sangueza M. Hydroa Vacciniforme-Like Lymphoma With Primarily Periorbital Swelling: 7 Cases of an Atypical Clinical Manifestation of this Rare Cutaneous T-Cell Lymphoma. Am J Dermatopathol 2015; 37: 20-5.
62. Quintanilla-Martinez L, Ridaura C, Nagl F, et al. Hydroa vacciniforme-like lymphoma: a chronic EBV+ lymphoproliferative disorder with risk to develop a systemic lymphoma. Blood 2013; 122: 3101-10.
63. Wang M, Wang S, Yang QP, et al. Hydroa vacciniforme-like lymphoma of an adult: a case report with review of the literature. Diagn Pathol 2013; 8: 72.
64. Domínguez-Soto L, Hojyo-Tomoka MT, Vega-Memije E, et al. Photodermatoses in tropical countries. Clin Dermatol 1999; 17: 237-43.
65. Arrese JE, Dominguez-Soto L, Hojyo-Tomoka MT, et al. Effectors of inflammation in actinic prurigo. J Am Acad Dermatol 2001; 44: 957-61.
66. Lopez Gonzalez G. [Solar prurigo]. Arch Argent Dermatol 1961; 11: 301-18.
67. Wiseman MC, Orr PH, Macdonald SM, et al. Actinic prurigo: clinical features and HLA associations in a Canadian Inuit population. J Am Acad Dermatol 2001; 44: 952-6.
68. Vega-Memije ME, Mosqueda-Taylor A, Irigoyen-Camacho ME, et al. Actinic prurigo cheilitis: clinicopathologic analysis and therapeutic results in 116 cases. Oral Surg Oral Med Oral Pathol Oral Radiol Endod 2002; 94: 83-91.
69. Hojyo-Tomoka T, Granados J, Vargas-Alarcón G, et al. Further evidence of the role of HLA-DR4 in the genetic susceptibility to actinic prurigo. J Am Acad Dermatol 1997; 36: 935-7.
70. Hojyo-Tomoka MT, Vega-Memije ME, Cortes-Franco R, et al. Diagnosis and treatment of actinic prurigo. Dermatol Ther 2003; 16: 40-4.

İlaç ve Kimyasallara Karşı Gelişen Işık Duyarlılığı

İlgen Ertam

Ege Üniversitesi, İzmir

Can Alıcı Noktalar

- Ultraviyole (UV) ya da görünür ışık ışık duyarlılığına yol açabilir.
- Hem UVA hem de UVB ışık duyarlılığı yapabilir.
- Fototerapi ve fotokemoterapi öncesi ve sırasında hastanın kullandığı ilaçlar sorgulanmalı, ilaçların ışık duyarlılığı yapıcı etkileri kontrol edilmelidir.
- Işık duyarlılığı fotoallerjik ya da fototoksik mekanizmayla oluşabilir.
- Fototoksik reaksiyon ilaca temas sonrası dakikalar ya da saatler içinde başlarken fotoallerjik reaksiyonlar 24 saat ya da daha uzun sürede ortaya çıkar.
- Fototoksik reaksiyonlar güneş gören alanlarda ortaya çıkar, fotoallerjik reaksiyonlar güneş görmeyen alanlarda da görülebilir.
- Tanıda öykü ve lezyon lokalizasyonunun yanı sıra, fototest ve fotoyamatest de önemlidir.
- Sorumlu ilacın bulunmasından sonra ilaç kesilmelidir.
- İlacın kesilemediği özel durumlarda güneşten koruyucuların düzenli kullanımı ve koruyucu giysiler konusunda hasta eğitimi önemlidir.
- Semptomatik tedavide yaş pansumanlar, topikal kortikosteroidler ve antihistaminler kullanılabilir.
- Şiddetli reaksiyonlarda ise kısa süreli sistemik kortikosteroidler başlanabilir.

Işık duyarlılığına bağlı deride gelişen ilaç reaksiyonları, ilacın ultraviyole (UV) ya da görünür ışık ile etkileşimi sonucu ortaya çıkmaktadır.[1-3] İlacın topikal ya da sistemik yoldan uygulanması ışık duyarlılığına yol açabilir.[4] Bir döküntünün ışık duyarlılığına bağlı gelişip gelişmediğinin anlaşılmasında en önemli ipucu güneş gören yerlerde döküntünün oluşmasıdır. Ayrıca, ilaç alımından sonra döküntünün ortaya çıkması açısından hasta öyküsü de önemlidir.[3,4]

Işık duyarlılığına bağlı gelişen ilaç döküntüleri, tüm kutanöz ilaç reaksiyonlarının ortalama %8'ini oluşturmaktadır.[5] Işık duyarlığına bağlı gelişen ilaç reaksiyonlarının gerçekte bu

orandan daha fazla olduğuna inanılmaktadır. Lokal ya da sistemik olarak uygulanan ilaca karşı ışık duyarlılığının oluşabilmesi için maruziyet sırasında ilaç ya da metabolitlerinin deride bulunması gerekir. Ayrıca, ilaç ve metabolitlerinin ultraviyole ya da görünür ışığı absorbe edebilmesi gereklidir. UV spektrumu açısından, UVA dermise penetre olabildiğinden bu tür ilaç reaksiyonlarından UVB ve görünür ışığa göre daha fazla sorumludur.[4,6] UVA, çoğu fotoallerjik reaksiyondan ve gecikmiş tip hipersensitiviteden sorumlu olduğu gibi bazı fototoksik reaksiyonlar ve idiyopatik dermatozlardan da sorumludur.[2]

Fototoksik ve Fotoallerjik Işık Duyarlığı Reaksiyonlarının Özellikleri

Işık duyarlılığı sonucu gelişen reaksiyonlar, patogenezine göre fotoallerjik ya da fototoksik olarak sınıflandırılmaktadır. Bu mekanizmalardan hangisinin sorumlu olduğu ise bir çok olguda saptanamayabilir. Bir ilacın fotoallerjik mi yoksa fototoksik mekanizmayla mı reaksiyon oluşturduğunun saptanmasında, öykü, muayene bulguları ve histopatolojik bulguların yanı sıra fototest ve fotoyama test de önemlidir. Ancak, bu iki mekanizmanın ayırt edilmesi tedavi şemasını değiştirmeyecektir.[3,4]

Fototoksik ilaç reaksiyonlarının daha sık ortaya çıktığı kabul gören bir görüştür. Fototoksik reaksiyonlarda sorumlu ilaca daha fazla miktarda maruziyet gerekirken, fotoallerjik reaksiyonda küçük miktar ilaç yeterlidir. Fototoksik reaksiyon ilaca temas sonrası dakikalar ya da saatler içinde başlarken fotoallerjik reaksiyonlar 24 saat ya da daha uzun sürede ortaya çıkar. Klinik olarak fototoksik reaksiyonlar güneş gören alanlarda ortaya çıkar, fotoallerjik reaksiyonlar güneş görmeyen alanlara da yayılabilir. Fotoallerjik reaksiyonlar, akut, subakut ya da kronik dermatit şeklinde klinik tabloya yol açabilir. Fototoksik reaksiyonlarda kalıcı ışık duyarlılığı gelişme riski vardır.[7]

Fototoksisite direk doku hasarı ile ortaya çıkar. Fotoallerjik ilaç reaksiyonları lenfositlerin aracılık ettiği gecikmiş tip allerjik reaksiyon olarak ortaya çıkar.[2] Fotoallerjik reaksiyonlarda histopatoloji allerjik kontakt dermatitten farklı değildir. Epidermal spongiyoz, vezikül, lenfosit ekzositozu ve perivasküler lenfosit infiltrasyonu izlenir.[3]

Fototoksik ilaç reaksiyonlarında immün mekanizma sorumlu değildir. Yeterli dozda ilaç ve uygun dozda ışığa maruz kalan her kişide olabilir. Hastada yanma ve kaşıntının eşlik ettiği bir güneş yanığı tablosu vardır. Histopatolojide, nekrotik keratinositler, dermal ödem, vazodilatasyon, dermiste lenfosit ve nötrofil infiltrasyonu izlenir. Şiddetli olgularda epidermal nekroz eşlik eder.[2,3] Tablo 1'de fototoksik ve fotoallerjik ilaç reaksiyonlarının özellikleri özetlenmiştir.

İlaca Bağlı Işık Duyarlılığının Patofizyolojisi

Deride UV'yi absorbe eden birçok endojen kromofor bulunmaktadır. Bu kromoforlar, keratin proteinler, hemoglobin, porfirinler, karoten, nükleik asitler, melanin, lipoprotein, peptit bağları ve tirozin, triptofan ve histidin gibi aromatik aminoasidlerdir. Epidermisteki nükleik asitler ve proteinler UVB için en önemli kromoforlardır.[2]

Fototoksik deri reaksiyonlarında genel olarak sorumlu ilacın UV teması sonrasında uyarılmış evreye geçişi söz konusudur. Bu evreden sonra ya moleküler oksijen ya da biyomoleküllere enerji transferi gerçekleşecek ya da direk serbest radikallerin oluşumu ile önemli hücre komponentlerinde hasar

Tablo 1. Fototoksik ve fotoallerjik reaksiyonların özellikleri		
	Fototoksik	**Fotoallerjik**
Sıklık	**Sık**	**Nadir**
Reaksiyon oluşması için gereken ilaç miktarı	Fazla	Az
Reaksiyon oluşması için geçen süre	Dakika-saat	24 saatten uzun
Lezyon dağılımı	Güneş gören alanlar	Tüm vücuda yayılabilir
Mekanizma	Direk doku hasarı	Tip 4 immün yanıt
Klinik	Şiddetli güneş yanığı	Dermatit
Pigmentasyon	Sık	Nadir
Persistan ilaç reaksiyonu gelişimi	Hayır	Evet
Histopatoloji	Nekrotik keratinositler, dermal ödem, vazodilatasyon, dermiste lenfosit ve nötrofil infiltrasyonu	Epidermal spongiyoz, vezikül, lenfosit ekzositozu, perivasküler lenfosit infiltrasyonu

oluşacaktır.[1] Bu komponentler hücre membranındaki DNA, lipid ve proteinlerdir.[1,6] Fotosensitivite reaksiyonları oksijenden bağımsız şekilde de ortaya çıkabilir. Bunun örneği ise psoralenin UVA ile tetiklenen DNA'ya bağlanarak oluşturduğu fototoksik reaksiyondur.[2]

Fotosensitizan kimyasallar genellikle düşük molekül ağırlığına sahip (200-500 Dalton) olup planar, trisiklik ve polisiklik yapıdadır. Sıklıkla heteroatom ve aromatik halojen bileşenler içerirler.[1,8] Fotokimyasal ve fotobiyolojik mekanizmaların temelinde serbest radikaller özellikle reaktif oksijen türleri yer alır. Hidroklorotiyazid, furosemid ve klorpromazin gibi ilaçların kimyasal yapısında bulunan klorin bileşeni fotokimyasal aktiviteden sorumludur. Bu bileşenin UV etkisiyle çözünmesi lipid, protein ve DNA yapısında serbest radikal reaksiyonlarına neden olur. 2-aryl propiyonik asid içeren steroid olmayan antiinflamatuvar (NSAİİ) ilaçların (ketoprofen, naproksen, tiaprofenik asit gibi) fotokimyasal mekanizmasında ilk basamak dekarboksilasyon olup bunu serbest radikal aktivitesinin oluşumu izler. 2-aryl propiyonik asid içermeyen NSAİİ'lerin de başka mekanizma ile gerçekleşen fotosensitizan etkisi olmakla beraber daha az ciddi reaksiyonlara yol açmaktadırlar.[1]

Fototoksinlerin hücresel hedefi biyodağılımlarına yani vücuttaki dağılımlarına bağlıdır. Topikal uygulanan maddeler daha çok keratinosit hasarına yol açar. Oral ya da parenteral uygulanan maddeler ise daha çok mast hücre ve dermiste bulunan endotel hücrelerine hasar verir. Fotosensitizan maddelerin lipidte çözünürlük gibi bazı özellikleri hücrelerin komponentlerinden hangisine hasar vereceğini belirler. Örneğin, hidrofilik maddeler hücre membranına hasar verirken hidrofobik olanlar ise hücre içine, sitoplazmik ya da nükleer komponentlere hasar verirler.[7]

İlaca Bağlı Işık Duyarlılığında Tanı

Işık duyarlılığında tanıya gitmede en önemli basamaklar klinik öykü ve muayenedir. Sorumlu ilaca başlanma süresinin yanı sıra ışık duyarlığına yol açan hastalıklar açısından hasta sorgulanmalıdır. Fizik muayenede, döküntünün ışık gören yerlerde ortaya çıkması önemlidir.

Yüz, boyun V'si, ön kol ve eller etkilenmiştir. Çene altı ve kulak arkası korunmuştur. Genital bölge ve meme altında lezyon görülmez.[4]

Özellikle fotoallerjik reaksiyonlara yol açan ilaçların saptanmasında in vitro ve in vivo testler geliştirilmiştir. Klinik pratikte kullanışlı olan yöntemler fototest ve fotoyama testlerdir. Fototestte, hastaya minimal eritem dozunu (MED) belirlemek için ilacı alırken ve almıyorken UVA ve UVB uygulanır. MED, uygulama alanında düzenli sınırlı eritem oluşturan minimum dozdur. Eğer hasta ilacı alıyorken MED daha düşük çıkıyorsa, ilaca bağlı ışık duyarlılığı olarak kabul edilir.[2,4]

Fotoyama testinde, vazelin ya da alkol içinde ilaç iki seri halinde sırta uygulanır. Yirmi dört saat sonra biri açılarak bu alana 5 j/cm^2 dozunda UVA uygulanır. Yirmi dört saat sonra ışık uygulanan ve uygulanmayan alanlar, eritem, vezikül ve ödem açısından muayene edilir. Bu bulgular sadece UVA uygulanan alanda varsa ilaca bağlı ışık duyarlılığı düşünülür. Eğer her iki tarafta da reaksiyon varsa ilaca bağlı allerjik kontakt dermatit olarak yorumlanır. Eğer her iki tarafta da reaksiyon var, ancak ışık uygulanan tarafta daha yoğun ise, kontakt dermatit ve fotokontakt dermatit bir arada olarak yorumlanır. Sadece ışık uygulanan tarafta reaksiyon oluşması sistemik ilacın topikal uygulanması ile oluşan bir fototoksik reaksiyon da olabilir. Ancak burada önemli olan erüpsiyonun ışığa bağlı olup olmadığının tespitidir. Fotoyama testi sınırlı sayıda ilaçla uygulanabilen bir metottur (Konu 15).

Fotoçizik test ise, daha nadir kullanılan ve ilacı içeren iğne veya lanset ile derinin çizilmesine dayanan bir metottur. Fotoyama testinin yalancı negatif olduğunun düşünüldüğü durumlarda fotoçizik test yapılabilir. Fotoçizik test ilacın penetrasyonunun artmasını sağlamaktadır. Ancak bu testte yalancı pozitif irritan reaksiyon gelişme riski vardır.[4]

Deneysel olarak ilaçların fototoksik potansiyellerinin ortaya çıkarılmasında reaktif oksijen radikalleri (ROS)-testi kullanılmaktadır. Bu yöntem daha çok ilaç geliştirme aşamalarında ve ilacın fototoksisitesinin belirlenmesinde kullanılan bir yöntemdir.[6] Ayrıca, 3T3 nötral kırmızı fototoksisite testi ve spektroskopik değerlendirme ilacın fototoksisitesinin değerlendirilmesinde kullanılan in vitro testlerdir.[8]

Klinik Bulgular

Fotoallerjik reaksiyonlar daha çok egzema benzeri klinik tablo ile ortaya çıkarken fototoksik reaksiyonlar yanma, batma ve kaşıntının eşlik ettiği yanık tablosu ile ortaya çıkar. Fototoksisite genellikle dakikalar ya da saatler içinde ortaya çıkar.[3] Bunun istisnası psoralene bağlı fototoksisitedir. Bu durumda akut faz 24 saat içinde başlar, 48-72 saat içinde pik yapar. Fotoallerjik reaksiyon ise fotoallerjene temastan 24-48 saat sonra ortaya çıkar.[8] Lokalizasyon, alın, burun, boyun V'si, kulaklar ve el dorsumlarıdır. Fototoksik reaksiyonda lezyonlar çoğunlukla postinflamatuvar hiperpigmentasyonla iyileşirken, fotoallerjik reaksiyonda genellikle postinflamatuvar hiperpigmentasyon görülmez.[3,7]

Işık duyarlığına bağlı gelişebilen diğer klinik tablolar, likenoid erüpsiyon, onikolizis, eritema multiforme, hiperpigmentasyon ve telenjiyektazi olarak sıralanabilir. El ve ayak dorsumunda büller ve deri frajilitesi ile karakterize ilaca bağlı ışık duyarlılığına psödoporfiri adı verilir. Porfirin düzeyleri bu hastalarda normaldir. Histolojik ve immünofloresan bulgular porfiriya kutanea tardaya benzer. Naproksen dışında amiodaron, celecoxib, beta-laktam

antibiyotikler, siklosporin, dapson, siprofloksasin, furosemid, imatinib, oral kontraseptifler, tetrasiklinler ve vorikonazol bu reaksiyona yol açabilir.[1,3,7]

İlaca bağlı pellegra ve lupus eritematozus da ilaca bağlı ışık duyarlılığı sonucu oluşan diğer hastalıklardır.[4,9] Hidroklorotiyazid, anjiotensin dönüştürücü enzim inhibitörü, kalsiyum kanal blokeri, terbinafin ve anti tümör nekrozis faktörlere (TNF) bağlı subakut kutanöz lupus eritematozus bildirilmiştir. Bu hastalıkta anti-Ro/SSA nadiren anti-histon antikorlar pozitiftir.[9,10]

Fotolökomelanoderma ise güneş gören alanlarda ortaya çıkan hipopigmentasyon ile karakterizedir. Histopatolojik olarak lezyonlu alanda melanin yokluğu izlenir. Hidroklorotiyazid, tetrasiklin ve fenofibratla gelişen lökomelanoderma bildirilmiştir.[11]

Granuloma anulare de nadiren ilaca bağlı fotosensitiviteyle ilişkili ortaya çıkabilir.[12]

Persistan ışık reaksiyonu ise fotoallerjik kontakt dermatit olarak başlayan kronik bir fotodermatit tablosudur. Sorumlu ilacın kesilmesine rağmen ışık duyarlılığı devam eder. Kapalı vücut alanlarına yayılan lezyonlar olabilir.[7]

Işık Duyarlığına Yol Açabilen İlaçlar

Birçok ilaç ışık duyarlılığına yol açabilir. Tablo 2'de fototoksik, tablo 3'de ise fotoallerjik ilaç reaksiyonu yapan ilaçlar bulunmaktadır.

Tetrasiklin ve doksisiklinler, ışık duyarlığına yol açtığı en iyi bilinen ilaçlardır. Tetrasiklin ile ışık duyarlığına bağlı olarak fotoonikolizis[13], psödoporfiri[14] ve solar ürtiker[14] bildirilmiştir.

Doksisikline bağlı fototoksik reaksiyon doz bağımlıdır. Doksisiklinin 100 mg kullanımı ile %3 oranında, 200 mg kullanımında ise %42 oranında fototoksik reaksiyon geliştiği bildirilmiştir.[15]

Nalidiksik asit ve florokinolonlar fototoksik ve fotoallerjik reaksiyonlara yol açabilirler.[4] Siprofloksasine bağlı purpura ve ilacın MED'i azalttığı bildirilmiştir.[16] Levofloksasin, moksifloksasin ve ofloksasinin fototoksik potansiyeli oldukça azdır.[4]

Antitüberküloz ilaç olarak kullanılan izoniazid ve pirazinamide bağlı ışık duyarlığı reaksiyonları bildirilmiştir. İzoniazide bağlı likenoid döküntü görülebilmektedir. Bu ilişki fotoyama testi ve ilacın yeniden uygulaması (rechallenge) ile gösterilmiştir.[17]

Üçüncü kuşak sefalosporinlerden sefotaksim, güneş gören alanlarda telenjiyektazi, seftazidim ise güneş yanıklarına yatkınlık şeklinde bulgulara yol açabilir.[4]

Dapsonun fototoksik ve fotoallerjik reaksiyonlara yol açabileceği bilinmektedir.[18-20] Trimetoprim-sulfametoksazol ışık duyarlığına yol açabilen diğer bir antibiyotiktir.[4]

Antifungal ilaçların da ışık duyarlığına yol açma potansiyelleri vardır. Vorikonazol klasik fototoksik reaksiyon dışında keilit ve psödoporfiriye de yol açabilir. Vorikonazola bağlı ışık duyarlığının uzun dönem profilaktik tedavi altında olan immünsüprese hastalarda daha sık görüldüğü bildirilmiştir.[21,22] Itrakonazol ve ketokonazole bağlı fototoksik reaksiyon gelişebilir.[4] Antifungaller içinde fotosensitivite daha çok griseofulvin ile ilişkilidir.[23]

Kinin ve kinidine bağlı fototoksik reaksiyon kronik olabilir, fotoonikolizis, likenoid veya egzematöz görünüm ortaya çıkabilir. Hidroksiklorokine bağlı ışık duyarlığı nadir olsa da fotoyama testi ile ispatlanmış reaksiyonlar bildirilmiştir.[24]

Tablo 2. Fototoksik ilaçlar ve etki spektrumları[4]	
Fototoksin	**Etki Spektrumu**
Psoralen	UVA
Porfirin	Görünür ışık
Kömür katranı	UVA
Antibiyotikler	
Tetrasiklinler	UVA
Fluorokinolonlar	UVA
Nalidiksik asit	UVA
Seftazidim	?
Griseofulvin	UVA
Ketokonazol	?
Trimethoprim	?
Sulfonamidler	UVB
NSAİİ	
Arilproprionik asit türevleri	
Benoksaprofen	UVA ve UVB
Karprofen	UVA
İbuprofen	UVA
Ketoprofen	UVA
Nabumeton	UVA
Naproksen	UVA
Tiaprofenik asit	UVA
Salisilik asit	
Aspirin	UVA
Oksifenbutazon	UVA
Diuretikler	
Hydroklorotiyazid	UVA
Furosemid	?
Retinoidler	
İzotretinoin	UVA/olasılıkla UVB
Etretinat	UVA/olasılıkla UVB
Antineoplastik ajanlar	
5-fluorourasil	?
Dakarbazin	UVA/olasılıkla UVB
Metotreksat	?
Vinblastin	UVB
Diğer	
Amiodaron	UVA
Diltiazem	UVA
Fenotiazin	UVA
Kinin	UVA
Kinidin	UVA

Tablo 3. Fototoallerjik ilaçlar ve etki spektrumları[4,8]	
Fotoallerjen	**Etki Spektrumu**
Güneşten koruyucu içerikleri	
Benzofenonlar	UVA
Sinnamatlar	UVA
Benzokain	UVA
NSAİİ	
Benzidamin hidroklorid	UVA
Piroksikam	UVA
Benaksoprofen	UVB
Topikal tiaprofenik asit	UVA
Topikal ketoprofen	UVA
Psikiyatrik ilaçlar	
Fenotiyazinler	UVA
Diğer	
Amantadin	UVA
Klorokin	?
Dapson	?
Difenhidramin	UVB
Hidrokortizon	UVA
İzotretinoin	UVB
Metildopa	?
Minoksidil	UVA
Nifedipin	UVB
Doksisiklin	UVA
Pilokarpin	UVA
Psoralen	UVA
Kinin	UVA
Kinidin	UVA
Sulfonilüre	?
Tiazid diüretikler	UVB
Trisiklik antidepresanlar	UVA/olasılıkla UVB
Benzodiazepinler	UVB

Antiretroviral ilaçlardan efavirenze bağlı nadir de olsa ışık duyarlılığı bildirilmiştir.[25]

NSAİİ'ye bağlı ışık duyarlığı reaksiyonları bilinmektedir. Bunlardan en iyi bilinenleri naproksen ve piroksikamdır. Ayrıca ibuprofen[26] ve ketoprofene[27] bağlı da fototoksik reaksiyon bildirilmiştir.

Tiazid diüretiklerden hidroklorotiazidlere bağlı aşırı güneş yanığı reaksiyonları, dermatit ve likenoid döküntü gelişebilir.[28]

Antihipertansif ilaçlardan ramipril, kinapril ve enalapril ışık duyarlığına yol açabilir. Şiddetli güneş yanığı reaksiyonları, dermatit ve likenoid erüpsiyonlar görülebilir. Aylar ya da yıllar sürebilen kronik egzematöz reaksiyonlar ilaç kesilmesine rağmen nadir de olsa devam edebilir. Valsartana bağlı reaksiyon nadirdir. Furasemide bağlı büllöz reaksiyonlar görülebilir.[4]

Kalsiyum kanal blokerlerinden amlodipin ve nifedipin güneş gören alanlarda özellikle yüzde telenjiektazilere yol açabilmektedir. Diltiazem ise güneş gören alanlarda hiperpigmentasyon ve dermatite neden olabilmektedir.[29,30]

Beta-bloker olan tilisolol, santral imidazolin rilmenidin ve metil dopa da fotosensitiviteye yol açabilen ilaçlardır.[4]

Amiodaron fotosensitif etkisi en iyi bilinen antiaritmik bir ilaçtır. Kullanan hastaların %50'sinden fazlasında fotosensitivite gelişmektedir.[7] UVA ve UVB'nin her ikisine bağlı sensitivite gelişebilir. Amiodaronun yüksek oranda fototoksik fotoürünü desetilamiodarondur. Bu ilaca bağlı sensitivite tipik olarak yanma, batma ve eritem ile başlar ve uzun kullanım sonrası mavi-gri pigmentasyona yol açar. İlacın kesilmesini takiben aylar içinde fotosensitivite geriler, ancak persistan olabileceği de bildirilmektedir.[2,31]

Psikiyatride kullanılan klorpromazin, tiyoridazin ve flupentiksol de fotosensitiviteye yol açtığı bildirilen ilaçlardır. Antidepresanlar günümüzde oldukça sık kullanılan ilaç gruplarıdır. Fenotiyazinler ve imipramin eritem yanı sıra açık gri renkte hiperpigmentasyona yol açabilir. Selektif serotonin geri alım inhibitörleri (paroksetin, fluvoksamin, sertralin, sitalopram) nadir de olsa fotosensitiviteye neden olmaktadır.[4,12] Venlafaksin ise, serotonin-noradrenalin gerialım inhibitörü olup güneş gören alanlarda telenjiektazilere neden olmaktadır.[32]

Anksiyolitiklerden alprazolam, klordiazepoksid de ışığa bağlı egzematöz reaksiyonlardan sorumlu olabilir.[4]

Işık duyarlılığına yol açabilen bir başka ilaç grubu da kolesterol düşürücü ilaçlardır. Bunlardan statinlerden simvastatin[33] ve atorvastatine[34] bağlı güneş gören alanlarda dermatit, ödem ve eritem bildirilmiştir. Fenofibrata bağlı ise egzema ve likenoid ilaç reaksiyonu gelişebilmektedir.[4]

Vandetanib bir tirozin kinaz inhibitörü kemoterapötik ilaç olup hepatosellüler karsinomda kullanılmaktadır. Imatinib de aynı gruptan bir ilaçtır ve kronik miyeloid lösemide kullanılmaktadır. Her iki ilaca bağlı olarak şiddetli güneş yanığı ve büllöz reaksiyonlar gelişebilir.[4,35] Metastatik melanomda kullanılan vemurafenib UVA'ya bağlı fotosensitivite yapabilmektedir.[36]

Paklitaksele bağlı güneş gören alanlarda eritema multiforme ve onikolizis bildirilmiştir.[37]

Metotreksat her ne kadar fotosensitizan bir ilaç olarak listelense de bu ilaç gerçek bir fotosensitizan ilaç değildir. Işığa maruziyet sonrası ortaya çıkan reaksiyon gerçekte radyasyon geri çağırma (recall) fenomenidir.[4] Radyasyon geri çağırma fenomeninde daha önce radyasyon alan bölgede kemoterapötik ilaçla uyarılan bir inflamatuvar reaksiyon oluşmaktadır. Patogenezi tam bilinmemekle beraber DNA tamir mekanizmasıyla ilgili olduğu düşünülmektedir. Radyoterapiden sonra yıllar içinde ortaya çıkabilir ve kemoterapötik ilacın

uygulanmasından saatler ya da günler sonra görülür. Klinikte, ağrılı olabilen eritem, vezikül, deskuamasyon, kaşıntı ve ödem görülür. Radyosensitivite yapan ilaçların iyi bilinmesi bu açıdan önemlidir. En sık, doksorubisin, daktinomisin ve gemsitabin sorumlu olmakla birlikte birçok kemoterapötik bu reaksiyona yol açabilir. Tedavisi semptomatiktir. Şiddetliyse kemoterapiye ara vermek gerekebilir.[38]

Efavirenz HIV pozitif hastalarda kullanılan revers transkriptaz ihibitörüdür. Bu ilaca bağlı yaygın ilaç reaksiyonu ve fotosensitivite bildirilmektedir.[39]

Tablo 4'te bazı ilaçlar ve fotosensitivite sonucu oluşturdukları deri reaksiyonları görülmektedir.

Tablo 4. İlaçlar ve sorumlu oldukları deri reaksiyonları

İlaç adı	Deri reaksiyonu
Tetrasiklin, Doksisiklin	Fotoonikolizis, Psödoporfiri, solar ürtiker
Siprofloksasin	Purpura
İzoniyazid	Likenoid döküntü
Sefotaksim	Telenjiektazi
Vorikonazol	Keilit, psödoporfiri
Kinin, kinidin	Fotoonikolizis, likenoid döküntü, egzema
Tiyazid diüretikler	Güneş yanığı, dermatit, likenoid döküntü
Ramipril, kinapril ve enalapril	Güneş yanığı, dermatit, likenoid döküntü
Furosemid	Büllöz lezyonlar
Amlodipin ve nifedipin	Telenjiektazi
Diltiazem	Dermatit, pigmentasyon
Amiodaron	Mavi-gri pigmentasyon
Fenotiyazin ve imipramin	Açık gri pigmentasyon
Venlafaksin	Telenjiektazi
Alprazolam, klordiazepoksid	Egzema
Simvastatin ve atorvastatin	Dermatit, eritem, ödem
Fenofibrat	Egzema, likenoid döküntü
Vandetanib, imatinib	Güneş yanığı, büllöz lezyonlar
Paklitaksel	Eritema multiforme, onikolizis

Topikal Kullanılan İlaçlara Karşı Gelişen Fotosensitivite

Topikal ilaçlara bağlı gelişen fotosensitizan reaksiyonlar da fototoksik ya da fotoallerjik mekanizmayla gelişebilir. Katran ve psoralenlere karşı gelişen reaksiyonlar fototoksik reaksiyonlardır. Kozmetik, güneşten koruyucu ya da çeşitli kremlere (topikal NSAİİ gibi) karşı gelişen reaksiyonlar ise fotoallerjik reaksiyonlardır.[1,7]

İlaca Bağlı Işık Reaksiyonlarının Önlenmesi ve Tedavisi

Öncelikle bu hastalarda dikkatli bir fizik muayenede lezyonların dağılımı görülmelidir. Hangi ilaçların kullanıldığı ve ilaca başlama ve lezyon başlama zamanları sorulmalıdır. Fototest, fotoyama testi ve/veya ilacın yeniden uygulaması (rechallenge test) yapılabilir. Ancak, ilacın yeniden uygulanması riskleri nedeniyle önerilen bir yöntem değildir. Sorumlu ilacın bulunmasından sonra ilaç kesilmelidir. Bazı durumlarda ilaç deride bulunmaya devam eder ve ilaç kesilmesine rağmen fotosensitivite devam edebilir. Bazı ilaçların kesilmesi ise her zaman mümkün olmayabilir.[4] Böyle durumlarda geniş spektrumlu güneşten koruyucuların düzenli kullanımı ve koruyucu giysiler konusunda hasta eğitimi önemlidir. Pencere camından UVA'nın geçtiği ve floresan lambaların az da olsa UVA yayabileceği söylenmelidir. Ayrıca antioksidan kullanımının da UV'ye bağlı hasarı azalttığı bildirilmektedir.[1] Semptomatik tedavi için, yaş pansumanlar, topikal kortikosteroidler ve antihistaminler kullanılabilir. Şiddetli reaksiyonlarda ise kısa süreli sistemik kortikosteroidler başlanabilir.[3,4,7]

Sonuç olarak, her geçen gün yeni ilaç etken maddeleri ortaya çıkmaktadır. Bu ilaçların özellikle fototerapi ve fotokemoterapi tedavileri gören hastalarda ışık duyarlığı yapabileceği, unutulmamalıdır.

Kaynaklar

1. Moore DE. Drug-Induced Cutaneous Photosensitivity Incidence, Mechanism, Prevention and Management. Drug Safety 2002; 25: 345-72.
2. Gonzalez E, Gonzalez S. Drug photosensitivity, idiopathic photodermatoses, and sunscreens. J Am Acad Dermatol 1996; 35: 871-5.
3. Kutlubay Z, Sevim A, Engin B, et al. Photodermatoses, including phototoxic and photoallergic reactions (internal and external). Clin Dermatol 2014; 32: 73-9.
4. Drucker AM, Rosen CF. Drug-induced Photosensitivity Culprit Drugs, Management and prevention. Drug Saf 2011; 34: 821-37.
5. Selvaag E. Clinical drug photosensitivity: a retrospective analysis of reports to the Norwegain Adverse Drug Reactions Committee From the years 1970-1994. Photodermatol Photoimmunol Photomed 1997; 13: 21-3.
6. Onoue S, Kawamura K, Igarashi N, et al. Reactive oxygen species assay-based risk assessment of drug-induced phototoxicity: Classification criteria and application to drug candidates. J Pharm Biomed Anal 2008; 47: 967-72.
7. Gould JW, Mercurio MG, Elmets CA. Cutaneous photosensitivity diseases induced by exogenous agents. J Am Acad Dermatol 1995; 33: 551-73.
8. Verdal BM, Souverein PC, Meyboom RH, et al. Risk of drug-induced photosensitivity:focus on spectroscopic and molecular characteristics. Pharmacoepidemiol Drug Saf 2009; 18: 602-9.
9. Callen JP. Drug-induced subacute cutaneous lupus erythematosus. Lupus 2010; 19: 1107-11.
10. Sontheimer RD, Henderson CL. Drug-induced subacute cutaneous lupus erythematosus a paradigm for bedside-to-bench patient-oriented translational clinical investigation. Arch Dermatol Res 2009; 301: 65-70.
11. Masuoka E, Bito T, Shimziu H, et al. Dysfunction of melanocytes in photoleukomelanoderma following photosensitivity caused by hydrochlorothiazide. Photodermatol Photoimmunol Photomed 2011; 27: 328-30.
12. Alvarez-Perez A, Gómez-Bernal S, Gutiérrez-González E, et al. Granuloma annulare photoinduced by paroxetine. Photodermatol Photoimmunol Photomed 2012; 28: 47-9.

13. Ibsen HH, Lasthein Andersen B. Photo-onycholysis due to tetracycline-hydrochloride. Acta Derm Venereol 1983; 63: 555-7.
14. Yap LM, Foley PA, Crouch RB, et al. Drug-induced solar urticaria due to tetracycline. Australas J Dermatol 2000; 41: 181-4.
15. Layton AM, Cunliffe WJ. Phototoxic eruptions due to doxycycline:a dose-related phenomenon. Clin Exp Dermatol 1993; 18: 425-7.
16. Urbina F, Barrios M, Sudy E. Photolocalized purpura during ciprofloxacin therapy. Photodermatol Photoimmunol Photomed 2006; 22: 111-2.
17. Lee AY, Jung SY. Two patients with isoniazid-induced photosensitive lichenoid eruptions confirmed by photopatch test. Photodermatol Photoimmunol Photomed 1998; 14: 77-8.
18. Stöckel S, Meurer M, Wozel G. Dapsone-induced photodermatits in a patient with linear IgA dermatosis. Eur J Dermatol 2001; 11: 50-3.
19. De D, Dogra S, Kaur I. Dapsone induced acute photosensitivity dermatits;a case report and review of literature. Lepr Rev 2007; 78: 401-4.
20. Kar BR. Dapsone-induced photosensitivity: a rare clinical presentation. Photodermatol Photoimmunol Photomed 2008; 24: 270-1.
21. Tolland JP, McKeown PP, Corbett JR. Voriconazole-induced pseudoporphyria. Photodermatol Photoimmunol Photomed 2007; 23: 29-31.
22. Rubenstein M, Levy ML, Metry D. Voriconazole-induced retinoid-like photosensitivity in children. Pediatr Dermatol 2004; 21: 675-8.
23. Elewski BE, Elmets CA. Drug-induced photosensitivity with antimycotics. J Eur Acad Dermatol Venereol 2000; 14: 444.
24. Lisi P, Assal D, Hansel K. Phototoxic and photoallergic dermatits caused by hydroxychloroquine. Contact Dermatits 2004; 50: 255-6.
25. Treudler R, Husak R, Raisova M, et al. Efavirenz-induced photoallergic dermatitis in HIV. AIDS 2001; 15: 1085-6.
26. Bergner T, Przybilla B. Photosensitization caused by ibuprofen. J Am Acad Dermatol 1992; 26: 114-6.
27. Bagheri H, Lhiaubet V, Montastruc JL, et al. Photosensitivity to Ketoprofen. Drug Safety 2000: 22: 339-49.
28. Johnston GA. Thiazide-induced lichenoid photosensitivity. Clin Exp Dermatol 2002; 27: 670-2.
29. Scherschun L, Lee MW, Lim HW. Diltiazem-associated photodistributed hyperpigmentation: a review of 4 cases. Arch Dermatol 2001; 137: 179-82.
30. Kubo Y, Fukumoto D, Ishigami T, et al. Diltiazem-associated photodistributed hyperpigmentation: Report of two Japanese cases and published work review. J Dermatol 2010; 37: 807-11.
31. Yones SS, O'Donoghue NB, Palmer RA, et al. Persistent severe amiodarone-induced photosensitivity. Clin Exp Dermatol 2005; 30: 500-2.
32. Vaccaro M, Borgia F, Barbuzza O, et al. Photodistributed eruptive telangiectasia: an uncommon adverse drug reaction to venlafaxine. Br J Dermatol 2007; 157: 822-4.
33. Granados MT, de la Torre C, Cruces MJ, et al. Chronic actinic dermatitis due to simvastatin. Contact Dermatitis 1998; 38: 294-5.
34. Marguery MC, Chouini-Lalanne N, Drugeon C, et al. UVB phototoxic effects induced by atorvastatin. Arch Dermatol 2006; 142: 1082-4.
35. Brazzelli V, Muzio F, Manna G, et al. Photoinduced dermatitis and oral lichenoid reaction in a chronic myeloid leukemia patient treated with imitanib mesylate. Photodermatol Photoimmunol Photomed 2012; 28: 2-5.
36. Gelot P, Dutartre H, Khammari A, et al. Vemurafenib: an unusual UVA-induced photosensitivity. Exp Dermatol 2013; 22: 290-301.
37. Cohen PR. Photodistributed erythema multiforme:paclitaxel-related,photosensitive conditions in patients with cancer. J Drugs Dermatol 2009; 8: 61-4.
38. Bahçetepe N, Kutlubay Z, Engin B, ve ark. Kemoterapi ajanlarının kutan etkileri. Dermatoz 2013; 4: 69-76.
39. Isaacs T, Ngwanya MR, Dlamini S, et al. Annular erythema and photosensitivity as manifestations of efavirens-induced cutaneus reactions:a review of five consesecutive cases. J Antimicrob Chemother 2013; 68: 2871-7.

Işık Duyarlılığı ile Seyreden Metabolik Hastalıklar

Burhan Engin, Ali Rıza Fenjanchi, Zekayi Kutlubay, Yalçın Tüzün

İstanbul Üniversitesi, Cerrahpaşa Tıp Fakültesi, İstanbul

Can Alıcı Noktalar

- Porfirya, hem biyosentezinde yer alan enzimlerin doğuştan ya da kazanılmış bozukluğu ya da eksikliği sonucunda gelişen bir hastalıktır.
- Porfirinlerin ya da kimyasal öncülerinin biriktiği yere göre akut (hepatik) porfirya veya kutanöz (eritropoietik) porfirya olarak iki ana grupta incelenir.
- Porfirya kutanea tarda en sık görülen porfirya tipi olup hastaların ilk başvuru şikayeti özellikle güneş gören el sırtı, yüz ve saçlı deri gibi bölgelerde ortaya çıkan büllerdir. Deride çoğunlukla frajilite tespit edilir, ancak Nikolsky fenomeni negatiftir.
- Psödoporfirya gelişiminde en önemli neden ilaç kullanılmasıdır. En sık sebep olan ilaçlar furosemid, tetrasiklin, naproksen ve izotretinoindir.
- Porfiryada hasta eğer alkol kullanıyorsa tamamen yasaklanması, östrojen kullanan hastalarda östrojen tedavisinin bırakılması önemlidir.
- Pellagra hastalığı klinik olarak 4D bulgusu olarak bilinen diyare, dermatit, demans ve İngilizce'de "death" kelimesi ile tanımlanır.
- Fenilketonüride yeni doğanda topuktan alınan birkaç damla kanda Guthrie testi ile erken tanı konulmaktadır.
- Fenilketonüride erken dönemde fenilalaninden fakir diyet uygulanması özellikle mental retardasyonu azaltmakta ve dramatik sonuçlar vermektedir.

Işık duyarlılığı ile seyreden farklı metabolik hastalıklar bulunmaktadır. Bu grupta önemli yeri olan porfiryalarda hem biyosentezinde bozukluk veya eksiklik söz konusudur. Pellegra'da niasin eksikliği, fenilketonüride aminoasit metabolizma bozukluğu görülür. Bu hastalıkların ortak yönü ışık duyarlılığı göstermeleridir.

Porfirya

Porfirya, hem biyosentezinde yer alan enzimlerin doğuştan ya da kazanılmış bozukluğu ya da eksikliği sonucunda gelişen bir hastalıktır.[1] Fotosensitivite ve nöropsikiyatrik bulguları ile vampir efsanelerinin yayılmasına neden olmuştur.[1,2] Porfirinlerin ya da kimyasal öncülerinin

biriktiği yere göre akut (hepatik) porfirya veya kutanöz (eritropoietik) porfirya olarak iki ana grupta incelenir. Ortaya çıkışları nörolojik komplikasyonlarla, deri bozukluklarıyla ya da nadiren her ikisiyle olur. Hastalık, ismini Yunanca'da morumsu pigment anlamına gelen "porphyra" kelimesinden almıştır. Bu da, atak sırasında hastaların idrar ve dışkılarının bu rengi almasıyla ilgilidir.[3,4]

Porfirya Kutanea Tarda

En sık görülen porfirya tipi olup sporadik görülen edinsel tip (tip 1) ve ailevi tip (tip 2) olarak ikiye ayrılır. Özellikle kronik alkol kullanımı ve viral infeksiyonlara (Hepatit C Virus ve Human immunodeficiency virus) bağlı olarak ileri yaşlarda ortaya çıkar. Kadınlarda östrojen kullanım hikayesi vardır. Ülkemizde 1950'li yıllarda tohumların hekzaklorobenzenle işlem görmesi sonucu Türk porfiryası da denilen bir tipi görülmüştür.[2,4]

Üroporfirinogen dekarboksilaz enzim eksikliği bu hastalığa neden olur. Üroporfirin asıl biriken maddedir. Hastaların ilk başvuru şikayeti özellikle güneş gören el sırtı, yüz, saçlı deri gibi bölgelerde ortaya çıkan büllerdir. Deride çoğunlukla frajilite tespit edilir, ancak Nikolsky fenomeni negatiftir. Subepidermal yerleşim gösteren büller sikatris bırakarak veya milyum oluşturarak iyileşir (Resim 1). Hastaların klinik muayenesinde hipertrikoz, hiperpigmentasyon, hipopigmentasyon ve sikatrisyel alopesi görülebilir (Resim 2). Kronik seyir gösteren olgularda sarı-beyaz renkli morfeaya benzer indüre plaklar görülür.[3,5,6]


Resim 1


Resim 2

Resim 1, 2. Porfirya kutane tardalı bir hastada el sırtında büller, sikatris gelişimi ve milyum, Porfirya kutane tardalı bir hastada saçlı deride bül artıkları ve sikatris gelişimi.

Porfirya Variyegata

Kalıtsal protokoproporfiri ve karışık hepatik porfiri olarak adlandırılan bu formda protoporfinojen oksidaz enziminde eksiklik söz konusudur. Genelde puberte sonrası büller ve erozyonlar görülür.[5] Porfirya kutanea tarda ile en önemli klinik farkı hastalığın görülme yaşıdır. Akut intermittan porfiryadan farklı olarak akut ataklar variyegata formunda daha az oranda görülür. Bu hastalarda hiperpigmentasyon, hipertrikoz ve milyum görülebilir.

Bazen hastalarda akut güneş teması sonrası yanma, eritem ve ödem oluşabilir. Büller yavaş iyileşir ve iz bırakma eğilimi gösterir.[6]

Psödoporfirya

Bu grup hastalarda bazı nedenlere bağlı olarak bir veya birkaç enzim aktivitesinde (Porfirin-Hem biyosentez yolak) azalma oluşmaktadır. Genelde en önemli neden ilaç kullanılmasıdır. Furosemid, tetrasiklin, nalidik asit, naproksen, piridoksin ve izotretinoin bu tabloya neden olabilen ilaçlardandır. Klinik muayene bulguları porfirya kutanea tardaya benzer.[7]

Konjenital Eritropoietik Porfirya (Günther Hastalığı)

Çok nadir görülen bu hastalıkta üroporfirinojen III sentetaz enziminde eksiklik görülür. Belirtiler özellikle hayatın ilk aylarında deride fotosensitivite ile birlikte pembe-kırmızı renkli idrar şeklinde ortaya çıkar. Klinik belirtiler arasında vezikül, bül ve özellikle kulak, burun ve parmaklar gibi bazı akral bölgelerde doku kaybı görülür. Hirsutizm, ışığa maruz kalan bölgelerde uzun, siyah, lanugo benzeri tüyler şeklinde görülebilir. Saçlı deride sikatris nedeniyle alopesi gelişebilir. Ayrıca hastalarda göz değişiklikleri (fotofobi, keratokonjonktivit, ektropiyon), düzensiz hipo-hiperpigmentasyon ve eritrodonti saptanabilir.[6,8]

Histopatoloji

En tipik histopatolojik belirti subepidermal yerleşimli büldür. Bülün tavanında eozinofilik bazal membran materyali birikebilir. İmmünofloresan boyamada bazal membran ve dermal damar duvarında IgG ve C3 birikimi izlenebilir. Ayırıcı tanıda porfiryanın diğer formları, skleroderma, psödoporfirya, epidermolizis bülloza ve ilaç erüpsiyonları yer alır.[5,6]

Tedavi

En sık görülen porfirya tipi olan porfirya kutanea tardada hasta eğer alkol kullanıyorsa tamamen yasaklanması, östrojen kullanan hastalarda östrojen tedavisinin bırakılması önemlidir. Hemakromatozisi olan hastalarda flebotomi yapılabilir. Hidroksiklorokin porfirinlerle kompleks oluşturup atılımını sağladığı için günde 2 kez 200 mg önerilir. Hepatit C infeksiyonu bulunan hastalarda kullanılan interferon tedavisi porfirya için de etkilidir. Özel giysiler (siyah eldiven gibi), titanyum dioksit içeren güneşten koruyucu kremler genel önlemler içinde sayılabilir.[6]

Pellagra

Vitamin B3 veya diğer adıyla niasin eksikliğine bağlı oluşan kronik bir hastalıktır. Ayrıca triptofan yetersizliği de hastalığın oluşumunda önemli rol oynar.[9]

Pellegra daha çok Afrika kıtasındaki fakir ülkelerde görülmektedir. Ancak Çin, Endonezya ve Meksika'da da görülmektedir. Güney Amerika ülkelerinde mısırın fazla tüketimine bağlı olarak bu hastalık nadir görülür, çünkü mısır triptofan ve niasin içermektedir. Hastalığın adı İtalyanca'da pelle (deri) ve agra (pürüzlü) kelimelerinden gelmektedir.[10,11]

Patogenez

Hastalığın gelişiminde rol oynayan niasin hücre metabolizması için gereken koenzimlerin esas komponentlerindendir. Birçok doku ve organ için gereken bu koenzimin yokluğunda

pellagra adı verilen hastalık ortaya çıkar. Her gün yaklaşık 60 mg triptofan, vitamin B2 ve B6 varlığında 1 mg niasin sentezlenir. Günlük 5-20 mg niasin alınması hastalıktan korur.[11]

Pellagra, gastrointestinal sistem hastalıklarında niasin emilimi bozulduğu için ortaya çıkabilir. Bu hastalıklara ülseratif kolit, kronik kolit, anoreksiya nervoza, Crohn, siroz ve subtotal gastrektomi gibi hastalıklar örnek verilebilir.[9,12]

Klinik

Pellagra hastalığı klinik olarak 4D bulgusu olarak bilinen diyare, dermatit, demans ve İngilizce'de "death" (ölüm) kelimesi ile tanımlanır.

Işık duyarlılığına bağlı olarak ortaya çıkan dermatit özellikle akral bölgelerde eritemli- ağrılı veya kaşıntılı plaklar ile kendini gösterir. Hastalık ilerleyerek ödem ve büllerin oluşumuna, büllerin açılmasına bağlı olarak erozyon veya kahverengi kurutlanmaya neden olabilir. Zamanla keskin sınırla ayrılmış keratotik, hiperpigmente plaklar oluşur. Avuç içi ve ayak tabanında ağrılı çatlaklar ve kaz derisi görünümü oluşabilir.[9] Bazen yüzde simetrik biçimli kelebek tarzı eritem oluşabilir. Boyun ön kısmında Casal gerdanlığı olarak adlandırılan eritemli hiperpigmente ve skuamlı lezyonlar izlenebilir. Bunun yanında yüzde foliküler hiperkeratoz, pellagröz skrotal dermatit, vulvit, polinörit, ve periferik ödem gözlenebilir. Bazı hastalarda ağız içi mukozası, dil ve dudak tutulabilir. Dilde yarıklanma, ülser ve erozyonla beraber hipertrofik görünüm izlenebilir. Keilit, stomatit ve glossit karakteristik bulgulardır.

Deri bulguları dışında gastrointestinal ve nörolojik bulgular da izlenir. Abdominal ağrı, iştah kaybı, gastrit, ishal, tüm gastrointestinal sitemde mukozal inflamasyon, baş ağrısı, konsantrasyon bozukluğu, apati, yorgunluk, depresyon, ensefalopati ve hafıza kaybı görülebilen bazı klinik durumlardır.[9,10,12,13]

Histopatoloji

Histopatolojik bulgular spesifik değildir. Bazal tabakanın vakuolar dejenerasyona bağlı subepidermal yerleşimli vezikül ve bül görülebilir. Yüzeyel vasküler yapılarda perivasküler lenfositik infiltrat, eski lezyonlarda epidermal hiperkeratoz, parakeratoz ve değişik derecelerde akantozis görülebilir.[9]

Tanı

Pellegra tanısında klinik muayene ve hasta anamnezi önemlidir. Spesifik bir tanı yöntemi ve laboratuvar testi bulunmamaktadır. İdrarda metabolitlerin tayini hastalık tanısında yardımcı olabilir (niasin-N metilnikotinamid ve piridon).[11]

Ayırıcı Tanı

Pellagranın ayırıcı tanısında fotodermatozlar, ilaç erüpsiyonu, atopik dermatit, subakut lupus eritematozus, polimorf ışık erüpsiyonu, pemfigus vulgaris, porfirya kutanea tarda ve kuvaşiorkor düşünülebilir. Pellegra hastaları anoreksiya nervoza, subtotal gastrektomi, kronik alkolizm, siroz, karsinoid tümör ve ülseratif kolit açısından değerlendirilmelidir. Ayrıca 5-FU, fenobarbital ve kloramfenikol gibi ilaçlar sorgulanmalıdır.[9]

Tedavi

Tedavide bir kaç hafta günlük 500 mg nikotinamid veya nikotinik asit (niasin) kullanımı yeterlidir. Nikotinamid daha çok tercih edilmektedir, çünkü nikotinik asit baş ağrısı ve kızarıklık yapabilir. Nöropsikiyatrik semptomlar 24-48 saat içinde geriler, ama dermatolojik belirtilerin iyileşmesi 3-4 hafta sürebilir.[10,12]

Hartnup Hastalığı

Otozomal resesif geçiş gösteren Hartnup hastalığı pellegraya benzer şekilde ışığa duyarlı metabolik bir hastalıktır. Klinik olarak gelişme geriliği, fotosensitivite, intermittant ataksi, nistagmus ve tremor görülmektedir. Klinik semptomlar yeni doğan veya erken çocukluk çağında ortaya çıkar. Güneş maruziyeti, ilaçlar, ateş ve emosyonel stres lezyonları tetikleyebilir. Bazen vezikül ve eritematöz lezyonlar da izlenebilir. Çocuklarda akrodermatitis enteropatika benzeri lezyonlara rastlamak mümkündür. Tanı klinik bulguların yanında idrar tetkikleri ile konulur. İdrarda prolin, hidroksiprolin ve arjinin kalıntılarının atılımlarında artış saptanmaktadır.[14-16]

Fenilketonüri

Fenilketonüri otozomal resesif kalıtım gösteren amino asit metabolizması bozukluğu ile ilgili bir hastalıktır. Fenilalanin hidroksilaz enziminde eksiklik görülür. Hastalık prevalansı ülkeler arası farklılık göstermektedir. En yüksek insidans İrlanda ve İskoçya'da olup 1/4000 oranında görülmektedir. Amerika'da her 11.000 doğumda bir olgu rapor edilmiştir.[17,18]

Klinik

Klinik özelliklerinde mental retardasyon, egzema lezyonları, difüz hipopigmentasyon, nöbet ve ışık duyarlılığı sayılabilir. Psikomotor değişiklikler 4-24 ay arasında ortaya çıkar. Mental retardasyon ile birlikte irritabilite, hiperaktivite, hipertonisite ve nöbet önemli sayılan belirtiler arasındadır. Erken bebeklik döneminde egzema lezyonları, atopik dermatit ve seboreik dermatitten farklı olarak fenilketonürinin ilk belirtisi olabilir ve hayatın ilk yılında %20-50 oranında görülebilir. Diğer belirtilerden seyrek ve soluk pigmentasyon, sarı saç rengi ve mavi göz hastaların birçoğunda tespit edilir.[18,19]

Fenilalanin düzey artışı ve oksidasyon sonrası oluşan ürünlere (fenilpirüvik asit, hidroksifenilasetik asit, fenilasetik asit gibi) bağlı olarak melanizasyon azalması oluşabilir. Hastalarda orta derecede ışık duyarlılığı gelişebilir. Ekstremitelerde skleroderma benzeri ödemli-endüre lezyonlar gelişebilir. Bazı olgularda plak, guttat veya jeneralize morfea, Pasini ve Pieri'nin atrofoderması ve liken sklerozus et atrofikus görülebilir.[19]

Tanı

Fenilketonüride serum fenilalanin seviyesinin 20 mg/dL ve üzeri olması tanı koydurucudur. Plazma tirozin seviyesi normal veya yüksek olabilir. Yeni doğanda topuktan alınan birkaç damla kanda Guthrie testi ile erken tanı konulmaktadır. Prenatal dönemde amniyosentez ve koryonik villus örneklemesi ile tanı konulabilmektedir.[17,19]

Histopatoloji

Fenilalanin-tirozin oranı normal şartlarda 1:1 iken fenilketonüride bu oran 3:1 veya daha fazla olarak tespit edilir. Deri biyopsisinde fibroblast ve histiyosit artışı ve deri eklerinde atrofi gözlenmektedir. Elastik lifler yetersiz ve parçalanmış şekilde izlenmekte olup bu görüntü sklerodermadan farklıdır. Melanositlerin sayısı normaldir, ancak matür melanozomların sayısı azalmıştır.[19]

Ayırıcı Tanı

Ayırıcı tanıda atopik dermatit ve skleroderma en önemli iki hastalıktır.

Tedavi

Erken dönemde fenilalaninden fakir diyet uygulanması özellikle mental retardasyonu azaltmakta ve dramatik sonuçlar vermektedir. Yeni tedavi yöntemi olarak sapropterin kullanılarak fenilalanin hidroksilaz enziminin aktivitesi arttırılmaktadır.[20-23]

Tirozinemi

Çok nadir görülen bir hastalık olup tüm dünyada az sayıda olgu bildirilmiştir. Otozomal resesif geçiş gösteren hastalıkta sitoplazmik tirozin aminotransferaza bağlı defekt söz konusudur. Tirozineminin 3 formu bulunmaktadır, ancak tip 1 ve 3'de dermatolojik belirtiler görülmemektedir. Tirozinemi tip 2 okülokutanöz tirozinemi veya Richner- Hanhart sendromu olarak adlandırılır. Klinik olarak semptomlar göz, deri ve santral sinir sistemini kapsamaktadır.[19,24]

Tüm ırklarda ve cinsiyet ayrımı olmadan görülmektedir. Hastaların hepsinde tirozinemi, fenolik asidüri, inflamatuvar deri ve göz lezyonları izlenmektedir. Klinik muayenede el ve ayaklarda özellikle basınca maruz kalan alanlarda sarımtırak hiperkeratotik lezyonlar izlenir. Genelde lezyonlar hayatın ilk yılında ortaya çıkar.[19] Bu lezyonlar ağrılı ve kaşıntısızdır. Difüz plantar keratoderma ve dilde lökokeratozis rapor edilmiştir.[24] Bazı olgularda ışık duyarlılığı, hiperpigmentasyon ve/veya subungual hiperkeratotik lezyonlar görülebilir. Yaşlı hastalarda dirsek, ayak bileği ve dizde hiperkeratoz izlenebilir.[24,25]

Kaynaklar

1. Dawe RS. The Cutaneous porphyrias. In: Ferguson J. Dover JS, editors. Photodermatology. Manson Publishing, Barcelona, 2006, 106-12.
2. Borlu M. Metabolik ve beslenme bozukluklarına bağlı hastalıklar. In: Tüzün Y, Gürer MA, Serdaroğlu S, Oğuz O, Aksungur VL, editors. Dermatoloji, 3.baskı, Nobel Tıp Kitapevleri, İstanbul, 2008, 1250-4.
3. Vasconcelos P, Luz-Rodrigues H, Santos C, et al. Desferrioxamine treatment of porphyria cutanea tarda in a patient with HIV and chronic renal failure. Dermatol Ther. 2014; 27: 16-8.
4. Bernardes Filho F, Santos MV, Carvalho FN, et al. HAART: a risk factor for development of porphyria cutanea tarda? Rev Soc Bras Med Trop 2012; 45: 764-7.
5. Frank J, Poblete-Gutierrez PA. Metabolic and systemic dissease. In: Bolognia JL, Jorizzo JL, Schaffer JV, editors. Dermatology, third edition, Elsevier Saunders, New York, 2012, 716-27.
6. Bickers DR, Frank J. The porphyrias. In: Goldsmith LA, Katz IS, Gilchrest BA, Paller AS, Leffell DJ, Wolff K, editors. Fitzpatrick's Dermatology In General Medicine, Eighth edition, The Mc Graw-Hill Companies, New York, 2012, 1538- 73.

7. Schäd SG, Kraus A, Haubitz I, et al. Early onset pauciarticular arthritis is the major risk factor for naproxen-induced pseudoporphyria in juvenile idiopathic arthritis. Arthritis Res Ther 2007; 9: 10.
8. Thom G, Lam M, Lucas M, et al. Leukocytoclastic vasculitis masking chronic vascular changes in previously undiagnosed erythropoietic protoporphyria. J Cutan Pathol 2013; 40: 966-71.
9. Jen M, Yan AC. Cutaneus changes in nutritional disease. In: Goldsmith LA, Katz IS, Gilchrest BA, Paller AS, Leffell DJ, Wolff K, editors. Fitzpatrick's Dermatology In General Medicine, Eighth edition, The Mc Graw-Hill Companies, New York, 2012, 1499-525.
10. Naveen KN, Pai VV, Bagalkot P, et al. Pellagra in a child-a rare entity. Nutrition 2013; 29: 1426-8.
11. Köse O. Vitaminler. In: Tüzün Y, Gürer MA, Serdaroğlu S, Oğuz O, Aksungur VL, editors. Dermatoloji. 3.baskı, Nobel Tıp Kitabevleri, İstanbul, 2008, 1235-84.
12. Mac Donald A, Forsyth A. Nutritional deficiencies and the skin. Clin Exp Dermatol 2005; 30: 388-90.
13. Cakmak SK, Gönül M, Aslan E, ve ark. Half-and-half nail in a case of pellagra. Eur J Dermatol 2006; 16: 695-6.
14. Kendirci M. Deri bulguları ile seyreden kalıtsal metabolik hastalıklar. In: Tüzün Y, Gürer MA, Serdaroğlu S, Oğuz O, Aksungur VL, editors. Dermatoloji, 3.baskı, Nobel Tıp Kitabevleri, İstanbul, 2008, 1235-84.
15. Sander CS, Hertecant J, Abdulrazzaq YM, et al. Severe exfoliative erythema of malnutrition in a child with coexisting coeliac and Hartnup's disease. Clin Exp Dermatol 2009; 34: 178-82.
16. Cheon CK, Lee BH, Ko JM, et al. Novel mutation in SLC6A19 causing late-onset seizures in Hartnup disorder. Pediatr Neurol 2010; 42: 369-71.
17. Hanley WB. Adult phenylketonuria. Am J Med 2004; 117: 590-5.
18. Schulpis KH, Nyalala JO, Papakonstantinou ED, et al. Biotin recycling impairment in phenylketonuric children with seborrheic dermatitis. Int J Dermatol 1998; 37: 918-21.
19. Itin PH. Cutaneous changes in errors of amino acid metabolism. In: Goldsmith LA, Katz IS, Gilchrest BA, Paller AS, Leffell DJ, Wolff K, editors. Fitzpatrick's Dermatology In General Medicine, Eighth edition, The Mc Graw-Hill Companies, New York, 2012, 1525- 38.
20. Cochrane B, Schwahn B, Galloway P, et al. A questionnaire survey on the usage of low protein staple foods by people with phenylketonuria in Scotland. J Hum Nutr Diet 2014; 27: 533-41.
21. Hagedorn TS, van Berkel P, Hammerschmidt G, et al. Requirements for a minimum standard of care for phenylketonuria: the patients' perspective. Orphanet J Rare Dis 2013 ; 8: 191.
22. Narayanan D, Barski R, Henderson MJ, et al. Delayed diagnosis of phenylketonuria - a case report of two siblings. Ann Clin Biochem 2014; 51: 406-8.
23. Webster D, Wildgoose J. Tyrosine supplementation for phenylketonuria. Cochrane Database Syst Rev 2013; 6: CD001507.
24. Sarkany RP, Breathnach SM, Morris AA, et al. Metabolic and nutritional disorders. In: Burns T, Breathnach S, Cox N, Griffiths C, editors. Rook's Textbook of Dermatology, Eighth Edition, Wiley-Blackwell, Singapore, 2010, 1-59.
25. Viglizzo GM, Occella C, Bleidl D, et al. Richner-Hanhart syndrome (tyrosinemia II): early diagnosis of an incomplete presentation with unusual findings. Pediatr Dermatol 2006; 23: 259-61.

Fotogenodermatozlar

Asena Çiğdem Doğramacı

Mustafa Kemal Üniversitesi, Hatay

Can Alıcı Noktalar

- Fotogenodermatozlar, ultraviyole tamir yolağında meydana gelen çeşitli genetik bozukluklar (kseroderma pigmentozum, Cockayne sendromu, trikotiyodistrofi vb.) ya da biyokimyasal anormallikler (Smith–Lemli–Opitz sendromu, Hartnup hastalığı vb.) sonucu ortaya çıkan nadir görülen bir grup genetik hastalıklardır.
- Fotogenodermatozlarda karakteristik deri semptomlarına sıklıkla erken dönemde ortaya çıkan kutanöz-oküler maligniteler ve spesifik ekstrakutanöz bulgular eşlik eder.
- Bu bölümde fotogenodermatozlar arasında nispeten sık görülen kseroderma pigmentozum, Bloom sendromu, Rothmund-Thomson sendromu, Cockayne sendromu ve Kindler sendromu anlatılacaktır.

Fotogenodermatozlar, çeşitli genetik mutasyonlar sonucunda ortaya çıkan ve fotosensitiviteyle seyreden bir grup hastalıktır. Bu hastalıkların hemen hepsi karakteristik deri semptomlarının yanı sıra erken dönemde ortaya çıkan deri kanserleri ve deri dışındaki organları ilgilendiren spesifik bulgularla ilişkilidirler. Bu bölümde özetlenecek olan fotogenodermatozların klinik özellikleri Tablo 1'de sunulmaktadır.

Kseroderma Pigmentozum

Kseroderma pigmentozum (KP) güneş ışığına, özellikle de ultraviyole (UV) ışığına karşı aşırı hassasiyet ile karakterize, erken yaşta kanser oluşumuna ilerleyebilen ve şiddetli aktinik değişikliklerin görüldüğü anormal DNA onarımı ile karakterize otozomal resesif geçişli bir hastalıktır.[1,2] Fotosensitivitenin derecesi hastalarda değişken olup genellikle 290-320 nm dalga boyunda meydana gelmektedir.

Tarihçe

KP ilk kez 1874 yılında Hebra ve Kaposi tarafından tanımlanmış; 1882 yılında Kaposi, hastaların deri yüzeyinin kuru ve pigmente görünüşü nedeniyle "kseroderma pigmentozum" olarak isimlendirmiştir. Cleaver, 1968'de KP hastalarına ait fibroblastlar üzerinde yaptığı çalışmayla DNA'nın nükleotid eksizyon tamir (NER) yolunun hasarlı olduğunu ortaya koymuştur.[3]

Tablo 1. Fotogenodermatozların klinik özellikleri				
Hastalık	**Kalıtım**	**Başlama zamanı**	**Klinik**	**Eşlik edenler**
Kseroderma pigmentozum	OR	3y	Fotosensitivite, yaygın çillenme, fotofobi	Deri kanserleri (BHK, SHK) İç organ maligniteleri
Bloom sendromu	OR	6-8 ay	Fotosensitivite, uzamış yüz, gaga burun, rekurren bakteriyel enf. (IgG ve IgM eksikliği)	Hodgkin lenfoma gelişebilir
Rothmund-Thomson sendromu	OR	infant		Hipogonadizm, osteojenik karsinoma
Cockayne sendromu	OR	1y		Sensorinöral sağırlık Retinitis pigmentoza Diş çürükleri
Kindler sendromu	OR	infant		Dişeti kanamaları, El-ayak parmak aralarında yapışıklık
OR: Otozomal resesif, BHK: Bazal hücreli karsinom, SHK: Skuamöz hücreli karsinom				

Epidemiyoloji

Tüm etnik gruplarda görülmekte, erkekler ve kadınlar eşit etkilenmektedir. Genel popülasyonda görülme sıklığı 1/250.000 olup Japonlarda daha sıktır (1/40.000).[1] Dermal fibroblastların UV nedeniyle hasarlanması DNA'yı onarmada yetersiz kalmaları sonucunda, güneşe aşırı hassasiyet ve yüksek deri kanseri sıklığı ile karakterizedir.

KP Alt Grupları

KP genotip ve fenotip bakımından çok farklı özellikler sergileyen bir grup genetik hastalığın ortak adıdır. Hastalar DNA onarım kapasitelerine göre gruplandırılırlar. Yedi nükleotid eksizyon onarım grubu vardır; bunlar A'dan G'ye kadar sınıflandırılır ve bir de KP varyant tipi mevcuttur. Bu yedi grupta NER mekanizmasının farklı bir basamağındaki defekt sonucu DNA onarım bozukluğu meydana gelir.[2-4] Tablo 2' de bu grupların özellikleri

Tablo 2. Kseroderma pigmentozumun komplemantasyon grupları				
Grup	**Görülme sıklığı**	**Kalan NER aktivitesi (%)**	**Nörolojik anormallik**	**Sitogenetik lokasyon**
A (OMIM 278700)	Sık	2-5	Şiddetli	9q22.33
B (OMIM 610651)	Nadir	~50	Şiddetli	2q14.3
C (OMIM 278720)	Sık	5-20	Yok	3p25.1
D (OMIM 278730)	Orta	~30	Değişken	19q13.32
E (OMIM 278740)	Nadir	~45	Yok	11p11.2
F (OMIM 278760)	Nadir	~20	Yok	16p13.12
G (OMIM 278780)	Nadir	<5	Değişken	13q33.1

gösterilmektedir. KP alt grupları farklı klinik bulgular sergilese de bu alt grupları sadece klinik bulgularla ayırmak mümkün değildir, mutlaka mutasyon analizi yapmak gerekir.

Klinik

KP fotosensitif hastalıklar içinde hızlanmış foto yaşlanmanın tipik bir örneğidir. Doğumda hastaların derileri normaldir. Genellikle semptomlar yaşamın ilk yılı içinde açık bölgelerde UV'ye duyarlılıkla başlar. İlk belirti şiddetli güneş yanığıdır. İki yaş civarında, tüm hastalarda solar lentijinler gelişmeye başlar. Bu yaş grubunda gözlenen deri değişiklikleri tipik olarak KP'ye ait olup normal çocuklarda çok nadir rastlanır. Güneşle temasın devam etmesi durumunda efelid benzeri hiperpigmente maküller, fotoyaşlanma, kserozis ve hiperkeratoz ortaya çıkar (Resim 1). Zaman zaman vezikülo-büllöz lezyonlar görülür. Ek olarak atrofik alanlar ve telenjiektazinin de gelişimiyle poikiloderma tablosu oluşur.



Resim 1. Kseroderma pigmentozumlu hastada yüzde çok sayıda efelid benzeri hiperpigmente maküller ve fotoyaşlanma.

Hacettepe Üniversitesi Tıp Fakültesi, Dermatoloji Anabilim Dalı Arşivi'nden, Dr. Sibel Ersoy Evans'ın izniyle alınmıştır.

Olguları yaklaşık %40'ında oküler tutulum görülür. Erken oftalmolojik bulgular, fotofobi ve gözyaşı artışıdır. Skar bırakarak iyileşen deri lezyonlarına sekonder olarak entropiyon, ektropiyon görülür. Konjonktivada kuruluk, telenjiektazi, hiperpigmente maküller ve korneada opasiteler ortaya çıkabilir.[2]

KP'li hastaların yaklaşık %20'sinde, nörolojik anormallikler görülebilir. Etiyolojisi tam olarak bilinmemekle birlikte, sinir hücrelerinin DNA tamir mekanizmasındaki defekt nedeniyle gelişen nöral ölüm sorumlu tutulmaktadır. Hastalarda entellektüel gerileme, mikrosefali, piramidal ve serebellar bulgular, epileptik nöbet, sensorinöral sağırlık, oftalmopleji ile aksonal periferal nöropati bulunabilir. KP'li çocuklarda psişik bozukluklar da belirgindir. Nörolojik etkilenmenin en fazla olduğu durum hastaların çok azında rastlanan DeSanctis-Caccione sendromu olarak bilinir. Kısa boy, gonodal bozukluk, spastisite ve ağır zeka geriliği ile karakterizedir.[5,6]

KP'li hastalarda 20 yaş altında güneşe maruz kalan bölgelerde melanom dışı deri kanseri gelişme riski 10.000 kat, melanom riski 2.000 kat, göz kanserleri 1.000 kat ve dil kanserleri 100.000 kat artmıştır.[6,7] Deri kanserleri bu hasta grubunda ortalama 8 yaşında görülmeye

başlar. Deri kanserleri dışında, akciğer, meme, pankreas, mide, beyin ve testis kanserleri riski de 10-20 kat fazladır. Deri dışındaki organlara ait kanserler içinde en sık akut lösemiler görülür.[7]

Tedavi

Erken dönemde tanınması, gerekli önlemlerin alınması açısından önemlidir. Tedavi mutlak fotokorunmayı içerir. Güneşten sakınılan çocuklarda deri bulgularının oluşmadığı gözlenmiştir. Bu nedenle hasta, ailesi ve hekim arasında yakın bir ilişki ve bilgilendirmenin önemi büyüktür. UV bloke eden özel güneş gözlüklerinin, şapka ve kıyafetlerin kullanılması, ev ve arabadaki camlara UV filtrelerinin takılması, fiziksel koruma sağlayan güneşten koruyucuların kullanılması, deri kanserleri ve oküler komplikasyonlar açısından sıkı takip edilmesi, dış ortamlarda çalışılmaması gibi önlemler hayat kurtarıcıdır. Eğer okuldaki camlara UV filtreler takılamıyorsa, bu çocukların okula gönderilmemesi, evde özel eğitim verilmesi sağlanmalıdır. Oral retinoidler deri kanseri oluşumunu engellemek veya azaltmak için önerilebilir. Premalign ve malign deri tümörlerinin tedavisinde kriyoterapi, küretaj ve cerrahi eksizyon kullanılabilir.[4]

KP otozomal resesif geçişli bir hastalık olduğu için hem annenin hem de babanın taşıyıcı olması gerekir. Amniyosentez veya koryon villus incelemesi ile antenatal tanı konulabilen bu hastalıkta eğer bir çift KP tanısı almış çocuk sahibi ise diğer gebelikleri için genetik danışmanlık hizmeti almalıdır.[8]

Bloom Sendromu

Bloom sendromu (BS, OMIM 210900) karakteristik yüz yapısı, fotosensitivite, telenjiektaziler, orantılı boy kısalığı, immün yetmezlik, malignitelere ve diyabete artmış yatkınlıkla karakterize otozomal resesif geçişli, nadir görülen bir sendromdur.[9]

Tarihçe

İlk kez 1954 yılında dermatoloji uzmanı David Bloom tarafından tanımlanmıştır.[10] Sıklığı tam olarak bilinmeyen hastalıkta olguların yarısından fazlasını Askenazi Yahudileri oluşturmaktadır. BS erkeklerde kadınlardan 3 kat daha fazla görülmektedir.

Patogenez

Sendromdan sorumlu gen lokusu 15q26.1 olarak kaydedilmiştir. BLM olarak isimlendirilen bu gen DNA onarımında önemli rol oynayan "RecQ DNA helicase" enzimini kodlar. Bu gendeki mutasyon sonucu oluşan protein kaybı genomik instabiliteye neden olmakta ve artan kardeş kromatin değişim sıklığı ile beraber kanser oluşumunu kolaylaştırmaktadır.[11]

Klinik

BS'li hastalar düşük doğum ağırlığı ile doğarlar ve orantılı bir büyüme geriliği gösterirler. Bu hastalar tipik olarak subkutan yağ doku azlığına ikincil uzun, malar hipoplazik, burun ve kulakların belirgin olduğu karakteristik dar bir yüz yapısına sahiptirler. Yaşamın ilk haftalarından başlayarak özellikle yüzde olmak üzere açık alanlarda güneş ışığı ile alevlenen telenjiektaziler belirgin dermatolojik klinik bulgudur (Resim 2). Cafe au lait lekeleri ve eşlik eden hipopigmente lezyonlar sık görülür[12,13] (Resim 3).


Resim 2

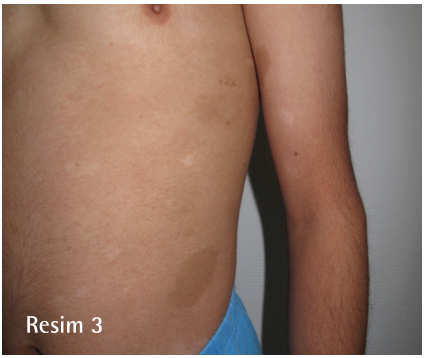
Resim 3

Resim 2, 3. Bloom sendromlu hastada karakteristik olan malar hipoplazinin eşlik ettiği uzun yüz yapısı ve belirgin telenjiektazik görünüm. Aynı hastada cafe au lait lekeleri ve eşlik eden hipopigmente lezyonlar.

Hacettepe Üniversitesi Tıp Fakültesi, Pediatri Anabilim Dalı, Genetik Bilim Dalı Arşivi'nden, Dr. Koray Boduroğlu'nun izniyle alınmıştır.

Erişkin erkek hastalarda hipogonadizm ve infertilite sıktır. Bu hastalarda testislerin tubal fonksiyonları zayıf olmasına karşın androjen salgılayan kısımları korunduğu için puberte gelişimi normaldir. Değişen şiddette jeneralize bir immün yetmezlik gelişir. Buna bağlı yaşamın erken dönemlerinde ağır kulak, solunum yolu ve gastrointestinal infeksiyonlar meydana gelir. Tipik olarak IgG, IgA ve IgM seviyelerinde düşüklük olur. Hastalarda herhangi bir nörolojik bozukluk olmamasına karşın bazı hastalarda hafif-orta derecede zeka geriliği görülebilir. Sendromda normal bireylere göre kanser gelişim riski 150 ile 300 kat artmıştır. Özellikle hematolojik kanserler daha sık görülebilmektedir.[13]

Tedavi

BS'li hastalarda kansere yatkınlık nedeniyle erken tanı konulması ve hastaların yakından takip edilmesi çok önemlidir. Tekrarlayıcı solunum ve gastrointestinal sistem infeksiyonları, immün yetmezlik ve endokrin sistem hastalıkları açısından yakın takip önerilmektedir. Olguların çoğu hayatın ikinci ve üçüncü on yılında kanser nedeniyle kaybedilmektedir.

Rothmund-Thomson Sendromu

Rothmund-Thomson sendromu (RTS, OMIM 268400), herediter poikiloderma konjenitale, deride atrofik değişiklikler, fotosensitivite, katarakt, iskelet anomalileri ve kanserlerin eşlik ettiği otozomal resesif geçiş gösteren nadir bir genodermatozdur.[14,15]

Tarihçe

İlk olarak 1968'de Alman Auguste Rothmund tarafından çocuklarda katarakt ve deride özel bir dejenerasyon şeklinde tanımlanmış, benzer bir olgu ise daha önce 1923'de İngiliz Sidney Thomson tarafından tanımlanmıştır. Bugüne kadar 300 kadar olgu bildirilmiştir.[14]

Patogenez

İki klinik tipi tanımlanmış olan RTS'li hastaların kromozom 8q24'ün kodladığı RECQL4 geninde mutasyon olup DNA helikaz enzimindeki defekt sonucu hastalık oluşmaktadır. Olguların 2/3'sini oluşturan RTSII (Thomson tip) için bu mutasyon gösterilmiş olmakla birlikte RTS I'in (Rothmund tip) patogenezi henüz bilinmemektedir.[14]

Klinik

Hastalarda fotosensitivite ve poikiloderma en belirgin özelliktir. Deri doğumda normal olup erken bulgular hayatın ilk 3-6 ayında başlar. Yüzde başlayarak diğer vücut alanlarına yayılan eritem, ödem, vezikül ve büller oluşur. Resim 4 ve Resim 5'te 2 erkek kardeşte yüzde ve boyun V'sinde lezyonlar izlenmektedir. Bu lezyonlar daha sonra yerlerini poikilodermaya bırakır. Karakteristik olarak antekubital ve popliteal fossayı tutmadan kollar ve bacaklar etkilenir.

Bunun dışında boy kısalığı, juvenil katarakt, iskelet ve dental anomaliler görülebilir. Semer burun, kaşlarda ve kirpiklerde seyrekleşme, saçta alopesi ve plantar hiperkeratotik lezyonlar eşlik edebilir. Hipogonadizm, distrofik tırnaklar ve diş gelişiminde hasar sık rastlanan bulgulardır (Resim 6 ve Resim 7). RTS'li hastaların zekaları normaldir. Osteosarkom en sık görülen kanserdir, özellikle akral yerleşimli SHK gibi erken yaşta gelişen deri kanserlerine yatkınlık da vardır.[15,16]


Resim 4


Resim 5


Resim 6


Resim 7

Resim 4, 5, 6, 7. Rothmund-Thomson sendromu olan iki erkek kardeşte yüzde belirgin poikilodermik görünüm, distrofik tırnaklar ve anormal diş gelişimi.

Hacettepe Üniversitesi Tıp Fakültesi , Pediatri Anabilim Dalı, Genetik Bilim Dalı Arşivinden, Dr. Koray Boduroğlu'nun izniyle alınmıştır.

Tedavi

Tedavide fotokorunma esastır. Hastalar genellikle normal yaşamlarını sürdürürler, ancak kanser riski taşıdıkları için dikkatli ve düzenli bir takip gerektirirler.

Cockayne Sendromu

Cockayne sendromu otozomal resesif geçiş gösteren kutanöz, oküler, nörolojik ve somatik anomalilerle karakterize fotosensitivitenin eşlik ettiği nadir bir genodermatozdur.[17] Kseroderma pigmentozumdan deri kanseri ve çillenme yokluğu ile ayrılır.[18]

Tarihçe

Hastalık ilk olarak 1936'da Cockayne tarafından tanımlanmıştır. Bugüne kadar 180'in üzerinde olgu bildirilmiştir.

Patogenez

Hastalığa yol açtığı bilinen iki temel genden birincisi (5q12.1) Cockayne sendromu 1 genidir. Bu gen tip 1 hastalarda ve bunların da 1/4'ünde etken olarak gösterilebilmiştir. Etken olarak daha sık görülen ikinci gen ise (10q11) ERCC 6 geni olup hastaların 3/4'ünde görülür. Bu her iki gen de hasarlı DNA'nın onarımında rol oynayan genlerdir.[19]

Klinik

Temel bulgular, pigmentasyon olmaksızın güneş ışığına hassasiyet, cücelik, gaga burun, subkutan yağ doku kaybına bağlı gelişen tipik yüz görünümü, sağırlık, retinopati, bazal ganglion kalsifikasyonu ve erken yaşlanmadır (Resim 8 ve Resim 9). Dermatolojik özellikler telenjiektazi ile birlikte fotodermatit, atrofi ve skatrisleri içerir.[17,18]


Resim 8


Resim 9

Resim 8, 9. Cockayne sendromu. Aynı hastada subkutan yağ doku kaybına bağlı gelişen tipik yüz görünümü.

Hacettepe Üniversitesi Tıp Fakültesi, Pediatri Anabilim Dalı, Genetik Bilim Dalı Arşivi'nden, Dr. Koray Boduroğlu'nun izniyle alınmıştır.

Cockayne sendromu belirtilerin şiddeti ve hastalığın başlama yaşına göre üç ana gruba ayrılır. Hastalığın klasik ve en yaygın görülen şekli olan tip 1'de hastalar normal bir prenatal gelişme gösterip doğumda hiç bulgu vermez. Ancak 2 yaşından sonra hastalarda gelişme bozuklukları, büyüme geriliği, kısa zamanda gelişen görme ve işitme kaybı, periferik ve merkezi sinir sistemi bozuklukları gelişir ve hastalar 10 ile 20 yaşlar arasında kaybedilir. Tip 2; diğer adıyla serebro-okülo-fasiyal sendrom daha nadir görülmekle beraber klinik tablonun tip 1'den daha ağır seyrettiği olgulardır. Bulgular doğumda başlar. Büyüme geriliği, konjenital katarakt ve ek konjenital yapısal anomaliler en baştan tabloya eşlik eder. Yaşam süresi 6-7 yıldır. Tip 3 ise normal büyüme ve gelişmenin olduğu geç başlangıçlı tiptir.[20]

Cockayne sendromunda KP'nin aksine deri veya deri dışı organlara ait kanserlerde artış yoktur.[18]

Tedavi

Bilinen bir tedavisi olmayan bu hastalıkta tedavi semptomatiktir.

Kindler Sendromu

Kindler sendromu (KS; OMIM 173650), bebeklik ve çocukluk çağında akral bül oluşumu, ilerleyici poikiloderma, deri atrofisi, fotosensitivite, kronik inflamasyon ve mukozal stenoz ile karakterize nadir görülen otozomal resesif kalıtsal bir hastalıktır.[21]

Tarihçe

KS ilk defa 1954 yılında 14 yaşındaki bir kız çocuğunda Theresa Kindler tarafından tanımlanmıştır.[22] Bu güne kadar 100'den fazla olgu bildirilmiştir. Hastalığın tanısında herediter akrokeratotik poikiloderma (Weary hastalığı) ve distrofik epidermolizis bülloza ile karışıklık yaşanmaktadır. Bu nedenle son zamanlarda kesin tanı kriterleri teklif edilmiştir (Tablo 3).

Patogenez

KS bazal keratinositlerdeki aktin ile ekstrasellüler matriks arasındaki birleşmede rol alan fermitin family homologue 1 (FFH1, kindlin-1) proteinini kodlayan FERMT-1 (KIND-1) genindeki mutasyon sonucu oluşmaktadır. Tanımlandığı 1954'den bu yana 40'dan fazla FERMT-1 gen mutasyonu bildirilmiştir.[23]

Klinik

Bu nadir genodermatozda akral büller genellikle doğumda mevcuttur veya hayatın ilk birkaç gününde küçük travmalarla oluşur. Bül oluşumuna meyil giderek azalır ve erişkin dönemde semptomlar nadirleşir.[21,24] Zaman içinde gelişen fotosensitivite ve özellikle 5-6 yaşlarında giderek artan tarzda diffüz poikiloderma ile distrofik epidermolizis bullozadan ayrılır. Bu sendromun diğer bulguları el ve ayak parmak aralarında perdelenme, palmo plantar hiperkeratoz, hipohidroz, jinjival frajilite, tırnak distrofisi ve ağız, özofagus, üretra ve anüs gibi mukoza tutulumlarıdır (Resim 10 ve Resim 11).

Tedavi

KS'nin tedavisi semptomatik olup fotokorunma esastır. Stenotik komplikasyonlar için cerrahi tedavi gerekebilir. Herhangi bir deri operasyonu derinin frajil ve atrofik olmasından dolayı tehlikeli


Resim 10


Resim 11

Resim 10, 11. Kindler sendromu tanılı bir hastada yüzde poikilodermik görünüm. Aynı hastanın her iki el dorsumunda izlenen deri atrofisi ve parmak aralarında perdelenme.

Mustafa Kemal Üniversitesi Tıp Fakültesi, Dermatoloji Anabilim Dalı Arşivi'nden, Dr. Bilge Bülbül Şen'in izniyle alınmıştır.

Tablo 3. Kindler sendromu tanı kriterleri
Major kriterler
Bebeklik ve çocukluk döneminde ortaya çıkan akral büller
Progresif poikiloderma
Deri atrofisi
Anormal fotosensitivite
Jinjival frajilite ve/veya şişme
Minör kriterler
Sindaktili
Mukozal tutulum (Üretral, anal, özefagial, laringeal stenoz)
İlişkili bulgular
Tırnak distrofisi
Alt göz kapağı ektropiyonu
Palmoplantar keratoderma
Pseudoainhum
Lökokeratoz
Skuamöz hücreli karsinom
Anhidroz/hipohidroz
İskelet anomalileri
Periodontit, diş çürüğü, diş kaybı
Kesin KS
Dört major kriter
Yüksek olasılıklı KS
Üç major kriter ve minör kriterlerden ikisi

olabilir. Sekonder sindaktililer cerrahi girişimle düzeltilebilir. Hastaların ileri yaşlarda oluşabilecek kanserler ve stenoz gibi klinik değişiklikler açısından gözlem altında tutulmaları gerekmektedir.[25]

Sonuç olarak, fotogenodermatozlarda ayırıcı tanı zorlayıcı olsa da algoritmik bir yaklaşımla tanı koymak çoğu zaman mümkün olabilmektedir. Doğru tanı konduktan sonra spesifik tedavi yaklaşımları gerekir. Ayrıca ailelere hastalık sürecinin, UV'den korunma yollarının anlatılması ve genetik danışmanlık sağlanması morbidite ve mortalite açısından büyük önem taşımaktadır.

Kaynaklar

1. Lichon V, Khachemoune A. Xeroderma pigmentosum: beyond skin cancer. J Drugs Dermatol 2007; 6: 281-8.
2. DiGiovanna JJ, Kraemer KH. Shining a light on xeroderma pigmentosum. J Invest Dermatol 2012; 132: 785–96.
3. Cleaver JE. Defective repair replication of DNA in Kseroderma pigmentozum. Nature 1968; 218: 652-6.
4. Kılıç S. Kseroderma Pigmentozum. Güncel Pediatri 2004; 2: 137-9
5. Grewal RP. Neurodegeneration in Xeroderma Pigmentosum: a trinucleotide repeat mutation analysis. J Neurol Sci 1999; 163: 183-6.
6. Bradford PT, Goldstein AM, Tamura D, et al. Cancer and neurologic degeneration in xeroderma pigmentosum: long term follow-up characterizes the role of DNA repair. J Med Genet 2011; 48: 168-76.
7. Somoano B, Tsao H. Genodermatoses with cutaneous tumors and internal malignancies. Dermatol Clin 2008; 26: 69-87.
8. Abdul-Wahab A, Qasim W, McGrath JA. Gene therapies for inherited skin disorders. Semin Cutan Med Surg 2014; 33: 83-90.
9. Arora H, Chacon AH, Choudhary S, et al. Bloom syndrome. Int J Dermatol 2014; 53: 798-802.
10. Bloom D. Congenital telangiectatic erythema resembling lupus erythematosus in dwarfs; probably a syndrome entity. AMA Am J Dis Child 1954; 88: 754-8.
11. Aslan D. The X chromosome: does it have a role in Bloom syndrome, a genomic instability disorder? Turk J Pediatr 2014; 56: 327-9.
12. Kaçar N, Erdoğan MK, Şanlı Erdoğan B, ve ark. Bloom Sendromlu Bir Olgu Sunumu. Turkderm 2008; 42: 94-6.
13. Metin A, Çalka O, Akdeniz N. Bloom Sendromu (Konjenital Telenjiyektazik Eritem ve Gelişme Geriliği). In: Tüzün Y, Kotogyan A, Serdaroğlu S, Çokuğraş H, Tüzün B, Mat M.C, editors. Pediyatrik Dermatoloji. 1th ed: Nobel Tıp Kitabevleri, İstanbul, 2005, 295-7
14. Larizza L, Roversi G, Volpi L. Rothmund-Thomson syndrome. Orphanet J Rare Dis 2010; 5: 2.
15. Pujol LA, Erickson RP, Heidenreich RA, et al. Variable presentation of Rothmund-Thomson syndrome. Am J Med Genet 2000; 95: 204-7.
16. Karalis A, Tischkowitz M, Millington GW. Dermatological manifestations of inherited cancer syndromes. Br J Dermatol 2011; 164: 245-56.
17. Frouin E, Laugel V, Durand M, et al. Dermatologic findings in 16 patients with Cockayne syndrome and cerebro-oculo-facial-skeletal syndrome. JAMA Dermatol 2013; 149: 1414-8.
18. Rapin I, Lindenbaum Y, Dickson DW, et al. Cockayne syndrome and xeroderma pigmentosum. Neurology 2000; 55: 1442-9.
19. Laugel V. Cockayne syndrome: the expanding clinical and mutational spectrum. Mech Ageing Dev 2013; 134: 161-70.
20. Bloch-Zupan A, Rousseaux M, Laugel V, et al. A possible cranio-oro-facial phenotype in Cockayne syndrome. Orphanet J Rare Dis 2013; 8: 9.

21. Celik R, Koc K, Balaban D, ve ark. Kindler Sendromu: Olgu Sunumu. Türkderm 2009; 43: 68-9.
22. Kindler T. Congenital poikiloderma with traumatic bulla formation and progressive cutaneous atrophy. Br J Dermatol 1954; 66: 104-11.
23. Mas-Vidal A, Miñones-Suárez L, Toral JF, et al. A novel mutation in the FERMT1 gene in a Spanish family with Kindler's syndrome. J Eur Acad Dermatol Venereol 2010; 24: 978-9.
24. Çenesizoğlu E, Arı B, Özyürek GD. Kindler Sendromu. Dermatoz 2010; 1: 63-6.
25. Has C, Burger B, Volz A, et al. Mild clinical phenotype of Kindler syndrome associated with late diagnosis and skin cancer. Dermatology 2010; 221: 309-12.

Fotoagreve Dermatozlar

Goncagül Babuna, Güzin Özarmağan

İstanbul Üniversitesi, İstanbul Tıp Fakültesi, İstanbul

Can Alıcı Noktalar

- Güneş ışığı ve ultraviyole (UV) maruziyeti ile alevlenme gösterebilen hastalıklarda "fotoagreve dermatozlar" ayırıcı tanıda mutlaka akla gelmelidir.
- Dermatomiyozit, Darier hastalığı, Grover hastalığı, aktinik liken planus, pellegra, rozase, aktinik folikülit, viral infeksiyonlar, eritema multiforme ve Smith-Lemli-Opitz sendromu gibi etyopatogenezleri ve klinik görünümleri birbirinden oldukça farklı pek çok hastalık "fotoagreve dermatozlar" arasında yer alır.
- Fototerapinin bir tedavi şekli olarak kullanıldığı atopik dermatit, psoriasis ve pitriazis rubra pilaris lezyonlarının fotosensitivite gösterebileceği unutulmamalıdır.
- Pemfigus, büllöz pemfigoid ve Sweet sendromunda da nadiren fotosensitivite görülebilir.
- Tanı için klinik şüphe ilk adım olup klinik, histopatolojik, immünolojik ve serolojik olarak altta yatan hastalığa özgü bulguların saptanması ve fotoprovokasyon testi sonuçları tanıda yardımcıdır.
- Tedavide altta yatan hastalığın tedavisine ek olarak güneşten korunma büyük önem taşır.

Fotoagreve dermatozlar, diğer fotodermatozlardan farklı olarak, oluşumunda ultraviyolenin (UV)'nin direkt rol oynamadığı, fakat güneş ışığı ve UV maruziyeti ile alevlenme gösterebilen heterojen bir hastalık grubudur. Bu geniş grup içinde, etyopatogenezleri ve klinik görünümleri birbirinden oldukça farklı olan çeşitli hastalıklar yer alır (Tablo 1).[1-3]

UV maruziyetinin etkisi ve etkilediği hasta sayısı, tüm fotoagreve dermatozlarda aynı değildir; örneğin multisistemik otoimmün bir hastalık olan sistemik lupus eritematozusun (SLE) tanı kriterleri arasında fotosensitivite ve güncellenmiş haliyle fotosensitif lupus döküntüsü yer almaktadır[4-6] ve deri lezyonlarının tedavisinde mutlaka güneşten korunma önerilmektedir.[7,8] Öte yandan, kronik ve inflamatuvar bir hastalık olan psoriasisin deri lezyonlarının tedavisinde 1925'den beri kullanılan fototerapi, günümüzde psoriasis tedavi kılavuzlarında yer almakta ve uygun endikasyonlarda sistemik ilaç tedavisine etkin

Tablo 1. Fotoagreve dermatozlar[1-3]
Lupus eritematozus
Dermatomiyozit
Darier hastalığı (Keratozis folikülaris)
Grover hastalığı (Geçici ve kalıcı akantolitik dermatoz)
Aktinik liken planus (Liken planus subtropikus)
Pellegra
Rozase
Aktinik folikülit
Smith-Lemli-Opitz sendromu
Atopik dermatit
Psoriasis
Pitriazis rubra pilaris
Viral infeksiyonlar
Eritema multiforme
Pemfigus
Büllöz pemfigoid
Sweet sendromu
Seboreik dermatit
Kutanöz T-hücreli lenfoma
Retiküler eritematoz musinoz sendromu
Karsinoid sendrom
Dissemine süperfisyel aktinik porokeratoz

ve güvenilir bir alternatif oluşturmaktadır,[9-11] ancak psoriasisli hastaların bir kısmında fotosensitivite bildirilmekte ve güneş maruziyeti sonrasında psoriasis lezyonlarında artış veya yeni lezyon çıkışı görülmektedir.[12]

Tanı için klinik şüphe ilk adımdır. Sık görülen bir fotodermatoz olan polimorf ışık erüpsiyonu (PIE) başta olmak üzere, UV maruziyeti sonrasında ortaya çıkan veya alevlenen tüm dermatozların ayırıcı tanısında, fotoagreve dermatozlar mutlaka akla gelmelidir. Klinik, histopatolojik ve immünolojik olarak altta yatan hastalığa özgü bulguların saptanması ve fotoprovokasyon testi sonuçları tanıda yardımcıdır. Tedavide medikal tedaviye ek olarak güneşten korunma da büyük önem taşır. Bu tedavi ve korunma yöntemlerinin etkisiz kaldığı bazı durumlarda ise düşük doz fototerapi ile desensitizasyon denenebilir.[1-3]

Bu bölümde, sık görülen fotoagreve dermatozlara ayrıntılı olarak değinilecek, fotosensitivitenin daha nadir görüldüğü fotoagreve dermatozlardan ise kısaca bahsedilecektir.

Lupus Eritematozus

Lupus eritematozus (LE), etyopatogenezinde genetik, çevresel ve diğer etmenlerin rol oynadığı düşünülen, multisistemik, kronik ve otoimmün bir hastalıktır. Tarihçesi Hipokrat'a kadar uzansa da[13] literatürde ilk kez tanımlanması 1838'de Cazénave ve Schedel'in[14]

kitabında Biett tarafından "érythème centrifuge" şeklinde olmuştur. 1850'lerin başında Cazénave,[15] Latince "kurt" anlamına gelen "lupus" sözcüğünü içeren "lupus érythèmateux" adını kullanmış ve klasik diskoid lupus lezyonlarını tariflemiştir. LE'nin fatal seyredebilen tehlikeli bir sistemik hastalık olduğuna ilk dikkati çeken isim 1872'de Kaposi[16] olmuş ve LE'yi diskoid ve sistemik tiplere ayırmıştır.

Daha sonraki yıllarda, LE'nin sistemik bulguları tanımlanmış, LE hücresi bulunmuş, bunu lupus bant testinin ve doku hasarından sorumlu anti-nükleer antikorların keşfi izlemiştir.[13,17]

Kutanöz Lupus Eritematozus

LE'nin klinik semptom ve bulguları oldukça zengindir; çok geniş bir spektruma dağılan büyük bir çeşitlilik gösterir. Spektrumun bir ucunda, sadece deri tutulumuyla giden hafif seyirli formu yer alırken, diğer ucunda fatal seyredebilen majör organ tutulumuyla giden sistemik formu bulunur.[18]

Deri, LE'de en sık tutulan organlardan birisidir (%72-85).[19] LE'nin deri bulguları LE-spesifik ve LE-spesifik olmayan şeklinde iki ana gruba ayrılır. LE-spesifik deri lezyonları genel olarak kutanöz LE (KLE) başlığı altında incelenir. Modifiye Gilliam sınıflamasına göre, KLE lezyonları da kendi içinde akut (AKLE), subakut (SKLE) ve kronik (KKLE, diskoid LE, DLE) olmak üzere 3 gruba ayrılmıştır (Tablo 2).[20-22]

Deri tutulumu %23-28 oranında SLE'nin ilk bulgusu olabilmektedir.[19] SLE riski jeneralize DLE, SKLE, AKLE ve LE-spesifik olmayan lezyonu olanlarda daha yüksektir.[22] Bu nedenle tüm KLE hastalarının, SLE gelişimi açısından düzenli aralıklarla yakından takip edilmeleri önerilmektedir.[23,24]

Lupus Eritematozusda Fotosensitivite-Patogenez

1888'de Hutchinson[25] tarafından LE hastalarının güneşi tolere edemediğinin bildirilmesinden günümüze kadar geçen süre içinde fotosensitivite, LE'nin tanı kriterleri içinde yer alacak kadar iyi bilinen önemli bir özelliği haline gelmiştir.[4,5] UVB daha ön planda olmak üzere, hem UVB (290-320 nm), hem de UVA (320-400 nm) maruziyeti, benzer ve farklı mekanizmalarla KLE lezyonlarını alevlendirebilir. UV direkt DNA hasarına yol açarak, siklobutan primidin dimerlerinin ortaya çıkmasına[26,27] ve keratinosit apopitozunda artışa neden olur.[28] Dermiste daha derin tabakalara penetre olan UVA reaktif oksijen radikallerinde artışa yol açarak, mitokondrilerde oksidatif hasara, hücresel apopitoza ve immün yanıtta bozulmaya uzanan süreci başlatır.[26] UVB sonrasında apopitotik keratinositlerde normalde hücre içinde bulunan SS-A/Ro ve SS-B/La gibi ekstrakte edilebilir nükleer antijenlerin (ENA) hücre yüzeyine translokasyonu gerçekleşir.[29,30] LE'de, apopitotik hücrelerin ortadan kaldırılmasında da bozukluk olduğu gösterilmiştir.[31] Apopitozdaki bu disregülasyon sonucu immün sistemin daha uzun süre otoantijenlere maruz kalması, anti-DNA ve anti-ENA otoantikorlarının oluşumuna neden olur ve antikor-aracılı sitotoksik keratinosit hasarı ile sonuçlanır.[29-32] Ayrıca ortaya çıkan otoantijenlerin, otoantikorlar tarafından opsonizasyonu ile çeşitli proinflamatuvar sitokinlerin salınımı ve T hücre-bağımlı otoimmün yanıtın oluşması da sağlanır.[31] UV maruziyeti sonrasında interlökin-1 (IL-1), IL-6 ve tümör nekrozis faktör-α (TNF-α) gibi sitokin ve kemokinlerin

Tablo 2. Lupus eritematozusun deri lezyonları (Modifiye Gilliam sınıflaması[20-22])	
Le-Spesifik (KLE)	**Le-Spesifik Olmayan**
KKLE	**Kutanöz Vasküler Hastalık**
• Klasik DLE (lokalize ve jeneralize)	• Vaskülit
• Hipertrofik/Verrüköz DLE	– Lökositoklastik vaskülit
• Lupus profundus/lupus paniküliti	– Palpabl purpura
• Mukozal DLE (oral/konjonktival)	– Ürtikeryal vaskülit
• Lupus tumidus (papülomusinoz LE)	• Vaskülopati
• Chilblain LE	– Degos hastalığı benzeri lezyonlar
• Likenoid DLE (LE/liken planus overlap)	– Sekonder "*atrophie blanche*"
SKLE	• Periungual telenjiektazi
• Anüler SKLE	• Livedo retikularis
• Papüloskuamöz/psoriasiform SKLE	• Tromboflebit
AKLE	• Raynaud fenomeni
• Malar döküntü	• Eritromelalji
• Generalize AKLE	**Sikatrisyel Olmayan Alopesi**
	• Lupus saçı
	• Telogen efluvium
	• Alopesi areata
	Sklerodaktili
	Romatoid nodüller
	Kalsinozis kutis
	LE-spesifik olmayan büllöz lezyonlar
	Ürtiker
	Papülonodüler musinoz
	Kutis laksa/Anetoderma
	Akantozis nigrikans
	Eritema multiforme
	Bacak ülserleri
	Liken planus
LE: Lupus eritematozus, KKLE: Kronik kutanöz lupus eritematozus, DLE: Diskoid lupus eritematozus, SKLE: Subakut kutanöz lupus eritematozus, AKLE: Akut kutanöz lupus eritematozus	

salınımında ve intrasellüler adezyon molekülü-1 (ICAM-1) ve vasküler hücre adezyon molekülü-1 (VCAM-1) gibi adezyon moleküllerinin ekspresyonunda artış saptanır.[26,32,33] TNF-α 380A promoter polimorfizmi ile LE'nin yüksek fotosensitiviteye sahip tipi olan SKLE arasında güçlü bir ilişki olduğu gösterilmiştir.[34] UV maruziyeti sonrasında ortaya çıkan apopitoz, nekroz ve kemokin üretimi sonucunda deride $CD4^{(+)}$ otoimmün hafıza T hücrelerinin ve interferon (IFN)-α salgılayan plazmasitoid dendritik hücrelerin (PDH) birikmesi sağlanır. Böylece, daha fazla sitokin ve kemokin salgılanması ve lökositlerin de olaya karışmasıyla giderek büyüyen bu döngü, kutanöz lupus lezyonlarının oluşumu ile sonuçlanır.[35]

Lupus Eritematozusda Tanı Kriterleri

SLE'nin yakın zamana kadar en yaygın kullanılan tanı kriterleri olan "American College of Rheumatology (ACR)" kriterleri içindeki 11 tanı kriterinin 4'ü, "malar döküntü", "diskoid döküntü", "fotosensitivite" ve "oral ülserler" olup, dermatolojik tutulumu temsil eder.[4,5] Bu 11 klinik kriterden 4'ünün varlığı SLE tanısı koydurur. ACR kriterlerine göre malar döküntü, yüzde malar bölgede yerleşen, nazolabiyal sulkusları tutmayan, kelebek şeklindeki sabit eritem; diskoid döküntü ise, keratotik skuamlar ve foliküler tıkaçlar içeren, eritemli, deriden kabarık lezyonlar şeklinde tarif edilmiştir. Fotosensitivite, hasta tarafından ifade edilen veya hekim tarafından gözlenen, "güneş ışığına karşı anormal yanıt" olarak tanımlanmıştır.[4,5] Ancak bu tanımın oldukça geniş bir anlam ifade etmesi nedeniyle, yorumlamada yanlışlıklar olabilmektedir.[26] SLE tanı kriterleri, 2012'de "Systemic Lupus International Collaborating Clinics Classification Criteria for Systemic Lupus Erythematosus (SLICC)" şeklinde yenilenmiştir.[6] SLICC kriterleri, 11 klinik ve 6 immünolojik olmak üzere, toplam 17 kriterden oluşmaktadır. SLICC kriterlerine göre SLE tanısı koyabilmek için en az bir klinik ve bir immünolojik olmak üzere 4 kriterin pozitif olması veya hastada antinükleer antikor (ANA) veya anti-double-stranded DNA (anti-ds-DNA) antikorları varlığında, biyopsi ile tanı koyulmuş lupus nefriti bulunması gerekmektedir.[6]

SLICC kriterlerinin 4'ü dermatolojik tutulum ile ilgilidir:[6]

1) Akut Kutanöz Lupus: Lupus malar döküntüsü (diskoid malar döküntü varlığında dikkate alınmaz); büllöz lupus, toksik epidermal nekroliz varyantı SLE, makulopapüler lupus döküntüsü, dermatomiyozit yokluğunda fotosensitif lupus döküntüsü veya

Subakut Kutanöz Lupus: İndürasyon göstermeyen psoriasiform ve/veya anüler polisiklik sikatris bırakmayan lezyonlar, nadiren postinflamatuvar dispigmentasyon veya telenjiektazi.

2) Kronik Kutanöz Lupus: Klasik diskoid döküntü (Resim 1), lokalize/boyun üst kısmında veya jeneralize/boyun üst ve alt kısımlarında; hipertrofik (verrüköz) lupus, lupus paniküliti (lupus profundus), mukozal lupus, LE tumidus, chilblain lupus, diskoid lupus/liken planus overlap.



Resim 1. Yüzde ve kulakta yerleşim gösteren diskoid lupus eritematozus lezyonları.

İstanbul Üniversitesi İstanbul Tıp Fakültesi Deri ve Zührevi Hastalıkları Anabilim Dalı Arşivi'nden Dr. Rıfkiye Küçükoğlu'nun izniyle alınmıştır.

3) Oral Ülserler: Damak (yanak, dil) veya nazal ülserler

(Vaskülit, Behçet hastalığı, infeksiyon örneğin herpes, inflamatuvar bağırsak hastalığı, reaktif artrit ve asidik gıda tüketimi yokluğunda).

4) Sikatrisyel Olmayan Alopesi: Saçlarda incelme, kırılmalar

(Alopesi areata, demir eksikliği, ilaç kullanımı ve androjenik alopesi yokluğunda).

Fotoprovokasyon

Lupus lezyonları genellikle bahar ve yaz aylarında alevlenen bir fotodağılım paterni gösterirler. UV maruziyeti, KLE'nin tüm tiplerindeki deri lezyonlarını alevlendirebilir. SLE'li hastalarda, sadece deri lezyonlarının değil, artrit aktivitesinin de bahar ve yaz aylarında artmış olduğu gösterilmiştir.[36]

Fotosensitivitenin objektif bir göstergesi olarak, LE'de 1986'dan beri fotoprovokasyon testleri kullanılmaktadır.[37] Fotoprovokasyon sonucu oluşan deri lezyonlarını objektif olarak değerlendirebilmek için çeşitli kriterler önerilmiştir; lezyonların geç ortaya çıkarak, en azından birkaç gün devam etmesi ve klinik/histopatolojik olarak LE ile uyumlu olması bu kriterler arasında yer alır.[38] Lehmann ve ark.[38] tarafından yapılan çalışmada, fotoprovokasyon testi sonrası, klinik ve histopatolojik olarak LE ile uyumlu bulunan hastalarda en sık SKLE (%64) ve ikinci olarak DLE (%42) saptanmıştır. Lezyonlar en fazla UVB ve UVA kombinasyonunda (%53), daha az oranda UVB (%33) ve UVA (%14) spektrumunda ortaya çıkmıştır. Ayrıca, SKLE'de pozitif bulunabilen SSA/Ro ve SSB/La antikorları ile patolojik fotoprovokasyon sonuçları arasında pozitif bir ilişki olduğu gösterilmiştir.[39]

LE tumidus, klinik olarak foliküler tıkaç ve skuam gibi epidermal değişikliklerin eşlik etmediği kabarık, eritemli plaklar ile seyreden ve histopatolojik olarak müsin birikiminin görüldüğü nadir bir KLE tipidir. LE tumidus lezyonlarının yüksek oranda fotosensitiviteye sahip olduğu, fotoprovokasyon testleri ile gösterilmiştir.[40]

KLE lezyonlarının fotoprovokasyon sonrası ilk ortaya çıkış süresi bir haftayı geçebilmektedir.[41,42] Bu bilgi, KLE lezyonlarının, UV maruziyetini izleyen birkaç saat veya gün sonra ortaya çıkan PIE lezyonlarından ayırımında önemlidir. KLE lezyonları haftalarca sürebilir.[41]

Tanı

KLE tanısı klinik bulgular ve histopatolojik/direkt immünfloresan inceleme ile konur. SKLE hastalarında ANA, anti SSA/Ro ve antiSSB/La antikorları pozitif olabilir ve %10-15 oranında SLE'ye progresyon görülebilir.[43] Ayrıca SLE'nin tanı kriterleri arasında kutanöz tutulumun da yer alması nedeniyle tüm KLE olgularının SLE açısından gerekli kan, idrar tetkikleri ile otoantikor ve kompleman düzeylerini içeren immünolojik incelemelerle taranması unutulmamalıdır.[4-6]

Tedavi ve Fotokorunma

Eular'ın[8] tedavi kılavuzunda, majör organ tutulumu olmayan LE'nin tedavisinde antimalaryaller ve/veya kortikosteroidler ilk seçenektir. Ayrıca sigara kullanımından uzak durulması, kilo verilmesi ve düzenli egzersiz yapılması gibi yaşam tarzına yönelik öneriler de yer alır. Dirençli olgularda veya majör organ tutulumunda immünsüpresif ilaçlar (azatiyoprin, mikofenolat mofetil ve metotreksat vb.) kullanılabilir.

Hastalığın fotoagrevasyonunu önlemede güneşten korunma önemlidir.[8] LE'de geniş spektrumlu güneşten koruyucuları fotokorunmada etkilidir.[44] Hastalara ayrıntılı bilgi verilerek bu konuda eğitilmeleri ve düzenli bir şekilde güneşten koruyucu kullanma alışkanlığını kazanmaları sağlanmalıdır. Ek olarak, KLE tedavisinde ilk seçenek olan antimalaryaller de fotoprotektif etki göstermektedir.[45]

Dermatomiyozit

Dermatomiyozit (DM), juvenil ve erişkin tipleri bulunan, simetrik proksimal ekstansör inflamatuvar miyopati ve karakteristik deri bulgularının görüldüğü otoimmün bir hastalıktır. Etyopatogenezi net değildir; genetik yatkınlık zemininde, malignite, ilaçlar veya infeksiyöz ajanlar tarafından tetiklenen bir immünolojik süreç sonucu ortaya çıktığı düşünülmektedir.[46] Tanı kriterleri 1975'de Bohan ve Peter[47,48] tarafından tanımlanmıştır.

Deri bulguları kas tutulumundan önce veya kas tutulumu ile birlikte ortaya çıkabilir. Kas tutulumunun olmadığı tablolar "amiyopatik DM" veya "DM sine miyozit" olarak adlandırılır. DM deri döküntüsünün en önemli ayırt edici özelliklerinden biri, morumsu renkte bir poikiloderma (hiperpigmentasyon, hipopigmentasyon, telenjiektazi ve epidermal atrofi) olmasıdır. Fotosensitivite bir diğer önemli özelliğidir. Sıklıkla yoğun güneş gören bölgeler olan yüz, boyun, göğüs ön kısmı ("V-bulgusu"), omuzlar ve sırtın üst kısmı ("şal bulgusu") tutulur. Periorbital bölgede yerleşen morumsu eritem, telenjiyektazi ve ödem şeklindeki tipik DM döküntüsü "heliotrop döküntü" olarak adlandırılır (Resim 2). Ekstremitelerin ekstansör yüzeyleri ve eklem üstleri sık tutulan diğer bölgelerdir. El ve



Resim 2. Dermatomiyozit olgusunda heliotropik raş.

İstanbul Üniversitesi İstanbul Tıp Fakültesi Deri ve Zührevi Hastalıkları Anabilim Arşivi'nden Dr. Rıfkiye Küçükoğlu'nun izniyle alınmıştır.

parmakların dorsal yüzünde, eklem üstlerinde görülen morumsu eritemli, hafif skuamlı, likenoid papüller DM için patognomonik olup "Gottron papülleri" olarak bilinir; dirsek, diz ve eklem üstlerindeki morumsu eritemli maküler döküntü ise "Gottron bulgusu" olarak adlandırılır. Periungual eritem ve telenjiektazi, kutikula distrofisi ve kalsinozis

kutis de klinik tabloya eşlik edebilir.[46,49] Hastaların yaşam kalitesini etkileyebilecek şiddette pruritus görülebilir.[50,51]

Fotosensitivitenin patogenezi LE'ye benzer.[52] UVB'ye bağlı DNA hasarı, keratinosit apopitozu ile "güneş yanığı hücreleri" oluşumu, -308A TNF-α promoter polimorfizmi, adezyon molekülleri ve kemokinlerin up-regülasyonu suçlanmaktadır.[1,53,54]

Deri bulgularının tanısı klinik ve histopatolojik inceleme sonucunda DM ile uyumlu bulunduğunda, bir sonraki adım kas tutulumunun araştırılmasıdır. Bunun için, fizik muayene, serum kas enzim değerlerinin ölçülmesi, elektromiyografi, kas biyopsisi ve proksimal kasların ultrasonografi (USG) ve/veya manyetik rezonans görüntülemesi (MRG) yapılabilir. ANA %95 oranında pozitif saptanabilir; ayrıca anti-Mi-2 ve anti-sentetaz (anti-Jo-1) otoantikorlarının pozitif bulunması tanıyı destekler. Eşlik edebilecek interstisyel akciğer hastalığı, kardiyak hastalık ve bağ dokusu hastalıkları (overlap) açısından tarama da yapılmalıdır.[46]

DM'de, özellikle tanıdan itibaren ilk 5 yıl içinde, internal malignite riskinde artış olduğu bilinmektedir.[55] Bu durum, kas tutulumunun olmadığı amiyopatik DM için de geçerlidir. Özellikle over olmak üzere genitoüriner ve kolorektal maligniteler, akciğer, meme, mide ve pankreas kanserleri, non-Hodgkin lenfoma ve Asya'da öncelikli olarak nazofarenks kanseri görülebilir.[56,57] "The European Federation of Neurological Societies Task Force", DM hastalarının ilk 4 sene içinde 3-6 ayda bir, 50 yaşın altında toraks ve batın bilgisayarlı tomografi, kadınlarda pelvik USG ve mamografi, erkeklerde testiküler USG ile, 50 yaşın üzerinde ise kolonoskopi ile malignite açısından taranmasını önermektedir.[58]

DM'nin deri bulgularının tedavisinde, yüksek koruma faktörü içeren güneş kremlerinin kullanılması yanında topikal kortikosteroidler ve antimalaryaller ilk seçenektir. Dirençli olgularda ve kas tutulumunda tedaviye immünsupresif ilaçlar eklenebilir.[46]

Darier Hastalığı (Keratozis Folikülaris, Darier-White Hastalığı)

Keratozis folikülaris veya Darier-White Hastalığı olarak da bilinen Darier hastalığı, ilk defa 1889'da tanımlanan otozomal kalıtımla geçen bir keratinizasyon bozukluğudur.[59,60] Kalsiyum pompası ile ilişkili sarkoendoplazmik retikulum ATPA2'yi (SERCA2) kodlayan ve 12q23-24 kromozomunda yerleşen, ATP2A2 genindeki mutasyon ile ilişkilidir.[61]

Deri, mukoza ve tırnaklar tutulabilir. Darier hastalığının deri lezyonları genellikle seboreik bölgeleri tutan, üzerinde kirli sarı veya kırmızımsı kahverengi skuam ve kabuklar bulunan, foliküler ve parafoliküler yerleşimli keratotik papüller ve bu papüllerin birleşmesiyle oluşan papillomatöz plaklar şeklindedir (Resim 3). El ve ayak dorsumunda verrüköz papüller ve palmoplantar "pitting" görülebilir; lezyonlar bazen Blaschko çizgilerine uygun şekilde yerleşim gösterebilir.[61,62] Histopatolojik olarak diskeratoz ("corps ronds"/"grains") ve akantoliz görülmesi tipiktir.[61]

Darier hastalığı, güneş gören bölgelere sınırlı yerleşim gösterebilir.[63] Yapılan çalışmalarda, her ne kadar başlıca UVB sorumlu bulunmuş ve UVA ile lezyonlarda alevlenme saptanmamış olsa da,[64,65] PUVA tedavisi ile de agrevasyon bildirilmiştir.[1]

Tedavide, topikal ve sistemik retinoidler, topikal kortikosteroidler ve nemlendiriciler kullanılmaktadır. Ek olarak hastaların ısı, ter ve güneş gibi tetikleyici etmenlerden ve



Resim 3. Darier Hastalığı'na ait, göğüs V ve boyun bölgesini tutan kırmızımsı kahverengi papüler lezyonlar.

İstanbul Üniversitesi İstanbul Tıp Fakültesi Deri ve Zührevi Hastalıkları Anabilim Dalı Arşivi'nden Dr. Can Baykal'ın izniyle alınmıştır.

sekonder infeksiyonlardan korunmaları önerilmektedir.[61] Güneşten koruyucu ve topikal askorbik asit etkili bulunmuştur.[66]

Aktinik Liken Planus (Liken Planus Subtropikus)

Aktinik liken planus (LP), LP'nin güneşe açık olan bölgelerde yerleşen özel bir formudur. Genellikle sıcak ve tropikal iklimlerde, ortadoğulu, esmer çocuk ve genç erişkinlerde görülür. Bu nedenle "LP subtropikus" olarak da adlandırılır.[67,68] Başlıca alın, yüz, boyun ve el sırtı gibi yoğun güneş gören bölgelerde yerleşen aktinik LP lezyonlarının anüler, pigmente, klasik plak-benzeri ve diskromik olmak üzere 4 farklı morfolojik tipi tanımlanmıştır (Resim 4).[69]

UV en önemli tetikleyici etmendir. UV'nin, bazal keratinositlerde, değişmiş oto-antijen ekspresyonunda önemli rol oynadığı düşünülmektedir.[69] UVB sonrası lezyonlarda alevlenme

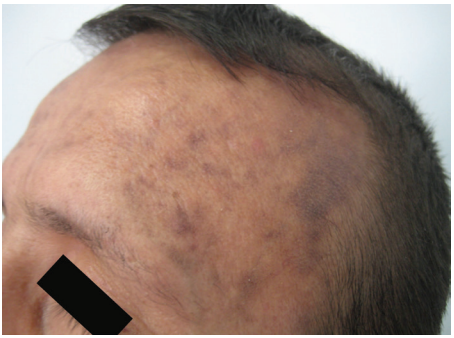

Resim 4. Alında yerleşim gösteren aktinik liken planus lezyonları

İstanbul Üniversitesi İstanbul Tıp Fakültesi Deri ve Zührevi Hastalıkları Anabilim Dalı Arşivi'nden Dr. Can Baykal'ın izniyle alınmıştır.

gösterilmiştir.[70] Güneş ışığı maruziyetinin yoğun olduğu aylarda fotoagrevasyon gösteren lezyonlar, kış mevsiminde geriler. Tedavide topikal/intralezyonel kortikosteroidler, antimalaryaller, asitretin ve güneşten korunma etkilidir.[1,2]

Pellegra

Pellegra, nikotinik asit (niasin, vitamin B3) eksikliğine bağlı olarak ortaya çıkar. Genellikle diyette mısırın yoğun tüketildiği, ekonomik açıdan yoksul ülkelerde görülür.[71] Nutrisyonel niasin ve triptofan eksikliği dışında, gastrointestinal malabsorbsiyon görülen durumlarda, Karsinoid sendrom gibi kronik hastalığı olanlarda, kronik alkolizmde, HIV'de, beslenmesi yetersiz yaşlılarda ve bazı ilaçlara bağlı olarak da görülebilir.[72]

Klinik olarak, dermatit, diyare ve demans üçlüsüyle karakterizedir; tedavisiz bırakıldığında fatal seyredebilir (4 "d" bulgusu; "dermatitis", "diarrhea", "dementia", "death"). Pellegrada görülen dermatit, güneş gören veya ısı, sürtünme veya basınca maruz kalan bölgelerde bilateral, simetrik, canlı eritemli ve hiperpigmente plaklar şeklindedir. El dorsalinde eldiven tarzında keskin sınırlı, skuamlı, canlı eritem ve palmoplantar bölgede ağrılı fissürasyonlar görülebilir. Boyun çevresinde yerleşen lezyonlar "Casal gerdanlığı" olarak anılır. İştahsızlık, bulantı-kusma gibi gastointestinal semptomlar, angular keilit, glossit gibi oral bulgular ve kas güçsüzlüğü, depresyon, psikoz, apati, demans gibi nöropsikiyatrik bozukluklar tabloya eşlik edebilir.[72]

On sekizinci yüzyıla uzanan tarihçesiyle, tıp literatüründe tanımlanan ilk fotosensitif sendrom olarak kabul edilen pellegrada görülen fotosensitivitenin patogenezi hala net değildir; çeşitli teoriler üzerinde durulmaktadır:[73,74]

1) Porfirin metabolizmasında değişiklik (görünür ışığa karşı fotosensitivite).

2) Nikotinamid adenin dinükleotid (NAD)/nikotinamid adenin dinükleotid fosfat (NADP) eksikliği (hücresel fototoksisite).

3) Deride ürokanik asit eksikliği (UVB fotosensitivitesi).

4) Kinürenik asit birikimi (UVA fototoksisitesi).

Tanı klinik bulgularla ve idrarda nikotinik asit metabolitlerinin ölçülmesi ile konur. Tedavide proteinden zengin diyet ve nikotinik asit replasmanı yanında, güneşten korunma önemlidir.[72]

Grover Hastalığı

1970'de Grover[75] tarafından tanımlanan hastalık, "geçici akantolitik dermatoz" olarak da bilinir.[75-76] Ailesel olmayan, non-immünolojik, akantolitik bir dermatozdur.[76] Lezyonlar spontan olarak haftalar ve aylar içinde gerileyebileceği gibi kronik bir seyir izleyerek yıllarca da sürebilir. Bu nedenle "kalıcı akantolitik dermatoz" ve "benign papüler akantolitik dermatoz" terimleri de kullanılmaktadır.[76-78]

Grover hastalığının etyopatogenezi henüz netlik kazanmamıştır. Güneş ışığı, solaryum ve UVB maruziyeti sonrasında lezyonlarda alevlenme bildirilmiştir.[1,77] Hastalığa, asteatotik egzema, atopik dermatit veya allerjik kontakt dermatit olanlarda daha sık rastlanır.[77] Aşırı terleme ve ısı artışının lezyonları tetiklemesi nedeniyle, akrosiringiumu ilgilendiren bir patoloji olarak düşünülmüştür.[78-79] Öte yandan, hastalığın kış aylarında sık görülmesi nedeniyle, ter üretiminin azaldığı kserotik bir epidermis zemininde, epidermal bütünlüğün bozulması da suçlanmıştır.[80]

Klinik olarak, genellikle gövdenin üst ve orta kısmını tutan, şiddetli kaşıntılı, dağınık yerleşimli, deri renginde veya eritemli, papüler ve papüloveziküler lezyonlar şeklinde görülür. Nadiren, gövdenin alt kısmı, proksimal ekstremiteler, yüz, saçlı deri ve oral mukoza da tutulabilir, palmoplantar bölge ise korunur.[81] Histopatolojik olarak, fokal akantoliz, diskeratoz, intraepidermal yarıklanma ve vezikül oluşumu gözlenir. Direkt immünfloresan inceleme negatiftir.[77]

Tedavide güneş ışığından ve diğer tetikleyici etmenlerden korunma önemlidir. Ek olarak, nemlendiriciler, kaşıntı için antihistaminikler, topikal ve sistemik steroidler, retinoidler ve fototerapi (PUVA, banyo PUVA, UVA1) kullanılabilir.[77,82-84]

Rozase

Rozase, genellikle açık tenli bireylerde görülen ve yüzü tutan, kronik, inflamatuvar bir dermatozdur.[85] Etyopatogenezi henüz tam olarak aydınlatılamamıştır; immün ve nörovasküler sistemi içine alan multifaktöryel bir süreç sonucu ortaya çıktığı düşünülmekte ve ailesel olgular nedeniyle, genetik yatkınlıktan şüphenilmektedir.[86] Primer vasküler anomali zemininde, tetikleyici etmenlerin etkisiyle düşük permeabiliteye sahip, anormal damarlar oluşur ve ödem ortaya çıkar. Bu ödem, enflamasyona yol açan *Demodex folliculorum* kolonizasyonunu arttırır. Doğal immün sistem de epidermal proteaz ekspresyonunu ve pro-inflamatuvar peptidlerin üretimini arttırarak enflamasyona katılır.[87] Orta ve yüksek potent topikal steroidlerin yüz bölgesine uzun süre kullanılması sonucu da steroid rozasesi ortaya çıkabilir.[88]

Genellikle orta yaşta ve kadınlarda görülse de erkeklerde daha şiddetli seyretmeye meyillidir. Lezyonlar burun, yanaklar, alın ve çene gibi yüzün merkezi kısımlarını tutar. Hassas, hiperirritabıl deri, "flushing" denilen geçici eritem atakları, papül, püstül, telenjiektazi ve kalıcı eritem görülebilir. Komedon görülmemesi ile akne vulgarisden ayrılır.[88] Rozase, eritemli-telenjiektatik, papülopüstüler, fimatöz ve oküler olmak üzere başlıca 4 grupta sınıflandırılmaktadır.[89]

Fotosensitivite, rozase lezyonlarının önemli özelliklerinden biridir (Resim 5a, 5b).[90] Ayrıca sıcak içecekler, alkol, acılı gıdalar ve duygusal stres sonucu da lezyonlarda alevlenme görülebilir.[88]

Tanı genellikle klinik olarak konur, biyopsiye nadiren gerek duyulur. Tedavide hastalığı



Resim 5a-b. Rozase lezyonlarının yüzün örtülmeyen ve güneş gören bölgelerinde fotoagrevasyonu

tetikleyen etmenlerden kaçınılması ilk basamaktır. Bu bağlamda, diyet ve yaşam tarzında değişikliklere ek olarak, güneşten korunma büyük önem taşır.[88,90] Tedavide azelaik asit, metronidazol ve başta tetrasiklinler olmak üzere sistemik antibiyotikler kullanılabilir. Şiddetli olgularda sistemik izotretinoin, telenjiektazilerin ve kalıcı eritemin tedavisinde lazer, fimatöz rinofimada cerrahi girişim veya lazer uygulanabilir. Güçlü vazokonstriktör etkili bir α-2 adrenerjik agonist olan brimonidine topikal jel, rozasede kalıcı fasyal eritemin tedavisinde, FDA tarafından ABD'de 2013'de onaylanmıştır[91]

Aktinik Folikülit

Aktinik folikülit, 1985'de Verbov tarafından tanımlanmış olup hem "akne aestivalis" hem de "aktinik süperfisyel folikülit" özelliklerini birlikte taşır.[92] Güneş maruziyetinden 4-24 saat sonra, başlıca yüzde, bazen kollarda ve göğüs üst kısımda ortaya çıkan kaşıntısız papüller ve foliküler püstüller ile karakterizedir.[92,93] Daha önce tanımlanmış olan akne aestivalisde (Mallorca aknesi) yüz, boyun ve kolları tutan papüller görülür, ancak lezyonlar kaşıntılıdır ve püstüle rastlanmaz.[94] Aktinik süperfisyel folikülit ise güneş maruziyetinden sonra 24-72 saatte ortaya çıkan, göğüs, sırt, boyun ve kollarda simetrik yerleşen, kaşıntısız, monomorfik, foliküler püstüllerle karakterize olan, ancak yüzün tutulmadığı ve papüler lezyonların görülmediği bir tablodur.[95]

Aktinik folikülit, komedonlara rastlanmaması ile fotoagrevasyon gösteren akne vulgarisden, eritem ve telenjiektazinin görülmemesi ile de rozaseden ayrılır.[93] Tedavisinde sistemik izotretinoin etkili bulunmuştur.[93,96]

Viral İnfeksiyonlar

UV, viral infeksiyonların seyrini değiştirebilmektedir; bunu hem konağın virüslere karşı immün yanıtını baskılayarak hem de viral onkogeneze ve latent infeksiyonlarda nöral gangliyonlarda viral reaktivasyona yol açarak yapar.[97,98]

Human papilloma virus (HPV) infeksiyonuna karşı hücresel immün yetmezlikle karakterize bir hastalık olan epidermodisplazya verrüsiformiste (EV), özellikle HPV-5 ve HPV-8 ile görülen melanom dışı deri kanserlerinin genellikle güneş gören bölgelerde ortaya çıkması, UV ve viral onkogenez arasındaki ilişkiye örnek olarak verilebilir.[98,99]

UV maruziyetine bağlı viral reaktivasyonun en iyi bilinen örneği rekürren *herpes simpleks virus* (HSV) infeksiyonudur.[98,100] Hem HSV-1[100], hem de HSV-2,[101] UV ile reaktive olabilir. Geniş bir hasta grubu üzerinde yapılan bir çalışmada, HSV-1 rekürrensi özellikle yaz aylarında ve 30 yaş altı bireylerde %40 olarak saptanmıştır.[100] Güneşten koruyucular, herpes reaktivasyonlarını önlemede etkili bulunmuştur.[102]

*Varisella zoster virus*ünün (VZV) yol açtığı bir viral infeksiyon olan varisella da hem çocuk,[103] hem de erişkinlerde[104,105] güneş gören yerlerde ortaya çıkarak, fotodağılım izleyebilir. Bu duruma viral partiküllerin inkübasyon döneminde maruz kalınan UV sonucu hasar gören bölgelerde birikmesinin yol açtığı düşünülmektedir.[105] VZV'nin reaktivasyonu sonucu gelişen zona zoster sıklığının da yaz mevsiminde arttığını gösteren yayınlar mevcuttur.[106,107]

Eritema Multiforme

Fotosensitif eritema multiforme (EM), EM'nin nadir görülen bir formu olup güneş gören bölgeleri tutar. Etyolojisinde en sık (%55.5) ilaçlar (fenilbutazon, triklokarban, aflokualon, bufeksamak, paklitaksel, simvastatin, pravastatin, paroksetin ve naproksen) yer almaktadır. Bunu HSV reaktivasyonu ve PIE erüpsiyonu izler; idiyopatik de olabilir.[108] UVA ve UVB ile lezyonlar provoke edilebilir ve ayırıcı tanıda başlıca EM-benzeri PIE yer alır.[109]

Smith-Lemli-Opitz Sendromu

Smith-Lemli-Opitz (SLO) sendromu, pek çok konjenital fiziksel anomalinin ve mental retardasyonun birlikte görüldüğü, otozomal resesif nadir bir sendromdur. 3 Beta-hydroksisterol-Delta7 reduktaz geninde (DHCR7) görülen kalıtımsal mutasyonlara bağlı olarak, kolesterol ve desmosterol sentezinde oluşan bozukluk sonucunda ortaya çıkar.[110] Fotosensitivite, SLO sendromunun belirgin bir özelliği olup kolesterol prekürsörü olan 7-dehidrokolesterolün (7-DHC) keratinositlerde UVA'ya bağlı oksidatif hasarı arttırması sonucu ortaya çıkar.[111] Fotoagrevasyon UVA'ya bağlıdır ve 350 nm'de en şiddetlidir.[112] Kolesterol takviyesi ile fotosensitivitenin azaldığı gösterilmiştir.[113]

Fotosensitivitenin Nadir Görüldüğü Dermatozlar

Atopik dermatit (AD) hastalarının bir kısmında fotosensitivite görülebilir.[114] Yapılan bir çalışmada bu oran %3 olarak bildirilmiş; PIE-benzeri ve egzematöz reaksiyon olmak üzere iki farklı klinik tip görülmüş ve fotoprovokasyon yapılan hastaların çoğunda (%67) UVA+UVB'ye karşı hassasiyet saptanmıştır.[115] Ayırıcı tanıda, kronik aktinik dermatit ve ilaçlara bağlı fototoksik/fotoallerjik reaksiyonlar gibi fotodağılım gösteren diğer egzematöz tablolar yer alır.

Psoriasis, dermatolojide fototerapinin en fazla kullanıldığı alanlardan biridir. Öyle ki, fototerapi günümüzde psoriasis tedavi kılavuzlarında topikal tedavinin kullanılamadığı veya etkisiz kaldığı psoriatik deri lezyonlarının tedavisinde öncelikli olarak önerilen bir tedavi seçeneği olarak yerini almıştır.[10,11] Öte yandan, psoriasisli hastaların bir kısmında fotosensitivite görülebilmektedir; bu oran literatürde %5-20 olarak bildirilmiştir[12,116-118] (Resim 6). Psoriasiste görülen fotosensitivitenin patogenezinde çeşitli teoriler ortaya atılmıştır. Bunlar arasında, "de novo" psoriasis, açık ten zemininde gelişen Köbner reaksiyonu, eş zamanlı fotosensitizan ilaç kullanımı veya eşlik eden başka bir fotosensitif hastalığın varlığı sayılabilir.[118,119] Açık ten rengi (Fitzpatrick deri tipi 1), ailede pozitif fotosensitivite anamnezi, ileri yaş ve el tutulumu, fotosensitif psoriasis için risk faktörleridir.[117-119] Güneş maruziyeti sonrasında olguların yarısında önce PIE ortaya çıkmakta, bunu psoriatik lezyonların sekonder alevlenmesi izlemektedir, diğer yarısında ise öncesinde PIE olmaksızın fotosensitif psoriasis lezyonları ortaya çıkmaktadır.[117,118] PIE daha çok yüksek doz UVA maruziyeti ile, fotosensitif psoriasis ise daha çok UVB ile uyarılmaktadır.[119] Tedavide güneşten korunma önemlidir;[119] bazı hastalarda fotokemoterapi de etkili bulunmuştur.[1,118]

Pitriazis Rubra Pilaris (PRP), nadir görülen bir papüloskuamöz hastalıktır. PRP'li hastaların bir kısmı, güneş ışığından ve retinoidlerle kombine edilen fototerapiden (dbUVB, PUVA ve



Resim 6. Psoriasisli bir hastada, yoğun güneş maruziyeti sonrasında psoriasis lezyonlarının fotoagrevasyonu

UVA1) fayda görürken[120-122] diğer bir kısmında yaz aylarında alevlenme ve fotosensitivite bildirilmiştir.[123,124] Fotoprovokasyon ile UVA ve UVB'ye duyarlılık saptanmıştır. Bu hastaların güneşten korunması önemlidir.[125,126]

Pemfigus grubu hastalıklar, histopatolojik olarak akantoliz ile karakterize olan, deri ve/veya mukozalarda intraepitelyal bül ve erozyonların varlığı ile seyreden, antikor aracılı bir grup kronik otoimmün büllü hastalığı temsil etmektedir.[127-129] UV maruziyetinin keratinositlerde akantolize yol açtığı gösterilmiştir.[130,131] Başta pemfigus folyaseus (PF)[132-134] ve alt tipleri olan pemfigus eritematozus (PE)[135,136] ve endemik PF (Fogo selvagem)[131] olmak üzere, pemfigus vulgaris[137,138] de fotosensitivite gösterebilir. Hem UVB[131,136] hem de PUVA sorumlu bulunmuştur.[132,137]

Büllöz pemfigoid (BP), kronik otoimmün subepidermal büllü bir hastalıktır. BP'de fotosensitivite görülebilmektedir;[139-142] ancak mekanizması net olmayıp UV'nin BP-antijen geninde aktivasyona yol açarak, BP antijenlerinin üretimini arttırması, öne sürülen teorilerden biridir.[142]

Sweet sendromu, infeksiyonlara, malignitelere, çeşitli inflamatuvar ve otoimmün hastalıklara, ilaç kullanımına, gebeliğe eşlik edebilen veya idiyopatik olarak ortaya çıkabilen akut febril nötrofilik bir dermatoz olup fotosensitivite gösterebilir.[143-146]

Kaynaklar

1. Werth VP, Hönigsmann H. Photoaggravated Dermatoses. In: Lim HW, Hönigsmann H, Hawk JLM, editors. Photodermatology (Basic and Clinical Dermatology), first edition, Taylor & Francis Group, Florida, 2007, 252-66.
2. O'Gorman SM, Murphy GM. Photoaggravated disorders. Dermatol Clin 2014; 32: 385-98.
3. Lim HW, Hawk JLM. Photodermatoses. In: Bolognia JL, Jorizzo JL, Rapini RP, editors. Dermatology, second edition, Elsevier, Spain, 2008, 1333-51.
4. Tan EM, Cohen AS, Fries JF, et al. The 1982 revised criteria for the classification of systemic lupus erythematosus. Arthritis Rheum. 1982; 25: 1271-7.
5. Hochberg MC. Updating the American College of Rheumatology revised criteria for the classification of systemic lupus erythematosus [letter]. Arthritis Rheum. 1997; 40: 1725.

6. Petri M, Orbai AM, Alarcón GS, et al. Derivation and validation of the Systemic Lupus International Collaborating Clinics classification criteria for systemic lupus erythematosus. Arthritis Rheum. 2012; 64: 2677-86.
7. Stege H, Budde MA, Grether-Beck S, et al. Evaluation of the capacity of sunscreens to photoprotect lupus erythematosus patients by employing the photoprovocation test. Photodermatol Photoimmunol Photomed 2000; 16: 256-9.
8. Bertsias G, Ioannidis JP, Boletis J, et al. EULAR recommendations for the management of systemic lupus erythematosus. Report of a Task Force of the EULAR Standing Committee for International Clinical Studies Including Therapeutics. Ann Rheum Dis 2008; 67: 195-205.
9. Hönigsmann H. Phototherapy for Psoriasis. Clin and Exp Dermatol 2001; 26: 343-50.
10. Menter A, Korman NJ, Elmets CA, et al. Guidelines of care for the management of psoriasis and psoriatic arthritis. Section 5. Guidelines of care for the treatment of psoriasis with phototherapy and photochemotherapy. J Am Acad Dermatol 2010; 62: 114-35.
11. Alper S, Akyol M, Atakan N, ve ark. Türkiye Psoriasis Tedavi Kılavuzu - 2012. Türkderm 2012; 46: 1-36.
12. Rutter KJ, Watson RE, Cotterell LF, et al. Severely Photosensitive Psoriasis: A Phenotypically Defined Patient Subset. J Invest Dermatol 2009; 129: 2861-7.
13. Smith CD, Cyr M. The history of lupus erythematosus. From Hippocrates to Osler. Rheum Dis Clin North Am. 1988; 14: 1-14.
14. Cazenave PLA, Schedel HE. Abrégé pratique des maladies de la peau. 3rd edition, Béchet jeune, Paris, 1838, 11.
15. Cazenave PLA. Lupus érythèmateux (érythème centrifuge). Ann des Maladies de la peau et de la syphilis 1850/51; 3: 297-9.
16. Kaposi M. Neue Beiträge zur Kenntniss des Lupus erythematosus. Arch Derm Syphilol 1872; 4: 36-78.
17. Holubar K. History of lupus erythematosus. Acta Dermatovenerol Alp Pannonica Adriat 2006; 15: 191-4.
18. Ziemer M, Milkova L, Kunz M. Lupus erythematosus. Part II: clinical picture, diagnosis and treatment. J Dtsch Dermatol Ges 2014; 12: 285-301.
19. Yell JA, Mbuagbaw J, Burge SM. Cutaneous manifestations of systemic lupus erythematosus. Br J Dermatol 1996; 135: 355-62.
20. Gilliam JN, Sontheimer RD. Distinctive cutaneous subsets in the spectrum of lupus erythematosus. J Am Acad Dermatol 1981; 4: 471-5.
21. Sontheimer RD. The lexicon of cutaneous lupus erythematosus-a review and personal perspective on the nomenclature and classification of the cutaneous manifestations of lupus erythematosus. Lupus 1997; 6: 84-95.
22. Werth VP. Clinical manifestations of cutaneous lupus erythematosus. Autoimmun Rev 2005; 4: 296-302.
23. Parodi A, Cozzani E. Cutaneous manifestations of lupus erythematosus. G Ital Dermatol Venereol 2014; 149: 549-54.
24. Grönhagen CM, Fored CM, Granath F, et al. Cutaneous lupus erythematosus and the association with systemic lupus erythematosus: a population-based cohort of 1088 patients in Sweden. Br J Dermatol 2011; 164: 1335-41.
25. Hutchinson J. Harveian Lectures on Lupus. Br Med J 1888; 1: 113-8.
26. Kim A, Chong BF. Photosensitivity in cutaneous lupus erythematosus. Photodermatol Photoimmunol Photomed. 2013; 29: 4-11.
27. Cadet J, Grand A, Douki T. Solar UV Radiation-Induced DNA Bipyrimidine Photoproducts: Formation and Mechanistic Insights. Top Curr Chem 2015; 356: 249-75.
28. Kuhn A, Herrmann M, Kleber S, et al. Accumulation of apoptotic cells in the epidermis of patients with cutaneous lupus erythematosus after ultraviolet irradiation. Arthritis Rheum. 2006; 54: 939-50.

29. Furukawa F, Kashihara-Sawami M, Lyons MB, et al. Binding of antibodies to the extractable nuclear antigens SS-A/Ro and SS-B/La is induced on the surface of human keratinocytes by ultraviolet light (UVL): implications for the pathogenesis of photosensitive cutaneous lupus. J Invest Dermatol 1990; 94: 77-85.
30. Furukawa F, Itoh T, Wakita H, et al. Keratinocytes from patients with lupus erythematosus show enhanced cytotoxicity to ultraviolet radiation and to antibody-mediated cytotoxicity. Clin Exp Immunol 1999; 118: 164-70.
31. McHugh NJ. Systemic lupus erythematosus and dysregulated apoptosis-what is the evidence? Rheumatology (Oxford) 2002; 41: 242-5.
32. Yu C, Chang C, Zhang J. Immunologic and genetic considerations of cutaneous lupus erythematosus: a comprehensive review. J Autoimmun 2013; 41: 34-45.
33. Wlaschek M, Heinen G, Poswig A, et al. UVA-induced autocrine stimulation of fibroblast-derived collagenase/MMP-1 by interrelated loops of interleukin-1 and interleukin-6. Photochem Photobiol 1994; 59: 550-6.
34. Werth VP, Zhang W, Dortzbach K, et al. Association of a promoter polymorphism of tumor necrosis factor-alpha with subacute cutaneous lupus erythematosus and distinct photoregulation of transcription. J Invest Dermatol 2000; 115: 726-30.
35. Meller S, Winterberg F, Gilliet M, et al. Ultraviolet radiation-induced injury, chemokines, and leukocyte recruitment: An amplification cycle triggering cutaneous lupus erythematosus. Arthritis Rheum 2005; 52: 1504-16.
36. Duarte-García A, Fang H, To CH, et al. Seasonal variation in the activity of systemic lupus erythematosus. J Rheumatol. 2012; 39: 1392-8.
37. Lehmann P, Hölzle E, von Kries R, et al. Lichtdiagnostische verfahren bei patienten mit verdacht auf photodermatosen. Z Haut Geschlechtskr 1986; 152: 667-82.
38. Lehmann P, Hölzle E, Kind P, et al. Experimental reproduction of skin lesions in lupus erythematosus by UVA and UVB radiation. J Am Acad Dermatol 1990; 22: 181-7.
39. Hasan T, Nyberg F, Stephansson E, et al. Photosensitivity in lupus erythematosus, UV photoprovocation results compared with history of photosensitivity and clinical findings. Br J Dermatol 1997; 136: 699-705.
40. Kuhn A, Sonntag M, Richter-Hintz D, et al. Phototesting in lupus erythematosus tumidus--review of 60 patients. Photochem Photobiol 2001; 73: 532-6.
41. Sanders CJ, Van Weelden H, Kazzaz GA, et al. Photosensitivity in patients with lupus erythematosus: a clinical and photobiological study of 100 patients using a prolonged phototest protocol. Br J Dermatol 2003; 149: 131-7.
42. Kuhn A, Wozniacka A, Szepietowski JC, et al. Photoprovocation in cutaneous lupus erythematosus: a multicenter study evaluating a standardized protocol. J Invest Dermatol 2011; 131: 1622–30.
43. Kuhn A, Sticherling M, Bonsmann G. Clinical manifestations of cutaneous lupus erythematosus. J Dtsch Dermatol Ges 2007; 5: 1124-37.
44. Kuhn A, Gensch K, Haust M, et al. Photoprotective effects of a broad-spectrum sunscreen in ultraviolet-induced cutaneous lupus erythematosus: a randomized, vehicle-controlled, double-blind study. J Am Acad Dermatol 2011; 64: 37-48.
45. Wozniacka A, Lesiak A, McCauliffe DP, et al. Photoprotective properties of chloroquine phosphate. J Eur Acad Dermatol Venereol. 2007; 21: 1133-4.
46. Jorizzo JL, Carroll CL, Sangueza OP. Dermatomyositis. In: Bolognia JL, Jorizzo JL, Rapini RP, editors. Dermatology, second edition, Elsevier Limited, Spain, 2008, 575-83.
47. Bohan A, Peter JB. Polymyositis and dermatomyositis (first of two parts). N engl J Med 1975; 292: 344-7.

48. Bohan A, Peter JB. Polymyositis and dermatomyositis (second of two parts). N engl J Med 1975; 292: 403-7.
49. Dimachkie MM, Barohn RJ. Idiopathic Inflammatory Myopathies. Semin Neurol 2012; 32: 227-36.
50. Shirani Z, Kucenic MJ, Carroll CL, et al. Pruritus in adult dermatomyositis. Clin Exp Dermatol. 2004; 29: 273-6.
51. Hundley JL, Carroll CL, Lang W, et al. Cutaneous symptoms of dermatomyositis significantly impact patients' quality of life. J Am Acad Dermatol 2006; 54: 217-20.
52. Pablos JL, Santiago B, Galindo M, et al. Keratinocyte apoptosis and p53 expression in cutaneous lupus and dermatomyositis. J Pathol 1999; 188: 63-8.
53. Schwarz A, Bhardwaj R, Aragane Y, et al. Ultraviolet-B-induced apoptosis of keratinocytes: evidence for partial involvement of tumor necrosis factor-alpha in the formation of sunburn cells. J Invest Dermatol 1995; 104: 922-7.
54. Werth VP, Callen JP, Ang G, et al. Associations of tumor necrosis factor alpha and HLA polymorphisms with adult dermatomyositis: implications for a unique pathogenesis. J Invest Dermatol 2002; 119: 617-20.
55. Sigurgeirsson B, Lindelöf B, Edhag O, et al. Risk of cancer in patients with dermatomyositis or polymyositis. A population-based study. N Engl J Med 1992; 326: 363-7.
56. Hill CL, Zhang Y, Sigurgeirsson B, et al. Frequency of specific cancer types in dermatomyositis and polymyositis: a population-based study. Lancet 2001; 357: 96-100.
57. Unqprasert P, Bethina NK, Jones CH. Malignancy and idiopathic inflammatory myopathies. N Am J Med Sci 2013; 5: 569-72.
58. Titulaer MJ, Soffietti R, Dalmau J, et al. Screening for tumours in paraneoplastic syndromes: report of an EFNS task force. Eur J Neurol 2011; 18: 19-e3.
59. Darier J. De la psorospermose folliculaire vegetante. Ann Dermatol Syphiligr 1889; 10: 597-612.
60. White J. A case of keratosis (ichthyosis) follicularis. J Cutan Genito-Urin Dis 1889; 7: 201-9.
61. Hohl D, Mauro T. Darier Disease and Hailey-Hailey Disease. In: Bolognia JL, Jorizzo JL, Rapini RP, editors. Dermatology, second edition, Elsevier Limited, Spain, 2008, 791-800.
62. Zeglaoui F, Zaraa I, Fazaa B, et al. Dyskeratosis follicularis disease: case reports and review of the literature. J Eur Acad Dermatol Venereol 2005; 19: 114-7.
63. Kimoto M, Akiyama M, Matsuo I. Darier's disease restricted to sun-exposed areas. Clin Exp Dermatol. 2004; 29: 37-9.
64. Baba T, Yaoita H. UV radiation and keratosis follicularis. Arch Dermatol 1984; 120: 1484-7.
65. Otley CC, Momtaz K. Induction of Darier-White disease with UVB radiation in a clinically photoinsensitive patient. J Am Acad Dermatol. 1996; 34: 931-4.
66. Heo EP, Park SH, Yoon TJ, et al. Induction of Darier's disease by repeated irradiation by ultraviolet B; protection by sunscreen and topical ascorbic acid. J Dermatol 2002; 29: 455-8.
67. Bouassida S, Boudaya S, Turki H, et al. [Actinic lichen planus: 32 cases]. Ann Dermatol Venereol 1998, 125: 408-13.
68. Kilaimy M. Lichen planus subtropicus. Arch Dermatol 1976; 112: 1251-3.
69. Kim GH, Mikkilineni R. Lichen planus actinicus. Dermatol Online J. 2007; 13: 13.
70. Van der Schroeff JG, Schothorst AA, Kanaar P. Induction of actinic lichen planus with artificial light sources. Arch Dermatol 1983; 119: 498-500.
71. Malfait P, Moren A, Dillon JC, et al. An outbreak of pellagra related to changes in dietary niacin among Mozambican refugees in Malawi. Int J Epidemiol 1993; 22: 504-11.
72. Hegyi J, Schwartz RA, Hegyi V. Pellagra: dermatitis, dementia, and diarrhea. Int J Dermatol 2004; 43: 1-5.
73. Sydenstricker VP. The history of pellagra, its recognition as a disorder of nutrition and its conquest. Am J Clin Nutr 1958; 6: 409-14.

74. Wan P, Moat S, Anstey A. Pellagra: a review with emphasis on photosensitivity. Br J Dermatol 2011; 164: 1188-200.
75. Grover RW. Transient acantholytic dermatosis. Arch Dermatol 1970; 101: 426-34.
76. Parsons JM. Transient acantholytic dermatosis (Grover's disease): a global perspective. J Am Acad Dermatol 1996; 35: 653-66.
77. Miller JL, Hurley HJ. Diseases of the Eccrine and Apocrine Sweat Glands. In: Bolognia JL, Jorizzo JL, Rapini RP, editors. Dermatology, second edition, Elsevier Limited, Spain, 2008, 791-800.
78. Joshi R, Taneja A. Grover's Disease with Acrosyringeal Acantholysis: A Rare Histological Presentation of an Uncommon Disease. Indian J Dermatol 2014; 59: 621–3.
79. Hu CH, Michel B, Farber EM. Transient acantholytic dermatosis (Grover's disease). A skin disorder related to heat and sweating. Arch Dermatol 1985; 121: 1439-41.
80. Scheinfeld N, Mones J. Seasonal variation of transient acantholytic dyskeratosis (Grover's disease). J Am Acad Dermatol 2006; 55: 263-8.
81. Davis MD, Dinneen AM, Landa N, et al. Grover's disease: clinicopathologic review of 72 cases. Mayo Clin Proc 1999; 74: 229-34.
82. Helfman RJ. Grover's disease treated with isotretinoin. Report of four cases. J Am Acad Dermatol 1985; 12: 981-4.
83. Paul BS, Arndt KA. Response of Transient Acantholytic Dermatosis to Photochemotherapy. Arch Dermatol 1984; 120: 121-2.
84. Breuckmann F, Appelhans C, Altmeyer P, et al. Medium-dose ultraviolet A1 phototherapy in transient acantholytic dermatosis (Grover's disease). J Am Acad Dermatol 2005; 52: 169-70.
85. Crawford GH, Pelle MT, James WD. Rosacea: I. Etiology, pathogenesis, and subtype classification. J Am Acad Dermatol 2004; 51: 327-41.
86. Steinhoff M, Schauber J, Leyden JJ. New insights into rosacea pathophysiology: a review of recent findings. J Am Acad Dermatol 2013; 69: 15-26.
87. Cribier B. Pathophysiology of rosacea: redness, telangiectasia, and rosacea. Ann Dermatol Venereol 2011; 138: 184-91.
88. Webster GF. Rosacea and Related Disorders. In: Bolognia JL, Jorizzo JL, Rapini RP, editors. Dermatology, second edition, Elsevier Limited, Spain, 2008, 509-16.
89. Wilkin J, Dahl M, Detmar M, et al. Standard classification of rosacea: report of the National Rosacea Society Expert Committee on the classification and staging of rosacea. J Am Acad Dermatol 2002; 46: 584-7.
90. Murphy G. Ultraviolet light and rosacea. Cutis 2004; 74(suppl 3): 13-6, 32-4.
91. Chang BP, Kurian A, Barankin B. Rosacea: an update on medical therapies. Skin Therapy Lett 2014; 19: 1-4.
92. Verbov J. Actinic folliculitis. Br J Dermatol 1985; 113: 630-1.
93. Veysey EC, George S. Actinic folliculitis. Clin Exp Dermatol 2005; 30: 659-61.
94. Hjorth N, Sjolin KE, Sylvest B, et al. Acne aestivalis-mallorca acne. Acta Dermatovenereol 1972; 52: 61-3.
95. Neibor C. Actinic superficial folliculitis; a new entity? Br J Dermatol 1985; 112: 603-6.
96. Norris PG, Hawk JL. Actinic folliculitis-response to isotretinoin. Clin Exp Dermatol 1989; 14: 69-71.
97. Norval M, el-Ghorr A, Garssen J, et al. The effects of ultraviolet light irradiation on viral infections. Br J Dermatol 1994; 130: 693-700.
98. Norval M. The effect of ultraviolet radiation on human viral infections. Photochem Photobiol 2006; 82: 1495-504.
99. Akgül B, Lemme W, García-Escudero R, et al. UV-B irradiation stimulates the promoter activity of the high-risk, cutaneous human papillomavirus 5 and 8 in primary keratinocytes. Arch Virol 2005; 150: 145-51.
100. Ichihashi M, Nagai H, Matsunaga K. Sunlight is an important causative factor of recurrent herpes simplex. Cutis 2004; 74: 14-8.

101. Rooney JF, Straus SE, Mannix ML, et al. UV light-induced reactivation of herpes simplex virus type 2 and prevention by acyclovir. J Infect Dis 1992; 166: 500-6.
102. Rooney JF, Bryson Y, Mannix ML, et al. Prevention of ultraviolet-light-induced herpes labialis by sunscreen. Lancet 1991; 338: 1419-22.
103. Serrano G, Aliaga A, Bonillo J, et al. Photodistribution of varicella exanthem: report of two cases. Pediatr Dermatol 1986; 3: 215-8.
104. White SM, Gupta SM, Tager P, et al. Photolocalized varicella in a middle-aged adult. Cutis 1998; 62: 199-200.
105. Sakiyama M, Maeshima H, Higashino T, et al. Photolocalized varicella in an adult. Br J Dermatol 2014; 170: 1195-6.
106. Gallerani M, Manfredini R. Seasonal variation in herpes zoster infection. Br J Dermatol 2000; 142: 588-9.
107. Zak-Prelich M, Borkowski JL, Alexander F, et al. The role of solar ultraviolet irradiation in zoster. Epidemiol Infect 2002; 129: 593-7.
108. Rodríguez-Pazos L, Gómez-Bernal S, Rodríguez-Granados MT, et al. Photodistributed erythema multiforme. Actas Dermosifiliogr 2013; 104: 645-53.
109. Calzavara Pinton PG, Venturini M, Capezzera R, et al. Photosensitive erythema multiforme and erythema multiforme-like polymorphous light eruption. Photodermatol Photoimmunol Photomed 2003; 19: 157-9.
110. Yu H, Patel SB. Recent insights into the Smith-Lemli-Opitz syndrome. Clin Genet 2005; 68: 383-91.
111. Valencia A, Rajadurai A, Carle AB, et al. 7-Dehydrocholesterol enhances ultraviolet A-induced oxidative stress in keratinocytes: roles of NADPH oxidase, mitochondria, and lipid rafts. Free Radic Biol Med 2006; 41: 1704-18.
112. Anstey AV, Ryan A, Rhodes LE, et al. Characterization of photosensitivity in the Smith-Lemli-Opitz syndrome: a new congenital photosensitivity syndrome. Br J Dermatol 1999; 141: 406-14.
113. Azurdia RM, Anstey AV, Rhodes LE. Cholesterol supplementation objectively reduces photosensitivity in the Smith-Lemli-Opitz syndrome. Br J Dermatol 2001; 144: 143-5.
114. Deguchi H, Umemoto N, Sugiura H, et al. Ultraviolet light is an environmental factor aggravating facial lesions of adult atopic dermatitis. Dermatol Online J 1998; 4: 10.
115. ten Berge O, van Weelden H, Bruijnzeel-Koomen CA, et al. Throwing a light on photosensitivity in atopic dermatitis: a retrospective study. Am J Clin Dermatol 2009; 10: 119-23.
116. Farber EM, Bright RD, Nall ML. Psoriasis. A questionnaire survey of 2,144 patients. Arch Dermatol 1968; 98: 248-59.
117. Ros AM, Eklund G. Photosensitive psoriasis. An epidemiologic study. J Am Acad Dermatol 1987; 17: 752-8.
118. Ros AM. Photosensitive psoriasis. Semin Dermatol 1992; 11: 267-8.
119. Ros AM, Wennersten G. Photosensitive psoriasis--clinical findings and phototest results. Photodermatol 1986; 3: 317-26.
120. Kirby B, Watson R. Pityriasis rubra pilaris treated with acitretin and narrow-band ultraviolet B (Re-TL-01). Br J Dermatol 2000; 142: 376-7.
121. Kaskel P, Grundmann-Kollmann M, Schiller PI, et al. Bath-PUVA as a treatment for Pityriasis rubra pilaris provoked by ultraviolet B. Br J Dermatol 1999; 140: 769-70.
122. Herbst RA, Vogelbruch M, Ehnis A, et al. Combined ultraviolet A1 radiation and acitretin therapy as a treatment option for pityriasis rubra pilaris. Br J Dermatol 2000; 142: 574-5.
123. Davidson CL Jr, Winkelmann RK, Kierland RR. Pityriasis rubra pilaris. A follow-up study of 57 patients. Arch Dermatol 1969; 100: 175-8.
124. Marguery MC, Durand-Malgouyres C, Bayle-Lebey P, et al. Photosensitive and phototriggered pityriasis rubra pilaris. Photodermatol Photoimmunol Photomed 1994; 10: 42-5.
125. Evangelou G, Murdoch SR, Palamaras I, et al. Photoaggravated pityriasis rubra pilaris. Photodermatol Photoimmunol Photomed 2005; 21: 272-4.

126. Iredale HE, Meggitt SJ. Photosensitive pityriasis rubra pilaris. Clin Exp Dermatol 2006; 31: 36-8.
127. Bystryn JC, Rudolph JL. Pemphigus. Lancet 2005; 366: 61-73.
128. Ioannides D, Lazaridou E, Rigopoulos D. Pemphigus. J Eur Acad Dermatol Venereol 2008; 22: 1478-96.
129. Amagai M. Pemphigus. In: Bolognia JL, Jorizzo JL, Rapini RP, editors. Dermatology, second edition, Elsevier Limited, Spain, 2008, 417-29.
130. Cram DL, Winkelmann RK. Ultraviolet-induced acantholysis in pemphigus. Arch Dermatol 1965; 92: 7-13.
131. Reis VM, Toledo RP, Lopez A, et al. UVB-induced acantholysis in endemic Pemphigus foliaceus (Fogo selvagem) and Pemphigus vulgaris. J Am Acad Dermatol 2000; 42: 571-6.
132. Aghassi D, Dover JS. Pemphigus foliaceus induced by psoralen-UV-A. Arch Dermatol 1998; 134: 1300-1.
133. Kano Y, Shimosegawa M, Mizukawa Y, et al. Pemphigus foliaceus induced by exposure to sunlight. Report of a case and analysis of photochallenge-induced lesions. Dermatology 2000; 201: 132-8.
134. Igawa K, Matsunaga T, Nishioka K. Involvement of UV-irradiation in pemphigus foliaceus. J Eur Acad Dermatol Venereol 2004; 18: 216-7.
135. Jacobs SE. Pemphigus erythematosus and ultraviolet light. A case report. Arch Dermatol. 1965; 91: 139-41.
136. Deschamps P, Pedailles S, Michel M. Photo-induction of lesions in a patient with pemphigus erythematosus. Photodermatol 1984; 1: 38-41.
137. Fryer EJ, Lebwohl M. Pemphigus vulgaris after initiation of psoralen and UVA therapy for psoriasis. J Am Acad Dermatol 1994; 30: 651-3.
138. Muramatsu T, Iida T, Ko T, et al. Pemphigus vulgaris exacerbated by exposure to sunlight. J Dermatol 1996; 23: 559-63.
139. Arregui MA, Soloeta R, González R, et al. Bullous pemphigoid related to PUVA therapy: two further cases. Actas Dermosifiliogr 2006; 97: 444-7.
140. Marek-Jozefowicz L, Scibior K, Czajkowski R. PUVA Induced Bullous Pemphigoid in a Patient with Psoriasis. Acta Dermatovenerol Croat 2014; 22: 301-4.
141. Perl S, Rappersberger K, Födinger D, et al. Bullous pemphigoid induced by PUVA therapy. Dermatology 1996; 193: 245-7.
142. Kayashima K, Koji T, Nozawa M, et al. Activation of bullous pemphigoid antigen gene in mouse ear epidermis by ultraviolet radiation. Cell Biochem Funct 1998; 16: 107-16.
143. Horio T. Photoaggravation of acute febrile neutrophilic dermatosis (Sweet's syndrome). J Dermatol 1985; 12: 191-4.
144. Belhadjali H, Marguery MC, Lamant L, et al. Photosensitivity in Sweet's syndrome: two cases that were photoinduced and photoaggravated. Br J Dermatol 2003; 149: 675-7.
145. Bessis D, Dereure O, Peyron JL, et al. Photoinduced Sweet syndrome. Arch Dermatol 2001; 137: 1106-8.
146. Natkunarajah J, Gordon K, Chow J, et al. Photoaggravated Sweet's syndrome. Clin Exp Dermatol 2010; 35: 18-9.

Işıkla Tetiklenen Dermatozu Olan Hastaya Yaklaşım, Fototest ve Fotoyama Testi

Nihal Kundakçı, Ayşe Boyvat

Ankara Üniversitesi, Ankara



Can Alıcı Noktalar

- Fotodermatozların tanısı, hastanın öyküsü, deri lezyonlarının morfolojisi, dağılımı, eşlik eden subjektif semptomlar, histopatoloji ve fototest sonuçlarına dayanır.
- Tutulmamış deriye genellikle sırt derisine uygulanan fototest, fotosensitivite tanısında ve sorumlu dalga boyunun tanımlanmasında yardımcı olacaktır.
- Standardize irradyasyon protokolleri ile fotoprovokatif testlerle spesifik deri lezyonları ortaya çıkarılır
- Fotoyama testi; fotoallerjik kontakt dermatit tanısını koymada ve sorumlu antijenlerin saptanmasında kullanılan, fotoallerjen oluşturmak için ultraviyole (UV) A'nın eklendiği özel bir yama testi tekniğidir. Antijenlerin uygulanması ve testin değerlendirilmesi yama testi ile aynıdır.

Fotodermatozlar, güneş ışığı, özellikle de ultraviyole (UV) nedeniyle oluşan veya tetiklenen heterojen bir hastalık grubudur. Bu grup hastalıklar içinde net bir duyarlandırıcı tanımlanmasa da immün mekanizmalarla geliştiği bilinen immün aracılı fotodermatozlar (bakınız Konu 10), ekzojen (bakınız Konu 11) veya endojen (bakınız Konu 12) kimyasal maddelerle oluşan fototoksik ve fotoallerjik reaksiyonlar yer alırlar. Ayrıca UV ile oluşan hasarın tamir edilemediği bir grup genetik hastalığı içeren fotogenodermatozlar (bakınız Konu 13) ve ışıkla agreve olan (bakınız Konu 14) çok sayıda deri hastalığı da fotodermatozlar arasında yer almaktadır.

Fotodermatozlu Hastaya Yaklaşım

Fotodermatozların tanısı, hastanın öyküsü, deri lezyonlarının morfolojisi, dağılımı, eşlik eden subjektif semptomlar, histopatoloji ve fototest sonuçlarına dayanır. Özellikle muayene sırasında bulunmayan lezyonların tanısında anamnez önemli ipuçları verebilir. Porfiryalar gibi bazı hastalıkların ekarte edilmesinde laboratuvar testleri yardımcıdır. Deri lezyonları güneş maruziyetinden kısa bir süre sonra gerilediğinden, uygun test protokolleri ile test alanında dermatozun indüklenmesi kalıcı deri lezyonu olmayan ve belirsiz anamnezi olan hastalar için tanıda önemli yer tutar.

Işıkla tetiklenen dermatozu olan hastanın muayenesi ve anamnezinde şu konuların anlaşılması önemlidir:

1. Maruziyet ile ilgili olarak; lezyonların mevsimsel değişiklikleri, ışığa maruz kalma ile deri lezyonlarının ortaya çıkışı arasındaki latent dönem, deri lezyonlarını ortaya çıkaran minimum maruziyet süresi, pencere camı veya kıyafetlerden alınan radyasyona cevap,

2. Erüpsiyon ile ilgili olarak; deri lezyonlarının dağılımı, morfolojisi, süresi, deri lezyonlarına eşlik eden veya öncülük eden kaşıntı, baş dönmesi, yanma hissi, şişlik gibi belirtiler,

3. Hasta ile ilgili olarak; hastalığın başlama yaşı, hastanın cinsiyeti, aile öyküsü, mesleği (içeride mi yoksa dış ortamda mı çalışıyor? Denizci, çiftçi, bahçıvan, çatı tamircisi, kaynak ustası, fototerapist gibi mesleklerde çalışanlar için maruziyet riski yüksektir), dış ortamda yapılan uğraşlar, hastanın kullandığı topikal uygulama veya kontaktanlar (güneşten koruyucular, bitkiler, kimyasallar, kozmetikler, parfümler ve deodorant gibi ürünler), güneşe maruz kalındığında derinin verdiği cevabın öyküsü, proflakside güneşten koruyucuların etkisi, kullandığı sistemik tedaviler dikkate alınmalı ve sorgulanmalıdır.

Deri belirtileri ile UV arasındaki ilişkiyi ortaya çıkarabilmek için, muayenede maruz kalan alanların predominant olarak tutulup tutulmadığını, hastalığın yaz mevsiminde alevlenip alevlenmediğini ya da sadece UV maruziyeti ile ortaya çıkıp çıkmadığını anlamak da önemlidir.

Eğer fotosensitivite varsa, erüpsiyon alında, burun köprüsünde yanakların üst kısmında, çenede, kulak kepçesinde, ensede ve boynun yan kısımlarında, göğüs V'sinde, el ve ayak sırtında, kol ve bacakların ekstansör yüzeylerinde yerleşmeye eğilimlidir. Kaşlar, alında saç çizgisinin altı, üst göz kapakları, burnun altı, alt dudak, çene ve kulak memelerinin altı, parmak araları, deri kıvrımları ise korunmuştur. Ancak havadaki allerjenlere karşı allerjik kontakt dermatit olduğunda ya da şiddetli bir fotosensitivite varlığında bu alanlar da etkilenebilir.

Akut intermittan fotodermatozların tanısında güneş maruziyeti ile erüpsiyonun ortaya çıkışı arasındaki süre önemlidir. Solar ürtiker ve ilaca bağlı (benaksoprofen veya amiadarona bağlı) fotosensitivitede lezyonların maruziyetten 5-10 dakika sonra başlaması ve bir saat içinde solması tipiktir. Polimorf ışık erüpsiyonu (PIE), hidroa vaksiniforme, eritropoietik protoporfirya, subakut kutanöz lupus eritematozus, ışıkla agreve olan diğer fotodermatozlar, kseroderma pigmentozum, tiyazid grubu diüretiklere bağlı ilaç fotosensitivitesinde ise erüpsiyonun maruziyetten yirmi dakika ile birkaç saat sonra başlaması ve birkaç gün devam etmesi karakteristiktir.

Döküntünün morfolojisi de tanıda büyük önem taşır. Solar ürtikerli hastalar kabarık, ödematöz, kaşıntılı bazen bazıları bir araya gelmiş papül ve plaklar tarif ederler. Eritropoietik porfirilerde veya amiadarona bağlı ilaç hipersensitivitesinde ise deri döküntüsünden önce şiddetli, ağrı ve yanma hissi, daha sonra maruz kalınan alanlarda difüz ödem ve eritem gelişir. Hidroa vaksiniforme, PIE'den karakteristik bülleri ve varioliform skar formasyonu ile ayrılır. PIE'yi subakut kutanöz lupus eritematozustan ayırmada, subakut kutanöz lupus eritematozusta kaşıntının olmaması ve eritemli skuamlı plakların varlığı yardımcı olabilir. Fakat bazı subakut kutanöz lupus eritematozus olgularında PIE'den ayırımı güç lezyonlar da bulunabilir.

Işıkla tetiklenen dermatozlar birbirinden morfoloji ve yayılımları ile de ayırt edilebilir. Kseroderma pigmentozum ve ilaca bağlı fotosensitiviteler aşırı bir güneş yanığı cevabına yol açabilirler. Kseroderma pigmentozum olgularında maruziyetten sonra 48-72 saate kadar güneş yanığı reaksiyonu ortaya fark edilemeyebilir.

Daha kalıcı ve belirgin fotosensitif erüpsiyonu olan hastaların lezyonlarının morfolojisi dikkatli değerlendirilmelidir. Esas olarak maruz kalan alanlarda yerleşen fakat ekstremitelerin üst kısımları ve bazen kalçalarda da görülen inatçı kaşıntılı papüller aktinik prurigoyu düşündürür.

Güneşe maruz kalan alanlarda yerleşen veya bu alanlarda şiddetlenen egzematize lezyonlar, özellikle de kolofoni veya kompozit oleorezinler gibi potansiyel hava yoluyla taşınan kontakt allerjenle temas öyküsü varsa kronik aktinik dermatiti düşündürür. Bu durum, ışıkla agreve olan endojen egzemalarla ve daha ender görülen bir tablo olmakla birlikte tiyazidlerle olduğu gibi ilaçla indüklenen egzematöz fotosensitivite ile de karışabilir.

Maruz kalan alanlarda frajilite, bül oluşumu ve skatrisler ve bunların yaz aylarında şiddetlenmesi, özellikle de ilaç veya yoğun alkol kullanımı öyküsü veya sık solaryum kullanımı varsa hepatik porfirya veya psödoporfiryayı düşündürebilir.

Öyküde tanıya yardımcı olacak diğer bir nokta hastalığın başlama yaşıdır. Örneğin genç kızlarda, çocuklarda hidroa vaksiniforme, kseroderma pigmentozum ve eritropoietik protoporfirya, genç kadın hastalarda ve yaşlı erkek hastalarda ise kronik aktinik dermatit daha sık rastlanan durumlardır.

Ailede güneş ışınlarına duyarlılık öyküsü varsa bu durum PIE, aktinik prurigo, kseroderma pigmentozum ve porfiryalar için ipucu olabilir. Kronik aktinik dermatit; çoğunlukla açık havada çalışan ve güneş ışınları ve hava yoluyla taşınan allerjenlere maruz kalan hastalarda sıktır. Güneşten koruyucu kullanılmasına karşın hastalığın şiddetlenmesi güneşten koruyucusuna karşı allerjiyi düşündürse de PIE'li hastalarda allerji olmadan da bu durum görülebilir.

UVB pencere camından absorbe olduğundan, pencere camından geçen ışıklarla reaksiyonun olması erüpsiyonun etki spektrumunun belirlenmesinde ve tedavinin planlanmasında yardımcı olacaktır.

Bazı meslekler veya uğraşılar bazı allerjenlere veya fotokontakt allerjenlere maruziyete yol açabilirler. Bu hastalarda kronik aktinik dermatit görülebilir.[1]

Laboratuvar

Eğer klinik görünüm ve diğer değerlendirmeler sonucu tanı kesin değilse bütün fotosensitivite hastalarında antinükleer antikor (ANA), anti SSA (Ro) ve anti SSB (La) antikor titreleri, kan, idrar ve gayitada porfirin bakılmalıdır.

PIE, hidroa vaksiniforme ve kronik aktinik dermatitte deri lezyonlarından biyopsi yardımcı olabilir, fakat hidroa vaksiniforme dışındaki hastalıklarda her zaman tanısal değildir. Lupus eritematozus tanısında direkt immünfloresan test yardımcı olabilir.

Bu hastalarda tutulmamış deride genellikle sırt derisinde dar dalga boyları ile veya monokromatik ışıkla fototest yapılması kronik aktinik dermatit ve solar ürtikerde erüpsiyonu

ortaya çıkarabilir ve bu yolla bazı hastalıkların etki spektrumu tanımlanabilir. Ancak bu tip test genel olarak orta derecede güvenilir kabul edilmektedir.

Solar stimülasyon veya geniş dalga boyundaki ışık erüpsiyonun indüklenmesinde daha etkili olmakla birlikte hastalığın etki spektrumu hakkında daha az fikir verecektir. Egzematöz fotosensitivitede, tabloyu ortaya çıkaran veya alevlendiren allerjenlerin belirlenmesinde yama ve fotoyama testleri önemlidir.

Bunun dışında UV maruziyetini takiben DNA eksizyon tamirinin ölçümü veya kültüre fibroblastlarda RNA sentezinin onarım hızı bazı fotogenodermatozların tanısında uygulanan diğer tanı araçlarındandır.

Fotosensitivitesi olan hastalara:

1. Eritem eşiği MED, IPD (immediate pigment darkening), MPD (minimal pigmentasyon dozu) hesaplanır.
2. Standart protokoller ve fotoprovokatif testlerle spesifik deri lezyonları ortaya çıkarılır.
3. Fotoyama testi ve sistemik "photochallenge" ile duyarlandırıcı saptanır.[1,4]

Fototest

Tutulmamış deriye genellikle sırt derisine uygulanan fototest, eritematöz eşiğin düşmesi ve tipik lezyonların ortaya çıkmasıyla fotosensitivite tanısında ve sorumlu dalga boyunun tanımlanmasında yardımcı olacaktır (Tablo 1).

Tablo 1. Fotosensitivite hastalıklarında fototest cevapları[1]

	Etki spektrumu	Anormal bulguların sıklığı
Polimorf ışık erüpsiyonu	UVA>UVB	Bazen
Aktinik prurigo	UVA>UVB	Bazen
Hidroa vaksiniforme	Daha sık UVA	Bazen
Kronik aktinik dermatit	UVA±UVB± görünür ışık	Her zaman
Solar ürtiker	UVB, UVA, görünür ışık veya kombinasyonları	Sıklıkla
Kseroderma pigmentozum	UVB	Sıklıkla
Işıkla alevlenen dermatozlar	UVB, UVA, veya kombinasyonları	Ender

Fototest için birçok protokol tanımlanmıştır. Bu testlerde ya geniş spektrumlu ışık kaynakları ve gerektiğinde filtreler ya da tercihen etki spektrumunun kesin tanımını yapabilmek için mononokromatik ışık kaynakları kulanılır. Bazı yerlerde filtrelerle güneş ışıkları kullanılmakta ise de genel olarak güvenilir sonuçlar elde etmek için yetersiz olarak kabul edilmektedir.[1,4]

Fototest genellikle sırtta tutulmamış bir deri alanında uygulanır. PIE'de en iyi sonuçlar önceden tutulmuş deride alınır. Yalancı negatif test sonuçlarından korunmak için test alanına birkaç gün önceden topikal glukokortikoidlerin uygulanmasından ve yüksek dozda sistemik glukokortikoid kullanılmasından kaçınmak gerekir. Test sırasında hasta ve uygulayıcının UV koruyucu gözlük kullanması gereklidir.[4]

UV Kaynakları

Yüksek basınçlı metal lambalardan polikromatik UVA dozları elde edilir. Bunların UVB olmaksızın UVA bantında yüksek irradyasyon yapabilme avantajları vardır. Aparat, geniş test alanlarını ışınlamak için uygundur. Otuz cm uzaklıkta, 100 J/cm^2 UVA 25 dakika uygulanır.

Polikromatik UVB için 10 floresan lambalı alet (Philips TL 20 W) kullanılmaktadır. Emisyon spektrumu 285-350 nm arası, maksimum 310-315 nm'dir. Otuz cm uzaklıkta ortalama MED UVB 40 saniyede ortaya çıkarılır.

UV 800, UVA lambaları (Philips TLK 40W/09N) fotoyama test için ışık kaynağı olarak kullanılabilir. Spektrumu 315-395 nm arasındadır, 355-365 nm'de pik yapar. Yirmi cm mesafeden 10 J/cm^2 UVA 25 dakikadan daha kısa süre uygulanır.

Monokromatik yanısıra halojen lambalı bir slayt projeksiyon cihazı da görünür ışıklarla test yapmak için örneğin solar ürtikerde kullanılabilir.[4]

Polimorf Işık Erüpsiyonu

PIE sık rastlanan edinsel bir hastalıktır. Klinik olarak UV'ye gecikmiş intermittan ve geçici bozuk bir immün cevap vardır. Bu reaksiyon güneşe maruz kalan bölgelerde maruziyetten birkaç saat sonra ortaya çıkan ve birkaç gün ile bir iki hafta içinde gerileyen kaşıntılı, skatrissiz, eritematöz papüller, veziküller veya plaklar ile karakterizedir. PIE lezyonları çoğunlukla aynı deri alanlarına yerleşme eğiliminde olmakla beraber yaygınlaşma da gözlenebilir. Histopatolojik olarak yoğun perivasküler dermal lenfositik infiltrat vardır. PIE'de en sık görülen klinik tip papüler ve papüloveziküler tiptir, bunu plak tip izler. Diğer ender varyantları arasında haşere sokmasına benzer (insect bite like) tip, ictus), eritema multiforme tipi, vezikülobüllöz tip ve hemorajik tip yer alır. Provokatif fototest PIE'nin ender görülen varyantlarına tanı koymada da yardımcıdır. PIE düşündüren öyküsü olan tüm hastalara standart protokol ile test yapılır. Test için en uygun zaman yoğun UV maruziyeti olmadan önceki zamandır. İlkbaharın ilk ayları bunun için uygundur.[1,4]

PIE olan hastalarda doğal güneş ışığının suberitematojenik dozlarına reaksiyon olmasına karşın yüksek dozlarda yapay UV ile cevabın sıklıkla olmaması, bu durumun UV spektrumu, ışığa maruz kalan bölge, maruz kalınan ışığın dozu, maruz kalan alanın genişliği, daha önce tutulan bölge, toleransın derecesi gibi birçok değişkene bağlı olabileceğini düşündürmektedir. Bu gibi faktörler arasındaki kompleks ilişkiye dikkat çekilmektedir. PIE için en etkili dalga boyları 315-400 nm dalga boyundaki UVA'dır.

PIE'de monokromatik ışık kaynağı ile uygulanan fototest olguların yarısı kadarında fotoduyarlılığı doğrular, fakat diğer fotodermatozlardan kesin olarak ayıramaz. Anamnez ve klinik bulgular tanı için yeterli değilse, solar simülatör veya diğer bir geniş bantlı kaynak ile 2-3 gün üstüste provokasyon testi ile biyopsi için erupsiyon indüklenebilir[1,3,4] (Tablo 2).

Aktinik Prurigo

Aktinik Prurigo (AP); ender rastlanan, sıklıkla güneş gören alanlarda, daha az olarak da güneş görmeyen alanlarda yerleşen inatçı, kaşıntılı, ekskoriye, papüler veya nodüler

Tablo 2. Deneysel olarak polimorf ışık erüpsiyonu oluşturmak için test protokolü[4]	
Test alanı	**Önceden ekspoze alan**
Işık kaynağı	UVA: UVASUN 300 UVB: UV 800 Philips TL20 W/12
Doz	3x60-100J/cm^2 UVA, 3x1.5 MED UVB
Okuma	24-72 saat sonra

lezyonlarla karakterizedir. Genellikle çocuklukta başlar ve puberteden sonra iyileşir. Yaz aylarında şiddetlenirken kışın geriler.

AP tanısında klinik görüntü ile şüphelenilir. Hem UVA hem de UVB dalga boyları ile ortaya çıkabilir. Üç yüz beş nm dalga boyu üzerindeki ışınlar daha etkilidir. ANA, anti SSA ve anti SSB antikor titreleri bakılarak lupus, doku porfirinleri ölçümü ile porfiryalar ekarte edilmelidir. Biyopsi nadiren tanıya yardımcı olur.

AP'li olgularda monokromatik ışık kaynağı ile fototest yapıldığında olguların yarısında fotosensitivite gösterilebilir, fakat burada da PIE'de olduğu gibi bu test diğer fotodermatozlardan ayırt ettirmez. Solar simülatör veya diğer geniş bantlı kaynaklarla yapılan provokasyon testleri PIE benzeri bir döküntüyü tetikleyebilir.[1,3]

Eritropoietik Porfirya

Eritropoietik Porfirya (EPP)'de UVA ve 400-600 nm dalga boyu arasındaki görünür ışınlar tetikleyicidir. Ancak kullanılan ışık kaynaklarıyla bu dalga boylarında yeterli yoğunlukta ışınım elde etmek güçtür.

30-60 J/cm^2 UVA (UVASUN 3000) ile EPP için tipik olan yanma ve iğnelenme provake edilebilmektedir. Bununla beraber deneysel olarak ortaya çıkarılan deri lezyonları genellikle spesifik değildir[1,3,4] (Tablo 3).

Tablo 3. Deneysel olarak eritropoietik porfirya oluşturmak için test protokolü[4]	
Test alanı	**Güneş görmemiş deri alanı**
Işık kaynağı	UVA: UVASUN 300 monokromatik
Doz	Subjektif semptomlar oluşana kadar 100 j/cm^2 veya daha fazla UVA 380-800 nm arası dalga boyunda 15 J/cm^2
Okuma	Uygulamadan hemen sonra ve 24 saat sonra

Hidroa Vaksiniforme

Hidroa vaksiniforme (HV), esas olarak çocukluk çağında görülen, ender rastlanan idiopatik bir hastalıktır. Güneşe maruz kalındıktan birkaç saat sonra güneşe maruz kalan bölgelerin tamamında veya bir kısmında, yanma veya kaşıntı semptomu ile birlikte eritem ve ödem ortaya çıkar ve bunu 24 saat içinde ortaya çıkan simetrik yerleşimli dağınık hassas papüller izler. Bu papüller genellikle daha sonra veziküler hale gelir, umblike olur ve bulanıklaşır, birkaç hafta içinde krutlanır ve skatris bırakır. Hastalık sadece yaz aylarında ortaya çıkar, kışın kaybolur, erişkin hayatta geriler.

Hastaların büyük bir kısmında güneş ışıklarındaki UVA komponenti hidroa vaksiniformeyi provake eden aktif dalga boyudur. Literatürde UVA ve UVB ile tetiklenen olgular bildirilmiştir[1,3,4] (Tablo 4).

Tablo 4. Deneysel olarak hidroa vaksiniforme oluşturmak için test protokolü[4]	
Test alanı	**Sırt ve kolların dış kısmı**
Işık kaynağı	UVA: UVASUN 300
Doz	30, 50, 75 J/cm^2 UVA
Okuma	24-72 saat sonra

Solar Ürtiker

Solar ürtiker, görünür ışığın veya UV'nin yol açtığı, maruz kalan alanların tümünde veya bir kısmında ürtika plaklarının oluşmasıyla karakterize sık rastlanmayan bir tablodur.

Solar ürtiker tanısı genellikle kolaydır, çünkü solar ürtikerli bütün hastalarda testten hemen sonra hastalık indüklenir. Fakat bazı subgruplar vardır. Bazıları sadece UVA'ya reaksiyon verirken, bazısı görünür ışıkla tetiklenir, bazısı da daha geniş spektruma reaksiyon verir. Minimal ürtika dozu genellikle düşüktür. Bazı hastalar 0.5 J/cm^2 UVA veya 1.5 J/cm^2 UVB dozları gibi düşük dozlara reaksiyon verirler. Farklı dalga boylarına minimal ürtika dozunun belirlenmesi farklı tedavi seçeneklerinin etkinliğinin belirlenmesi için değerlidir[1,3,4] (Tablo 5).

Tablo 5. Deneysel olarak solar ürtiker oluşturmak için test protokolü[4]	
Test alanı	**Güneş görmemiş deri alanı (sakral, gluteal alan)**
Işık kaynağı	UVA, UVB, UVC, görünür ışık: Monokromatik Dermolum HI UVA: UVA SUN 3000 UVB: UV 800 Philips TL 20 w/12 (285-345 nm) Görünür ışık: Slayt projektörü (400 nm üzeri) farklı absorbsiyon filtreleri ile
Doz	Kişiye göre değişir
Okuma	Işınlamadan hemen sonra ve 1 saat sonra

Kronik Aktinik Dermatit

Kronik aktinik dermatit (KAD); klinik olarak güneşe maruz kalan deri alanlarında, inatçı egzematöz, bazen psödolenfomatöz bulguların eşlik ettiği kronik dermatit, histolojik olarak spongiyotik dermatit, fotobiyolojik olarak fotoallerjenin bulunmadığı durumda UVB ve sıklıkla daha uzun dalga boyları ile spongiyotik dermatitin fotoprovokasyonu ile karakterizedir. Geleneksel adlandırılmaları persistan ışık erüpsiyonu, fotosensitif egzema, fotosensitivite dermatiti ve aktinik retiküloiddir. Bu hastalar karakteristik olarak aşırı derecede ışığa duyarlıdır. Fototest ile her hastada egzematöz lezyonlar ortaya çıkarılabilir. Ayrıca bu hastalarda sıklıkla pozitif sonuçlar elde edilebileceğinden ilaveten yama ve fotoyama testi yapılmalıdır. Ayrıca burada diğer fotodermatozların aksine MED-UVB eşiğinin düşmesi sık görülen diagnostik bir belirtidir[1,3,4] (Tablo 6).

Tablo 6. Deneysel olarak kronik aktinik dermatit oluşturmak için test protokolü[4]	
Test alanı	**Tutulmamış-güneş görmemiş deri alanı**
Işık kaynağı	UVA: UVA SUN 3000 UVB: UV 800 Philips TL 20 w/12 (285-345 nm) Görünür ışık: Slide projektör, uygun absorbsiyon filtreleri ile
Doz	Subjektif semptomlar oluşana kadar 100 j/cm^2 veya daha fazla UVA 380-800 nm arası dalga boyunda15 J/cm^2
Okuma	24-48-72 saat sonra-1 haftaya kadar
İlaveten	Yama testi-Fotoyama testi

Fotosensitivitesi Olan Hastanın Değerlendirilmesi

Fotosensitivite, ekzojen veya endojen ajanlara bağlı olarak ortaya çıkabilir. Ekzojen duyarlandırıcılar sistemik veya topikal kullanılan ajanlar olabilir **(Konu 11)**. Endojen duyarlanmaya en iyi örnek enzimatik bir defekte bağlı olarak fototoksik bir ajan olan porfirin düzeyinin yükselmesiyle ortaya çıkan porfiryalardır.

Ekzojen ajanlarla ortaya çıkan fotosensitivite; fototoksisite ve fotoallerji olarak ikiye ayrılır. Fototoksisite fototoksik ajan ve radyasyonun neden olduğu direkt doku hasarı ile oluşur ve uygun dozlarda ajana ve dalga boylarına maruz kalan tüm bireylerde ortaya çıkar.

Fotoallerji ise tip 4 geç aşırı duyarlılık cevabına bağlıdır. Duyarlanma fazından sonra ortaya çıkar ve fotoallerjenin minimal miktarı yeterlidir.[2,3,6-8]

İlk maruziyetle lezyonların gelişimi fototoksisiteyi düşündürürken fotoduyarlanma fazından sonra ortaya çıkıyor olması fotoallerjiyi düşündürür. Ayrıca, UVB pencere camından geçemediğinden pencere camından geçen ışığın deri döküntüsünü oluşturup oluşturmadığı önemlidir. Deri döküntüsünün dağılımı da ışığa duyarlandırıcı cevabının tipinin anlaşılmasında bir ipucudur. Geniş yayılımlı bir erüpsiyon sistemik ışık duyarlandırıcı maruziyetini düşündürürken topikal ışığa duyarlandırıcılar, duyarlandırıcı ve UV maruziyetinin olduğu alanlarda lezyon oluştururlar.

Fototoksisitede daha çok veziküler ve büllöz lezyonlar ortaya çıkarken ve yanma hissi eşlik ederken fotoallerjide egzematöz bir erüpsiyon ve kaşıntı yakınması vardır.

Deri biyopsisi alındığında fototoksisitede nekrotik keratinositler, fotoallerjide spongiyotik dermatit vardır (Tablo 7).

Fototest ve fotoyama testi, fotosensitivite hastasının değerlendirilmesinin ayrılmaz bir parçasıdır. Fotoyama testi uygulanan hastaların %4-20'sinde klinikle uyumlu, fotoallerjik kontakt dermatit tanısını koyduracak fotoyama testi sonuçları elde edilmektedir.[2,5-9]

Fotoyama Testi

Tanım

Fotoyama testi; fotoallerjik kontakt dermatit tanısını koymada ve sorumlu antijenlerin saptanmasında kullanılan, fotoallerjen oluşturmak için UVA'nın eklendiği özel bir yama testi tekniğidir. Antijenlerin uygulanması ve testin değerlendirilmesi yama testi ile aynıdır.

Tablo 7. Fototoksisite ve fotoallerjinin karakteristik özellikleri[2]		
	Fototoksisite	**Fotoallerji**
Klinik belirtiler	Aşırı güneş yanığı reaksiyonu, eritem, ödem, vezikül, bül, iğnelenme, sıklıkla hiperpigmentasyonla iyileşir	Genellikle egzematöz ve kaşıntılı döküntü
Histolojik bulgular	Nekrotik keratinositler, epidermal dejenerasyon, lenfosit, makrofaj ve nötrofillerden oluşan dağınık dermal infiltrat	Spongiyotik dermatit, dermal lenfohistiyositik infiltrat
Patofizyoloji	Direkt doku hasarı	Tip 4 aşırı duyarlılık cevabı
İlk maruziyetten sonra görülmesi	Evet	Hayır
Maruziyetten sonra başlama süresi	Dakikalar-saatler	24-48 saat
Reaksiyon için gerekli ajan dozu	Yüksek	Düşük
Diğer ajanlarla çapraz reaksiyon	Yok	Sık
Tanı Topikal ajan Sistemik ajan	 Klinik Klinik+fototest	 Fotoyama testi Klinik+fototest; muhtemelen fotoyama testi

Endikasyonları

Fototoksik veya fotoallerjik reaksiyondan kuşkulanıldığı zaman fotoyama testi yapılmalıdır. Kronik aktinik dermatit spektrumundaki hastalıklarda da fotoyama testi endikasyonu vardır. Kronik aktinik dermatitte hastalığı ortaya çıkaran veya alevlenmelere neden olabilen bitkisel oleoresinler gibi hava yoluyla taşınan allerjenler de kontakt duyarlanmaya yol açabileceği dikkate alınmalıdır. PIE, hidroa vaksiniforme, solar ürtiker ve porfiryalar gibi diğer fotodermatozlara kendilerine ait spesifik kriterlerle tanı konabildiğinden bu dermatozların tanısında fotoyama testi endikasyonu yoktur.

Gerçek fotodermatozlarla ilişkili olmayan, açıklanamayan fotoreaksiyon gösteren hastalar ve ışık gören alanlarda veya güneşe maruziyetle alevlenen egzeması fotoallerjik veya fototoksik reaksiyon için şüpheli lezyonları olan hastalar için de bu test yapılabilir.

Fotoallerjik veya fototoksik reaksiyondan kuşkulanılan hastalarda kullanılan ilaçlar ve topikal preparatlar için dikkatli anamnez alınmalıdır. Bunlar arasında da fotoyama testi ile saptanabilen ışığa duyarlandırıcılar bulunabilir. Öyküde ilaç ve topikal preparatlar sorgulanmalıdır. Bunlar arasından ışığa duyarlandırıcı olanlar fotoyama testi ile saptanır.

Fotoyama testinin ışığa duyarlandırıcının saptanmasındaki rolü uzun süredir bilinmesine rağmen, standardizasyonun olmaması, foto yama test serisinde yer alması gereken allerjenler konusunda net bilgilerin olmaması ve foto yama testi ile genellikle klinik korelasyonun saptandığı pozitifliklerin saptanamaması, patch test laboratuvarı ve UV irradyasyon kaynağının bir arada bulunmaması gibi teknik güçlükler veya fotoallerjik kontakt

dermatitin nisbeten ender görülmesi nedeniyle bu teknik yaygın olarak kullanılmamaktadır. Aynı zamanda deri reaktivitesindeki bölgesel ve mevsimsel değişiklikler, allerjen konsantrasyonları ve taşıyıcılardaki farklılıklar, test serileri, allerjik kontakt dermatite bağlı sonuçların okunması, UV kaynağı, UV spektrumu, UV irradyasyonu ve deriye ulaşan UV dozu ve sonuçta da test sonuçlarının değerlendirilmesi çok değişiklik göstermektedir. Bu nedenle de yöntemin standardizasyonunda büyük güçlükler ortaya çıkmaktadır.[5]

Bu sorunları gidermek amacıyla Avrupa Kontakt Dermatit ve Avrupa Fotobiyoloji derneklerinin katılımıyla Fotoyama Testi Çalışma Grubu kurulmuştur. Bu grubun fotoyama testinin uygulanışında standardizasyon geliştirilmesi amacıyla yürüttükleri çalışma 2004 yılında yayınlanmıştır. Bu çalışmada alınan kararlar şu şekilde özetlenebilir.[10]

- Test maddelerinin uygulanma süresi: 24 veya 48 saat.
- Rutin foto yama testinde önerilen UVA dozu: 5J/cm^2.
- Fotoduyarlılığı olanlarda önce MED'e göre UVA dozunun ayarlanması uygun olacaktır.

Değerlendirme zamanı:

1) Işık uygulanmadan önce.

2) Işık uygulandıktan hemen sonra.

3) Işık uygulandıktan 48 saat sonra esas değerlendirme yapılır.

4) Işık uygulandıktan 72 veya 96 saat sonra yapılacak olan ikinci okuma fototoksik reaksiyonları ayırt etmede yardımcı olacaktır.

Günümüze kadar çeşitli fotoyama test serileri kullanılmış olmakla birlikte bu serilerin birbirinden belirgin farklılıklar göstermesi ve test yapılan hastalarda klinik korelasyon gösteren pozitif reaksiyonların da oldukça az oranda olması nedeniyle Avrupa Kontakt Dermatit ve Avrupa Fotobiyoloji Dernekleri ikinci bir çalışma başlatmıştır. Fotoyama test serilerinde günümüzde artık sadece tarihi önemi olan antibakteriyel salisilanilidler, sülfonamidler ve major trankilizanların yer aldığına dikkat çekilmiştir ve bu antijenlerin artık günümüzde fotoyama test serisinde yer almaması konusunda görüş birliğine varılmıştır. Günümüzde önemli iki grup fotoallerjen güneşten koruyucular ve topikal steroid olmayan antiinflamatuvar ilaçlardır ve yeni oluşturulacak serilerde başlıca bu antijenlerin yer alması gerektiğine karar verilmiştir.

2007 yılında Amsterdam'da Avrupa Fotodermatoloji Derneği ve Avrupa Kontakt Dermatit Derneği'nin ortak bir çalışması başlatılmıştır. Bu çalışmanın ana amacı son yıllarda yaygın kullanılan 19 UV absorban madde ve 5 topikal steroid olmayan antiinflamatuvara bağlı fotoduyarlılığı belirlemek ve Avrupa için ideal bir fotoyama test serisi geliştirmektir. 2008-2011 yılları arasında gerçekleştirilen çalışmada 12 Avrupa ülkesinde 30 merkezde 1000'in üzerinde (1031) hastaya fotoyama testi uygulanmıştır. Bu çalışma aynı zamanda fotokontakt dermatit epidemiyolojisi konusunda da genel bir fikir vermek konusunda yardımcı olmuştur. Toplam 200 hastada 346 fotoallerjik kontakt dermatit reaksiyonu saptanmıştır. Bu çalışmada fotosensitivite ile başvuran hastaların önemli bir kısmında fotokontakt dermatit tanısının konulabildiği görülmüştür. Tüm test yapılan hastaların %19.4'ünde fotoyama test pozitifliği saptanırken bunların yarısında klinik korelasyon gösterilebilmiştir. Eskiden genel olarak fotosensitivitesi olan hastalarda fotoyama test pozitifliği %2-10 arasında bilinirken bu çalışmada daha yüksek oranların elde edilmiş olması dikkat çekicidir. Pozitiflikler değerlendirildiğinde bunlardan güneşten koruyucular

ve topikal steroid olmayan antiinflamatuvarların yarı yarıya sorumlu olduğu görülmüştür. En sık karşılaşılan fotoallerjen ketoprofen olarak bulunmuştur. UV absorbe eden maddeler içinde en önemli iki allerjen oktosirilen ve benzofenon-3 olarak bulunmuştur. Yeni kullanıma giren organik UV absorbe eden maddelerin eskilere oranla biraz daha az fotoallerji nedeni oldukları görülmüştür. Bu durum yeni UV absorbanların molekül ağırlıklarının daha büyük olması ve bu nedenle stratum korneum penetrasyonunun ve dolayısıyla duyarlandırma potansiyelinin daha az olduğunu düşündürmektedir. Ketoprofen ile oktosirilen ve benzofenon-3 arasında çapraz reaksiyon gösterilmiştir. Bu da ketoprofen duyarlılığı olanların sonrasında kullandıkları güneşten koruyucudaki oktosirilen ve benzofenon 3'e de duyarlanabileceğini göstermektedir. Özellikle kronik aktinik dermatit gibi düzenli güneşten koruyucu kullanması gereken hastalarda kullanılan bu güneşten koruyuculara karşı fotokontakt dermatit gelişebileceği ve bunun da tabloya eklenebileceği aslında hep göz önünde bulundurulmalıdır.

2012 yılının başlarında ise grup tekrar ideal bir Avrupa fotoyama test serisi oluşturmak amacıyla bir araya gelmiştir. Tüm literatür bilgileri, fotoallerjenlerin günümüzdeki kullanım alanları ve sıklıkları gözönüne alınarak Avrupa fotoyama test serisinde yer almak üzere 20 antijen seçilmiştir. Bu çalışma 2013 yılında yayınlanmış ve Avrupa fotoyama test serisi olarak kullanılmaya başlanmıştır[10-15,17,18] (Tablo 8).

Tablo 8. Avrupa fotoyama test serisinde kullanılan maddeler

Avrupa fotoyama testi serileri		Konsantrasyon
1	Benzofenon-3	%10.0
2	Benzofenon-4	%2.0
3	4-metilbenziliden kamfor	%10.0
4	Etilhekzil metoksisinnamat	%10.0
5	Oktosirilen	%10.0
6	İzoamil p-metoksisinnamat	%10.0
7	Paraaminobenzoik asit (PABA)	%10.0
8	Bütil metoksidibenzoilmetan	%10.0
9	Bis-etilhekziloksifenol oksifenol metoksifenol triazin	%10.0
10	Drometrizol trisiloksan	%10.0
11	Ketoprofen	%1.0
12	2-(4-dietilamino 2-hidroksibenzoil) benzoik asit hekzilester	%10.0
13	Etilhekzil triazon	%10.0
14	Metilen bis benzotriazol tetrametil butilfenol	%10.0
15	Etofenamat	%2.0
16	Dietilhekzil butamido triazon	%10.0
17	Piroksikam	%1.0
18	Benzidamin hidroklorid	%2.0
19	Prometazin hidroklorid	%0.1
20	Desil glukozid	%5.0

Fotoyama testi; aslında yama testine son derece benzer ve en basit anlatımıyla fotoallerjeni oluşturmak için UV'nin eklendiği bir yama testi yöntemidir. Temel olarak yama testi için gerekenler fotoyama testi için de gereklidir. Ek olarak sadece uygun UV kaynağına ihtiyaç vardır. Test alanı lezyonsuz/tutulmamış temiz deri alanı olmalıdır. Testten 3 hafta öncesine kadar yoğun UV maruziyeti ve topikal kortikosteroid uygulamasından kaçınılmalıdır. Testten 1 hafta önce sistemik kortikosteroid ve antihistaminler bırakılmalıdır.

Fotoyama testinde allerjenler iki set halinde uygulanmakta ve test üniteleri açıldıktan sonra test bölgelerinin biri UV'ye maruz bırakılmaktadır. Antijenlerin uygulanması ve pozitifliğin değerlendirilmesi aynı yama testi yöntemindeki gibidir. Fotoallerjik kontakt dermatit gelişiminde etki spektrumu genellikle UVA spektrumundadır. Kullanılan ışık kaynağının 20-25 allerjenlik bir test bölgesine yaklaşık 30 dakika gibi uygun bir zamanda 5-10J/cm^2 UVA vermesi istenir. Bu amaçla en yaygın olarak lokal PUVA üniteleri kullanılmaktadır. Günümüzde fotoallerjik kontakt dermatit tanısında kullanılan fotoyama test serileri bulunmaktadır. Bununla birlikte bu serilere ek olarak hastanın kişisel bakım ürünleri ve kendi kullandığı güneşten koruyucularla da test yapılması son derece önemlidir.[5,11]

Uygulama ve Doz

Işığı uygulamak için genişbant UVA floresan tüpleri (Philips TL 09 N 320-400 nm) kullanılır.

Günümüze kadar yapılan çalışmalarda uygulanan UVA dozu 1-10 J/cm^2 arasında değişmiştir. Teorik olarak eritem oluşturmayan en yüksek UVA dozunun fotoallerjeni oluşturmak için ideal olduğu düşünülmektedir. Çok düşük UVA dozları yalancı negatif fotoyama reaksiyonuna neden olabileceğinden ve 10J/cm^2 ile yalancı pozitif fototoksik reaksiyon gelişebileceğinden günümüzde 5J/cm^2 tercih edilmektedir.

UVA'ya çok duyarlı olan KAD'lı hastalarda MED UVA'nın altında dozlarda kullanılmalıdır.[5,14]

Okuma

Test bölgeleri testten önce, hemen sonra, 24., 48. ve 72. saatte değerlendirilmelidir.

İlk gün fotoyama test allerjenleri sırt bölgesine paravertebral 3-5 cm'lik bir alanın dışına gelecek şekilde iki set halinde uygulanır. Test merkezden merkeze değişmekle birlikte 24 veya 48 saat kapalı kalır. Test üniteleri açıldıktan sonra test bölgelerinden biri opak bir materyalle kapatılır, diğer bölgeye UVA uygulanır (Resim 1a, 1b, 1c).



Resim 1. (a, b, c). Fotoyama test allerjenleri sırt bölgesine, paravertebral, 3-5 cm'lik bir alanın dışına gelecek şekilde iki set halinde uygulanır, Test 24 veya 48 saat sonra açılır, Test bölgelerinden biri opak bir materyalle kapatılır, diğer bölgeye UVA uygulanır.

UV maruziyetinden 48 saat sonra test bölgeleri değerlendirilir. UV sonrası 7 gün içinde ikinci bir değerlendirme daha yapılır. Bu 48-72, 48-96 veya 48 saat-1 hafta olarak ayarlanabilir.

Kontrol bölgesi yamanın kaldırılmasından hemen sonra ve 24 ve 48 saat sonra okunur. Eğer kontrol yamaları sadece 24 saat kapatıldı ise 72. saatte tekrar okunmalıdır. Test reaksiyonlarının değerlendirilmesi yama testinden çok az farklıdır. Eğer ışık uygulanan alanda eritem varsa bu dikkate alınması gereken bir reaksiyondur, göz ardı edilmemelidir.

UV alan bölgede reaksiyon var korunan alanda yok ise bu fotoallerjik reaksiyon tanısını koydurur. İki bölgede de reaksiyon varsa kontakt duyarlılık, eğer her iki bölgede de reaksiyon var ancak, UV bölgesinde daha şiddetliyse fotokontakt ve kontakt duyarlılık tanısı konulur. Ancak bazı merkezlerce, her iki bölgede de reaksiyon olduğunda UV bölgesinde reaksiyon daha şiddetli olsa bile bu durum dikkate alınmaz ve tablo kontakt duyarlılık olarak kabul edilir[2,5,16] (Tablo 9).

Tablo 9. Fotoyama testi protokolü

Test bölgesi	**Sırt**
Test maddelerinin uygulanması	24 saat
UV kaynağı	Philips TL 09 N 320-400 nm
UV dozu	5 J/cm^2 UVA ≤MED UVA
Okuma	Test dozundan hemen sonra, 24-48-72 saat sonra
Kontrol	Işık uygulanmadan yama testi

Test Sonuçlarının Değerlendirilmesi

Fotoyama testi sonuçlarının yorumlanmasında; fototoksik ve fotoallerjik reaksiyonların ayırt edilmesi ve pozitif sonuçlara karar verilmesi en sık rastlanan problemlerdir.

Sistemik ilaçlar test edildiğinde, test maddelerinin stratum korneumdan penetrasyonunun olmayışı nedeniyle yalancı negatif test sonuçları gözlenebilmektedir. Bu olgularda test maddelerini uygulamadan önce flasterle derinin soyulması, derinin kazınarak irrite edilmesi veya prik test pozitif sonuçlarına neden olabilir. Eğer ışığa duyarlandırıcı bir ilacın metaboliti ise ışığa duyarlandırıcı maddenin ortaya çıkarılmasında tek yöntem sistemik fotoprovokasyondur.[2,5,10,16-18]

Fotoyama testi değerlendirme ölçütü Tablo 10'da görülmektedir.

Tablo 10. Fotoyama testi değerlendirme ölçütleri

	Değerlendirme	**Klinik Yorum**
0	(-)	Reaksiyon yok
(?)	Hafif eritem	Şüpheli reaksiyon
(+)	Zayıf pozitif reaksiyon	Eritem ve az sayıda papül (vezikül yok)
(++)	Kuvvetli pozitif reaksiyon	Eritem, infiltrasyon, papül, vezikül
(+++)	Çok şiddetli pozitif reaksiyon	Aşırı eritem, infiltrasyon, birleşen veziküller veya bül

Testin yapılışı: (Türk dermatoloji derneği, tanı ve tedavi rehberleri. Fotoyama testi. http://www.turkdermatoloji.org/icerik.php?id=104).[19]

Gerekli Maddeler

1. Finn chamber® veya IQ chamber®
2. Uygun sıvağ içindeki standart konsantrasyonlardaki şüpheli allerjenler
3. Filtre kağıdı
4. Etanol
5. Geniş spektrumlu UVA kaynağı

Uygulama

1. Fotoyama testi yapılacak en az 2 haftadır aktif dermatiti olmayan hastaya test hakkında bilgi verilerek aydınlatılmış onam formu imzalatılır.
2. Uygun ısıda (+4 ile +8 derece arasında) saklanan test materyalleri işlem odasına alınır.
3. İki set halinde (en çok 30 ajan) test yapılmak üzere yama test üniteleri (Finn chamber®, IQ chamber®) masa üzerine konulup numaralandırılır. Ünite üzerindeki koruyucular sağ veya sol köşelerinden kaldırılır.
4. Koruyucu aşağıya doğru kıvrılarak bütün odacıkların uygun konuma gelmesi sağlanır.
5. Uygun sıvağ içindeki standart konsantrasyonlardaki şüpheli allerjenler, sağ üst odacıktan başlanarak test ünitelerindeki sığ odacıkların içlerine dikkatli bir şekilde dağıtılır.
6. Test üniteleri hastanın sırtına uygulandığı zaman sağ üst köşenin sol üst köşe olacağı unutulmamalıdır.
7. Likit allerjenler uygulanırken filtre kağıdına test çözeltisinden bir damla (yaklaşık 25 mikrolitre) damlatılır. Bu miktar kağıdın hafif ıslanmasını sağlar ve daha sonra kağıt odacık içine yerleştirilir.
8. Test materyalleri tercihen sırt bölgesine hasta yavaşça öne doğru eğilerek yapıştırılır.
9. Hastanın cildi yağlı ise test uygulanacak bölge önceden etanolle temizlenir.
10. Yamaların sırt orta hattına veya skapulalar üzerine uygulanmasından kaçınılmalıdır.
11. Yirmi dört ve/veya 48 saat sonra bir set test ünitesi çıkarılarak alanda kalabilecek olası test materyali ıslak gazlı bezle silinerek temizlenir. Diğer set üzeri ise UV opak bir materyalle kaplanır.
12. Test ünitesinin çıkarıldığı temizlenmiş deri bölgesine geniş spektrumlu bir UVA kaynağı yardımıyla tercihen PUVA floresan lambalarıyla 5-10 J/cm^2 UVA verilir.
13. UVA alan test tarafı ışık alımından önce ve UVA uygulaması sonrası 24., 48. ve 72. saatlerde klinik olarak değerlendirilir.
14. UVA uygulanmayan kontrol test alanı da panel çıkarıldıktan sonra, 24., 48. ve 72. saatlerde değerlendirilir.

Yorum

1. Her iki test alanında da reaksiyon yoksa fotoallerjik kontakt dermatit veya allerjik kontak dermatiti yoktur.
2. Sadece UV alan kısımda pozitif yanıt olması fotoallerjik kontakt dermatiti düşündürür.
3. Her iki test alanında da pozitif yanıt olması allerjik kontakt dermatiti düşündürür.
4. UV alan kısımda daha şiddetli olmak üzere her iki test alanında da pozitif yanıt olması allerjik ve fotoallerjik kontakt dermatiti düşündürür.

Kaynaklar

1. Hamk JLM, Ferguson J. Abnornal responses to ultraviolet radiation in: Idiopathic, probably immunologic, an photo-exacerbated. in: K Wolff LA, Goldsmith I, Katz BA, Gilchrest AS, Paller DJ, Leffell, editors. Fitzpatrick's Dermatology in General Medicine. Vol 2. 7th edition McGraw-Hill, New York, 2008, 816-8.
2. Lim HW. Abnormal responses to ultraviolet radiation: Photosensitivity induced by exogenous agents. in Fitzpatrick's Dermatology in General Medicine editors. Wolf K, Goldsmith LA, Katz SI, Gilcherest BA, Paller AS, Leffell DJ. 7th editions, Mc Graw Hill Comp, New York City, 2008, 828-34.
3. Hawk JLM, Young AR, Ferguson J. Cutaneous Photobiology. İn: Rook's Textbook of Dermatology, editors. Burns T, Breatnach S, Cox N, Griffits C. 8 th editions, Oxford: Blackwell Science Ltd Oxford, 1-24.

4. Neumann NJ, Lehmann P. Photodiagnostic Modalities. in: Krutmann J, Hönigsmann H, Elmets CA, Bergstresser PR, editors. Dermatological Phototherapy and Photodiagnostic Methods, edition, Springer, 2001, 329-37.
5. Hölzle E. RThe Photopatch Test. in: Dermatological Phototherapy and Photodiagnostic Methods. in: Krutmnn J, Hönigsmann H, Elmets CA, Bergstresser PR, editors. Springer 2001, 338-43.
6. Murphy GM. Investigation of photosensitive disorders. Photodermatol Photoimmunol Photomed 2004; 20: 305-11.
7. Deleo VA. Photocontact dermatitis. Dermatol Ther 2004; 17: 279-88.
8. Kerr A, Ferguson J. Photoallergic contact dermatitis. Photodermatol Photoimmunol Photomed. 2010; 26: 56-65.
9. Beattie PE, Traynor NJ, Woods JA, et al. Can a positive photopatch test be elicited by subclinical irritancy or allergy plus suberythemal UV exposure? Contact Dermatitis 2004; 51: 235-40.
10. Bruynzeel DP, Ferguson J, Andersen K, et al. Photopatch testing: a consensus methodology for Europe. J Eur Acad Dermatol Venereol 2004; 18: 679-82.
11. Victor FC, Cohen DE, Soter NA. A 20-year analysis of previous and emerging allergens that elicit photoallergic contact dermatitis. J Am Acad Dermatol 2010; 62: 605-10.
12. Bruze M, Isaksson M, Gruvberger B, et al. Recommendation of appropriate amounts of petrolatum preparation to be applied at patch testing. Contact Dermatitis 2007; 56: 281-5.
13. Shaw DW, Zhai H, Maibach HI, et al. Dosage considerations in patch testing with liquid allergens. Contact Dermatitis 2002; 47: 86-90.
14. Duguid C, O'Sullivan D, Murphy GM. Determination of threshold UV-A elicitation dose in photopatch testing. Contact Dermatitis 1993; 29: 192-4.
15. Batchelor RJ, Wilkinson SM. Photopatch testing-- a retrospective review using the 1 day and 2 day irradiation protocols. Contact Dermatitis 2006; 54: 75-8.
16. Avenel-Audrun M. [Photopatch testing]. Ann Dermatol Vénéreol 2009; 136: 626-9.
17. European Multicentre Photopatch Test Study (EMCPPTS) Taskforce. A European multicentre photopatch test study. Br J Dermatol 2012; 166: 1002-9.
18. Gonçalo M, Ferguson J, Bonevalle A, et al. Photopatch testing: recommendations for a European photopatch test baseline series. Contact Dermatitis 2013; 68: 239-43.
19. Türk Dermatoloji Derneği,Tanı ve Tedavi rehberleri. Fotoyama testi. http://www.turkdermatoloji.org/icerik.php?id=104.

BÖLÜM 3
FOTOTERAPİ

Dünyada ve Türkiye'de Fototerapinin Tarihçesi

Ekin Şavk

Adnan Menderes Üniversitesi, Aydın

"Tarih ile bağları koparmamak bir görev değil gereksinimdir." Oliver Wendell Holmes Jr
"Işık dolu odalarda yaşayın." Cornelius Celsus



Can Alıcı Noktalar

- Fototerapinin tarihsel gelişimi kabaca üç dönemde incelenebilir.
- İlk ve en uzun süren dönem kaynak olarak güneş ışığının kullanıldığı, günümüzden 3500 yıl kadar eskiye uzanan dönemdir.
- Bu dönemi birbiri ardına gelen fizik ve kimya alanlarındaki bilimsel keşifler eşliğinde yapay ışık kaynaklarının kullanıldığı 19. yüzyıl ile 20. yüzyılın ilk yarısını kapsayan 2. dönem izler.
- Modern anlamda fototerapinin geliştirilmesi ise 20. yüzyılın ikinci yarısından sonra olup halihazırda fototerapi tarihçesinin üçüncü ve şimdilik son bölümünü oluşturur.
- Modern fototerapinin başlangıcı olarak 1896'da Danimarkalı Finsen'in lupus vulgarisli hastalarını güneş ışığını filtreleyerek elde ettiği belli dalga boyundaki ışınlarla iyileştirmesi kabul edilir.
- Türkiye'deki ilk fototerapi ünitesi 1984'te kurulmuştur. Ülkemizdeki fototerapi uygulamaları ile ilgili önemli bir oluşum Türk Dermatoloji Derneği'nin çatısı altında 2008'de kurulan Fototerapi Çalışma Grubu'dur.

Tanım

Fototerapi terimi Yunanca ışık anlamı taşıyan fos sözcüğünden türetilen ve ışık ile ilgili anlamına gelen fotos ön ekinin yine Yunanca sağaltma, iyileştirme anlamındaki therapeia sözcüğü ile birleştirilmesinden oluşur. Güneş ya da diğer ışık kaynakları kullanılarak yapılan sağaltım anlamı taşır. Sağaltım amacıyla kullanılan ilk ışık doğal güneş ışığı olduğundan bu yöntem önce helioterapi (helios: Yunanca güneş) olarak adlandırılmıştır. Sonraları çeşitli yapay ışık kaynaklarından elde edilen belli dalga boyundaki ışığın seçilerek kullanımı nedeniyle bu terim yerini fototerapiye bırakmıştır. Günümüzde helioterapi terimi fototerapinin doğal güneş ışığı kullanılarak yapılan bir formunu ifade eder.

Fototerapi Tarihçesine Giriş

Işık ile sağaltım en sıklıkla deri hastalıklarının ortadan kaldırılması amacıyla kullanılan bir modalite olup tarihsel gelişimi kabaca üç dönemde incelenebilir. İlk ve en uzun süren dönem kaynak olarak güneş ışığının kullanıldığı, çeşitli yazılı kaynaklardaki anekdotal bildirimlerle sınırlı olan ve günümüzden 3500 yıl kadar eskiye uzanan dönemdir. Bu dönemi birbiri ardına gelen ışın fiziği ve kimya alanlarındaki bilimsel keşifler eşliğinde bilimsel bir platforma oturan, yapay ışık kaynaklarının kullanıldığı, elde edilen sonuçların bilimsel makale ve kitaplarda kaydedildiği 19. yüzyıl ile 20. yüzyılın ilk yarısını kapsayan 2. dönem izler. Modern anlamda fototerapinin geliştirilmesi ise 20. yüzyılın ikinci yarısından sonra olup halihazırda fototerapi tarihçesinin üçüncü ve şimdilik son bölümünü oluşturur.[1-5]

Antik Çağlarda Fototerapi

Eski çağlardaki fototerapiye ait ilk bildirimlere eş zamanlı olarak eski Mısır ve Hint kültürlerinin kaynaklarında rastlanılmıştır. M.Ö. 1550 yıllarında yazıldığı kabul edilen ve eski Mısır'a ait tıp bilgilerini içeren en eski ve önemli kaynaklardan biri olan Ebers Tıp Papirüsü'nde yer alan 700 kadar reçete arasında yerel bir otun kaynatılarak içilmesini takiben güneş maruziyeti ile derideki renk açılmalarının giderileceği yazılıdır.

Sözü edilen bitki botanik taksonomideki ismiyle *Amni majus L* olarak adlandırılan Türkçe ismiyle büyük diş otu ya da yalancı diş otu olarak da bilinen ve vatanı Doğu Akdeniz ülkeleri olan bir ottur. Bitkinin cins ismi olan amni sözcüğü Yunanca kum anlamı taşıyan ammos sözcüğünden köken alır ve bu bitkinin Nil deltası da dahil olmak üzere kumlu Akdeniz sahillerinde bolca yetiştiğine işaret eder. Eski Mısırlılar *Apiaceae* (maydanozgiller) familyasındaki diğer tüm bitkiler gibi aromatik kokulu olan bu yabani bitkiyi kaynatarak elde ettikleri ekstreyi oral olarak kullanmışlardır. Deride renk açılması gösteren hastaların ekstreyi içmelerini takiben kavurucu Mısır güneşinde kalmaları ile renkte koyulaşma elde edildiği kayıt edilmiştir. Ancak günümüzde vitiligo olarak bildiğimiz hastalığı tarifleyen o dönem hekimleri hastalıktan lepra olarak söz etmişlerdir.[1]

Mısırdan binlerce kilometre uzakta ancak şaşırtıcı derecede yakın zamanlarda Hintliler de bir başka bitkiyi benzer amaçla ve benzer şekilde güneş ışığı ile birlikte kullanmışlardır. M.Ö. 1000-1500 sıralarında yazıldığı kabul edilen, Hinduizm'in kutsal metinlerinden dördüncüsü olan ve içeriğinde büyüler ile dualaların yanında çeşitli tıbbi bilgilere de yer verilen *Atharvaveda*'da babçi isimli bir bitkinin tohumlarının yenilmesi sonrası güneşte kalınarak derinin beyaz renginin karartılabildiği yazılmıştır. Babçinin modern taksonomideki ismi *Psoralea corylifolia* L olup Fabaceae (baklagiller) familyasından bir bitkidir. Geleneksel Çin tıbbında da çeşitli kullanım alanları bulmuş olan bitkinin tohumlarının psoralen ve diğer bazı kumarinlerden zengin olduğu gösterilmiştir.

Ortaçağda fototerapiye yönelik bilgilere ünlü İslam'ın altın çağının önde gelen Arap bilim adamlarından, eczacı, hekim ve botanikçi Ebu Muhammed Abdullah bin Ahmed bin el-Baytar'ın (kısaca İbn el-Baytar) başeseri sayılan *Kitab el-Cami'fi el-Adviyye el-Müfredah*'da yer verilmiştir. MS 13. yüzyılda yaşamış olan ve botaniğin babası olarak kabul edilen İbn el-Baytar'ın bu eserinde yaklaşık 300'ü kendi keşfi olan 1400'den fazla farklı bitkinin tanımı ve kullanım alanları arasında *Amni majus* bitkisinden hazırlanan oral ekstrenin alımını takiben

güneş ışığı ile vitiligo hastalarında iyileşme elde edildiği de yazılıdır. Çok sayıda Arap ve Yunan bilim adamına ait kaynaklara atıfları da barındıran bu eser 18. yüzyılda Latince'ye çevrilmesini takiben 19. yüzyıla kadar Avrupa'da kullanılmaya devam etmiştir.[6]

Modern Fototerapi Tarihçesi

Modern fototerapinin başlangıcı olarak 1896'da Danimarkalı Niels Ryberg Finsen'in lupus vulgarisli hastalarını güneş ışığını filtreleyerek elde ettiği belli dalga boyundaki ışık ile iyileştirmesi kabul edilir.[2,4] Bilimsel keşif ve icatların hızla arttığı, matematik, fizik, kimya, biyoloji gibi temel bilim dallarında baş döndürücü gelişmeler yaşanan bir dönem olan 19. yüzyıl güneş ışığının tıbbi etkilerine ait çeşitli gözlemlerin de ardı ardına kaydedildiği bir zaman dilimidir.

Yüzyılın hemen başında 1801'de elektrokimya ve optik alanlarına ilgi duyan Alman eczacı Johann Wilhelm Ritter güneş ışığı içerisinde görünür ışık dışında da ışık olduğunu göstererek ultraviyole (UV) ışınımını tanımlamış; gümüş klorür emdirilmiş kağıtta kararmaya neden olan bu ışıkları kimyasal ışınım olarak adlandırmıştır. Böylece 1800 yılında Alman kökenli İngiliz astronom Sir Frederick William Herschel'in görünür ışık spektrumunun diğer kıyısında yer alan ve ısı ışınımı olarak adlandırdığı infrared ışıklarından sonra elektromanyetik radyasyonun önemli bir bölümü daha gösterilmiştir. Ancak 9 yıl sonra 33 yaşında tüberkülozdan ölen Ritter'in bu çığır açıcı keşfi uzun süre hak ettiği ilgiyi görememiştir.[7]

19. yüzyılın ikinci yarısında güneşin iyileştirici etkilerinin farkındalığına yönelik iyi bilinen bir örnek 1855'te İsviçreli Arnold Rikli'nin güneşli Slovenya'nın Bled kentinde açtığı heliohidroskopik iyileşme merkezidir. Sağlıklı yaşamın temelinde temiz hava ve su ile güneş banyolarının yattığına vurgu yapılan bu merkezin sloganı "Su iyidir, hava daha iyi ama en önemlisi güneş ışığı" dır. Çıplak güneşlenmenin hararetli uygulayıcısı olan ve Güneş Doktoru lakabıyla bilinen Rikli'nin merkezi bu türdeki merkezlerin ilki olup Birinci Dünya Savaşı'na kadar faaliyet göstermiştir.[2,8]

Güneş ışığından fakir bir iklime sahip İngiltere'de ise modern hemşireliğin kurucusu olan Florence Nightingale 1856'da Netley kasabasında Kraliçe Victoria'nın adını taşıyacak bir askeri hastanenin mimari çizimlerine şiddetle karşı çıkarken temel dayanağı hasta koğuşlarının en temel iyileştirici olan güneş ışığını göremeyecek şekilde konumlandırılmış olmasıdır. İngiltere'nin en büyük hastane binası olan, uzunluğu yarım kilometreye yakın, 38 koğuşta 1000'den fazla yatak barındıran ve inşası 7 yıl süren bu hastanenin güneşe sırtını dönmüş konumu uzun süre İngiliz politikacılarına bir gündem malzemesi oluşturmuştur.[2]

Gölgede kalan suyun güneştekine kıyasla çok daha hızla berraklığını kaybettiğini gözlemleyen İngiliz bilim adamları Arthur Henry Downes ve Thomas Porter Blunt 1877'de güneş ışığının bakterisidal etkisini keşfetmişlerdir. Ancak bu etkinin özellikle UV spektrumundaki ışığa bağlı olduğunu yine bir başka İngiliz bilim adamı botanikçi Harry Marshall Ward 1892'de ortaya koyabilmiştir. Böylece devrin önemli hastalıkları şarbon, dizanteri ve kolera etkenlerine karşı önemli bir silah elde edilmiştir.[9,10]

Misyoner Dr. Theobald Adrian Palm ülkesi İskoçya'da raşitizm yaygın iken görev yeri olan Japonya'da D vitamini eksikliğinin yok denecek kadar az olmasının temelinde güneş ışığının olumlu etkisi olduğu gözlemini 1890'da bildirmişse de raşitizm sağaltımında fototerapinin rutin olarak kullanımı için 30 yıla yakın geçmesi gerekmiştir. Aynı yıl, yine 1890'da Berlin'de König peritoneal tüberkülozu olan yüzü aşkın hastayı karınlarını açıp güneş ışığına maruz bırakarak

iyileştirdiğini rapor etmiştir. Günümüzde bu yapılan işlem irkiltici gelebilmekle beraber o devrin şartları içerisinde en yaygın ölüm nedenlerinden birinin tüberküloz olduğu unutulmamalıdır.[11]

Yukarıda sayılan çeşitli bilim adamlarının ışığın biyolojik faydalarını açığa çıkaran girişimleri ve gözlemleri 19. yüzyılın son yıllarında Danimarkalı hekim Niels Ryberg Finsen'in fotobiyolojide çığır açıcı deneylerine zemin hazırlamıştır. 1893 yılında kendi koluna yaptığı uygulamalar ile başladığı sonra arkadaşları üzerinde en nihayetinde de devrin en sık görülen deri hastalığı lupus vulgarisi olan hastalarda gerçekleştirdiği uygulamalarla Finsen hayli yüz güldürücü sonuçlar almıştır. Önceleri belli filtrelerden geçirdiği güneş ışığı ile çalışan araştırmacı sonraları kuartz filtreler ile desteklenen karbon ark lambası kaynaklı UV ile ilk kez yapay kaynaklı fototerapiyi uygulayan kişi olmuştur. 1896'da ilk verilerini sunan Finsen çalışmalarını aynı yıl Kopenhag'da kurduğu ve sonraları Finsen Enstitüsü adını alacak olan Tıbbi Işık Enstitüsü'nde sürdürmüştür. Altı yıllık bir sürede 800'ün üzerinde lupus vulgaris hastasına yoğunlaştırılmış UV ile fototerapi uygulamış ve %80 oranında iyileşme elde etmiş olan Finsen bu hastaların detaylı kayıtları ile elde ettiği dramatik sonuçları 1901'de yayınlamıştır. Avrupa'da ve Amerika Birleşik Devletleri'ndeki bilim çevrelerinde büyük yankı bulan bu sonuçlar hem çok sayıda benzer ışık sağaltımı merkezlerinin açılmasına öncülük etmiş hem de 1903 yılında Finsen'e Nobel Tıp Ödülü'nü kazandırmıştır. "Lupus vulgarisin yoğunlaştırılmış ışık kullanılarak sağaltımı" konusundaki başarısı ile bu ödülü almaya hak kazandığı ifade edilen Finsen ne yazık ki pençesinde olduğu Pick hastalığının yarattığı yıkım nedeniyle ödül törenine katılamamış; verilen para ödülünün 1/3'ünü Finsen Enstitüsü'ne bağışlamış; bir yıl sonra 43 yaşında ölmüştür. Finsen'e verilen bu ödül dermatoloji alanında bir ilk olmanın yanında halihazırda ışık tıbbı ile ilgili tek Nobel Ödülü olma özelliğini taşır.[1-5,12,13]

Fototerapi ile ilgili ilk kitap muhtemelen Willibald Gebhart'ın 1898'de yayınladığı *Heilkraft des Lichtes* isimli eseridir. Bu kitapta yalnızca lupus vulgaris değil, akne, psoriasis, prurigo, sifiliz, lepra ve pellegra için de kullanılacak cihazlar ve metodoloji aktarılmıştır.[2]

Birinci Dünya Savaşı yıllarında fototerapi uygulamalarını her iki cephede de görmek mümkündür. 1914-1918 yılları arasında İngiltere, Almanya, Fransa ve İtalya'da askerlerin travmatik ülserlerinin iyileştirilmesi için doğal güneş ışığı ve kuartz lambaları yaygın olarak kullanılmıştır.

Yirminci yüzyılda baş döndürücü bir hal alan bilim ve teknolojideki yeniliklerden fototerapi de nasibini almıştır. Yeni yüzyılda yeni dünyanın temsilcisi Amerika Birleşik Devletleri'nin saygın sağlık kurumu Mayo Kliniği'nde William Henry Goeckerman'ın 1923 yılında başladığı psoriyatik hastalara katran ve geniş bant UVB uygulaması ile 1925'te çok olumlu sonuçlar aldığını bildirmesi sonrası Goeckerman'ın kendisinin de hayretini dile getireceği denli hızla benimsenen bu sağaltım rejimi olmuştur. Takip eden birkaç dekad boyunca Goeckerman sağaltımı/yöntemi/rejimi ismiyle anılan ve özellikle geliştirildiği ülkede çok yaygın kullanım alanı bulan bu yöntemde psoriasis lezyonlarına uygulanan ham kömür katranı 24 saat sonra zeytinyağı ile uzaklaştırıldıktan sonra lezyonlar kuartz lambalarca üretilen geniş bant UVB ışığına maruz bırakılmaktadır. Işık tedavisi sonrası su ve sabun ile yahut da yulaf ve soda içeren bir banyo yardımıyla deri temizlenmekte ve tekrar katran sürülmektedir. Goeckerman günlük tekrarlanan katran + UV uygulaması ile kuartz lambaları kullanmada ehil bir hekimin ellerinde neredeyse tüm psoriasis hastalarında 3-4 haftada tam düzelme elde edilebileceğini bildirmiştir.[14]

Yirminci yüzyılın ilk yarısında, bir tarafta gelişen teknoloji sayesinde demir, titanyum, tungsten gibi metallerin eklendiği karbon ark lambalarının üretiminin kolaylaşması, öte yandan

güneşlenmenin olumlu etkilerinin hem hekimler hem de medya tarafından yaygın olarak dile getirilmesi sonucunda neredeyse "her eve lazım" sloganı ile birlikte ev için fototerapi lambası ticareti başta General Electric ve Westinghouse olmak üzere çok sayıda firma için çekici bir alternatif olmuştur. Fiziksel Tıp Uzmanı Frank Krusen'in 1937 tarihli fototerapi kitabında pnömoniden koleraya, kabızlıktan obesiteye 176 farklı dermatolojik olmayan tıbbi durum ve 73 farklı dermatoz fototerapi endikasyonları listesinde yer almaktadır. Fototerapiye olan bu ilgi patlamasının önüne ancak 1940'lar ve 1950'lerde UV'nin istenmeyen etkilerinin gösterilmesi ile bir miktar geçilebilmiş; 2. Dünya Savaşı sonrasında fototerapi artık yalnızca dermatologların kullandığı bir sağaltım yöntemi haline gelmiştir.[15]

İngiliz dermatolog John Ingram'ın 1953'te Goeckerman metodunda kullanılan ham kömür katranı yerine yine bir kömür katranı türevi olan antralin kullanarak yaptığı modifikasyon ülkesinde hızla benimsenmiştir. Ingram rejimi olarak bilinen bu yöntemde çinko oksit, vazelin, nişasta ve salisilik asitten oluşan Lassar patı içerisine %0.05-0.1 başlangıç dozunda eklenen ve giderek miktarı arttırılan antralin katran banyosu ve izleyen UVB uygulamasından sonra lezyonlara sürülmekte, 12-24 saat sonrasında sıvı parafin ile temizlenmektedir. Lezyon periferinin saf vazelin ile korunmaya alındığı, antralindeki doz artımlarının gün aşırı yapıldığı uygulama ile 10-14 günde tam yanıt alınması beklenir. Amerika Birleşik Devletleri ve İngiltere'nin aksine Avrupa'daki diğer ülkelerde UV uzun süre tek başına kullanılmıştır.[16,17]

UV'nin ışık duyarlılığını arttırıcı ajanlar ile birlikte uygulandığı fotokemoterapinin modern anlamda uygulanabilirliği de binlerce yıl önce kullanılmış olan *Amni majus* içeriğindeki aktif duyarlandırıcı madde olan psoralenlerin 20. yüzyılın ortalarında keşfi ve izolasyonu ile olmuştur. Binlerce yıl sonra yine Mısır'dan IR Fahmy ve H Abu-Shady 1947 ve 1948'de *Amni majus* içeriğindeki psoralen, 8 metoksipsoralen (metoksalen, 8-MOP) ve 5 metoksipsoraleni (bergapten, 5-MOP) izole etmeyi başarmışlardır. Hemen aynı yıl bu çalışmacılar vitiligo sağaltımında topikal 8-MOP ve güneş ışığı ile ilk çalışma verilerini yayınlamışlardır. İngiliz Buck ile Amerikalı Pathak ve Perlman 1960'da 8-MOP'un etki spektrumunun UVA bandında olduğunu göstermişlerdir. Topikal 8-MOP kullanarak 1962'de Allyn, oral 8-MOP kullanarak da 1967'de Oddoze psoriasis sağaltımında fotokemoterapi uygulamaları gerçekleştirmişlerdir. 1960'lı yılların başlarında tüm vücuda UVB verebilen fototerapi sistemleri Almanya'da geliştirilmiş olmakla beraber bunların etkinliği kısıtlı kalmıştır. Duyarlandırıcı ajanların keşfinden sonra beklenen basamak güçlü UVA ışığı veren lambaların geliştirilmesi olmuştur. 1969'da Fulton yapay UVA ışığı üreten lambaları topikal psoralen ile birlikte ilk kez vitiligo sağaltımında kullanmış; hemen bir yıl sonra Mortazawi bu kez UVA lambaları ve topikal 8-MOP'i psoriasis sağaltımında kullanmıştır. Ancak bu ilk lambaların UVA çıkışı sistemik psoralen ile birlikte etki yaratacak güçte değildir. Işık fiziği mühendisleri ile dermatologların yoğun işbirliği 1970'ler bitmeden fotokemoterapide çığır açacak güçlü UVA lambalarının geliştirilmesine olanak vermiştir.[18-20]

Modern fotokemoterapinin miladı sayılabilecek çalışmayı Amerika Birleşik Devletleri'ndeki Harvard Üniversitesi Dermatoloji Kliniği'nden John A. Parrish ile Thomas B. Fitzpatrick 1974'te yayınlamışlardır. Yeni, güçlü ve ayarlanabilir dozda UVA üreten lambaları ile oral 8-MOP'un birlikte psoriasis hastalarının sağaltımında kullanıldığı bu yöntemi Fitzpatrick psoralen ve UVA sözcüklerinden oluşturduğu bir akronim olan PUVA terimi ile adlandırmıştır. Etkinliği 1976'da Wolff ve ark., 1977'de Melski ve ark. ve 1981'de Henseler ve ark. tarafından

tamamlanan geniş serili kontrollü çalışmalarla hem Amerika hem de Avrupa'da gösterilmiş olan PUVA 1980'li yıllardan itibaren yaygın kullanım alanı bulmuştur. Modern anlamda ilk sistemik fotokemoterapiyi gerçekleştiren Dr. John A. Parrish ve Dr. Thomas B. Fitzpatrick'in bilimsel yaşam öyküleri bu tür bir bilimsel atılım için fotobiyolojiye ne kadar uzun süre ilgi gösterdiklerini gözler önüne sermesi açısından önemlidir. Harvard Dermatoloji Bölüm Başkanı olarak birbirlerinin halef selefi olan bu iki bilim insanından Dr. Fitzpatrick pigmentasyon ve deri yaşlanması üzerine yaptığı çalışmalarla deri fototiplerinin klasifikasyonu, erken melanom bulgularının tanımlanması, melanozom ve tirozinazın keşfi, ilk güneşten koruyucuların geliştirilmesi ve güneşten korunma davranışının yaygınlaştırılmasına öncülük etmiştir. Dr. Parrish teknolojik yeniliklerin tıbba kazandırılmasını çok önemseyen bir bilim insanı olarak önce çalıştığı akademik kurumda sonrasında da Tıp ve Teknoloji Entegrasyon Merkezi adı altında (Center for Integration of Medicine and Innovative Technology, CIMIT) bağımsız bir araştırma merkezinin kurulmasını sağlamıştır. Fotobiyoloji alanındaki çalışmaları lazerlerin geliştirilmesi ile devam eden Dr. Parrish halihazırda CIMIT CEO olarak görev yapmakta ve başta Amerika Savunma Bakanlığı olmak üzere çeşitli kurum ve şirketlerle çok sayıda proje yürütmektedir.[21-28]

PUVA'nın dermatolojik sağaltım skalası içerisinde yerini sağlamlaştırdığı sırada İskandinavya'da Fischer ve Alsins 1976'da oral psoraleni tolere edemeyen hastalar için alternatif bir yöntem olarak banyo PUVA'yı lanse etmişlerdir. Ancak muhtemelen uygulamanın biraz daha meşakkatli olması nedeniyle banyo PUVA oral PUVA kadar yaygın kullanılmamıştır. PUVA'yı sistemik retinoid ile kombine eden H. Hönigsmann ve K. Wolff 1989'da rePUVA ismini verdikleri bu uygulama şeklinin psoriasis sağaltımında PUVA'yı daha etkin ve güvenilir kıldığını bildirmişlerdir.[29,30]

Bir psoriasis sağaltım seçeneği olarak keşfedilen PUVA'nın ilerleyen yıllarda çok sayıda başka dermatozda da iyileştirici etkisi olduğu gösterilmiştir. PUVA için geliştirilen güçlü UVA lambalarını diğer UV dalga boyunda güçlü ışınımda bulunan lambaların geliştirilmesi izlemiştir. Parrish and Jaenicke'nin 1981'de psoriasis lezyonları üzerinde en etkili olan dalga boyunun 313 nm olduğunu göstermesini takiben bu kez dar bant UVB uygulaması adıyla 311-313 nm dalga boyunda ışık veren lambalar kullanılarak ve ışığa duyarlandırıcı kullanılmaksızın yapılan fototerapinin etkinliği araştırılmaya başlanmıştır. Avrupa'daki farklı merkezlerde yapılan ilk bildiriler 1988'de dar bant UVB fototerapisinin etkin bir seçenek olduğunu göstermişler; izleyen yıllarda dar bant UVB PUVA'ya kıyasla çok daha sık kullanılan bir yöntem olmuştur. Etkinliğinin yanında uygulama kolaylığı nedeniyle de PUVA'ya tercih edilen dar bant UVB fototerapisinin karsinogenez riski açısından da daha avantajlı olduğunu gösteren çalışmalar ise 2000'li yıllarda yayınlanmıştır.[31-33]

UV'nin bir başka kesimi olan 340-400 nm arasındaki UVA1 ışığı yayan lambalar ile 1992'de atopik dermatitli hastalarda yapılan ilk fototerapi sonuçları Almanya'dan Jean Krutmann ve ark. tarafından yayınlanmıştır. Derinin daha derin katmanlarına penetre olabilme yeteneği olan UVA1'in skleroderma, ürtikerya pigmentoza ve mikozis fungoides gibi dermal tutulumun baskın olduğu dermatozlarda daha etkili olması beklenmekle beraber henüz tüm endikasyonları ve en doğru uygulama şeması ile ilgili veriler kısıtlıdır.[34,35]

Hematolojik çeşitli hastalıklarda kan hücrelerinin vücut dışına çıkarılıp UVA ışığına maruz bırakılması sonrası tekrar dolaşıma döndürülmesi esasına dayalı işlem 1960'lı yıllarda ekstrakorporeal radyasyon olarak isimlendirilmiş olmakla beraber ışığa duyarlandırıcı ajan

alımını takiben UVA ışıması ile bu yöntemi geliştiren ve kutan T hücreli lenfoma olgularında etkinliğini gösteren dermatologlar olmuştur. Amerika Birleşik Devletleri'nde Richard Edelson ve ark. 1987'de ekstrakorporeal fotokemoterapi ya da fotoferez olarak adlandırdıkları yöntemle 37 yaygın kutan T hücreli lenfoması olan hastanın 27'sinde iyileşme elde etmişler; izleyen yıl bu donanım Amerikan Gıda ve İlaç Dairesi (Food and Drug Administration, FDA) tarafından bu endikasyon için geçerli bir tıbbi cihaz olarak onay almıştır. Sadece birkaç yıl sonra (1994) gerçekleşen Uluslararası Kutan T Hücreli Lenfoma Konsensus Toplantısı'nın sonuç bildirisinde ekstrakorporeal fotokemoterapi eritrodermik hastalık halinde artık ilk basamak sağaltım seçeneği olarak önerilmiştir. Graft versus host hastalığının akut ve kronik formları ve sistemik sklerozda da etkinliği gösterilen ekstrakorporeal fotokemoterapi kapsadığı aferez nedeni ile günümüzde sıklıkla hematologlar tarafından üstlenilmektedir.[36,37]

Uygun lambaların geliştirilebilmesiyle ancak 1980'li yıllardan sonra kullanım alanı bulan bir başka fototerapi yöntemi de fotodinamik sağaltımdır. Yirminci yüzyılın başlarında bazı fotosensitif boyaların oksijen ve ışık varlığında uygulandıkları dokudaki hastalıklı, malign hücreler üzerinde toksik etkileri olduğu ilk kez Alman bilim adamı Hermann von Tapiener'in laboratuvarında gösterilmiş ve fotodinamik etki terimi de bu araştırmacı tarafından yaratılmıştır. İlk uygulamalar deri kanserine yönelik yapılmış ancak çok sayıda hastada belirgin gerilemenin elde edilebilmesi için ışık teknolojisindeki gelişmeler beklenmesi gerekmiştir. Amerika Birleşik Devletleri'ndeki Roswell Park Kanser Enstitüsü'nde araştırmacı onkolog Thomas Dougherty liderliğindeki bir grup 1978'de hematoporfirin derivesi (HPD) kullanarak 113 deri kanseri olgusunun 111'inde düzelme sağlamışlar; bunu Japonya, Çin ve Rusya'da benzer sağaltım protokollerinin geliştirilmesi izlemiştir. İzleyen yıllarda fotosensitizan ajan olarak iki arzulanan özelliği barındıran, yani kalıcı ışık duyarlılığına yol açmayan ve 630 nm yerine dokuda daha derine inebilen 660-680 nm dalga boyundaki ışığa karşı duyarlı olan 2. nesil duyarlandırıcılar geliştirilmiştir. Bu ajanların prototipi 5 aminolaevulinik asittir (ALA). Dinamik fototerapi diğer fototerapi yöntemlerine kıyasla henüz daha sınırlı kullanım alanı bulabilmiştir. Bunun temelinde gerek duyarlandırıcı ajanın gerekse de ışık veren sistemlerin üretiminin ticari olarak fazla sahiplenilmemesi yatıyor olabilir. Halihazırda farklı ülkelerde yeni duyarlandırıcı ve ışık sistemleri geliştirmekle uğraşan şirketler vardır.[38-40]

Türkiye'de Fototerapi

Fototerapi ülkemizde hızla benimsenen bir sağaltım modalitesi olmuştur. İlk fototerapi ünitemiz 1984 yılında Ankara'da Hacettepe Üniversitesi'nde Prof. Dr. Fikret Kölemen sorumluluğunda açılmış (Resim 1); aynı yıl Gülhane Askeri Tıp Akademisi ile İstanbul'da İstanbul Üniversitesi Cerrahpaşa Tıp Fakültesi dermatoloji kliniklerinde de fototerapi birimi kurulmuştur. Takiben 1987'de İstanbul Üniversitesi Çapa Tıp Fakültesi ve Erciyes Üniversitesi, 1988'de Gazi Üniversitesi, 1989'da Çukurova ve Ankara Üniversiteleri, 1991'de Dokuz Eylül Üniversitesi, 1992'de Akdeniz Üniversitesi, 1993'te İnönü Üniversitesi, 1995'te Ege Üniversitesi, 1996'da Süleyman Demirel Üniversitesi, 1997'de Uludağ Üniversitesi ve Vakıf Gureba Eğitim Araştırma Hastanesi (bugün Bezm-i Alem Üniversitesi), 1998'de Ankara Eğitim Araştırma Hastanesi ve 1999'da Marmara Üniversitesi dermatoloji kliniklerinde fototerapi üniteleri hizmet vermeye başlamıştır. 2000'li yıllarda diğer eğitim



Resim 1. Dr. Kölemen ilk PUVA kabini önünde, 1984.

kurumlarında da fototerapi ünitesi kurulma çalışmaları tamamlanmış olup bugün itibariyle dermatovenereoloji uzmanlık eğitimi verilen tüm kliniklerde fototerapi ve fotokemoterapi eğitimi uygulamalı olarak verilebilmektedir. İlk kurulan ünitelerde sıklıkla UVA ve geniş bant UVB fototerapisi yapan kabinler ve lokal uygulama cihazları yer almış, sonraları bunlara daha sıklıkla kullanılan dar bant UVB veren kabinler eklenmiştir. En sıklıkla kullanılan kabin markaları Waldmann ve Daavlin'dir. Ülkemizde 2015 yılı itibariyle 5 merkezde (Uludağ Üniversitesi, Bezm-i Alem Üniversitesi, Gazi Üniversitesi, Ankara Dışkapı Yıldırım Beyazıt Eğitim ve Araştırma Hastanesi ve İstanbul Medeniyet Üniversitesi Göztepe Eğitim ve Araştırma Hastanesi) UVA1 sağaltımı veren kabinler bulunmaktadır.[41,42]

Ülkemizdeki fototerapi uygulamaları ile ilgili önemli bir oluşum Türk Dermatoloji Derneği'nin çatısı altında 50 dermatoloğun başvurusu ile 2008 yılında kurulan Fototerapi Çalışma Grubu'dur. Bu grupta yer alan dermatologlar bir yandan günlük fototerapi uygulamalarında yaşanan sorunları saptayıp çözüm stratejileri geliştirmeye çaba sarfetmekte öte yandan ışık bilimi ile ilgili bilimsel çalışmaların koordinasyonu için çalışmaktadırlar (Resim 2). Türkiye'de fototerapi uygulamaları sırasında en sıklıkla dile getirilen sorunların başında bu sağlık hizmetinin ücretlendirilmesindeki yetersizlikler ve cihazların bakımı, kalibrasyonu ve onarımında yaşanan güçlüklerdir. Yazılı dokümanların son derece kısıtlı olduğu ülkemiz



Resim 2. TDD Fototerapi Çalışma Grubu'ndan bir grup üye ilk toplantılarından birinde. İstanbul, 2009.

fototerapisinin tarihçesi ile ilgili bu yazının hazırlanmasında kullanılan verilerin büyük kısmı Fototerapi Çalışma Grubu üyeleri ile sağlanan iletişim ile elde edilebilmiştir.

Kaynaklar

1. Hönigsmann H. History of phototherapy in dermatology. Photochem Photobiol Sci 2013; 12: 16-21.
2. Roelandts R. The history of phototherapy: something new under the sun? J Am Acad Dermatol 2002; 46: 926-30.
3. Pathak MA, Fitzpatrick TB.The evolution of photochemotherapy with psoralens and UVA (PUVA): 2000 BC to 1992 AD. J Photochem Photobiol B 1992; 14: 3–22.
4. Hönigsmann H. Phototherapy. J Invest Dermatol 2013; 133: 18-20.
5. Roelandts R. Photodermatology over the past 125 years. Br J Dermatol 2014; 171: 926-8.
6. Canpolat M. Edviye-i Müfrede. Türkoloji Dergisi 1973; 5: 21-47.
7. Roelandts R. Bicentenary of the discovery of the ultraviolet rays. Photodermatol Photoimmunol Photomed 2002; 18: 208.
8. Albert MR, Ostheimer KG. The evolution of current medical and popular attitudes toward ultraviolet light exposure: part 1. J Am Acad Dermatol. 2002; 47: 930-7.
9. Downes A, Blunt TP. Researches on the effect of light upon bacteria and other organisms. Proceedings of the Royal Society of London 1877; 26: 488-500.
10. http://en.wikisource.org/wiki/Makers_of_British_botany/Harry_Marshall_Ward_1854%E2%80%941906
11. Chesney RW. Theobald Palm and his remarkable observation: how the sunshine vitamin came to be recognized. Nutrients 2012; 4: 42-51.
12. Finsen NR, Forchhammer H. Resultate der Lichtbehandlung bei unseren ersten 800 Fällen von Lupus vulgaris. Mitt Fins Med Lichtinst 1904; 5/6: 1–48.
13. Roelandts R. A new light on Niels Finsen, a century after his Nobel Prize. Photodermatol Photoimmunol Photomed 2005; 21: 115-7.
14. Goeckerman WH. Treatment of psoriasis. Northwest Med 1925; 24: 229–31.
15. Albert MR, Ostheimer KG. The evolution of current medical and popular attitudes toward ultraviolet light exposure: part 2. J Am Acad Dermatol 2003; 48: 909-18.
16. https://books.google.com.tr/books?id=GJhCEGzzxYC&pg=PA122&lpg=PA122&dq=ingram+regimen&source=bl&ots=s3sc17F10J&sig=qfWqhtl755jf1bk81qZzjYby0gh=en&sa=X&ei=PrLcVNimEoa6ygPzjoKACQ&ved=0CEwQ6AEwBw#v=onepage&qingram%20re gimen&f=false.
17. Ingram JT. The approach to psoriasis. Br Med J 1953; 12: 591-4.
18. Monem El Mofty A. A preliminary clinical report on the treatment of leukoderma with Ammi majus Linn. J Egypt Med Assoc 1948; 31: 651-65.
19. Fahmy IR, Abu-Shady H. *Amni majus Linn*: Pharmacognostical study and isolation of crystalline constituent, ammoidin. Q J Pharm. Pharmacol 1947; 20: 281-91.
20. Fahmy IR, Abu-Shady H. Ammi majus Linn: the isolation and properties of ammoidin, ammidin and majudin, and their effect in the treatment of leukoderma. Q J Pharm Pharmacol 1948; 21: 499-503.
21. Albert MR, Ostheimer KG. The evolution of current medical and popular attitudes toward ultraviolet light exposure: part 3. J Am Acad Dermatol 2003; 49: 1096-106.
22. Wolff K. PUVA and the international nature of Dr Fitzpatrick's influence. J Invest Dermatol 2004; 122: xviii-xix.
23. https://www.psychologytoday.com/experts/john-parrish-md.

24. http://en.wikipedia.org/wiki/Thomas_B._Fitzpatrick.
25. Parrish JA, Fitzpatrick TB, Tanenbaum L, et al. Photochemotherapy of psoriasis with oral methoxsalen and longwave ultraviolet light. N Engl J Med 1974; 291: 1207-11.
26. Melski JW, Tanenbaum L, Parrish JA, et al. Oral methoxsalen photochemotherapy for the treatment of psoriasis: a cooperative clinical trial. J Invest Dermatol 1977; 68: 328-35.
27. Mortazawi SM. Meladinine und UVA bei Vitiligo, Psoriasis, Parapsoriasis und Akne vulgaris. Dermatol Monatsschr 1972; 158: 908-9.
28. Henseler T, Wolff K, Hönigsmann H, et al. Oral 8-methoxypsoralen photochemotherapy of psoriasis. The European PUVA study: a cooperative study among 18 European centres. Lancet. 1981; 1: 853-7.
29. Fischer T, Alsins J. Treatment of psoriasis with trioxsalen baths and dysprosium lamps. Acta Derm Venereol 1976; 56: 383–90.
30. Hönigsmann H, Wolff K. Results of therapy for psoriasis using retinoid and photochemotherapy (RePUVA). Pharmacol Ther 1989; 40: 67-73.
31. Parrish JA, Jaenicke KF. Action spectrum for phototherapy of psoriasis. J Invest Dermatol 1981; 76: 359-62.
32. Green C, Ferguson J, Lakshmipathi T, et al. 311 nm UVB phototherapy-an effective treatment for psoriasis. Br J Dermatol 1988; 119: 691-6.
33. van Weelden H, De La Faille HB, Young E, et al. A new development in UVB phototherapy of psoriasis. Br J Dermatol 1988; 119 :11-9.
34. Krutmann J, Czech W, Diepgen T, et al. High-dose UVA1 therapy in the treatment of patients with atopic dermatitis. J Am Acad Dermatol 1992; 26: 225-30.
35. Kroft EB, Berkhof NJ, van de Kerkhof PC, et al. Ultraviolet A phototherapy for sclerotic skin diseases: a systematic review. J Am Acad Dermatol 2008; 59: 1017-30.
36. Edelson RL. Extracorporeal photopheresis. Photodermatol 1984; 1: 209-10.
37. Edelson R, Berger C, Gasparro F, et al. Treatment of cutaneous T-cell lymphoma by extracorporeal photochemotherapy. Preliminary results. N Engl J Med 1987; 316: 297-303.
38. Kessel D. Photodynamic therapy: from the beginning. Photodiagnosis Photodyn Ther 2004; 1: 3-7.
39. Malik Z, Djaldetti M. 5-Aminolevulinic acid stimulation of porphyrin and hemoglobin synthesis by uninduced Friend erythroleukemic cells. Cell Differ 1979; 8: 223-33.
40. Kennedy JC, Pottier RH. Endogenous protoporphyrin IX, a clinically useful photosensitizer for photodynamic therapy. J Photochem Photobiol B 1992; 14: 275-92.
41. Seçkin D, Fototerapi Çalışma Grubu, Yılmaz E. Türkiye'de Foto(kemo)terapi Uygulamaları Anket Sonuçları. Türkderm 2010; 44(suppl 2): 131-7.
42. Boztepe G, Demirgüneş E, Altaykan A, ve ark. Bir fototerapi ünitesinin 20 yıllık öyküsü. Türkiye Klinikleri J Dermatol 2006; 17: 7-13.

İdeal Fototerapi Ünitesinin İşleyişi

Özlem Su Küçük

Bezmialem Vakıf Üniversitesi, İstanbul



Can Alıcı Noktalar

- Fototerapi üniteleri ışık ile tedavi edilen dermatolojik hastalığı olan hastalara hizmet veren dermatoloji üniteleridir.
- Tüm fototerapi ünitelerinde tüm vücuda uygulama yapılabilen kabin tipi cihazlar ve/veya lokal uygulamalar için cihazlar bulunur.
- Özellikli hastaların tedavi edildiği büyük fototerapi ünitelerinde ise ek olarak banyo PUVA, UVA1 gibi spesifik ultraviyole cihazlarına, lazerlere ve fotodinamik tedavi cihazlarına ihtiyaç duyulur.
- Büyük fototerapi ünitelerinde ışığa bağlı deri hastalıklarının tanısında ve başlangıç ultraviyole dozlarının saptanmasında kullanılan fototestler uygulanabilir olmalıdır.
- Fototerapi ünitelerinde hastaların doğru, etkili ve en az yan etkiyle tedavi olabilmeleri için bu ünitelerin iyi yönetilmesi ve işletilmesi gerekir.
- İdeal bir fototerapi ünitesinin kurulması ve işleyişi için önemli noktalar lambalar, alan, personel, gerekli olan işlemler, tedavi kayıtlarının düzenli tutulması, güvenlik kılavuzu ve bilgilendirilmiş onam formları başlıkları şeklinde özetlenebilir.
- Gerekli olan işlemler kapsamında dozimetri ve lamba değişimi yer alır.

Fototerapi ünitesi ışık ile tedavi edilen dermatolojik hastalığı olan hastalara hizmet veren dermatoloji üniteleridir. Bu ünitelerde kabin tipi fototerapi cihazları ve lokal fototerapi cihazları bulunur. Özellikli hastaların tedavi edildiği büyük merkezlerde ise banyo psoralen+ultraviyole A (PUVA), ultraviyole (UV) A1 gibi spesifik UV cihazlarına, farklı amaçlar için kullanılan ablatif/ablatif olmayan birden fazla lazer cihazına ve fotodinamik tedavi cihazlarına ihtiyaç duyulur. Büyük merkezler ışığa bağlı deri hastalıklarının tanısında kullanılan fotoyama testi vb. tanı yöntemlerini ve minimal eritem dozu (MED) vb. diğer fototestleri de uygulayabilir olmalıdır. Fototerapi ünitesi deyince, yalnız psoriasis ve diğer ışığa yanıtlı dermatozlar için kullanılan UV tedavi merkezleri değil, çeşitli dermatolojik hastalıkların tedavilerinde kullanılan diğer iyonize olmayan radyasyon kaynaklarına ait cihazların (lazer, fotodinamik tedavi cihazı vb.) da yer aldığı merkezler de anlaşılmalıdır.

Fototerapi ünitelerinde hastaların doğru, etkili ve en az yan etkiyle tedavi olabilmeleri için bu ünitelerin iyi yönetilmesi ve işletilmesi gerekir. Burada kullanılan cihaz ve ampul kalitesinden, alan ve personel seçimine, verilen dozun uygunluğuna, lambaların uygun zamanda değişimine, hasta formlarının doğru ve düzenli tutulmasına kadar pek çok faktör ünitenin işleyişini dolayısıyla hasta tedavilerini etkiler. İdeal bir fototerapi ünitesinin kurulması ve işleyişi için önemli görülen konular lambalar, alan, personel, gerekli olan işlemler, tedavi kayıtlarının düzenli tutulması, güvenlik kılavuzu ve bilgilendirilmiş onam formları başlıkları şeklinde özetlenebilir.

Alan

Hastane içinde yer alan bir fototerapi ünitesi, dermatoloji polikliniğine yakın olmalı, iki ünite arasında yakın bir ilişki sağlanmalıdır. Ünitenin bir sekretaryası ve bekleme odası buna ek olarak kişisel fototerapi odaları veya kabinleri, banyo veya duş alanı ve hasta salonu olmalıdır. İhtiyaç duyulan tedavi odaları veya kabinlerinin belirlenmesinde hasta tedavi aralarının minimum yaklaşık 15 dakika olacağı hatırlanmalıdır. Tedavi ünitesinin her gün yaklaşık 8 saat açık olacağı ve bazı hastaların haftada 2 kez (salı-perşembe) ve diğerlerinin haftada 3 kez (pazartesi-çarşamba-cuma) tedavi ihtiyacı olabileceği veya tedavi isteyebileceği düşünülürse teorik olarak her hafta bir oda veya kabinde maksimum tedavi edilebilecek hasta sayısı 64'dür. Bazı fototerapi kabinleri 2 tip fototerapi lambası ile artmış esneklik sağlar, fakat bu durumda her bir uygulamanın süresi uzar. Çünkü her lamba tipinin sayısı azaldığı için etkinlik azalır. Ancak gerçekte lojistik faktörler nedeniyle bu sayı daha az olacaktır. Özel elektrik desteği ihtiyacı için uzman bir elektrikçi gerekir. Nispeten yüksek voltaja, örneğin 415 V'a ihtiyaç vardır. Konforlu bir sıcaklığın sağlanması ve lambaların etkili fonksiyon görebilmesi için tedavi odaları veya kabinleri içinde hava akımının sağlanması ve soğutucu sistemler temel ihtiyaçtır. Çünkü tüm radyasyon ünitelerinde büyük oranda ısı üretilir. Eğer UVA1 ünitesi varsa ısı üretimi çok daha yüksektir. Ayakta fototerapi kabinlerinin çoğu yaklaşık 1.4x.4 m ölçüsündedir, hastaların soyunması için benzer büyüklükte bitişik bir alana da ihtiyaç vardır. Bu alana ait perdeler tavandan olmalıdır ya da bu alan duvarlar ile ayrılarak hasta mahremiyeti korunmalıdır. Diğer yandan el ve ayak ünitelerinin ölçüsü yaklaşık 0.7x0.7 m'dir ve bitişik bir alan ya da özellikli alan gereksinimi yoktur. Lokalize UVB aynı zamanda masaüstü veya taşınabilir arabalar üzerindeki ünitelerde mevcut olabilir. Bekleme salonu, hastalar fototerapi ünitesindeki zamanlarının çoğunu orada geçirdikleri için önemlidir. Bekleme salonunda uygun olan dergi, eğitimsel posterler bulundurulabilir ve dinlendirici bir müzikle ortam rahatlatılabilir. Zemin psoriatik skuamların belli olmaması için koyu olmayan bir renkte döşenmelidir. Optimum şartlarda tedavi sırasında terleyen hastalar ve topikal tedavi uygulanan hastalar için bir duş bulunması düşünülebilir. Yedek lambalar, havlular, elbiseler, yastık kılıfları, emoliyenler, güneşten koruyucular ve temizleyici ürünler için bir depo olması gerekir.[1]

Personel

Bir sekreterya, sıklıkla hemşire olan bir fototerapi teknisyeni ve bir sorumlu hemşire çekirdek kadroyu oluşturur. Fototerapi merkezinde gerekli bakımı uygulayabilmek için fototerapi teknisyeni ve sorumlu hemşire özel eğitim almış olmalıdır. Hemşirelik okulu sırasındaki eğitim bu iş için yeterli değildir.

Çoğu durumlarda fototerapi haftada 2 veya 3 kez uygulanır. Çalışan birçok hasta fototerapilerini almak için normal çalışma saatleri dışındaki saatleri tercih ederler. Bu nedenle çoğu hasta aynı saatlerde fototerapi ünitesini kullanmak durumunda kalır. Personelin düzenleme yaparken bu konuyu dikkate alması, hasta taleplerini göz önüne alan esnek bir yaklaşım sergilemesi uygun olur. Ek olarak hastaların seansa erken gelmesi veya geç kalması psoralen alan hastaların tedaviyi yanlış zamanda alabilmesine neden olacağından ya da ek topikal tedavi alanların saati değişebileceğinden olağan hale gelmemelidir.

Floresan Lambalar

Modern fototerapi ünitelerinde en yaygın kullanılan ampul türü floresanlardır. Bu ampullerde; fosforla kaplı, uzun cam bir tüp içinde bulunan ve düşük basınçlı civa deşarjı sağlayan bir kaynak vardır. Ampulün yaydığı ışığın dalga boyu, kaplamada kullanılan fosforun türüne göre değişir. Floresan ampullerin emisyon bandı genellikle kesintisizdir. Piyasada çeşitli ticari floresan ampuller bulunmaktadır. Geniş bant UVB için en yaygın olarak Waldman UV6 ve Waldman UV21 olmak üzere 2 tip lamba kullanılır. Daha sonra çıkan Philips TL-12 de bu lambalara eştir. Bu lambaların tümü asıl olarak UVB spektrumunu içerir, fakat UV21 ve TL-12 tüpleri büyük oranda 290 nm dalga boyunun altında ışık yayar, çok daha eritemojenik ve aynı zamanda psoriasise karşı etkisizdir.[2] Bu nedenle geniş bant UVB fototerapisi için UV6 lambaları tercih edilir. Philips TL-01 lambalar çok dar bir ışık yayma spektrumuna sahiptir, asıl olarak 311-312 dalga boylarındaki ışığı yayarlar ve dar bant UVB için kullanılırlar.[1]

PUVA tedavisi için satışa sunulan birkaç çeşit UVA lambası (Philips TL-09,TL-10) vardır, tümü benzer ışık yayma spektrumu içerir ve tümü de aynı kullanımlar içindir. Düşük ve orta doz UVA1 ünitelerinde kullanılan lambalar PUVA cihazlarındakine benzer, tek farklılık içine reflektör yerleştirilmiş olmasıdır. Yüksek doz UVA1 cihazlarında ise yüksek çıkışlı metal halojen lambalar kullanılır.[3] Fotodinamik tedavi için halojen lambalar (örneğin PDT I200L, Waldman Medical Technology, Villingen-Schwenningen) ve LED'ler (ışık yayan diyotlar) (örneğin Aktilite™, Galderma, Düsseldorf ve Omnilux PDT™, Photo Therapeutics İngiltere). Bu cihazlar, daha geniş alanları eş zamanlı olarak tedavi ederken emisyon spektrumları da ALA ve MAL ile indüklenmiş porfirinlerin soğurma spektrumları ile uyum sağlar.[4-7] Adı geçen bütün lambalar en azından belli bir miktar görünür ışık da yayarlar. Lambalara elektrik verildiğinde bu durumu açıkça görmek mümkündür. Lambaların kaza sonucu hastaların üstüne düşerek kırılması ve hastaların yaralanması tehlikesi de mevcuttur. Bu tehlikeye karşı, lambalar yeterli UV geçişine izin verecek kalınlıkta perspeks ekrana sahip olmalı ya da teflon koruyucu tüp içinde bulunmalıdır.

İşlemler

Dozimetri

Güvenli fototerapi uygulayabilmek için hassas dozimetrik hesaplamayla verilen dozun takip edilmesi esastır. Bunun başarılabilmesi için iki yol vardır:

1. Otomatik Dozimetre (Radyometre) Kullanımı: Bu yolla teknisyen verilecek doz bilgisini cihaza girer. Cihaza yerleştirilmiş dozimetre ise hastanın aldığı radyasyon miktarını hesaplar

ve önceden belirlenmiş olan eşiğe ulaşıldığında seansı sonlandırır. Dedektörün düzenli olarak temizlenmesi ve ışığın geçişini engelleyecek toz ve kirden arındırılması gerekir. İnternal dozimetrelerin, 6 ayda bir düzenli olarak hassasiyet ölçümlerinin yapılması gerekir.[1]

2. İntermittant Dozimetre Kullanımı: Bu durumda cihazın çıkış gücü, örneğin 4 haftada bir düzenli olarak ölçülür. Daha sonra çıkış gücü, süre=doz/ışınım formülüne göre bulunacak temas süresini hesaplamak için kullanılır. Bu hesaplamayı takiben teknisyen, her bir seansta verilecek olan dozun süresini cihaza girer.[1]

Dozimetre kalibrasyonlarının bir merkezden diğerine büyük değişkenlik gösterdiği ve İngiltere'deki merkezler arasında yapılan dar bant UVB çıktı ölçümlerinde, en az 2.7 br fark olduğu bildirilmiştir.[8] Bazı kaynaklarda, dozimetre ve kalibrasyon işlemleri ayrıntılı bir şekilde açıklanmıştır.[9] Tripod üzerine kurulu bir radyometre vasıtasıyla ayakta üniteler içindeki ışınım hassas bir şekilde ölçülebilir (indirekt yöntem). Bu işlemin, bir nükleer tıp uzmanı ya da kabini üreten firmanın mühendisi gözetiminde yapılması tercih sebebidir. Aynı işlem koruyucu elbise giymiş, kabin içinde ve ayakta dozimetreyi tutan teknisyen tarafından da yapılabilir (direkt yöntem). Bu ikinci yöntem, gerçek hastanın aldığı ışınımı göstereceği için daha hassas sonuçlar verir. Ayrıca kabinin tasarımına göre değişmek üzere, direkt yöntemle ölçülen doz değeri, indirekt yönteme kıyasla tipik olarak %20 daha düşük çıkar. Dozimetrelerin de, tercihen her yıl güvenilir bir fizik laboratuvarı tarafından ayarlarının yapılması gerekir. Dozimetri işlemlerinin her merkezde ciddiyetle standardize edilmesi gerekir. Her bir ünitede; lamba değişimi, lamba saat ömrü ve dozimetre kalibrasyon tarihleri, o esnada ölçülen ışınım miktarları da belirtilerek kayıt altına alınmalıdır. Uygulanan tedavi esnasında lamba sıcaklığında oluşan farklar, cihazın çıkış gücünü önemli ölçüde etkiler. Bu nedenle, eğer lamba iki tedavi arasında soğumaya bırakılmışsa ya da yeni bir mesai gününün başlamasıyla birlikte henüz açılmışsa, üretici firmanın tedavi öncesi lambanın ısıtılmasıyla ilgili tavsiyelerine muhakkak uyulmalıdır.

Lamba Değişimi

On iki saat kullanıldığında lamba çıkış gücü, istisnasız bir şekilde %10 oranında düşer, 2000 saatte düşüş oranı %50'yi aşar, 3000 saatte ise artık lamba ömrünü tamamlamış ve işlev göremez hale gelmiştir. Bu sorunun iki çözüm yolu vardır:

1. Bütün lambalar 1000-2000 saat arasında değiştirilir. Bu, maliyetli bir yöntemdir ve çıkış gücünde ani farklar yaratacağı için yeniden kalibrasyon yapılmasını gerektirir.

2. Sadece iş göremez hale gelen lambalar değiştirilir. Gerektikçe 3-4 lamba değiştirilmesiyle ilerlenir. Ünitenin içine monte edilmiş değilse, dozimetrenin bu değişim esnasında tekrar kalibre edilmesi gerekir. Bu yöntemin tercih edilmesi halinde, tedavi süreleri zaman içinde giderek uzar, fakat yeni lambalardan elde edilen çıkış gücü ile değişim öncesi çıkış gücü arasında çok belirgin ve dikkat çekici bir fark oluşmaz.[1]

Tedavi Kayıtlarının Tutulması

Hasta verilerinin bilgisayar ortamında kayda alınabilmesini sağlayan bazı programlar geliştirilmiştir. Ancak bu programlar az kullanılmakta ve UV dozlarıyla ilgili veriler hâlâ kâğıda aktarılmaktadır. Kayıtlar ne şekilde tutulursa tutulsun, her bir hasta vizitinde

aşağıdaki verilerin kaydedilmesi esastır: Vizit tarihi, son uygulanan seansı takiben görülen yan etkiler, önceki vizitten beri doz artışı, mevcut vizitte uygulanan doz, kümülatif doz, belli bir anatomik bölgeye uygulanan ek dozlar ya da azaltılan tedavi dozları ve eksternal dozimetre kullanılması halinde maruziyet süresi. Gelişmiş fototerapi merkezlerinin büyük çoğunluğunda, hastaların fototerapi kayıtları hastanenin ana kayıtlarından ayrı tutulur. Gerçekten de fototerapi ünitesi tarafından fototerapi seanslarının sayısı, kümülatif doz, yan etkiler ve terapinin etkinliği gibi verilerin hasta konsültasyonunda kullanılmak üzere dermatoloğa bildirilmesi son derece faydalı bir yaklaşımdır.[1]

Güvenlik Kılavuzu

Fototerapi uygulanan merkezlerin çoğunda yerel UV kurulum yönetmelikleri geçerlidir. Bu yönetmeliklerde, örneğin hasta ve personelin gözlerinin korunması şart koşulmuş ve bu amaçla kullanılan gözlüklerin, UV transmisyonu açısından düzenli olarak kontrol edilmesinin gerektiği belirtilmiştir. Kabinlere yakın çalışan personelin korunması için üstü açık kabinler çalıştırıldığında çevrede bulunan UV düzeyinin kontrol edilmesi gerekir. İngiltere'de geçerli olan yönetmeliğe göre, UVA teması 1mW/cm^2 değerini aşmamalıdır. Tavanın yansıtıcı özelliğinin olmaması ve kabinin etrafında uzun perdeler kullanılması, eşik değerin altında kalınmasını kolaylaştıran faktörlerdir.[1]

Bilgilendirme Formları

Tedavi öncesi hastaların bir broşür ile tedavi hakkında bilgilendirilmesi gerekir. Bu broşürde, örneğin emoliyent kullanımı, kabinde doğru postürün sağlanması ve gözlerin düzgün bir şekilde korunmasının önemi gibi konularda hastaya bilgi aktarılır ve onay formu imzalatılır. Her 6-10 seans arasında hastanın durumu değerlendirilir.[1] Fototerapi üniteleri çocuklar için ürkütücü olabilir. Bu nedenle cihazın nasıl çalıştığı ve cihazın derilerindeki hastalığı nasıl tedavi edebildiğine dair çocukların anlayabileceği dilde etkili ve olabildiğince sempatik bir yaklaşımla açıklama yapılmalıdır. Onam formları için Türk Dermatoloji Derneği Fototerapi Çalışma Grubu tarafından geliştirilerek Türk Dermatoloji Derneği web sayfasına yerleştirilen formlardan yararlanılması önerilir (http://www.turkdermatoloji.org/icerik.php?id=61#9).

Kaynaklar

1. Zanolli M, Palmer R. Guidelines for setting up a phototherapy referral center or an office-based phototherapy unit. Photodermatology. in: Lim HW, Honingsman H, Hawk JLM, editors. Second editions, New York, Informa, Healtcare, 2007, 449-562.
2. Grossweiner L, Grossweiner JB, Rogers G, et al. The science of phototherapy an introduction, Springer,Heidelberg, 2005.
3. Dawe RS. Ultraviolet A1 phototherapy. Br J Dermatol 2003; 148: 626-37.
4. Mang R, Stege H. Technical Equipment. Dermatological Phototherapy and Photodiagnostic Methods. in: Krutmann J, Hönigsmann H, Elmets CA, Second editions. Springer Verlag, Berlin, 2009, 428-30.
5. Calvara-Pinton PG, Venturi M, Sala R. Photodynamic therapy: update 2006. Part I: photochemistry and photobiology. J Eur Acad Venereol 2007; 21: 293-302.

6. Calvara-Pinton PG, Venturi M, Sala R. Photodynamic therapy: update 2006. Part II: clinical results. J Eur Acad Venereol 2007; 21: 439-51.
7. Wilson BC. Photodynamic therapy: light delivery and dosage for second- generation photosensitizers. Ciba Found Symp 1989; 146: 60-73.
8. Llyod JJ. Variation in calibration of hand-held ultraviolet (UV) meters for psoralen plus UVA and narrow-band UVB phototherapy. Br J Dermatol 2004; 150: 1162-6.
9. Taylor DK, Anstey AV, Coleman AJ, et al. Guidelines for dosimetry and calibration in ultraviolet radition therapy: a report of a British Photodermatology Group workshop. Br J Dermatol 2002; 146: 755-63.

Fotokemoterapide Duyarlandırıcı Ajanlar

Mukadder Uzar Koçak

Özel Koru Hastanesi, Ankara

Can Alıcı Noktalar

- Psoralen ve DNA'nın fotobileşimi mitoz, DNA sentezi ve hücre proliferasyonunda inhibisyona yol açar.
- Fotokemoterapi psoriasis, vitiligo ve mikozis fungoides tedavisinde öncelikli seçenekler arasında yer alır.
- Fotokemoterapide en sık kullanılan ilaç 8-metoksipsoralen (8-MOP) (metoksalen)'dir.
- Yiyecekler 8-MOP'un absorbsiyonunu etkiler. İlacı almadan önce yiyecek alımı absorbsiyonu yavaşlatır ve ilacın kandaki pik seviyesini azaltır.
- 8-MOP karaciğerden metabolize olur. Sitokrom (CYP) P-450 enzimlerini aktive eden ilaçlar 8-MOP'un metabolizmasını hızlandırıp güçlendirirken teorik olarak PUVA tedavisinin etkisini azaltır.
- Psoralenin fotoduyarlandırıcı etkisi yanında antioksidan, immünmodülatör, antidiyabetik, antidepresan, antitrombosit, antibakteriyel, antiviral, antifungal, antibakteriyel, antitümör, anti-inflamatuvar ve sitotoksik aktiviteleri gösterilmiştir.
- Psoralenin en sık görülen yan etkisi bulantı, kusma, anoreksi, uykusuzluk, anksiyete ve baş ağrısıdır.
- Bulantıya kandaki yüksek ilaç seviyesi neden olur ve yiyecek alımı bulantıyı baskılar.

Fotokemoterapi 320-400 nm dalga boyundaki ultraviyole A (UVA) ve psoralen (PUVA) ilacı arasında oluşan fotokimyasal etkileşim olup bugüne kadar 30'a yakın dermatozun tedavisinde kullanılmıştır. Furokumarin trisiklik bileşik olup natürel olarak yenmeyen bitkilerde bulunur ve psoralen, 5-metoksipsoralen (MOP), 8-MOP (metoksalen), trimetoksipsoralen ve angelisin olmak üzere 5 bileşikten oluşur. Psoralen bu ailede en yaygın kullanılan gruptur.[1-3] Bu bitkilerle teması olan bireylerde gün ışığına maruz kalındığında eritem, bül ve pigmentasyon ile seyreden fitofotodermatit ortaya çıkar. Psoralen ıhlamur, limon, incir ve yaban havucu gibi meyve ve sebzelerde bulunur. Günlük sıradan diyet içinde az miktarda bulunduğu için bu ilaçlara karşı allerjik duyarlılık düşük oranda görülür.[1] Psoralen, *Psoralea corylifolia*'nın kurutulmuş meyvelerinden izole edilmiş ve UV

kaynağı olarak gün ışığı ile birlikte en az 3000 yıldır Asya ve Ortadoğu ülkelerinde vitiligo, osteoporoz, artralji ve astım tedavisinde kullanılmıştır.[1,4,5] Bugün hala bu tedavi modeli birçok ülkede kullanılmaktadır. İlk kez 1947 yılında vitiligo tedavisinde pürifiye psoralen kullanılmış, daha sonra 1951 yılında *Psoralea corylifolia* olarak da adlandırılan *Amni majus* bitkisinin tohumlarından metoksalen elde edilmiştir.[1,2,6] 1964 yılında ise sentetik bileşik olan trioksalen (4, 5, 8-trimetilpsoralen) TMP tedaviye girmiş ve ilk kez vitiligo tedavisinde kullanım izni alınmıştır. Günümüzde oral uygulanım yanında topikal ve banyo PUVA gibi diğer psoralen bileşikleri bulunmaktadır.[1,2,7-9] Klinikte kullanılan psoralen bileşikleri Tablo 1'de, moleküler yapıları Şekil 1'de verilmiştir.[1,2,6]

Tablo 1. PUVA fotokemoterapisinde kullanılan psoralen bileşikleri[1,2,6]

Jenerik İsim	Ticari İsim	Formülasyon	Standart Doz
Metoksalen (8-metoksipsoralen)	Oxsoralen ultra	10 mg kapsül	0.4 mg/kg-UVA'dan, 1 saat önce
	8-MOP	10 mg kapsül	0.6-0.8 mg/kg-UVA'dan, 2 (1-3) saat önce
	Oxsoralen losyon	1 mg/mL	Sadece topikal uygulama
Trioksalen (4, 5 ,8-trimetilpsoralen) TMP	Trisoralen	5 mg	0.6 mg/kg-UVA'dan, 2 saat önce
Bergapten (5-metoksipsoralen) 5-MOP	------	-----	1.2-1.8 mg/kg 2 saat önce

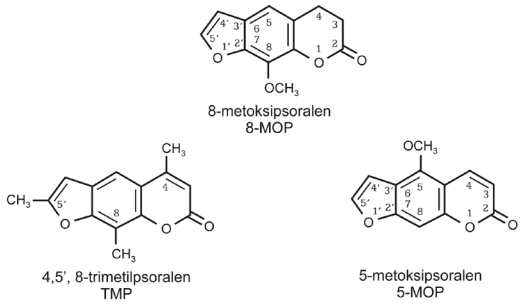

Şekil 1. Yaygın kullanılan psoralenlerin moleküler yapıları.[1,2,6]

Farmakoloji: Fotokemoterapide duyarlandırıcı ilaçların çoğunun oral verilmesinin amacı, ilacı mümkün olduğu kadar uzun süre yeterli kan seviyesine ulaştırmaktır. PUVA tedavisindeki en önemli özellik psoralenin kendisinin tedavi edici etkisinin olmadığı halde UVA'ya maruz kaldığında ilacın etkinliğinin ortaya çıkmasıdır. Tedavinin amacı UVA'ya maruz kalındığında sadece hedef organda ilacın yüksek değerlerine ulaşmaktır. Tedavi sonrası güneşe maruziyetten sonra deride psoralen bulunması istemsiz gün ışığı ile karşılaşmada istenmeyen fototoksisiteye neden olmaktadır.[1] Wang ve ark. ratlarda yaptıkları çalışmada intestinal bakterilerin psoralenin oral alımını takiben farmakolojik etkisinde önemli rol oynadığını göstermişlerdir.[4]

Absorbsiyon: Psoralen lipofilik ve ionize olmayan bir bileşik olup suda çok az çözünür ya da çözünmez. Bu özelliği ilacın mide ve barsaklardan absorbsiyonunu engeller. Sudaki çözünülürlük psoralen formülasyonlarında farklı olup 8-MOP/5-MOP oranı 3/1'dir. Psoralen bileşiklerinin fiziksel formülasyonuna göre de absorbsiyon seviyeleri değişir. Büyük kristalleri içeren 8-MOP'un önceki yıllarda kullanılan formülasyonları çok az absorbe edilirken, 8-MOP'un mikromize kristallerini içeren günümüzde var olan formülasyonlar çok hızlı ve tamamen absorbe edilirler. Yiyecekler absorbsiyonu azaltırlar. Psoralen almadan önce yiyecek alımı absorbsiyonu yavaşlatır ve kan pik seviyesini azaltır. Bu özellikle yağ oranı fazla yiyeceklerde önemlidir. Pratikte bu etki nedeniyle kandaki yüksek ilaç seviyesi bulantıya neden olurken yiyecek alımı bulantıyı baskılayabilir. Psoralen oral alındıktan sonra midede çözünür, ilacın molekülleri barsağa gelir, emilerek portal sistem ile karaciğere ulaşır. Karaciğerde ilaç molekülleri enzimler tarafından inaktive edilir ve bundan dolayı ilaç sistemik dolaşıma düşük oranda geçer. Buna ilk geçiş metabolizması ya da ilk geçiş etkisi adı verilir. İlk geçiş metabolizması ilaçların biyoyararlanımın %30'a kadar azalmasına neden olur. Bu etki eğer psoralen absorbsiyonu geciktirilirse daha vurucu olabilir. İlk geçiş etki nedeniyle 8-MOP dozunun 4 kat arttırılması (10 mg'dan 40 mg'a dozun çıkartılması) ilacın plazma pik seviyesinde 25 kat artışa neden olur. Bu nedenle 8-MOP'un 20 mgr altındaki dozlarının ilk geçiş metabolizmasından dolayı genellikle klinik olarak daha etkili olduğu kabul edilir. İlacın hem bu etkisinden hem de henüz anlaşılamayan etkilerinden dolayı metoksalen ve diğer psoralenlerin absorbsiyon ve biyoyararlanımlarında büyük oranda bireyler arası, daha küçük oranda bireyin kendisinde değişiklikler ortaya çıkmaktadır. Bir çalışmada sıvı metoksalen formülasyonunun alımından sonra pik fotosensitivite süresinin 30 dakikadan 3 saate kadar değiştiği saptanmıştır. Bu çalışmada minimal fototoksik doz, olguların tümü açık renkli olmasına rağmen 2'den 15 J/cm^2 'ye kadar değişkenlik göstermiştir.[1,2,6]

Biyoyararlanım: Psoralen relatif olarak yüksek oranda proteine bağlanır. Oral tedavi ile elde edilen konsantrasyon genellikle 8-MOP'da %75-80 olup reversibl olarak serum proteinine bağlanır. 5-MOP ise %98-99 proteine bağlanır. Her iki psoralen derivesi de primerde proteinin albumin fraksiyonuna bağlanmaktadır. Epidermal doku bağlanması 8-MOP için yaklaşık %90 iken 5-MOP'da yaklaşık %99'dur. Hayvanlardaki otoradyografi çalışmalarında psoralen tedavisini takiben eğer UVA radyasyonuna maruz kalınmamış ise psoralenin çoğu organlara hızlı yayıldığı ancak bağlanmanın kısa süreli ve reversibl olduğu gösterilmiştir. Üç ana psoralen bileşiğinin relatif biyoyararlanımının en iyi ölçümü, standart formülasyonun oral olarak verilmesinden sonra oluşan minimal fototoksik dozun (MFD) saptanmasıyla elde edilir. MFD derideki hedef bölgelerdeki 8-MOP konsantrasyonunu önemli şekilde yansıtır. 8-MOP çok fotoaktif, 5-MOP (Bergapten) daha az fotoaktif, trioksalen ise minimal fotoaktiftir.[1,2,6]

Metabolizma: 8-MOP karaciğerde çabuk ve tamamen metabolize olur, sadece çok küçük miktardaki ana bileşik idrar ve safrada saptanabilir. Metabolitlerin birikimi görülmezken biyolojik aktiviteleri de saptanamamıştır. CYP P-450 enzimlerini aktive eden ilaçlar 8-MOP'un metabolizmasını hızlandırıp güçlendirirken teorik olarak PUVA tedavisinin etkisini azaltırlar.[1,2]

Atılım: 8-MOP'un 40 mg oral alınmasından sonra ilacın %74.2'si idrar, %14.4'ü feçesle atılır. Atılımın 12 saatte tamamlandığı kabul edilir.[1]

Fotokimya: Psoralen molekülleri UVA dalga bandında foton absorbsiyonu yoluyla aktive edilir. Absorbsiyon spektrumu 320-400 nm olup pik noktası 320-330 nm'dir. Fotokimyasal etki tam bilinmemekle birlikte hücresel deoksiribonükleik asitte (DNA) iki tip fotokimyasal reaksiyon oluştuğu bilinir. Tip I (direkt) fotokimyasal reaksiyon oksijene gereksinimi olmayan anoksik reaksiyondur ve temel hasar hücre DNA'sındadır.[2,9] Reaksiyon, DNA sarmalının çapraz bağlamasında, protein bileşimi ve tek fonksiyonlu yaklaşımları oluşturan DNA'da pirimidin bileşiğinin fotokatılımı ile sonuçlanır. Tip II (indirekt) fotokimyasal reaksiyon, oksijene bağımlı olup sitoplazmik bileşenlere ve hücre membranlarına zarar veren serbest radikaller ve reaktif oksijen türlerinin üretimi ile sonuçlanır. Bu oksidatif ve oksidatif olmayan fotokimyasal reaksiyonların terapötik ve biyolojik etkileri tam olarak bilinmemektedir.[1,2,6,8-10]

8-MOP yapısal olarak angüler bir kumarin olup UVA ile fotoaktivite olduğu zaman DNA'yı 3 evrede bağlar. Evre 1'de 8-MOP molekülü DNA'nın oyuğuna bağlanır. Evre 2'de bu moleküller, piron halkasında 3.4 çift ya da furan halkasında 4.5 çift bağlanarak ve bitişik pirimidinde 5.6 çift bağlanarak siklobutan ürününe yol açan UVA fotonları tarafından uyarılır. Evre 3'de eğer pirimidine ters pozisyonda ilave bir ürün varsa ilave fotonlar yoluyla molekül uyarılması, kovalent çapraz bağ oluşturan komşu pirimidindeki 5.6 çift bağ ve pürin çift bağ pozisyonu arasında bir ikinci siklobutan halkanın oluşumuna neden olur.[1,2,6] PUVA'nın neden olduğu hücresel sistemlerde oluşan hasarlar için alternatif mekanizma varsayılmaktadır. Bu ajanlar aynı zamanda radikal hidroksil (OH), süperoksit anyon (O_2-) ve tekil oksijen ($^1O_2$) üretir ve bu ajanlar hücre ölümünden sorumlu olabilir. Bazı olgularda PUVA'nın oluşturduğu OH formasyonu DNA'da 8-hidroksi-2-deoksiguanosine (8-OHdG) formasyonuyla saptanır.[11] Uyarılan psoralenin reaksiyona girdiği bu moleküler oksijen türleri, siklooksijenaz ve araşidonik asit metabolik yolağını aktive edebilen hücre membran hasarına neden olur.[2,6] PUVA, psoralen ve DNA'nın fotobileşimi sonucunda mitoz, DNA sentezi ve hücre proliferasyonunda inhibisyona yol açar.[2,6,9]

Psoralen melanojenezi stimüle eder. Melanositlerde DNA ve psoralen birleşimi, c AMP aktivitesindeki stimülasyon aracılığı ile tirozinaz sentezinde artışa, melanozomlardan keratinositlere transferde hızlanmaya, melanozomlarda melanizasyonun oluşumunda artışa, melanositlerde proliferasyon ve mitoza neden olur.[2,6]

Psoralenin sadece UVA ile değil aynı zamanda dar bant UVB ile etkinliği araştırılmış ancak yapılan çalışmalarda topikal 8-MOP ve dar bant UVB kombinasyonu ile sadece dar bant UVB tedavisi alan hastalar arasında anlamlı sonuca rastlanan çalışmalar yanında anlamlı bulunmayan çalışmalar da saptanmıştır.[9,12,13] Asim ve ark. tarafından yapılan bir çalışmada psoralen-dar bant UVB ile PUVA tedavisi psoriazisli hastalarda karşılaştırılmış etki ve yan etki açısından anlamlı farka rastlanmamıştır.[14] Vitiligolu hastalarda psoralen-dar bant UVB ile dar bant UVB tedavisi karşılaştırılmış dar bant UVB'nin psoralen ile etkinliğinin anlamlı olarak arttığı gösterilmiştir. Psoralenin UV dalga bandında pik yaptığı dalga boylarının daha geniş olabileceği vurgulanmıştır.[15]

8-MOP primidin-pürinde DNA'yı eklediği yerde hücrelere kolayca girer. UVA ile fotoaktivasyondan sonra stabil DNA monoadükt oluşturmak için primidinle etkileşir. Tedavi sırasında monoadükt yüzdesi, DNA transkripsiyon ve replikasyonu inhibe eden zincir içi

DNA çapraz bağlarına dönüştürülür. PUVA'nın anti-proliferatif etkileri de monoadükt gruptan ziyade zincir içi DNA çapraz bağları formasyonu ile ilişkili gibi görünmektedir.[16] Xia ve ark. yeni bir mekanizma yoluyla PUVA'nın meme kanseri olgularının %25'inde overeksprese olduğu gösterilen ve kötü prognostik gösterge olan ErbB2'nin aktivasyon ve sinyalizasyonunu inhibe ettiğini göstermişlerdir. Fotoaktif 8-MOP'un ErbB2 katalitik otokinaz ile etkileşimi saptanmış ve tümör hücrelerinin apopitozunu tetiklediği tespit edilmiştir.[16]

Fotoimmünolojik Etki Mekanizması: Birçok kutanöz hastalıkta psoralen tedavisinin hangi fotoaktivasyon mekanizma ile etki gösterdiği hala bilinmemektedir.[1,17,18] PUVA tedavisi selektif immünosüpresyona neden olur. Tedaviye cevap veren birçok hastalığın patogenezi otoimmün olup yoğun immünolojik yanıtlarla karakterizedir.[1] Singh ve ark. farelerde yaptıkları bir çalışmada PUVA tedavisi sonrasında fare derisinde Foxp3+ $CD25^+$ T hücre sayısında artış saptamışlar ve PUVA'nın regülatör T hücrelerine (T reg) etki ettiğini vurgulamışlardır.[17] Yapılan bu çalışmada PUVA'nın Treg hücrelerini aktive ettiği ve inflamatuvar T hücre proliferasyonunu azalttığı vurgulanmıştır.[17] Inoue ve ark. sistemik sklerozu olan bir olguda PUVA tedavisini uygulamışlar ve bu tedavinin tümör nekrozis faktör (TNF)-α yapımını arttırarak kollajen sentezini azalttığını saptamışlardır. PUVA tedavisinin matriks metalloproteinaz 1, 2 ve 3 sentezini indüklediğini göstermişler, bunun da sistemik sklerozda kollajen depolanmasında hızlı bozulmaya neden olduğunu, ayrıca revasküler yapıyı indüklediğini tespit etmişlerdir.[18] PUVA sadece deri üzerinde etki göstermeyip periferal kandaki malign T hücrelerine de etkilidir. Bu etkiyi dermal vasküler sistemde apopitozu indükleyerek gösterir. Uzun süredir erken evredeki mikozis fungoides tedavisinde kullanılan PUVA'nın tümöral mikozis fungoidesde sistemik tedaviye ilaveten tümör yükünü azalttığı ve periferal malign T hücrelerini baskıladığı saptanmıştır.[19]

Bazı çalışmalarda psoralenin DNA polimeraz ve topoizomerazı inhibe ettiği, osteoblast proliferasyonunu stimüle ettiği, in vitro osteoklastlarda kemik rezorbsiyonunu inhibe ettiği ve tavşanlarda yeni kemik formasyonunu arttırdığı gösterilmiştir. Psoralen ve analoglarının in vitro multipl insan tümör hücre tiplerinde büyümeyi inhibe ettiği de saptanmıştır. Wu ve ark. yaptıkları bir çalışmada farelerde psoralenin meme kanser kemik metastazını inhibe ettiğini göstermişlerdir.[20] Peng ve ark. 8-MOP'un insan hepatosellüler karsinoma HepG2 hücrelerinde tek başına çok az bilgi olmasına rağmen hücre apopitozuna katkıda bulunduğunu saptamışlardır. HepG2 hücreleri 8-MOP ile tedavi edildiklerinde hem süre hem doza bağlı hücre apopitozunu indüklerler. Bu çalışmada 8-MOP'un prokaspaz-3, prokaspaz-8 ve prokaspaz-9'u azalttığı, Bax/Bcl-2 oranını arttırdığı ve kanser hücresinde yaşam süresini azalttığı gösterilmiş ve bu ilacın kanser terapisinde anti-tümör ajan olarak rol oynadığı gösterilmiştir.[21] Psoralenin santral sinir sistemi üzerine etkisi araştırılmış ve yapılan bir çalışmada psoralenin erişkin nöral kök hücre spesifik gen ekspresyonunu düzenlediği gösterilmiştir. Hücresel farklılaşma, proliferasyon ve metabolizma ile ilişkili bu genler bir transkripsiyon faktörü olup hedgehog yolağı regülasyon proçesinde önemli rol oynamaktadır.[5]

Dört lineer furanokumarin olan bergapten, imperatorin, ksantotoksininin farelerde antikonvülzan etkileri araştırılmış, psoralen halkasının C-8 pozisyonu olan imperatorin

ve ksantotoksininin antikonvülzan etkileri gösterilmiştir. Psoralenin C-8 pozisyonunun gelecekte yeni bir antikonvulzan tedavi seçeneği olabileceği vurgulanmıştır.[22]

Furokumarinler renal organik iyon transport sistem ve hepatik CYP 450'yi etkileyerek karaciğer ve böbrek fonksiyon testlerinin bozulmasında endojen ve ekzojen bileşiklerin biyoyararlanımı, metabolizması ve atılımında etkileşime neden olmaktadır.[20]

Psoralea corylifolia Hindistan'da en yaygın kullanılan bitki olup psoralenin fotoduyarlandırıcı etkisi yanında antioksidan, immünmodülatör, antidiyabetik, antidepresan, antitrombosit, antibakteriyel, antiviral, antifungal, antibakteriyel, antitümör, anti-inflamatuvar ve sitotoksik aktiviteleri gösterilmiş, fakat anti-helmintik aktiviteleri gösterilememiştir.[1,16,20,24-26]

Son yıllarda yeni bir psoralen derivesi olan (E)-9-(3.4-dimethylpent-2-enyloxy)-7H-furo(3.2-g)chromen-7-one izole edilmiş olup henüz kimyasal çalışmalar devam etmektedir.[27] 8-MOP'un yan etkilerinin fazla olması nedeniyle antiproliferatif etkileri daha fazladır. Derideki fototoksik etkileri anlamlı olarak daha az saptanan tetrasiklik deriveler olan benzopsoralen ile ilgili çalışmalar da devam etmektedir.[28] Yeni metoksipsoralen derivelerinin antioksidan aktiviteleri değerlendirilmiş, 8-MOP derivelerinden analog 19'un 8-MOP'dan daha potent anti-inflamatuvar etkiye sahip olduğu, analog 24'ün 8-MOP'a göre daha zayıf anti-inflamatuvar etkisinin olduğu, ancak daha fazla sitotoksik etkisi olduğu tespit edilmiştir.[29]

Nükleer faktör kappaB (NF-κB) gen ekspresyonu kontrolünde çok önemlidir. Psoralen nükleusunun 9 pozisyonunda metil grubunun eklenmesiyle oluşan yeni furokumarin derivesi olan bileşik 2'nin NF-κB 'yi regüle eden genlerin ekspresyonunun inhibisyonunda etkili olduğu saptanmıştır. NF-κB, ayrıca IL-8 gen ekspresyonunu da regüle eder. Borgatti ve ark. bu bileşiklerin etkinliğini araştırmışlar, bileşik 2'nin IL-8 protein salınımını ve TNF-α'nın indüklediği IL-8 mRNA birikimini inhibe ettiğini göstermişlerdir. Gelecekte bu bileşiklerin psoriasis ve vitiligonun yanında birçok inflamatuvar hastalıkta tedavide yer alabileceği düşünülmektedir.[30]

Yan Etkiler

Akut Dönem Yan Etkiler: PUVA tedavisinde merkezi sinir sistemi bozuklukları yaygın bir yan etkidir ve psoralenlerin istenmeyen etkisidir. Baş ağrısı, uykusuzluk, hiperaktivite, hafif depresyon görülebilir. Nörolojik yan etkilerin nedeni araştırıldığında 50 mg/kg ilaç verilen farelerde hepatotoksisitenin görülmediği bu etkilerin antioksidatif aktivite nedeniyle ortaya çıktığı gösterilmiştir.[31] PUVA'nın yan etkilerine karşı oluşan duyarlılık ve yanıtta güvenilir klinik ve genetik belirleyiciler yoktur.[32] Önceki çalışmalarda minimal eritem fototoksik doz ile serum 8-MOP arasında bir korelasyon gösterilmesine rağmen standart oral 8-MOP tedavisinden sonra serum 8-MOP konsantrasyonu bireyler arasında farklılık göstermektedir.[32] Oral 8-MOP hepatik metabolizma ile atılır, substrattır ve CYP 450 inhibitörüdür. Glutatyon-S-transferaz hepatik ilaç metabolizmasında majör rol oynar. Farelerde 8-MOP'a duyarlılıkta polimorfik insan glutatyon-S-transferaz genotipi araştırılmış, bu genotipin hasta grubunda klinik bulguların iyileşmesiyle asosiye olduğu saptanmıştır.[32]

Uzun Dönem Yan Etkiler: PUVA'nın uzun süreli güvenilirliği henüz bilinmemektedir. Yüksek kümülatif dozlar deri kanseri riskini arttırır, ancak bunun oluşumunda PUVA duyarlılığının bulunması önemlidir. PUVA duyarlılığının güvenilir belirleyicileri henüz tanımlanmamıştır,

ancak genetik yanıtta artışların olduğu bilinmektedir. PUVA duyarlılığının genetik ve fenotipik determinantlarının bilinmesi PUVA tedavisinin akut veya kronik yan etki riskinin artışında bireylerin tanısını kolaylaştırır. Pratikte en çok kullanılan psoralen 8-MOP'dur. Önceki çalışmalarda 8-MOP'un oral alınmasından sonra serum seviyeleri arasında bireysel farklılık olmasına rağmen, PUVA duyarlılığı ve 8-MOP'un serum konsantrasyonu arasında korelasyon gösterilmiştir. Bu özgüllük 8-MOP metabolizmasında bireysel farkı yansıtır. Psoralen CYP P-450 enzimleriyle metabolize edilir. Kutanöz P450 ekspresyonundaki bu farklılıklar PUVA duyarlılığını etkiler.[33,34]

Tedavi

Oral Psoralen: Psoralen UVA radyasyonuna maruziyetten 1 veya 2 saat önce vücut ağırlığına göre 0.4-0.6 mg/kg dozlarda önerilir. Dozlar Tablo 1'de verilmiştir. İlaçlar yemekten en az 1 saat sonra sadece su ile alınmalıdır. İlacın 1'er saat ara ile ya da daha düşük dozlarda alınması yan etkilerinden olan bulantıyı azaltır. PUVA tedavisi sırasında ya da sonrasında hastanın korunması gereklidir. Korunmada güneş ışığındaki UVA'nın toplam miktarının mevsimle ve günün herhangi bir saatiyle çok fazla değişmediğinin bilinmesi önemlidir. Kabindeki bir hastanın küçük opak gözlükler kullanması, yüzünü ve genital bölgesini koruması gerekirken tedavi sonrasında günbatımına kadar 12 saat süreyle gözlerini korumaya devam etmesi, güneşten koruyucular ve giysi ile korunma önerilmelidir.[1,2,6]

Banyo PUVA: Sistemik PUVA tedavisinin yan etkilerinden korunmak ve kaçınmak için topikal tedaviler geliştirilmiştir. Deri yüzeyine ilacın homojen dağılımı, plazmada düşük psoralen seviyesi, deriden psoralenin hızlı eliminasyonu ve fotosensitizasyon riskinin düşük olması nedeniyle tercih edilmektedir. Orijinal olarak banyo PUVA'da TMP kullanılır, fakat son dönemlerde 8-MOP ve 5-MOP'da kullanıma girmiştir. 8-MOP'un banyo suyundaki konsantrasyonu 1 mg/L (0.5-5.0 mg) olacak şekilde çözdürülür. Hastalar banyo küvetinde 15-20 dakika kalmalı, ardından hemen UVA vermelidir. El ve ayak için konsantrasyon 3-5 mg/L olabilir. Fotosensitivite hızla azaldığından banyo ile UVA arası 15 dakikadan daha uzun olmamalıdır. 8-MOP'un suda dağılımı nedeniyle sistemik fotosensitizasyon olmaz ve bu nedenle gastrointestinal yan etkiler ve potansiyel oküler etkiler görülmezken fotosensitivite 2 saatten daha fazla devam etmez. TMP topikal uygulanımdan sonra daha fototoksiktir, bu nedenle de 8-MOP'dan daha düşük dozlarda kullanılmalıdır.[1,2,6] Berneburg ve ark. banyo PUVA ile sistemik PUVA tedavisini hafif ve orta şiddetli psoriasisli hastalarda araştırmışlar, iki formülasyon arasında anlamlı fark saptamamışlardır. Banyo PUVA'nın en önemli avantajı sistemik 8-MOP'a göre yan etkilerinin daha az olmasıdır.[3]

Topikal PUVA: Uygulamada krem, merhem ve losyon formülasyonunda (0.1-0.01) 8-MOP kullanılır. Ülkemizde de topikal 8-MOP'un %0.1 ile %0.01 (vitPso® jel) konsantrasyonda jel formülasyonunda 2 preparatı bulunmaktadır. Ülkemizde bulunmamakla birlikte %0.15 oranında 8-MOP içeren solüsyon (Meladinin®) da bu amaçla kullanılmaktadır. Uygulamadan 30 dakika sonra optimal fotosensitizasyon elde edilir. Topikal uygulamanın etkili olmasına rağmen bazı dezavantajları vardır. Deri üzerinde homojen dağılımın olmaması öngörülmeyen fototoksik eritematöz reaksiyona ve dikkatsizce perilezyonel bölgeye uygulanım

hiperpigmentasyona ve kaşıntıya neden olabilir. Çevre derinin güneşten koruyucu kremler ile korunmaları gereklidir.[1,2,6] Topikal psoralenin konvansiyonel formülasyonlarının deride depolanması kötüdür ve perkütan permeabilitesi zayıftır.

Son yıllarda ilacın terapötik etkisini arttırmak için konvansiyonel lipozomlar yerine yeni taşıyıcı arayışına başlanmıştır. Konvansiyonel lipozomlar deride derin permeabiliteye neden olmazlar. Touitou ve ark. lipozomların yeni tipi olan etozomları saptamışlardır. Etozomlar fosfolipid, su ve %20-45 oranında etanol konsantrasyonundan oluşan bileşiklerdir. Deriye derin penetrasyonu sağlarlar ve hem skar dokusunda hem de deride ilacın depolanmasını arttırırlar. Zhang ve ark. ratlarda yaptıkları çalışmalarında abdomen, göğüs ve skapular bölgelere farklı formülasyonda topikal psoralen uygulamışlar, mikrodiyaliz yöntemiyle *in vivo* psoralen konsantrasyonunu araştırmışlar, etozom taşıyıcı psoralenin tentür psoralene göre etkinliğini 3.37-2.34 kat daha fazla saptamışlardır. Bu çalışmada etozom taşıyıcısının ilaç etkinliğini uzattığı ve toksik etkiyi azalttığı gösterilmiştir.[35]

Dendrimerler, polimerlerin yeni grubudur ve çok iyi çözücü olduğu ve geçirgenliği iyi arttırdığı gösterilmiştir. Diğer taraftan dendrimerler suda çözünmezler, metanol ve etanol gibi sulu olmayan bir çözücüde 8-MOP için çözücü olarak rol oynarlar. Yapılan çalışmalarda dendrimerlerin transdermal ilaç taşıyıcısı olarak 8-MOP tedavisinde geçirgenliği arttırdığı için umut verici olduğu vurgulanmıştır.[36,37]

Fotodinamik Tedavi

Fotodinamik tedavi (FDT) uygun dalga boyunda ışığa maruz bırakıldığında duyarlı hale getirilen hedef lezyonun ışınlanarak tedavi edilme prensibine dayanan bir fotokemoterapi olarak tanımlanır. Tedavinin iki temel unsuru olup bunlar ışığın etkisiyle aktif hale geçerek birtakım kimyasal reaksiyonların oluşmasına neden olan ışığa duyarlı ilaç ve bu ilacın aktivasyonunu sağlayan ışık kaynağıdır. Oluşan bu fotokimyasal reaksiyon sonucu çevre dokularda hasar olmaksızın hedef dokunun tahrip edilerek tedavisi sağlanır. FDT ilk kez 1990 yılında Kennedy ve ark. tarafından deri tümörlerinde topikal ALA kullanılarak yapılmış, dermatolojide 1999 yılında aktinik keratoz tedavisinde Amerikan Gıda ve İlaç Dairesi onayı almıştır.[1,6,38-40] FDT'nin dokularda yaptığı fotokimyasal etki tam olarak bilinmese de oksijenin varlığında görünür ışığın uyardığı fotoduyarlandırıcı ilaçlar fotodinamik reaksiyona girer ve ortamda özellikle tekil oksijen olmak üzere reaktif oksijen radikalleri oluşur. Bu reaktif oksijen radikalleri dokuda hücresel, vasküler ve immünolojik etkilere yol açarak hedef dokuda direk ve indirek etkiye neden olur. Tekil oksijenin yarılanma ömrü kısa olduğu için çevre dokularda genellikle hücresel hasar oluşmaz.[39]

FDT'de kullanılan sensitizan madde sistemik ya da lokal olarak verilir. İdeal bir sensitizan madde; kimyasal olarak saf olmalı, tekil oksijen miktarının verimi yüksek olmalı, ışık absorbsiyonu yüksek oranda olmalı,yerel uygulama sonrasında etkinliğini kaybetmemeli ve doku seçiciliği yüksek oranda olmalıdır.[39,40] Hedef bölgedeki hücreler tarafından alınan ışığa duyarlı ilaç ışık enerjisine maruz bırakıldığında bir takım fiziksel enerji dağılımlarına maruz kalarak enerji seviyesini yükseltir. Işığı absorbe eden ilaç tekil ($^1O_2$) durumdan uyarılmış tekil (SI) duruma geçer. Daha sonraki basamakta moleküler elektron seviyelerinde çaprazlaşmalar

sonucunda ışığa duyarlı ilaç uyarılmış tekil (SI) durumdan uyarılmış üçlü (TI) durumuna geçer. Bu uyarılma ile ya bir substrat ile reaksiyona girerek serbest radikaller oluşturur (tip I reaksiyon) veya enerjisini oksijene transfer ederek yüksek derecede reaktif olan tekil oksijen ($^1O_2$) meydana getirir (tip II reaksiyon). Klinik FDT'de daha çok tip II reaksiyon hakimdir. Sonuçta ortaya çıkan süperoksit, hidroksil ve diğer serbest radikaller hedef dokuda vasküler endoteli ve hücre membranlarını hasarlayarak doku yıkımına neden olur. Uyarılan oksijenin yaşam süresi kısa olduğu için hasar çok lokalizedir.[40,41] FDT'nin immünolojik mekanizmalar üzerine etkisinin olduğu da bilinmektedir. Tedaviyi alan hastalarda IL-1, IL 1β, IL-2, TGF-β1 ve TNF-α gibi sitokinlerin arttığı saptanmıştır.[1,6,38-41]

Fotodinamik Tedavide Kullanılan Fotosensitizan İlaçlar

FDT'de birçok fotosensitizan kullanılmaktadır. Bunların çoğu araştırma aşamasında olup henüz onayı olmayan ilaçlardır. Bugüne kadar invitro ve invivo birçok deneysel çalışma yapılmış, ancak ideal bir ilaç bulunamamıştır. Temelde dört grup fotosensitizan ilaç olup bu ilaçlar Tablo 2'de, fotosensitizan ilaçların özellikleri ise Tablo 3'de verilmiştir.[39-41]

Dermatolojide yerel FDT'de günümüzde en yaygın ALA ve ALA'ya metil grubunun eklenmesi sonucu elde edilen MAL kullanılmaktadır. Bu ilaçların kimyasal yapıları Şekil 2'de verilmiştir. ALA'nın kendisi doğrudan duyarlandırıcı olmayıp ekzojen ALA heme biyosentez yolağına girerek asıl ışığa duyarlı olan protoporfirin 9 (PPIX)'a dönüşür. Heme biyosentez yolağı Şekil 3'de verilmiştir.

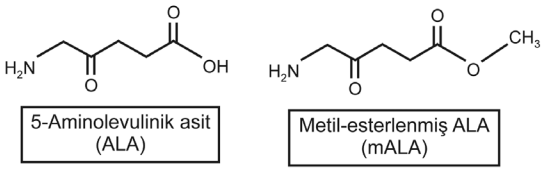

Şekil 2. Fotodinamik tedavide yaygın kullanılan fotosensitizanların yapıları.[38,39]

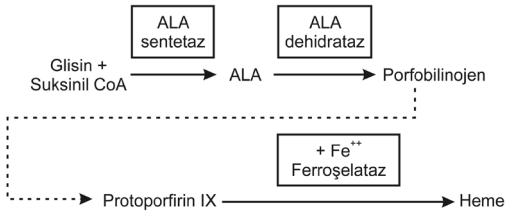

Şekil 3. Heme biyosentez yolağı.[38,39]

Aminolevülinik Asit, Metil-Aminolevülinat ALA

ALA ya da MAL'ın FDT ile etkinliği sensitizanların perkütan absorbsiyonuna bağlıdır. Penetrasyon stratum korneumun kalınlığına bağlı olduğu için bireyler arası ve anatomik

Tablo 2. Fotodinamik tedavide kullanılan fotosensitizan ilaçlar[38-41]
Porfirinler
A. Porfirinler
Hematoporfirin deriveleri-HPD
Porfimer sodyum (photofrin)
B. Porfirin prekürsörleri
Aminolevülinik asit
ALA esterleri: metil, propil, etil, pentilester
Klorinler
N-aspartil klorin e6 (Npe6)
Benzoporfirin derivesi (BPD)
Fitalosiyaninler
Koloroaluminyumterasulfonfiphtalosicyanin-CASPc
Çinko fitalosiyanin
Silikon naftalosiyanin
Porfisinler
N-propil porfisin
Diğerleri
Purpurinler
Floreseinler
Furokumarinler
Metilen mavisi
Rose bengal

bölgeler arası farklılık gösterir.[38] Tedavi öncesi dermabrazyon ve hafif kimyasal peeling yapılması ya da bireyde fotohasar, inflamasyon veya epidermal bariyer bozulmuşsa ALA ve MAL penetrasyonu artarak inkübasyon süresi kısalır. ALA ve MAL'ın temel özellikleri Tablo 4'de verilmiştir.

Aminolevülinik suda erir ve mitokondride glisin ve suksinil-CoA, ALA sentetaz aracılığı ile ALA'ya ALA ise ALA dehidrataz aracılığı ile porfobilinojene daha sonra üro-koproprotoporfirinojen basamaklarından sonra PPIX'a dönüşür. PPIX Fe2+ ile ferrokatalaz aracılığı ile birleşince hem oluşur (Şekil 3). Hem, ALA sentetazı inhibe ederek negatif feedback ile endojen ALA yapımını kontrolde tutar. ALA yerel uygulandığında bu sınırlama olmadığı için hücrelerde PPIX birikimi olur. Fotoaktif bir ajan olan PPIX ışık uyarımı ile tekil oksijen ($^1O_2$) üretimine neden olarak hücre hasarına neden olur. Bu işlemler plazma membranlarında, lizozomal membranlarda ve mitokondride oluşur. Yapılan çalışmalarda temel hücre ölümünün primer nedeninin mitokondriyal toksisite olduğu gösterilmiştir.[38,40] ALA-FDT fotoyaşlanma tedavisinde kullanılır ve bu tedavinin gerçek mekanizması bilinmemektedir. ALA ve MAL-FDT'nin kollajen sentezini artırdığı, sitokin ekspresyonunu modifiye ettiği ve immün-spesifik yanıtlar oluşturduğu gösterilmiştir. Yapılan bir çalışmada MAL uygulanmasında 3 saat sonra fare derisinin kırmızı ışığa maruziyeti IL 1β,TNF-α ve TGF-β1 in deri seviyeleri artmış bulunmuştur.

Tablo 3. Fotosensitizan ilaçların özellikleri[38-41]

İlaçlar	ALA	MAL	Porfimer Na	Benzoporfirin derivesi-BPD	Meta-tetrahidroksifenilklorin (MTHPC;temoporfin)	Tin etil etiopurpurin (SnET2)
İlaç ticari®	Levulan	Metvix	Fotofrin	Verteporfin	Foscan	Purlitin
Fotosensitizan	PpIX	PpIX	-	-	-	-
Tedavi λ (nm)	417.630	630	630	690	652	660
Formülasyon	Topikal, oral	Topikal	İntravenöz	İntravenöz	İntravenöz	İntravenöz
İlaç ve radyasyon arasındaki süre	24 saat Topikal, 2-4 saat Oral	3-4 saat	48-72 saat	1-3 saat	48-96 saat	24 saat
Işık kaynağı**	Dye lazer (630)	Dye lazer (630)	Dye lazer (630)	Diod lazer	Dye lazer (652)	Diod lazer
Kutanöz FDA-izin endikasyonu†	AK	AK	yok	yok	yok	yok
Deneysel çalışmalar	BHK, SHK *in situ*, mikozis fungoides fotoyaşlanma, akne, hirsutism, HPV	BHK, AK, SHK *in situ*	BHK, SHK, SHK *in situ*	BHK, SHK *in situ*, psoriasis	BHK, SHK, SHK *in situ*	BHK, psoriasis
Jeneralize fotosensitivite süresi	0 saat (Topikal), 24 saat (Oral)	0 saat	1-4 ay	3-5 gün	1-2 hafta	1-3 hafta

PpIX: Protoporfirin 9, AK: Aktinik Keratoz, BHK: Bazal hücreli karsinom, SHK: Skuamöz hücreli karsinom, HPV: Human papilloma virüs, ALA: Aminolevülinik Asit
MAL: Metil-Aminolevülinat ALA

Tablo 4. ALA ve MAL'ın özellikleri[39,40]		
	ALA	**MAL**
Formülasyon	Hidroalkolik solusyon	Krem
Yapısal özellik	Hidrofilik özelliği fazla	Hidrofilik özelliği az
FDA-onaylı ışık kaynağı	Mavi	Kırmızı
Uygulanım	Oklüzyon yapılmaz	Oklüzyon yapılır
ALA: Aminolevülinik Asit, MAL: Metil-Aminolevülinat		

Yan Etkiler

Fototoksik Reaksiyon: Fototoksik etkinin şiddeti ilacın ve ışının dozu ile direkt orantılıdır. Bu amaçla kullanılacak olan ideal ajana bağlı yan etkilerin ortaya çıkmaması için uygulanan ilacın dozu olabildiğince azaltılmalı, fakat aynı etkiyi elde etmek için daha uzun süreli ışık tedavisi uygulamamalıdır. Bu nedenle yüksek etkinliği olan ancak düşük deri toksisitesi olan duyarlandırıcılar kullanılmalıdır. Fototoksik reaksiyon tedavi geniş yüzeye uygulandığında ortaya çıkar birkaç gün devam ederek nadiren 7 güne uzayabilir. Işık maruziyeti esnasında hastada, ışınlanan alanda ağrı, batma, yanma ve kaşıntı ya da bulantı, kusma, baş ağrısı ve grip benzeri semptomlar olabilir. Bu şikayetler uygulamanın ilk birkaç dakikası içinde görülebilir ve birkaç saat kadar devam edebilir. Ağrı şiddeti hastaya, lezyonun büyüklüğüne ve anatomik lokalizasyona göre değişmektedir. Bu semptomlar işlem sırasında soğutma sistemleri, buz jelleri ve analjezikler kullanılarak azaltılabilir. Tedavi alanında eritem ve hafif ödem yaygın yan etkilerdir. Ödem 1 hafta, eritem 2 hafta devam edebilir. Aşırı doz ışık tedavisi bül-vezikül oluşumu, peeling, ağrı, ülserasyon ve nekroz gibi şiddetli reaksiyonlara neden olabilir. Selektif deri nekrozu etkin bir kanser tedavisi için gerekliyse de psoriasis gibi benign inflamatuvar dermatozlarda istenmeyen bir etkidir. Tedavi alanında hipo-hiperpigmentasyon veya skatris gibi yan etkiler görülebilir.[6,38,40,41]

Pigmentasyon Bozuklukları ve Hipersensitivite Reaksiyonları: Sensitizan olarak MAL kullanıldığında ürtiker ve allerjik kontakt dermatit görülebilir. Uygulama alanında hipopigmentasyon görülürken az oranda da hiperpigmentasyon saptanmıştır.

Sistemik Absorbsiyon Etkileri: ALA'nın yoğun topikal uygulanımı teorik olarak sistemik absorbsiyona neden olur. ALA 120 mg/kg sistemik tedavide kullanıldığında karaciğer enzimleri ve bilirubin geçici olarak yükselebilir.[38]

Tedavinin Kontrendikasyonları: ALA ve MAL kutanöz sensitivitesi, porfirisi ve porfirinlere bilinen allerjisi olanlarda kullanılmamalıdır. Morfea ve pigmente BHK'da şimdiye dek çalışılmağı için bu lezyonların tedavisinde kullanılmamalıdır. ALA ve MAL hamilelikte C kategorisindedir, ancak mutajenik etkilerini gösteren çalışmalar yoktur. Laktasyon döneminde bu ilaçların metabolitlerinin atılımı tam bilinmediği için klinik çalışmalar yapılamamıştır. On sekiz yaşından küçük çocuklarda kullanım önerilmemektedir.[38]

Kaynaklar

1. Morison WL, Richard EG. PUVA photochemotherapy and other phototherapy modalities. In: Wolverton SE, editor. Comprehensive Dermatologic Drug Therapy, third edition, Elsevier Saunders, China, 2013, 279-90.

2. Hönigsmann H, Schwarz T. Ultraviolet Light Therapy. In: Bolognia JL, Jorizzo JL, Schaffer J, editors. Dermatology, third edition, Elsevier Saunders, China, 2012, 2065-72.
3. Berneburg M, Herzinger T, Rampf J, et al. Efficacy of bath psoralen plus ultraviolet A (PUVA) vs. system PUVA in psoriasis: a prospective, open, randomized, multicentre study. Br J Dermatol 2013; 169: 704-8.
4. Wang YF, Liu YN, Xiong W, et al. A UPLC-MS/MS method for in vivo and in vitro pharmacokinetic studies of psoralenoside, isopsoralenoside, psoralen and isopsoralen from Psoralea corylifolia extract. J Ethnopharmacol 2014; 151: 609-17.
5. Ning Y, Huang JH, Xia SJ, et al. Mechanisms underlying the antiproliferative and prodifferentiative effects of psoralen on adult neural stem cells via DNA microarray. Evid Based Complement Alternat Med 2013; 2013: 452948.
6. Hönigsmann H, Szeimies RM, Knobler R. Photochemotherapy and Photodynamic therapy. In: Goldsmith LA, Katz SI, Gilchrest A, Paller AS, Leffell DJ, Wolf K, editors. Dermatology in General Medicine, 8th edition, McGraw-Hill, New York, 2012, 2249-62.
7. Mantovani L, Minghetti S, Maranini C, et al. Flu-like syndrome, bronchoconstriction and fever caused by 5-methoxypsoralen: the first case report and literature review. Dermatology 2011; 223: 213-5.
8. Huang X, Zhang R. A theoretical rationale why furan-side monoadduct is more favorable toward diadduct formation in 8-methoxypsoralen and thymine complexes. Photochem Photobiol 2013; 89: 891-9.
9. Jain VK, Jangra S, Aggarwal K. Comparative efficacy of narrow-band ultraviolet B phototherapy alone and its combination with topical 8-methoxypsoralen in psoriasis. Indian J Dermatol Venereol Leprol 2010; 76: 666-70.
10. Souteiro P, Vieira-Coelho MA, Serrão MP, et al. Catechol-O-methyltransferase activity in psoriasis patients treated with psoralen plus ultraviolet a therapy. Photodermatol Photoimmunol Photomed 2013; 29: 227-32.
11. Ahmad SI, Yokoi M, Hanaoka F. Identification of new scavengers for hydroxyl radicals and superoxide dismutase by utilising ultraviolet A photoreaction of 8-methoxypsoralen and a variety of mutants of Escherichia coli: implications on certain diseases of DNA repair deficiency. J Photochem Photobiol B 2012; 116: 30-6.
12. Seckin D, Usta I, Yazici Z, ve ark. Topical 8-methoxypsoralen increases the efficacy of narrowband ultraviolet B in psoriasis. Photodermatol Photoimmunol Photomed 2009; 25: 237-41.
13. Ehsani AH, Ghaninejad H, Kiani A, et al. Comparison of topical 8-methoxypsoralen and narrowband ultraviolet B with narrowband ultraviolet B alone in treatment-resistant sites in plaque-type psoriasis: a placebo-controlled study. Photodermatol Photoimmunol Photomed 2011; 27: 294-6.
14. Ahmed Asim S, Ahmed S, Us-Sehar N. Psoralen-ultraviolet a treatment with Psoralen-ultraviolet B therapy in the treatment of psoriasis. Pak J Med Sci 2013; 29: 758-61.
15. Bansal S, Sahoo B, Garg V. Psoralen-narrow band UVB phototherapy for the treatment of vitiligo in comparison to narrowband UVB alone. Photodermatol Photoimmunol Photomed 2013; 29: 311-7.
16. Xia W, Gooden D, Liu L, et al. Photo-activated psoralen binds the ErbB2 catalytic kinase domain, blocking ErbB2 signaling and triggering tumor cell apoptosis. PLoS One 2014; 9: e88983.
17. Singh TP, Schön MP, Wallbrecht K, et al. 8-Methoxypsoralen Plus UVA Treatment İncreases The Proportion Of CLA+ CD25+ CD4+ T Cells in Lymph Nodes of K5.Htgfβ1 Transgenic Mice. Exp Dermatol 2012; 21: 228-30.
18. Inoue T, Yamaoka T, Murota H, et al. Effective oral psoralen plus ultraviolet a therapy for digital ulcers with revascularization in systemic sclerosis. Acta Derm Venereol 2014; 94: 250-1.
19. Raphael BA, Morrissey KA, Kim EJ, et al. Psoralen plus ultraviolet A light may be associated with clearing of peripheral blood disease in advanced cutaneous T-cell lymphoma. J Am Acad Dermatol 2011; 65: 212-4.
20. Wu C, Sun Z, Ye Y, et al. Psoralen inhibits bone metastasis of breast cancer in mice. Fitoterapia 2013; 91: 205-10.

21. Peng Y, Liu W, Xiong J, et al. Down regulation of differentiated embryonic chondrocytes 1 (DEC1) is involved in 8-methoxypsoralen-induced apoptosis in HepG2 cells. Toxicology 2012; 301: 58-65.
22. Łuszczki JJ, Andres-Mach M, Glensk M, et al. Anticonvulsant effects of four linear furanocoumarins, bergapten, imperatorin, oxypeucedanin, and xanthotoxin, in the mouse maximal electroshock-induced seizure model: a comparative study. Pharmacol Rep 2010; 62: 1231-6.
23. Wang X, Lou YJ, Wang MX, et al. Furocoumarins affect hepatic cytochrome P450 and renal organic ion transporters in mice. Toxicol Lett 2012; 209: 67-77.
24. Heinke R, Franke K, Porzel A, et al. Furanocoumarins from Dorstenia foetida. Phytochemistry 2011; 72: 929-34.
25. Chopra B, Dhingra AK, Dhar KL. Psoralea corylifolia L. (Buguchi) - folklore to modern evidence: review. Fitoterapia 2013; 90: 44-56.
26. Jan S, Parween T, Siddiqi TO, et al. Enhancement in furanocoumarin content and phenylalanine ammonia lyase activity in developing seedlings of Psoralea corylifolia L. in response to gamma irradiation of seeds. Radiat Environ Biophys 2012; 51: 341-7.
27. Turbay S, Piro OE, Echeverría GA, et al. Theoretical and experimental study of a novel psolaren derivate: (E)-9-(3,4-dimethylpent-2-enyloxy)-7H-furo(3,2-g)chromen-7-one. Spectrochim Acta A Mol Biomol Spectrosc 2014; 123: 71-7.
28. Dalla Via L, González-Gómez JC, Pérez-Montoto LG, et al. A new psoralen derivative with enlarged antiproliferative properties. Bioorg Med Chem Lett 2009; 19: 2874-6.
29. Bariamis SE, Marin M, Athanassopoulos CM, et al. Syntheses and evaluation of the antioxidant activity of novel methoxypsoralen derivatives. Eur J Med Chem 2013; 60: 155-69.
30. Borgatti M, Chilin A, Piccagli L, et al. Development of a novel furocoumarin derivative inhibiting NF-κB dependent biological functions: design, synthesis and biological effects. Eur J Med Chem 2011; 46: 4870-7.
31. Liu WX, Jia FL, He YY, et al. Protective effects of 5-methoxypsoralen against acetaminophen-induced hepatotoxicity in mice. World J Gastroenterol 2012; 18: 2197-202.
32. Ibbotson SH, Dawe RS, Dinkova-Kostova AT, et al. Glutathione S-transferase genotype is associated with sensitivity to psoralen-ultraviolet a photochemotherapy. Br J Dermatol 2012; 166: 380-8.
33. Deeni YY, Ibbotson SH, Woods JA, et al. Cytochrome P450 CYP1B1 interacts with 8-methoxypsoralen (8-MOP) and influences psoralen-ultraviolet A (PUVA) sensitivity. PLoS One 2013; 8: e75494.
34. Archier E, Devaux S, Castela E, et al. Ocular damage in patients with psoriasis treated by psoralen UV-A therapy or narrow band UVB therapy: a systematic literature review. J Eur Acad Dermatol Venereol 2012; 26(Suppl 3): 32-5.
35. Zhang YT, Shen LN, Zhao JH, et al. Evaluation of psoralen ethosomes for topical delivery in rats by using in vivo microdialysis. Int J Nanomedicine 2014; 9: 669-78.
36. Borowska K, Wołowiec S, Głowniak K, et al. Transdermal delivery of 8-methoxypsoralene mediated by polyamidoamine dendrimer G2.5 and G3.5--in vitro and in vivo study. Int J Pharm 2012; 436: 764-70.
37. Borowska K, Wołowiec S, Rubaj A, et al. Effect of polyamidoamine dendrimer G3 and G4 on skin permeation of 8-methoxypsoralene--in vivo study. Int J Pharm 2012; 426: 280-3.
38. Rao J, Bissonnette R. Photodynamic therapy. In: Wolverton SE, editor. Comprehensive Dermatologic Drug Therapy, 3rd edition, Elsevier Saunders, China, 2013, 299-305.
39. Tope WD,Bhardwaj SS.Photodynamic therapy. In: Bolognia JL, Jorizzo JL, Schaffer J, editors. Dermatology, 3rd edition, Elsevier Saunders, China, 2012, 2071-87.
40. Kutlubay Z, Pehlivan Ö, Engin B. Fotodinamik Tedavi. Dermatoz 2011; 2: 391-404.
41. Cansever ZB. Fotodinamik tedavi sonuçları. Tıpta Uzmanlık Tezi, Çukurova Tıp Fakültesi, 2008.

PUVA Fotokemoterapisi

Kenan Aydoğan, Serkan Yazıcı

Uludağ Üniversitesi, Bursa

Can Alıcı Noktalar

- PUVA fotokemoterapisi, 8 metoksipsoralenin (MOP) uzun dalga boylu (320-400 nm) ultraviyole (UV) A ışığı ile kombinasyonudur.
- Psoralenler ve deriveleri; bitkilerde (Ammi Majus) ve kısmen yaban havucu, kereviz, anason, ıhlamur, portakal ve bergamotta bulunan üç halkalı furokumarin deriveleridir.
- Sıklıkla 8-MOP daha az da 5-MOP ve 4, 5, 8 trimetilpsoralen (TMP) kullanılmaktadır.
- PUVA oksijen bağımlı ve oksijen bağımsız mekanizmalarla anti-proliferatif, anti-inflamatuvar, immünsüpresif ve immünmodülatör etki gösterir. Fotoimmünolojik ve immünmodülatör etkisinin temel olarak hücresel immünitenin baskılanması sonucu olduğu düşünülmektedir.
- Tedavi protokolü deri tipine ve kişisel minimal fototoksik dozuna göre belirlenir.
- PUVA sistemik, topikal ve banyo şeklinde uygulanabilmektedir.
- PUVA fotokemoterapisi başta psoriasis, vitiligo, erken evre MF ve fotodermatozlar olmak üzere birçok dermatolojik hastalıkta tedavi amacı ile ya da profilaktik olarak kullanılabilmektedir.
- Remisyondan sonra nükslere engel olmak amacı ile idame tedavisi yapılır.
- PUVA tedavisi öncesi malign ve premalign deri lezyonları değerlendirilmeli, karaciğer ve böbrek fonksiyon bozukluklarında psoralen kullanımı açısından dikkatli olunmalıdır.
- Kısa dönemde etkili ve güvenli görünse de kronik potansiyel riski olan kutanöz malignite gelişimi göz önünde tutulmalıdır.

Giriş ve Tarihçe

PUVA fotokemoterapisi, psoralenle uzun dalga boylu (320-400 nm) ultraviyole (UV) ışığı olan UVA ışığının kombinasyonu olup dermatolojik hastalıkların tedavisinde önemli yeri olan bir fiziksel tedavi yöntemidir.[1] PUVA kelimesinin P harfi, 8-MOP kısaca psoralenin baş harfinden, UVA ise uzun dalga boylu UV ışığı olan UVA'dan gelmektedir.[1]

Doğal güneş ışınlarının tedavi edici etkisinin bilinmesi tarihsel süreç içinde sentetik UV kaynaklarının kullanımına yol açmış, bu anlamda PUVA önem kazanmış ve geniş kullanım alanı bulmuştur.[1]

Fotokemoterapinin, tıp tarihi içinde 3000-3500 yıl öncesine kadar uzanan çok eski bir geçmişi vardır. Ammi majus, Psoralea corylifolia gibi doğal psoralen içeren bazı bitki ekstrelerinin kullanımından sonra güneş ışınlarına tutularak vitiligolu hastaların tedavisi, eski Mısır ve Hint'li hekimlere kadar uzanmaktadır. Modern fototerapi uygulamaları ilk olarak 1890 yılında "Carbon ark" lambasından elde ettiği UV'yi tedavi amaçlı kullanmayı amaçlayan Niels Finsen tarafından başlatılmıştır. Bu araştırmacı Lupus Vulgaris'te bu tedavinin etkili olduğunu bulmuş ve 1903 yılında Tıp ve Fizyoloji dalında Nobel ödülü almıştır. Modern anlamda psoralenlerin kullanımı ile ilgili ilk uygulama ise Mısır'lı El Mofty tarafından vitiligolu hastalarda başlatılmıştır. 1951'de Pinkus psoraleni ilk kez psoriasis tedavisinde kullanmış, fakat psoriasisdeki ilk PUVA tedavisini 1962 yılında Allyn topikal 8-MOP ile gerçekleştirmiştir. Psoralenin oral alınımından sonra UVA'ya maruz bırakılmanın psoriasis tedavisinde etkinliği ise ilk kez 1974 yılında Fitzpatrick, Parrish ve Pathak tarafından yayınlanarak kanıtlanmıştır. 1982 yılında Amerikan Gıda ve İlaç Dairesi (Food and Drug Administration, FDA) tarafından ilk olarak psoriasis tedavisinde kullanılmak üzere onay aldıktan sonra pek çok deri hastalıklarının tedavisinde kullanılmaktadır.[1]

Psoralenler

Psoralenler ve deriveleri; bitkilerde (Ammi Majus) ve kısmen yaban havucu, kereviz, anason, ıhlamur, portakal ve bergamotta bulunan üç halkalı furokumarin deriveleri olup sentetik olarak da elde edilebilirler. En çok 8-MOP daha az da 5-MOP ve 4, 5, 8 TMP kullanılmaktadır. Psoralenler tek başlarına farmakolojik olarak etkisiz olmakla birlikte uzun dalga boylu UV ışınları ile birlikte fotoaktif hale gelirler. 8-MOP 0.6 mg/kg dozda verilir ve alımından 1-3 saat sonra, plazmada pik yaptığı sırada hasta UVA'ya maruz bırakılır. İlacın fotoduyarlılık oluşturan kan seviyesi 100-200 mg/ml'dir, 4 saatten sonra kan seviyesi düşmeye başlar ve 7-8 saat sonra deri reaksiyonu normale döner. 4, 5, 8-TMP, trioksalen sentetik birleşiği, oral alındığında 8-MOP'dan daha az toksiktir, fakat banyo sıvısına katıldığında daha fototoksiktir. TMP banyo PUVA için başlıca İskandinavya'da kullanılır. 5-MOP de oral alındığında terapötik olarak etkilidir; daha az eritematojeniktir ve gastrointestinal intolerans yapmaz. Avrupa'da PUVA için rutin olarak kullanılmaktadır. 8-MOP ve 5-MOP'un oral preparatları kristaller, mikronize kristaller veya jel matrikste çözünebilir psoralenler içerir. 5-MOP, 8-MOP'a göre suda daha az çözünür ve emilme hızı 8-MOP'un yaklaşık %25'i kadardır. 8-MOP gibi, 5-MOP'un likit formları kristal formlara göre daha yüksek ve daha erken pik serum düzeyleri verir. Ek olarak, likit formlar ile nispeten tekrar edilebilir pik serum düzeyleri elde edilirken kristal formlar ile zaman olarak geniş bir çeşitlilik vardır. Psoralenler, dolaşım yolu ile deriye ulaşmadan önce karaciğerde ilk geçiş etkisine uğrarlar ve alımından 12-24 saat sonra idrarla atılırlar. İlacın absorbsiyonu diyetle de ilgilidir. Yağlı yiyeceklerin absorbsiyonu azaltması nedeniyle aç karna kullanılmalıdır. Psoralenler, UVA'ya maruz kalmadan önce peroral alınabildiği gibi solüsyon, krem veya banyo şeklinde topikal olarak da uygulanabilir. Şekil 1'de psoralenlerin kimyasal yapıları gösterilmiştir.[2,3]

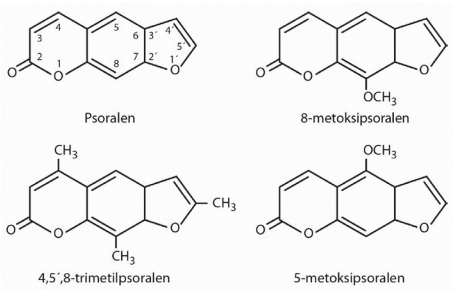

Şekil 1. Psoralenin UVA ile fotobiyolojisi (12 no'lu yayından uyarlanmıştır).

Ultraviyole A Işığı

UVA, 320-400 nm dalga boyunda, fototerapide kullanılan kaynaktır. Görünür ışığa en yakın spektrumda olan UVA dalga boyu en uzun, enerjisi en düşük ve UVB'den daha az biyolojik aktif dalga boylu UV'dir. Asıl olarak pigmentasyon, daha az da eritemden sorumludur. UVB'den 1000 kat fazla kullanılırsa eritem ve pigmentasyona neden olur. Doza bağımlı olarak insanda en az zararlı ışın olan UVA pencere camından geçebilir ve yeryüzünün yüzeyine kadar inebilir. UVA-1 (340-400 nm) ve UVA-2 (320-340 nm) olarak alt bölümlere ayrılmıştır. Bu ayrımın nedeni, DNA ve diğer moleküllerde farklı fotokimyasal reaksiyonları indüklemesidir. UVA-1 oksijen bağımlı fotokimyasal reaksiyonları indüklerken UVA-2 DNA molekülleri tarafından direkt absorbsiyonla UVB tipi fotokimyasal reaksiyonu indükler.[2-12]

PUVA Etki Mekanizması

PUVA'nın etki mekanizması henüz tam olarak bilinmemektedir. Klinik deneylerin başarılı sonuçlarının artması, araştırmacıları bilinen anti-proliferatif etkisinin dışında başka etki mekanizmalarını açıklamak için temel araştırmalara yönlendirmiştir. Psoralen fotosensitizasyonu ile ilgili pek çok yolak veya mekanizma bilinmesine rağmen, özel olarak bir hastalığın iyileşmesine olan katkıları iyi anlaşılamamıştır.

Fototerapinin etkileri endojen kromoforların radyasyonu absorbe etmesiyle başlar (Şekil 2, 3).[12] Psoralenle fotosensitizasyon olan deride, UVA ışığı ile birbirinden bağımsız iki ayrı fotoreaksiyon oluşur (Tablo 1).[4-12]

Tip I Reaksiyon (Direkt): Anoksik reaksiyon olup oksijen gerektirmeden psoralenlerin nükleik asitlerdeki baz çiftleri arasına sokulur, primidin bazları arasında kovalen bağlanma yaparak mono ve bifonksiyonel bileşikler oluşturarak çift heliks yapıda çapraz bağlantılar oluşturur. Psoralenlerin oluşturduğu majör fotokimyasal reaksiyondur. Psoralenlerle epidermal DNA arasındaki bu etkileşim mitozu ve DNA sentezini, dolayısıyla epidermal turnoveri azaltır. Psoralenlerin, DNA'da çapraz bağlanmalara yol açmaları, terapötik etkisi yanında karsinogenezis için potansiyel etkiden de sorumludur.

Tip II Reaksiyon (İndirekt): Fotodinamik reaksiyon olup oksijen bağımlıdır. Moleküler oksijene enerji transferi sonucu duyarlanıp serbest oksijen radikallerinin oluşumu ile sonuçlanır. Bu serbest radikaller süperoksit anyonu ve tek yüklü oksijen olup hücre zarı ve sitoplazmik

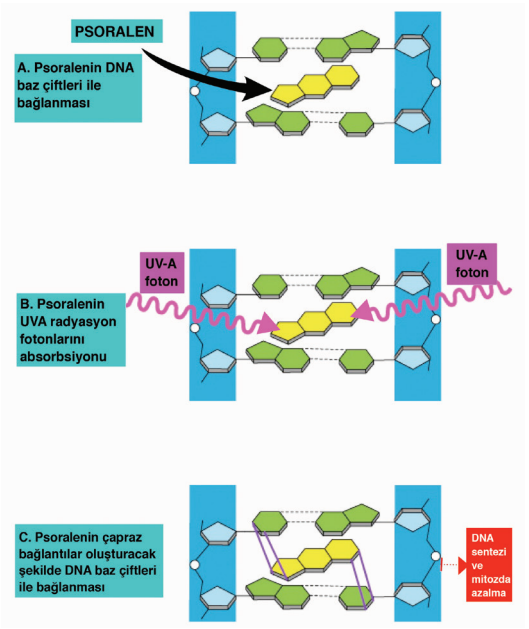

Şekil 2. Psoralenin UVA ile fotobiyolojisi (12 no'lu yayından uyarlanmıştır).

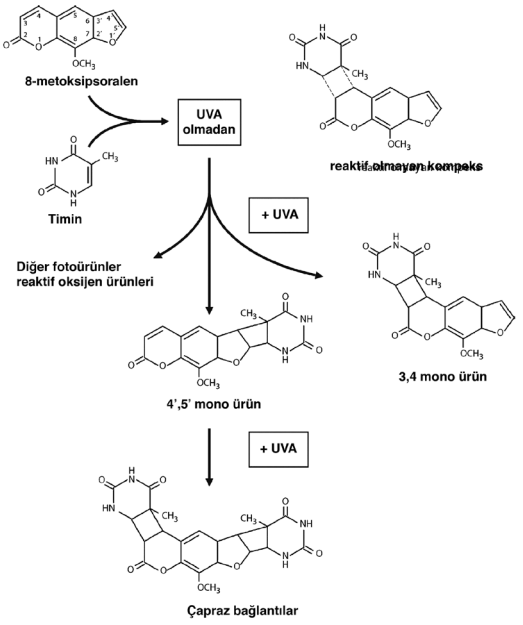

Şekil 3. Psoralenin ultraviyole A (UVA) ile moleküler fotobiyolojisi.

Tablo 1. PUVA tedavisinin hücresel düzeyde terapötik ve karsinojenik etkileri[4–12]

Reaksiyon tipi	Terapötik etki	Karsinojenik etki
Tip I (anoksik reaksiyon; direkt etki) 8-MOP'un hücresel makromoleküllere bağlanması	DNA'nın pirimidin bağlarına bağlanması: Ölümcül mutasyon ve sarmallar arası çapraz bağ oluşumu. Protein ve enzimlere bağlanma: Fonksiyonel hasar. Sitokin ve büyüme faktörlerine kovalan bağlanma: İnhibisyon Sonuç: Antiproliferatif, sitotoksik, anti-inflamatuvar etki	DNA'nın pirimidin bağlarına bağlanması: Ölümcül ve ölümcül olmayan tek fonksiyonlu türevler, siklobutan pirimidin dimerleri, sarmallar arası çapraz bağ oluşumu. DNA'da interkalasyon: Çerçeve kayması mutasyonu, lenfositlere fototoksik hasar. Sonuç: DNA hasarı, mutasyon, immünsüpresyon
Tip II (oksidatif reaksiyon; fotodinamik reaksiyon; indirekt etki) Serbest radikallerin oluşumu	Enzimlerin, hücresel proteinlerin, hücre membranı ve reseptör proteinlerinin oksidatif hasarı Sonuç: Sitotoksik etki, hücresel fonksiyonların değişimi ve inhibisyonu	DNA'nın oksidatif hasarı. Lenfositlerin oksidatif hasarı. Sonuç: DNA sarmallarının yıkımı, mutasyon ve immünsüpresyon

Tablo 2. PUVA tedavisinin etki mekanizmaları[4–12]

Antiproliferatif etkiler (keratinosit, fibroblast, lenfositlerde)	Etki
DNA sentezi	İnhibisyon
Hücre siklusu	İnhibisyon
Sinyal iletimi	Düzenleme
Apopitozis	İndüksiyon
İmmünmodülatör–anti–inflamatuvar etki	
Langerhans hücreleri, dermal dendrositler	Antijen sunma fonksiyon kaybı
T hücreleri	Sitotoksisite, kemotaktik migrasyon inhibisyonu, aktivasyonunun baskılanması
	Total T hücre sayısının Th/Ts oranıyla birlikte azaltılması Sitokin üretiminin Th1'den Th2 yönüne geçişi
Nötrofil, monosit, makrofaj, NK-hücre	Kemotaktik migrasyonunun inhibisyonu Hücre fonksiyonunun baskılanması
Mast hücresi	Degranulasyonunu baskılar Mast hücre apopitozisini arttırır
Mediyatörler	
Pro-inflamatuvar sitokinler (IL-1, IL-2, IL-8, TNF-α, IFN-γ)	Üretiminin azaltılması
Anti-inflamatuvar- inhibitör sitokinler (IL-6, IL-10, IL-4, IL-5)	Üretiminin artması
Hücre adezyon molekülü (ICAM-1, VCAM-1)	Ekspresyonunun azalması
Araşidonik asit ve metabolitleri	Üretiminin baskılanması
Psoriasis lökotaktik faktör	İnaktivasyon

yapılarında lipid peroksidasyonu ve hücre çekirdeklerine DNA guanin rezidülerinin oksidasyonu yolu ile zarar vererek derinin fotosensitizasyona yanıtı olan eritem ve ödem oluşumuna neden olurlar. Membran hasarlanması, araşidonik asit metabolik yolağını aktive ederek sekonder oksidasyon ürünlerinin eikozanoidlerin artmasına neden olmaktadır. Artan bu reaktif oksijen molekülleri DNA zincir kırıklarına neden olarak DNA hasarına yol açmaktadır.

Bu iki fotoreaksiyon sonucu PUVA'nın etki mekanizması için Tablo 2'de özetlenen birkaç hipotez öne sürülmüştür;[4-12]

1. Antiproliferatif Etki

Psoralenlerin UVA aralığındaki fotonların absorbsiyonu sonucu Tip I reaksiyonla epidermal hücre DNA'sındaki primidin bazları arasında mono ve bifonksiyonel etkileşimi sonucu S fazında mitotik aktivite, DNA sentezi ve proliferasyonu dolayısıyla epidermal turnover azalır (sitotoksik etki). Bu etkiyle normal keratinosit hücre kinetiğini sağlar. PUVA keratinositlerin patolojik olarak değişmiş farklılaşma belirteçlerini tersine çevirebilir ve büyümekte olan epidermal hücrelerin sayısını azaltabilir. (Şekil 2, 3)[12]

2. Fotoimmünolojik Etkiler (Anti-inflamatuvar, İmmünsüpresif ve İmmünmodulatör Etki)

Sıçan modelinde PUVA'nın deneysel allerjik kontakt dermatit gelişimini suprese ettiğinin gösterilmesi, PUVA'nın gecikmiş tip hipersensitivite reaksiyonu ile ilgili olan T hücreleri ve Langerhans hücreleri üzerine olan baskılayıcı etkileri nedeniyle immünsüpresif ve anti-inflamatuvar etkileri tanımlanmıştır.

a. Proinflamatuvar/İmmün Stimülan Etkilerinin Düzenlenmesi

- Otokton ve nonotokton kutanöz hücrelerden proinflamatuvar mediyatörler ve sitokinlerin (serotonin, prostaglandin, interlökin (IL)-1, IL-2, IL-6, IL-8, tümör nekrozis faktör (TNF)-alfa) salınımının düzenlenmesi
- Antimikrobiyal peptitlerin salınımının artması

b. Anti-inflamatuvar/İmmünsüpresif Etkilerin Düzenlenmesi

- Langerhans hücresi, dermal dendrosit sayı ve fonksiyonlarının baskılanması, bu hücrelerden salınan ICAM (intercellular adhesion molecule)-1 ekspresyonunun azaltılması
- Otokton ve nonotokton kutanöz hücrelerden anti-inflamatuvar mediyatörlerin (IL-10, melanosit stimülan hormon (MSH)) salınımının düzenlenmesi
- Lökositlerin kemotaktik migrasyonunu kolaylaştıran psoriasis lökotaktik faktörü inaktivasyonu
- Antijen spesifik regulatuvar T hücre indüksiyonu

Psoralenlerin hücresel DNA yanında RNA, protein, enzim, mitokondri ve hücre membran lipidleri gibi birçok seviyede de etkileri bulunmaktadır.

İmmün reaksiyonlara katılan majör hücreler; Langerhans hücreleri, aktive olmuş T hücreleri, nötrofiller ve papiller venüllerin prolifere olmuş endotel hücreleridir. Birçok araştırmacının ileri sürdüğü fikir PUVA'nın primer olarak T hücreleri üzerine etkin olduğudur. T hücrelerinde tüm bu değişiklikler olurken B lenfosit sayısında değişiklik tespit edilmemiştir. PUVA'nın fotoimmünolojik ve immünmodulatuvar etkisinin humoral immüniteden ziyade hücresel immünitenin baskılanması sonucu olduğu düşünülmektedir.

UV'nin ışınlarının etkileri hızlı ve subakut olmak üzere iki ana kategoride değerlendirilir; membran hasarı, sitoplazmik transkripsiyon faktörlerinin indüksiyonu, DNA hasarı ve

ürokanik asit (UKA) izomerizasyonu hızlı değişikliklerdir, antijen sunan hücre popülasyonunda değişiklikler ve intra-interselüler sinyal mekanizmalarındaki modifikasyonlar ise subakut değişikliklerdir. UV'nin tüm bu fotoimmünolojik etkileri epidermis ve dermisteki sitokin paternlerinin Th-2 benzeri yanıta doğru kaymasına neden olur. UKA, UV ışığının derideki başlıca kromoforlarından biridir. İmmün modifiye edici olarak bilinir. 290-340 nm arasındaki UV ışığı, trans UKA'dan cis UKA izomerizasyonuna neden olur. Bu durum 290-310 nm dalga boyları arasında maksimumdur. Cis UKA varlığı sitokin üretimini Th1'den Th2'ye doğru kaydırır. Lenfositler keratinositlere göre PUVA'nın etkilerine daha fazla maruz kalırlar. Psoriasiste PUVA tedavisi sonrası epidermiste CD3 lenfositlerde azalma klinik yanıt ile doğrudan ilişkilidir.[4-12]

3. Selektif Sitotoksisite

Epidermal, dermal T lenfositler, keratinosit, Langerhans hücreleri, dermal dendrosit, mast hücresi, natural killer hücreler (NK-C) ve endotelyal hücreler üzerine apopitozisi arttırıcı etkiler gösterir. İnfiltre olan lenfositler farklı T-hücre alt tiplerinden farklı olarak PUVA ile güçlü bir şekilde baskılanırlar. PUVA apopitozisi lenfositlerde, keratinositlerde olduğundan daha güçlü bir şekilde tetikler ki bu da KTHL'deki etkinliğini açıklayabilir.

4. Melanosit Stimülasyonu

- PUVA melanogenezi uyarır. Bu, psoralenlerin ışık vasıtası ile melanositlerdeki DNA'ya bağlanmasını, mitozis ve takiben melanositlerin çoğalmasını, melanozomların yapımı ve melanizasyon artışını, melanozomların keratinositlere transferinin artmasını, cAMP aktivitesinin uyarılması ile tirozinaz sentezinin artmasını kapsar.
- Tirozinaz enzimi üzerindeki inhibitör faktörleri kaldırarak melanin sentezini arttırır.
- Melanositlere karşı oluşan anormal immün yanıtı baskılar.
- Prolifere melanositlerde α-MSH reseptör artışı sonucu yeni tirozinaz enzim sentezi ve aktivasyonunda artış.
- Melanositlerde kümelenme, boyut artışı ve keratinositlerde melanizasyon.
- Deri eklerinde aktif melanosit migrasyonu artar.

5. Diğer Etkiler:

- Dermal kolajen doku üzerine etkili matriks metalloproteinaz-1 (MMP-1) ve interferon (IFN) α ve gama artışına, transforming growth factor-beta TGF-β) ve kollajen üretiminin direkt azaltılmasına yol açar (antifibrotik etki).
- Lipoksijenaz yolunu etkileyerek lökotrien (LT) B4 düzeyini azaltır.
- Polimorfonükleer lökositler (PMN, PML yada PMNL) lizozomal membranlarını bozarak lizozomal enzimlerin salınımına neden olur.
- IgA'yı azaltır, α-2 makroglobulini arttırır.
- Anti-anjiyojenik etkisi vardır.

PUVA'ya bağlı eritem, maruziyetten 4-6 saat sonra gelişen ve 12-24. saatlerde pik yapan güneş ışığı veya UVB ile oluşan eritemden farklıdır. PUVA'ya bağlı eritem 24-36. saatten önce olmaz ve 72-96. saatlerde hatta daha sonra pik yapar. PUVA'ya bağlı eritem daha uzun sürer (1 haftaya kadar) ve koyu kırmızı, hatta morumsu renkli bir halkadan oluşur. Şiddetli reaksiyonlar bül ve derinin yüzeyel nekrozuna neden olur. PUVA'nın aşırı dozları sonrası genellikle ödem, yoğun bir kaşıntı ve bazen etkilenmiş deri alanında kendine özgü

bir yanma hissi olur. Bu durumlarda, PUVA reaksiyonunun büyüklüğünü değerlendirmek için kullanabileceğimiz tek parametre eritemdir. Oluşan bu eritem UVA doz ayarında önemli faktördür. Pigmentasyon, PUVA'nın ikinci önemli etkisi, klinik olarak belirgin bir eritem olmaksızın özellikle oral 5-MOP veya TMP kullanıldığında, vitiligonun tedavisinde ve bazı fotodermatozların önlenmesinde özel bir yere sahiptir. Normal deride, PUVA'ya bağlı pigmentasyon maruziyetten 7 gün sonra pik yapar ve birkaç haftadan birkaç aya kadar sürebilir. PUVA'ya birkaç kez maruz kalmak çok sayıda solar ışımaya göre çok daha koyu bronzlaşma yapar. İnflamatuvar ve neoplastik bozukluklarda fototerapi kullanılmasının en önemli amacı belirgin bir pigmentasyon başlatmadan önce klinik cevap oluşturmaktır.[4-12]

Tedavi Protokolü[10-13]

Oral PUVA: Oral PUVA'daki genel prensip psoralenin dozunu ve psoralen alımı ile UVA maruziyeti arasındaki süreyi sabit tutmak, aynı zamanda hastanın duyarlılığına göre UVA dozunu ayarlamaktır. 8-MOP, 0.6-0.8 mg/kg dozunda ilacın emilim özelliklerine bağlı olarak maruziyetten 1-3 saat önce oral yoldan alınır. 5-MOP için kullanılan doz ise 1.2-1.8 mg/kg'dır. Haftalık uygulama sayısı 3 ile 5 arasındadır, ancak haftada 5 kez yapılan uygulamanın 3 kez yapılan uygulamaya göre ek bir yararı gösterilemediği için rutin uygulama haftada 3 seans olarak sürdürülmektedir. Uygulama sırasında sadece emolyent kullanımı önerilmektedir. Genellikle hastalar tarafından kolay tolere edilmesi nedeniyle katı vazelin ve sıvı vazelinin eşit miktarlarda karışımı tercih edilir.

Başlangıç Tedavisi

Başlangıç tedavi evresi hastalığın temizlenmesine kadar olan tedavi süresi şeklinde tanımlanır; pigmentasyon geliştikçe tekrarlayan maruziyetlerle birlikte yavaş yavaş doz artımı gerekir. Tedavi başarısı için şart olmamakla birlikte minimal bir eritem varlığı dozun uygun olduğunun klinik bir göstergesi sayılabilir. Doz artımı için katı bir şema yoktur, doz ayarlaması için en önemli parametre hastalığın klinik yanıtı olmalıdır. Eritem yokluğunda UVA dozu hem oral PUVA hem banyo PUVA'da %30'a kadar artırılabilir. Başlangıç dozu seçiminde 2 protokol vardır:

1. Protokol (Amerika'da kullanılır): Tedavi dozu hastanın deri fototipine göre (Tablo 3)[10-13] belirlenir. Dozlar hasta tolere ettiği sürece 0.5-1.5 J/cm^2 olarak artırılır.

2. Protokol (Avrupa'da kullanılır): Tedavi dozu kişisel minimal fototoksik dozuna (MFD) göre belirlenir.

Minimal Fototoksik Dozu Belirleme

- Bu amaçla bir UVA kaynağı ve "UV-meter" cihazı kullanılır. Test alanı olarak genellikle sırt, bel bölgesi, kalça veya ön kol iç yüzünde lezyonsuz deri alanı seçilir.
- Testen 1.5-2 saat öncesinde ışığa duyarlandırıcı ilaç (0.6-0.8 mg/kg 8-MOP) sistemik olarak alınır.
- İlaç alımı ile birlikte UV filtreli özel gözlük takılmalı ve dışarıya çıkıldığında ya da pencerelere yakın durulduğunda 12 saat süreyle çıkarılmamalıdır.

Tablo 3. Oral PUVA tedavi protokolü[10-13]

Hasta ağırlığı (Kg)			**8-MOP dozu (mg)**			
<30			10			
30-65			20			
66-91			30			
>91			40			
Deri fototipine göre UVA dozları (J/cm²)						
Deri fototipi	**Deri fototipi başlangıç dozu**		**Doz artımı**		**Maksimum doz**	
Kaynak no	**10**	**11-13**	**10**	**11-13**	**10**	**11-13**
1	1.5	0.5-1.5	0.5	0.5-1.0	5	8-12
2	2.5	1-2.5	0.5	0.5-1.0	8	8-14
3	3.5	1.5-3.5	0.5-1.0	0.5-1.5	12	12-18
4	4.5	2.0-4.5	1.0	0.5-2.0	14	12-22
5	5.5	2.5-5.5	1.0	1.0-2.5	16	20-26
6	6.5	3.0- 6.5	1.0-1.5	1.0-3.0	20	20-30
Oral PUVA						
%50-70 MFD ile tedaviye başlanır, haftada 2-4 seans.						
Haftada bir kez %30 artış (katı bir doz artım şeması yok, tedaviye yanıt ve pigmentasyona bağlı).						
Eritem yok, yanıt yok ise %30 artış.						
Minimal eritemde artış yok.						
Kalıcı semptomsuz eritem varsa artış yok.						
Ağrılı eritem, ödem veya bül +/- ise semptomlar geçene kadar ara verilir.						
Tedaviye yeniden başlamada semptomlar geçtikten sonra son doz %50 azaltılır, iyi edilirse % 10 artış uygulanır.						
Tedaviye ara verilmesi durumunda						
8-9 gün: Standart protokol uygulanır						
10-14 gün: Aynı doz devam edilir						
15-20 gün: Doz 1-2 J/cm² azaltılır						
21-24 gün: Doz 2-3 J/cm² azaltılır						
25-28 gün: Doz 3-4 J/cm² azaltılır						
>28 gün: Yeniden başlanır						

- Tüm vücudun kapalı olduğu, sadece test alanları açıkta kalacak şekilde, 6 ayrı 1'er cm²'lik alana uygulama yapılır. En düşük dozdan en yükseğe doğru, deri tiplerine göre UVA uygulanır.

Oral veya krem PUVA için UVA aşağıdaki dozlarda sırayla uygulanır:

Deri fototipi I ve II için: 0.5-1-2-3-4-5 J/cm²

Deri fototipi III ve IV için: 1-2-4-6-8-10 J/cm²

Banyo PUVA daha fazla fotosensitiviteye neden olduğu için MFD için UVA test dozları aşağıda belirtildiği gibi daha düşük tutulmaktadır;

Deri fototipi I ve II için: 0.25-0.5-1-1.5-2-2.5 J/cm^2
Deri fototipi III ve IV için: 0.5-1-2-3-4-5 J/cm^2
MFD testten 72-96 saat sonra değerlendirilir (Tablo 4).

Tablo 4. Minimal fototoksik dozu (MFD) yorumu	
0	Eritem yok veya soluk, belirsiz sınırlı eritem
+	Keskin sınırlı minimal fark edilen eritem (1 MFD)
++	Ödem ve ağrının olmadığı belirgin eritem
+++	Şiddetli eritem, hafif ödem ve ağrı
++++	Morumsu renkte eritem, belirgin ödem, şiddetli ağrı, bazı yerlerde büller

MFD dozu baz olarak alındığında kişinin MFD'sinin %50 ya da %70'i ile başlanır, eritem yoksa her seansta %20 oranında arttırılması önerilir. Diğer bir uygulamada başlangıç dozu olarak kişinin MFD'sinin %50'si ile başlanarak deri tipi 1-3 olanlarda her seansta %10-15, 4-5 olanlarda %15-20 arttırılabilir. UVA dozu 8-MOP kullanılırsa 0.5-5 J/cm^2 arasında, 5-MOP kullanılırsa 1-10 J/cm^2 arasında değişir. Eritem değerlendirmesi ışığa maruziyetten fototoksik reaksiyonun genellikle pik yaptığı 72 saat sonra yapılır. Banyo PUVA'da ise fotosensitivite oral PUVA'ya göre 10 kata kadar artabileceğinden, MFD'nin %30'u ile başlanması önerilir. Her iki rejimde de hafif eritem varsa aynı dozda devam edilmesi veya doz azaltılması veya tedaviye birkaç gün ara verilmesi önerilmektedir (Tablo 3 ve 5).[10-14]

İdame Tedavisi

Lezyonlarda önemli ölçüde temizlenme sağlandıktan sonra *"idame tedavisi"* fazına geçilir. Bu fazda uygulama sıklığı azaltılır ve 1-4 haftada bire iner.

İdame evresinin amacı daha uzun süren bir remisyon elde etmektir. Avrupa rejiminde idame tedavisi, temizlenme evresindeki en son maruz kalınan UVA dozu ile devam edilen bir ay boyunca haftada 2, sonraki bir ay ise haftada 1 olacak şekilde tedaviyi içerir. İngiliz Fotodermatoloji Grubu önerilerine göre idame tedavisi sadece hızlı relapsların olduğu durumlarda uygulanmalıdır. İdame tedavisi sırasındaki hafif relapslar tedavi sıklığının geçici olarak artırılmasıyla kontrol altına alınabilir; şiddetli bir relaps varlığında ise temizlenme tekrar sağlanana kadar ilk temizlenme programı yeniden uygulanmalıdır. Remisyondaki hastaların idame tedavisinin dezavantajı hastaları aşırı tedavi etme ihtimali ve PUVA'nın total kümülatif dozu ile ilişkili olan uzun dönem toksisite riskinin artmasıdır.[10-13]

Topikal PUVA

8-MOP'un (%0.1-0.01) krem, pomat ya da losyon içinde uygulanması sonrası UVA ışını verilmesinin bazı dezavantajları vardır. Deri yüzeyinde aynı oranda dağılım olmaması fototoksik eritem reaksiyonlarına yol açabilir ve çevredeki lezyonsuz deriye dikkatsizce uygulanması hiperpigmentasyona neden olabilir. Bu durum özellikle vitiligo hastaları için problem teşkil eder. Çok sayıda lezyon varsa uygulama zahmetli ve zaman alıcı olacaktır. Son olarak da

%0.15 8-MOP emülsiyon ile aşırı uygulama (boya PUVA) oral alıma yakın plazma seviyelerine neden olmaktadır. Bu nedenle psoralen kremler, pomatlar ya da losyonlar kullanılarak yapılan topikal PUVA artık öncelikli olarak el-ayak psoriasis ve sınırlı stabil vitiligo için tercih edilmektedir. Banyo, lokal uygulama ve diğer topikal PUVA uygulamaları için rehberler İngiliz Fotodermatoloji Grubu tarafından yakın zamanda yayınlanmıştır (Tablo 5).[10-14]

Tablo 5. Topikal ve banyo PUVA tedavi protokolü[10-14]
Topikal PUVA
Eldiven kullanarak 8-MOP, %0.005'lik solüsyonu hastalıklı bölgeye uygulanır.
15-20 dk içinde UVA ışığı uygulanır.
Başlangıç UVA dozu: MFD'nin %40'ı ya da 0.5-1.0 J/cm^2
İdame UVA dozu: Bölgeye göre 0.5-2.0 J/cm^2
Uygulama sıklığı: Haftada 2 gün
Topikal-Banyo PUVA
El ve/veya ayaklara %0.03'lük 8-MOP 20-30 dk süreyle uygulanır.
15-20 dk içinde UVA uygulanır.
Başlangıç UVA dozu: 1-2 J/cm^2
İdame UVA dozu: Her seansta %20-40 arttırılır.
Uygulama sıklığı: Haftada 2 gün.
Banyo PUVA
%0.000075'lik 8-MOP 20-30 dk süreyle uygulanır.
15-20 dk içinde UVA uygulanır.
Başlangıç UVA dozu: 0.2-0.5 J/cm^2
İdame UVA dozu: Her seansta %20-40 arttırılır.
Uygulama sıklığı: Haftada 2 gün
6. Ya da %30 MFD ile tedaviye başlanır, haftada 2-4 seans uygulanır. Haftada bir kez %30 artış (Katı bir doz artım şeması yok, tedaviye yanıt ve pigmentasyona bağlı) Eritem yoksa, yanıt yok ise %30 artış. Minimal eritemde artış yok. Kalıcı semptomsuz eritem varsa artış yok. Ağrılı eritem, ödem veya bül +/- ise semptomlar geçene kadar ara verilir. Tedaviye yeniden başlamada semptomlar geçtikten sonra son doz %50 azaltılır, hasta tolere edebilirse %10 artış uygulanır.

Banyo PUVA

Psoralen moleküllerinin vücut sıcaklığındaki suda çözdürülmesi ile hazırlanmış banyo suyuna lezyonlu bölgenin temas ettirilmesi ve daha sonra UVA uygulanmasıdır (1 L suya 3 mL %0.1'lik meladinin solüsyonu (8-MOP) katılır). Hasta %0.0003'lük MOP çözeltisi

bulunan banyoda 30 dk kalıp sonra UVA'ya tabi tutulur (Tablo 5). Psoralenlerin banyo suyuna katılması tüm deri yüzeyinde aynı derecede ilaç dağılımını, çok düşük psoralen plazma seviyesini, serbest psoralenlerin deriden hızlı uzaklaştırılmasını sağlaması ve bu sayede fotosensitivite süresini azaltmasından dolayı giderek daha popüler hale gelmektedir. Sistemik fotoduyarlanma olmadığı için 8-MOP'un banyo suyuna katılması gastrointestinal ve oküler yan etkilere yol açmaz. Deri psoralen seviyeleri yüksek düzeydedir ve fotosensitivite 2 saatten uzun sürmez. Önceleri banyo PUVA TMP ile yapılırken artık 8-MOP ve 5-MOP kullanılmaktadır. Banyo PUVA'da tüm vücut (ya da el-ayak) litrede 0.5-5 mg 8-MOP içeren banyo suyunda 15-20 dakika süresince kalır. Fotosensitivite hızlı bir şekilde azaldığından bu süreden hemen sonra ışığa maruziyet gerçekleşmelidir.[10-13]

Krem PUVA Tedavisi

Yüzde 0.1-1 jel, krem veya losyon formlarında hazırlanan psoralenlerin lokal olarak uygulanması ile gerçekleştirilen bu tedavi özellikle palmoplantar psoriasis vulgaris ve püstüler psoriasisde kullanılmaktadır (Tablo 5).[10-14] Psoriyatik plak çevresindeki normal deri vazelin ile kapatıldıktan sonra, krem plak üzerine eldivenli parmak ucu veya kotonlu çubukla uygulanır, 30 dakika beklenir ve uygun bir uzaklıktan UVA uygulanır. Tedaviden sonra ilaç sürülen lezyonlar su ve sabunla yıkanır. Tedaviye tüm deri tipleri için 0.5 J/cm^2 dozla başlanır. Doz artımları 0.25 J/cm^2 'dir, maksimum 5.0 J/cm^2 dozda verilir. Genel PUVA tedavisinde olduğu gibi gözler UV filtreli gözlüklerle, normal deri UVA/UVB filtreli kremlerle korunur.

Bu yöntemlerin içerisinde psoralenin deri düzeyinde daha homojen dağılımının sağlanması ve deri yüzeyinden eliminasyonunun daha kolay olması nedeniyle banyo PUVA tedavisi üstün görünmektedir. Ayrıca stratum korneumun maserasyonu psoralenin penetrasyonunu arttırır. Deri yüzeyinde psoralenin homojen olmayan dağılımı fototoksik eritem reaksiyonunun ortaya çıkmasına ve kabul edilemez düzensiz hiperpigmentasyona neden olabilir. Haftalık uygulama 2-4 seans olabilir. Banyo PUVA'da çoğunlukla TMP'ye göre daha az fotosensitizan olan 8-MOP kullanılır. Banyo uygulamaları 37-38 °C'lik ısıda 15-20 dakikalık sürelerle yapılmaktadır. Topikal psoralen içeren banyo tedavisini takiben fotosensitizasyon 2 saat içinde 20 kat azalma gösterdiği için UVA uygulaması banyodan sonra en geç 10 dakika içinde yapılmalıdır. Topikal PUVA uygulamalarında genellikle başlangıç dozu 0.1-0.5 j/cm^2'dir ya da MFD'nin %30'u dur. Doz artımı haftada bir 0.5 j/m^2 olarak ya da eritem yoksa %20-30 oranında uygulanabilir. Diğer bir uygulamada deri tipine göre başlangıç dozu seçilebilir. Başlangıç dozunun MFD'nin tespitine göre yapılması fototoksik eritem reaksiyonu riskini azaltır.[15]

PUVASOL (Helioterapi)

Psoralen ve solar ultraviyole-A (PUVASOL) tedavisi güneş ışığının yoğun olduğu ülkelerde uygulanabilmektedir. Hastaya 0.6 mg/kg TMP veya 1.2 mg/kg 5-MOP dışarı çıkmadan 2-4 saat önce verilir. Güneşten etkilenmenin en uygun zamanı saat 10 ile 15 arasıdır. Haftada 2-3 kez önerilir, üst üste günler olmamalıdır. Güneşte kalma süresi 5-10 dakikadan başlar, her seansta veya 4 seansta bir 5 dakika olacak şekilde, kızarıklık ve hassasiyet dikkate alınarak yavaş yavaş arttırılır. Tedavi süresince ve sonrasında gün boyunca koruyucu gözlükler takılmalıdır.[10-13]

Kombinasyon Tedavileri[10-13]

PUVA tedavisiyle birlikte hem topikal hem de sistemik tedaviler kombinasyon şeklinde uygulanabilir (Tablo 6).[10-13] Bu kombinasyonlar; tedavinin başarı oranını artırır ve potansiyel olarak total UVA radyasyon maruziyetini azaltır (bakınız Konu 22). Topikal adjuvan

Tablo 6. PUVA kombinasyon tedavileri[10-13]
PUVA + Metotreksat (MTX)
1. MTX tedavisi 3-4 hafta önce başlanır. Düşük doz (10-15 mg/hafta) MTX genellikle yeterlidir.
2. MTX + PUVA tedavisi lezyonlar silinene kadar devam edilir.
3. Silinme olduktan sonra MTX kesilir, PUVA'ya devam edilir.
PUVA + Asitretin
Asitretin tedavisi 2 hafta önce başlanır (<70 kg: 10 mg/gün, >70 kg: 25 mg/gün)
Asitretin + PUVA tedavisi (düşük deri tipine göre) lezyonlar silinene kadar devam edilir.
Silinme olduktan sonra asitretin kesilir, PUVA'ya devam edilir.
UV tedavisi başlandıktan sonra asitretin eklendiyse UV dozu %50 azaltılır.
PUVA + UVB
PUVA + yüksek doz UVB (MED %70'i ve %20'lik artışlar)
İki tedavi eş zamanlı uygulanır.
Silinme sonrası UVB kesilir.
PUVA + Topikal tedavi
PUVA + kalsipotriyol (Kalsipotriyol ile UVA etkileşiminden dolayı kalsipotriyolün PUVA'dan sonra uygulanması önerilmektedir).
PUVA + tazaroten
PUVA + kortikosteroid
PUVA + topikal antralin
PUVA + topikal katran

tedaviler kortikosteroidler, antralin, katran ve daha yeni olarak kalsipotriyol ve tazaroteni içermektedir. Eş zamanlı topikal kortikosteroid tedavisi özellikle UVA radyasyonundan korunan saçlı deri ve tüm kıvrım yerler için gereklidir ve kombinasyon tedavilerine esas olarak; deri tipi IV-VI, eritrodermik psoriasis, jeneralize püstüler psoriasis, kalın plaklar ve aktif inflamatuvar psoriasisli olgularda ihtiyaç duyulmaktadır. Ek olarak, geniş UVB+PUVA tedavisi, tek başına PUVA tedavisine rölatif olarak yavaş cevap veren hastalarda faydalıdır. Dar bant UVB'nin 8-MOP'u UVA kadar etkin bir şekilde aktifleştirdiği bilinmektedir.

Metotreksat (MTX): Temizlenme evresinde PUVA ve MTX kombinasyonu tedavi süresini, seans sayısını ve kümülatif UVA dozunu azaltır. Eğer bu kombinasyon uzun dönem tedavide kullanılırsa deri kanseri gelişiminde sinerjistik olarak hareket edebilecekleri için potansiyel bir risk oluşturabileceği düşünülse de bugüne kadar bu kombinasyon ile melanom dışı deri kanserlerinde artmış bir risk bildirilmemiştir.

Siklosporin ve PUVA birlikteliğinin deri karsinogenezini dramatik bir şekilde arttırdığı net olarak gösterilmiştir ve bu kombinasyonun kullanımı kesin bir şekilde önlenmelidir.

Retinoidler: PUVA'nın sistemik retinoidlerle kombinasyonu (Re-PUVA) psoriasisteki en etkin tedavi yöntemlerinden biridir. PUVA tedavisinin terapötik etkinliği PUVA tedavisine başlamadan 5-10 gün önce başlanıp temizlenme evresi boyunca devam eden günlük oral retinoid (etretinat ve izotretinoin için 0.75-1 mg/kg, asitretin için 0.5-0.75 mg/kg) kombinasyonu ile anlamlı bir şekilde artmaktadır. Re-PUVA seans sayısını üçte bir oranında azaltabilirken total kümülatif UVA dozunu da yarıdan fazlaya kadar azaltabilmektedir. Re-PUVA ayrıca PUVA'ya iyi yanıt alınamayanlarda da temizlenmeyi sağlayabilir. Retinoid PUVA birlikteliğinin sinerjistik etkisinin altta yatan mekanizması inflamatuvar infiltratta azalma ve psoriyatik plakların deskuamasyonunda hızlanma suretiyle derinin optik özelliklerinde optimizasyon sağlamasına bağlı olabilir. Teorik olarak retinoidler seans sayısını azaltarak ve deri kanserlerine karşı kimyasal engel sağlayarak PUVA'nın uzun dönemdeki karsinojenik riskini de azaltabilir.[10]

Biyolojik ajanlarla PUVA fotokemoterapi kombinasyonun değerlendirildiği kanıta dayalı çalışmalar bulunmamaktadır. Daha çok dar bant-UVB ile kombinasyona ilişkin anekdotal yayınlar vardır. Biyolojik ajanlarla fototerapi kombine edilmek istendiğinde bu ajanların deride etki mekanizmalarının ve immün aktivasyonun her bir evresinde inhibe ettikleri spesifik lokalizasyonları iyi bilinmelidir. Örneğin biyolojik ajanın lenfositleri azaltarak mı yoksa sekonder sinyaller ve sitokin aktivasyonu üzerine seçici bir etki göstererek mi etki ettiği iyi bilinmelidir. Eğer lenfosit dışındaki hücrelerin azalmasına neden oluyorsa PUVA ile kombine kullanım için iyi bir aday olabilir. Çünkü PUVA tedavisi ile hem epidermis hem de dermisteki CD3 hücreler azalma eğilimindedir. Böylece immün aktivasyonun iki farklı noktası hedef alınacak ve muhtemelen hem sistemik tedavinin hem de fototerapinin etkinliği artırılacaktır.[10-13]

PUVA Tedavisinin Kullanıldığı Hastalıklar

PUVA fotokemoterapisi birçok dermatolojik hastalıkta profilaktik ya da tedavi amacı ile kullanılabilmektedir (Tablo 7).[10-13] Tedavi küratif olmaktan ziyade alevlenmelerde remisyon sağlamaktadır. PUVA tedavisine cevap veren birçok hastalıkta hastalık remisyona girdikten sonra tedavi sıklığı azaltılarak, klinik yanıta göre idame tedavisine geçilir. İdame tedavisinin süresi ve tedavi sıklığı, hastalığa ve tekrarlama eğilimine bağlı olarak değişir.[15,16]

Psoriasis (bakınız Konu 28)

Psoriasis tedavisinde PUVA, Tip-1 fotoreaksiyonla psoralen-DNA etkileşimi ile DNA sentezini, mitozu ve epidermal proliferasyonu azaltarak etki eder. Bazı psoralenler ikinci bir fotonla karşı zincire bifonksiyonel yaklaşır ve çift heliks yapıda çapraz bağlanmalar yapar. Psoralenlerin epidermal DNA ile bu bileşimi mitozu, DNA sentezini ve proliferasyonu azaltıp normal hücre kinetiğini sağlamaktadır. Bu etki anti-proliferatif etkidir. Bilindiği gibi immünolojik reaksiyonlar psoriasis patogenezinde anahtar rol oynar. Birçok araştırmacının ileri sürdüğü fikir PUVA'nın primer olarak T hücreleri üzerine etkin olduğudur. PUVA tedavisini takiben infiltre olan T hücrelerinin sayısı azalır. Deneysel olarak PUVA'nın kemoakraktanlara karşı lenfosit migrasyonunu ve lenfositler tarafından salınan IL-2 üretimini süprese ettiği

Tablo 7. PUVA endikasyonları[10-13]
FDA onaylı
Psoriasis
Vitiligo
Diğer dermatolojik kullanımları
Neoplastik
Mikozis fungoides/Sezary sendromu
Histiositozis X (Langerhans hücreli histiositozis)
Papüloskuamöz Dermatitler
Atopik dermatit
Seboreik dermatit
Kronik el dermatiti
Palmoplantar püstüloz
Liken planus
Parapsoriasis
Pitriyazis likenoides
Lenfomatoid papülozis
Fotodermatozlar
Polimorf ışık erüpsiyonu
Eritropoietik protoporfirya
Solar ürtiker
Kronik aktinik dermatit
Diğer Kaşıntılı Dermatozlar
Dermografizm
Akuajenik ürtiker/pruritus
Kronik ürtiker
Polisitemia vera
İdiyopatik kaşıntı
Ürtikerya pigmentoza
Prurigo nodülaris
Diğer İmmünolojik Dermatozlar
Alopesi areata
Graft versus host hastalığı
Morfea
Lineer skleroderma
Diğer Dermatozlar
Transient akantolitik dermatoz (Grover hastalığı)
Pigmente purpurik dermatoz
İktiyozis linearis sirkumfleksa
Skleromiksödem
Jeneralize granüloma anülare
FDA: Food and Drug Administration

gösterilmiştir. Aktive olmuş T hücreleri tarafından proinflamatuvar sitokinlerin üretimini de inhibe eder. Keratinosit kökenli anti-inflamatuvar sitokinler de PUVA tarafından uyarılır. Normal keratinositlerde IL-1 alfa üretimi belirgin iken psoriatik epidermal hücrelerde IL-1 beta düzeylerinde artış olduğu gösterilmiştir. Psoriatik deride artmış olan IL-1 ve IL-6 düzeyi PUVA ile suprese edilir. Nötrofillerin lokal olarak üst dermiste birikimine sebep olan IL-8'in de salınımı PUVA tarafından inhibe edilir. PUVA tedavisinden önce TNF-α tarafından indüklenen vasküler selüler adezyon molekülü-1 (VCAM-1) ve E selektin ekspresyonunda PUVA tedavisi sonunda doza bağımlı olarak önemli derecede azalma gözlenmiştir. PUVA epidermiste Langerhans hücre sayısını ve antijen sunucu hücre fonksiyonlarını azaltır. Periferal kan lenfositlerini, polimorf nükleer hücreleri, monositler ve makrofajları baskılar. Dolaşımdaki T lenfosit yanısıra B lenfosit dağılımını da değiştirir. PUVA'nın bu etkileri psoriatik lezyonlardaki hem epidermal hem de dermal inflamasyona katkıda bulunur.[17,18]

Eritrodermik veya jeneralize püstüler psoriasis tedavisi daha zor olmakla birlikte temel olarak psoriasisin bütün tipleri PUVA'ya yanıt verir. Hem Amerika hem de Avrupa rejimi oldukça etkili bulunmuş olup her ikisi de tedavide kullanılmaktadır. Oral PUVA ile elde edilen sonuçlarla ilişkili olarak banyo PUVA'da daha az seans sayısıyla eşit temizlenme oranları elde edilmiştir. Daha yüksek oranda terapötik etkinlik, tedavi esnasında fototoksisitenin takip edildiği perilezyonel sağlam deri ile karşılaştırıldığında psoralenlerin psoriatik plakların üzerindeki anormal stratum korneumdan daha yüksek penetrasyonuna bağlı olabilir. Eritem ve pruritus oral tedavi ile karşılaştırıldığında banyo PUVA'da benzer veya daha düşük oranda bulunmuştur. Tüm araştırmalarda bulantı kusma gibi sistemik intolerans atakları sadece oral PUVA ile görülmüştür. Oral 5-MOP, 8-MOP'a başka bir alternatiftir. Psoriatik lezyonlar benzer sayıda uygulama ile geriler, ancak 5-MOP anlamlı derecede daha fazla kümülatif UVA dozu gerektirmektedir. Bu durum 5-MOP'un daha düşük fototoksik potansiyeline ve daha yüksek bronzlaştırıcı aktivitesine bağlıdır. Bununla birlikte 5-MOP PUVA tedavisi ile bulantı ve kusma görülmemesi, kaşıntı ve şiddetli fototoksik deri reaksiyonlarının oranının daha az olması nedeniyle daha değerli gibi görünmektedir. Tek başına PUVA bir çok psoriasis olgusunda kesin bir remisyon sağlayabilse de (PAŞİ 75 oral PUVA için 75-100, banyo PUVA için 64-100) çoğu hasta tam iyileşme için ek tedavilere ihtiyaç duymaktadır. Oral PUVA ile remisyon elde etmek için genellikle 18-30 seans tedavi gerekir.[17,18]

Remisyondan sonra nükslere engel olmak amacı ile idame tedavisi yapılır. Bu tedavi sırasında UVA dozu aynı kalırken tedavi sıklığı azaltılır. Önerilen protokol; 1 ay haftada 2, 1 ay haftada 1 tedavi şeklindedir. İdame tedavisi sırasında alevlenmeler görülebilir, bu durumda tedavi sıklığı arttırılır. Guttat ve plak tip psoriasisde %35, eritrodermik psoriasisde ise %58 oranında nüks tespit edilmiştir.[18]

Topikal PUVA: Psoriasis tedavisinde PUVA'nın ilk kullanımı topikal uygulama şeklindedir. Topikal uygulamada %0.1-1'lik 8-MOP veya 4, 5, 8 TMP sürülür ve takiben 5 dk- 2 saat sonra UVA uygulanır. Ancak bu yöntemde doz ayarlamasının zorluğu, olası fototoksik lokalize vezikülasyon ve düzensiz hiperpigmentasyon gelişimi, tek tek lezyonlara uygulamanın zaman alması ve tedavi sırasında tutulmamış bölgelerde yeni lezyonların gelişebilmesi söz konusu olduğundan topikal PUVA ancak tedaviye dirençli plaklar ve özellikle palmoplantar lezyonlarda tüm vücut oral PUVA'ya ek olarak verilebilir. Ayrıca tırnak psoriasisinde de %1'lik 8-MOP solüsyon ile haftada 2-3 uygulama ile olumlu sonuç alınabilir.[18]

Banyo PUVA ile de oldukça başarılı sonuçlar alınmıştır. Tedaviye cevap oral PUVA kadar iyidir ve kümülatif UVA dozu daha azdır. Sistemik fototoksisite riski yoktur ve bulantı, kusma gibi yan etkiler daha azdır, oral PUVA'ya dirençli bazı hastalarda iyi cevap alınabilmektedir.[18]

PUVA'ya UVB eklenmesiyle sinerjistik etki sağlanır.[18]

Psoriasis yönetiminde oral PUVA uygulamasında iki protokol uygulanır;[5,7-13,16,17]

1- Amerikan protokolünde Fitzpatrick deri fototipine göre başlangıç dozu seçilir. Haftada 2-3 kez uygulama yapılır (Tablo 3). Açık renkli hastalarda daha hızlı cevap ortaya çıkmaktadır. Remisyon oranı %88, bunun için gerekli tedavi sayısı ortalama 25, tedavi süresi 12.7 hafta, kümülatif UVA dozu 245 j/cm²'dir.

2- Avrupa protokolünde ise; 2 gün üst üste tedavi, 3 gün ara, tekrar 2 gün tedavi şeklinde haftada 4 gün tedavi verilir. Remisyon oranı %89, bunun için gerekli ortalama tedavi sayısı 20, tedavi süresi 5.3 hafta, kümülatif UVA dozu 96 J/cm²'dir.

Bu önerilere rağmen zaman kazanmak ve daha pratik olması açısından birçok merkezde Amerikan protokolü kullanılmaktadır. Ülkemizde genellikle Amerikan protokolü uygulanmaktadır. Jeneralize püstüler psoriasisde PUVA ile başarılı sonuçlar alınabilmekle birlikte bazı hastalarda remisyon için MTX veya asitretin ile kombinasyon gerekmektedir.

El içi ve ayak tabanındaki püstüler erüpsiyonlar tedaviye dirençlidir. Topikal 8-MOP ile kombinasyon, bazı olgularda banyo PUVA veya Re-PUVA kullanımı ile daha iyi sonuç alınabilir.

Tırnak psoriasisinde de PUVA etkili olmakla birlikte, başarı oranı diğer atipik psoriasis tiplerinde olduğu gibi düşüktür, özellikle pitting bulgusu tedaviye cevap vermez.

Psoriatik artropatide, MTX tedavisinde olduğu kadar belirgin olmasa da PUVA tedavisi sırasında gerileme tespit edilmiştir.[19]

Mikozis Fungoides (MF) (bakınız Konu 30)

PUVA tedavisini takiben malign klon içeren $CD4^+$ T hücrelerinin infiltrasyonu azalır, Langerhans hücreleri ve keratinositlerden IL-2 ve IL-6 üretimini artar, TNF-α seviyelerinde artış gözlenir. Ayrıca DNA sentezini inhibe ederek hücre proliferasyonunu engellemektedir. İmmunohistolojik değişikliklerin PUVA'nın sitotoksik veya antiproliferatif etkilerine bağlı olduğuna inanılır.[20,21]

Primer KTHL'da tedavide PUVA haftada 2-3 kez, maksimum 200 seans ve maksimum 1200 j/cm² olarak uygulanır. T1'de tam cevap %95, T2'de ise %59 olarak saptanabilir. Ayda bir idame ile 3.6 yıl remisyon sağlanır. Erken evre MF'te doğal güneş ışığının yararlı etkisinden yola çıkarak Gilchrest ve ark. ilk olarak PUVA'nın KTHL'de başarılı kullanımını bildirmişlerdir.[20] Diğer tedavilere yetersiz yanıt alınan ve histolojik olarak da doğrulanan plak veya tümöral evre MF ya da eritrodermik KTHL olan hastalarda tedavinin etkinliği gösterilmiştir.[21]

KTHL fotokemoterapisinde tedavi planı ve doz ayarlamaları temelde psoriasis ile aynıdır ve temizlenme, idame ve izlem olmak üzere 3 evreden oluşmaktadır. Bazı yazarlar remisyonun daha önceki lezyonlu alanların histopatolojik olarak da değerlendirilerek doğrulanması gerektiğini bildirmektedirler. Bazı kurumlarda idame tedavisi bir ay boyunca haftada iki ve sonraki bir ay haftada bir seansı içerir. Remisyon devam ediyorsa tedavi kesilir ve hasta önce

ayda bir sonra iki ayda bir olmak üzere izlenir. Relaps görülürse hasta tekrar tam iyileşme sağlanana kadar haftada üç veya dört seans PUVA ile tedavi edilir. Bazı araştırmacılar ise PUVA tedavisi için ayda bir veya iki ayda bir olmak üzere idame tedavisini savunmaktadır. KTHL'nin seyri hastadan hastaya farklılık gösterdiğinden kesin bir yaklaşım halen belirlenmiş değildir ve bireye göre tedavi planlanmalıdır.[22,23]

İlk PUVA uygulaması ile tam remisyona giren hasta oranı evre 1A'da %75-100, evre 1B'de %47-100, evre 2A'da %67-83, evre 2B'de %40-100 ve evre 3'te %33-100 olarak bildirilmiştir. Evre 4'teki hastaların çok az bir kısmı PUVA monoterapisiyle tedavi edilmiştir. Uzun dönem sonuçlar relaps oranlarına ve hastalıksız geçen ortalama süreye bağlıdır.[21-23]

PUVA ile tedavi edilen 44 hastanın takip edildiği çalışmada evre 1A'daki %59 (5/9) ve evre 1B'deki %39 (10/26) hasta ortalama 44 aylık izlemde remisyonda kalmıştır. Relaps izlenen hastalardan evre 1A'dakilerin ortalama 20 ay ve evre 1B'dekilerin ortalama 17 ay hastalıksız geçen dönemleri olmuştur. Evre 2B'deki tüm hastalarda (7/7) multipl nüksler olmuştur ve evre 3'teki 2 hastadan (ikisi de başlangıçta remisyona girmiştir) birinde idame tedavisi esnasında nüks olmuş, diğerine ise izlemler esnasında ulaşılamamıştır.[24]

Relapslar genelde ilk uygulamada olduğu gibi yine PUVA'ya yanıt verir. Klinik remisyonlar direkt olarak malign infiltrasyonun fototoksik destrüksiyonu ile ilişkilidir. Yani tam iyileşme, hücreler epidermis ve yüzeyel dermise sınırlı kaldıklarında ve UVA'nın deriye penetrasyon derinliğini geçmediklerinde sağlanabilir. Tümöral evre KTHL hastaları daha yüksek oranda erken nüks gösterirler, bu nedenle idame tedavisi gerektirmektedir.[21-23]

Günümüze kadar elimizde olan bilgiler doğrultusunda PUVA erken evre (1A-2A) MF'de etkili bir tedavi seçeneği olarak görülmektedir. Böylece yüksek oranlarda tam iyileşme elde edilebilir ve hastaların önemli bir yüzdesi hastalıktan yıllar boyunca kurtulur. İleri evrelerde ise (2B-4B) PUVA monoterapi olarak yeterli değildir, ancak adjuvan olarak uygulandığında derideki tümör yükünü azaltabilir ve hastaların yaşam kalitesini yükseltebilir. PUVA tedavisi lenfoma deriye sınırlı kaldığı sürece remisyonu sağlamada oldukça etkili iken bu tedavinin KTHL'nin doğal seyri ve hastanın yaşam süresine etkisi henüz bilinmemektedir.[21-24]

Vitiligo (bakınız Konu 29)

Psoralenlerin melanositlerdeki DNA ile fotokonjugasyonu, mitoz ve melanosit proliferasyonu, melanozomların melanizasyon ve formasyonunda artış, melanozomların keratinositlere transferinde artış, tirozin sentezinde artış mekanizmaları ile psoralenler melanogenezi stimüle ederler. PUVA melanogenezi, melanosit proliferasyonunu arttırdığı gibi migrasyonunu da uyarmaktadır. Keratinosit ve melanosit arasındaki iletişim artışının IL-1 vasıtasıyla oluştuğunu gösterilmiştir. IL-1'in indüklenmesi ile MSH reseptör aktivitesinin arttığı düşünülmektedir. Prolifere melanositlerdeki MSH reseptör artışı sonucu yeni tirozinaz enzimi sentezi ve aktivasyonu olur.[25]

Hastalığın tedavisinde halen en etkili ve yaygın kullanılan yöntem PUVA tedavisidir. Topikal PUVA ve oral PUVA kullanılabilir. Topikal PUVA, lokalize vitiligo yerleşimli çocuklarda ve lezyon genişliği vücut yüzeyinin %1-2, nadiren %5'ini geçmeyen erişkinlerde kullanılabilir. Şiddetli fototoksik reaksiyon, bül oluşumu ve perilezyonel hiperpigmentasyon gibi yan etkileri nedeniyle sık tercih edilmez. PUVA tedavisinde hasta seçimi önemlidir.[25] Hastalar 12 yaş ve üstünde olmalı ve 12-24 ay tedaviye devam edebilecek durumda olmalıdır.

Tedavi sayısı haftada 2-3 olup tedaviler arası süre en az 1 gün olmalıdır. Ortalama tam tedavi en az 150 (100-300) seanstır. Oral PUVA'da repigmentasyon 15-25 tedaviden sonra başlar. Altı ayın sonunda veya yaklaşık 50 tedaviden sonra cevap olarak nitelenen perifoliküler repigmente makül gelişimi yoksa tedavi kesilmelidir. Tam pigmentasyon olmadan tedavi bırakılırsa oluşan repigmentasyon geri dönebilir. PUVA tedavisi ile vitiligolu hastalarda depigmente alanlarda %50-70 oranında repigmentasyon bildirilmiştir. Tedaviye cevabı belirlemede en önemli prognostik faktör lezyon lokalizasyonudur. Maksimum pigmentasyon perioral ve periorbital bölge hariç yüzde ve boyunda olurken; gövde, kol ve bacaklarda orta derecede; el ve ayakta minimum repigmentasyon olmaktadır. Akrofasiyal ve segmental vitiligoda yanıtın iyi olmadığı ve bu olgularda cerrahi repigmentasyon tekniklerinin kullanılması gerektiği akılda tutulmalıdır.[25,26]

Atopik Dermatit (bakınız Konu 32)

PUVA'nın atopik dermatit tedavisindeki etki mekanizması tam olarak anlaşılamamakla birlikte etiyopatogenezde rol alan, T helper hücreleri ve Langerhans hücreleri üzerine immünsüpresif etkilerinin olduğu bilinmektedir. PUVA sadece orta dereceli değil şiddetli eritrodermik olgularda da tedavi amacıyla kullanılabilir. Tedaviye yanıt iyi olmakla birlikte yüksek ve erken nüks oranı nedeni ile psoriasise göre daha uzun tedavi ve idame gerektirir.[27]

Liken Planus (bakınız Konu 35)

Jeneralize liken planusda sistemik kortikosteroid tedavisine alternatif olarak kullanılabilir. Ancak psoriasisle kıyaslandığında tedaviye daha dirençli olup nüksler daha sıktır. Tedavi sırasında bazı hastalarda alevlenmeler görülür. Re-PUVA ile daha iyi cevap alınabilir. Banyo PUVA da etkili bulunmuştur. Oral liken planusta özellikle atrofik ve eroziv tiplerde 8-MOP oral PUVA ile başarılı sonuçlar alınmıştır.[28]

Ürtikerya Pigmentoza (bakınız Konu 35)

Deri lezyonlarında geçici düzelme sağlar. Remisyon süresi birkaç hafta ile 10 yıl arasında değişir. Rekürrensler çoğunlukla tedavinin kesilmesinden birkaç ay sonra görülür. Ürtikerya pigmentozada olduğu kadar sistemik mastositozda da deri lezyonlarına etkilidir. Bazı hastalarda histamine bağlı migren ve flaşingte de gerileme olmaktadır. Etki mekanizması tam bilinmemekle birlikte PUVA ile mast hücre degranülasyonunun azaldığı, mast hücre döngüsünün arttığı ve mast hücre apopitozunun indüklendiği in-vitro olarak gösterilmiştir.[29]

Alopesi Areata (bakınız Konu 31)

PUVA'nın saç foliküllerine karşı lokal immünolojik aktiviteyi, Langerhans hücrelerini azaltıp lenfosit fonksiyonlarını değiştirerek yaptığı düşünülmektedir. Alopesi areatada yapılan çalışmalarda topikal ve sistemik PUVA ile %15-70 arasında başarı oranları bildirilse de tedavi süresi uzun olup nüks oranı yüksektir. Multipl plaklı alopesi areatada alopesi totalis ve alopesi universalise göre cevap daha iyidir. Turban-PUVA'da haftada 3-4 uygulama ile başarılı sonuç alınmış ve tedavinin hastalar tarafından iyi tolere edildiği gözlenmiştir.[30,31]

Kutanöz Graft-Versus-Host Hastalığı (bakınız Konu 35)

Kronik tipte immünsüpresif tedavilere yanıt vermeyen özellikle likenoid tipteki deri lezyonlarının ve bazı olgularda oral lezyonların tedavisinde etkili olduğu; sklerodermoid tipte ise deri lezyonlarını etkilemediği gösterilmiştir. Eritrodermik akut kutanöz graft versus host hastalığında da oral ve topikal 8-MOP PUVA ile deri lezyonlarında tam iyileşme sağlandığı bildirilmiştir.[32]

Granuloma Anulare (bakınız Konu 35)

Jeneralize tipte oral ve banyo PUVA ile tam iyileşme sağlanmakla birlikte remisyonun devamı için uzun süreli idame tedavisi gerekmektedir. Lokalize granuloma anularede de krem PUVA etkili bulunmuştur.[33]

Akut ve Kronik Pitriyazis Likenoides, Lenfomatoid Papülozis (bakınız Konu 35)

Oral PUVA'nın yanı sıra banyo PUVA ile de tedaviye iyi cevap verir.[34]

Bunların dışında iktiyozis linearis sirkumfleksa, nodüler prurigo, hipereozinofilik sendrom, skleromiksödem, hipopigmente sarkoidoz, transient akantolitik dermatit ve pitriyazis alba da tedavi amacı ile PUVA kullanılmıştır.[10,11,16]

Fotodermatozların Önlenmesinde PUVA (bakınız Konu 34)

PUVA'nın pigmentasyonunu arttırarak ışığa uzun süreli toleransı sağlayabilme özelliğinden faydalanılmıştır.[10]

Polimorf Işık Erüpsiyonu (bakınız Konu 34)

Fototerapinin güneş ışığına toleransı arttırmasının mekanizması tam bilinmemekle birlikte hiperpigmentasyon ve stratum korneum tabakasında kalınlaşmanın etkili olabileceği, bunun yanı sıra Langerhans hücreleri ve antijen yanıtını azaltıp lokal anti-inflamatuvar etkide bulunabileceği ileri sürülmüştür. Ayrıca supresör T lenfositlerin indüklendiği ve helper/supresör T hücre oranının azaldığı gözlenmiştir. Polimorf ışık erüpsiyonu başta olmak üzere bir çok fotodermatozda profilaktik desensitizasyon amacıyla başarı ile kullanılabilmektedir. Hastaların %70'inde haftada 2-3 seans olmak üzere 3-4 haftalık PUVA tedavisi en az 2-3 ay güneş ışığı ile yeni lezyon gelişimini engellemektedir. Hastaların bir kısmında tedaviye başlangıçta hastalıkta alevlenme olsa da ilerleyen dönemde bu ortadan kalkmaktadır, eğer ciddi ise oral steroid verilebilir. Tedaviye başlangıç dozu ve doz arttırımı psoriasisdeki gibidir.[35,36]

Solar Ürtiker (bakınız Konu 34)

Solar ürtiker profilaksisinde de en etkili tedavi PUVA'dır. Tek tedavi sonrası güneş ışığına tolerans 10 kat ve daha fazla artmaktadır. Hasta düzenli güneşe çıktıkça koruyucu etki yaz boyunca devam eder. Bazı hastalarda ürtiker eşiği MFD'den daha düşük olduğundan ilk seanslarda sorun çıkabilir. Her PUVA seansından birkaç saat önce vücudun kadranlara ayrılıp UVA uygulanması faydalı olabilir.[37]

İlaç Etkileşimleri

Fototoksik ajanlar (doksisiklin, flurokinolonlar, tiazidler, fenotiyazinler, sülfonamidler) ya da topikal preparatlar (antralin ya da katran) PUVA'nın akut fototoksik eritem yanıtını arttırabilirler (bakınız Konu 11). CYP450-3A enzim aktivitesini arttıran ilaçlar (karbamazepin, fenition, vb.) 8-MOP metabolizmasını arttırarak etkinliğini azaltabilir.[10-13]

PUVA Tedavisinde Hasta Değerlendirme ve Takibi[10-13]

PUVA tedavisinde her hasta için yarar/risk oranı göz önünde bulundurulmalıdır (Tablo 8). PUVA tedavisine başlamadan önce kontrendike durumlar gözden geçirildikten sonra malign ve premalign lezyonlar açısından muayene yapılmalıdır. Çillenme ve deri yaşlanmasının olduğu alanlar not edilip oftalmolojik muayene yapılmalıdır. Hepatiti olan kişilerde psoralenin yavaşlamış metabolizması fotosensitivite süresini uzatabileceğinden oral PUVA kullanılmamalıdır. Renal fonksiyonlarda bozukluk da psoralen atılımını yavaşlatabilir. Yapılan çalışmalarda PUVA tedavisini

Tablo 8. PUVA tedavisi hasta değerlendirme ve takibi[10-13]

Başlangıç
Deri
Aktinik hasar, premalign ve malign lezyonların tespiti için tam deri muayenesi yapılmalıdır.
Şüpheli lezyonlarda histopatolojik konfirmasyon gerekir.
Göz$^{\Psi}$
Fizik muayene
Lens ve korneanın biyomikroskobik incelemesi
Retinanın fundoskopik değerlendirilmesi
Görme netliğinin değerlendirilmesi
Laboratuvar
Anamnez/fizik muayenede şüpheli olgularda karaciğer ve böbrek fonksiyonları değerlendirilmeli
Anamnez/fizik muayenede fotosensitivite veya otoimmün bağ doku hastalıklarından şüpheleniliyorsa sadece ANA veya lupus paneli değerlendirilmeli.
Takip
Deri
Her ay düzenli tam deri muayenesi eğitimi verilmelidir.
Şüpheli tüm lezyonlar hemen değerlendirilmelidir.
Hekim tarafından en azından yıllık tüm vücut deri kanseri taraması yapılmalıdır*
Göz
Yıllık tam göz muayenesi yapılmalıdır.
Başlangıçta veya tedavi sırasında anormal bulgu varsa daha sık değerlendirme gerekir.
Laboratuvar
PUVA tedavisi sırasında rutin laboratuvar testi uygulaması gereksizdir.
$^{\Psi}$: Göz muayenesinin ideal olarak tedavi öncesi yapılması önerilse de tedavinin birinci ayında da yapılabilir. *: Yıllık deri kanseri taraması PUVA tedavi bitiminde de uzun süre devam etmelidir.

takiben klinik olarak göz ardı edilebilecek hafif derecede BUN ve kreatinin yüksekliği olabileceği bildirilse de geniş çaplı birçok araştırmada laboratuvar verileri incelendiğinde uzun dönem PUVA tedavisi alan hastalarda klinik olarak önemli anormal bulgulara rastlanmamıştır. Topikal PUVA uygulamalarında iyileşme için gereken kümülatif doz oral PUVA'ya kıyasla daha düşük olmakla birlikte karsinojenite riskinin daha düşük olduğunu gösteren bir çalışma yoktur. Bu nedenle verilen dozun minimum tutulmasında ve koruyucu önlemlere dikkat edilmesinde yarar vardır. Vücut yüzey alanının %2'sinden daha az bölgeye (el içi ve ayak tabanı gibi) uygulanan topikal PUVA uygulamalarından sonra psoralenler plazmada tespit edilememiştir. Bunun için el ve ayak tabanına yapılan uygulamalarda tedavi sonrasında minimal 1 saat süreyle göz koruması ve günün geri kalan kısmında güneşten koruyucu kullanılması yeterli bulunmaktadır. Vücut yüzey alanı %30'un üzerinde olanlarda, çocuklarda ve atopik egzema gibi katarakt riskinin yüksek olduğu hasta gruplarında tedavi günü boyunca koruyucu gözlük önermektedir.

PUVA fotokemoterapisi ile ilişkili melanoma ve melanoma dışı deri kanserlerinin insidansı ile ilgili çalışmalarda oldukça farklı sonuçlar elde edilmiştir. PUVA tedavisi ile ilişkili deri kanseri riski, en kapsamlı şekilde Stern ve ark.[38] tarafından 1975-1976 yıllarında PUVA tedavisine başlanan 1380 psoriasisli hastanın değerlendirildiği 16 merkezli PUVA takip çalışmasında araştırılmış ve ilk 10 yılda Skuamöz hücreli karsinom (SHK) riskinin, 160 veya daha fazla tedavi alan hastalarda önemli derecede arttığı; bu riskin 337 ya da daha fazla PUVA tedavisi alan hastalarda, tedavi sayısı 100'den az olan hastalarla karşılaştırıldığında 8 kattan fazla olduğu gösterilmiştir. Bu çalışmada ilk 20 yılda 237 hastada 1422 SHK geliştiği bazal hücreli karsinom (BHK) riskinin ise sadece çok aşırı sayıda (≥337 tedavi) PUVA'ya maruz kalan hastalarda ve özellikle 2. dekattan sonra arttığı bildirilmiştir. Stern ve Lunder[39], 1984-1998 yılları arasında yaptıkları bir diğer çalışmada, her biri en az 150 hastadan oluşan ve takip süreleri en az 5 yıl olan 9 çalışmanın metaanalizinde yüksek doz UVA tedavisinin (≥200 tedavi, ya da 2000 j/cm^2), düşük doz tedavi ile karşılaştırıldığında (≥100 tedavi, 1000 J/cm^2) SHK riskini önemli derecede (14 kat) artırdığını saptamışlardır. Stern[40] bu konudaki sonuçlarını 1975-2005 yıllarını içeren 30 yıllık prospektif bir çalışması ile netleştirmiştir ve sonuçlar kabul görmüştür. Bu çalışmaya göre PUVA seans sayısı 150'den az olduğunda SHK gelişme riski üzerine önemli etkilere sahip değilken 150'den fazla olduğunda SHK gelişme riskinde önemli bir artışa neden olduğu saptanmıştır. Seans sayısı 350 seanstan fazla olduğunda ise bu riskin en üst düzeye ulaştığı ve hatta hastaların yarısından fazlasında multipl SHK (ortalama 4.2/hasta) geliştiği gözlemlenmiştir. Ayrıca bu çalışmada PUVA tedavisinin yüksek dozda bile belirgin ölçüde BHK riskini artırmadığı sonucu da vurgulanmıştır. Uzun süreli PUVA ile tedavi edilen hastalarda ortaya çıkan SHK gelişme riski şiddetli psoriasis tedavisindeki diğer tedavilere göre bu tedavinin riskinin belirlenmesinde dikkate alınmalıdır. Birçok çalışmada PUVA tedavisinde melanom insidansında artış gözlenmediği bildirilmiştir.[41] Ancak Stern ve ark.[42] PUVA takip çalışmasındaki hasta grubunda melanom riskinin, ilk tedaviden 15 yıl sonra özellikle tedavi sayısı 250'den fazla olan hastalarda yaklaşık 5 kat arttığını gözlemlemişlerdir. Daha sonra, yine Stern ve ark.[43] aynı hasta grubunda yaklaşık 25 yılda 23 hastada 26 invazif veya insitu melanom geliştiğini bildirmişlerdir. Bu riskin yüksek doz PUVA'ya maruziyet ve geçen süre ile arttığını, ayrıca deri fototipi I ve II olan hastalarda deri fototipi II ve IV olanlara göre 3 kat yüksek olduğunu gözlemlemişlerdir.

Kaynaklar

1. Hönigsmann H. History of phototherapy in dermatology. Photochem Photobiol Sci 2013; 12: 16-21.
2. Gasparro FP, Felli A, Schmitt IM. Psoralen photobiology: the relationship between DNA damage, chromatin structure, transcription, and immunogenic effects. Recent Results Cancer Res 1997; 143: 101-27.
3. Dall'Acqua F, Vedaldi D, Caffieri S, et al. Principles of psoralen photosensitization. In: Hönigsmann H, Jori G, Young AR editors. The Fundamental Bases of Phototherapy, OEMF SpA, Milan, 1996, 1-16.
4. Weichenthal M, Schwarz T. Phototherapy. How does UV work? Photodermatol Photoimmunol Photomed 2005; 21: 260-6.
5. Lowe NJ, Chizhevsky V, Gabriel H. Photo(chemo)therapy: general principles. Clin Dermatol 1997; 15: 745-52.
6. Shephard SE, Panizzan RG. Carcinogenic risk of bath PUVA in comparison to oral PUVa therapy. Dermatology 1999; 199: 106-21.
7. Krutmann J, Morita A, Elmets CA. Mechanisms of photo (chemo) therapy. in: Krutman J, editor. Dermatological phototherapy and photodiagnostic methods, Springer Verlag, 2011, 63-77.
8. Krutmann J, Morita A. Therapeutic photomedicine: phototherapy. in: Wolff K, Goldsmith LA, Katz SI, Gilchrest BA, Paller AS, Leffel DJ, editors. Fitzpatrick's dermatology in general medicine, seven print, New York, McGraw Hill Medical, 2008, 2243-62.
9. Hönigsmann H, Schwarz T. Ultraviolet therapy in dermatology. in: Bolognia JL, Jorizza JL, Rapini RP, editors. two print, Spain, Mosby Elseiver, 2008; 2053-69.
10. Morrison WL, Richard E. PUVA photochemotherapy and other phototherapy modalities. In Comprehensive Dermatologic Drug Therapy. in: Wolverton SE, editors. threeth. Philadelphia, Elsevier Saunders, 2012, 279-90.
11. Totonchy MB, Chiu MW. UV-based therapy. Dermatol Clin 2014; 32: 399-413
12. Richard EG, Morrison W. Psoralen plus ultraviolet plus ultraviolet-A (PUVA) photochemotherapy. In Callen J, editor. Uptodate, Retrivel from, http://www.uptodate.com/index.html 2015.
13. Menter A, Korman NJ, Elmets CA, et al. Guidelines of care for the management of psoriasis and psoriatic arthritis: Section 5. Guidelines of care for the treatment of psoriasis with phototherapy and photochemotherapy. J Am Acad Dermatol 2010; 62: 114-35.
14. Halpern SM, Anstey AV, Dawe RS, et al. Guidelines for topical PUVA: a report of a workshop of the British photodermatology group. Br J Dermatol 2000; 142: 22-31.
15. Hönigsmann H. Phototherapy for psoriasis. Clin Exp Dermatol 2001; 6: 343-50.
16. Schneider LA, Hinrichs R, Scharffetter-Kochanek K. Phototherapy and photochemotherapy. Clin Dermatol 2008; 26: 464-76.
17. Bulat V, Situm M, Dediol I, et al. The mechanisms of action of phototherapy in the treatment of the most common dermatoses. Coll Antropol 2011; 35(suppl 2): 147-51.
18. Almutawa F, Alnomair N, Wang Y, et al. Systematic review of UV-based therapy for psoriasis. Am J Clin Dermatol 2013; 14: 87-109.
19. Walker D, Jacobe H. Phototherapy in the age of biologics. Semin Cutan Med Surg 2011;30: 190-8.
20. Gilchrest BA, Parrish JA, Tanenbaum L, et al. Oral methoxsalen photochemotherapy of mycosis fungoides. Cancer 1976; 38: 683-9.
21. Humme D, Nast A, Erdmann R, et al. Systematic review of combination therapies for mycosis fungoides. Cancer Treat Rev 2014; 40: 927-33.
22. Trautinger F. Phototherapy of mycosis fungoides. Photodermatol Photoimmunol Photomed 2011; 27: 68-74.
23. Watson A. Photochemotherapy for mycosis fungoides: current status. Australas J Dermatol 1997; 38: 9-11.

24. Tanew A, Hönigsmann H. Ultraviolet B and psoralen plus UVA phototherapy for cutaneous T-cell lymphoma. Dermatol. Ther 1997; 4: 38-46.
25. Pacifico A, Leone G. Photo(chemo)therapy for vitiligo. Photodermatol Photoimmunol Photomed. 2011; 27: 261-77.
26. Whitton ME, Pinart M, Batchelor J, et al. Interventions for vitiligo. Cochrane Database Syst Rev 2010; 20: CD003263.
27. Gambichler T. Management of atopic dermatitis using photo(chemo)therapy. Arch Dermatol Res 2009; 301: 197-203.
28. Wackernagel A, Legat FJ, Hofer A, et al. Psoralen plus UVA vs. UVB-311 nm for the treatment of lichen planus. Photodermatol Photoimmunol Photomed 2007; 23: 15-9.
29. Mackey S, Pride HB, Tyler WB. Diffuse cutaneous mastocytosis. Treatment with oral psoralen plus UV-A. Arch Dermatol 1996; 132: 1429-30.
30. Broniarczyk-Dyla G, Wawrzycka-Kaflik A, Dubla-Berner M, et al. Effects of psoralen-UV-A-Turban in alopecia areata. Skinmed 2006; 5: 64-8.
31. Mohamed Z, Bhouri A, Jallouli A, et al. Alopecia areata treatment with a phototoxic dose of UVA and topical 8-methoxypsoralen. J Eur Acad Dermatol Venereol 2005; 19: 552-5.
32. Hoffner MV, Carrizosa Esquivel A, Pulpillo Ruiz A, et al. Two cases of cutaneous chronic graft versus host disease in treatment with psoralen plus ultraviolet-A-bath photochemotherapy. J Drugs Dermatol 2009; 8: 1027-9.
33. Browne F, Turner D, Goulden V. Psoralen and ultraviolet A in the treatment of granuloma annulare. Photodermatol Photoimmunol Photomed 2011; 27: 81-4.
34. Farnaghi F, Seirafi H, Ehsani AH, et al. Comparison ofthe therapeutic effects of narrow band UVB vs. PUVA in patients with pityriasis lichenoides. J Eur Acad Dermatol Venereol 2011; 25: 913-6.
35. Janssens AS, Pavel S, Out-Luiting JJ, et al. Normalized ultraviolet (UV) induction of Langerhans cell depletion and neutrophil infiltrates after artificial UVB hardening of patients with polymorphic light eruption. Br J Dermatol 2005; 152: 1268-74.
36. Hönigsmann H. Mechanisms of phototherapy and photochemotherapy for photodermatoses. Dermatol Ther 2003; 16: 23-7.
37. Dawe RS. Induction of tolerance in solar urticaria by ultraviolet A 'rush hardening': is this true desensitization? Br J Dermatol 2012; 167: 4-5.
38. Stern RS, Leibman EJ, Väkevä L. Oral psoralen and ultraviolet Alight (PUVA) treatment of psoriasis and persistent risk of nonmelanomaskin cancer. PUVA Follow-up Study. J Natl Cancer Inst 1998; 90: 1278-84.
39. Stern RS, Lunder EJ. Risk of squamous cell carsinoma and methoxsalen (psoralen) and UV-A radiation (PUVA). A meta-analysis. ArchDermatol 1998; 134: 1582-5.
40. Stern RS, PUVA Follow-up study. The risk of squamous cell and basal cell cancer associated with psoralen and ultraviolet A therapy: a 30-year prospective study. J Am Acad Dermatol 2012; 66: 553-62.
41. Lindelof B, Sigurgeirson B, Tegner E, et al. PUVA and cancer risk: The Swedish foolow-up study. Br J Dermatol 1999; 141: 108-12.
42. Stern RS, Khahn NT, Vakeva LH. Malign melanoma in patients treated for psoriasis with methoxsalen (psoralen) and ultraviolet A radiation(PUVA). The PUVA Follow-Up Study. N Engl J Med 1997; 336: 1041-5.
43. Stern RS, PUVA Follow up Study. The risk of melanoma in association with log-term exposure to PUVA. J Am Acad Dermatol 2001; 44: 755-61.

Ultraviyole B Fototerapisi: Geniş Bant ve Dar Bant

Emel Bülbül Başkan, Serkan Yazıcı

Uludağ Üniversitesi, Bursa



Can Alıcı Noktalar

- Ekzojen fotoduyarlandırıcı gerektirmeyen ultraviyole B (UVB) temel olarak keratinosit, melanosit ve Langerhans hücreleri gibi epidermal yapılar tarafından absorbe edilir.
- UVB'nin tedavi edici etkilerinin çoğu pre-mutajenik primidin dimerlerine bağlıdır.
- Başlangıç dozu, kişisel minimal eritem dozu (MED) ve deri tipine göre belirlenir.
- Temel olarak 3 protokol izlenmektedir, psoriasis protokolü, kutanöz T hücreli lenfoma (KTHL) protokolü, Vitiligo protokolü.
- Akut dönemde, fototoksik reaksiyonlar, eritem, ağrı, kserozis, bül oluşumu ve herpes simpleks virüs infeksiyonu başlıca yan etkilerdir.
- Kronik dönemde en önemli potansiyel yan etkiler fotoyaşlanma ve karsinogenezdir.
- Dar bant UVB tedavisi etkinlik ve güvenirliğinin yanı sıra pratik ve ekonomik olması nedeniyle geniş bant UVB tedavisinin yerini almaktadır.

Giriş

Doğal güneş ışığının psoriasis, atopik dermatit gibi bir çok deri hastalığını iyileştirdiği (Helioterapi) asırlardır bilinmektedir. 1925'te Goeckerman doğal güneş ışınlarını katran ile birlikte uygulandığında psoriasis tedavisindeki faydalı etkisini gösterdikten sonra 1953'te Ingram, ditranol ve katran ile ultraviyole B (UVB; 280-320 nm) kombinasyonunu psoriasis tedavisinde kullanmış ve bu uygulama, özellikle ABD'de psoriasis için standart bir tedavi yöntemi olmuştur.[1,2] 1970'li yıllarda, tek başına geniş bant UVB tedavisi, hafif eritem yapan dozlarda psoriasisin hafif formlarının tedavisinde kullanılırken 311±2 nm dalga boylarının geniş bant UVB'den daha etkili olduğu gözlenmiş ve 1980'lerin ortalarında selektif olarak 311±2 nm arası ışın veren floresan lambalar ile dar bant UVB tedavisi geliştirilmiştir. İlk olarak Avrupa'da kullanıma giren dar bant UVB tedavisi ile ilgili klinik deneyimler 1980'li yılların sonlarında bildirilmeye başlanmıştır.[3]

Ultraviyole B'nin Fotobiyolojik Etki Mekanizmaları

Literatürde TL-01 olarak da tanımlanan UVB fototerapisi, ekzojen fotoduyarlandırıcılar gerekmeksizin yapay UVB ışığının kullanımından oluşmaktadır. UVB temel olarak keratinosit, melanosit ve Langerhans hücreleri gibi epidermal yapılar tarafından absorbe edilir. Absorbe edilen UV ışığı, endojen kromoforlar tarafından emildikten sonra UV emen biyomoleküllerle oluşan fotokimyasal reaksiyonlar tedavi edici etkilere neden olur. UVB için en önemli kromoforlar; keratin, melanin, kollajen, elastin, ürokanik asit ve nükleer DNA'dır.[4] UV'nin nükleotidler tarafından emilmesi DNA foto ürünlerinin özellikle de pre-mutajenik primidin dimerlerinin oluşmasına neden olur. UVB'nin tedavi edici etkilerinin çoğu primidin dimerlerine bağlı olmakla beraber bir çok farklı mekanizma ile fotobiyolojik ve terapötik etkisini göstermektedir.

1. Pigmentasyon Artışı

- α-melanokortinin c-AMP yolu aktivasyonu ile melanosit proliferasyonu ve melanogenezisi artırır.
- Keratinositlerden parakrin yolla melanogenezi arttıran nitrik oksit (NO) üretimini artırır.
- Tirozinaz mRNA ekspresyonunu ve enzimatik aktivitesini arttırır.
- Melanosit stimulan hormon (MSH), reseptör bağlanma aktivite ve melanokortin reseptör gen ekspresyonun artışı sağlar.
- Melanositlerden Kortikotropin-releasing hormon (CRF) üretim ve salınımını artırır.

Vitiligo tedavisindeki etkinlik temel olarak melanin üretimindeki artış ve immünmodülatör etki ile açıklanmaktadır.

2. Lokal Deri İmmün Sistem Cevabını ve İnflamasyonu Düzenler

- Keratinositlerde immünsüpresyona yol açan Tümör Growth Faktör β-1 (TGFβ-1) üretimini artırır.
- İnterlökin-10 (IL-10), α-MSH ve Prostaglandin E_2 (PGE_2) gibi anti-inflamatuvar sitokinlerin üretimini artırarak natural killer (NK) hücre aktivitesini baskılar.
- PG, Tümör Nekrotizan Faktör-α (TNF-α) gibi pro-inflamatuvar sitokin üretimini arttırır.
- IL-12, IFN- γ üretimini baskılayarak Th1→Th2 değişimini önler.
- Langerhans hücre deplesyonu sağlar ve lenf noduna göçünü önler.
- İnterselüler adezyon molekülü (ICAM)-1 ekspresyonunu baskılar.
- Selektif olarak T hücrelerinde pro-inflamatuvar sitokin üretimini azaltır.

Ürokanik asitin trans formdan cis forma izomerizasyonunu artırırarak psoriasis dışı hastalıklarda immünmodülatör etki gösterir.[5-7]

3. Tümör Oluşumu

- Keratinositlerde p53 tümör supressör gen ekspresyonunu artırır.
- Keratinositlerde C-Jun ve C-Fos proto-onkogen transkripsiyonunu artırır.
- Selüler DNA hasarı yapar.

DNA sentezini inhibe edici etkisi psoriasis gibi hiperproliferatif hastalıklarda en önemli etki mekanizmasıdır.

4. Programlı Hücre Ölümünü Tetikler (Güneş Yanığı Hücreleri)

- Epidermisi infiltre eden T ve mast hücreleri UVB aracılı apopitoza duyarlıdır.
- Keratinositlerde 1.25 dihidroksi vitamin-D3, TGFß-1 ve Ca^2 artışı yapar.

T hücre apopitozu özellikle egzema ve T hücreli lenfoma gibi hastalıklarda temel etki mekanizmasıdır.[8]

5. Metabolik Değişiklikler

- Süperoksit dismutaz seviye ve aktivitesini artırarak serbest radikal düzeyini artırır.

Değişik fotobiyolojik yolakların birbirlerine olan etkileri tamamen anlaşılmış olmamakla beraber UVB'nin immünmodülatör etkisinin özellikle keratinosit ve T lenfosit hücre siklus değişiklikleri, NK hücre aktivasyonunun baskılanması, pro-inflamatuvar ve anti-inflamatuvar sitokin ekspresyonunun düzenlenmesi, oksidatif stres aktivasyonu ve çeşitli metabolik yolakların aktivasyonu ile oluştuğu düşünülmektedir.[9,10]

Ultraviyole B Tedavi Protokolü

Başlangıç Dozu, Tedavi Sıklığı ve Doz Artımı

UVB tedavi protokolünde başlıca üç komponent vardır; başlangıç dozu, tedavi sıklığı ve doz artımı. Son zamanlarda İngiliz ve İskoçyalı Dermatologlar UVB fototerapisi doz ve kalibrasyonları için tedavi rehberleri yayınlamış olsa da klinisyenin tecrübesi, hastalığın şiddeti, hastanın şartları, fototerapi merkezinin ulaşılabilirliği ve koşulları göz önünde bulundurularak doz modifikasyonları uygulanabilmektedir.[11,12] Fototerapi öncesinde tüm olgulara standart fotokorunma önlemleri uygulanır; tedavi esnasında gözlük takılması, erkek hastaların genital bölgelerinin kapatılması ve tedavi günü boyunca en az 15 faktörlü bir güneşten koruyucu kullanılması önerilmektedir. Başarılı bir tedavi için başlangıç dozu çok önemlidir, düşük doz başlanması fazla seansa neden olurken yüksek doz uygulamaların fototoksisite hatta köbnerizasyona neden olabileceği unutulmamalıdır. Fototerapiye başlamadan önce hastanın UV'ye karşı hassasiyetinin fotoyama testi ile belirlenmesi tavsiye edilir, çünkü deri tipi, bireyin gerçek hassasiyetini tek başına her zaman yansıtmaz, fakat pratik nedenlerden dolayı genelde uygulanmamaktadır. Sık olmamakla birlikte steroid olmayan anti-inflamatuvar ilaçlar, kalsiyum kanal blokerleri, fenotiazinler gibi bazı fotoaktif ilaçların minimal eritem dozunu (MED) düşürebileceği unutulmamalıdır.

Minimal Eritem Dozunun Hesaplanması

Çeşitli fototerapi uygulamalarına rağmen başlangıç dozunun, kişisel MED dozuna göre belirlenmesi ve doz artışları literatürde genel kabul görmektedir. Test güneşten korunan; kalça, sırtın alt bölümü veya ön kol fleksör yüzüne uygulanır. Seçilen alanda 1-2 cm^2 'lik kare veya dairesel 6 küçük alana artan serilerde (Tablo 1) UVB uygulanır. MED, uygulamadan 24 saat sonra kabul edilebilir en az eritem reaksiyonuna neden olan minimum dozdur. Başlangıç dozu MED'in %50'si ile %100'ü arası değişebilmekle birlikte en sık kullanılan MED %70'tir. Özellikle deri tipi koyu kişilerde "doz-kısıtlayan eritem" olarak da bilinen derideki yanmanın tedavinin etkinliğini azaltmasını önlemek amacıyla başlangıç dozu MED'in %100'ü olarak seçilebilir.[13]

Tablo 1. Deri fototipine göre MED hesaplanması için (mj/cm²) öneriler
Deri fototipi 1-2: 10, 20, 30, 45, 60, 75, 90, 105, 120
Deri fototipi 3-4: 30, 40, 50, 60, 75, 90, 105, 120, 140
Deri fototipi 5: 50, 65, 80, 95, 110, 130, 150, 170, 200

Başlangıç dozunun belirlenmesinde MED dozu baz alındığında kişisel MED'inin %70'i ile başlanmakta ve eritem yoksa her seansta %20 oranında artırılması önerilmektedir. Diğer bir uygulamada başlangıç dozu olarak kişinin MED'inin %50'si ile başlanarak deri tipi I-III olanlarda her seansta %10-15, 4-5 olanlarda %15-20 artırılabilir (Tablo 2). Doz artışları, klinik olarak kabul edilebilir eritemin elde edildiği dozun klinik indikatör olarak kullanımına göre belirlenir. Her iki rejimde de hafif eritem varsa aynı dozda devam edilmesi veya doz azaltılması önerilmektedir.

Tablo 2. Minimal eritem dozu (MED) baz alınarak uygulanan tedavi önerileri
Başlangıç dozu, MED'in %70'i:
Tedavi sıklığı: Haftada 3 kez
Doz artımı:
Eritem yok: %10-40
Hafif eritem: %20
Orta derecede: Önceki doz tekrarı (keskin sınırlı asemptomatik)
Yan etki:
Asemptomatik, iyi sınırlı eritem: Seans atlanır, sonra aynı dozda başlayıp, her seansta %10 arttırılır.
Şiddetli semptomatik eritem: %10 doz azaltılır.
Eritem ve yanma: Tedaviye ara verilir.
Ağrılı eritem, ödem, bül: Düzelene kadar seanslar iptal edilir ve dozu yarıya indirilir, her seansta %10 artırılır.
Başlangıç dozu, MED'in %50'si:
Tedavi sıklığı: Haftada 3 kez
Doz artımı (Her seansta):
Deri fototipi 1-3: %10-15
Deri fototipi 4-5: %15-20
Yan etki:
Hafif eritem, hassasiyet: Aynı doz/doz azaltılması

Başlangıç dozu seçiminde kişinin MED'inin yanı sıra deri tipi de baz alınabilmektedir. Deri tipi baz alındığında; kişinin deri tipine göre önerilen başlangıç dozu saptanmalı, başlangıç dozu deri tipine göre önerilen MED'in %70'i alınmalı takiben 10-15 seansta %10-20'lik artımlı dozlar uygulanmalıdır. Klinik düzelme sağlandıktan sonra idame tedavisi uygulanarak tedavi tamamlanmaktadır. Eritem yanıtı 8-24. saatler arası pik yaptığından teorik olarak dar bant UVB tedavisi her 24 saatte bir uygulanabilmesine rağmen gün

aşırı tedaviye üstünlüğü gösterilememiştir.[14] UVB fototerapisinde haftada 5 kez yapılan uygulamanın 3 kez yapılan uygulamaya üstünlüğü gösterilemediğinden haftada 3 seans uygulama yaygın olarak kullanılmaktadır.[15] Toplam 20-36 seans belirgin klinik iyileşmenin değerlendirilmesi için yeterlidir. Epidermal kalınlaşma ve pigmentasyon artışına bağlı UVB'ye karşı tolerans gelişebileceği akılda tutulmalıdır. Başta psoriasis ve diğer hastalıkların tedavisinde maksimum terapotik etkinlik, minimal akut ve kronik etkiler için optimal irradyasyon rejimlerinin bulunmasına ilişkin çalışmalar halen devam etmektedir.[16]

Ultraviyole B Endikasyonları

Dar bant UVB tedavisinin psoriasis, vitiligo, fotosensitif dermatozlar ve kutanöz T hücreli lenfomadaki (KTHL) güvenli ve başarılı sonuçları, alopesi areata, atopik dermatit, yüzeyel perivasküler dermatit, pitriazis rozea, eozinofilik follikülit, graft versus host hastalığı, pitriyazis rubra pilaris, aktinik retiküloid ve subkorneal püstüler dermatoz gibi bir çok dermatozda kullanımını teşvik etmiştir (Tablo 3). Dar bant UVB tedavisi etkinlik

Tablo 3. Dar bant ultraviyole B (UVB) endikasyon ve kontrendikasyonları

Endikasyonlar
Psoriasis
Atopik dermatit
Subkorneal püstüler dermatoz
Pitriyazis rubra pilaris
Kutanöz porfirya
Prurigo nodülaris
Parapsoriasis en plaque
Erken evre mikozis fungoides
Seboreik dermatit
Üremik pruritus
Vitiligo
Fotodermatozlar
Polimorf ışık erüpsiyonu
Aktinik prurigo
Hidroa vaksiniforme
İdiyopatik solar ürtiker
Mutlak Kontrendikasyonlar
Lupus eritematozus ve diğer bağ doku hastalıkları
Fotosensitivite ya da fototoksik ilaç kullanımı
Premalign ve malign deri kanseri olması
Önceden arsenik kullanımı ya da iyonizan radyasyon tedavisi
Rölatif Kontrendikasyonlar
12 yaşın altında olmak
Gebelik ve laktasyon
Epilepsi, kalp hastalığı, fotosensitif psoriasis öyküsü

ve güvenirliğinin yanı sıra pratik ve ekonomik olması nedeniyle de yaygın olarak tercih edilmektedir.[17]

UVB tedavisinde temel olarak 3 protokol izlenmektedir, psoriasis tedavisinde kullanılan protokol, eritemli-skuamlı hastalıklara uyarlanabilir; KTHL protokolü eozinofilik folikülit, graft versus host hastalığı, liken amiloidoz, parapsoriasis ve pitriazis rozeada kullanılabilir. Fotosensitizan dermatozlarda ise vitiligoda uygulanan protokol önerilmekte ve buna göre başlangıç dozu ve doz artışları daha düşük seçilmektedir.

Psoriasis (bakınız Konu 28)

Dar bant UVB'nin psoriasis tedavisinde etkinliği yapılan çalışmalarda gösterilmiştir. Yirmi bir çalışmanın meta-analizinde özellikle deri tipi I-III olgularda psoriasis tedavisinde dar bant UVB'nin geleneksel geniş bant UVB tedavisine göre tedavi edici etkisinin daha üstün olduğu ve daha uzun süreli remisyon sağladığını bildirmiş olup PUVA'ya yakın etkide olduğu gösterilmiştir.[18] Psoriasis tedavisinde PUVA'nın dar bant UVB'den hafif daha fazla etkin olduğu bildirilmiş olsa da psoralen gerektirmemesi dar bant UVB'yi psoriasis tedavisinde ilk tercih yapmaktadır. Literatür incelemesinde psoriasis tanılı olgularda, MED baz alınarak başlanan ve haftada 2-3 gün şeklinde uygulanan, tedavi protokolü genel kabul görmüştür ve tedavi başarı oranları %63-80 arasında bildirilmektedir.[16,19]

Vitiligo (bakınız Konu 29)

Vitiligo tedavisinde dar bant UVB kullanımı ile ilgili başarısız sonuçlar bildirilmiş olsa da >%75 repigmentasyon oranı değerlendirilerek yapılan 281 hastalık çalışmada dar bant UVB tedavisinin topikal PUVA'dan daha güvenli ve etkin olduğu bildirilmiştir.[20,21] Vitiligoda erişkinlerin yanı sıra 51 olguluk bir seride çocuk olgularda da başarılı sonuçlar bildirilmiştir.[22] Vitiligo tedavisinde genellikle bir yıllık tedavi sonunda olguların 2/3'ünde >%75 repigmentasyon elde edildiği bildirilmektedir.

Vitiligo lezyonlarının UV yanıtı vücut bölgelerine göre değişkenlik göstermektedir; yüz, boyun, gövde ve ekstremitelerin proksimal kısımları tedaviye iyi yanıt verirken akral bölgeler ve genital tutulumun tedaviye yanıtı kötüdür ve küçük alan tutulumlarının yaygın tutulumlardan daha iyi yanıt verdiği bilinmektedir.

Kutanöz T Hücreli Lenfoma (bakınız Konu 30)

Dar bant UVB'nin yama-plak erken evre (1a/1b) KTHL ve parapsoriasis tedavisinde iyi tolere edilebilen etkili bir tedavi yöntemi olduğu yapılan çalışmalarla gösterilmiştir.[23] Tam remisyon süresi 6 ile 66 hafta arasında değişmekle birlikte yapılan retrospektif bir çalışmada tam remisyon oranları dar bant UVB ile %81, PUVA ile %71 olarak bildirilmiştir.[24] Bazı yazarlarca tam remisyon sonrası haftada bir seans idame tedavisi önerilse de tümöral evre olgularda gösterilen p53 mutasyonu ve UVB ile ilişkili DNA hasarına benzer değişikliklerin melanom dışı deri kanserlerinde gösterilmesi uzun dönem fototerapi uygulamasında şüphe uyandırmaktadır.

Fotodermatozlar (bakınız Konu 10 ve 34)

Polimorf ışık erüpsiyonu (PIE), aktinik prurigo, hidroa vaksiniforme, solar ürtiker, amiodaron fototoksisitesi, kutanöz porfirya gibi fotodermatozlarda desensitizasyon amaçlı profilaksik tedavide dar bant UVB'nin etkinliği bildirilmiştir. Bu olgularda standart psoriasis yaklaşımı uygulanmakla beraber optimal tedavi protokolü bilinmemektedir. Desensitizasyondaki etki mekanizması tam olarak bilinmemekle birlikte UVB'nin melanin üretimini arttırması, stratum korneum kalınlığını arttırması ve immünmodülatör etkisi ile açıklanmaktadır.[25]

Atopik Dermatit (bakınız Konu 32)

Yapılan bağımsız açık uçlu çalışmalarda erişkin ve çocukluk çağı kronik atopik dermatitte dar bant UVB'nin tek başına veya topikal steroidlerle kombine kullanıldığında etkin olduğu gösterilmiştir. Atopik dermatit akut ataklarının kontrolünde etkili olan UVA-1 ile yapılan karşılaştırmada kronik atopik dermatitli 9 olguda dar bant UVB'nin orta (50 J/cm^2) doz UVA-1'den daha etkin olduğu bildirilmiştir.[26]

On sekiz olguluk açık uçlu prospektif çalışmada seboreik dermatit tedavisinde dar bant UVB'ye yanıtın iyi olduğu bildirilse de ortanca 21 günde bildirilen hızlı relaps bu endikasyonda kullanımını kısıtlamaktadır.[27]

Dar bant UVB tedavisi temel olarak psoriasis, vitiligo, fotosensitif dermatozlar, KTHL tedavisinde başarı ile kullanımı literatürde kabul görmüş olsa da 30 yıllık geçmişinde birçok dermatozun tedavisinde başarı ile kullanıldığı bildirilmiştir (Tablo 4).[16,27-30]

Kombinasyon Tedavisi (bakınız Konu 22)

Kombinasyon tedavisinde temel amaç total UVB kümülatif dozunu azaltmak, fototerapinin etkinliğini arttırmak ve tedaviye bağlı yan etkileri azaltmaktır. Topikal tedaviler UVB'nin etkisini bloke edebileceğinden UVB maruziyetinden sonra uygulanmalıdırlar. Psoriasis hastalarında çeşitli topikal ve sistemik tedavilerle kombinasyon UVB'nin etkinliği arttırmaktadır. Retinoidlerle yapılan ön tedavi psoriatik plakların infiltrasyonu ve deskuamasyonu azaltarak UV'nin penetrasyonunu arttırır. Sistemik retinoidlerin epitel dokusunda premalign skuamöz metaplaziyi engellediği iyi bilinmektedir, bu etkinin UV ışınlarına bağlı oluşabilen malign transformasyonu engelleyeceği düşünülmektedir. Re-dar bant UVB kombinasyonunda fototoksisite riski nedeniyle UV dozunun daha düşük tutulması gerekmektedir.[31] Psoralen dar bant UVB'ye eritem yanıtını arttırarak lezyonlarda hızlı iyileşme sağlamaktadır. Psoriasiste dar bant UVB ile 8-metoksi psoralen kombinasyonunun tek başına dar bant UVB kullanımından daha hızlı iyileşme sağladığı gösterilmiş olsa da bu kombinasyon potansiyel karsinojenite riski nedeniyle kabul görmemiştir.[32] Dar bant UVB ve topikal kalsipotriyol kombinasyonu ile ilgili çelişkili sonuçlar olsa da yapılan literatür derlemesinde total kümülatif UVB dozunu azalttığı görülmektedir. Topikal kalsipotriyol UV maruziyeti sonrası stabil kalmadığından tedaviden 2 saat önce veya tedavi sonrası uygulanmalıdır. Teorik olarak fotokarsinojeniteyi artıracağından UVB ile takrolimus kombinasyonundan kaçınılmalıdır. Balneoterapi olarak da bilinen UVB ile tuz kombinasyonunun geniş bant ve dar bant UVB ile kullanılabileceği bildirilmiştir. 280 psoriasis olgusunda yapılan çok merkezli çalışmada dar bant UVB ile Ölü Deniz tuzu

Tablo 4. Dar bant UVB tedavisinin kullanıldığı hastalıklar ve kanıt düzeyleri		
Hastalık	**Bildiri Tipi**	**Kanıt Düzeyi**
Atopik Dermatit	RKÇ	A
Seboreik Dermatit	Açık, Kontrolsüz Çalışma	B
Prurigo Nodülaris	Olgu Raporu	C
Vitiligo	Non-Randomize Kontrollü Çalışma	B
Mikozis Fungoides	Açık, Kontrolsüz Çalışma	B
Liken Planus	Olgu Raporları	C
Subkorneal Püstüler Dermatoz	Olgu Raporları	C
Alopesi Areata	Olgu Raporları	C
Granuloma Anulare	Olgu Raporları	C
Akkiz Perforan Dermatoz	Olgu Raporları	C
Pitriyazis Rubra Pilaris	Olgu Raporları	D
Fotodermatozlar		
PIE	RKÇ	A
Eritropoietik Protoporfirya	Olgu Raporları	B
Aktinik Prurigo	Olgu Raporları	B
Hidroa Vaksiniforme	Olgu Raporları	C
İlaca Bağlı Fotosensitivite	Olgu Raporları	C
Pruritus		
PV İlişkili	Açık, Kontrolsüz Çalışma	B
İnfiltre Meme kanseri ile ilişkili	Olgu Raporu	C
Yaygın Pruritus	Olgu Serileri	C
RKÇ: Randomize kontrollü çalışma, PIE: Polimorfik ışık erüpsiyonu, PV: Polisitemi vera		

solüsyonu kombinasyonu ile bildirilen %71.4 başarılı sonuç ümit verici olsa da bu bulgu kontrollü ve karşılaştırmalı çalışmalarla desteklenmelidir.[33]

Ultraviyole B Fototerapisine Bağlı Yan Etkiler

UVB tedavisine bağlı yan etkiler akut ve kronik dönem olarak iki grupta incelenebilir. Akut dönemde, fototoksik reaksiyonlar, eritem, ağrı, kaşıntının eşlik ettiği kserozis, bazen bül oluşumu ve herpes simpleks virüs infeksiyonu başlıca yan etkilerdir. Eritem en fazla maruziyet sonrası 8.-24. saatlerde görüldüğünden 70 yaş üstü bireylerde dar bant UVB'ye bağlı uzamış eritem görülebilir. Bu olgularda doz artımında dikkatli olunmalıdır. UVB tedavisine bağlı konjonktivit ve keratit özellikle perioküler egzema nedeniyle tedavi edilen olgularda karşımıza çıksa da bu özel durum gözlük kullanımından ziyade gözler kapatılarak önlenebilmektedir. Geniş bant UVB ile bilinen HIV RNA aktivasyonu dar bant UVB ile bildirilmemiştir. Hatta HIV pozitif olgularda dar bant UVB'nin etkili tedavi yöntemi olduğu bildirilmiştir.[34] Dar bant UVB tedavisi son 30 yıldır kullanıldığından uzun dönem yan etkileri tam olarak bilinmemektedir.

Kronik dönemde en önemli potansiyel yan etkiler fotoyaşlanma ve karsinogenezdir. Hayvanlarda yapılan çalışmalarda fotoyaşlanma ve karsinogenezi tetikleyen aktif spektrumun UVB spektrumu olduğu gösterilmiştir.

Fotoyaşlanma (bakınız Konu 6)

UV kronik maruziyeti fotodejeneratif değişikliklerle derinin prematür yaşlanmasını tetikler. Dermal hidroksiprolin düzeyi azalır, jelatinazlar aktive olur ve elastin çapraz bağların artması sonucunda derideki kırışıklıklar artar, derinin esnekliği azalır ve frajilitesi artar.

Fotokarsinogenez (bakınız Konu 5)

Geniş bant UVB'nin fotokarsinojenik etkisi tanımlanmış, fakat net olarak bilinmemektedir. Yapılan meta analiz sonucunda, geniş bant UVB ile tedavi edilen bireylerde yıllık kanser sıklığının %2 arttığı ve bu oranın PUVA'dan daha az olduğu bildirilmektedir.[35] Dar bant UVB'nin insan deri hücreleri ve hayvan modellerinde DNA hasarını tetiklediği iyi bilinmektedir. Dar bant UVB tedavisinde deri kanseri riski PUVA ile karşılaştırıldığında belirgin olarak düşüktür, geniş bant UVB uygulamasına göre deri kanseri riskinin düşük olacağı tahmin edilmesine rağmen, yapılan bazı hayvan deneylerinde geniş bant UVB'ye göre karsinojenik etkinin 2-3 kat daha fazla olduğu gösterilmiştir. Fotokarsinogenez ile ilgili bilgilerin çoğu deneysel hayvan çalışmalarından elde edilmiştir ve insanlar ile ilgili 5 yıllık sonuçları olan çalışmaya göre; dar bant UVB tedavisi alan olgularda yassı hücreli kanser ve melanom sıklığı artmazken bazal hücreli karsinom riskinde hafif bir artış bildirilmiştir.[36] Weischer ve ark. 10 yıllık takip sonunda dar bant UVB ve geniş bant UVB ile deri kanseri riskinde herhangi bir artış saptamamıştır.[37]

Sonuç

Dar bant UVB fototerapisinin bir çok deri hastalığının tedavisinde kullanımı, anti-proliferatif, anti-inflamatuvar ve immünsüpresif özelllikleri nedeniyle 1980'li yıllardan sonra giderek yaygınlaşmaktadır. Dar bant UVB tedavisinin, terapötik/eritemojenik aktivite oranı yüksektir, etkinliği fazla olmakla birlikte daha az yanma hissi oluşturur, daha uzun süreli remisyon süresi sağlar ve klinik çalışmalarla geniş bant UVB'ye üstünlüğü gösterilmiştir. UVA fotokemoterapisine göre fotokarsinogenez riskinin daha düşük olması, gebe ve çocuklarda kullanılabilir olması, psoralene bağlı oluşabilecek gastrointestinal, hepatik ve diğer yan etkilerden korunma sağlaması, tedavi sonrası dönemde göz koruma ihtiyacının olmaması, rölatif olarak uygulamasının kolay olması ve maliyetinin düşük olması önemli avantajlarıdır. Psoriasis, egzema, KTHL, PIE ve vitiligoda etkinliği ispatlanmış olmakla birlikte diğer dermatozlardaki etkinliği ve optimal tedavi protokolünün belirlenmesi için ileri çalışmalara ihtiyaç vardır. Geniş bant UVB tedavisi psoriasis tedavisinde UV kaynaklı ilk tedavi yöntemi olmasına rağmen zamanla yerini daha güvenli ve daha etkili olan, hatta evde ve ofiste bile uygulanabilen pratik dar bant UVB tedavisine bırakmaktadır.

Kaynaklar

1. Goeckerman WH. The treatment of psoriasis. Northwest Med 1925; 24: 229-31.
2. Ingram JT. The approach to psoriasis. Br J Dermatol 1953; 2: 591-4.

3. van Weelden H, De La Faille HB, Young E, et al. A new development in UVB phototherapy of psoriasis. Br J Dermatol 1988; 119: 11-9.
4. Bulat V, Situm M, Dediol I, et al. The mechanisms of action of phototherapy in the treatment of the most common dermatoses. Coll Antropol. 2011; 35(suppl 2): 147-51.
5. Beissert S, Schwarz T. Role of immunomodulation in diseases responsive to phototherapy. Methods 2002; 28: 138-44.
6. Walters IB, Ozawa M, Carindale I, et al. Narrowband (312 nm) UV-B suppresses interferon c and interleukin (IL) 12 and increases IL-4 transcripts: differential regulation of cytokines at the single-cell level. Arch Dermatol 2003; 139: 155-61.
7. el-Ghorr AA, Norval M. Biological effects of narrow-band (311 nm TL01) UVB irradiation: a review. J Photochem Photobiol B Biol 1997; 38: 99-106.
8. Krutmann J, Morita A. Mechanisms of ultraviolet (UV) B andUVA phototherapy. J Invest Dermatol Symp Proc 1999; 4: 70-2.
9. Weichenthal M, Schwarz T. Phototherapy: how does UV work? Photodermatol Photoimmunol Photomed.2005; 21: 260-6.
10. Hönigsmann H. Phototherapy for psoriasis. Clin Exp Dermatol. 2001; 26: 343-50.
11. Taylor DK, Anstey AV, Coleman AJ, et al. Guidelines for dosimetry and calibration in ultraviolet radiation therapy: a report of a British Photodermatology Group workshop. Br J Dermatol 2002; 146: 755-63.
12. Moseley H. Scottish UV dosimetry guidelines, "ScUViDo". Photodermatol Photoimmunol Photomed 2001; 17: 230-3.
13. Youssef RM, Mahgoub D, Mashaly HM, et al. Different narrowband UVB dosage regimens in dark skinned psoriatics: a preliminary study. Photodermatol Photoimmunol Photomed 2008; 24: 256-9.
14. Schneider LA, Hinrichs R, Scharffetter-Kochanek K. Phototherapy and photochemotherapy. Clin Dermatol 2008; 26: 464-76.
15. Dawe RS, Wainwright NJ, Cameron H, et al. Narrowband (TL-01) ultraviolet B phototherapy for chronic plaque psoriasis: three times or five times weekly treatment? Br J Dermatol 1998; 138: 833-9.
16. Ibbotson SH, Bilsland D, Cox NH, et al. An update and guidance on narrowband ultraviolet B phototherapy: a British Photodermatology Group Workshop Report. Br J Dermatol. 2004; 151: 283-97.
17. Berneburg M, Röcken M, Benedix F. Phototherapy with narrowband vs broadband UVB. Acta Derm Venereol 2005; 85: 98-108.
18. Dawe RS. A quantitative review of studies comparing the efficacy of narrow-band and broad-band ultraviolet B for psoriasis. Br J Dermatol 2003; 149: 669-72.
19. Cameron H, Dawe RS, Yule S, et al. A randomized, observerblinded trial of twice vs. three times weekly narrowband ultraviolet B phototherapy for chronic plaque psoriasis. Br J Dermatol 2002; 147: 973-8.
20. Westerhof W, Nieuweboer-Krobotova L. Treatment of vitiligo with UV-B radiation vs topical psoralen plus UV-A. Arch Dermatol 1997; 133: 1525-8.
21. Patel DC, Evans AV, Hawk JL. Topical pseudocatalase mousse and narrowband UVB phototherapy is not effective for vitiligo: an open, single-centre study. Clin Exp Dermatol 2002; 27: 641-4.
22. Njoo MD, Bos JD, Westerhof W. Treatment of generalized vitiligo in children with narrow-band (TL-01) UVB radiation therapy. J Am Acad Dermatol 2000; 42: 245-53.
23. Aydogan K, Karadogan SK, Tunali S, et al. Narrowband UVB phototherapy for small plaque parapsoriasis. J Eur Acad Dermatol Venereol 2006; 20: 573-7.
24. Diederen PV, van Weelden H, Sanders CJ, et al. Narrowband UVB and psoralen-UVA in the treatment of early-stage mycosis fungoides: a retrospective study. J Am Acad Dermatol 2003; 48: 215-19.

25. Collins P, Ferguson J. Narrow-band UVB (TL-01) phototherapy: an effective preventative treatment for the photodermatoses. Br J Dermatol 1995; 132: 956-63.
26. Legat FJ, Hofer A, Brabek E, et al. Narrowband UV-B vs mediumdose UV-A1 phototherapy in chronic atopic dermatitis. Arch Dermatol 2003; 139: 223-4.
27. Pirkhammer D, Seeber A, Hönigsmann H, et al. Narrowband ultraviolet B (ATL-01) phototherapy is an effective and safe treatment option for patients with severe seborrhoeic dermatitis. Br J Dermatol 2000; 143: 964-8.
28. Aydogan K, Karadogan SK, Tunali S, et al. Narrowband ultraviolet B (311 nm, TL01) phototherapy in chronic ordinary urticaria. Int J Dermatol 2012; 51: 98-103.
29. Aydogan K, Saricaoglu H, Turan H. Narrowband UVB (311 nm, TL01) phototherapy for pityriasis lichenoides. Photodermatol Photoimmunol Photomed. 2008; 24: 128-33.
30. Saricaoğlu H, Karadogan SK, Başkan EB, et al. Narrowband UVB therapy in the treatment of lichen planus. Photodermatol Photoimmunol Photomed. 2003; 19: 265-7.
31. Dogra S, Yadav S. Acitretin in psoriasis: an evolving scenario. Int J Dermatol 2014; 53: 525-38.
32. de Berker DA, Sakuntabhai A, Diffey BL, et al. Comparison of psoralen-UVB photochemotherapy in the treatment of psoriasis. J Am Acad Dermatol 1997; 36: 557-81.
33. Schiffner R, Schiffner-Rohe J, Wölfl G, et al. Evaluation of a multicentre study of synchronous application of narrowband ultraviolet B phototherapy (TL-01) and bathing in Dead Sea salt solution for psoriasis vulgaris. Br J Dermatol 2000; 142: 740-7.
34. Beer JZ, Zmudzka BZ. UVB and PUVA therapies in HIV patients: are they safe? Photodermatol Photoimmunol Photomed 1997; 13: 91-2.
35. Pasker-de Jong PC, Wielink G, van der Valk PG, et al. Treatment with UV-B for psoriasis and nonmelanoma skin cancer. Arch Dermatol 1999; 135: 834-40.
36. Man I, Crombie IK, Dawe RS, et al. The photocarcinogenic risk of narrowband UVB (TL-01) phototherapy: early follow-up data. Br J Dermatol 2005; 152: 755-7.
37. Weischer M, Blum A, Eberhard F, et al. No evidence for increased skin cancer risk in psoriasis patients treated with broad band or narrow band UVB phototherapy: a first retrospective study. Acta Derm Venereol 2004; 84: 370-4.

UVA-1 Fototerapisi

Nahide Onsun

Bezmi Alem Vakıf Üniversitesi, İstanbul



Can Alıcı Noktalar

- UVA-1; UVA spektrumu içinde en az eritematojenik etkiye sahip dalga boyları olup yanık oluşturma riski çok düşüktür.
- Derin tabakalara kadar ulaşabilecek dalga boyuna sahiptir.
- Düşük (20-40 J/cm^2), orta (40-80 J/cm^2) ve yüksek (80-120 J/cm^2) olmak üzere üç farklı dozda uygulama yapılabilmektedir.
- Dermatolojide en çok orta doz kullanılmaktadır.
- UVA-1 fibroblastların sitokin yapımını etkiler, kollajenaz düzeyini artırır, apopitozis yolaklarını uyarır ve DNA onarım mekanizmasını aktive eder. UVA-1 tedavisinin etkili olduğu hastalıklardan kanıta dayalı verilere göre kanıt düzeyi A olan hastalıklar: Atopik dermatit, lokalize skleroderma ve SLE'dir.
- Kanıt düzeyi B olan hastalıklar ise liken sklerozus, dishidroz, kutanöz T hücreli lenfoma, mastositoz ve pitriyazis rozeadır.
- Çocuklarda UVA-1 kullanımı ile ilgili yeterli bilgi yoktur, gerekirse yılda en fazla 40 seans uygulanması ve tedavi sonrası dikkatli takip edilmesi önerilmektedir.

Tarihçe

Plewig ve ark. 1978 yılında, Mutzhas ve ark. ise 1981 yılında 340-400 nm UVA-1 dalga boyunda ışınım sağlayan yeni bir fototerapi cihazı geliştirdiklerini bildirmişlerdir.[1,2] UVA-1'in geniş bant UVA ve UVA spektrumu içinde yer alan UVA-2'den farkı daha az eritematojenik etkiye sahip olması ve derinin daha derin tabakalarına ulaşabilmesidir. Eritem oluşturmaması özelliğinden dolayı yanık gelişimine neden olmaz. Bu cihaz UVA-2'yi elimine ederek yanık oluşumuna neden olmayan yeni bir fototerapi seçeneği sağlamak amacıyla geliştirilmiştir. Ancak ilk geliştirilen cihazlar tedavi amaçlı değil tanısal amaçlı onay almış, foto-yama testi ve polimorf ışık erüpsiyonunda indükleyici olarak kullanıma sunulmuştur. Tedavi amaçlı onay alınamamasının nedeni akne ve vitiligoda yapılan çalışmaların başarısızlıkla sonuçlanmasıydı. Daha sonraki yıllarda Krutmann ve Schopf düşük doz UVA-1 tedavisini atopik dermatitte denemişler ve yüz güldürücü sonuçlar elde etmişlerdir.[3] Bu umut vaat eden gelişmeden sonra UVA-1 birçok dermatoz için tedavi seçeneği olmuştur.[4-6]

UVA-1 Etki Mekanizması

UVA-1 ışınımı, T ve B lenfositleri ile immatür mast hücrelerinde apopitoz yolaklarını indükler. Bu hücrelerde apopitoz yolaklarını indüklemesi UVA-1 fototerapisine özgü bir etkidir, PUVA ve UVB tedavilerinde görülmez.[7] UVA-1 sitokinler üzerinde de etkili olup tümör nekrozis faktör (TNF)-alfa ve IL-12 gibi pro-inflamatuvar sitokinleri süprese eder. UVB tedavisinde görülen IL-10 düzeyindeki yükselme UVA-1 tedavisi ile görülmez. UVA-1, UVB gibi trans-ürokanik asitin fotoizomerizasyonuna neden olur ve cis-ürokanik asit düzeylerini yükseltir. Böylelikle immün regülasyonda rol oynar, çünkü cis-ürokanik asit immün regülasyonda önemli bir fonksiyona sahiptir.[8] Ayrıca lenfosit aktivasyonunda ve trafiğinde önemli rol oynayan interferon gama (IFN gama) ve interselüler adezyon molekülü (ICAM-1) düzeylerini de azaltır.[9]

UVA-1, fibroblastların sitokin yapımını da etkiler. Morfealı hastadan elde edilen fibroblast kültüründe yapılan in vitro çalışmada fibroblastlara 6 hafta boyunca haftada 4 kez 20 J/cm^2 uygulanmış ve kollajenaz mRNA ve protein düzeylerinin yükselmesi ile kollajenaz yapımının arttığı kanıtlanmıştır.[10] Bir başka çalışmada da UVA-1'in kollajenaz yapımını artıran IL-6'nın uyarıcısı IL-1'in de yapım ve salınımını arttırdığı izlenmiştir.[11]

Bu etkiler dışında UVA-1, pirimidin dimerlerinin onarımını sağlayan fotolaz enzimini aktive ederek DNA onarım mekanizmasını reaktive eder.[4] Epidermiste IgE taşıyan Langerhans hücrelerini inaktive eder.[12] Apopitotik yolak aracılığıyla protoonkojenlerle tümör süpresör genler arasındaki ilişkiyi değiştirerek hastalıklı hücrelerin destrüksiyonunu sağlar.[13] Son çalışmalarda UVA-1'in endotelyal regülasyon ve transformasyonunu etkileyerek neovaskülarizasyon sağladığı gözlenmiştir.[14]

Minimal Eritem Dozu (MED) ve Dozaj

Beattie ve ark.'nın[15] gerçekleştirdikleri çalışma sonuçlarına göre saptanan MED değerleri: Tip I ve tip II için 8. saatte sırtta 20 J/cm^2, kollarda 42 J/cm^2 ve tip III ve tip IV için 8. saatte sırtta 28 J/cm^2 ve kollarda 4. saatte 56 J/cm^2'dir.

UVA-1 tedavisi sırasında eritem riski çok düşük olup kanıta dayalı bilgi olmasa da Beattie tedavi öncesi MED tayini yapmayı tavsiye etmekte ve tip I ve tip II için geometrik doz artırımını (7, 10, 14, 20, 28, 40, 56, 80 J/cm^2) önermektedir.[15]

Çocuklarda UVA-1 kullanımı ile ilgili olarak yeterli bilgi bulunmamaktadır. Başka seçeneğin kalmadığı şiddetli hastalığı olan çocuk olgularda düşük ve orta doz kullanılmalı ve yıllık kullanım seansı toplam 40 olarak sınırlandırılmalıdır. Ayrıca UVA-1 tedavisi görmüş çocuklar deri kanseri açısından uzun süre takip edilmelidir.[16]

Dermatolojide UVA-1 Endikasyonları

Sklerozan Hastalıklar: Sklerozla seyreden hastalıklarda UVA-1 etkisini üç patogenetik mekanizma üzerinden gerçekleştirir; immün disregülasyon, kollajen depolanmasındaki dengesizlik ve endotel disfonksiyonu.[17] UVA-1'in etkili olduğu sklerozan hastalıklar morfea,

sistemik skleroz, liken sklerozus ve kronik graft versus host hastalığıdır. UVA-1 tedavisi öncesinde değerlendirme Tablo 1'de özetlenmiştir.).

Tablo 1. UVA-1 Tedavi öncesi değerlendirme
Hastanın deri fototipi
Güneş duyarlığı
Deri kanseri öyküsü
Aldığı ilaçlar (Fotoksik ve fotoallerjik ilaçlar)
Fotodermatoz öyküsü veya mevcudiyeti
İmmünsüpresyon (İmmünsüpresif ilaçlar ve immüniteyi baskılayan hastalıklar)
Daha önce uygulanan fototerapi ve radyoterapi

Morfea (Lineer Skleroderma)

Morfea tedavisinde UVA-1 fototerapi 1995 yılından beri kullanılmaktadır.[18] Kerscher düşük doz UVA-1 ile başarılı sonuçlar elde ederken Stege yüksek doz UVA-1 ile düşük dozdan daha iyi sonuçlar elde ettiklerini bildirmiştir.[19,20] Düşük doz, orta doz UVA-1 ve dar bant UVB ile gerçekleştirilen karşılaştırmalı çalışmada ise orta doz UVA-1'in düşük doz UVA-1 ve dar bant UVB'den daha üstün olduğu saptanmıştır.[21] Kliniğimizde yaptığımız çalışmada da orta doz UVA-1'in morfeada klinik ve histolojik iyileşme sağlandığı izlenmiş ultrasonografik kontrollerde de düzelme olduğu gösterilmiştir (Resim 1a ve 1b).[22] Kanıta dayalı verilere göre orta ve yüksek doz UVA-1 fototerapi 24-30 seans sonrası belirgin iyileşme sağlayabilmektedir. Çalışmaların hiçbirinde yan etki bildirilmemiştir. UVA-1 atrofik lezyonlarda, derin morfeada, Parry Romberg fasiyal hemiatrofide ve eozinofilik fasiyitisde patolojinin daha derin tabakalarda yer almasından dolayı yarar sağlayamamaktadır.





Resim 1. Lineer skleroderma. a) UVA-1 tedavi öncesi b) sonrası

Sistemik Skleroz ve Akroskleroz

Sistemik sklerozu olan 8 hastanın elleri lokal olarak haftada 4 kez olmak üzere orta doz (30 J/cm^2) ile toplam 50 seans tedavi edilmiş ve tedavi sonunda parmakların hareket yeteneğinin ve deri elastikiyetinin arttığı ülserasyonların da azaldığı gözlenmiştir.[23] Kreuter ise daha fazla sayıda hastaya UVA-1 uygulamış ve benzer sonuçlar elde etmiştir.[24]

Liken sklerozus

Ekstra-genital liken sklerozuslu hastalar da UVA-1'den yarar görebilmektedir. Bu amaçla 10 ekstragenital liken sklerozus hastasına toplam 10 hafta haftada 4 seans olmak üzere düşük doz UVA-1 uygulanmış ve klinik skor, ultrasonografik görünüm ve dermal yoğunluk ölçüm kriterleri ile değerlendirilmiştir. Olguların tamamında iyileşme izlenmişse de 1 yıl sonra yineleme gelişmiştir.[25] Genital liken sklerozusda da UVA-1 denenmiş ve iyileşme gözlenmiştir, ancak bu olgularda Skuamöz hücreli karsinom gelişim riski gözardı edilmemelidir.[26]

UVA-1 tüm sklerotik dermatozlarda etkisini hastalığın değişik aşamalarında süreci durdurarak göstermektedir. Kan damarlarında değişiklik yaparken kollajenaz yapımını arttırarak kollajen metabolizmasını değiştirmekte ve T hücre fonksiyonlarını modüle ederek immün regülasyonu sağlamaktadır.

Kronik Graft Versus Host Hastalığı

Konvansiyonel kemoterapilere yanıt vermeyen sklerodermik kronik graft versus hastalığı için UVA-1 tedavisi umut veren bir seçenek olarak nitelendirilmektedir. Grundmann-Kollmann ve çalışma grubu sklerodermik bir graft versus host hastasında mikofenolat mofetille birlikte haftada 4 gün olmak üzere 6 hafta düşük doz UVA-1 vermişler ve hastanın hareket yeteneğinde artışla birlikte deri kalınlığında ultrason görüntüleri ile de doğrulanan düzelme izlemişlerdir. Dokuz aylık takip süresinde de hastanın stabil olduğunu bildirmişlerdir.[27] Calzavara-Pinton 5 kronik graft versus host hastasında orta doz UVA-1 fototerapi ile 3 hastada tam 2 hastada da kısmi iyileşme izlediğini bildirmiştir.[28] Ziemer ve ark. ise 2 çocuk hastada UVA-1 denemişler ve deri sertliğinde, eklem mobilitesinde ve yaşam kalitesinde belirgin düzelme saptamışlardır.[29] Çalışmaların hepsinde takip sürecinde stabil durumun korunduğu bildirilmiştir.

Nefrojenik Sistemik Fibrozis

Sistemik skleroza benzer belirti ve bulgularla seyreden nefrojenik sistemik fibroziste de UVA-1 tedavisi başarılı olabilmektedir. Bir hastaya 12 hafta boyunca haftada 3 seans olmak üzere 130 J/cm^2 UVA-1 uygulanmış ve eklemlerde hareket kısıtlılığının azaldığı izlenmiştir.[30]

Atopik Dermatit

Atopik dermatitin akut alevli dönemlerinde UVA-1'in etkisi ilk kez 1992 yılında Krutmann ve ark.'nın araştırması ile belirlenmiştir. Bu çalışmada günde 130 J/cm^2 olmak üzere haftada 5 kez uygulanan tedavinin 2-3 hafta sonra klinik skorlarda %54-74 oranında azalma sağladığı gözlenmiştir.[3] Sonuç olarak yüksek doz UVA-1, konvansiyonel UVA ve potent steroidlerden

daha etkili bulunmuştur. Tzaneva'nın çalışmasında ise yüksek doz ve orta dozun etkisi karşılaştırılmış ve etki açısından fark bulunamamıştır, ayrıca her iki tedavinin kesilmesinden 4 hafta sonra yineleme olmuş ve remisyon süresi açısından da yüksek doz ile orta doz arasında fark saptanamamıştır.[31] Orta doz UVA-1 ile düşük doz UVA-1'in karşılaştırmalı çalışmasında ise orta doz, düşük dozdan daha üstün bulunmuştur.[32] Kowalski 46 şiddetli atopik dermatit hastasına UVA-1 fototerapi uygulamış ve 14 hastanın yanıtsız kaldığını, 32 hastanın ise tedaviye iyi yanıt verdiğini bildirmiştir.[33] Aynı çalışma sonuçlarına göre hastalık şiddet skorları arttıkça yanıt oranı da artmaktadır. Abeck ve ark. atopik dermatitte görülen akut alevlenmelerin kontrol altına alınmasında orta doz UVA-1'in yeterli olduğunu ve orta dozun düşük dozdan daha etkili olduğunu tespit etmişlerdir.[34] Yine Abeck, orta doz UVA-1'in konvansiyonel UVA/UVB kombinasyon tedavisinden daha etkili olduğunu, ancak remisyonun kısa sürdüğünü ifade etmiştir. Remisyonun kısa olmasından dolayı akut dönemde alevlenmenin UVA-1 ile kontrol altına alınmasından sonra dar bant UVB ile idame tedavisine geçilmesi önerilmektedir. UVA-1'in ne kadar süre ile uygulanması konusunda tam bir fikir birliği yoksa da Polderman, orta doz ile 3 hafta ve 4 hafta süreli tedaviler arasında bir fark olmadığını öne sürmüştür.[35] Polderman'a göre 4 hafta süre ile tedavi edilen ve sonrasında intermittan topikal steroid kullanan hastalarda remisyon daha uzun sürebilmektedir. Atopik dermatitte tedavinin kabul edilebilirliğini arttırmak için geliştirilen soğuk lambalı UVA-1 cihazları hastanın toleransını arttırmaktadır. Yapılan çalışmalarda etkinlik açısından eşdeğer olan bu cihazların fazla ısınmaması hastanın tedaviye uyumunu arttırmaktadır.[6,35] Bütün bu çalışmalar UVA-1'in atopik dermatit tedavisinde UVB kadar etkili olduğunu göstermektedir, ancak şiddetli olgularda PUVA, UVA-1'den daha kısa sürede düzelme sağlamakta ve daha uzun remisyon sağlayabilmektedir (Resim 2a, 2b).[36]



Resim 2. Atopik dermatit. a) UVA-1 tedavi öncesi b) sonrası

Dishidroz

Tedaviye dirençli dishidroz olgularında lokal UVA-1 uygulanabilmektedir. Dishidrozu olan 12 hastaya 15 seans 40 J/cm^2 uygulamadan sonra 10 hastada tama yakın iyileşme izlenmiştir. Tedavi sonrası 3 ay içinde de yineleme görülmemiştir.[37] Petering'in topikal PUVA ve yüksek

doz UVA-1'in etkinliğini karşılaştıran çalışmasında tedaviler arasında fark saptanmamış, her iki tedaviden de başarılı sonuçlar elde edilmiştir.[38]

Kutanöz Mastositoz

Kutanöz mastositoz da UVA-1 tedavisine yanıt verebilen hastalıklar arasında yer almaktadır. Stege ve ark. 4 hastaya 2 hafta süreyle yüksek doz UVA-1 vermişler ve belirtilerin azaldığını saptamışlardır. Hastaların ikisinde deri bulgularının yanında diyare ve baş ağrısının azaldığı, ayrıca kemik iliğindeki mast hücre infiltrasyonun da yoğunluğunun azaldığı gözlenmiştir.[39,40] Tedavi kesildikten sonra 10 aylık izlem süresince yineleme görülmemiştir. Gobello yüksek ve orta doz UVA-1'in kutanöz mastositozdaki etkilerini araştırmışlar ve arada fark bulunmadığını gözlemlemişler, bu nedenle de emniyet açısından orta doz tedavi kullanılmasının daha uygun olacağını öne sürmüşlerdir (Resim 3a, 3b).[41]


Resim 3a

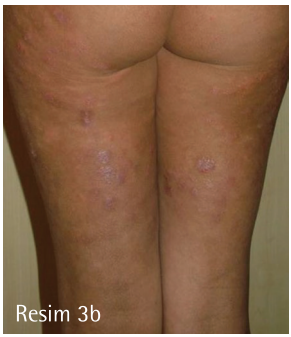
Resim 3b

Resim 3. Mastositoz. a) UVA-1 tedavi öncesi b) sonrası

Kutanöz T Hücreli Lenfoma

UVA-1'in atopik dermatitte T lenfositleri üzerindeki apopitotik etkisinden yola çıkılarak kutanöz T hücreli lenfomalarda özellikle mikozis fungoidesdeki etkileri araştırılmaya başlanmıştır. Rombold'un 9 mikozis fungoidesi kapsayan çalışmasında yüksek doz UVA1 uygulaması yapılmış ve 3 hastada belirgin, 2 hastada orta, 1 hastada ise hafif düzelme saptanmıştır.[42] Daha fazla hasta ile yapılan ve evre 1b-evre 3 arasındaki 13 hastadan oluşan çalışmada ise yüksek doz UVA-1 ile tedavi edilen 11 hastada tam, 2 hastada ise kısmi iyileşme izlenmiştir.[43] Haftada 5 kez 100 J/cm^2 ile tedavi edilen hastalarda 16-20 uygulama sonrası remisyon sağlanmıştır. Klinik iyileşme histolojik inceleme ile de doğrulanmış ayrıca periferik T lenfosit sayısının azaldığı da tespit edilmiştir. Suh ve ark. ise mikozis fungoides tanısıyla düşük, orta ve yüksek doz UVA-1 uygulanmış olan hastaları retrospektif olarak değerlendirmişlerdir. Düşük doz almış olan 3 hastadaki remisyonun 49 ay sonra devam ettiğini, haftada 2-3 kez orta doz almış olan 8 hastanın 7'sinde tam remisyonun gerçekleştiğini, bu hastalarda da

remisyonun uzun süre devam ettiğini bildirmişlerdir. Yüksek doz uygulanmış olan 4 hastanın 3'ünde gerçekleşen remisyonun da uzun süre devam ettiğini saptamışlardır.[44] von Kobyletzki de orta doz UVA-1 ile başarılı sonuçlar elde etmiştir.[45]

Lenfomatoid papülozis olgularında da UVA-1 denenmiş ve yanıt alınmıştır. Calzavara-Pinton ve ark., 7 lenfomatoid papülozis olgusuna orta doz UVA-1 uygulamışlar ve başarılı sonuç elde ettiklerini bildirmişlerdir.[46]

UVA-1'in sağladığı apopitozis PUVA ve UVB fototerapilerde görülmediği için kutanöz T hücreli lenfomalarda UVA-1 daha avantajlı durumdadır. UVA-1 sadece T lenfositlerinde apopitozise yol açmakta, keratinosit ve fibroblastlarda apopitozis meydana gelmemektedir.

Sistemik Lupus Eritematozus (SLE)

Güneş ışığının SLE'de ki olumsuz etkilerine rağmen UVA-1 sürpriz bir şekilde tedavide yararlı olabilmektedir. Fare SLE modelinde 32 hafta boyunca uygulanan UVA-1 otoimmün reaksiyonları azaltmış ve mortalite riskini ortadan kaldırmıştır.[47] On hastadan oluşan kontrolsüz bir çalışmada 6 J/cm^2 dozla toplam 15 seans sonunda klinik düzelme ve otoantikor düzeyinde azalma izlenmiştir.[48] Molina ve ark. UVA-1'in SLE'deki uzun dönem etkilerini araştırmışlar ve düşük doz UVA-1 ile tedaviye 3.4 yıl devam etmişlerdir. Bu tedavide hastalar yarar görmüş, toksisite izlenmemiş ve çok iyi tolere edilmiştir.[49] Menon, SLE'li bir olguya haftada 2 kez UVA-1 tedavisini 10 J/cm^2 uygulamış ve kardiyolipin düzeylerinin normal seviyeye indiğini saptamıştır.[50] Szegedi ve ark. ise 3 hafta her gün, 3 hafta haftada 3 gün, 3 hafta da haftada 2 gün UVA-1 uygulamışlar, SLEDAI (systemic lupus erythematosus disease activity index) düzeyininin 7.2'den 0.9'a indiğini belirlemişlerdir.[51] Ayrıca Th1/Th2 ve Tc1/Tc2 oranlarının UVA-1 ile azaldığını saptamışlardır. UVA-1 düşük dozlarda B hücrelerinin fonksiyonlarını etkileyebilmektedir. UVA-1'in SLE de sağladığı yararın bu etki nedeni ile oluştuğuna inanılmaktadır.[52] Mikita ve ark. fare deneyinde UVA-1'in deride yeni lezyon gelişimini önlediğini, ancak böbrek tutulumu ve antikor düzeyinde değişiklik yapmadığını gözlemlemişlerdir.[53] Sönnichsen, SLE'de 9 hafta toplam 186 J/cm^2 uyguladığı hastada deri lezyonlarının düzeldiğini bildirmiştir.[54] Diskoid lupus eritematozus hastalarında ise UVA-1 değişken yanıtlara neden olmuştur.[55] Sonuç olarak UVA-1'in lupus eritematozusdaki tedavi değerini belirlemek için daha fazla çalışmaya gerek olduğu söylenebilir.

Granülomatöz Hastalıklar

Nekrobiyozis lipoidika diyabetikorum (NLD): NLD olan bir hastada 22 seans (1480 J/cm^2) UVA-1'den sonra düzelme saptanmış ve 6 yıllık takip süresinde 2 yineleme görülmüş ve bu yinelemeler UVA-1 ile kontrol altına alınabilmiştir.[56] Beattie ve ark. 6 olguda UVA-1 fototerapi denemişler ve 3 hastada minimal, 2 hastada orta derecede, 1 hastada ise tam iyileşme gözlemişlerdir.[57]

Granulom anulare (GA): Muchenberger ve ark. yüksek doz UVA-1 ile haftada 5 seans olmak üzere 3 hafta tedavi uyguladığı jeneralize lezyonları olan 4 hastanın sadece birinde tam iyileşme

sağlayabilmiş, diğer 5 hastada kısmi yanıt elde edebilmiştir.[58] Schnopp ve ark.nın 20 GA hastasını kapsayan çalışmasında ise 16 hastaya yüksek doz 4 hastaya orta doz UVA-1 uygulanmış ve 9 hastada yeterli, 5 hastada orta derecede, 3 hastada yetersiz sonuç alınmış, 2 hasta ise tedaviye hiç yanıt vermemiştir.[59] Takip döneminde iyi yanıtlı 7 hastada 3-6 ay sonra yineleme gelişmiştir.

Granülomatöz hastalıklarda UVA-1'in T lenfositleri ve antijen sunan hücrelerde apopitozis ve immünmodülasyon oluşturarak etkili olduğuna inanılmaktadır.[60,61]

Prurigo ve Pitriyazis Likenoides

Subakut prurigoda UVA-1'in dar bant UVB'den daha etkili olduğu bildirilmiştir.[62] Pitriyazis likenoides kronika ve pitriyazis likenoides et varioliformis acuta (PLEVA) olgularında da UVA-1 denenmiş, pitriyazis likenoides kronikada kısmi, PLEVA ise tam iyileşme gözlenmiştir.[63]

UVA-1'in Yan Etkileri ve Kontrendikasyonları

En çok görülen yan etkiler hiperpigmentasyon, eritem ve kaşıntıdır. Görülebilecek diğer yan etkiler, herpes simpleks aktivasyonu ve polimorf ışık erüpsiyonu tetiklenmesi olarak özetlenebilir.[64] Morfea nedeniyle UVA1 fototerapi alan bir hastada ise büllöz pemfigoid gelişimi bildirilmiştir.[65] Geniş bant UVA'nın fotoyaşlanma ve fotokarsinogenezis riskine karşılık UVA-1'de bu yan etkiler minimum düzeydedir. Şimdiye kadar mastositoz nedeniyle UVA-1 tedavisi alan bir hastada melanom bildirilmiştir. Bu olgunun daha önce de PUVA banyo tedavisi almış olması nedeniyle UVA-1'in melanom gelişmesindeki etkisi tartışmalıdır.[66]

İmmünsüpresif tedavi almakta olan iki hastada UVA-1 tedavisi sırasında Merkel hücreli karsinom gelişimi immünsüpresyonun dikkate alınması gereğini ortaya koymaktadır.[67] İmmünohistokimyasal çalışmalarda UVA-1'in p53, siklin A ve Ki 67 düzeyinin ve mitozun G evresindeki hücre sayısının arttığı dolayısıyla epitel hücrelerinin proliferasyonun hızlandığı tespit edilmiştir.[68,69] Bu nedenle UVA-1 tedavisi almış olan hastalar solaryumdan ve güneş ışığından uzak tutulmalı ve hayat boyu deri kanseri açısından takip edilmelidir.

Fotoduyarlılık, kseroderma pigmentozum, porfiri, melanom ve melanom dışı deri kanseri öyküsü bulunanlar için UVA-1 fototerapi kontrendikedir. Tümör gelişimine yatkın, bağışıklık sistemi baskılanmış hastalar, transplantasyon geçirmiş olanlar ve daha önce radyoterapi almış hastalara da UVA-1 uygulanmamalıdır. Tablo 2'de UVA-1 ile ilişkili doz önerileri izlenmektedir.

Tablo 2. Doz Önerileri	
Atopik dermatit ve dishidroz	60 J/cm^2 (orta doz) 3-5 hafta
Kutanöz T Hücreli Lenfoma	60 J/cm^2 (orta doz) toplam 40 seans
Lokalize Skleroderma	60 J/cm^2 (orta doz) toplam 40 seans
Liken Sklerozus	50 J/cm^2 (orta doz) toplam 40 seans
SLE	10 J/cm^2 (düşük doz) 5/hafta toplam 3 hafta
Prurigo	50 J/cm^2 (orta doz) 5/hafta toplam 3 hafta
Mastositoz	60 J/cm^2 (orta doz) 5/hafta toplam 3 hafta

Sonuç

Çalışmalarla UVA-1 fototerapinin bazı dermatozlarda etkinliği kanıtlanmışsa da halen kullanımı konusunda çelişkiler ve bilinmeyenler vardır. Tedavi rehberi, doz uygulamaları kısa ve uzun dönem etkileri konusunda diğer fototerapi yöntemlerinden daha yeni bir tedavi olması nedeniyle kesin bilgiler mevcut değildir. Birçok araştırma, UVA-1'in birtakım dermatozların tedavisinde geleneksel UVA ve UVB tedavilerinden daha üstün olduğunu kanıtlamıştır. UVA-1 doğrudan epitel hücrelerini, fibroblastları, mast hücrelerini ve aktive T hücrelerini hedefler ve bu özellik önemli bir avantaj sağlar. UVA-1'in deri tiplerine bağlı olarak etki farkının olup olmadığı halen tartışmalı bir konudur. Bazı otörlere göre tip I ve Tip II UVA-1'e daha iyi yanıt vermekte; Tip III ve Tip IV gruplarında yanıt oranı azalmaktadır. Texas Üniversitesi'nde yapılan retrospektif çalışmaya göre de deri tipleri ile yanıt düzeyi arasında fark bulunmamaktadır.[70]

Gelecekte yapılacak çalışmalarla hem uzun dönem yan etkiler aydınlığa kavuşacak hem de UVA-1 fototerapisi ile tedavi edilebilecek yeni aday hastalıklar tedavi listesine eklenebilecektir.

Kliniğimizde halen UVA-1 fototerapi atopik dermatit, lokalize skleroderma, mastositoz, granulom anulare ve mikozis fungoides tedavilerinde kullanılmakta ve çoğunlukla başarılı sonuçlar elde edilmektedir.

Kaynaklar

1. Plewig G, Hoffmann C, Braun-Falco O, et al. A new apparatus for the delivery of high intensity UVA and UVA+UVB irradiation, and some dermatological applications. Br J Dermatol 1978; 98: 15-24.
2. Mutzhas MF, Hölzle E, Hofmann C, et al. A new apparatus with high radiation energy between 320-460 nm: physi cal description and dermatological applications. J Invest Dermatol 1981; 76: 42-7.
3. Krutmann J, Czech W, Diepgen T, et al. High dose UVA1 therapy in the treatment of patients with atopic dermatitis. J Am Acad Dermatol 1992; 26: 225-30.
4. York NR, Jacobe HT. UVA1 phototherapy: a review of mechanism and therapeutic application. Int J Dermatol 2010; 49: 623-30.
5. Gambichler T, Terras S, Kreuter A. Treatment regimens, protocols, dosage, and indications for UVA1 phototherapy: facts and controversies. Clin Dermatol 2013; 31; 438-54.
6. von Kobyletzki G, Pieck C, Hoffmann K, et al. Medium-dose UVA1 cold-light phototherapy in the treatment of severe atopic dermatitis. J Am Acad Dermatol 1999; 41: 931-7.
7. Godar DE. UVA1 radiation triggers two different final apoptotic pathways. J Invest Dermatol 1999; 112: 3-12.
8. Skov L, Hansen H, Allen M, et al. Contrasting effects of ultraviolet A1 and ultraviolet B exposure on the induction of tumor necrosis factor-alpha in human skin. Br J Dermatol 1998; 138: 216-20.
9. Krutmann J, Grewe M. Involvement of cytokines, DNA damage,and reactive oxygen intermediates in ultraviolet radiation-induced modulation of intercellular adhesion molecule expression. J Invest Dermatol 1999; 105: 67-70.
10. Gruss C, Reed JA, Almeyer P, et al. Induction of interstitial collagenase by UVA-1 phototherapy in morphea fibroblasts. Lancet 1997; 350: 1295-6.

11. Wlashcek M, Heinen G, Posswig A, et al. UVA induced autocrine stimulation of fibroblast derived collagenase/MMP-1 by interrelated loops of interleukin-1 and interleukin-6. Photochem Photobiol 1994; 59: 550-6.
12. Morita A. Newly developed phototherapy for atopic dermatitis. Allergol Int 2005; 54: 175-80.
13. von Kobyletzky G, Heine O, Stephan H, et al. UVA1 irradiation induces deoxyribonuclease dependent apoptosis in cutaneous T-cell lymphoma in vivo. Photodermatol Photoimmunol Photomed 2000; 16: 271-7.
14. Breuckmann F, Stuecker M, Altmeyer P, et al. Modulation of endothelial dysfunction and apoptosis UVA-1 mediated skin improvement in systemic sclerosis. Arch Dermatol Res 2004; 296: 235-9.
15. Beattie PE, Dawe RS, Ferguson J, et al. Dose-response and time-course characteristics of UVA-1 erythema. Arch Dermatol 2005; 141: 1549-55.
16. Dogra S, De D. Phototherapy and photochemotherapy in childhood dermatoses. Indian J Dermatol Venereol Leprol 2010; 76: 521-6.
17. Camacho NR, Sanchez JE, Martin RF, et al. Medium-dose UVA1 phototherapy in localised scleroderma and its effect in CD34-positive dendritic cells. J Am Acad Dermatol 2001; 45: 697-9.
18. Kerscher M, Dirshke T, Volkenandt M. Treatment of localised scleroderma by UVA1 phototherapy. Lancet 1995; 346: 1166.
19. Stege H, Berneburg M, Humke S, et al. High dose UVA1 radiation therapy for localized scleroderma. J Am Acad Dermatol 1997; 36: 938-44.
20. Kerscher M, Volkenandt M, Gruss C, et al. Low dose UVA1 phototherapy for treatment of localised scleroderma. J Am Acad Dermatol 1998; 38: 21-6.
21. Kreuter A, Hyun J, Stucker M, et al. A randomized controlled study of low-dose UVA1 medium dose UVA1 and narrowband UVB phototherapy of localised scleroderma. J Am Acad Dermatol 2006; 54: 440-7.
22. Su O, Onsun N, Kapran H, et al. Effectiveness of medium-dose ultraviolet A 1 phototherapy in localized scleroderma. Int J Dermatol 2011; 50: 1006-13.
23. von Kobyletzky G, Uhle A, Pieck C, et al. Acrosclerosis in patients with systemic sclerosis responds to low-dose UV-A1 phototherapy. Arch Dermatol 2000; 136: 275-6.
24. Kruter A, Breuckmann F, Uhle A, et al. Low-dose UVA1 phototherapy in systemic sclerosis effectson acrosclerosis. J Am Acad Dermatol 2004; 50: 740-7.
25. Kreute A, Gambicher T, Avermacte A, et al. Low-dose ultraviolet A1 phototherapy for extragenital lichen sclerosus: results of a preliminary study. J Am Acad Dermatol 2002; 46: 251-5.
26. Beattie PE, Dawe RS, Ferguson J, et al. UVA1 phototherapy for genital lichen sclerosus. Clin Exp Dermatol 2006; 31: 343-7.
27. Grundmann-Kollmann M, Behrens S, Gruss C, et al. Chronic sclerodermic graft-versus host disease refractry to immunosuppressive treatment responds to UVA1 phototherapy. J Am Acad Dermatol 2000; 42: 134-6.
28. Calzavara-Pinton P, Porta F, İzzi T, et al. Prospects for ultraviolet A-1 phototherapy as a treatment for chronic cutaneous graft-versus host disease of the skin. Haematologica 2003; 88: 1169-75.
29. Ziemer M, Thiele JJ, Gruhn B, et al. Chronic cutaneous graft-versus-host disease in two children responds to UVA1 therapy: improvement of skin lesions, joint mobility, and quality of life. J Am Acad Dermatol 2004; 51: 318-9.
30. Kafi R, Fisher GJ, Quan T, et al. UVA1 phototherapy improves nephrogenic fibrosing dermopathy. Arch Dermatol 2004; 140: 1322-4.
31. Tzaneva S, Seeber A, Schwaiger M, et al. High dose versus medium-dose UVA1 phototherapy for patients with severe, generalized atopic dermatitis. J Am Acad Dermatol 2001; 45: 503-07.
32. Kowalzick L, Kleinheinz A, Weichenthal M, et al. Low dose versus medium dose UV-A1 treatment in severe atopic eczema. Acta Derm Venereol 1995; 75: 43-5.

33. Kowalzick L, Ponninghaus JM, Suckow M, et al. (Responders and nonresponders of ultraviolet A-1 therapy of acute exacerbated atopic eczema). Hautarzt 1997; 48: 645-7.
34. Abeck D, Schmidt T, Fesq H, et al. Long-term efficacy of medium-dose UVA1 phototherapy in atopic dermatitis. J Am Acad Dermatol 2000; 42: 254-7.
35. Polderman MC, Wintzen M, le Cessie S, et al. UVA1 cold light therapy in the treatment of atopic dermatitis: 61 patients treated in the Leiden University Medical Centre. Photodermatol Photoimmunol Photomed 2005; 21: 93-6.
36. Tzaneva S, Kittler H, Holzer G, et al. 5-Methoxypsoralen plus ultraviolet (UV) A is superior to medium-dose UVA1 in the treatment of severe atopic dermatitis: a randomized crossover trial. Br J Dermatol 2010; 162: 655-60.
37. Schmidt T, Abeck D, Boeck K, et al. UVA1 irradiation is effective in treatment of chronic vesicular dsyshidrotic hand eczema. Acta Derm Venereol 1998; 78: 318-9.
38. Petering H, Breuer C, Herbst R, et al. Comparision of localized high-dose UVA1 irradiation versus topical cream psoralen-UVA for treatment of chronic vesicular dyshidrotic eczema. J Am Acad Dermatol 2004; 50: 68-72.
39. Stege H, Schöpf E, Ruzicka T, et al. High dose UVA1 for urticaria pigmentosa. Lancet 1996; 347:64.
40. Stege H, Budde M, Kürten V, et al. Induction of apoptosis in skin-infiltrating mast cells by high-dose ultraviolet A-1 (UVA-1) radiation phototherapy in patients with urticaria pigmentosa. J Invest Dermatol 1999; 114: 791.
41. Gobello T, Mazzanti T, Sordi D, et al. Medium versus high-dose ultraviolet A1 therapy for urticaria pigmentosa: a pilot study. J Am Acad Dermatol 2003; 49: 679-84.
42. Rombold S, Lobisch K, Katzer K, et al. Efficacy of UVA1 phototherapy in 230 patients with various skin diseases. Photodermatol Photoimmunol Photomed 2008; 24: 19-23.
43. Zane C, Leali C, Airo P, et al. "High-dose" UVA1 therapy of widespread plaque-type, nodular, and erythrodermic mycosis fungoides. J Am Acad Dermatol 2001; 44: 629-33.
44. Suh KS, Kang JS, Back JW, et al. Efficacy of ultraviolet A1 photıtherapy in recalcitrant skin disease. Ann Dermatol 2010; 22: 1-8.
45. von Kobyletzki G, Dirschka T, Freitag M, et al. Ultraviolet-A1 phototherapy improves the status of the skin in cutaneous T-cell lymphoma. Br J Dermatol 1999; 140: 768-9.
46. Calzavara-Pinton P, Venturini M, Sala R. Medium-dose UVA1 therapy of lymphomatoid papulosis. J Am Acad Dermatol 2005; 52: 530-2.
47. McGrath H, Martinez Osuna P, Lee FA. Ultraviolet-A1 (340-400 nm) irradiation therapy in systemic lupus erythematosus. Lupus 1996; 5: 269-74.
48. Polderman MC, le Cessie S, Huizinga TW, et al. Efficacy of UVA-1 cold light as an adjuvant therapy for systemic lupus erythematosus. Rheumatology (Oxford) 2004; 43: 1402-4.
49. Molina JF, McGrath H Jr. Longterm ultraviolet-A1 irradiation therapy in systemic lupus erythematosus. J Rheumatol 1997; 24: 1072-4.
50. Menon Y, McCarthy K, McGrath Jr H. Reverseal of brain dysfunction with UV-A1 irradiation in a patient with systemic lupus. Lupus 2003; 12: 479-82.
51. Szegedi A, Simics E, Aleksza M, et al. Ultraviolet-A1 phototherapy modulates Th1/Th2 and Tc1/Tc/2 balance in patients with systemic lupus erythematosus. Rheumatology (Oxford) 2005; 44: 925-31.
52. Polderman MC, van Kooten C, Smith NP, et al. Ultraviolet-A (UVA-1) radiation suppresses immunoglobulin production of activated B lymphocytes in vitro. Clin Exp Immunol 2006; 145: 528-34.
53. Mikita N, Kanazawa N, YoshimasuT, et al. The protective effects of ultraviolet A1 irradiation on spontaneous lupus erythematosus-like skin lesions in MRL/lpr mice. Clin Dev Immunol 2009; 2009: 673952.
54. Sonnichsen N, Meffert H, Kunzelmann V, et al. (UV-A-1 therapy of subacute cutaneous lupus erythematosus). Hautarzt 1993; 44: 723-5.

55. Mitra A, Yung A, Gouldon V, et al. A trial of low-dose UVA1 phototherapy for two patients with recalcitrant discoid lupus erythematosus. Clin Exp Dermatol 2006; 31: 299-300.
56. Radakovic S, Weber M, Tanew A. Dramatic response of chronic ulcerating necrobiosis lipoidica to ultraviolet A1 phototherapy. Photodermatol Photoimmunol Photomed 2010; 26: 327-9.
57. Beattie PE, Dawe RS, Ibbotson SH, et al. UVA1 phototherapy for treatment of necrobiosis lipoidica. Clin Exp Dermatol 2006; 31: 235-8.
58. Muchenberger S, Schöpf E, Simon JC. Phototherapy with UV-A-1 for generalized granuloma annulare. Arch Dermatol 1997; 133: 1605.
59. Schnopp C, Tzaneva S, Mempel M, et al. UVA1 phototherapy for disseminated granulom annulare. Photodermatol Photoimmunol Photomed 2005; 21: 68-71.
60. York NR, Jacobe HT. UVA1 phototherapy: a review of mechanism and therapeutic application. Int J Dermatol 2010; 49: 623-30.
61. Lim HW, Hönigsman H, Hawk JLM. Photodermatology. New York: Informa Healthcare USA Inc, 2007.
62. Gambichler T, Hyun J, Sommer A, et al. A randomized controlled trial photo(chemo)therapy of subacute prurigo. Clin Exp Dermatol 2006; 31: 348-53.
63. Pinton PC, Cappazera R, Zane C, et al. Medium-dose ultraviolet A1 therapy for pityriasis lichenoides chronic et varioliformis acuta and pityriasis lichenoides chronica. J Am Acad Dermatol 2002; 47: 410-4.
64. van der Molen RG, Out-Luiting C, Claas FH, et al. Ultraviolet-B radiation induces modulation of antigen presntation of herpes simplex virus by human epidermal cells. Hum Immunol 2001; 62; 589-97.
65. Sacher C, König C, Scharffetter-Kochanek K, et al. Bullous pemphigoid in a patient treated with UV-A-1 phototherapy for disseminated morphea. Dermatology 2001; 202: 54-7.
66. Wallenfang K, Stadler R. (Association between UVA1 and bath PUVA therapy and development of malignant melanoma). Hautarzt 2001; 52: 705-7.
67. Calzavara-Pinton P, Monari P, Manganoni AM, et al. Merkel cell carcinoma arising in immunosuppressed patients treated with high-dose ultraviolet A1 (320-400 nm) phototherapy: a report of two cases. Photodermatol Photoimmunol Photomed 2010; 26: 263-5.
68. Edstrom S, Cvetkovska E, Westin T, et al. Overexpression of p53-related proteins predicts rapid growth rate of head and neck cancer. Laryngoskope 2001; 111: 124-30.
69. Besaratinia A, Synold TW, Chen HH, et al. DNA lesions induced by UV A1 and B radiation in human cells: comparative analyses in the overall genome and in the p53 tumor suppressor gene. Proc Natl Acad Sci USA 2005; 102: 10058-63.
70. Jacobe HT, Cayce R, Nguyen J. UVA1 phototherapy is effective in darker skin: a review of 101 patients of Fitzpatrick skin types I-V. Br J Dermatol 2008; 159: 691-6.

Fototerapi Kombinasyonları

Ayten Ferahbaş, Salih Levent Çınar

Erciyes Üniversitesi, Kayseri

Can Alıcı Noktalar

- Kombinasyon tedavileri, tedavi etkinliğinin artırılması ve olası advers olayların en aza indirgenmesi amacı ile tercih edilir.
- Fototerapi kombinasyonlarındaki amaç toplam UV dozunun azaltılması ve tedavi süresinin kısaltılmasıdır.
- Fototerapi, topikal tedavilerden; psödokatalaz, steroidler, vitamin D analogları, kalsinörin inhibitörleri, retinoidler, antralin ve katran ile çeşitli endikasyonlarda kombine kullanılabilir.
- Fototerapi, sistemik tedavilerden; antioksidanlar, kortikosteroidler, afamelanotid, retinoidler ve interferon ile çeşitli endikasyonlarda kombine kullanılabilir.
- Fototerapinin siklosporin, metotreksat ve biyolojik ajanlar ile kombinasyonlarından mümkün olduğunca kaçınılmalıdır.
- Fototerapi vitiligo cerrahisine adjuvan olarak eklenebilir.

Tedavi seçeneklerinin kombine kullanılması, tedavi etkinliğinin artırılması ve olası yan etkilerin en aza indirilmesi açısından önem taşır. Günümüzde kanıta dayalı verilerin yetersizliği nedeniyle kombinasyon tedavileri kişisel deneyimler, olgu raporları ve ileriye yönelik öngörülerden yola çıkarak kullanılmaktadır. Bu nedenle kombinasyon tedavileri hakkında bilgi paylaşımı daha akla uygun tedavi modalitelerinin ortaya çıkması ve uzun vadede daha güvenli kombinasyonların bulunması açısından önemli olacaktır.[1]

A. Topikal Ajanlarla Fototerapinin Kombine Kullanımı

Literatür gözden geçirildiğinde fototerapi türlerinin topikal ve sistemik ajanlar, cerrahi ve lazer ile değişik kombinasyonlarının denendiği görülür. Fototerapi modaliteleri ile kombine olarak kullanılan topikal ajanlar arasında psödokatalaz, topikal steroidler, vitamin D analogları, kalsinörin inhibitörleri, retinoidler, antralin ve katran sayılabilir.

1. Antioksidanlar

Vitiligoda etkilenmiş epidermiste artmış oksidatif stres gösterilmiş ve bunun hastalıktaki pigment hücrelerinin dejenerasyonunda temel rolü oynadığına dair güçlü kanıtlar

bulunmuştur.[2] Bundan yola çıkarak Schallreuter ve ark. vitiligolu epidermiste fazla hidrojen peroksitin katalaz inaktivasyonuna neden olduğunu göstermiştir ve tedavide katalaz eksikliğinin düzeltilmesinin faydalı olabileceğini önermişlerdir.[3] İlk çalışmalarda psödokatalazın dar bant UVB ile kombinasyonunun faydalı olduğunun gösterilmesinden sonra yapılan herhangi bir çalışmada bu bulgular desteklenmemiştir.[4,5] Yakın zamanda dar bant UVB ile psödokatalaz krem kombinasyonu ile yapılan randomize kontrollü bir çalışmada repigmentasyonda anlamlı bir artış bulunamamıştır.[6]

2. Kortikosteroidler

Tarih boyunca fototerapi ile en sık kombine edilen topikal ajanlardan birisi de topikal steroidlerdir. Topikal kortikosteroidler hafif ve orta şiddetli psoriasiste ilk akla gelen tedavi seçeneğidir ve fototerapi ile güvenli bir şekilde kombine edilebilirler.[7] Prospektif, randomize, çift kör, plasebo kontrollü bir çalışmada topikal steroid ve dar bant UVB kombinasyonu ile hızlı bir cevap meydana gelmekle birlikte uzun süreli faydası gösterilememiştir ve alınan kümülatif UVB dozunda azalma sağlanamamıştır.[8] Bu nedenle topikal steroid ve fototerapi kombinasyonları öncelikli tavsiye edilen bir tedavi seçeneği değildir.[9,10]

Topikal steroidler anti-inflamatuvar etkilerinden dolayı vitiligoda fototerapiye adjuvan olarak eklenmişlerdir. Yeni ve aktif lezyonlarda toplam UV miktarını azalttıkları gösterilmiş ve bundan yola çıkarak fototerapinin ilk 3 ayında günde bir kez kombine edilebileceği bildirilmiştir. Vitiligoda topikal steroid ve dar bant UVB kombinasyonu ile yapılan tek bir çalışmada klobetazol kullanılmış ve steroid ile dar bant UVB kombinasyonunun tek başına dar bant UVB'ye üstünlüğü gösterilememiştir.[11]

Sassi ve ark. günde iki defa uygulanan topikal hidrokortizon 17-bütiratın 308 nm ekzimer lazer ile beraber kullanımının tek başına 308 nm ekzimer lazere göre %75 daha fazla repigmentasyon artışı sağladığını göstermiştir.[12]

Atopik dermatit sık karşılaşılan, kronik, tekrarlayıcı, inflamatuvar bir deri hastalığıdır. Tedavi seçeneklerinden birisi de dar bant UVB'dir.[13] Bu nedenle atopik dermatit tedavisinde de dar bant UVB'nin değişik kombinasyonları denenmiştir. Topikal kortikosteroidlerin gerekli toplam UVB dozunu azalttığı ve daha hızlı remisyona yardımcı olduğu ve bunu yaparken yan etki profilinde değişikliğe sebep olmadığı gösterilmiştir.[14]

3. Vitamin D Analogları

Kalsipotriyol başta olmak üzere vitamin D analogları değişik fototerapi türleri ve farklı tedavi cevapları ile kombine kullanılmışlardır. Hindistan'da yapılan bir çalışma vitiligo tedavisinde dar bant UVB ile topikal kalsipotriyolün (kalsipotrien olarak da adlandırılır) ilk defa kombine edilmesi açısından önem taşımaktadır. Bu çalışmada haftada üç defa dar bant UVB alan hastaların sağ bacağına kalsipotriyol krem sol bacağına plasebo krem sürülmüş. Altı ay sonunda sol bacakta repigmentasyon tama yakınken plasebo sürülen bacakta %50'den daha az bulunmuştur.[15] Başka bir çalışmada hastaların birer bacaklarına dar bant UVB tek başına uygulanırken diğer bacaklarına beraberinde günde bir defa takalsitol krem kombine uygulanmış. Yine 6 aylık süre sonunda takalsitol ile kombine dar bant UVB kullanılan taraflarda istatistiksel olarak anlamlı repigmentasyon artışı rapor edilmiş. Kombinasyon ile hem daha hızlı hem de daha fazla repigmentasyon izlenmiştir.[16]

Gerek kalsipotriyol gerek de takalsitolün vitiligo tedavisinde 308 nm ekzimer lazer ile kombinasyonları denenmiş, ancak anlamlı pigmentasyon artışı gösterilememiştir.[17]

Psoriasis tedavisinde vitamin D analoglarının hem UVB hem de PUVA ile kombinasyonu birçok çalışmada etkili ve güvenli bulunmuştur. Kombinasyon ile cevap için gerekli olan toplam UV dozu belirgin olarak azalmaktadır. Kalsipotrien fototerapinin etkisini artırır, ancak bazı önlemlerin alınmasını gerektirir. UV radyasyonun uygulanmasından hemen önce kullanılırsa ışık kalsipotrien molekülünü inaktive eder. Bu nedenle mümkünse UV tedavisi önce verilmeli gün içerisinde daha geç bir saatte kalsipotrien tatbik edilmelidir. Ya da kalsipotrien UV'den en az iki saat öncesinde uygulanmalıdır.[18]

4. Kalsinörin İnhibitörleri

Son yıllarda fototerapi türleri ile sık olarak kombine edilen topikal ajanlardan birisi de kalsinörin inhibitörleridir. Vitiligo tedavisinde dar bant UVB ile kalsinörin inhibitörleri (takrolimus, pimekrolimus) sıkça kombine kullanılmıştır. Kalsinörin inhibitörlerinin hastalık şiddetinin artmasını baskıladığı gibi repigmentasyonu sağladığı da gösterilmiştir.[19,20] Kalsinörin inhibitörleri T hücreleri üzerinden etki ederler. Vitiligolu deride T hücre aktivasyonunu ve başta tümör nekrozis faktör (TNF)-α olmak üzere pro-inflamatuvar sitokinlerin salınımını inhibe ederler.[19] İn vitro çalışmalarda epidermal hücre kültürlerinde kalsinörin inhibitörlerinin eklenmesinin melanosit ve melanoblast proliferasyonunu arttırdığı gözlenmiştir.[19]

Takrolimus ile yapılan bir çalışmada repigmentasyon etkisinin vücut alanı bağımlı olduğu raporlanmıştır. En iyi sonuçların yüz ve boyun gibi güneş gören alanlarda olduğu bildirilmiştir.[21] Bu sonuç dolaylı da olsa vitiligoda UVB-takrolimus kombinasyonunun iyi bir alternatif olduğu düşüncesini destekler niteliktedir. Vitiligoda dar bant UVB-takrolimus kombinasyonu erişkinlerde ve çocuklarda iyi terapötik sonuçlarla kullanılmıştır.[22-24]

Hui-Lan ve ark. pimekrolimus ile ekzimer lazer kombinasyonunun vitiligoda tek başına ekzimer lazere göre daha etkili olduğunu göstermiştir.[25]

Tzung ve ark. atopik dermatitli hastalarda dar bant UVB, pimekrolimus ve her ikisinin kombinasyonunu denemişler ve kombinasyon ile tekli kullanımları arasında anlamlı bir fark bulamamışlardır.[26]

5. Retinoidler

Topikal retinoidler UV tedavisinin etkisini arttırmak için başarı ile kullanılabilir.[27] Yapılan bir çalışmada 54 plak tip psoriasis hastasında tazaroten UVB birlikteliği başarılı bulunmuştur. Bu çalışmada kombinasyon tedavisi alan hastalar daha iyi ve hızlı cevap almışlar ve takip eden dönemde daha seyrek UVB tedavisine ihtiyaç duymuşlardır. Koo ve ark. fototerapi ile topikal retinoid kombinasyonunun kalsipotriyol ile topikal retinoid kombinasyonu kadar etkin olduğunu rapor etmişlerdir. Ancak topikal retinoidler tüm avantajlarına rağmen, yanma hissi, pullanma ve irritasyon gibi yan etkileri sebebiyle hastalar tarafından tercih edilmemektedir.[28]

6. Antralin

Antralin ve UVB iyi bilinen ve etkili bir tedavi kombinasyonudur.[7] Ingram protokolü olarak da bilinir. Kömür katranı psoriasis tedavisinde başarılı ve eski bir tedavi seçeneğidir

(UVB+katran→ Gokerman protokolü). Ancak kokusu ve giysileri boyaması nedeniyle günümüzde sık kullanılmazlar. Karsinogenezise sebep olduğu korkusu da başka bir soru işaretidir. Bununla birlikte günümüze kadar yapılan herhangi bir epidemiyolojik çalışmada artmış kanser riski gösterilememiştir.[29] Bagel ve ark.nın yaptığı bir çalışmada tek başına dar bant UVB ile dar bant UVB + kömür katranı kombinasyonu karşılaştırılmış ve kombine tedavi seçeneğinin istatistiksel olarak anlamlı şekilde daha etkili olduğu gözlemlenmiştir.[30]

7. Metal Tuzları

Balneofototerapi, psoriasis tedavisinde bir diğer tedavi seçeneğidir. Hastalıklı alana %5-15 magnezyumdan zengin tuzlu su tatbiki sonrası ıslak vücuda dar bant UVB irradyasyonu uygulanır.[31] Magnezyum iyonları deride antijen sunumunu azaltır. Daha az radyasyon dozları ile aynı sonuçlara ulaşılır.[32]

B. Sistemik Ajanlarla Fototerapinin Kombinasyonları

Fototerapi türleri değişik hastalıkların tedavisinde sistemik ajanlardan antioksidanlar, steroidler, afamelanotide, retinoidler, metotreksat, biyolojik ajanlar ve interferon ile kombine kullanılmış ve değişik sonuçlar bildirilmiştir.

1. Antioksidanlar

Psödokataloz ile dar bant UVB kombinasyonu hakkında literatürde bulunan tüm çalışmalar küçük, açık uçlu ve kontrol grupsuz çalışmalardır.[4,5] Psödokataloz dışında diğer antioksidan ajanlar da fototerapi ile kombine kullanılmışlardır. Vitamin C, vitamin E, vitamin B12 ve folik asit ile yapılan çok sayıda dar bant UVB kombinasyonunun tek başına dar bant UVB'ye üstünlüğü gösterilememiştir.[32] Lebwohl ve ark. vitamin C, vitamin E, alfa lipoik asit, çoklu doymamış yağ asitleri ve sistein monohidrat içeren antioksidan kokteyli ile dar bant UVB kombinasyonunun tek başına dar bant UVB'ye göre istatistiksel olarak daha anlamlı repigmentasyon oranları sağladığını rapor etmişlerdir.[33] İki adet prospektif, çift kör, plasebo kontrollü çalışmada vitamin B, C, B12, folik asit, alfa lipoik asit, polipodyum, ginkgo biloba ve doymamış çoklu yağ asitlerinden oluşan oral antioksidan katkısının UVB etkinliğini arttırdığı rapor edilmiştir. Antioksidanların hücre içi redoks durumunu onararak etkili oldukları düşünülmektedir.[34,35] Kanıt düzeyi yeterli olmadığından daha kapsamlı çalışmalara ihtiyaç vardır.

2. Kortikosteroidler

Sistemik steroidlerin vitiligo tedavisinde kullanımı tartışmalıdır. Rath ve ark. progresif vitiligoda tek başına oral mini pulse kortikosteroidi, PUVA, dar bant UVB ve geniş band UVB ile kombinasyonları ile karşılaştırmışlar. Bu tedavide 0.1 mg/kg/hafta olacak şekilde betametazon iki ardışık günde kullanılmış ve tek başına oral mini pulse kortikosteroidin yararlı olmadığı, PUVA ve dar bant UVB ile adjuvan etkisinin olduğu gösterilmiştir.[36]

3. Afamelanotid

Alfa melanosit stimüle edici hormon (α-MSH) melanosit proliferasyonu ve melanogenezi stimüle eden düzenleyici bir proteindir. Daha önceki birçok çalışma vitiligosu olan hastalarda

melanokortin sisteminde defekt olduğunu göstermiştir. Hastaların plazmalarında ve lezyonel derilerinde azalmış α-MSH ve yine prohormon konvertaz salınımındaki azalma bunu destekler niteliktedir.[37] Afamelanotid doğal α-MSH'nın potent, uzun etkili salınımını sağlayan sentetik bir analoğudur. Yapılan bir çalışmada vücut yüzeyinin %15-50'sinin beş yıldan kısa süredir tutulduğu 4 segmental olmayan vitiligolu hastada 1. ay haftada 2-3 seans dar bant UVB ve sonraki 4 ay buna ek olarak afamelanotid içeren implant inguinal bölgeye yerleştirilmiş. Tüm hastalarda anlamlı repigmentasyon gösterilmiştir.[38]

4. Retinoidler

Sistemik retinoidlerin fototerapi ile kombinasyonu hızlı remisyon ve uzun süreli hastalıksız dönem sağladığından psoriasis tedavisinde sıkça tercih edilir. Klinik yanıt için gereken toplam UV ve retinoid miktarını azaltması da başka bir avantajıdır.[39] Ruzicka ve ark. UVB retinoid kombinasyonu ile UVB plasebo kombinasyonunu karşılaştırmış ve retinoid kombinasyonunu anlamlı olarak daha etkili bulmuşlardır. Tek başına dar bant UVB alan grupta 11.8 J/cm^2 enerji gerekirken retinoid ile kombine dar bant UVB kullanılan grupta bu ihtiyaç 6.9 J/cm^2 olmuş.[40] Retinoid ile dar bant UVB kombinasyonunun retinoid PUVA kombinasyonuna tercih edilmesi gerektiğini düşünen otörler bulunmaktadır. Gerekçeleri PUVA ile artmış olası yassı hücreli karsinom riskidir.[41] Bu özellikleri ile orta-şiddetli psoriasiste sıklıkla asitretin daha nadiren de etretinat en çok tercih edilen tedavi seçeneklerindendir.

İzotretinoin, asitretin ve özellikle beksaroten konvansiyonel tedavilere dirençli erken evre (1A-2A) mikozis fungoides olgularında faydalıdır.[42] İskandinav mikozis fungoides çalışma grubunun yaptığı bir çalışmada retinoidlerin fototerapi ile kombine kullanımı ile tek başına fototerapiye göre etkinliği açısından fark bulunamazken kombinasyon alan grupta kümülatif UV miktarı anlamlı olarak daha az rapor edilmiştir.[43] Serri ve ark.'nın yaptığı bir çalışmada kutanöz T hücreli lenfomalı hastalarda retinoid ve PUVA kombinasyonu ile klinik olarak tam remisyon sağlansa bile histopatolojik olarak derin dermiste atipik lenfositlerin varlığı gösterilmiştir.[44] Singh ve Lebwohl'ün yaptığı ortak çalışmada sistemik beksaroten ve PUVA kombinasyonu alan 8 hastanın tamamında primer cevap, 5'inde tam remisyon rapor edilmiştir.[45]

Sistemik retinoid ve fototerapi kombinasyonu psoriasis ve mikozis fungoides dışında liken planus, eritrokeratoderma variabilis, keratozis likenoides kronika, liken amiloidozis, Ofuji'nin papülo-eritroderması ve pitriazis rubra pilaris gibi birçok dermatopatolojide de farklı başarı oranları ile kullanılabilmektedir.[46-52]

5. Metotreksat

UVB'nin metotreksat ile uyumu iyi bilinmektedir. Vücut alanının %20'sinden fazlasının tutulduğu 24 psoriasis hastasının alındığı bir çalışmada bir gruba 15 mg/hafta metotreksat başlanıp tedaviye 3 hafta sonra dar bant UVB eklenmiş. Diğer gruba plasebo başlanıp 3 hafta sonra dar bant UVB eklenmiş. 24 hafta sonra metotreksat kombinasyonu anlamlı olarak daha başarılı bulunmuş.[53] Metotreksatın benzer başarılı kombinasyonu PUVA ile de gösterilmiştir. Fakat bu kombinasyonlar olası artmış karsinogenezis riski nedeniyle tercih edilmemektedirler.[9] Metotreksat fototerapi kombinasyonun bir diğer olası yan etkisi UV recall (geri çağırma) sendromudur. Tedavinin 3. ve 5. günleri arasında inflamasyon ve eritematöz döküntünün ortaya çıkması şeklindedir.[54,55]

Metotreksatın dirençli yaygın skleroderma tedavisinde UVA-1 ile 15 mg/hafta olacak şekilde kombinasyonu herhangi birinin tek başına kullanımına göre daha başarılı bulunmuştur.[56]

6. Siklosporin

Siklosporin psoriasis tedavisinde tek başına çok etkili bir ajan olmakla birlikte yüksek karsinogenezis riski nedeniyle fototerapi ile kombine edilmemelidir. Yapılan kohort bir çalışmada siklosporin ile PUVA kombinasyonunun yassı hücreli kanser riskini 7 kat artırdığı gösterilmiştir.[57]

7. İnterferon

Değişik dozlarda interferonun (IFN) fototerapi ile kombinasyonu mikozis fungoideste %70'e varan oranlarda tam remisyon sağlamıştır. Bu kombinasyon ile anti-IFN antikor gelişimi azalmaktadır.[42,58]

8. Biyolojik Ajanlar

Psoriasis tedavisinde en güncel tedavi seçeneği biyolojik ajanlardır. Biyolojik ajanların fototerapi ile kombinasyonu akla geldiğinde ilk tereddüt edilen nokta deri kanseri insidansında olası bir artıştır. Siklosporin ve fototerapi kombinasyonu ile immünsüpresyon ve deri kanseri sayısının artışı beraberinde bazı soru işaretlerini de getirmiştir.[59] Biyolojiklerin siklosporine kıyasla daha az immünsüpresif etkileri olmasına rağmen tek başlarına bile cilt kanseri insidansını artırma olasılıkları düşünüldüğünde fototerapi ile beraber kullanımları iyi düşünülmelidir.[60,61] Biyolojik ajanlar ve fototerapinin tamamen farklı şekilde ve mekanizmalarla işlev görmeleri biraz olsun umut vericidir.[62-64] Literatürde dar bant UVB'nin ustekinumab, adalimumab, etanersept ve alefasept ile kombinasyonu değişik yayınlarda incelenmiştir.[65-69] Yapılan tüm çalışmalarda dar bant UVB ile biyolojiklerin kombinasyonu etkili ve gelecek vadetmekle birlikte tedbirli davranılması gerekliliği üzerinde durulmuştur. Çünkü uzun süreli güvenlik çalışmaları henüz mevcut değildir.[70,71]

C. Fototerapinin Diğer Kombinasyonları

5-Florourasil (5-FU)'in fototerapi ile kombinasyonu vitiligo tedavisinde kullanılmıştır. Vücut yüzey alanının %30'undan azının etkilendiği stabil vitiligolu 60 hastanın bir vücut yarısına dar bant UVB diğer vücut yarısına dar bant UVB'ye ek olarak 5-FU intradermal olarak enjekte edilmiş (50 mg/ml, 0.01-0.02 ml/cm, 4 ay). Kombinasyon anlamlı olarak daha etkili bulunmuştur.[72]

Fototerapinin lazer ile kombinasyonları vitiligo tedavisinde denenmiştir. Lazer dermabrazyon dar bant UVB kombinasyonu, fraksiyonel CO_2 lazer-dar bant UVB kombinasyonu ve Er-YAG lazer ablazyon sonrası topikal 5-FU ile UVB kombinasyonu bunlardan bazılarıdır.[73]

Vitiligo hastalarında yapılan randomize, kontrollü, çift kör bir çalışmada epidermal hücre süspansiyonu transplantasyonu sonrası dar bant UVB veya PUVA uygulandığında tek başına fototerapiye göre daha etkili olduğu gösterilmiştir.[74]

On yedi stabil vitiligolu hastada split deri greftinden 2 hafta sonra haftada 2 seans ekzimer lazer toplam 32 seans uygulandığında tam remisyon sağlanmıştır.[75] Vitiligoda kültüre melanosit greftleri ile operasyondan birkaç ay sonra repigmentasyon elde edilmiş, PUVA ile beraber cerrahi yapıldığında daha hızlı cevap alınmıştır.[76]

Kaynaklar

1. Jensen P, Skov L, Zachariae C. Systemic combination treatment for psoriasis: a review. Acta Derm Venereol 2010; 90: 341-9.
2. Gambichler T, Schlafke A, Tomi NS, et al. Tacrolimus ointment neither blocks ultraviolet B nor affects expression of thymine dimers and p53 in human skin. J Dermatol Sci 2008; 50: 115-22.
3. Schallreuter KU, Wood JM, Berger J. Low catalase levels in the epidermis of patients with vitiligo. J Invest Dermatol 1991; 97: 1081-5.
4. Schallreuter KU, Pittelkow MP. Defective calcium uptake in keratinocyte cell cultures from vitiliginous skin. Arch Dermatol Res 1988; 280: 137-9.
5. Schallreuter KU, Wood JM, Lemke KR, et al. Treatment of vitiligo with a topical application of pseudocatalase and calcium in combination with short-term UVB exposure: a case study on 33 patients. Dermatology 1995; 190: 223-9.
6. Bakis-Petsoglou S, Le Guay JL, Wittal R. A randomized, double-blinded, placebo-controlled trial of pseudocatalase cream and narrowband ultraviolet B in the treatment of vitiligo. Br J Dermatol 2009; 161: 910-7.
7. Honigsmann H. Phototherapy for psoriasis. Clin Exp Dermatol 2001; 26: 343-50.
8. Meola T Jr, Soter NA, Lim HW. Are topical corticosteroids useful adjunctive therapy for the treatment of psoriasis with ultraviolet radiation? A review of the literature. Arch Dermatol 1991; 127: 1708-13.
9. Zanolli M. Phototherapy arsenal in the treatment of psoriasis. Dermatol Clin 2004; 22: 397-406.
10. Morison WL, Parrish JA, Fitzpatrick TB. Controlled study of PUVA and adjunctive topical therapy in the management of psoriasis. Br J Dermatol 1978; 98: 125-32.
11. Lim-Ong M, Leveriza RMS, Ong BET, et al. Comparison between narrow-band UVB with topical corticosteroid and narrow-band UVB with placebo in the treatment of vitiligo: a randomized controlled trial. J Phillipine Dermatol Soc 2005; 14: 17-25.
12. Sassi F, Cazzaniga S, Tessari G, et al. Randomized controlled trial comparing the effectiveness of 308-nm ekzimer laser alone or in combination with topical hydrocortisone 17-butyrate cream in the treatment of vitiligo of the face and neck. Br J Dermatol 2008; 159: 1186-91.
13. Jekler J, Larkö O. UVB phototherapy of atopic dermatitis. Br J Dermatol 1988; 119: 697-705.
14. Valkova S, Velkova A. UVA/UVB phototherapy for atopic dermatitis revisited. J Dermatolog Treat 2004; 15: 239-44.
15. Dogra S, Parsad D. Combination of narrowband UV-B and topical calcipotriene in vitiligo. Arch Dermatol 2003; 139: 393.
16. Leone G, Pacifico A, Iacovelli P, et al. Tacalcitol and narrow-band phototherapy in patients with vitiligo. Clin Exp Dermatol 2006; 31: 200-5.
17. Goldinger SM, Dummer R, Schmid P, et al. Combination of 308-nm xenon chloride ekzimer laser and topical calcipotriol in vitiligo. J Eur Acad Dermatol Venereol 2007; 21: 504-8.
18. Kragballe K. Vitamin D and UVB radiation therapy. Cutis 2002; 70: 9-12.
19. Grimes PE, Morris R, Avaniss-Aghajani E, et al. Topical tacrolimus therapy for vitiligo: therapeutic responses and skin messenger RNA expression of proinflammatory cytokines. J Am Acad Dermatol 2004; 51: 52-61.
20. Lan CC, Chen GS, Chiou MH, et al. FK506 promotes melanocyte and melanoblast growth and creates a favourable milieu for cell migration via keratinocytes: possible mechanisms of how tacrolimus ointment induces repigmentation in patients with vitiligo. Br J Dermatol 2005; 153: 498-505.
21. Xu AE, Zhang DM, Wei XD, et al. Efficay and safety of tacrolimus cream 0.1% in the treatment of vitiligo. Int J Dermatol 2009; 48: 86-90.

22. Grimes PE, Soriano T, Dytoc MT. Topical tacrolimus for repigmentation of vitiligo. J Am Acad Dermatol 2002; 47: 789-91.
23. Silverberg B, Lin P, Travis L, et al. Tacrolimus ointment promotes repigmentation of vitiligo in children: a review of 57 cases. J Am Acad Dermatol 2004; 51: 760-6.
24. Lepe V, Moncada B, Castanedo-Cazares JP, et al. A double-blind randomized trial of 0.1% tacrolimus vs. 0.05% clobetasol for the treatment of childhood vitiligo. Arch Dermatol 2003; 139: 581-5.
25. Hui-Lan Y, Xiao-Yan H, Jian-Yong F, et al. Combination of 308-nm ekzimer laser with topical pimecrolimus for the treatment of childhood vitiligo. Pediatr Dermatol 2009; 26: 354-6.
26. Tzung TY, Lin CB, Chen YH, et al. Pimecrolimus and narrowband UVB as monotherapy or combination therapy in children and adolescents with atopic dermatitis. Acta Derm Venereol 2006; 86: 34-8.
27. Guenther LC. Optimizing treatment with topical tazarotene. Am J Clin Dermatol 2003; 4: 197-202.
28. Koo JY, Lowe NJ, Lew-Kaya DA, et al. Tazarotene plus UVB phototherapy in the treatment of psoriasis. J Am Acad Dermatol 2000; 43: 821-8.
29. Paghdal KV, Schwartz RA. Topical tar: back to the future. J Am Acad Dermatol 2009; 61: 294-302.
30. Bagel J. LCD plus NB-UVB reduces time to improvement of psoriasis vs. NB-UVB alone. J Drugs Dermatol 2009; 8: 351-7.
31. Schiffner R, Schiffner-Rohe J, Wölfl G, et al. Evaluation of a multicentre study of synchronous application of narrowband ultraviolet B phototherapy and bathing in Dead Sea salt solution for psoriasis vulgaris. Br J Dermatol 2000; 142: 740-7.
32. Elgoweini M, Nour El Din N. Response of vitiligo to narrowband ultraviolet B and oral antioxidants. J Clin Pharmacol 2009; 49: 852-5.
33. Lebwohl M. Combining the new biologic agents with our current psoriasis armamentarium. J Am Acad Dermatol 2003; 49: 118-24.
34. Dell'Anna ML, Mastrofrancesco A, Sala R, et al. Antioxidants and narrow band-UVB in the treatment of vitiligo: a double-blind placebo controlled trial. Clin Exp Dermatol 2007; 32: 631-6.
35. Middelkamp-Hup MA, Bos JD, Rius-Diaz F, et al. Treatment of vitiligo vulgaris with narrow-band UVB and oral Polypodium leucotomos extract: a randomized double-blind placebo-controlled study. J Eur Acad Dermatol Venereol 2007; 21: 942-50.
36. Rath N, Kar HK, Sabhnani S. An open labeled, comparative clinical study on efficacy and tolerability of oral minipulse of steroid (OMP) alone, OMP with PUVA and broad/narrow band UVB phototherapy in progressive vitiligo. Indian J Dermatol Venereol Leprol 2008; 74: 357-60.
37. Lim HW, Grimes PE, Agbai O, et al. Afamelanotide and Narrowband UV-B Phototherapy for the Treatment of Vitiligo: a randomized multicenter trial. JAMA Dermatol 2015; 151: 42-50.
38. Grimes PE, Hamzavi I, Lebwohl M, et al. The efficacy of afamelanotide and narrowband UV-B phototherapy for repigmentation of vitiligo. JAMA Dermatol 2013; 149: 68-73.
39. Gustafson CJ, Watkins C, Hix E, et al. Combination therapy in psoriasis: an evidence-based review. Am J Clin Dermatol 2013; 14: 9-25.
40. Ruzicka T, Sommerburg C, Braun-Falco O, et al. Efficiency of acitretin in combination with UV-B in the treatment of severe psoriasis. Arch Dermatol 1990; 126: 482-6.
41. Lebwohl M, Drake L, Menter A, et al. Consensus conference: Acitretin in combination with UVB or PUVA in the treatment of psoriasis. J AmAcitretin in combination with UVB or PUVA. J Am Acad Dermatol 2001; 45: 544-53.
42. Jawed SI, Myskowski PL, Horwitz S, et al. Primary cutaneous T-cell lymphoma (mycosis fungoides and Sézary syndrome): part II. Prognosis, management, and future directions. J Am Acad Dermatol 2014; 70: 223.1-17.
43. Thomsen K, Hammar H, Molin L, et al. Retinoids plus PUVA (RePUVA) and PUVA in mycosis fungoides, plaque stage. A report from the Scandinavian Mycosis Fungoides Group. Acta Derm Venereol 1989; 69: 536-8.

44. Serri F, De Simone C, Venier A, et al. Combination of retinoids and PUVA (Re-PUVA) in the treatment of cutaneous T cell lymphomas. Curr Probl Dermatol 1990; 19: 252-7.
45. Singh F, Lebwohl MG. Cutaneous T-cell lymphoma treatment using bexarotene and PUVA: a case series. J Am Acad Dermatol 2004; 51: 570-3.
46. Yüksek J, Sezer E, Köseoğlu D, ve ark. Erythrokeratodermia variabilis: successful treatment with retinoid plus psoralen and ultraviolet A therapy. J Dermatol 2011; 38: 725-7.
47. Koseoglu RD, Sezer E, Yuksek J. Keratosis lichenoides chronica treated with acitretin plus narrowband ultraviolet B phototherapy. J Dermatol 2008; 35: 172-4.
48. Grimmer J, Weiss T, Weber L, et al. Successful treatment of lichen amyloidosis with combined bath PUVA photochemotherapy and oral acitretin. Clin Exp Dermatol 2007; 32: 39-42.
49. Demirci E, Boyvat A, Arica IE, et al. Keratosis lichenoides chronica: marked response to PUVA in combination with acitretin. Acta Derm Venereol 2005; 85: 552-3.
50. Mutluer S, Yerebakan O, Alpsoy E, ve ark. Treatment of papuloerythroderma of Ofuji with Re-PUVA: a case report and review of the therapy. J Eur Acad Dermatol Venereol 2004; 8: 480-3.
51. Herbst RA, Vogelbruch M, Ehnis A, et al. Combined ultraviolet A1 radiation and acitretin therapy as a treatment option for pityriasis rubra pilaris. Br J Dermatol 2000; 142: 574-5.
52. Kirby B, Watson R. Pityriasis rubra pilaris treated with acitretin and narrow-band ultraviolet B. Br J Dermatol 2000; 142: 376-7.
53. Asawanonda P, Nateetongrungsak Y. Methotrexate plus narrowband UVB phototherapy versus narrowband UVB phototherapy alone in the treatment of plaque-type psoriasis: a randomized, placebo-controlled study. J Am Acad Dermatol 2006; 54: 1013-8.
54. Kaya TI, Tiftik N, Tursen U, et al. Ultraviolet recall phenomenon associated with methotrexate and cytarabine. J Eur Acad Dermatol Venereol 2006; 20: 353-4.
55. Goldfeder KL, Levin JM, Katz KA, et al. Ultraviolet recall reaction after total body irradiation, etoposide, and methotrexate therapy. J Am Acad Dermatol 2007; 56: 494-9.
56. Fett N, Werth VP. Update on morphea: part II. Outcome measures and treatment. J Am Acad Dermatol 2011; 64: 231-42.
57. Marcil I, Stern RS. Squamous-cell cancer of the skin in patients given PUVA and ciclosporin: nested cohort crossover study. Lancet 2001; 358: 1042-5.
58. Stadler R, Otte HG. Combination therapy of cutaneous T cell lymphoma with interferon alpha-2a and photochemotherapy. Recent Results Cancer Res 1995; 139: 391-401.
59. Paul CF, Ho VC, McGeown C, et al. Risk of malignancies in psoriasis in patients treated with cyclosporine: a 5 y cohort study. J Invest Dermatol 2003; 120: 211-16.
60. Patel RV, Clark LN, Lebwohl M, et al. Treatments for psoriasis and the risk of malignancy. J Am Acad Dermatol 2009; 60: 1001-17.
61. Wolfe F, Michaud K. Biologic treatment of rheumatoid arthritis and the risk of malignancy: analyses from a large US observational study. Arthritis Rheum 2007; 56: 2886-95.
62. Lebwohl M. Combining the new biologic agents with our current psoriasis armamentarium. J Am Acad Dermatol 2003; 49: 118-24.
63. Cather JC, Menter A. Combining traditional agents and biologics for the treatment of psoriasis. Semin Cutan Med Surg 2005; 24: 37-45.
64. Heffernan MP. Combining traditional systemic and biologic therapies for psoriasis. Semin Cutan Med Surg 2010; 29: 67-9.
65. Gambichler T, Tigges C, Scola N, et al. Etanercept plus narrowband ultraviolet B phototherapy of psoriasis is more effective than etanercept monotherapy at 6 weeks. Br J Dermatol 2011; 164: 1383-6.
66. Wolf P, Weger W, Legat FJ, et al. Treatment with 311-nm ultraviolet B enhanced response of psoriatic lesions in ustekinumab-treated patients: a randomized intraindividual trial. Br J Dermatol 2012; 166: 147-53.

67. Wolf P, Hofer A, Weger W, et al. 311 nm ultraviolet B-accelerated response of psoriatic lesions in adalimumab treated patients. Photodermatol Photoimmunol Photomed 2011; 27: 186-9.
68. Legat FJ, Hofer A, Wackernagel A, et al. Narrowband UV-B phototherapy, alefacept, and clearance of psoriasis. Arch Dermatol 2007; 143: 1016-22.
69. Jacobe H, Winterfield L, Kim F, et al. The role of narrowband UV-B plus alefacept combination in the treatment of psoriasis. Arch Dermatol 2008; 144: 1067-8.
70. Calzavara-Pinton PG, Sala R, Arisi M, et al. Synergism between narrowband ultraviolet B phototherapy and etanercept for the treatment of plaque-type psoriasis. Br J Dermatol 2013; 169: 130-6.
71. Hönigsmann H. Synergism between narrowband ultraviolet B phototherapy and etanercept for the treatment of plaquetype psoriasis. Br J Dermatol 2013; 169: 4-5.
72. Abd El-Samad Z, Shaaban D. Treatment of localized non-segmental vitiligo with intradermal 5-flurouracil injection combined with narrow-band ultraviolet B: a preliminary study. J Dermatolog Treat 2012; 23: 443-8.
73. Taieb A, Alomar A, Böhm M, et al. Guidelines for the management of vitiligo: the European Dermatology Forum consensus. Br J Dermatol 2013; 168: 5-19.
74. Pianigiani E, Risulo M, Andreassi A, et al. Autologous epidermal cultures and narrow-band ultraviolet B in the surgical treatment of vitiligo. Dermatol Surg 2005; 31: 155-9.
75. Al-Mutairi N, Manchanda Y, Al-Doukhi A, et al. Long-term results of split-skin grafting in combination with excimer laser for stable vitiligo. Dermatol Surg 2010; 36: 499-505.
76. Falabella R, Barona MI. Update on skin repigmentation therapies in vitiligo. Pigment Cell Melanoma Res 2008; 22: 42-65.

Lokal Fototerapi, Gokerman ve Ingram Yöntemi

Savaş Yaylı, Leyla Baykal*

Karadeniz Teknik Üniversitesi, Trabzon
*Artvin Devlet Hastanesi, Artvin

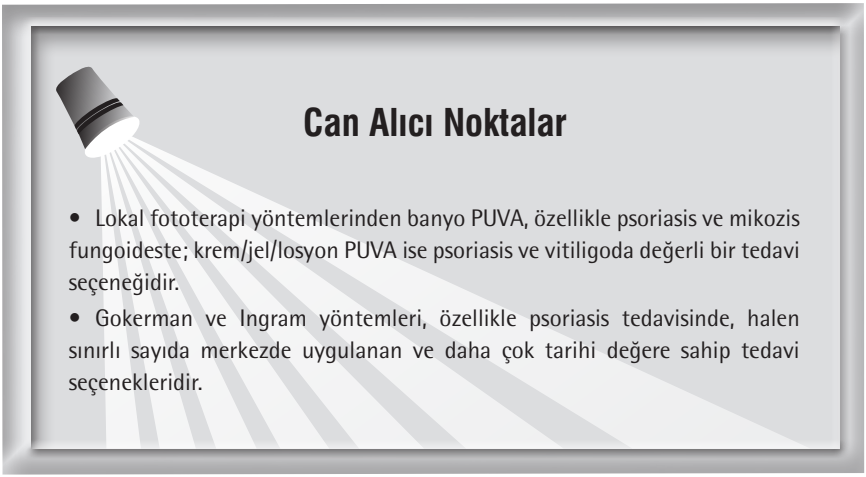

Can Alıcı Noktalar

- Lokal fototerapi yöntemlerinden banyo PUVA, özellikle psoriasis ve mikozis fungoideste; krem/jel/losyon PUVA ise psoriasis ve vitiligoda değerli bir tedavi seçeneğidir.
- Gokerman ve Ingram yöntemleri, özellikle psoriasis tedavisinde, halen sınırlı sayıda merkezde uygulanan ve daha çok tarihi değere sahip tedavi seçenekleridir.

A. Lokal Fototerapi Yöntemleri

Lokal fototerapi yöntemleri, topikal PUVA yöntemleri olan banyo PUVA ve krem/jel/losyon PUVA yanında hedefe yönelik fototerapi (bakınız Konu 24) ve fotodinamik tedaviyi (bakınız Konu 26) içerir. Bahsi geçen son iki yöntem bu kitabın ilgili bölümlerinde ele alındığından, bu bölümde yalnızca topikal PUVA yöntemleri üzerinde durulacaktır.

1. Topikal PUVA

PUVA tedavisinin sınırlı deri alanlarına uygulanan alternatif formudur. Topikal PUVA, başlıca banyo PUVA ve krem/jel/losyon PUVA şeklinde uygulanmaktadır.[1] Topikal PUVA tedavisinin avantajları daha kısa ışınlama süresine sahip olması, sistemik ve gastrointestinal yan etkilerin azlığıdır.[2] Tedavi öncesi değerlendirme ve tedavinin kontrendikasyonları sistemik PUVA tedavisi ile geniş ölçüde benzerdir. Ancak hepatik disfonksiyon, gastrointestinal rahatsızlıklar ve emilimin bozulduğu ileostomi sonrası gibi durumlar, katarakt, göz korumasının zayıf olduğu uyumsuzluklar, varfarin gibi ilaç etkileşimi gelişebilecek durumlarda ve ışınlama süresini kısaltmak amacıyla topikal PUVA sistemik tedaviye tercih edilebilmektedir. Yöntemin dezavantajları ise pahalı ve zahmetli olmasıdır.[1]

1.1. Banyo PUVA

Psoralenlerin banyo suyuna katılması tüm deri yüzeyinde eşit derecede ilaç dağılımını, düşük plazma seviyelerini, serbest psoralenlerin deriden hızlı uzaklaştırılmasını sağlaması ve fotosensitivite süresini azaltması ile popüler hale gelmiştir.[2]

1.2. Tedavi Protokolü

Tedavide fotoduyarlandırıcı olarak 8-metoksipsoralen (8-MOP) ve trimetilpsoralen (TMP) kullanılır. TMP daha çok İskandinav ülkelerinde tercih edilir. 8-MOP banyo suyunda 0.5-1 mg/L konsantrasyonunda kullanılır.[3] İngiltere'de ise bir çok ünitede 8-MOP banyo suyunda 2.6 mg/L konsantrasyonunda kullanılır. Maksimum doz 3.7 mg/L konsantrasyonundadır. Fototoksisitesi daha yüksek olan TMP ise 0.33 mg/L konsantrasyonda kullanılır. Uygun sıcaklıkta 15 dakikalık psoralen banyosu sonrası hemen UVA uygulanır.[1]

Fotoduyarlılık hızla azaldığı için banyo ve UVA ışınlama aralığı 15 dakikadan uzun olmamalıdır.[2] Genel olarak pratikte ışınlama banyo sonrasında hemen uygulanır. Palmoplantar deride bekleme süresi 30-40 dakikaya çıkarılabilir, bu alanda banyo sonrası hemen ışınlama uygulanması uygun değildir. İngiltere'de bir merkezde immersiyon zamanını 5 dakikaya düşürmenin etkinlik kaybına yol açmadığı görülmüştür. Yeni kanıtlar elde edilmediği sürece 15 dakika banyo süresi önerilir. Su sıcaklığındaki değişimlerin psoralenlerin emilimini ve minimal fototoksik dozu etkilediği düşünülmektedir, yanma riskini azaltmak için banyo sıcaklığının tedavi süresince sabit kalması tercih edilir.[4,5] 37 °C sıcaklık hastalar için ideal ve konforludur. El ve ayak lokal PUVA tedavisinde 8-MOP, 3 mg/L (%1.2 8-MOP, 0.5 mL/2 L su) konsantrasyonunda 15 dakika uygulanır ve 30 dakika sonrasında ışık uygulanır.[1]

Topikal PUVA tedavisinde kontrollü çalışmaların yokluğu nedeni ile ideal UVA ışınlama protokolleri yoktur. Başlangıç UVA dozu ağrılı eritemi önlemek için minimal fototoksik doz (MFD) testi ile belirlenir. Fototoksik dozu belirlemek, oral PUVA tedavisinde kümülatif UVA dozunu ve sayısını azaltır, bu durum topikal tedavi için de geçerlidir. MFD testinde lezyonsuz alanda görünür eritem oluşturan en düşük doz hesaplanır. Test alanında mutlaka ışınlama öncesinde psoralen uygulanmış olmalıdır. Başlangıç UVA dozu MFD'nin %40-50'si olarak önerilmektedir. Bir hastada sistemik tedaviden banyo PUVA tedavisine geçişte genellikle daha düşük UVA dozu gerektiği için MFD testi mutlaka tekrarlanmalıdır. Doz artışları, önceki dozun %20-40 artışı şeklinde yapılır.[1]

MFD belirlenmeden, hastanın deri tipine göre de tedaviye başlanabilmektedir. Başlangıç dozu, 1 mg/L konsantrasyonda 8-MOP ile deri fototipi I olanlarda 0.2 J/cm^2, deri fototipi II olanlarda 0.3 J/cm^2, deri fototipi III olanlarda 0.4 J/cm^2 ve deri fototipi IV olanlarda ise 0.4 J/cm^2 olacak şekilde ayarlanabilir.[3] Vitiligo tedavisinde UVA dozu 0.1 J/cm^2 olarak başlanır ve doz artışları 0.1 J/cm^2 olacak şekilde önerilir. Palmoplantar alanda ise kalınlaşmış deri için daha yüksek UVA dozları önerilir.[1]

Banyo PUVA tedavisi haftada 2-4 kez verilir. Doz artırımları haftada 2'den fazla yapılmamalıdır. Başlangıç dozu MFD'ye göre belirlenmiş ise gecikmiş deri fototoksisitesinden kaçınmak için ilk hafta doz artımı yapılmamalıdır. Minimal eritem varlığının dozun uygun olduğunu gösterdiği kabul edilebilir. Başlangıç tedavisinde

eritem yokluğunda UVA dozu %30 kadar artırılabilir. İdame tedavisinin amacı uzun bir remisyon elde etmektir. Avrupa protokolünde idame, başlangıç evresindeki en son maruz kalınan UVA dozunun bir ay boyunca haftada iki, sonraki ay haftada bir uygulanmasıdır. İngiliz Fotodermatoloji Grubu idame tedavisini yalnızca hızlı relapsların olduğu durumlarda önerir.[2]

Eritem, PUVA tedavisinde kısıtlayıcı bir faktör olarak bilinir. Etkili bir tedavi rejimi belirlemede, minimal fototoksik doz, doza verilen yanıt/eritem özellikleri önemlidir. Psoralen formülasyonu ve tipi, deri penetrasyonu, vücut alanı değişikliği, banyo süresi ve ışınlama zamanı banyo PUVA tedavisinde eritem yanıtını etkilemektedir.[1] Karşılaştırmalı çalışmalarda TMP ve 8-MOP uygulanan banyo PUVA tedavisinde aynı konsantrasyonda TMP 30 kat daha toksik bulunmuştur.[6,7]

1.3. Etki Mekanizması

Psoralenler epidermal DNA'ya bağlanır ve DNA replikasyonunu inhibe eder, hücre döngüsünü duraklatır. Bu etkinin psoriasisteki etki mekanizması olduğu düşünülmektedir. PUVA keratinositlerin patolojik farklılaşma belirteçlerini tersine çevirir ve büyümekte olan hücrelerin sayısını azaltır. İnfiltre olan lenfositler PUVA ile baskılanır, bu durum kutanöz T hücreli lenfomalardaki etkinliğini açıklar. Psoralenler ve PUVA, ayrıca melanogenezi uyarır. Melanositlerin çoğalması, melanozomların yapımı, melanozomların keratinositlere transferinin artmasını sağlar.[2]

1.4. Etkinlik

Psoriasis

Yaygın plak psoriasisi olan çocuk ve erişkinlerde jeneralize banyo PUVA, yalnızca el ve ayak tabanları etkilenmiş bireylerde ise lokal banyo PUVA tercih edilir. Banyo PUVA tedavisinde 50 mg 8-MOP, 100 L su içerisinde UVA ışınlamadan 20-30 dakika önce lezyon alanına uygulanır. Tedavi seansı haftada 2-3 şeklindedir.[8] Jeneralize banyo PUVA tedavisi uygulanan çalışmalarda, 8-MOP 0.5-4.6 mg/L konsantrasyonlarda, haftada 2 veya 4 kez ile hastaların %60-90'ında, ortalama 16-21 seansta temizlenme sağlanmış ve total UVA dozu 25-27 J/cm^2 olarak hesaplanmıştır.[9,10] 0.33 mg/L konsantrasyonda TMP'nin haftada 2-7 kez kullanımı ile hastaların %92'sinde iyi veya mükemmel yanıtlar alınmış ve total UVA dozu yaklaşık 20 J/cm^2 olarak hesaplanmıştır.[11]

8-MOP'un kullanıldığı banyo PUVA ve oral PUVA tedavisinin karşılaştırıldığı çalışmalarda, banyo PUVA ile daha az seansta benzer temizlenme oranları elde edilmiştir. Eritem ve kaşıntı sıklığı, oral tedaviler ile karşılaştırıldığında banyo PUVA'da benzer veya daha düşük oranda bulunmuştur. Tüm çalışmalarda bulantı ve kusma gibi sistemik yan etkiler yalnızca oral PUVA ile saptanmıştır.[2,12,13]

Palmoplantar dermatozlarda lokal banyo PUVA tedavisi, korneum tabakasının maserasyonu sonucu psoralenin deriye daha iyi penetre olması ve daha homojen dağılması gibi faktörler açısından, krem/jel/losyon PUVA tedavisine göre daha avantajlıdır. Seçkin ve ark. tarafından 18 palmoplantar psoriasis hastasında lokal banyo PUVA tedavisi, haftada 3 gün uygulanmış, %1'lik 8-MOP jel, 10 mg/L konsantrasyonda, 37 °C'ye ısıtılmış suda seyreltilmiş,

el ve ayaklar bu su içinde 15 dakika bekletildikten sonra UVA tedavisi verilmiştir. Banyo PUVA tedavisi, hastaların 7'sinde tek başına, 11'inde asitretin ile birlikte (re-banyo PUVA) uygulanmış ve tedavi sonunda orta ve belirgin derecede iyileşme, 16 hastanın 12'sinde (%75) elde edilmiştir.[14]

Oral retinoidler ve banyo PUVA tedavisinin kombine kullanımının etkinliği asitretin ve PUVA'nın tek başına kullanımından daha üstündür. Ek olarak birbirlerinin yan etkilerini azaltırlar. Tedaviye retinoidlerin eklenmesi PUVA tedavisi toplam seansını ve kümülatif dozu azaltır. Oral asitretin, melanom dışı deri kanseri gelişimini baskılar, böylece PUVA ile kullanımı uygun bir yaklaşımdır.[15-17]

Mikozis Fungoides

İlk olarak Fischer ve ark. tarafından mikozis fungoideste (MF) trioksalen banyo PUVA tedavisi, 2-6 ay süreyle kullanılmış ve 15 hastanın 14'ünde etkinliği gösterilmiştir.[18] Weber ve ark. erişkin erken evre MF'si olan 16 hastada 8-MOP ile banyo PUVA tedavisinin etkinliğini değerlendirmiş ve tüm hastalarda ortalama 29 seans tedavi ile yanıt alınmış, kümülatif UVA dozu 33 J/cm^2 olarak hesaplanmıştır.[19] Luftl ve ark. MF'i olan 11 hastanın 5'inde banyo PUVA tedavisi ile tam remisyon sağlamış, 4 hastada da belirgin klinik iyileşme saptanmıştır.[20] Kersher ve ark. ise banyo PUVA tedavisinin hastalıkta yararlı etkilerini saptamıştır.[21]

Pavlotsky ve ark. erken evre MF tedavisinde banyo PUVA tedavisinin etkinliğini değerlendirdikleri çalışmalarında, 26 hastada 0.2 mg/L konsantrasyonunda 8-MOP banyosu haftada 3 kez uygulanmış, ardından 0.3 J/cm^2 dozunda UVA ile başlanarak iki seansta bir doz artışı yapılmıştır. Hastaların %62'sinde ortalama 33 haftada tam klinik yanıt alınmış ve kümülatif UVA dozu 158 J/cm^2 olarak saptanmıştır.[22]

Özet olarak 8-MOP'un kullanıldığı banyo PUVA tedavisi MF tedavisinde özellikle sistemik psoralenlerden kaçınılan durumlarda değerli bir alternatif fotokemoterapidir. Temizlenme oranları, tedavi süresi ve ışınlama sayısı oral PUVA tedavisine benzerdir. En önemli avantajları ise sistemik fotoduyarlanmanın yokluğu, tedavi sonrası daha kısa fotoduyarlanma yaşanması ve fotokarsinogenez riski azlığıdır.[18]

Diğer Hastalıklar

Jeneralize banyo PUVA tedavisinin liken planus, sistemik skleroz, yaygın morfea, ürtikerya pigmentoza, polimorf ışık erüpsiyonu, subakut prurigo simpleks, noduler prurigo, akuajenik kaşıntı ve lenfomatoid papüloziste kullanımı ile ilgili bildiriler mevcuttur. Topikal PUVA tedavisinin diğer formları vitiligo, lokalize morfea, atopik dermatit, alopesi areata ve üremik kaşıntı gibi hastalıklarda da kullanılır.[1]

De Kort ve Weelden şiddetli atopik dermatiti olan 36 erişkin hastada 8-MOP ile 0.5 mg/L konsantrasyonda 30 seans banyo PUVA tedavisini 10'ar dakika uygulamış ve tedavi sonunda semptomlarda azalma bildirmiştir.[23]

Yaygın liken planusu olan 12 hastada, 0.5 mg/L konsantrasyonda 8-MOP ile hazırlanan banyo PUVA tedavisi ile ortalama 19 seansta hastaların 11'inde belirgin düzelme izlenmiş ve bu sonucun oral PUVA'ya göre daha üstün olduğu belirtilmiştir.[24]

Banyo PUVA tedavisinin kronik plak psoriasis hariç diğer hastalıklarda kullanımı ile ilgili kontrollü çalışmalar bulunmadığından, bu hastalıklarda oral PUVA'nın diğer tedavilere yanıt alınamayan durumlarda tercih edilmesi önerilmektedir.

1.5. Yan Etkiler / Güvenlik

TMP ile kıyaslandığında 8-MOP ile PUVA tedavisinin daha yüksek eritem ve yanma hissine yol açtığı görülmüşse de lokal 8-MOP ile benzer oranlar mevcuttur.[13,25] Oral PUVA ile kıyaslandığında banyo PUVA tedavisinde uzamış eritem bir hafta kadar sürebilir. Tedaviden 72 saat sonra serbest ilaç deriden temizlenmesine rağmen fotoduyarlanma gelişebilir. Bu durum deride psoralen DNA eklentilerinin gelişimi, bunların serbest psoralenlere göre deride daha uzun kalması ile açıklanabilir. Bu teori nedeniyle, hastaların tedavi boyunca ve tedavi tamamlandıktan bir hafta sonrasına kadar uygun giyinme, güneş banyosundan kaçınma gibi güneşten koruyucu önlemleri almaları uygundur.[1]

Kaşıntı, hastaların %10-40'ında gelişebilen bir yan etkidir. Hastalarda bulantı ve kusma gibi gastrointestinal yakınmalar görülmez. 8-MOP ve TMP'ye sekonder nadiren kontakt dermatit ve fotokontakt dermatit geliştiği bildirilmiştir.[1,11,26]

PUVA ağrısı ilk kez 1979 yılında tanımlanmıştır. Nadir görülür ve gelişim mekanizması bilinmemektedir. Tedavinin 4-8. haftasında gelişir, yanma batma tarzında şiddetli bir ağrıdır. Lezyonsuz alanda gelişir, eski lezyondan bağımsızdır. Tedavi sonlandırılsa bile ağrı devam edebilir. Tedavisinde gabapentin ve kapsaisin kullanılabilir.[27]

Birçok merkezde banyo PUVA sonrası göz koruması önerilmemektedir. İnsanlarda katarakt gelişimini artırdığı ile ilgili yayınlanmış kanıt yoktur. Ancak psoralenlerin plazma konsantrasyonu önemlidir. Psoriasis hastalık şiddeti arttıkça psoralen emilimi artmaktadır. Bu nedenle yaygın hastalığı olanlarda (vücut yüzey alanı >%30), çocuklarda ve ciddi atopik dermatiti olanlarda yaşam boyu artmış risk göz önüne alındığında tedavi günü koruma önerilir.[1]

Oral PUVA tedavisi ile melanom dışı deri kanserlerinde risk artışı gösterilmiştir, ancak topikal PUVA tedavisi ile benzer bir bilgi yoktur. Bu tedavinin daha güvenli olduğu ile ilgili yeterli kanıt da bulunmamaktadır. İn vitro ve farelerde yapılan çalışmalarda TMP, 8-MOP ve 5-MOP PUVA tedavilerinin mutajenik olduğu ve skuamöz hücreli karsinom (SHK) gelişimi ile ilişkileri gösterilmiştir. Bir seride topikal PUVA ile tedavi edilen bir farede melanositik tümör geliştiği bildirilmiştir.[28,29] Total UVA dozundan daha çok, fototoksik epizot sayısının (örn. PUVA tedavi sayısı) karsinojenik riski gösterdiği kabul edilir. Yeterli veri elde edilene kadar topikal PUVA tedavisinde sistemik PUVA ile benzer şekilde tedavinin aşırı kullanımından kaçınılması önerilmektedir.[1]

Bir çalışmada topikal PUVA alan hastalarda sistemik dolaşımda psoralen saptanmamıştır. Ancak psoralenin geniş alanlara uygulanması ile sistemik dolaşımda saptanabileceği unutulmamalıdır. Gebelikte PUVA tedavisi alan kadın hastaların çocuklarında gelişen konjenital anomalilerin değerlendirildiği epidemiyolojik çalışmalar bulunmamaktadır.[30,31]

2. Krem / Jel / Losyon PUVA

8-MOP'un krem, pomat veya losyon içerisinde uygulanması ve ardından UVA ışını verilmesi etkili bir diğer yöntemdir. Ancak deri yüzeyinde eşit oranda dağılım olmaması, tahmin

edilemeyen fototoksik eritem reaksiyonlarına yol açabilmesi krem PUVA tedavisinin dezavantajlarıdır. Lezyonsuz deriye uygulanması hiperpigmentasyon gibi kötü kozmetik sonuçlar doğurabilir. Bu durum özellikle vitiligo hastaları için geçerlidir.[2]

2. 1. Tedavi Protokolü

Krem PUVA tedavisinde 8-MOP %0.1-0.01 krem, pomat veya losyon içinde sürülür ve sonrasında UVA ışınlama uygulanır.[2] Tüm vücut krem PUVA tedavisinde ise 8-MOP 0.0006-0.00570 gr konsantrasyonunda kullanılır.[3] Krem formunun tedaviden 1 saat önce sürülmesi önerilir.[2] Tedaviden sonra ilaç sürülen alan sabun ve su ile yıkanır. %1'lik 8-MOP losyonun intervalsiz veya iki saat intervalli UVA uygulanması ile simetrik plaklarda benzer sonuçlar alınır, ancak intervalsiz uygulama geç dönemde yanma hissi riskini artırır.[32]

Öncelikli olarak palmoplantar psoriasis ve sınırlı vitiligo olgularında tercih edilir. Psoriasis tedavisinde krem PUVA, %0.1 8-MOP emolyen içerisinde, UVA uygulamasından 30 dakika önce 0.25-0.5 J/cm^2 olarak başlanır ve her seans 0.25-0.5 J/cm^2 olacak şekilde arttırılır. Haftada 2-3 seans şeklinde uygulanır.[8]

Topikal PUVA tedavisinde fototoksisite ve köbnerizasyondan kaçınmak için tedavide düşük konsantrasyonda metoksalenin (%0.1 ve altında) dikkatli kullanılması önerilir. Preparat solüsyon veya krem formunda kullanılır, direk olarak lezyona uygulanır, 20 dakika sonra UVA ışınlama verilir. Hasta solüsyonun hiperpigmente çizgiler oluşturabileceği konusunda bilgilendirilmelidir ve genellikle solüsyon kullanımından kaçınılmalıdır. Tedavi haftada 1-2 seans şeklinde önerilir. Kuzey Avrupa'da daha çok tercih edilen TMP içeren preparatlardan daha iyi klinik yanıt alınır. Başlangıç dozu 0.25 J/cm^2 olup, deri tipine göre lezyonda hafif eritem oluşana kadar haftalık 0.12-0.25 J/cm^2 arasında doz artışı yapılır. 8-MOP preparatları %0.01 veya %0.1 krem veya merhem şeklinde UVA maruziyetinden 30 dakika önce lezyona eşit sürülür. UVA uygulama süreleri 0.25 J/cm^2 olacak şekilde başlanır ve belirgin eritem olmadığı sürece haftalık 0.25 J/cm^2 olarak doz artırılır. Haftada 1-2 seans tedavi önerilir.[2] Ülkemizde topikal 8-MOP, %0.1 ve %1'lik iki farklı konsantrasyonda ve yalnızca jel formunda mevcuttur.

2. 2. Etki Mekanizması

Etki mekanizması banyo PUVA tedavisi ile benzerdir (Bakınız 1.3).

2. 3. Etkinlik

Steinmeyer ve ark. topikal %0.0006 8-MOP krem tedavisini orta şiddetli plak psoriasisli 2 hastaya uygulamışlar ve 1 saat sonra UVA ışınlaması vermişler, hastalarda 34-40 seansta lezyonlar tamamen gerilemiş ve kümülatif UVA dozu 71.6 ve 84 J/cm^2 olarak hesaplanmıştır.[33] Lokal PUVA tedavisinde yeterli etkinlik elde edebilmek için gerekli toplam sürenin ne kadar olması gerektiği net bilinmemektedir. Ancak Engin ve ark. palmoplantar psoriasisli hastalarda yaptıkları bir çalışmada, 8-MOP jel ile yapılan PUVA tedavisinde, anlamlı klinik düzelme için en az 18 tedavi seansı gerektiğini vurgulamışlardır.[34] Neumann ve ark. palmoplantar psoriasisli 10 hastada, %0.03'lük 8-MOP krem ve monokromatik ekzimer lazer tedavilerinin etkinliğini karşılaştırdıkları çalışmalarında her iki tedavinin benzer etkinlikte olduğunu bildirmişlerdir.[35]

Carrascosa ve ark. ise palmoplantar psoriasisli 48 hastada %0.1 8-MOP krem tedavisini 15 dakika uygulamış ve ardından 0.5 J/cm^2 dozuyla başlayarak UVA ışınlaması yapmışlar, hastaların %63'ünde tedaviyi etkin bulduklarını bildirmişlerdir.[36]

Daha az kümülatif UVA dozu ve sistemik emilim oranları ile güvenliliği sebebiyle topikal PUVA, erişkinler ve 2 yaş üstü çocuklarda vitiligo tedavisi için iyi bir yaklaşım olarak değerlendirilmektedir. Njoo ve ark., 6 ay sınıf 3 topikal steroid tedavisine yanıt vermeyen hastalarda kombine UVA tedavisini ikinci basamak tedavi olarak önermişlerdir.[37,38]

Yöntemin vitiligodaki etkinliğini araştıran bir çalışmada, 12 yaş altı çocuklarda topikal PUVA ile topikal klobetazol proprionat (%0.05) karşılaştırılmış, altı ayın sonunda topikal kortikosteroid uygulanan grupta >%75 repigmentasyon görülmüş ve istatistiksel olarak anlamlı ölçüde yüksek bulunmuştur.[39]

Weissen ve ark. alopesi areatalı 3 hastada topikal 8-MOP'un ardından bir saat sonra UVA ışınlaması yaparak iki hastada 30 seansta belirgin düzelme bildirmişlerdir.[40] Mohammed ve ark. ise, 3 ay aralıklarla %0.1 8-MOP solüsyon uygulamasından 20 dakika sonra deri tipine göre 6-20 J/cm^2 UVA ışınlama yapmışlar ve alopesi totalisli 25 hastanın 12'sinde, alopesi areatalı 124 hastanın 94'ünde 4-7 seans ile en az %50 yanıt elde etmişlerdir.[41]

2. 4. Yan Etkiler / Güvenlik

Yan etki profili banyo PUVA tedavisinde anlatılmıştır (Bakınız 1.5).

B. Gokerman Yöntemi

Topikal kömür katranı ve hemen ardından uygulanan ultraviole (UV) ile psoriasisin tedavi edilmesi, 1925 yılında William Gokerman tarafından ilk olarak uygulanmıştır.[42,43] Sonraları Gokerman yöntemi olarak ünlenen bu yöntem, başta Amerika Birleşik Devletleri olmak üzere çoğu ülkede, yarım yüzyıldan uzun bir süre psoriasisin standart tedavisi olarak kabul edilmiştir.[2] Yüksek maliyet ve hastane yatışıyla uygulanan tedavilerin geri ödeme sorunları, aşırı miktarda katran ile zahmetli ve zaman alıcı olan bu yöntemin popülaritesini yıllar içerisinde azaltmış, psoriasis yönetiminde çok daha kullanışlı ve etkin tedaviler geliştirilmiştir.[8]

1. Tedavi Protokolü

Literatürde çok değişik tedavi yöntemleri bu isimle anılmaktadır. Bu durum, merkezlere göre uygulamanın farklı versiyonlarının kullanılması nedeniyledir. Örneğin bazı merkezler yalnızca hafta içi uygulama yaparken, bazıları yalnızca gündüz uygulamada bulunmaktadır. Halen sınırlı merkezde uygulama devam ediyor görünmektedir. Orijinal Gokerman tedavi protokolü Tablo 1'de özetlenmektedir.[44]

2. Etki Mekanizması

Kömür katranı ürünleri yağda çözünen moleküllerdir. Deriden emildikten sonra, aşırı miktarı uzaklaştırılsa bile etkinliği devam eder. Böbrekler yoluyla atıldığından fenoller gibi bileşenlerinin özellikle üriner sistemde kanserojen etki oluşturup oluşturmadığı net değildir. Özellikle psoriasiste, ardından uygulanan UVB ile oluşan fototoksik ılımlı eritem ile etkinliğin artması hedeflenmiştir. Etki mekanizması net değildir. Kömür katranının antiproliferatif ve

Tablo 1. Gokerman Tedavisi Protokolü
Tedavi Basamakları
1. Kömür uygulaması*
• Vazelin içerisinde hazırlanan %2 ham kömür katranı merhemi etkilenmiş deri alanlarını örtecek şekilde günde üç kez uygulanır (Baş, boyun ve kıvrım yerlerine uygulanmaz).
• Son uygulama yatmadan önce yapılır ve hasta üzerinde merhem ile uyur.
• Hastalar %100 pamuktan, kenarları bağlamalı bikini tipi iç çamaşırları giyer.
• Gündüz ve gece, hastalar pamuktan geniş bağcıklı pijamalar giyer, elastik bandaj kullanılmaz.
• Merhemin deri ile teması devam etmelidir. Pijamalar üç günde bir değiştirilir.
• Kıvrım yerleri tutulmuşsa, çinko oksit veya salisilik asit pasta içerisinde hazırlanan %2 ham kömür katranı kullanılır.
• Anogenital alana ise yalnızca hidrokortizon krem uygulanır.
• Saçlı deri için, yağ içerisinde %10 ve %20'lik likör karbon temizleyiciler günde iki-üç kez uygulanır. Günlük şampuanlarla aşırı skuam uzaklaştırılır.
• Dirençli plaklar için seçenekler, 15 dakikalık artışlar ile artan konsantrasyonlarda kısa-temas antralin tedavisi veya ham kömür katranı merhemine %3-5 salisilik asit eklenmesidir.
• Hasta %2 ham kömür katranını tolere edemezse veya tedavi ekibinin tercihine göre, vazelin içerisinde %5 ham kömür katranı, %3 iktiyol, qualatum içerisinde %3-5 Zetar kullanılabilir.
Notlar: Ham kömür katranı ürünleri ticari olarak mevcut olmayıp Mayo Klinik Ecza Üretimi™ olarak hazırlanmaktadır. Zetar™, ham kömür katranının emülsiyon içinde standardize bir formu olup Dermik Laboratuvarları™ tarafından bir dönem üretilmiştir. Zetar, %0.9 ham kömür katranı yerine kullanılmıştır. (%3 Zetar, %0.9 ham kömür katranı ekivalanıdır.)
2. Ham Kömür Katranının Uzaklaştırılması
Her sabah, katran merhemin fazlası, doğal yağlar emdirilmiş -pamuk, Ayçiçek yağı gibi- gazlı bez ile, geride ince yağlı bir tabaka bırakacak şekilde uzaklaştırılır.
3. Ultraviole Uygulaması
• Katranın uzaklaştırılmasından sonra, sıcak bir quartz Alpin tip lamba ile UV-B uygulanır (Hanovia Ltd., Slough, UK).
• UV, vücudun orta kısmından transvers şekilde bölünmesi ardından elde edilen sekiz alana (iki ön, iki arka ve her iki yanda iki bölüm) verilir. Bu uygulama fototoksisiteyi azaltıp, daha iyi bir UV enerji titrasyonu sağlamaktadır.
• Uygulanan UV miktarı, deride hafif pembeleşme elde etmek üzere günlük olarak hafifçe arttırılır.
• Sıklıkla zaman içerisinde belirgin bir bronzlaşma ortaya çıkar.
• Hafta sonları dahil olmak üzere her gün aynı teknik ekip uygulamayı yapar.
• 8-10 gün sonra dirençli plaklar için ekstra odaklanmış UV uygulamaları (spotting) yapılır.
• Her UV tedavi süresinin bir saat veya fazla sürmesi sıktır.
4. Banyo ile Temizlenme
• Günlük UV uygulamasının ardından küvet içerisinde sabun eşliğinde 20-30 dakikalık bir banyo yapılır.
• Geride kalan yağ, katran ve skuamlar uzaklaştırılır ve ardından yeni katran merhemi uygulanır.
5. 1-4 Basamakların Tekrarlanması
Gokerman'ın önerdiği şekilde, tedavi 2-3 hafta boyunca günlük olarak sürdürülür.
Ortalama süre, her hasta için 20 gün civarındadır.
*Psoriasis lezyonları aşırı inflamatuvar veya skuamı bol ise Gokerman tedavisinden önce lezyonlar topikal kortikosteroidli kremler ve ıslak pansumanlar ile 1-3 gün tedavi edilir. Muller ve Perry'den uyarlanmıştır.[44]

anti-inflamatuvar etkileri halen tartışma konusudur.[45] Gokerman tedavisinin ardından, tümör nekrozis faktör-α ve çözünmüş intersellüler adezyon molekülü tip I düzeylerinde kısmi azalma gösterilmiştir.[46]

3. Etkinlik

Gokerman yöntemi, temel olarak psoriasis hastalarının tedavisinde uzun yıllar kullanılmış olmakla birlikte kanıta dayalı veri sınırlıdır. Psoriasis dışında egzema hastalarının yönetimi ile ilgili de sınırlı veri mevcuttur.

Psoriasis güncel kılavuzları içerisinde hem Amerikan, hem Alman kılavuzları UVB tedavisi ve kömür katranı kombinasyonu ile ilgili çalışmaların önemli metodolojik eksiklikleri olduğunu ve bu kombinasyonun anlamlı etki artışı sağlamadığını vurgulamaktadır.[8,47]

Kayda değer iki randomize kontrollü çalışma mevcuttur. Birisi 49, diğeri 22 şiddetli psoriasis hastası içeren bu çalışmaların sonucunda Gokerman yönteminde, UVB tedavisine kömür katranı eklemenin tedavi yanıtlarına ek bir katkıda bulunmadığı ortaya konmuştur.[48,49] Pediatrik yaş grubunda şiddetli psoriasis tedavisinde Gokerman yönteminin etkinliğini retrospektif olarak ortaya koyan bir çalışmada, 65 çocuk hastadan 55'inde (>%85) %80'in üzerinde silinme gerçekleşmiştir.[50]

Gokerman yönteminden kullanılan ürün ve protokol farklılıkları ile ayrılan, ancak kömür katranı ürünleri ve UVB kombinasyonunun etkinliğini ölçen çeşitli çalışmalar da vardır. Bunların birinde, 12 hafta boyunca, kömür katranı ürünü likör karbon temizleyicinin vücudun yalnızca bir yarısına günde iki kez sürüldüğü ve ardından haftada üç kez dar bant UVB uygulanan psoriasis hastalarında dördüncü haftanın sonunda, karbon temizleyicinin uygulandığı tarafta, yalnızca UVB alan tarafa göre istatistiksel olarak anlamlı derecede yüksek yanıt elde edilmiştir.[51]

Orta şiddette ve şiddetli psoriasis yönetiminde biyolojik ilaçların hızla merkeze yerleşmeye başladığı günümüzde, beş yıllık bir retrospektif analizde, biyolojik tedavilere dirençli 23 hastanın 20'sinde, 3 haftalık Gokerman yöntemi ile %80'in üzerinde düzelme bildiren bir editöre mektup ilgi çekicidir.[52]

Egzema tedavisinde modifiye Gokerman yönteminin etkinliğini ortaya koyan bir çalışma, 6 yıllık retrospektif analizde, şiddetli egzeması olan 55 hastanın 44'ünde %90'ın üzerinde düzelme bildirmektedir. Hastalarda ortalama remisyon süresi ise 7.2 ay olarak saptanmıştır.[53]

4. Yan Etkiler/Güvenlik

Kömür katranı ve ardından UVB uygulamalarının en sık yan etkisi yarattıkları lokal irritasyonlardır. Katran eşliğinde UVB ile deri kanseri riskinde artış olabileceği görüşü Gokerman yönteminin etkin kullanıldığı dönemlerde de dezavantajlarından birisi olmuştur. Kömür katranı ve UVB kombinasyonunun melanom dışı deri kanseri sıklığını arttırdığına dair herhangi bir veri yoktur.[50,54-56] Gokerman yöntemi ile tedavi edilen 280 psoriasis hastasının 25 yıllık izlemini sunan Mayo Klinik'te yapılan bir çalışmada, hasta grubundaki deri kanseri sıklığı normal popülasyondan farklı bulunmamıştır.[55] Pediatrik hastalarda Gokerman tedavisinin hemen ardından periferik lenfositlerde kromozomal aberrasyonlar ve ısı şok proteinleri saptanmışsa da bunun anlamı net değildir.[46] Sonuç olarak, UVB ve kömür katranının her ikisi de karsinojen olarak bilinmesine rağmen uzun yıllar kullanılmış olan Gokerman yöntemi ile deri kanseri sıklığında anlamlı artış bildirilmemiştir.

C. Ingram Yöntemi

Sentetik bir katran türevi olan ditranol (1.8-dihidroksi-9-antron; sinonim: antralin, signolin), 1916'da Galewski ve Unna tarafından ilk olarak kullanıldıktan sonra, 1980'lere kadar psoriasisin topikal tedavisinde Avrupa'da en yaygın kullanılan ilaç olmuştur.[47] Katran, ditranol ve UV kombinasyonu ile psoriasisin tedavi edilmesi ise 1953 yılında İngiltere'de John Ingram tarafından ilk olarak bildirilmişse de, gerçekte Ingram bu yöntemin 20 yıldır kliniklerinde uygulandığını belirtmiştir.[57] Daha sonraları Ingram yöntemi olarak isimlendirilen bu yöntemin de, Gokerman yöntemi ile ilgili olarak belirtildiği gibi, yüksek maliyet ve hastane yatışıyla uygulanan tedavilerin geri ödeme sorunları, aşırı miktarda katran ve antralin ile zahmetli ve zaman alıcı olması, popülaritesini yıllar içerisinde azaltmış, psoriasis yönetiminde çok daha kullanışlı ve etkin tedaviler geliştirilmiştir.[8]

1. Tedavi Protokolü

Orijinal makalesinde Ingram, yöntemlerini şöyle açıklamıştır: Psoriasis hastaları, önce 114 ml kömür katranı solüsyonunun eklendiği 90 lt su ile 10 dakikalık bir banyo alırlar. Ardından, başlangıçta 30 sn süreyle olmak üzere günlük UV uygulaması yapılır. UV maruziyet süresi, suberitematöz durumu devam ettirecek şekilde giderek arttırılır. UV tedavisinin ardından aşağıdaki içerikteki karışım tüm lezyonlara sürülür ve birkaç dakika kurumaya bıraktıktan sonra eller, ayaklar ve başı açıkta bırakacak şekilde örtülerle sarılır. Ardından normal kıyafetlerini giyen hastalar 24 saat bu şekilde kaldıktan sonra tekrar uygulamaya alınırlar. Bazen iki günde bir uygulamalar veya daha az şiddette lezyonları olanlar için daha hafif karışımlar kullanılabilir.[57]

Ditranol	**2 gr (0.13 g)**
Salisilik asit	**10 gr (0.65 g)**
Çinko oksit	**120 gr (8 g)**
Nişasta	**120 gr (8 g)**
Yumuşak parafin	**1 oz. (31 g)**

2. Etki Mekanizması

Ditranol, lipofilik özellikte bir molekül olup hızla hücrelere bağlanarak hücre proliferasyonunu baskılar. Nötrofiller ve monositleri inhibe ederken, lökosit migrasyonunu ve lenfosit proliferasyonunu da baskılar. Keratinositler üzerinde güçlü antiproliferatif etki gösterir. Bu etkisini protein tirozin kinaz üzerinden gerekli yolakların inhibisyonu ile gerçekleştirir. Monositlerden pro-inflamatuvar sitokinler IL-6 ve IL-8 salınımında da anlamlı baskılama oluşturur. Oksidasyon ürünleri olan dantron ve diantrona dönüşerek böbreklerden uzaklaştırılmaktadır.[47] Katran ve UVB'nin etki mekanizmaları ilişkili bölümlerde aktarılmıştır.

3. Etkinlik

Antralin eşliğinde UVB, psoriasis yönetiminde iyi bilinen etkili bir tedavidir.[58] Literatürde, psoriasis tedavi kılavuzlarına da giren kısa-kontakt antralin ve UVB kombinasyonu ile ilgili veriler daha fazladır.[8,47]

Klasik Ingram yöntemi ile ilgili kanıta dayalı tıp verileri oldukça sınırlıdır. Randomize kontrollü bir çalışmada, 20 gün içerisinde hastaların %82'sinde tam silinme tanımlanırken, kontrol tarafında oral PUVA alan hastalarda tam silinme oranı 34 günde %91 olarak bildirilmiştir.[59]

Ingram yöntemini yalnızca ditranol topikal tedavisi ile karşılaştıran toplam 53 hastalık bir kontrollü çalışmada, Ingram yönteminde hastaların %74'ü, topikal ditranol ile ise hastaların %62'si tam silinme göstermiştir. Sınırlı hasta içeren bu çalışmada az da olsa anlamlı bir katkı gösterilmiştir.[48]

Kısa kontakt antralin ve UVB kombinasyonunda antralin temas sıklığını değerlendiren bir çalışmada, haftada beş kez UVB eşliğinde haftada üç kez uygulanan antralin ile ortalama PAŞİ'de azalma %55.4, haftada beş kez antralin ile ise %57.3 bulunmuştur. Bu çalışma daha az sıklıkta uygulanan -haftada beş yerine üç- antralin ile benzer etkinliğin gerçekleştiğini ortaya koymaktadır.[59]

4. Yan Etkiler / Güvenlik

Katran solüsyonu ile banyo, UVB ve ardından ditranol uygulamalarının en sık yan etkisi lokal irritasyonlardır. Ditranol ile kızarıklık, yanma ve batma benzeri irritasyonlar, hem kısa kontakt tedavide, hem de klasik uygulamada benzer şekilde bildirilmektedir.[60] Ingram yöntemi ile tedavi edilen hastalar ile yapılan bir çalışmada hastaların %83'ü kaşıntıdan yakınmıştır.[61] Ditranol ile ilişkili diskolorasyon sıklıkla 4-6 hafta içerisinde normalleşmektedir.[47]

Gokerman yöntemine benzer, daha düşük yoğunlukta solüsyon şeklinde katran maruziyeti ve ardından UV uygulaması akla deri kanseri riskini getirse de epidemiyolojik çalışmalar ile ortaya konmuş bir deri kanseri riskinde artış söz konusu değildir.[8,47]

Kaynaklar

1. Halpern SM, Anstey AV, Dawe RS, et al. Guidelines for topical PUVA: a report of a workshop of the British photodermatology group. Br J Dermatol 2000; 142: 22-31.
2. Hönigsmann H, Schwarz T. Ultraviolet therapy. In: Bolognia JL, Jorizzo JL, Schaffer JV, editors. Dermatology, 3rd edition, Philadelphia, Elsevier Saunders; 2012, 134, 2219-35.
3. Hölzle E. Physical Theraphy: Light, Cold, Heat. In: Burgdorf WHC, Plewig G, WIff HH, Landthaler M, editors. Braun Falco's Dermatology, 3rd edition, Springer, 2009, 1598-600.
4. Schempp CM, Schöpf E, Simon JC. Phototesting in bath-PUVA: marked reduction of 8-methoxypsoralen (8-MOP) activity within one hour after an 8-MOP bath. Photodermatol Photoimmunol Photomed 1996; 12: 100-2.
5. Reuther T, Gruss C, Behrens S, et al. Time course of 8-methoxypsoralen-induced skin photosensitization in PUVA-bath photochemotherapy. Photodermatol Photoimmunol Photomed 1997; 13: 193-6.
6. Koulu LM, Jansen CT. Antipsoriatic, erythematogenic, and Langerhans cell marker depleting effect of bath-psoralens plus ultraviolet A treatment. Comparison of 8-methoxypsoralen and trimethylpsoralen photosensitization. J Am Acad Dermatol 1988; 18: 1053-9.
7. Koulu LM, Jansen CT. Skin photosensitizing and Langerhans' cell depleting activity of topical (bath) PUVA therapy: comparison of trimethylpsoralen and 8-methoxypsoralen. Acta Derm Venereol 1983; 63: 137-41.
8. Menter A, Korman NJ, Elmets CA, et al. Guidelines of care for the management of psoriasis and psoriatic arthritis: Section 5.Guidelines of care for the treatment of psoriasis with phototherapy and photochemotherapy. J Am Acad Dermatol 2010; 62: 114-35.

9. Collins P, Rogers S. Bath-water delivery of 8-methoxypsoralen therapy psoriasis. Clin Exp Dermatol 1991; 16: 165-7.
10. Streit V, Wiedow O, Christophers E. Treatment of psoriasis with polyethylene sheet bath PUVA. J Am Acad Dermatol 1996; 35: 208-10.
11. Hannuksela M, Karvonen J. Trioxsalen bath plus UVA effective and safe in the treatment of psoriasis. Br J Dermatol 1978; 99: 703-7.
12. Lowe NJ, Weingarten D, Bourget T, et al. PUVA therapy for psoriasis: comparison of oral and bath-water delivery of 8-methoxypsoralen. J Am Acad Dermatol 1986; 14: 754-60.
13. Calzavara-Pinton PG, Ortel B, Hönigsmann H, et al. Safety and effectiveness of an aggressive and individualized bath-PUVA regimen in the treatment of psoriasis. Dermatology 1994; 189: 256-9.
14. Seçkin D, Yazıcı Z, Ergun T. Palmoplantar psoriasiste banyo PUVA tedavisinin etkinliği. Türkderm 2009; 43: 25-8.
15. Marcil I, Stern RS. Squamous-cell cancer of the skin in patients given PUVA and cyclosporin: nested cohort crossover study. Lancet 2001; 358: 1042–5.
16. Morison WL, Momtaz K, Parrish JA, et al. Combined methotrexate-PUVA therapy in the treatment of psoriasis. J Am Acad Dermatol 1982; 6: 46-51.
17. Shehzad T, Dar NR, Zakria M. Efficacy of concomitant use of PUVA and methotrexate in disease clearance time in plaque type psoriasis. J Pak Med Assoc 2004; 54: 453-5.
18. Fischer T, Skogh M. Treatment of parapsoriasis en plaques, mycosis fungoides, and Sezary's syndrome with trioxsalen baths followed by ultraviolet light. Acta Derm Venereol 1979; 59: 171-3.
19. Weber F, Schmuth M, Sepp N, et al. Bath-water PUVA therapy with 8-methoxypsoralen in mycosis fungoides. Acta Derm Venereol 2005; 85: 329-32.
20. Lüftl M, Degitz K, Plewig G, et al. Psoralen bath plus UV-A therapy. Possibilities and limitations. Arch Dermatol 1997; 133: 1597-603.
21. Kerscher M, Lehmann P, Plewig G. (PUVA bath therapy. Indications and practical implementation). Hautarzt 1994; 45: 526-8.
22. Pavlotsky F, Hodak E, Ben Amitay D, et al. Role of bath psoralen plus ultraviolet A in early-stage mycosis fungoides. J Am Acad Dermatol 2014; 71: 536-41.
23. de Kort WJ, van Weelden H. Bath psoralen-ultraviolet A therapy in atopic eczema. J Eur Acad Dermatol Venereol 2000; 14: 172-4.
24. von Kobyletzki G, Gruss C, Altmeyer P, et al. Balneophotochemotheraphy of lichen ruber. Personal results and comparision with photochemotheraphy modalities employed up to now. Hautarzt 1997; 48: 323-7.
25. Turjanmaa K, Salo H, Reunala T. Comparison of trioxsalen bath and oral methoxsalen PUVA in psoriasis. Acta Derm Venereol 1985; 65: 86-8.
26. Takashima A, Yamamoto K, Kimura S, et al. Allergic contact and photocontact dermatitis due to psoralens in patients with psoriasis treated with topical PUVA. Br J Dermatol 1991; 124: 37-42.
27. Rodríguez-Granados MT, Carrascosa JM, Gárate T, et al. Consensus document on bath-PUVA therapy. The Spanish Photobiology Group of the Spanish Academy of Dermatology and Venereology. Actas Dermosifiliogr 2007; 98: 164-70.
28. Young AR. Photocarcinogenicity of psoralens used in PUVA treatment: present status in mouse and man. J Photochem Photobiol B 1990; 6: 237-47.
29. Alcalay J, Bucana C, Kripke ML. Cutaneous pigmented melanocytic tumour in a mouse treated with psoralen plus ultraviolet A radiation. Photodermatol Photoimmunol Photomed 1990; 7: 28-31.
30. Pham CT, Koo JY. Plasma levels of 8-methoxypsoralen after topical paint PUVA. J Am Acad Dermatol 1993; 28: 460-6.
31. Neild VS, Scott LV. Plasma levels of 8-methoxypsoralen in psoriatic patients receiving topical 8-methoxypsoralen. Br J Dermatol 1982; 106: 199-203.

32. Danno K, Horio T, Ozaki M, et al. Topical 8-methoxypsoralen photochemotherapy of psoriasis: a clinical study. Br J Dermatol 1983; 108: 519-24.
33. Steinmeyer K, Grundmann-Kollmann M, Podda M, et al. Treatment of plaque-type psoriasis with cream-PUVA therapy. Hautarzt 2001; 52: 885-7.
34. Engin B, Oguz O. Evaluation of time-dependent response to psoralen plus UVA (PUVA) treatment with topical 8-methoxypsoralen (8-MOP) gel in palmoplantar dermatoses. Int J Dermatol 2005; 44: 337-9.
35. Neumann NJ, Mahnke N, Korpusik D, et al. Treatment of palmoplantar psoriasis with monochromatic excimer light (308-nm) versus cream PUVA. Acta Derm Venereol 2006; 86: 22-4.
36. Carrascosa JM, Plana A, Ferrándiz C. Effectiveness and safety of psoralen-UVA (PUVA) topical therapy in palmoplantar psoriasis: a report on 48 patients. Actas Dermosifiliogr 2013; 104: 418-25.
37. Pacifico A, Leone G. Photo(chemo)therapy for vitiligo. Photodermatol Photoimmunol Photomed 2011; 27: 261-77.
38. Njoo MD, Westerhof W, Bos JD, et al. The development of guidelines for the treatment of vitiligo. Clinical Epidemiology Unit of the Istituto Dermopatico dell'Immacolata-Istituto di Recovero e Cura a Carattere Scientifico (IDI-IRCCS) and the Archives of Dermatology. Arch Dermatol 1999; 135: 1514-21.
39. Khalid M, Mujtaba G, Haroon TS. Comparison of 0.05% clobetasol propionate cream and topical Puvasol in childhood vitiligo. Int J Dermatol 1995; 34: 203-5.
40. Weissman I, Hofman C, Wagner G, et al. PUVA-therapy for alopecia areata. An investigative study. Arch Dermatol Res 1978; 262: 336.
41. Mohammed Z, Bhouri A, Jallouli A, et al. Alopecia areata treatment with a phototoxic döşe of UVA and topical 8- metoxypsoralen. J Eur Acad Dermatol Venerol 2005; 19: 552-5.
42. Goeckerman WH. The treatment of psoriasis. Northwest Med 1925; 24: 229-31.
43. Goeckerman WH. Treatment of psoriasis: continued observations on the use of crude coal tar and ultraviolet light. Arch Dermatol Syphil 1931; 24: 446-50.
44. Muller SA, Perry HO. The Goeckerman treatment in psoriasis: six decades of experience at the Mayo Clinic. Cutis 1984; 34: 265-8.
45. Grupper C. The chemestry, pharma-cology abd use of tar in treatment of psoriasis. In: Farber EM, Cox AJ, editors. Psoriasis: Proceeding of International Symposium, 1971, 347-56.
46. Borska L, Andrys C, Krejsek J, et al. Genotoxic hazard and cellular stress in pediatric patients treated for psoriasis with the Goeckerman regimen. Pediatr Dermatol 2009; 26: 23-7.
47. Nast A, Boehncke WH, Mrowietz U, et al. S3 - Guidelines on the treatment of psoriasis vulgaris (English version). Update. J Dtsch Dermatol Ges 2012; 10: 1-95.
48. Griffiths CE, Clark CM, Chalmers RJ, et al. A systematic review of treatments for severe psoriasis. Health Technol Assess 2000; 4: 1-125.
49. Stern RS, Gange RW, Parrish JA, et al. Contribution of topical tar oil to ultraviolet B phototherapy for psoriasis. J Am Acad Dermatol 1986; 14: 742-7.
50. Kortuem KR, Davis MD, Witman PM, et al. Results of Goeckerman treatment for psoriasis in children: a 21-year retrospective review. Pediatr Dermatol 2010; 27: 518-24.
51. Bagel J. LCD plus NB-UVB reduces time to improvement of psoriasis vs. NB-UVB alone. J Drugs Dermatol 2009; 8: 351-7.
52. Serrao R, Davis MD. Goeckerman treatment for remission of psoriasis refractory to biologic therapy. J Am Acad Dermatol 2009; 60: 348-9.
53. Dennis M, Bhutani T, Koo J, et al. Goeckerman therapy for the treatment of eczema: a practical guide and review of efficacy. J Dermatolog Treat 2013; 24: 2-6.
54. Menter A, Cram DL. The Goeckerman regimen in two psoriasis day care centers. J Am Acad Dermatol 1983; 9: 59-65.

55. Pittelkow MR, Perry HO, Muller SA, et al. Skin cancer in patients with psoriasis treated with coal tar. A 25-year follow-up study. Arch Dermatol 1981; 117: 465-8.
56. Paghdal KV, Schwartz RA. Topical tar: back to the future. J Am Acad Dermatol 2009; 61: 294-302.
57. Ingram JT. The approach to psoriasis. Br Med J 1953; 12: 591-4.
58. Honigsmann H. Phototherapy for psoriasis. Clin Exp Dermatol 2001; 26: 343-50.
59. McBride SR, Walker P, Reynolds NJ. Optimizing the frequency of outpatient short-contact dithranol treatment used in combination with broadband ultraviolet B for psoriasis: a randomized, within-patient controlled trial. Br J Dermatol 2003; 149: 1259-65.
60. Thune P, Brolund L. Short- and long-contact therapy using a new dithranol formulation in individually adjusted dosages in the management of psoriasis. Acta Derm Venereol Suppl (Stockh) 1992; 172: 28-9.
61. Vella Briffa D, Rogers S, Greaves MW, et al. A randomized, controlled clinical trial comparing photochemotherapy with dithranol in the initial treatment of chronic plaque psoriasis. Clin Exp Dermatol 1978; 3: 339-47.

Hedeflenmiş Fototerapi ve Ev Fototerapisi

Ercan Arca

Gülhane Askeri Tıp Akademisi, Ankara



Can Alıcı Noktalar

- Hedeflenmiş fototerapi, sadece lezyonlu deriye daha yüksek ultraviyole (UV) dozunu daha kısa sürede ulaştıran fototerapi yöntemidir.
- Hedeflenmiş fototerapi, 308-nm-ekzimer lazer, 308-nm-monokromatik ekzimer ışık (MEI) sistemleri ve UV-bazlı ışık sistemleri gibi farklı teknolojileri içerir.
- Hedeflenmiş fototerapi, başta lokalize psoriasis ve vitiligo olmak üzere alopesi areata ve androgenetik alopesi, mikozis fungoides, lenfomatoid papülosis, atopik dermatit gibi birçok deri hastalığında kullanılmaktadır.

Fototerapi, uzun zamandan beri deri hastalıklarının tedavisinde kullanılmaktadır. Değişik fotodermatozların tanı ve tedavilerini geliştirmeyi sağlayacak hücresel ve kutanöz fotobiyoloji konusunda bilimsel ilerlemeler olmuştur. Ancak fototerapi alanındaki gelişmeler, bu bilgilere göre olarak daha yavaş gelişmiştir. Son otuzlu yıllarda fototerapi konusunda iki önemli gelişme olmuştur. Bunlardan biri dar bant ultraviyole (UV) B fototerapisi iken diğeri de hedeflenmiş fototerapidir.[1]

Konvansiyonel fototerapi bir alana tüp ışıkları yardımı ile ışık enerjisini uygulamaktır. Bu amaçla tüm vücut fototerapi kabinleri, el ve ayak fototerapi cihazları ve saç fototerapi cihazları gibi değişik aletler kullanılmaktadır. Ancak konvansiyonel fototerapinin, sağlam deri alanlarına da fototerapi uygulanması, daha yavaş iletme ve daha uzun tedavi seansları gerekmesi, çok sayıda ve sıklıkta hastaneye gelinmesi, ulaşımı zor alanlardaki (genital bölge, oral mukoza gibi) lezyonların tedavisinde zorlanılması, büyük kabinden çekinen çocuk olguların tedavilerinin zorluğu ve kabinler için büyük odalara gereksinim duyulması gibi dezavantajları bulunmaktadır.[1,2]

Hedeflenmiş fototerapi, klasik fototerapi yöntemleriyle verilebilenden çok daha yüksek UV dozunu daha kısa sürede ve sadece lezyonlu deriye ulaştıran fototerapi yöntemlerine verilen isimdir. Konsantre fototerapi, mikrofototerapi, odaklanmış fototerapi ve targeted fototerapi, hedefe yönelik fototerapi olarak da adlandırılan hedeflenmiş fototerapi farklı teknolojileri içerir. Bunlar 308-nm-ekzimer lazer, 308-nm-monokromatik ekzimer ışık (MEI) sistemleri ve UV-bazlı ışık sistemleridir.[1,3]

Hedeflenmiş Fototerapinin Avantajları

Hedeflenmiş fototerapinin diğer konvansiyel fototerapi yöntemlerine göre avantajlarını şöyle sıralayabiliriz:

1- Sadece lezyonlu deriye ışık verir, böylece tutulmamış alanlara ışık maruziyeti olmaması ile eritem gibi akut, deri kanseri gibi uzun yan etkileri minimale indirir.

2- Hızlıca enerji vererek seans süresini kısaltır.

3- Daha yüksek dozlarda enerji sadece lezyonlu alana verilebilir.

4- Tedavi süresini kısaltarak kliniğe geliş sıklığını azaltır.

5- Saçlı deri, burun, genital bölge, oral mukoza ve kulak gibi ulaşımı zor alanlara fiber optik kablo ucu nedeniyle ulaşılabilir.

6- Elle kullanılan uç nedeniyle çocuk olgular daha kolay tedavi edilebilir.

7- Hedeflenmiş fototerapi cihazları daha az alan kaplamaktadır.[1-5]

Hedeflenmiş Fototerapinin Dezavantajları

1- Bu cihazlar daha pahalıdır.

2- Tedavi maliyeti etkinliği ve tedavi süresi göz önüne alındığında daha geniş alanları tedavide yetersizdir.

3- Vücut alanının %10'undan daha geniş alanları tutan lezyonlarda kullanılmaması önerilmektedir.[1,4]

Etki Mekanizması

Birçok lazer veya lazer olmayan hedeflenmiş fototerapi cihazı, genellikle dar bant dalga boyunda (308-311 nm sınırlarında) olmak üzere UVB sınırlarında radyasyon verirler. Bazı ışık-bazlı lazer olmayan cihazlar ayrıca UVA dalga boyunda da ışın verebilirler. Hedeflenmiş fototerapi sistemlerinin etki mekanizması konvansiyonel UVB/UVA tedavileriyle benzerdir, ancak daha yüksek enerjili ışın vermektedirler.[1-5]

Ekzimer lazerde kromofor hücresel DNA'dır. T lenfositlerde DNA zincirlerinin yıkılması ve mitokondriyal proteinlerin ekspresyonu hücre ölümüne yol açar.[4] İnfiltre lenfositlerin apopitozu ve keratinosit proliferasyonunda azalma ana etki mekanizmalarıdır. Fotobiyolojik etkisi, infiltre T hücrelerinde apopitozla sonuçlanan sitotoksik etkidir. UVB'nin kapasitesi, klinik etkisiyle paralel olan T hücre apopitozunu indüklemektir. Dar bant-UVB'ye benzer mekanizmayla etki etmesine rağmen ekzimer lazer sadece lezyonlu alana etki ederek daha derine penetre olur ve böylece retiküler dermisteki T-lenfositlerin de apoptozisine neden olur. Daha fazla T hücre apopitozunu indükleyerek daha yüksek klinik etkinliğe sebep olur.[4] Lazer olmayan hedeflenmiş fototerapi sistemlerinde genel olarak ışın, hedef dokuyu homojen etkiler. Ekzimer lazerdeki gibi sıcak nokta yoktur. Tedavi alanı homojen etki altına alınır ve bül oluşumu önlenir. Koherent lazer ışınlarının biyolojik etkisi, aynı dalga boyundaki inkoherent ışınlardan farklıdır. Klasik UVB, polikromatik, devamlı, inkoherent iken, ekzimer lazer koherent ve monokromatiktir. Bu optik özelliklerle ekzimer lazer, dar bant UVB'den daha etkilidir.[6-9]

Hedeflenmiş Fototerapi Tipleri

Günümüzde farklı emisyon spektrumuna sahip çeşitli hedeflenmiş fototerapi sistemleri bulunmaktadır. Bunlar 4 başlık altında toplanabilir:

1. 308 nm Ekzimer Lazer Sistemleri (Xtrac®, Pharos EX-308®, Wavelight®, Talos®)

Ekzimer lazer sisteminde, koheran, monokromatik bir ışık kaynağı vardır. Lazer sistemlerinde,

fiberoptik bir kablo ucundaki atım alanı çapı, kullanılan modele göre, 14 ile 30 mm arasında değişmektedir. Avantajı, yüksek etkinliğinin olması; dezavantajı ise atım alanının merkezindeki enerji yoğunluğunun, periferden yaklaşık 1.3-1.8 kat fazla olmasıdır. Bu nedenle, merkezde ve ayrıca dairesel atım alanı olan aletlerde çakışan alanlarda fazla doz nedeniyle bül oluşumu gibi yan etkiler görülebilir.[10,11]

Tıpta ilk olarak doku ablasyonu yapmak için kullanılan ekzimer lazer kardiyoloji, oftalmoloji, ortopedi ve dermatoloji alanlarında uygulama alanları bulmuştur. Ekzimer sözcüğü uyarılmış dimer teriminin yerine kullanılmıştır. Ekzimer lazerler, bir elektrik sitimülasyonu ile bir inert gaz olan ksenon ile reaktif gaz olan klorodinin kombinasyonu ile oluşmuş ekzimer dimerin elektrik akımının maruziyeti ile çözünerek lazer ışınını oluştururlar. Bu lazer ışını da bir fiberoptik kablo yardımı ile deriye iletilir. Bu lazerler UV ışığının spektrumunda işlem yaparlar. Örneğin, 193 nm argon florid, 248 nm kripton-florid, 351 nm ksenon-florid ve dermatolojide kullanılan 308 nm ksenon-klorid lazerler gibi.[1,10,11]

2. 308 nm Monokromik Ekzimer Işık (MEI) Sistemleri (Excilite®, Vtrac®, Quantel®)

İnkoheran ışık veren lazer olmayan monokromatik ışık sistemi ise, ışık kaynağından 15 cm'lik standart bir mesafede, 50 mW/cm²'lik bir güç yoğunluğuna sahip olup, maksimum 512 cm²'lik bir irradyasyon alanına sahiptir. Bu radyasyon alanı geniş yüzeylerin, lazere göre daha hızlı tedavi edilmesine olanak sağlar. Lazer dışı MEI cihazının, ayrıca lazere benzer şekilde, küçük alanların tedavisi için uygun olabilecek, fiberoptik, 8 mm çapında bir aparatı da bulunmaktadır. Avantajı, lazere eşdeğer klinik etkinliğinin yanında tedavi maliyetinin daha düşük olmasıdır.

3. Hedefe Yönelik Dar Bant ve Geniş Bant UVB Fototerapisi (BClear®, Theralight®, DuaLight®, Dermalight 80®, Levia®)

Klasik dar bant UVB cihazına benzer şekilde pik radyansı 314 nm olan, yüksek enerjili UV ışınını kısa süre içinde fiberoptik bir kablo aracılığıyla 2.56 cm çapında bir uca ileten ve böylece sadece lezyonel derinin tedavi edildiği bir yöntemdir. Geniş bant UVB cihazları ise 290-320 nm dalga boyunda, özellikle 308 nm ve 312 nm'de pik yapan cihazlardır. Ülkemizde çeşitli merkezlerde kullanılmakta ve piyasada farklı isimlerde bulunmaktadır.[10]

4. UVB/UVA-1 Yüksek Enerjili Işık Sistemi (MultiClear®)

UVB (296-315 nm), UVA-1 (360-370 nm) ve mavi ışık (405-420 nm) spektrumunda olmak üzere 3 farklı dalga boyunda ışın verebilen bir cihazdır. UVB ve UVA-1 ışınlarını aynı anda verebildiği ve bu nedenle özellikle atopik dermatit tedavisinde avantajlı olabileceği belirtilmektedir.[10]

Dermatolojide Klinik Kullanım Alanları

Hedeflenmiş fototerapi, başta lokalize psoriasis[2-28] ve vitiligo[29-49] olmak üzere birçok deri hastalığında kullanılmaktadır. Bunun yanında alopesi areata ve androgenetik alopesi[50-56], mikozis fungoides, lenfomatoid papülosis[57-60], atopik dermatit[61,62], oral liken planus[63-66], pitriyazis alba[67], hipopigmente skar ve stria alba[68,69], liken pilanoplaris[70], akne[71-73], postlazer lökoderma, el egzeması, liken simpleks kronikus, Granuloma anulare gibi birçok deri hastalıklarında da kullanılmaktadır.[6,66]

1- Psoriasis

Ekzimer lazerin plak tip psoriasis için ilk kez kullanımı 1997 yılında Bonis ve ark.[12] tarafından bildirilmiştir. On olgulu çalışmalarında etkinliğini göstermişler ve altı olguda da dar bant UVB ile karşılaştırarak seans sayısının 3.6 kat ve süresinin de 2.27 kat daha az olduğunu belirtmişlerdir.[12] Bunu takiben yapılan çok sayıda araştırmada genellikle bildirilen başarı oranları, ortalama 10 seans sonrasında %90'dan fazla düzelme olduğu şeklindedir. Kullanılan doz şemaları, farklı çalışmalarda değişkenlik göstermektedir. Asawanonda ve ark.[13] hedeflenmiş UVB fototerapisiyle ilgili çalışmasında, UVB dozlarını MED'in 0.5, 1, 2, 3, 4, 6, 8 ve 16 katı olarak uygulayarak 13 hastada ciddi yan etkilere yol açmadan, toplam 4 haftalık bir tedavi sonucu PAŞİ skorunda istatistiksel olarak anlamlı bir azalma elde etmiş, kaynağı lazer ya da geniş bant ışık olan yüksek-doz UVB fototerapisindeki yüksek akımın konvansiyonel kaynaklara göre daha az tedavi seansıyla başarılı sonuçlar verebileceğini bildirmiştir. Bu yöntemin, skalp psoriasis ve invers psoriasis de dahil olmak üzere, lokalize, dirençli tip psoriasis hastalarında da faydalı olabileceğini rapor etmişlerdir.

Toll ve ark.[27] persistan plaklarda lokalize inkoherent dar bant UVB fototerapinin değerlendirildiği 16 hasta ile yaptıkları çalışmada ortalama 9.6 seansta (6-13 seans), çalışmayı bitiren 15 hastanın PAŞİ skorunda istatistiksel olarak anlamlı bir azalma (%48) bildirmiş, 15 hastanın 3'ünde tam düzelme, 5'inde tama yakın düzelme tespit etmişlerdir.

Bir başka yaklaşım, psoriatik plakların kalınlıkları temel alınarak başlangıç dozunun belirlenmesidir.[14-15,17] Her bir plağın tolere edebileceği doz farklılık gösterdiğinden, bu yaklaşımın avantajı, daha yüksek başlangıç dozlarının kullanımına izin vermesi, böylece tedavi süresinin daha kısa olmasını sağlamasıdır. Gerber ve ark.,[16] 308-nm ekzimer lazer ile yaptıkları bir çalışmada 102 hastanın 67'sinin psoriatik lezyonlarında 10 veya daha az tedavi seansı ile %90'dan fazla iyileşme gözlenmiş, ortalama tedavi süresini 7.2 hafta olarak bildirmiş, hastaların en az %40'ında bül oluşumu rapor etmişlerdir. Tedavinin sadece hastalıklı deriyi hedeflemesinden dolayı plak kalınlığının ve kişisel başlangıç minimal eritem dozunun (MED) belirlenmesi gerektiği ve böylece tedavi etkinliğinin artacağı sonucuna varmışlardır. He ve ark.[19] 40 psoriasis olgusuna haftada 2 kere toplam 15 seansta ekzimer lazer tedavisinin etkili ve güvenli olduğunu ve maküler lezyonların kronik plak tipe göre daha iyi yanıt verdiğini belirtmişlerdir. Yapılan bir olgu serisinde 10 palmoplantar psoriasis olgusunda ortalama 11 seansta tüm olgularda PAŞİ skorunda %50 ile %100 oranında gelişme bildirilmiştir.[20] Wollina ve ark.[21] ise 21 kronik plak psoriasisli olgunun iki hedef lezyonlarından birine MEI, diğerine topikal ditranol uygulayarak tedavi etmişler ve her iki yönteminde etkili olduğunu, güvenlik profilinin, ditranole göre MEI'de daha iyi olduğunu belirtmişlerdir.

Ekzimer lazer tedavisi sonrası remisyonda kalma süresiyle ilgili veriler çelişkilidir. Çeşitli çalışmalarda remisyon süreleri 3.5-4 ay ile 1 yıl arasında değişmektedir.[10]

Çocuklarda 308 nm. ekzimer lazer ile psoriasis tedavisi hakkında çalışmalar sınırlıdır. Yedi-on beş yaş arasındaki 7 çocuğun alındığı bir çalışmada, tedaviyi tamamlayan çocukların tümünde başarılı sonuç elde edilmiştir[28]. Sağlam deriye ışık verilmemesi, çocuklar için iyi bir alternatif olarak karşımıza çıkmaktadır.

Psoriasis tedavisinde 308 nm MEI sisteminin kullanıldığı çalışmalar ise daha azdır. Mavilia ve ark., 69 lokalize ve difüz psoriasisi olan hastaya 308 nm. MEI fototerapi cihazı ile

tedavi uyguladıkları bir çalışmada, lezyonlarda lokalizasyonlarına göre 2-4 MED arasında başlangıç dozu uygulamış, tedavi sonunda lokalize plak tipli 44 hastanın 30'unda (%68), difüz psoriasisli 25 hastanın 8'inde (%32) tam remisyon elde etmişler, remisyon süresinin lokalize grupta 2-13 ay (ortalama 4.2 ay) difüz grupta ise 1-5 ay (ortalama 3.5 ay) olduğunu bildirmişlerdir. Yine MEI sisteminin kullanıldığı bir başka çalışmada, kronik lokalize dermatozu olan hastalar tedaviye alınmıştır. Bu hastalar içerisinde palmoplantar psoriasisi olanlar, %79 düzelme oranıyla, tedaviye en iyi yanıt veren grubu oluşturmuştur.[10]

Köllner ve ark.,[23] 308 nm ekzimer lazer, 308 nm ekzimer ışık ve 311 nm dar bant UVB'nin etkinliklerini karşılaştırmışlar. Üç yüz sekiz nm ışık kaynaklarının psoriasis lezyonlarını standart fototerapiye benzer şekilde tedavi ettiğini, hastalıktan etkilenen deriyle sınırlı kalınması ve daha az kümülatif doz gereksinimi gibi avantajları olduğunu bildirmişlerdir. Ancak klasik düşük doz artımı şeklinde yapılan uygulamalarda, 3 grup arasında 10 haftalık tedavi sonunda ortalama 24 seanstan sonra PAŞİ skorunda ve kümülatif dozlarda istatistiksel olarak anlamlı bir fark olmadığını, yüksek doz artımında ise tedavinin daha kısa sürede, daha az kümülatif dozla gerçekleştiğini ancak bül ve kurut oluşumu gibi yan etki sıklığının da arttığını bildirmişlerdir. Yaptığımız bir çalışmada hedeflenmiş UVB fototerapisinin tek başına veya topikal psoralen krem ile kombine kullanımını karşılaştırdık. Hedeflenmiş fototerapiye kalsipotriyol eklemenin daha etkili olabileceği görüşüne vardık.[24] UVB-bazlı hedeflenmiş fototerapinin lokalize psoriasiste kullanımı ile ilgili her ikisi de altışar olgulu olan iki ayrı cihaz ile yapılan iki çalışma da bildirilmiştir.[25,26]

Mudigonda ve ark.[2] yaptıkları bir derlemede psoriasiste hedeflenmiş UVB tedavisini değerlendirmişler ve 7'den fazla olgulu ve verilen doz, seans sayısı, kümülatif doz, iyileşme kriterleri ve takip sürelerinin kaydedildiği çalışmaları incelemişlerdir. Literatürde 42 çalışmadan 9'unun bu kriterleri sağladığı görülmüş ve bu çalışmaların değerlendirilmesinde hedeflenmiş fototerapinin lokalize psoriasis tedavisinde etkili ve güvenilir olduğunu belirtmişlerdir.

2-Vitiligo

Lokalize vitiligolu hastalarda tüm vücut fototerapiler, hastalar gereksiz yere ışık alacakları ve uzun dönemde kanser riskleri daha fazla artacağı için uygun değildir. Güncel tedavi yaklaşımlarından hedeflenmiş fototerapi ise lezyonsuz alanlarda gereksiz olarak ışık alınmasını önlemesi, böylece eritem ve uzun dönemde kanser riskini daha da azaltması, tedavi süresini kısaltması ve zor bölgelerde dahi tedavi kolaylığı sağlamasıyla lokalize vitiligo tedavisinde gün geçtikçe önemi artan bir tedavi yöntemidir.[32] Hedeflenmiş fototerapinin vitiligo lezyonları üzerinde etkinliğine dair yapılan çalışmaların büyük kısmını 308 nm ekzimer lazer ve MEI tedavisi üzerine yapılan çalışmalar oluşturmaktadır.[33-39] Işık bazlı cihazlar kullanılarak geniş bant ve dar bant hedeflenmiş fototerapinin vitiligo tedavisinde etkili olduğuna dair yapılan çalışma sayısı da giderek artmaktadır.[36-38,41,44,45] Vitiligoda hedeflenmiş fototerapinin etki mekanizması açık olmamasına rağmen, sitotoksik T lenfositlerin sayısında azaltma yapmaya ek olarak yüksek yoğunluktaki UVB'nin melanosit proliferasyonunda stimülasyona ve kıl folliküllerinden epidermise migrasyonuna yol açabileceği belirtilmektedir.[3]

Vitiligoda 308 nm ekzimer lazer tedavisi ilk olarak 2001 yılında Baltas ve ark.[33] tarafından ortaya konmuştur. Dirseklerde lokalize lezyonları olan bir olguda 6 aylık tedavi sonunda tama yakın repigmentasyon bildirmişlerdir. O zamandan beri değişik çalışmalar ortaya konmuştur. Spencer ve ark.,[34] 18 hastanın üzerindeki 23 lokalize vitiligo lezyonlarında haftada 3 gün 308 nm xenon-chloride ekzimer lazeri uygulamışlar. Yirmi üç vitiligo lezyonu 6 seansın sonunda %57 repigmentasyon gösterirken 12 seansı tamamlayan 6 hastanın 11 lezyonu %82 repigmentasyon göstermiştir. Repigmentasyon skoru perioküler bölgede daha yüksek bulunmuştur.

Vitiligoda ekzimer lazer, düşük enerji ile (50-200 mj/cm^2) haftada 1-3 kez 1-6 ay süresince kullanılabilir. Vitiligo plaklarında repigmentasyon başarısı değişik çalışmalarda %57-100 olarak değişmektedir. Ancak tedaviyi sonlandırdıktan sonra %15 oranında 1-3 yıl içinde depigmentasyon gelişebilmektedir.[29-34]

Espesito ve ark.,[46] yaptıkları bir çalışmada, 24 lokalize vitiligolu olguda, ortalama 32 tedavi sonunda 7'sinde %75'ten fazla repigmentasyon, 6 hastada ortalama 19.1 tedavi sonunda %25-75 repigmentasyon elde etmişlerdir. Otuz iki hastayı içeren başka bir çalışmada ise, haftada 2 kere verilen ekzimer lazer ile, ortalama 23 seansta, tedavi edilen vitiligo lezyonlarının %52.8'inde %75 veya daha fazla repigmentasyon olmuş, özellikle deri tipi III ve üzerinde olanlar daha iyi yanıt vermişlerdir.[48] Ekzimer lazerin en önemli avantajlarından biri, tedavinin 8. haftasından itibaren başlayabilen erken repigmentasyondur. Vitiligoda ekzimer lazerin kullanımıyla ilgili çalışmaların hemen hemen hepsinde varılan sonuç, en iyi repigmentasyon yanıtının yüz ve boyunda elde edildiği, buna karşılık el ve ayaklar gibi klasik fototerapi yöntemlerine de dirençli olduğu bilinen bölgelerin lazer tedavisine verdikleri yanıtın da kötü olduğu şeklindedir.[10,29-31,45] Örneğin, 18 hastayı içeren bir çalışmada, yüzünde vitiligosu olan hastaların hepsinde %50'den fazla repigmentasyon sağlanırken, el ve ayaklardaki vitiligo lezyonlarının hiçbirinde 30 haftalık maksimum tedavi sonrasında %50'den fazla repigmentasyon elde edilmemiştir.[35] Repigmentasyon oranları bölgesel farklılık gösterdiğinden, kümülatif ekzimer lazer dozları da farklı lokalizasyonlar için değişkendir. Yüz için ulaşılan dozlar en az iken gövde, ekstremite, el, ayak ve parmaklar için daha fazla doz gerektirir. Asawanonda ve ark.,[36] 6 hastada toplam 29 lokalize lezyon üzerinde hedefe yönelik geniş bant UVB tedavisini uygulamışlardır. Üç tanesi baş ve boyun bölgesinde, 4 tanesi gövdede, 8 tanesi proksimal ekstremitelerde, 14 tanesi el ve ayaklarda olan lezyonlar haftada 2 gün toplam 12 hafta olacak şekilde tedaviye alınmıştır. Tedavi sonucunda özellikle foliküler bölgelerde repigmentasyon oluşturmayı başarmışlardır. Hedefe yönelik geniş bant UVB tedavisinin lokalize vitiligo lezyonlarında etkili ve güvenilir olduğunu ifade etmişlerdir. Lotti ve ark.,[37] 458 olguyu 11 gruba ayırarak, ışık bazlı, fototerapi sistemi ile hedefe yönelik dar bant UVB tedavisinin topikal tedavilerle birlikte veya tek başına etkinliğini değerlendirmişlerdir. Welsh ve ark.[38] vücut yüzey alanının %10'dan azı tutulan 12 vitiligolu olgu üzerinde hedefe yönelik dar bant UVB tedavisini haftada 2 gün toplam 30 seans uygulamışlar sonuç olarak yüz bölgesindeki lezyonlarda %66.25'lik repigmentasyon sağlamışlar ve boyun, gövde ve genital bölgelerde %31.5'lik repigmentasyon sağlamışlardır. Akral bölgelerde ise cevap alamamışlardır. Yaptığımız bir çalışmada lokalize vitiligolu 22 olgudaki 54 lezyona (27 sağ, 27 sol), hedeflenmiş

geniş bant UVB ve diğer tarafa da topikal psoralen ile hedeflenmiş UVA fototerapisi uyguladık. Haftada 3 kez üç aylık tedavi sonunda hedeflenmiş geniş bant UVB verilen 27 lezyondan 9'unda, topikal psoralen ile hedeflenmiş UVA verilen diğer 27 lezyondan 15'inde klinik olarak kabul edilebilir sonuçlar elde ettik (Resim 1, 2).[40] Akar ve ark.[49] toplam 32 vitiligolu hastada yüksek doz fototerapi sistemi ile hedefe yönelik geniş bant UVB tedavisi uygulamışlar; 2 hastada %75'in üzerinde diğer hastalarda ise %25'in altında tedaviye cevap almışlardır. Tedaviye cevap veren tüm lezyonların fasiyal bölgede olduğu görülmüştür.

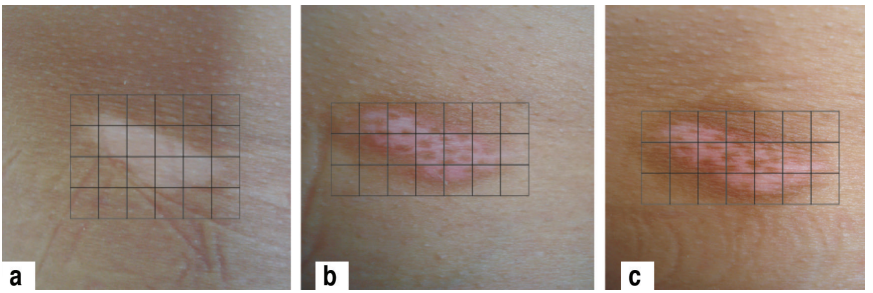

Resim 1. Gövdede bulunan vitiligo lezyonuna topikal psoralen ile hedeflenmiş UVA uygulamasında a) başlangıç, b) birinci ay ve c) üçüncü ay sonundaki klinik sonuçlar.[40]

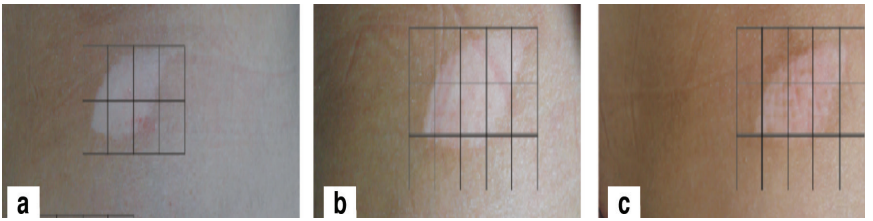

Resim 2. Gövdede bulunan vitiligo lezyonuna hedeflenmiş geniş bant UVB uygulamasında a) başlangıç, b) birinci ay ve c) üçüncü ay sonundaki klinik sonuçlar.[40]

Üç yüz sekiz nm MEI ile yapılan çalışmalar ise daha az sayıdadır. Otuz yedi hastayı içeren bir çalışmada, 3. ay sonunda 33 hastada %50'den fazla repigmentasyon ortaya çıkmıştır. Hastaların %95'inde repigmentasyonun, ekzimer lazere benzer şekilde, ilk 8 seans içerisinde başladığı ve 3. aydan 6. aya kadar geçen süre içinde hastaların ancak çok az bir kısmında daha ileri düzelme olduğu görülmüş.[35] Yine ekzimer lazere benzer şekilde, yüz ve boyun en iyi yanıt veren bölgeler olmasına rağmen, az sayıda da olsa ellerde de %50'den fazla repigmentasyon elde edilen hastalar varmış. Ayrıca, %75'ten fazla repigmentasyon gösteren hastalar içinde, daha önce dar bant UVB tedavisine yanıt vermeyenler de bulunmaktaymış. Ekzimer lazer ile birlikte topikal kalsinörin inhibitörlerinin kombinasyonunun, tek başına lazer uygulamasından daha etkili olabileceği belirtilmiştir. Aynı şekilde topikal takatsitol kombinasyonu da daha etkili bulunmuştur.[6,30]

3- Alopesi Areata ve Androgenetik Alopesi

Hedeflenmiş fototerapinin kullanıldığı diğer bir hastalık alopesi areatadır. Alopesi areatanın T-hücreli otoimmün bir hastalık olduğu düşüncesi ve hedeflenmiş fototerapi cihazlarının T-hücre apopitozunu indüklemesi üzerine ekzimer lazer, MEI ve ışık-bazlı cihazlarla ilgili çalışmalar yapılmıştır. İlk olarak Gundogan ve ark.[50] iki alopesi areatalı olguda ekzimer lazer ile 11-12 seansta başarılı sonuç alındığı bildirmişlerdir. Aubin ve ark.[66] yaptıkları bir çalışmada MEI'yı farklı deri hastalıklarında kullanmış, bu olguların içindeki 8 alopesili olguda ortalama 3.1 seans sonrasında ortalama %47.5 oranında düzelme saptamışlardır. Al-Mutairi[51,52] yaptığı iki ayrı çalışmada, hem çocuklarda hem de yetişkinlerde 12 haftalık ekzimer lazer tedavisinin etkili ve güvenli olduğunu belirtmiştir. Ohtsuki ve ark. da[53,54] önce 3 olguda MEI sistemli cihaz ile alopesi areatada dirençli lezyonlarda etkili olduğunu göstermişler ve daha sonra 16 olguluk bir klinik çalışmayı bildirmişlerdir. Kliniğimizde yapılan bir çalışmada da 7 alopesi areatalı olguda topikal 8-metoksipsoralen ile hedeflenmiş UVA tedavisi uygulanmış ve tüm olgularda da kozmetik olarak kabul edilebilir bir başarı elde edilmiştir.[55] Kim ve ark.[56] androgenetik alopeside düşük seviyeli ışık tedavisinin etkili olduğunu göstermişlerdir.

4- Mikozis Fungoides ve Lenfomatoid Papülozis

Sınırlı deri tutulumu olan evre 1A mikozis fungoides ve lenfomatoid papülozisde hem ekzimer lazer hem de MEI sistemleri kullanılmıştır.[57-60] Mori ve ark.[57] 4 olgudaki 7 mikozis fungoides plağı üzerine MEI sistemini kullanmışlar ve ortalama 6.5 hafta (haftada bir seans ile) sonunda tam klinik remisyon sağlamışlardır. Bir diğer çalışmada da 5 olgudaki 10 lezyona MEI uygulanmış ve 4-10 seans sonunda tam klinik ve patolojik remisyon sağlanmış ve bir yıllık takip sonunda da nüks görülmemiştir.[58] Kontos ve ark.,[59] ekzimer lazeri evre 1A mikozis fungoidesli iki olguya ve lenfomatoid papülozisli bir olguya uygulamışlar ve düzelme saptamışlardır.

5- Atopik Dermatit

Ekzimer lazerin çocuk ve yetişkinlerde lokalize atopik dermatit lezyonlarında etkili olduğu bildirilmiştir.[6,61] Vücut yüzey tutulumu %20'den az olan 15 atopik dermatitli olguda haftada iki kere olmak üzere 1 aylık tedavi sonunda klinik skorlarında, yaşam kalitesinde ve kaşıntı skorlarında düzelme bildirilmiştir.[61] Brenninkmeijer ve ark.,[62] 13 prurigo tipi atopik dermatiti olgularında topikal klobetazol propiyanata göre ekzimer lazerin 10 haftalık tedavi sonunda daha etkili olduğunu belirtmişlerdir.

6- Oral Liken Planus

Bu hastalıkla ilgili çalışmalarda farklı sonuçlar bildirilmiştir. Köllner ve ark.,[63] yaptıkları çalışmada 8 oral liken planuslu olguya ekzimer lazer uygulamışlar ve 4 hafta sonunda 6 olguda klinik iyileşme, 2 olguda tam remisyon elde etmişlerdir. Bir başka çalışmada da 9 olguya lazer tedavisi uygulanmış ve çalışmayı tamamlayan 8 olgunun 5'inde tam remisyon elde edilmiştir.[64] Bunlara karşılık 4 olguda uygulanan lazerin etkili olmadığı da bildirilmiştir.[10] Hedeflenmiş UVB fototerapisinin kullanıldığı bir başka çalışmada 14 oral liken planuslu olguya haftada 3 seans olmak üzere 8 haftalık tedavi uygulanmış ve sonunda 9 olguda tam remisyon ve 5 olguda da kısmi remisyon saptanmıştır.[65]

7- Pitriazis Alba

On iki olgudaki 37 pitriyazis alba lezyonlarına uygulanan ekzimer lazer tedavisinin, belirgin bir yan etki olmadan etkili olduğu bildirilmiştir.[67]

8- Hipopigmente Skar ve Stria Alba

Bu konuda 2003 ve 2004 yıllarında yapılan iki çalışmada etkili olduğu bildirilmiş, ancak Alexiades-Armenakas ve ark.[69] bu düzelmenin 6 aylık takip sonunda giderek başlangıç düzeyine gerilediğini ve idame tedavisine gereksinim olduğunu bildirmişlerdir.[68,69]

9- Akne

Mavi ışık dar bant (407-420 nm) fototerapinin inflamatuvar akne lezyonlarında etkili olduğu bildirilmiştir.[71-73]

Hedeflenmiş Fototerapinin Doz ve Uygulama Sıklığı

Doz ve uygulama sıklığı ile ilgili kanıta dayalı çalışmalar sınırlıdır. Özellikle ekzimer lazerde hastanın deri tipi ve plakların kalınlığı önemlidir. Önceleri MED düzeyi üzerine yapılan protokoller, daha sonraları özellikle psoriasiste plakların kalınlığına göre doz ayarlanması önerilmiştir. Haftada 2-3 kez uygulama önerilmektedir.[4]

Hedeflenmiş Fototerapinin Yan Etkileri

Hedeflenmiş fototerapi genelde iyi tolere edilen, şiddetli bir yan etki bildirilmeyen bir tedavi yöntemidir. Daha çok uygulama alanına yönelik yan etkiler bildirilmiştir. Uzun dönem yan etkileri bilinmemekle beraber karsinojenez potansiyeli olduğu görüşü hakimdir. Hedeflenmiş fototerapinin yan etkileri, eritem, ağrı, kaşıntı, yanma, erozyon, bül oluşumu, krutlanma, polimorf ışık benzeri döküntüler hiperpigmentasyon, hipopigmentasyon ve uzun dönemde karsinojenez gelişimidir.[1-6]

Hedeflenmiş Fototerapinin Kontrendikasyonları

Fotosensitif dermatozu olanlarda kontrendikedir.[4]

Sonuç

Hedeflenmiş fototerapi, başlıca psoriasis ve vitiligo olmak üzere çeşitli deri hastalıklarında, dar bant UVB fototerapisinde olduğu gibi, kullanım alanları bulmuştur. Özellikle sınırlı deri tutulumu olan hastalar, hedefe yönelik fototerapi yöntemi için uygun adaylardır, böylece sağlam derinin gereksiz UV radyasyonuna maruz kalması önlenmiş olur. Etkilenmeyen alan korunur, lezyonel bölgeye daha yüksek doz ışık verilebilir, daha hızlı sürede iyileşebilir, kümülatif dozu azaltır, genel maliyeti daha ucuzdur. Sadece lezyonel alana ışın verilmekle uzun dönem karsinojenite riski de azaltılmaktadır.

Lokalize lezyonu olan hastalarda ilk tedavi olarak tercih edilebilir. Bunun dışında, hedeflenmiş fototerapi, yaygın hastalığı olan kişilerde de, yüz gibi daha hızlı yanıt

elde edilmek istenen alanlarda veya tedaviye dirençli lezyonlarda ya da ulaşılması zor olan bölgelerdeki lezyonlara, tek başına veya klasik tedavi yöntemlerine ek olarak da kullanılabilir.

Ev Fototerapisi

Etkinliği, güvenilirliği ve düşük maliyetine rağmen fototerapinin, özellikle psoriasis olmak üzere çeşitli deri hastalıklarının tedavisinde kullanımı gözardı edilmektedir. Amerika'da Ulusal Psoriasis Vakfı'nın üyeleri arasında 2006 yılında yapılan bir ankette, hastaların sadece üçte birinin fototerapiden yararlandığı bildirilmiştir. Fototerapi kullanımının azalması ve göz ardı edilmesinin nedenleri arasında hastaya, hekime ve sigorta şirketlerine bağlı çeşitli faktörler sayılabilir.[74,75]

Evde UVB kullanımı uzun yıllar öncesinden beri gündemdedir.[76] 1999'da İngiliz Fotodermatoloji Çalışma Grubu, ev fototerapisinin güvenilir olmaması, aşırı kullanımının riskler taşıması nedeniyle kullanılmamasını önermiştir.[77] Koek ve ark. yaptıkları bir literatür derlemesi ve 343 Hollandalı dermatolog ile 32 ülkeden 142 dermatoloğun katıldığı bir anket çalışmasında zaman kaybı ve hastaneye ulaşımda zorluğun, ev fototerapisinin en önemli kullanım avantajları olduğunu ve en önemli çekincenin de cihaz servislerinin yetersizliği ve idame tedavisi olduğunu göstermişlerdir.[78] Yentzer ve ark.[79] yaptıkları bir çalışmada 27 olguya evde fototerapi ve asitretin tedavisi vermişler ve olguların tedaviye uyumlarını değerlendirmişlerdir. Sonuçta ev fototerapisine uyumun, asitretin kullanıma uyuma göre daha iyi olduğunu belirtmişlerdir. Ancak yapılan çok merkezli, tek-kör, randomize, kontrollü bir çalışmada, orta ve şiddetli psoriasiste ev ile poliklinik dar bant UVB fototerapisi karşılaştırılmıştır. Hollanda'dan 196 psoriasis olgusunun katıldığı bu çalışmada ev fototerapisi hastanede uygulanan dar bant UVB kadar etkili bulunmuş ve hastaların tercihlerinin ev fototerapisi olduğu belirtilmiştir (PLUTO çalışması).[80] Koek ve ark.,[81] yaptıkları PLUTO çalışmasının maliyet etkinliğini araştırdıkları ikinci çalışmada ev fototerapisinin hastanede yapılandan daha pahalı olmadığını ve maliyet-etkin olduğunu göstermişlerdir. Yentzer ve Feldman[82] yaptıkları bir araştırmada 2006 yılında Amerika'da "National Biological Corporation'da (NBC) reçete edilen yaklaşık 1000 ev fototerapisi cihazının hastaların %57'sinin elde ettiğini, %43'ünün ise cihazı almadıklarını belirtmişlerdir. Bu kişilerden %76.3'ü cihazın pahalı olması ve sigorta şirketlerince geri ödemesinin olmaması nedeniyle kullanmadıklarını bildirmişlerdir.[82] Yapılan bir pilot çalışmada 15 psoriasis ve 5 egzemalı hastada dar bant UVB'nin kısa bir eğitimden sonra kendi başına fototerapi almalarını değerlendirilmiş ve pratik, etkili ve güvenilir olduğu belirtilmiştir.[83]

Cameron ve ark.,[84] İskoçya'nın Tayside kentindeki bir ev fototerapi merkezinin 1998-2011 yılları arasındaki kayıtları inceleyerek kronik deri hastalıklarında ev fototerapisinin maliyet ve etkinliğini değerlendirmişlerdir. İki yüz iki olguda (%72 psoriasis, %8 atopik dermatit ve %7 fotodermatoz desensitizasyonu) 298 tedavi periyodunun incelenmesinde, ev fototerapisinin etkili ve güvenli olduğunu ve bu tedaviyi alamayan ve poliklinik fototerapisine gidemeyecek olguların ya yetersiz tedavi aldıklarını ya da daha pahalı ve riskli sistemik tedavilere yönlendirilebileceklerini belirtmişlerdir.[84]

Ev fototerapisi psoriasis haricinde polimorfik ışık erüpsiyonunda (PIE), akne ve vitiligoda kullanılmıştır.[85-88] Franken ve ark.,[85] yaptıkları bir çalışmada, 16 PIE'li olguya evde banyoda kullanılan bir düşük UV fluensli cihaz kullanmışlar ve 13 olguya da hastanede geniş bant UVB tedavisi vermişler, sonuçta her iki tedavinin de etkili olduğunu, ancak ev fototerapisinin daha kabul gördüğünü bildirmişlerdir. Shan ve ark.[88] ise 93 vitiligolu olguya evde kullanılan dar bant UVB tedavisini haftada 3 kez olmak üzere ve 3 ayda bir muayene ederek bir yıl takip etmişler ve bir yılın sonunda 35 olguda mükemmel repigmentasyon, 16 olguda iyi derecede repigmentasyon ve 15 olguda ise orta derecede repigmentasyon elde etmişlerdir.

Sonuçta, ev fototerapisi, yeni gelişen daha ucuz cihazlar, maliyetin sigorta şirketlerince kısmen ya da tamamını geri ödeme yapılması, dermatologlar arasında ve asistanlık süresince bu konuda eğitimler verilmesi ile daha önem kazanacaktır.

Kaynaklar

1. Mysore V. Targeted phototherapy. Indian J Dermatol Venereol Leprol 2009; 75: 119-25.
2. Mudigonda T, Dabade TS, Feldman SR. A review of targeted ultraviolet B phototherapy for psoriasis. J Am Acad Dermatol 2012; 66: 664-72.
3. Alshiyab D, Edwards C, Chin MF, et al. Targeted ultraviolet B phototherapy: definition, clinical indications and limitations. Clin Exp Dermatol 2015; 40: 1-5.
4. Menter A, Korman NJ, Elmets CA, et al. Guidelines of car efor the management of psoriasis and psoriatic arhritis. Section 5. Guidelines of care for the treatment of psoriasis with phototherapy and photochemotherapy. J Am Acad Dermatol 2010; 62: 114-35.
5. Lapolla W, Yentzer BA, Bagel J, et al. A review of phototherapy protocols for psoriasis treatment. J Am Acad Dermatol 2011; 64: 936-49.
6. Mehraban S, Feily A. 308nm excimer laser in dermatology. J Lasers Med Sci 2014; 5: 8-12.
7. Gattu S, Rashid RM, Wu JJ. 308-nm excimer laser in psoriasis vulgaris, scalp psoriasis, and palmoplantar psoriasis. J Eur Acad Dermatol Venereol 2009; 23: 36-41.
8. Stein KR, Pearce DJ, Feldman SR. Targeted UV therapy in the treatmant of psoriasis. J Dermatol Treat 2008; 19: 141-5.
9. Passeron T, Ortonne JP. Use of 308-nm excimer laser for psoriasis and vitiligo. Clin Dermatol 2006; 24: 33-42.
10. Seçkin D, Ergun T. Dermatolojide 308 nm monokromatik ışık sistemleri. Turkderm 2008; 42: 77-81.
11. Novak Z, Bonis B, Baltas E, et al. Xenon chloride ultraviolet B laser is more effective in treating psoriasis and in inducing T cell apoptosis than narrow-band ultraviolet B. J Photochem Photobiol B 2002; 67: 32-8.
12. Bonis B, Kemeny L, Dobozy A, et al. 308 nm UVB excimer laser for psoriasis. Lancet 1997; 350: 1522.
13. Asawanonda P, Anderson RR, Chang Y, et al. 308-nm excimer laser for the treatment of psoriasis: a dose-response study. Arch Dermatol 2000; 136: 619-24.
14. Trehan M, Taylor CR. High-dose 308-nm excimer laser for the treatment of psoriasis. J Am Acad Dermatol 2002; 46: 732-7.
15. Trehan M, Taylor CR. Medium-dose 308-nm excimer laser for the treatment of psoriasis. J Am Acad Dermatol 2002; 47: 701-8.
16. Feldman SR, Mellen BG, Housman TS, et al. Efficacy of the 308-nm excimer laser for the treatment of psoriasis: results of a multicenter study. J Am Acad Dermatol 2002: 46: 900-6.

17. Gerber W, Arheilger B, Ha TA, et al. Ultraviolet B 308-nm excimer laser treatment of psoriasis: a new phototherapeutic approach. Br J Dermatol 2003; 149: 1250-8.
18. Taneja A, Trehan M, Taylor CR. 308-nm excimer laser for the treatment of psoriasis: induration-based dosimetry. Arch Dermatol 2003; 139: 759-64.
19. He YL, Zhang XY, Jonk J, et al. Clinical efficacy of a 308 nm excimer laser for treatment of psoriasis vulgaris. Photodermatol Photoimmunol Photomed 2007; 23: 238-41.
20. Goldberg DJ, Chwalek J, Hussain M. 308-nm excimer laser treatment of palmoplantar psoriasis. J Cosmetic Laser Therapy 2011; 13: 47-9.
21. Wollina U, Koch A, Scheibe A, et al. Targeted 307 nm UVB-phototherapy in psoriasis. A pilot study comparing a 307 nm excimer light with topical dithranol. Skin Res Tech 2012; 18: 212-8.
22. Al-Mutairi N, Al-Haddad A. Targeted phototherapy using 308 nm XecI monochromatic excimer laser for psoriasis at difficult to treat sites. Lasers Med Sci 2013; 28: 1119-24.
23. Köllner K, Wimmershoff MB, Hintz C, et al. Comparison of the 308-nm excimer laser and a 308-nm excimer lamb with 311-nm narrowband ultraviolet B in the treatment of psoriasis. Br J Dermatol 2005; 152: 750-4.
24. Özkan İ, Köse O, Özmen İ, ve ark. Efficacy and safety of non-laser, targeted UVB phototherapy alone and in combination with psoralen gel or calcipotriol ointment in the treatment of localized, chronic, plaque-type psoriasis. Int J Dermatol 2012; 51: 609-13.
25. Nishida E, Furuhashi T, Kato H, et al. Successful treatment of psoriasis vulgaris with targeted narrow-band ultraviolet B therapy using a new flat-type fluorescent lamp. Photodermatol Photoimmunol Photomed 2011; 27: 248-50.
26. Kaur M, Oliver B, Hu J, Feldman SR. Nonlaser UVB-targeted phototherapy treatment of psoriasis. Cutis 2006;78:200-3.
27. Toll A, Velez-Gonzales M, Gallardo F, et al. Treatment of localized plaque psoriasis with incoherent narrowband ultraviolet B phototherapy. J Dermatol Treat 2005; 16: 165-8.
28. Pahlajani N, Katz BJ, Lozano AM, et al. Comparison of the efficacy and safety of the 308nm excimer laser for the treatment of localized psoriasis in adults and in children: a pilot study. Pediatr Dermatol 2005; 22: 161-5.
29. Albowaish AK, Dietrich N, Onder M, et al. Effectiveness of a 308-nm excimer laser in treatment of vitiligo: a review. Lasers Med Sci 2013; 28: 1035-41.
30. Nicolaidou E, Antaniou C, Stratigos A, et al. Narrowband ultraviolet B phototherapy and 308-nm excimer laser in the treatment of vitiligo: a review. J Am Acad Dermatol 2009; 60; 470-7.
31. Park KK, Liao W, Murase JE. A review of monochoromatic excimer light in vitiligo. Br J Dermatol 2012; 167: 468-78.
32. Açıkgöz G, Yeniay Y, Arca E. Photo (chemo) therapy and vitiligo. J Turk Acad Dermatol 2015; 9: 1591r1.
33. Baltas E, Nagy P, Bonis B, et al. Repigmentation of localized vitiligo with the xenon choloride laser. Br J Dermatol 2001; 144: 1266-7.
34. Spencer JM, Nossa R, Ajmeri J. Treatment of vitiligo with the 308-nm excimer laser: a pilot study. J Am Acad Dermatol 2002;46:727-31.
35. Taneja A, Trehan M, Taylor CR. 308-nm excimer laser fort he treatment of localized vitiligo. Int J Dermatol 2003; 42: 658-62.
36. Asawanonda P, Charoenlap M, Korkij W. Treatment of localized vitiligo with targeted broadband UVB phototherapy: a pilot study. Photodermatol Photoimmunol Photomed 2006; 22: 133-6.
37. Lotti T, Gionata B, Troiano M, et al. Targeted and combination treatments for vitiligo: comparative evaluation of different current modalities in 458 subjects. Dermatol Ther 2008; 21: 20-6.
38. Welsh O, Herz-Ruelas ME, Gomez M, et al. Therapeutic evaluation of UVB-targeted phototherapy in vitiligo that affects less than 10% of the body surface area. Int J Dermatol 2009; 48: 529-34.

39. Zhang XY, He YL, Dong J, et al. Clinical efficacy of a 308 nm excimer laser in the treatment of vitiligo. Photodermatol Photoimmunol Photomed 2010; 26: 138-42.
40. Dinçer D, Arca E, Koc E, et al. Comparison efficacy of broad-band UVB-targeted phototherapy with topical psoralen and UVA-targeted phototherapy in localized vitiligo. Nineteenth Congress of the EADV, Gothenburg, Sweden, Programme book 2010, 134, FC03.5.
41. Lee DY, Kim CR, Lee JH. Targeted phototherapy in combination with drug therapy for segmental vitiligo. Photodermatol Photoimmunol Photomed 2011; 27: 108-10.
42. Linthorst Homan MW, Spuls I, Nieuweboer-Krobotova L, et al. A randomized comparison of excimer laser versus narrow-band ultraviolet B phototherapy after punch grafting in stable vitiligo patients. J Eur Acad Dermatol Venereol 2012; 26: 690-5.
43. Sekar CS, Srinivas CR. Minimal erythema döşe to targeted phototherapy in vitiligo patients in Indian skin. Indian J Dermatol Venereol Leprol 2013; 79: 268.
44. Verhaeghe E, Lodewick E, van Geel N, et al. Intrapatient comparison of 308-nm monochromatic excimer ligh and localized narrow-band UVB phototherapy in the treatment of vitiligo: a randomized controlled trial. Dermatology 2011; 223: 343-8.
45. Majid I. Efficacy of targeted narrowband ultraviolet B therapy in vitiligo. Indian J Dermatol 2014; 59: 485-9.
46. Esposito M, Soda R, Costanzo A, et al. Treatment of vitiligo with the 308 nm excimer laser. Clin Exp Dermatol 2004; 29: 133-7.
47. Do JE, Shin JY, Kim DY, et al. The effect of 308 nm ekzimer laser on segmental vitiligo: a retrospective study of 80 patients with segmental vitiligo. Photodermatol Photoimmunol Photomed 2011; 27: 147-51.
48. Hadi SM, Spencer JM, Lebwohl M. The use of the 308-nm excimer laser for the treatment of vitiligo. Dermatol Surg 2004; 30: 983-6.
49. Akar A, Tunca M, Koc E, ve ark. Broadband targeted UVB phototherapy for localized vitiligo: a retrospective study. Photodermatol Photoimmunol Photomed 2009; 25: 161-3.
50. Gundogan C, Greve B, Raulin C. Treatment of alopecia areata with the 308-nm xenon chloride excimer laser: case report of two successful treatments with excimer laser. Lasers Surg Med 2004; 34: 86-90.
51. Al-Mutairi N. 308-nm excimer laser for the treatment of alopecia areata. Derm Surg 2007; 33: 1483-7.
52. Al-Mutairi N. 308-nm eximer laser for the treatment of alopecia areata in children. Pediatr Dermatol 2009; 26: 547-50.
53. Ohtsuki A, Hasegawa T, Ikeda S. Treatment of alopecia areata with 308-nm excimer lamp. J Dermatol 2010; 37: 1032-5.
54. Ohtsuki A, Hasegawa T, Komiyama E, et al. 308-nm excimer lamp for the treatment of alopecia areata: clinical trial on 16 cases. Indian J Dermatol 2013; 58: 326.
55. Açıkgöz G, Yeşil H, Çalışkan E, et al. Targeted photochemotherapy in alopecia areata. Photodermatol Photoimmunol Photomed 2013; 29: 318-22.
56. Kim H, Choi JW, Kim JY, et al. Low-level light therapy for androgenetic alopecia: a 24-week, randomized, double-blind, sham device-controlled multicenter trial. Dermatol Surg 2013; 39: 1177-83.
57. Mori M, Campolmi P, Mavilia L, et al. Monochromatic excimer light (308 nm) in patch-stage IA mycosis fungoides. J Am Acad Dermatol 2004; 50: 943-5.
58. Nistico S, Costanzo A, Saraceno R, et al. Efficacy of monochromatic excimer laser radiation (308 nm) in the treatment of early stage mycosis fungoides. Br J Dermatol 2004; 151: 877-9.
59. Kontos AP, Kerr HA, Malick F, et al. 308-nm Excimer laser for the treatment of lymphomatoid papulosis and stage IA mycosis fungoides. Photodermatol Photoimmunol Photomed 2006; 22: 168-71.

60. Meisenheimer JL. Novel use of 308-nm excimer laser to treat a primary cutaneous CD30+ lymphoproliferative nodule. J Drugs Dermatol 2007; 6: 440-2.
61. Baltas E, Csoma Z, Bodai L, et al. Treatment of atopic dermatitis with the xenon chloride excimer laser. J Eur Acad Dermatol Venereol 2006; 20: 657-60.
62. Brenninkmeijer EE, Spuls PI, Lindeboom R, et al. Excimer laser vs. clobetasol propionate 0.005% ointment in prurigo form of atopic dermatitis: a randomized controlled trial, a pilot. Br J Dermatol 2010; 163: 823-31.
63. Köllner K, Wimmershoff M, Landthaler M, et al. Treatment of oral lichen planus with the 308-nm UVB excimer laser-early preliminary results in eight patients. Lasers Surg Med 2003; 33: 158-60.
64. Trehan M, Taylor CR. Low-dose excimer 308-nm laser for the treatment of oral lichen planus. Arch Dermatol 2004; 140: 415-20.
65. Kassem R, Yarom N, Scope A, et al. Treatment of erosive oral lichen planus with local ultraviolet B phototherapy. J Am Acad Dermatol 2012; 66: 761-6.
66. Aubin F, Vigan M, Puzenat E, et al. Evaluation of a novel 308-nm monochromatic excimer light delivery system in dermatology: a pilot study in different chronic localized dermatoses. Br J Dermatol 2005; 152: 99-103.
67. Al-Mutairi N, Hadad AA. Efficacy of 308-nm xenon chloride excimer laser in pityriasis alba. Dermatol Surg 2012; 38: 604-9.
68. Goldberg DJ, Sarradet D, Hussain M. 308-nm excimer laser treatment of mature hypopigmented striae. Dermatol Surg 2003; 29: 596-9.
69. Alexiades-Armenakas MR, Bernstein LJ, Friedman PM, Geronemus RG. The safety and efficacy of the 308-nm excimer laser for pigment correction of hypopigmented scars and striae alba. Arch Dermatol 2004; 140: 955-60.
70. Navarini AA, Kolios AG, Prinz-Vavricha BM, et al. Low-dose excimer 308-nm laser for treatment of lichen planoplaris. Arch Dermatol 2011; 147: 1325-6.
71. Charakida A, Seaton ED, Charakida M, et al. Phototherapy in the treatment of acne vulgaris. Am J Clin Dermatol 2004; 5: 211-6.
72. Noborio R, Nishida E, Kurrokawa M, et al. A new targeted blue light therapy for the treatment of acne. Photodermatol Photoimmunol Photomed 2007; 23: 32-4.
73. Kawada A, Aragane Y, Kameyama H, et al. Acne phototherapy with a high-intensity, enhanced, narrow-band, blue light source: an open study and in vitro investigation. J Dermatol Sci 2002; 30: 129-35.
74. Rajpara AN, O'Neill JL, Nolan BV, et al. Review of home phototherapy. Dermatol Online J 2010; 16: 2.
75. Nolan BV, Yentzer BA, Feldman SR. A review of home phototherapy for psoriasis. Dermatol Online J 2010; 16: 1.
76. Larkö O, Swanbeck G. Home solarium treatment of psoriasis. Br J Dermatol 1979; 101: 13-6.
77. Sarkany RP, Anstey A, Diffey BL, et al. Home phototherapy: report on a workshop of the British Photodermatology Grop, December 1996. Br J Dermatol 1999; 140: 195-9.
78. Koek MB, Buskens E, Bruijnzeel-Koomen CA, et al. Home ultraviolet B phototherapy for psoriasis: discrepancy between literature, guidelines, general opinions and actual use. Results of a literature review, a web search, and a questionnaire among dermatologists. Br J Dermatol 2006; 154: 701-11.
79. Yentzer BA, Yelverton CB, Pearce DJ, et al. Adherence to acitretin and home narrowband ultraviolet B phototherapy in patients with psoriasis. J Am Acad Dermatol 2008; 59: 577-81.
80. Koek MB, Buskens E, van Weelden H, et al. Home versus outpatient ultraviolet B phototherapy for mild to severe psoriasis: pragmatic multicentre randomised controlled non-inferiority trial (PLUTO study). BMJ 2009; 338: b1542.

81. Koek MB, Sigurdsson V, van Weelden H, et al. Cost effectiveness of home ultraviolet B phototherapy for psoriasis: economic evaluation of a randomised controlled trial (PLUTO study). BMJ 2010; 340: c1490.
82. Yentzer BA, Feldman SR. Trends in home phototherapy adoption in the US: monetary diincenives ae only the tip of the iceberg. J Dermatol Treat 2011; 22: 27-30.
83. Yule S, Sanyal S, Ibbotson S, et al. Self-administration of hospital-based narrowband ultraviolet B (TL-01) phototherapy: a feasibility study in an outpatient setting. Br J Dermatol 2013; 169: 464-8.
84. Cameron H, Yule S, Dawe RS, et al. Review of an established UK home photherapy service 1998-2011: improving Access to a cost-ffective treatment for chronic kin disease. Public Health 2014; 128: 317-24.
85. Franken SM, Genders RE, de Gruijl FR, et al. Skin hardening effect in patients with polymorphic light eruption: comparison of UVB hardening in hospital with a novel home UV-hardening device. J Eur Acad Dermatol Venereol 2013; 27: 67-72.
86. Gold MH, Sensing W, Biron JA. Clinical efficacy of home-use blue-light therapy for mild-to moderate acne. J Cosmet Laser Ther 2011; 13: 308-14.
87. Eleftheriadou V, Thomas K, Ravenscroft J, et al. Feasibility, double-blind, randomised, placebo-controlled, multi-centre trial of hand-held NB-UVB phototherapy for the treatment of vitiligo at home (HI-light trial: home intervention of light therapy). Trials 2014; 15: 51.
88. Shan X, Wang C, Tian H, et al.Narrow-band ultraviolet B home phototherapy in vitiligo. Indian J Dermatol Venereol Leprol 2014; 80: 336-8.

Balneoterapi

Sedat Özçelik

Cumhuriyet Üniversitesi, Sivas

Can Alıcı Noktalar

- Balneoterapi birçok hastalıkta binlerce yıldır kullanılan bir tedavi şeklidir.
- Tamamlayıcı tedavilerdendir, çok yaygın kullanılmaktadır.
- Yan etkisi yok denecek kadar azdır. Her yaş grubuna ve hastaya uygulanabilir.
- Diğer tedavilere göre maliyeti azdır. Temel elemanları su, mineraller ve doğal ultraviyoledir.
- Standart bir tedavi modeli yoktur.
- Hastalıklar üzerinde hangi dozlarda, hangi yöntemlerle ve hangi mekanizmalarla etkin olduğunu açıklayan çalışmalar yetersizdir.
- Balneoterapi tedavi merkezlerinde bilimsel-medikal yöntemler kullanılmalı ve sağlık otoriterlerince denetlenmeli, şarlatanlığa izin verilmemelidir.

Balneoloji'nin sözlük anlamı banyo bilimidir. Doğanın yer altı, yerüstü hidrojeolojik ve termal güçlerini (sıcak-soğuk mineralli sular ve gazları); çamur ve kumlarını; güneş ışınlarını ve meteorolojik faktör ve olaylarını, deniz ve göl olanaklarını, mağaralarını, teknik, tıp ve sosyolojik yönden değerlendiren bilim alanına Hidroklimatoloji veya Balneoloji adı verilir.[1] Bu alanda birçok terim kulanılır, bunlar bazen aynı anlamda bazende farklı anlamda kullanılmaktadır (Tablo 1). Balneolojik kaynaklardan termomineral suların, peloidlerin ve gazların banyo, içme ve solunum yoluyla hastalıkların tedavisinde kullanılmasına Balneoterapi-Kaplıca tedavisi adı verilir. Bu tedavinin temel elemanı yaşamın da temel elemanı olan sudur.

Deri hastalıklarının balneolojik yöntemlerle tedavisinde doğal ultraviyole (UV) termomineral su kadar önemlidir, her biri diğerinin tamamlayıcısıdır. Balneoterapinin bulunduğu coğrafik bölgeye göre doğal UV, yeterli olmadığı yerlerde de yapay UV ile kombine edilir, "balneofototerapi" de denilebilir. Günümüzde dermatoloji alanında tam kabul görmüş tedavi şekli olarak görülmemesine karşın dünyada ve ülkemizde çok yaygın kullanımı vardır. Tamamlayıcı (Complementer) tedavi olarak görülebilir.

Susuz hayat olmayacağı hepimizin bildiği bir gerçektir. Yaşamın her aşamasında suyun gerekliliği aşikardır. Güne suyla başlarız, tuvalette, banyoda, yemekte her yerde su vardır. Suyun tedavide kullanılması çok eskilere dayanmaktadır.

Kaplıca sularının oluşması bulunduğu bölgenin jeolojik özelliklerine bağlı olarak şekillenir, kendine özgü kimyasal ve fiziksel dinamizme sahiptir; oluşması için bir süreç gerekir Kaynağından uzaklaştıkça bu özelliklerini kaybeder. Bu sular üç özelliği taşır:

1. Kaynak sularıdır
2. Bakteri bulunmaz
3. Tedavi edicidir

Yıllarca sürebilen bir oluşum sürecinden geçen bu sular, bakterisiz ve tedavi potansiyeline sahiptir, yapay olanların bu özellikleri taşıması mümkün değildir.[2]

Termal sular kimyasal ve fiziksel özelliklerine göre sınıflandırılırlar.[1] Soğuk <20 °C hipotermal 20-30 °C, termal 30-40 °C, hipertermal >40 °C. Demirli, kükürtlü ve radyoaktif sular gibi. Kaplıca suları Anadolu'da binlerce yıldır tedavide kullanılmaktadır. 1800'lü yıllarda Avrupa ve Amerika'da önemli bir tedavi seçeneği olmaya başlamıştır. Sonra 50 yıl boyunca küçümsenmiştir. Son yıllarda tekrar popülaritesi artmıştır. Birçok romatizmal ve deri hastalığında bir tedavi modalitesi olarak kabul edilmektedir. Günümüzde birçok ülkede kaplıca ve mud-çamur tedavisi uygulanmaktadır, her biri birbirinden farklı hidrojeolojik ve kimyasal özellikler taşımaktadır. Balneoterapinin iyileştirici özellikleri yanında tedavi süresince ve tedaviden sonra ortaya çıkan yan etkileri yok denecek kadar azdır. Hemen her hasta grubuna uygulanabilir olma özelliğinin yanında tedavi maliyeti de düşüktür.

Kaplıca suların etkileri minerallerin deriden geçişleri ile de yakından ilgilidir, burada derinin yüzeyel yapısı da rol oynamaktadır. Kangal Balıklı Kaplıcası'nda olduğu gibi içilen sular sistemik etkileri yanında balıkların etkisiyle deri yüzey yapısının (skuamlar alınarak) değiştirilebildiği özellikli bir kaplıcadır.

Balneoterapi merkezlerinde-kaplıcalarda birçok deri hastalığı tedavi edilebilmektedir. En etkin olduğu hastalıklar psoriasis, atopik dermatit, vitiligo ve iktiyozdur.

Balneoterapinin deri hastalıkları üzerine etkisini kanıtlayan bilimsel çalışmalar az ve yetersizdir. Var olan çalışmaların büyük bir kısmı Dead Sea (Ölü Deniz)'de yapılanlardır. Bu tür merkezlere hasta ilgisi yoğundur ve gittikçe de artma eğilimi göstermektedir. Önümüzdeki

Tablo 1. Terminoloji

Balneoloji	Mineralli su banyosu ile yapılan tedavi bilimi
Balneoterapi	Kaplıca tedavisi. Toprak, su ve iklim kaynaklı şifalı etkenlerin banyo, içme ve soluma şeklinde, ortam değişimini de sağlayarak yapılan tedavi.
Hidroterapi	Vücudun bir bölgesinin suya sokulmasıyla yapılan tedavi.
Helioterapi	Doğal güneş ışınları kullanılarak yapılan tedavi.
Klimatoterapi	Doğanın UV'sinin, ısısının, neminin, rakımının kullanıldığı tedavi şekli.
Krenoterapi	Mineralli sularla yapılan tedavi.
Mineralli su	Kaynak suları, önemli inorganik madde bulunduran sular.
SPA	Şifalı sularla yapılan bakım-tedavi. SPA (Sanitas Per Aquam) "Sudan Gelen Sağlık"
Talassoterapi	Deniz suyu ve deniz havası ile yapılan tedavi.

yıllarda yapılacak araştırmalarla hem etki mekanizmaları gösterilebilir, hem de bilimsel yöntemler kullanılarak dermatolojik hastalıkların tedavisine daha fazla katkı sağlayabilirler.

Balneoterapinin temel elemanları su, mineraller ve güneş ışınlarıdır. Sayılan bu faktörlerin ortak etkisi dermatolojik hastalıkların tedavisinde rol oynamaktadır.

Bu bölümde balneoterapinin temel elemanları olan suyun deri üzerinde etkileri, su ve UV etkileşimi, minerallerin dermatolojik hastalıklar üzerinde tedavi edici rolleri anlatılacak, kaplıcanın genel özelliklerinden, yan etkilerden ve uygulamalardan bahsedilecektir. Deri hastalıklarının tedavi edildiği önemli merkez konumunda olan Kangal Balıklı Kaplıcası, Ölü Deniz ve Blue Lagoon hakkında bilgi verilecektir.

Balneoterapinin en önemli komponenti olan UV'nin dermatolojik hastalıklar ve immün sistem üzerindeki etkileri (bakınız Konu 4) daha önceki bölümlerde anlatıldığından burada bahsedilmeyecektir.

Deri ve Su

İnsan derisi su kaybı için bir bariyer görevi yapar, kontrol eder. Ter bezleri atılanların dışında günde 300-400 ml su kaybeder, daha fazla kayba izin verilmez. İnsan derisinde epidermisde su oranı %60-65 arasındadır. Korneum tabakası nisbeten kurudur, %15-40 arasında su bulundurur.[3]

Kaba kuru görünümlü deri ile nemli yumuşak deri epidermisde aynı oranda su bulundurur, ancak kuru deri stratum korneumdan daha fazla su kaybeder.[4] Deriden su kaybı (Trans Epidermal Water Loss, TESK) çeşitli metotlarla ölçülebilir.

Deri bariyerinin bozulduğu psoriasis, atopik dermatit gibi hastalıklarda su kaybı artacaktır. Derinin dehidrate olması duyarlanmaya, irritasyona neden olabilecek maddelerin epidermisde konsantrasyonunun artmasına sebep olacaktır.[3] Bu durum hastalık aktivasyonuna yol açabilecektir.

Hidrasyonun Tedavi Edici Özelliği

Yeterli hidrasyon psoriasis, atopik egzema, iktiyoz gibi hastalıkların seyrini olumlu etkiler; derinin hidrate olması irritan ve allerjenlerin yoğunluğunu dilüe ederek antijenik etkiyi ve inflamasyonu azaltır.

Islak pansuman deriyi serinletir ve temizler, antipruritik etki gösterir.

Hidrasyon deriyi normal hale getirirken deri bariyerinin onarılmasını sağlar. Derinin sürekli hidrate olması normal durumlarda deriden geçişi-penetrasyonu zor olan tedavi edici ajanların geçişini artırır; kortizon geçişini 20 kat, asit salisilik geçişini 9 kat arttırabilir. Normalde deriden penetre olmayan minerallerin uzun süren hidrasyonla birlikte penetre olabileceği söylenebilir.

Deri-Su-UV Deri Üzerinde Etkisi

Su deriden penetre olur, bu penetrasyonun miktarı suyun tuz oranına göre değişiklik gösterir. Belirli bir NaCl konsantrasyonuna kadar -%4 NaCl-su deride tutulurken belirli bir aşamadan sonra -%10 NaCl-su tutulmadığı veya deriden su kaybı olduğu gözlenir Bu durum klinik olarak su içinde bir saat tutulan ellerde buruşma ile kendini gösterir. Tuz oranı %4'e kadar

olan sularda aynı olay gözlenir. Ellerdeki buruşukluk %10 veya daha yüksek oranda tuz bulunduran sularda görülmez. Bu buruşukluk eller sudan çıkarıldıktan sonra 5-10 dakika içinde azalmaya başlar, 20 dakikadan sonra da kaybolur. Derinin sudan etkilemesi ve suyun penetrasyonu geçicidir, belirli bir sürede penetre olan su, belirli bir sürede de kaybolur. Su penetrasyonu ile ilgili bu olaylar UV'nin deriye girişini, dağılımını etkiler ve bu durum UV'ye bağlı olarak gelişen eritemi (güneş yanığı) ve immün sistemdeki değişimi de etkiler.[5]

Minimal eritem dozu (MED) derinin su tutmasında etkilenir. Normal sularda (tap water) uzun süre tutulan insan derisinde MED dozu %50 kadar düşer. Bu olay su ile dolu epidermisden geçen UV'nin farklı dağılımı ile açıklanmaktadır.[5,6]

Kullanılan suyun tuz oranının düşmesi MED dozunun azalması ile paralel başka bir söyleyişle UV duyarlılığının artması ile eşdeğerdir. Satüre sularda, örneğin, Ölü Deniz suyunda (%32 oranında tuz bulundurur), epidermisde su tutulmamasına (retansiyonuna) bağlı olarak MED dozu değişmemektedir. Su deride emilerek ve tutularak UV'nin etkisini olumlu ve olumsuz yönde etkiler. Psoriasis gibi skuamlarla seyreden hastalıklarda skuamlar UV'ye karşı bariyer görevi yapar. Balneoterapide hastaların uzun süre suda kalması skuamların azalmasına ve temizlenmesine neden olur. Bu durum da UV'nin etkinliğinin artmasına sebep olur.

Su ve UV'nin birleşik etkinliğinde optimal tuz satürasyonu hangisidir sorusuna yanıt arayan çalışmalar yetersizdir. Yapılan bir çalışmada kollarında psoriasis plakları olan hastalar beş gruba ayrılmıştır. Hepsinin MED dozu tespit edilmiş, bir gruba kuru kuruya, diğerlerine belirlenen oranlarda tuz bulunan sularda 30 dakika tutulduktan sonra eşit dozlarda UVB uygulanmıştır. Çalışmanın sonuçlarına göre:

1- Normal su ve %4 NaCl sulardan sonra MED dozunda %50 azalma görülürken sature suda (%32 tuz) MED dozu değişmemiştir.
2- Psoriasis lezyonlarında normal su ve %4 NaCl suyundan sonra UVB uygulaması ile kuru kuruya uygulamadan daha iyi sonuç elde edilmiştir.
3- Lezyonlu bölgede normal sulardan sonra UVB uygulaması ile kuru bölgelere %40 daha fazla UVB uygulaması karşılaştırıldığında nemli bölgelerde yüksek doz UVB uygulanmış alana göre biraz daha iyi etki gözlenmiştir.
4- Lezyonlu bölgede normal su, %4 NaCl ve yapay Ölü Deniz suyu ardından UVB uygulamalarında sonuçlar arasında belirgin bir fark bulunamamıştır. Ölü Deniz suyuna bağlı olarak MED dozunun ve tedavi etkinliğinin diğer sularla karşılaştırıldığında sonuçları farklı olmasa bile UV tedavisinde oluşabilecek eritem, bül gibi olası riskleri daha aza indirebileceği ileri sürülmüştür.[5] Balneoterapide kullanılan suların mineral ve tuz oranında farklılıkların hem derideki penetrasyon oranları ile hem de mineral yapılarıyla UV'nin tedavi etkinliğini olumlu etkilemelerinden ve yan etkilerin az olmasından bahsedilebilir.

Minerallerin Etkisi

Mineraller balneoterapide kullanılan suların temel elemanlarıdır. Yoğunlukları her kaplıca suyunda farklılık gösterir. Bir kısmı vücudumuzun temel elemanları bir kısmı ise iz elementleridir. Kaplıca suyunda bulunan maddeler deriden penetre olarak hem yerel hem de sistemik etkiye neden olurlar. Mineraller kaplıca sularının en önemli komponentleridir. Hangi mineraller

deriden penetre olur, hangileri ne kadar sistemik dolaşıma geçer, hangi mekanizmalarla etki edebilirler, etkin konsantrasyon nedir, birbirleriyle etkileşimi ve tedaviye yansımaları nedir, bu konuda birçok çalışma olmasına rağmen bilgilerimiz bugün için yetersiz kalmaktadır. Burada balneoterapide en çok kullanılan minerallerin topikal uygulanışları, deriden penetrasyonları, derideki sonuçları ve sistemik etkileri konusundaki bilgiler tartışılacaktır. Magnezyum, bakır, selenyum, demir, çinko, stronsiyum, kalsiyum, sodyum, potasyum ve kükürt gözden geçirilecektir. Mineraller deride metallo-protein, metallo-enzim ve ko-faktör olarak bulunur. Antioksidan, anti-inflamatuvar etkileri olan; deri bariyer fonksiyonunda rol oynayan; UV ile birlikte veya tek başına immün sistemi etkileyen elementlerdir. Tedavi edici ya da toksik etkileri sadece deride kalmayıp kan ve lenf damarları yoluyla dolaşıma geçerek sistemik etki de gösterebilmektedir. Organizmadaki yetersizlikleri deriye yansıyıp keratinizasyon bozuklukları, inflamatuvar dermatitler, tırnak bozuklukları, saç hastalıkları-alopesi ve benzeri deri hastalıkları olarak görülebilmektedir.

Balneoterapide kullanılan kaplıca sularının etkileri birçok çalışma ile ortaya çıkarılmaya çalışılmıştır. Değerli sonuçlara ulaşılmıştır. Ancak kesin sonuçlara ulaşılamamaktadır. Çeşitli yöntemlerle birçok merkezlerde topikal uygulanan mineral ve tuzlarının etkileri, UV ile etkileşimleri genellikle ihmal edilmiş veya laboratuvar çalışmalarıyla açıklanmaktan yoksun kalmıştır. Bu nedenle gelecekte kanıt değeri yüksek çalışmalara daha çok ihtiyaç duyulmaktadır.

Balneoterapi merkezlerinde kullanılan sularda bulunan mineraller bulundukları jeografik bölgeyle uyumludur ve çok değişkenlik gösterir. Bu minerallerden özellikle genel tababette lokal olarak kullanılanlardan ve yerel kozmetolojik preperatlarda bulunan minerallerden, bunların deri üzerinde etkilerinden, UV ile etkileşimlerinden ayrı ayrı söz edilecektir. Balneoterapinin mineraller üzerinden nasıl etkin olduğuna dair çalışmalardan bahsedilerek gelecekte balneoloji üzerine yapılacak araştırmalar için fikir vermek amaçlanmıştır.

Kalsiyum (Ca)

Kalsiyum değişik oranlarda bütün mineralli sularda bulunmaktadır. Ca vücudumuzda en çok bulunan mineraldir. Günlük kalsiyum ihtiyacı yaşa ve cinsiyete göre değişmekte birlikte 1000-2000 mg arasındadır.

İnsan derisinde Ca dağılımı belirli bir özelliğe sahiptir; epidermisde bazal ve spinal tabakada diğer katmanlara göre Ca seviyesi düşüktür, Ca granüler tabakada artar, stratum korneumda tekrar azalır. Eğer derinin bariyer fonksiyonunda bir bozulma olursa Ca dengesi bozulur. Akut bir bozulmada Ca dağılımın tekrar normal hale geçmesi 6 saatte tamamlanır. Ca epitelizasyonda önemli bir faktördür; bazal tabakadaki keratinositlerin stratum korneuma kadar gelişmesinde ve değişmesinde rol oynar. Yeterli Ca epidermisdeki hasarı düzeltir, bu durum derinin bariyer fonksiyonunu güçlendirir, TESK'i azaltır, biyolojik farklılaşmayı artırır. Ca azalması durumunda bariyer fonksiyonu bozulur, TESK artar, biyolojik farklılaşma azalır. *İn vivo* çalışmalarda derideki Ca'nın yara iyileşmesini de arttırdığını göstermiştir. Magnezyumla birlikte olduğunda bu etki artar.[7,8] Ca glukonatın solüsyon ve jel preparatları asit yanıklarında oluşan ülserlerin tedavisinde kullanılmaktadır.

Potasyum-Sodyum (K-Na)

Vücudumuzun günlük Na ihtiyacı en az 2300 mg'dir. K için bu miktar 4700 mg'dir.

Hücre içi ve hücre dışı elektrolit dengesinde, osmolaritede temel rolü oynar. Sistemik alınan miktarı çok önemlidir. Balneoterapide kullanılan suların temel elemanıdır. Diğer tuz-minerallerle birlikte etki gösterirler. Tuzlu sularda daha çok bulunur, deri üzerinde etkisi diğer minerallerle birlikte yapılan çalışmalarla gösterilmiş, genelde de etki diğer minerallere birlikteliğe bağlanmıştır. K ve Na birçok balneoterapi merkezinde kullanılan sularda bulunmaktadır. Tuzlu sular bir taşıyıcı (vehicle) aracı olarak çeşitli minerallerin deriden penetre olmasında rol oynar.[3]

Derinin Na/K sularla hidrasyonu MED dozunu düşürerek fototerapinin etkisini arttırmaktadır.

Psoriasis patojenezinde TGF-β eksikliği de rol oynar. İn vitro bir çalışmada hücre kültürlerinde oluşturulan psoriatik epidermis modellerine %3 NaCl, %30 NaCl ve %30 tuz bulunduran Ölü Deniz suyu uygulandıktan sonra dar bant UVB uygulanmıştır. Yüzde 30 NaCl ve Ölü Deniz suyu uygulanan modellerde TGF-β'nın önemli ölçülerde yükseldiği gösterilmiştir. Bu çalışmadan psoriasis lezyonlarının tedavisinde uygulan mineralli suların TGF-β'yi yükselmek yoluyla da etkili olduğu sonucu çıkarılmaktadır.[9]

Magnezyum (Mg)

Günlük Mg ihtiyacımız 19-50 yaşlarında kadınlarda 310-320 mg, erkeklerde 400-420 mg, 51 yaş üzeri kadında 320 mg erkeklerde 420 mg'dir. Vücudumuzda en çok bulunan 4. elementtir. Vücudumuzda bulunan Mg'nin %60'dan fazlası iskelette bulunur. Hücrenin enerji metabolizmasında ve replikasyonunda temel rol oynar. Birçok metalloenzimde kofaktör olarak bulunur. Bu enzimler; *glukoz 6 fosfotaz* (intermedier metabolizma), *aconitase* (intermedier metabolizma) ve *hekzokinazdır* (intermedier metabolizma).[7]

İlaç olarak talk ve epsom tuzunda kullanılmaktadır. Talk bildiğimiz pudradır. Birçok lokal ilaçta ve kozmetiklerde bulunur. Özellikle bebeklerde pişik önleyici pudralarda bulunur. İntertrijinöz bölgelerde kurutucu olarak kullanılır. Astrenjan ve preperatlarda topaklanmayı önleyici (anti caking) özelliği vardır. Kanserojen özelliği olan asbestli mineral tuzları ile karışabileceğinden dikkatli olunmalıdır.

Diğer bir kullanım şekli Mg sülfattır ($MgSO_4$). Epsom tuzu ($MgSO_4$-ülkemizde Çorum'da bulunmakta) İngiliz tuzu olarak da bilinir. Sistemik kullanımı laksatif etkilidir. Deride gerginliği gidermekte (relaksasyonunu sağlayarak yumuşatmak-gevşetmek), skuamları-kepekleri almakta (eksfoliation), adale gevşetici olarak banyo sularında kullanılmaktadır. Ancak bunlar bilimsel çalışmalarla kanıtlanmamıştır.

Mg tuzları deri bariyerinin onarılmasında ve keratinosit diferansiasyonunda rol oynar. Mg, stratum korneumda diğer tabakalara göre daha fazla yoğunlukta bulunmaktadır. Denda ve ark. tüysüz farelerde yaptıkları bir çalışmada Mg ve Ca'lı tuzlarla hazırlanan solüsyonların deri bariyerini onardığını göstermişlerdir.[10]

Schempp ve ark.'nın yaptığı çalışmada: %5 MgCl, UV radyasyonu öncesinde topikal olarak ugulanmış, topikal uygulanan %5 NaCl sonrası UV ile karşılaştırılmıştır. Bu çalışmada MgCl'nin NaCl'ye göre hem Langerhans hücrelerinin sayısını düşürerek hem de antijen

sunma kapasitelerini düşürücü etki bakımından daha üstün olduğu bulunmuştur. Mg++ topikal uygulaması Langerhans hücresinin fonksiyonunu inhibe ettiğinin gösterilmesi birçok inflamatuvar hastalıklarda (psoriasis, atopik egzema) etkisini açıklar.[11]

Mg epidermal adenilat siklaz aktivasyonunu ve dolayısıyla siklik adenozin monofosfat (cAMP) prodüksiyonunu sınırlar. cAMP ve siklik guanozin monofosfat (cGMP) arasındaki dengesizlik psoriasisdeki aşırı epidermal proliferasyonda majör rol oynar. Mg 5x10-4 konsantrasyonda poliamin sentezini inhibe eder. Poliaminlerin Mg yoluyla azalması psoriasiste düzelme ile sonuçlanır.[12]

Psorasisli deride keratinositlerde antimikrobiyal peptitlerde (AMP) artma vardır. Psoriatik epidermis modellerinde %3 NaCl, %30 NaCl ve %30 tuz bulunduran Ölü Deniz suyu uygulandıktan sonra dar bant UVB uygulanmıştır. %30 NaCl ve %30 Ölü Deniz tuzu suyu uygulanan modellerde AMP'lerden biri olan human beta defensin 2'de normalleşme olduğu, özellikle Ölü Deniz de daha belirgin olduğunu göstermişlerdir.[9] Balneoterapi yöntemiyle tedavi edilen psoriasis hastalarındaki Mg etkisi tartışmalıdır. Normal sularla karşılaştırmalı yapılan çalışmalarda fark bulunmamıştır. Yapılan çalışmalarda Ölü Deniz suyu içinde bekletildikten sonra UV uygulamasının daha etkin olduğu bildirilmektedir. Atopik dermatitli hastalara uygulanan %5 Ölü Deniz tuzlarını bulunduran suyun deri bariyerini düzelttikleri gösterilmiştir.[13]

Yapılan çalışmalardan elde edilen sonuçlar tedavi etmekten daha çok hastalık semptomlarının düzelmesinde etkin olduklarını göstermektedir.

Çinko (Zn)

Vücudumuz için temel yapı maddelerinden biridir, sistemik olarak günlük Zn ihtiyacı erkeklerde 11 mg/gün, kadınlarda 8 mg/gündür. Vücudumuzdaki Zn'nin %11'i deridedir. Birçok metalloprotein ve metalloenzimin içinde bulunur.[7] Zn'nin bulunduğu metalloenzimler matriks metalloproteinaz (MMP) (matriks değişimde "remodeling", yara iyileşmesinde), çok sayıda protein kinazlar (sinyal iletimi), birçok tRNA sentetaz (tRNA sentezi) ve DNA/RNA polimerazdır (DNA/RNA sentezi).

Zn eksikliği çok nadir görülen bir durumdur. Zn eksikliğine bağlı hastalıklar ancak gelişmemiş ülkelerde görülebilmektedir. İnsan sütü Zn bağlayan protein bulundurur, yetersiz beslenme sonucu Zn eksikliği ve buna bağlı olarak da orifisler çevresinde eritem ve skuamlarla karakterize bir hastalık olan akrodermatitis enteropatika görülebilir.

Bazı çalışmalarda psoriasis plaklarında Zn eksikliği olduğu bildirilmektedir; psoriasisli hastaların nötrofillerinde Zn seviyesi eksik bulunmuştur. Psoriasis tedavisinde oral Zn uygulaması plaseboya göre daha etkili bulunmuştur.[14]

Zn sistemik ve topikal olarak kullanılan birçok ilacın içerisinde bulunur. 2000 yıl öncesinde kalamin (ZnO ve %5 Fe_2O_3 karışımı bir tozdur) kullanıldığı bilinmektedir.

Topikal kullanılan Zn'li preparatlar uzun süredir birçok dermatozun tedavisinde kullanılmaktadır. Zn'nin kullanıldığı hastalıklar:

-Zn undesisilenat: Anti-fungal.

-Zn prition: Saçlı deride kepeklenme ve seboreik dermatit.

-Zn asetat: İrritasyon dermatitleri ve güneş yanıklarında koruyucu olarak.

-Zn karbonat: Diaper dermatit ve intertrigo.

-Zn oksid: Fito dermatit, böcek sokmalarında (insekt bite), ülser, egzema, milyarya, psoriasis tedavisinde ve güneşten koruyucu olarak kullanılmaktadır.

Zn'nin hücredeki dağılımı farklılık gösterir; %50'si sitoplazmada, %30-40'ı nukleusda, geri kalanı ise hücre zarındadır. Sitoplazmada bulunanların %20'si proteine bağlı olup metallotioneins şeklindedir.[7] Hücre yüzeyindekiler MMP'lerdir. Bir kısım metalloproteazlar Zn bulunan enzimlerdir. MMP hücrenin çevresi ile ilişkisini düzenler; migrasyon, inflamasyon ve hücre surveyinde anahtar rol oynar. Bilinen 28 türü vardır. MMP-9 inflamatuvar barsak hastalıklarında, psoriasiste ve UV maruziyetinden sonra artmaktadır. Ayrıca fare modellerinde yara iyileşmesi sürecinde ülser kenarındaki epitelin rejenerasyonunda düzenleyici rolünün olduğu gösterilmiştir.[15]

İnsan derisinde Zn konsantrasyonu farklılık gösterir; epidermisin bir gramında 50-70 ug iken dermisde 10-15 ug/gr'dir. Bazal tabakada stratum korneumdan daha fazla bulunan epidermisdeki Zn dağılımı kalsiyum dağılımını tersine çevirir; düşük Ca seviyesi ile birlikte olan yüksek Zn seviyesi keratinosit proliferasyonunu uyarır.

Zn'nin deriden emilimi azdır. Balneoterapide derinin sürekli dehidrate edilmesinin emilimi arttırdığı söylenebilir. Nanoteknoloji ile elde edilen titanyum oksit ve Zn oksit güneş kremlerinde kullanılmaktadır. Nevman ve ark.'nın yaptığı çalışmada bu partiküllerin epidermisin stratum korneum tabakasının ötesine geçmediğini bildirmişlerdir.[16]

Demir (Fe)

Vücudumuzda en çok bulunan iz elementlerden birisidir. Özellikle oksijen taşıyıcı, oksidasyon-redüksiyon reaksiyonununda rol alır, bu nedenle solunum fonksiyonunda önemlidir.

Günlük Fe ihtiyacı yaşa ve cinse göre değişkenlik gösterir. Yetişkinlerde Fe ihtiyacı 8 mg iken üretkenlik çağındaki kadınlarda 15-18 mg'dir. İçinde bulunduğu metalloenzimler; sitokrom (enerji üretimi), akonitaz (ara metabolizma), hekzokinazdır (ara metabolizma). Fe reaktif oksijen türevleri (ROS) ile yakından ilişkilidir. Psoriatik hastaların lezyonlu ve normal görünümlü derilerinde yüksek seviyede Fe bulunmuştur.[17]

Renkli ve kamuflaj amaçlı kozmetiklerde bulunur. Kalamin içerisinde Zn ile birlikte (%0.5 Fe_2O_3) bulunur. Topikal kullanıma bağlı toksisite çok nadirdir.

Oksidatif stresin arttığı deri bölgelerinde hemoglobinden Fe salınımı artmaktadır. UV'ye maruz kalan derideki Fe miktarı UV almayan bölgeye göre daha yüksek (53 ppm karşı 17.8 ppm) bulunmuştur.[18] Yine bir çalışmada Fe şelatör topikal uygulanan farelerde UV'ye bağlı olarak gelişen tümörlerde önemli bir gerileme–gecikme olduğu gösterilmiştir.[19]

Bakır (Cu)

Vücudumuzdaki önemli iz elementlerden biridir. Enzimlerde ko-faktör olarak rol oynar. İçinde bulunduğu metalloenzimler superoksit dismutaz (antoksidan), lizil oksidaz (kollajen ve elastin sentezi), kollajen prolin dioksijenaz (kollajen sentezi), sitokrom oksidaz (enerji

üretimi) ve tirozinazdır (melanin formasyonu). Deri pigmentasyonunda rolü olan tirozinaz enziminde bulunur. Günlük ihtiyaç 19 yaş üzerinde 900 µg/gündür. Çölyak hastalığı gibi malabsorbsiyona neden olan durumlarda veya transportunda defekt olduğunda deri renk değişikliğine ve saç gelişiminde bozukluklara neden olur. Fazlalığında ise saçlarında yeşilimsi renk değişikliği ile kendini gösterir.

Cu derinin formasyonunda ve rejenerasyonunda rol oynar. Cu tripeptit kompleksleri normal deriden emilir.

Serumdan elde edilen tripeptit-Cu kompleksinin hücre kültürlerinde kollajen formasyonunu arttırdığı gösterilmiştir.[20]

Birçok kozmetik ürün içerisinde tripeptit-Cu kompleksi bulunmaktadır. Deri irritasyonunda, deri elastisitesini düzenlemek, foto hasardan korumak, deri kırışıklarını azaltmak ve yara iyileşmesini arttırmak amacıyla kullanılmaktadır.[7,20]

Cu bileşiklerinin antifungal, antibakteriyel ve antiviral etkileri vardır, bu amaçla da kullanılırlar. Topikal kullanımı oksidasyon-redüksiyon reaksiyonları ve genel toksisiteye sebep olması nedeniyle sınırlıdır.

Cu deriden emilir. Derinin rejenerasyonunda formasyonunda rol oynar. Yapılan bir çalışmada denekler 4 hafta boyunca ağırlığının %0.4'ü kadar Cu-oksit bulunduran yastık çarşaflarında uyumaları sağlanmış. Çalışmanın sonunda deri kırışıklarında, göz çevresi kaz ayağı çizgilenmelerinde önemli düzelmeler olduğu bildirilmiştir.[21]

Kükürt (S)

Kaplıca sularının temel elementlerinden birisidir. Sülfür şeklinde ve sülfür iyonlarının diğer iyonlarla kombinasyonlar halinde bulunabilir; sülfür sülfat, sülfür karbonikli sular gibidir.

Deride sistein ve katabolitleri ile reaksiyona girer. Doza bağımlı olarak keratizasyonu etkiler, hiperkeratotik ve keratolitik etki gösterir. Epidermiste oksijen radikalleri ile reaksiyona girerek antibakteriyel ve antifungal aktivite gösteren pentatiyonik asite döner.

İmmün yanıtı etkiler. Vazadilatasyona neden olur ve analjezik etki gösterebilir.[22]

Kükürt akne ve skabies gibi birçok dermatolojik hastalıklarda da kullanılmaktadır.

Selenyum (Se)

Se toprakta çok bulunan bir elementtir. Bu nedenle bitkilerin içinde selometionin ve selosistein olarak bulunur. Besinlerinde 0.1 ppm konsantrasyonunda Se bulunur. Günlük ihtiyaç 50-200 µg'dir. Yüksek dozu toksiktir, günlük 1000 µg'yi aşmamalıdır. Düşük doz uygulamalarında DNA sentezini uyararak hücre büyümesini arttırırken yüksek dozda inhibe eder.[23] Se insanlarda antioksidan olan glutatyon peroksidaz ve tioredoksin redüktaz enzimlerinin temel maddesidir.

İnsanlarda Se eksikliği çok nadirdir. Hayvan deneylerinde Se eksikliği ile kanser oluşumu arasında ilişki kurulmuştur.[24] Farelerde yapılan çalışmada Se'nin oral uygulamasının UV'ye bağlı inflamasyonu, pigmentasyonu ve kanseri engellediği gösterilmiştir. Oral ve topikal uygulanan L-seleometionin UV'nin neden olduğu pigmentasyon ve kansere karşı koruyucu olduğu gösterilmiştir.[25]

İnsan keratinosit kültürlerinde selenit ve selenometionin UV kaynaklı oksidatif hasardan koruduğu, ancak onarım sistemine etkisi olmadığı gösterilmiştir.[26]

Se-sülfid lokal olarak kepeklenme ve seboreik dermatit, pitriyazis versikolor tedavisinde kullanılmaktadır. Se'nin bu formu deriden absorbe edilmez, derinin dış katmanını etkiler.[25]

Yapılan araştırmalarda Se ile psoriasis arasındaki ilişki ile ilgili çelişkili sonuçlar bulunmaktadır. Se seviyesi psoriasisli hastalarda normal kişilere göre düşük bulunmuştur. Ancak tek başına Se ile tedavi edilen hastalarda olumlu sonuç alınamamıştır. Diğer antioksidanlarla kombine edilerek (Vit E) yapılan tedavilerde eritrodermik ve artropatik psoriasislerde klinik düzelmeler görülmüştür. Psoriasisin balneoterapi ile tedavisinde Se önemli bir yer tutmaktadır. Se'den zengin sularda psoriasisli hastalar tedavi edilmektedir. Bu sularda tedavi gören hastalarda tedavi sonrasında plazma Se seviyesinde önemli yükselme görülmüştür.[27]

Stronsiyum (Sr)

Strontium chloride hexahydrate doğada bulunan ve kalsiyumla yarışmacı özellik gösteren bir elementtir. Sr bileşiklerinin dermal absorpsiyonu yavaştır ve kıl foliküllerinin olduğu deri alanlarında daha iyi absorbe edilir. İnsanlarda ön kol derisine uygulandığında, uygulanan dozun %0.14-0.37'si kadarı emilmektedir.[28] Fibroblast hücre kültürlerinde yapılan çalışmada sitotoksik etkisinin olmadığı gösterilmiştir.[29]

Nörojenik inflamasyon süreci kontakt dermatit, atopik dermatit ve psoriasis gibi pek çok inflamatuvar hastalıkta patojenik olarak önemlidir. *Strontium chloride hexahydrate*, kutanöz tip C nosiseptörlerin aktivasyonunu doğrudan engelleyebilir.[30] Böylece substance P baskılanarak nörojenik inflamasyona bağlı yanma, batma ve kaşıntı semptomlarının azaltılması sağlanır.[31] Buradan inflamasyonla seyreden dermatozlarda iyileştirici rol oynadığı söylenebilir.

Balneoterapinin Etkileri

İmmünolojik Etkileri

Balneoterapinin tedavi edici etki mekanizmaları tam olarak anlaşılamamıştır. Psoriasis ve atopik egzema gibi etyopatogenezinde immün sisteminin rol oynadığı hastalıklarda etkin olması bu tedavi şeklinin immün sistemi etkileyerek iyileşmede ve semptomların düzelmesinde rol oynadığını göstermektedir. En azından mineralli sular lokal immünmodülatuvar ilaçlar gibi etki etmektedirler.

Kükürtlü sularda temel eleman SH_2O'dur. Kükürtlü suların normal bireylerden ve atopisi olan hastalardan elde edilen T lenfosit proliferasyonunu engellediği genellikle hafıza (memory) T hücre alt guruplarını etkileyip sitokin salınımını inhibe ettiği ileri sürülmektedir.[2]

Avene© termal suların atopik dermatitli hastalarda kutanöz bazofil degranülasyonunu inhibe ettiği ve klinik olarak eritem, skuam, kaşıntı ve yanma gibi semptomlarda azalmaya neden olduğu gösterilmiştir. La Roche Possay© sularının Langerhans hücrelerinin sitokin salınımını azalttığı bildirilmektedir.[2] Güney Kore'de yapılan in vitro bir çalışmada psoriasis murin modelinde kaplıca tedavisinden sonra lezyonlu bölgede IL-17 ve IL-23'de azalma,

serumda IL-4 ve IL-5'te azalma olduğu gösterilmiştir, normal sularda değişme olmamıştır.[32] Blue Lagoon sularının ardından dar bant UV uygulanan psoriasisli hastalarda Th1 ve Th17 sayısında azalma görülmüştür.[33]

Psiko-Nöro Peptit Sistem Etkileri

Balneoterapide yarar gören dermatolojik hastalıkların etiyolojisinde psiko-nöropeptit sistem rol oynar. Balneoterapinin nöropeptitleri etkileyerek nöroimmün sistem yoluyla etkili olduğu düşünülebilir.

Termal banyolardan sonra beta-endorfin seviyesinin yükseldiği gösterilmiştir.[3] Beta endorfin hipofiz ve hipotalamusdan salgılanır, immün sistem fonksiyonunda rol alır. Keratinositler sıcak UV etkisiyle çeşitli endorfinlerin öncüleri olabilen proopiomelanokortin salgılayabilir.

Sıcak su banyoları endorfin seviyesini yükseltir.[34] Balneoterapide kullanılan termal suların, UV etkisiyle de nöro-endokrin sistemi, dolayısıyla immün sistemi etkileyerek tedavi edici etkisini gösterdiği yorumu yapılabilir.

Termal Etki

Termal uyarı vazodilatasyona, kan dolaşım sirkülasyonu artmasına ve kan basıncının düşmesine neden olabilir. Sıcak uygulamaları ağrıyı hafifletir. Keratinositler UV'nin ısıtma gibi farklı uyaranlarla stimüle edildiğinde çeşitli endorfinlerin prekürsörleri olan pro-opiomelanokortin (POMC) salgılar.[35]

Buradan mineralli su banyoları, mud (doğal çamur-peloid) uygulamaları ile önemli miktarda opioid peptitlerin açığa çıktığı, bunların da ağrıyı kontrol ettiği söylenebilir.

Hipertermi immünsüpresyona neden olabilir. Termal tedavi β endorfin ve ACTH konsantrasyonu artmasına bağlı olarak açıklanamayan serum kortizon seviyesi düşüklüğü ile immünsüpresif etki gösterir.[35] Isıtmanın anti-inflamatuvar etkisi de vardır. Isıtma katekolamin ve kortizol düzeyini arttırarak etki edebilir. Hipertermi granülositlerin mobilitesini, fagositik ve enzimatik aktivitesini arttırarak bakterisidal aktivitenin artmasına neden olabilir.[35]

Keratoplastik Etki

Balneoterapide kullanılan suların psoriasis ve seboreik dermatit gibi hastalıklarda keratoplastik etkisi de tedavide yararlı olmasını sağlar. Bu konuda rol oynayan element birçok balneoterapi merkezinin sularında bulunan kükürt ve sülfürdür. Kükürt dermatolojide lokal tedavide kullanılan ve etkisi bilinen bir elementtir.

Kükürt düşük dozlarda keratinizasyonu arttırırken yüksek dozlarda keratolitik etki ve peeling etki gösterir.[2]

Ölü Deniz'de bulunan $CaCl_2$ yağa benzer yapısıyla deriyi pürüzsüz ve yumuşak tutar.[36]

Antibakteriyel Etki

Antibakteriyel etkide S temel rol oynar. S epidermisin alt tabakalarında oksijen radikalleriyle reaksiyona girerek pentatiyonik asiti ($H_2S_5O_6$) oluşturarak antibakteriyel ve antifungal etki oluşturur ve bu suların ayak ülserlerinde, tinea versikolor ve tinea kapitiste tedavi edici etkisini açıklar.[2]

Sular mekanik olarak bakterileri temizleyici etki gösterir.

Sıcak kaplıca suları *S. aureus'a* karşı bakterisidal etki gösterir. Bakterisidal etkide Mg ve iyot iyonları da rol oynar. Atopik dermatit gibi stafilokok infeksiyonlarının alevlendirdiği hastalıklarda iyileştirici rol oynar.[37,38]

Antioksidan Etki

Mineralli sular antioksidan etki gösterirler. Bu konuda öne çıkan element ise Se'dir. Se'den zengin kaplıca suları antioksidan etki gösterirler. La Roche-Posay© mineralli sularının deriden penetre olarak lipid peroksidaza ve UVB'nin indüklediği karsinogeneze karşı koruyuculuk sağladığı bildirilmektedir. Se, Zn ve diğer elementler fibroblast kültürlerinde ve fare derisinde serbest radikallere karşı koruyucu etki göstermektedir[2,39].

Balneoterapide Dermatolojik Hastalıklar: Hasta Seçimi

Deri hastalarından kaplıca tedavisine doktor önerisiyle gelen hastaların sayısı azdır, geleneksel olarak, sağlık turizmi amacıyla, medyadan görülerek veya hasta-yakın yönlendirilmesiyle gidilmektedir. Tedavi uygulanmasında da geleneksel yöntemler ön plandadır. Kaplıcaya tedavi amacıyla gelen hastalıkların bir kısmı Tablo 2'de verilmiştir, hepsinin tedavi olduğu söylenemeyeceği gibi burada adı sayılmayan birçok hastalık da tedavi için kaplıcalara gitmektedir. En çok yarar görenler psoriasis, egzema, iktiyoz ve vitiligodur (Tablo 2).

Hastalar genel sağlık kontrolünden geçirilmelidir. Tedaviden önce sistemik olarak muayene edilmeli ve diğer hastalıkları için sorgulanmalı, kontrolleri yapılmalıdır. Deri kanseri olan hastalar fototerapi almamalıdır. Deri tipi tayini yapılmalı, karsinogenez açısından risk oluşturmamalıdır. Akut viral, bakteriyel infeksiyonu ve immün yetmezliği olan hastalar alınmamalıdır. Işığa duyarlı hastalığı (sistemik lupus eritematozus, porfiriler) ve fotonsensitivite öyküsü olmamalıdır. Deri tiplerine göre doğal UV kalış süreleri ayarlanmalıdır. Başlangıçta doğal UV maruz kalış süresi kısa tutulmalı, azar azar arttırılmalıdır. Hastalar fotosensitif ilaç ve yiyecek kullanmamalıdır. Doktor tarafından izin verilenlerin dışında sistemik ve lokal olarak ilaç kullanmamalıdır. Balneoterapi seanslarından sonra lokal nemlendirici krem ve losyonlar kullanılmalıdır.

Yan Etkiler

Balneoterapide yan etki ihmal edilecek kadar azdır. Her yaş grubuna uygulanabilir. Ölü Deniz'de 4500 hasta üzerinde yapılan çalışmada görülen yan etkiler; güneş yanığı %8.2, güneş allerjisi %5, soğuk algınlığı %3.4, ödem %2, gastro enterit %1.4, herpes %0.8, göz ve kulak infeksiyonlarıdır (%0.8). Bu yan etkiler balneoterapiye bağlanmamış, birkaç günlük ayaktan tedavi ile geçtiği bildirilmiştir.[40] Başın sürekli su içinde tutulması otit gelişimine yol açabilmektedir.

Ölü Deniz'de tedavi edilen hastalarda süreye bağlı olarak gelişen kronik güneş hasarı olarak elastozis, solar lentigo ve poikilodemada artma tesbit edilmiş, melanom dışı deri kanserleri ve

Tablo 2. Balneoterapinin uygulandığı deri hastalıkları
Psoriasis
Egzema-Atopik egzema
İktiyoz grubu hastalıklar
Nörodermatit
Vitiligo
Sebore
Seboreik dermatit
Mikozis fungoides
Liken planus
Akne
Kronik ürtiker
Kserozis
Pitriyasis rubra pilaris
Palmo-plantar keratozlar
Granuloma anulare
Skleroderma

melanomda bir değişiklik olmadığı bildirilmiştir.[41] Retrospektif olarak yapılan bir araştırmada Ölü Deniz'de tedavi gören hastalarda melanom dışı deri kanserleri için risk olduğu, melanom için fark olmadığı bildirilmiştir.[42] Tıbbi ve bilimsel kontrolün, hijyenin, genel sağlık kontrolünün uygulanmadığı balneoterapi merkezlerinde gelişebilecek yan etki kapsamında sayılabilecek infeksiyon, toksisite ve diğer komplikasyonlardan burada bahsedilmemiştir.

Balneoterapi Merkezleri

Kangal Balıklı Kaplıcası

Ülkemizde psoriasis hastalarının balneoterapi aldıkları yer Kangal Balıklı Kaplıcası'dır. Kangal Balıklı Kaplıcası Sivas ili, Kangal ilçesi 14 km kuzeyinde Yılanlı Dağı eteklerinde bulunmaktadır. Kaplıca rakımı yaklaşık 1600 m civarındadır. Beş tedavi havuzu bulunmaktadır, kaplıca suyunun debisi 200 L/sn'dir. Su sıcaklığı 35 °C'dir. Kaplıca suyunda tedavide rol oynayan birçok element bulunmaktadır (Tablo 3, 4). Bunlardan en önemlisi Se'dir (1.3 mg/L).[43,44]

Kaplıcayı dünyadaki tüm örneklerinden farklı kılan, içinde yaşayan balıklarıdır. Balıklar Cyprinidae familyasına ait iki tip balıktır. Bunlar Cyprinion macrostomus HECKEL ve Gara rufa obtusa HECKEL'dir. Boyutları 4-14 cm arasında değişir. Türdeşleri havuz sularının aktığı derede yaşamaktadır. Havuzlardaki balıklar 35 °C yaşamaya uyum sağlamışlardır. Havuzlardaki sıcak sudan dolayı doğal besin kaynaklarının az olması nedeniyle balıklar skuamları yiyerek beslenmektedir.[43,44]

Tablo 3. Kaplıca suyunun katyon derişimleri		
Kimyasal Tür	**meg/L**	**mg/L**
Sodyum (Na+)	0.17	3.91
Potasyum(K+)	0.03	1.09
Lityum (Li+)	-	-
Amonyum (NH4)	0.006	0.11
Magnezyum (Mg++)	3.75	44.95
Kalsiyum (Ca+)	2.71	54.22
Demir (Fe++, Fe3+)	0.006	0.175
Zn (Zn++)	0.0006	0.02
Aliminyum (Al3+)	0.045	0.005
Mangan (Mn+)	0.004	0.1
Cu (Cu++)	0.0008	0.027
Krom (Cr)	10.006	0.1
Kurşun (Pb)	0.001	0.1
Selenyum *(Se)	0.016 (m mol/l)	1.30
(*) Anyonik olarak değerlendirilmiştir		

Tablo 4. Kaplıca suyunun anyon derişimleri		
Anyonlar	**Derişimler**	
	meg/L	**mg/L**
Bikarbonat (HCO_4-)	4.96	302.4
Karbonat (CO=)	-	-
Klorür (Cl-)	0.675	23.92
İyodür (I-)	-	-
Bromür (Br-)	0.0084	0.675
Florür (F-)	0.014	0.27
Sülfat (SO_4=)	0.958	46.00
Nitrat (NO_3-)	0.053	3.32
Selenyum (Se)*	0.016 (m mol/L)	1.30

Kangal Balıklı Kaplıcada Tedavi ve Etkinliği

Hasta Seçimi

Kaplıcaya psoriasis (%73.0), vitiligo (%9.3), egzema (%2.6), seboreik dermatit (%15.1), liken planus, iktiyoz vulgaris ve palmo plantar hiperkeratozu olan hastalar tedavi için baş vurmaktadır.[45] Balıklı Kaplıca'da öncelikle psoriasis vulgarisli ve artropatik psoriasisli hastalar tedaviye alınmaktadır. Eritrodermik püstüler psoriasisli hastalar burada tedavi edilmemektedir. Fotosensitivite öyküsü olanlar, deri kanseri olanlar alınmamaktadır. Hastalara

ışık duyarlandırıcı olabilen ilaç ve yiyecekleri kullanmamaları söylenmektedir. Tedavi süresince hiçbir topikal veya sistemik ilaç kullanılmamaktadır; balneoterapinin arkasından nemlendiriciler kullanılmaktadır. Günlük havuz banyolarından sonra akşamları nemlendirici kullanmalarına izin verilmektedir. Deri tiplerine göre UV maruz kalış süreleri ayarlanmaktadır.

Tedavi Prosedürü

Hastalar öğleden önce ve öğleden sonra iki kez havuzlara girmektedir. Havuzlarda kalma süresi ortalama 7.4 saat olmaktadır. Hastalar aynı anda havuzlarda doğal UV almaktadır. Saat 11:00 ile 14:00 arası direkt UV'ye maruz kalmamaktadır. Havuzlarda 10-15 kişi aynı zamanda tedavi olmaktadır. Kaplıcada tedavi süresi 21 olarak önerilmektedir. Ortalama kalış süresi 11 gündür.[45,46]

Balıkların Etkisi

Hastalarda ilk günde skuamların tamamı balıklar tarafından temizlenmektedir (Resim 1). Bu temizlenme kaplıcada kaldığı sürece devam etmekte hastalarda skuam kalmamaktadır.



Resim 1. Kangal Balıklı Kaplıca'da tedavi, balıklar ve hastalar.

Skuamların temizlenme sürecinde psoriasis plaklarında yüzeysel eksülserasyonlar ve hafif hemoraji görülmektedir. Bunlar ilerleyen günlerde azalmakta ve kaybolmaktadır. Bu yüzeysel ülserasyonlara bağlı Koebner fenomeni gelişmemektedir. Aksine plakların iyileşmesinde ters Koebner fenomeninin rol oynadığı söylenebilir.[46]

Minerallerin Etkisi

Skuamların sürekli temizlenmesi ve hidrasyonun etkisi ile minerallerin epidermisden geçişini arttırmaktadır. Özellikle Se'nin penetrasyonu artmaktadır. Bunun yanında Mg, Zn gibi diğer elementlerinde geçişi artmakta ve tedavide rol oynamaktadır.

Fototerapi Etkisi

Kaplıcanın deniz seviyesinden 1600 metre yükseklikte olması doğal UV dozunun artmasına neden olmaktadır. Skuamların suda sürekli balıklar tarafından alınması ve derinin hidrasyonu, doğal fototerapi etkinliğini arttırmaktadır. Sudaki Se'nin deride absorbe olarak fototerapinin karsinojenik etkisini engellediği-azalttığı ve antioksidan etkisi olduğu söylenebilir.

Sistemik Etki-İmmün Sistem

Kaplıca suyu içilebilir özelliktedir. Burada konaklayan insanlar su ihtiyacını karşıladıkları gibi tedavi amacıyla bol miktarda su içmektedir. Başta Se olmak üzere diğer minerallerin de sistemik olarak alınması tedavide rol oynamaktadır. Se, Zn, Cu, Ca bikarbonat immün sistem üzerinde modülatuvar etki göstererek psoriasis ve atopik egzema gibi hastalıklarda iyileşmede rol oynamaktadır. Kaplıca banyoları beta endorfin, norepinefrin ve kortizol hormonunun seviyesini arttırarak immün sistemin düzenlenmesinde rol oynar

Psikolojik Etki

İlk günde skuamların balıklar tarafından temizlenmesi ile hastaların psikolojik durumları olumlu etkilenmektedir. Hastalar havuzlarda tedavi olmaktadır. On-on beş hastanın aynı anda havuzda bulunması ve birbirleri ile olan iletişimleri, tedaviyi olumlu etkilemektedir. Su sıcaklığının 35 °C olmasının endorfin salınımını arttırarak psikoterapide rol oynadığı söylenebilir. Ayrıca bazı hastalar tarafından kaplıcanın kutsal sayılması da hasta psikolojisini olumlu etkilemektedir. Bir çalışmada Kısa Semptom Envanteri (KSE) kullanılarak psikolojik değişiklikler ölçülmüştür. Hastalarda tedavi sonunda PAŞİ değerlerindeki azalmaya paralel olarak, anksiyete semptomları dışındaki somatizasyon, obsesif-kompülsif davranış, kişiler arası duyarlılık, depresyon, fobik anksiyete ve paranoid-psikotik semptomlarda azalma kaydedilmiştir.[47-49]

Hidrasyon Etkisi

Psoriasisli hastaların derisi kurudur. Hidrasyonun devamlı sağlanması hastalığın semptomları azaltmaktadır. Ayrıca hidrasyon nedeniyle epidermiste allerjenlerin dilüe olduğu ve antijenik uyarımın azaldığı söylenebilir.

Ters Koebner Fenomeni

Balıklar ilk günden itibaren skuamları temizlerken yüzeyel eksülserayonlar oluşmaktadır. Bu plaklarda iyileşme başlaması ters koebner fenomeniyle açıklanabilir.

Jakuzi Etkisi

Havuzlardaki su havuz tabanından kaynamaktadır. Hafif de olsa jakuzi etkisi söz konusudur.[50]

Yan Etkiler

Tedavi süresince ciddi bir yan etki görülmemektedir. Saçlı deride psoriasisi olanların sürekli başlarını suda tutmaları, tıkaç kullanmaları sonucu irritasyona bağlı otitler gelişebilmektedir. Dikkatsiz ve aşırı güneşlenmeler güneş yanıklarına neden olabilmektedir.

Genel Seyir

Hastaların takibi PAŞİ skorlama sistemi ile yapılmıştır. Üçer gün arayla kaydedilen PAŞİ skorlarında düşme hemen başlamaktadır. Hastaların %57'si tamamen iyileşirken kalan %43'ünde PAŞİ skorlarında azalma %80'in üzerindedir (Resim 2). Kaplıcada kalış süresinin uzatılmasıyla PAŞİ skorunun daha da düşebileceği söylenebilir.



Resim 2. Kaplıcada psoriasis tedavisi. Resimler kaplıcaya tedaviye gelen psoriasis hastalarının 1. gündeki ve 21. gündeki durumunu göstermektedir.

Remisyon Süresi

Bir yıl veya daha fazla süreyi remisyonda geçiren hasta sayısı %22.8'dir. Hastalardan alınan bilgilere göre remisyon süresi ilaçlı tedavilere göre daha uzundur. Hastaların %36.4'ü kaplıcaya en az iki ve daha fazla gelenlerden oluşmaktadır. Bu hastalar yılda bir kez gelerek tedavilerini sürdürmektedirler.

Özet

Kangal Balıklı Kaplıca'da psoriasisin tedavisinde aşağıdaki etmenler rol oynamaktadır:

1. Balıkların dekapajı 4-8 saat gibi çok kısa sürede tamamlamaları ve her gün dekapajın sağlanması; elementlerin penetrasyonunun, UV etkisinin ve hidrasyonun artması.
2. Derinin hidrasyonunun sağlanması.
3. İçme ve banyo suyunda Se ve diğer elementlerin antioksidan, antiproliferatif ve UVR hasarına karşı koruyucu etkileri.
4. Kaplıcada alınan doğal UV'nin tedavi edici etkisi.
5. Grup tedavisi ve psikolojik etki.
6. Skuamların atılmasında suyun jakuzi etkisi.
7. Ters Koebner fenomeni.

Balneoterapide etkin olan tüm faktörler burada da rol oynamaktadır. Bunların kanıtlanabilmesi ve diğer etkilerin açıklanabilmesi için kaplıcada klinik ve moleküler çalışmalara ihtiyaç vardır.

Ölü Deniz (Dead Sea-Lut Gölü)

Balneoterapinin merkezlerinden en önemlilerinden birisi İsrail'de bulunan Ölü Deniz'dir. Özellikle psoriasis hastalarının tedavi edildiği bu merkezde çok sayıda da bilimsel araştırma yapılmaktadır.

Kudüs'ün 30 km doğusunda Amman'ın 35 km kuzey batısında, kuzey güney istikametinde uzanan bir göldür. Ürdün nehri buraya akar. Tarihi çok eskilere uzanmakta, kutsal kitaplarda adı geçmekte, 2000 yıldan beri bilinmektedir. İki göl halindedir. Deniz seviyesinden yaklaşık 400 m aşağıdadır.[51,52]

Ölü Deniz özellikleri 3 grupta özetlenebilir:

1) Suyun özellikleri: Ölü Denizin mineral ve tuz konsantrasyonu %33'dür, okyanuslarda ortalama değer %3'dür. Mg klorid, Ca klorid, Na klorid, bromin, Ca sulfat en çok bulunanlardır; diğer denizlerle karşılaştırıldığında Mg 15, bromine 50 kat daha fazladır.[51]

2) Mud-Doğal çamur: Ölü Deniz'in siyah çamuru (bituminous tar) tedavide kullanılmaktadır. Minerallerden zengin doğal çamuru kan dolaşımını stimüle edici ve deriyi temizleyici etkileriyle de tedavide rol oynar. Çamur ve suları *Pseudomonas aeruginosa, Escheria coli ve Staphylococcus* gibi deride bulunan bakterilerin aktivitesini engeller.[51,52] İçeriğindeki yüksek mineral ve tuzlar psoriasiste etkin olmaktadır.

3) Atmosferik özellikleri: Ölü Deniz'de sıcaklık 16-40 °C arasında değişmekte, yılın 330 günü güneşli geçmektedir. Bölgede bulunan suyun buharlaşması bir sis tabakası oluşturmaktadır; içeriğinde Mg, Ca, K ve bromine bulunmaktadır.

Bu bölgenin deniz seviyesinin 400 m altında bulunması, yoğun sis tabakası ve yüksek ozon miktarı doğal yoldan UV filtrasyonunda rol oynamaktadır.[9,13] UV'nin doğal yoldan filtre edilmesiyle yüksek doz UVA ve en düşük doz UVB dozu elde edilmektedir. Dolayısıyla uzun süre güneşte kalma ve düşük fototoksiteden söz edilmektedir. Atmosferinde oksijen %10 daha fazladır. Atmosferindeki bromin normalin 15 katı kadar bir miktarda bulunmakta; relaksiyon ve sedatif etki sağladığı ileri sürülmektedir.[51,52]

Ölü Deniz özellikle psoriasis tedavi merkezidir, atopik dermatit, egzema, vitiligo ve iktiyoz gibi hastalarda tedavi edilmektedir. Psoriasis tedavisinde özellikle doğal filtrasyona uğramış UV yanında, çamuru ve solunum yoluyla alınan bromin önemli rol oynamaktadır.

Blue Lagoon

İzlanda Reykjanes yarımadası üzerinde Svartsengi (Black Meadovs) jeotermal bölgesindedir. 1976'da yapılaşmayla buradaki jeotermal enerji kullanılmaya başlanmıştır. Burada çalışan psoriasisli işçilerin psoriasislerinde düzelme görülmesi birçok psoriasisli hastanın da bu bölgeye gelmesine neden olmuştur. Blue Lagoon bugün bir psoriasis tedavi merkezidir.[53]

Tedavide silisyum, mineraller ve algler rol oynamaktadır.

Silisyum partiküller halinde dağılmış durumdadır. Blue Lagoon rengini bu partiküllerden almaktadır. Sıcak suda üreyen algler (Leptolyngbya erebi var thermalis) bu bölgeye özgüdür. Tedavide termal su ve mud kullanılmaktadır. Bölgede doğal UV yetersiz olduğu için tedavi yapay UVB ile kombine edilmektedir.[35,53]

İhtiyoterapi (Balık Tedavisi)

Grassberger ve ark. yapay ortamda gerçekleştirdikleri Kangal Balıklı Kaplıcası'na benzeterek yaptıkları çalışmaya ihtiyoterapi-balık tedavisi adını vermişlerdir. Bu tedavide küvetlerde 36-37 °C sıcaklıkta su, 250-400 arasında *Garra rufa* türü balıklar konulmuş, hastalar günlük 2 saat küvetlerde kaldıktan sonra fototerapi uygulanmıştır. Üç haftalık tedavi sonucunda hastaların %46'sında PAŞİ 75, %44'ünde ise PAŞİ 50 değerlerine ulaştıklarını bildirmişlerdir.[54] Bize göre, tedavi primer olarak balıklara bağlı gelişmemekte, skuamların alınması sadece su ve fototerapinin etkinliğini arttırıcı bir rol oynayarak ortaklaşa etki göstermektedir; ihtiyoterapi yerine özellikli bir balneoterapi olarak isimlendirmek daha doğrudur.

Kaynaklar

1. Özer N. Tıbbi hidroklimatolojinin gelişimi. Balneoloji ve Kaplıca Tıbbı. in: Karagülle MZ, editors. İstanbul: Nobel Tıp Kitapevleri, 2002, 1-7.
2. Ghersetich I, Freedman D, Lotti T. Balneology today. J Eur Acad Dermatol Venerol 2000; 14: 346-50.
3. Bernstein JE. Dermotolojik aspect of mineral water. Clin Dermatol 1996; 14: 567-9.
4. Warner RR, Myers MC, Taylor DA. Electron probe analysis of human skin: determination of the water concentration profile. J Invest Dermatol 1988; 90: 218-24.
5. Boer J. The influence of Mineral water solutions in phototherapy. Clin Dermatology 1996; 14: 665-73.
6. Haas PJ. (Modification of skin sensitivity to selective UV-B (SUP) by water baths and various saline solutions--effect of various concentrations, duration of effect). Z Hautkr 1985; 60: 1953-8.
7. Polefka TG, Bianchini RJ, Shapiro S. İnter action of mineral swalts with the skin: a literture survey. Int J Cosmet Sci 2012; 34; 416-23.
8. Elias P, Ahn S, Brown B, et al. Origin of the epidermal calcium gradient: Regulation by barrier status and role of active vs passive mechanisms. J Invest Dermatol 2002: 119; 1269-73.
9. Gambicher T, Teras S, Skrygan M. TGF⊠/Smad signalling in psoriatic epidermis models exposed to salt water soaks and narrowband ultraviolet B radiation. Cytokine 2013; 64: 35-8.
10. Denda M, Katagiri C, Hirao T, et al. Some magnesium salts and a mixture of magnesium and calcium salts accelerate skin barrier recovery. Arch Dermatol Res 1999; 291: 560-63.
11. Shemp CM, Ditmar HC, Hummler D, et al. Magnesium ions inhibit the antigen-presenting function of human epidermal Langerhans cells in vivo and in vitro. Involvement of ATPase, HLA-DR, B7 molecules, and cytokines. J Invest Dermatol 2000; 115: 680-86.
12. Matz H, Orion E, Wolf R. Balneotherapy in dermatology. Dermatol Ther 2003; 16: 132-40.
13. Proksch E, Nissen HP, Bremgartner M, et al. Bathing in a magnesium-rich Dead Sea salt solution improves skin barrier function, enhances skin hydration, and reduces inflammation in atopic dry skin. Int J Dermatol 2005; 44: 151-7.
14. Smith N, Weymann A, Tausk FA, et al. Complementary and alternative medicine for psoriasis: a qualitative review of the clinical trial literature. J Am Acad Dermatol 2009; 61: 841-56.
15. Steinhoff M, Groves RW, LeBoit PE, et al. Inflammation. in: Burns T, Breathnach S, Cox N, Griffi C, editors. Rook's Textbook of Dermatology, eighth edition, Willey Blackwell, Oxford, 2010, 51-3.
16. Newman MD, Stotland M, Ellis JI. The safety of nanosized particles in titanium dioxide- and zinc oxide-based sunscreens. J Am Acad Dermatol 2009; 61: 685-92.
17. Leveque N, Robin S, Muret P, et al. In vivo assessment of iron and ascorbic acid in psoriatic dermis. Acta Derm Venereol 2004; 84: 2-5.

18. Donald L, Mcbride B, Mcbride JF. Iron content of human epidermis from sun-exposed and non-exposed body sites. J Soc Cosmet Chem 1992; 43: 215-17.
19. Bissett DL, McBride JF. Synergistic topical photoprotection by a combination of the iron chelator 2-furildioxime and sunscreen. J Am Acad Dermatol 1996; 35: 546-9.
20. http://skinbiology.com/copper-peptide-regeneration.html 2015.
21. Borkow G, Gabbay J, Lyakhovitsky A, et al. Improvement of facial skin characteristics using copper oxide containing pillowcases: a double-blind, placebo-controlled, parallel, randomized study. Int J Cosmet Sci 2009; 31: 437-43.
22. Nasermoaddelli A, Kagamimori S. Balneotherapy in medicine:A Review. Environ Health Prev Medicine 2005; 10: 171-9.
23. Karam P. Mineral water and spas in France. Clin Dermatol 1996; 14: 607-10.
24. Ip C. Lessons from basic research in selenium and cancer prevention. J Nutr 1998; 128: 1845-54.
25. Karen E, Burke MD. Oral and topical L-selenomethionine protection from ultraviolet-induced sunburn, tanning and skin cancer. J Orthomolecular Med 1992; 7: 83-94.
26. Rafferty TS, Green MH, Lowe JE, et al. Effects of selenium compounds on induction of DNA damage by broadband ultraviolet radiation in human keratinocytes. Br J Dermatol 2003; 148: 1001-9.
27. Ricketts RJ, Rothe MJ, Grant-Kels JM. Nutrition and psoriasis. Clin Dermatol 2010; 28: 615-26.
28. Concise International Chemical Assessment Document 77. Strontium and strontium compounds. World Health Organization 2010.
29. Akyol M, Akın Polat Z, Özçelik S, et al. The effects of strontium chloride on viability of mouse connective tissue fibroblast cells. Cumhuriyet Med J 2013; 35: 33-8.
30. Hahn GS. Strontium is a potent and selective inhibitor of sensory irritation. Dermatol Surg 1999; 25: 689-94.
31. Zhai H, Hannon W, Hahn GS, et al. Strontium nitrate suppresses chemically-induced sensory irritation in humans. Contact Dermatitis 2000; 42: 98-100.
32. Lee YB, Lee JY, Lee HJ, et al. Immunomodulatory effects of balneotherapy with hae-un-dae thermal water on imiquimod-induced psoriasis-like murine model. Ann Dermatol 2014; 26: 221-30.
33. Eysteinsdóttir JH, Sigurgeirsson B, Ólafsson JH, et al. The role of Th17/Tc17 peripheral blood T cells in psoriasis and their positive therapeutic response. Scand J Immunol 2013; 78: 529-37.
34. Hannuksela ML, Ellahham S. Benefits and risks of sauna bathing. Am J Med 2001: 110; 118-26.
35. Matz H, Orion E, Wolf R. Balneotherapy in dermatology. Dermatol Ther 2003; 16: 132-40.
36. Kartz U, Shoenfeld Y, Zakin V, et al. Scientific evidence of the therapeutic effects of dead sea treatments: a systematic review. Semin Arthritis Rheum 2012; 42: 186-200.
37. Kubota K, Machida I, Tamura K, et al. Treatment of refractory cases of atopic dermatitis with acidic hot-spring bathing. Acta Derm Venereol 1997; 77: 452-4.
38. Inoue T, Inoue S, Kubota K. Bactericidal activity of manganese and iodide ions against Staphylococcus aureus: a possible treatment for acute atopic dermatitis. Acta Derm Venereol 1999; 79: 360-2.
39. Moysan A, Morlière P, Marquis I, et al. Effects of selenium on UVA-induced lipid peroxidation in cultured human skin fibroblasts. Skin Pharmacol 1995; 8: 139-48.
40. Shani J, Seidl V, Hristakieva E, et al: Indications, contraindications and possible side-effect of climatoterapy at the Dead-Sea. Int J Dermatol 1997; 36: 418-92.
41. David M, Tsukrov B, Adler B, et al. Actinic damage among patients with psoriasis treated by climatotherapy at the Dead Sea. J Am Acad Dermatol 2005; 52: 445-50.
42. Frentz G, Olsen JH, Avrach WW. Malignant tumors and psoriasis: climatotherapy at the Dead Sea. Br J Dermatol 1999; 141: 1088-91.

43. Timur M, Çolak A, Marufi M. Balıklı Kaplıcadaki balık türlerinin tanımı ve deri hastalıkları tedavisindeki etkilerinin araştırılması. A.Ü. Vet. Fak. Derg 1983; 30: 276-86.
44. Özer Z, Akpınar MA, Akçay M, et al. Kangal Balıklı Kaplıca'nın bazı kimyasal ve biyolojik özelliklerin araştırılması. Fen Bilimleri Derg 1987: 5; 1-34.
45. Özçelik S, Polat HH, Yalçın AN, ve ark. Kangal Balıklı Kaplıca'da psoriasis tedavisi. Şifaiye-Sivas 1994; 1: 1-6.
46. Özçelik S, Polat HH, Akyol M, et all. Kangal Hot Spring with fish and psoriasis treatment. J Dermatol 2000; 27: 386-90.
47. Özçelik S, Akyol M, Çayır H. Assesment of depresion and anxiety in psoriatic patients treated in Kangal Spa. V. Hungarian-Turkish Balneological Symposium. Heviz, Hungar.
48. Özçelik S, Akyol M. Psoriasis-Klimaterapi. Türkderm 2008; 42: 51-5.
49. Özçelik S, Akyol M. Kangal hot spring with fish (Kangal fishy healt spa)& Psoriasis treatment. La Presse Thermale et Climatique 2011: 148; 141-7.
50. Özçelik S, Akyol M. Psoriyasizde balneoterapi ve alternatif tedaviler. Türkiye Klinikleri Dahili Tıp Bilimleri-Dermatoloji 2005; 1: 89-94.
51. Abels DJ, Even-Paz Z, Eron D. Bioclimatology at the Dead Sea in Israel. Clin Dermatol 1996; 14: 653-8.
52. Oumeish OY. Climotherapy at the Dead Sea in Jordan. Clin Dermatol 1996; 14: 659-64.
53. Olafsson JH. The Blue Lagoon in İceland and psoriasis. Clin Dermatol 1996; 14: 647-51.
54. Grassberger M, Hoch W. Ichthyotherapy as alternative treatment for patients with psoriasis: a pilot study. Evid Based Complement Alternat Med 2006; 3: 483-8.

Fotodinamik Tedavi

Engin Sezer, Emel Öztürk Durmaz

Acıbadem Üniversitesi, İstanbul

Can Alıcı Noktalar

- Fotodinamik tedavi, farklı neoplastik, inflamatuvar ve infeksiyöz dermatozların tedavisinde kullanılan, fotosensitizan ajan sonrası ışıma prensibine dayalı bir tedavi yöntemidir.
- Bazal hücreli karsinoma ve Bowen hastalığı gibi neoplastik proliferasyonların tedavisinde, cerrahi eksizyonla karşılaştırıldığında belirgin kozmetik üstünlük sağlamaktadır.
- Tekrarlanabilir bir uygulama olma avantajı bulunmaktadır.
- Ağrılı bir işlem olduğu hastaya vurgulanmalı ve işlem sırasında gerekli ağrı kontrolü sağlanmalıdır.
- Her geçen gün yeni endikasyonların ve etkinliklerin belirlendiği bir tedavi seçeneğidir.

Fotodinamik tedavi, fotosensitizan ajan ile ışık kaynağının interaksiyonu sonucu, normal doku korunarak patolojik dokunun sağaltımına yönelik bir tedavi modalitesidir. Fotosensitizan ajanlar moleküler oksijeni aktive ederek reaktif oksijen bileşiklerine dönüşümü ile sitotoksik etki gösterir. En sık kullanılan fotosensitizan moleküller olan 5-aminolevulinik asit (ALA) ve metile ester formu (Mal-ALA), hem biyosentez yolu aracılığıyla dokuda protoporfirin (Pp) IX'a dönüşür. Mal-ALA'nın konvansiyonel 5-ALA formu ile karşılaştırıldığında, lipofilik yapısı nedeniyle daha yoğun penetrasyon ve Pp IX oluşumuna neden olduğu bilinmektedir. Optimal penetrasyon ve etkinlik için moleküllerin deriye 3-6 saat süreyle oklüzyonla kullanımı önerilir.[1]

Işıma kaynağı olarak LED (light emitting diode) lambalar, ksenon lambalar, metal halid lambalar, floresan lambalar ve monokromatik ışık kaynakları (lazerler) kullanılmaktadır. Lazer kaynakları arasında diod lazerler, pulsed boya lazerler ve argon boya lazer (630 nm) yer alır.[2] Altı yüz nm civarında ışıma yapan kırmızı ışık kaynaklarının, 400 nm dalga boylarında mavi ışıma yapan kaynaklara daha derin penetrasyon sağladığı bilinmektedir.[3] Verilen doz J/cm^2 cinsinden belirlendiği gibi lazer olmayan ışık kaynaklarında ışıma şiddeti ise cihazın lezyona uzaklığı ile korele olarak mW/cm^2 ile ölçülür. Fotodinamik tedavide 50-150 mW/cm^2 ışıma şiddeti yeterli olduğundan lazer kaynakları, kısa işlem süresine rağmen dar uygulama alanları ve masraflı oluşları nedeniyle çoğunlukla tercih edilmemektedir.

Fotodinamik tedavi ilk olarak 1990'lı yılların başlarında aktinik keratoz, Bowen hastalığı ve yüzeyel bazal hücreli karsinoma gibi epidermal neoplastik proliferasyonların tedavisinde kullanılmaya başlanmakla birlikte, zamanla farklı neoplastik ve inflamatuvar dermatozlarda kullanım alanı zenginleşmektedir. Fotodinamik tedavinin cerrahi eksizyon gibi konvansiyonel tedavi seçeneklerine göre avantajları arasında; tekrarlanabilir ve güvenli bir tedavi modalitesi olması, sağlam dokunun korunduğu minimal veya skarsız iyileşmenin sağlanması yer almaktadır. Bununla birlikte işlemin ağrılı olduğu konusunda hasta bilgilendirilerek gerekli ağrı kontrolü sağlanmalıdır. Fotodinamik tedavi kullanım endikasyonları Tablo 1'de yer almaktadır.

Tablo 1. Fotodinamik tedavi endikasyonu gösteren dermatozlar

Kutanöz neoplazm/keratinositik proliferasyonlar
Aktinik keratoz
Bowen Hastalığı
Vulvar intraepiteliyal neoplazi
Bazal hücreli karsinoma
Meme dışı Paget hastalığı
Pagetoid retikülozis
Mikozis fungoides
Porokeratozis
İnflamatuvar dermatozlar
Granuloma anulare
Nekrobiyozis lipoidika
Akkiz perforan dermatoz
Akne vulgaris
Rozasea
Hidradenitis supurativa
İnfeksiyöz dermatozlar
Layşmanyasis
Atipik mikobakteri infeksiyonu
Kondiloma akuminatum

Aktinik Keratoz

Fotodinamik tedavi, yüzde çok sayıda aktinik keratozun izlendiği olgularda güvenli ve etkili bir tedavi seçeneğidir. Yüzde çoklu lezyonların izlendiği olgularda MAL-ALA ile fotodinamik tedavi ve topikal diklofenak sodyumun etkinliğinin karşılaştırıldığı çalışmada, 3. ay değerlendirmede fotodinamik tedavi grubunda %86, kontrol grubunda ise %52 oranında kür yanıtları tanımlanmaktadır.[4] Mal-ALA fotodinamik tedavisi öncesi fraksiyonel erbium-Yag lazer ablasyonunun uygulandığı bir çalışmada ise klinik yanıt oranlarının kombine tedavi grubunda, yalnızca fotodinamik tedavi uygulanan gruba oranla daha yüksek olduğu saptanmıştır. Fraksiyonel lazer modalitesi ile dermiste oluşturulan ince olukların, topikal fotosensitizan ajanın penetrasyonunu arttırdığı düşünülmektedir.[5]

Topikal 5-ALA ile iki farklı enerji yoğunluğunun (70 J/cm^2 ve 100 J/cm^2) etkinliğinin karşılaştırıldığı bir çalışmada, 6 aylık takipte ilk grupta %92, ikinci grupta %84 remisyon oranları bildirilmektedir. İki grup arasında istatistiksel farklılık gözlenmemiştir. Yan etki olarak hiperpigmentasyon (%5.2), hipopigmentasyon (%5.2) ve milyum oluşumu (%3.9) bildirilmektedir.[6] 5-ALA ile fotodinamik tedavi, topikal imikimod ve kombine tedavi etkinliğinin karşılaştırıldığı çalışmada, kombine tedavinin diğer tedavi seçeneklerine oranla daha etkili olduğu ve tek seans uygulamada lezyonların tamamen silindiği izlenmiştir.[7]

Aktinik keratoz sağaltımında fotodinamik tedavinin kullanımını kısıtlayan en önemli etken işlem sırasında duyulan ağrıdır. Boyut olarak büyük (>130 mm^2) lezyonlarda ağrı skalasının, küçük lezyonlara oranla daha yüksek olduğu bildirilmekte olup büyük çapta lezyonlarda işlem öncesi topikal lidodain/prilokain, intralezyoner veya blok anestezisi ile ağrı kontrolü önerilir.[8] Yüzde çoklu aktinik keratoz nedeniyle fotodinamik tedavi alan olgularda ağrı kontrolü için soğuk hava uygulaması ve sinir bloğu teknikleri önerilmektedir, ancak soğuk hava uygulamasının Pp IX düzeylerini azaltarak tedavi etkinliğini azalttığı bildirilmektedir.[9]

Fotodinamik tedavi, organ transplantasyonu geçiren ve immünsüpresif ajan kullanan aktinik keratoz olgularında da etkili bir tedavi seçeneğidir.[10]

Aktinik keratoz tedavisinde topikal Mal-ALA uygulaması sonrası 90-120 dakika arası doğal güneş ışığı ile uygulanan fotodinamik tedavinin etkinliğinin belirlendiği çalışmada, konvansiyonel fotodinamik tedavi ile benzer klinik yanıt elde edilmiş olup avantaj olarak hastalar ağrı tanımlamamıştır.[11]

ALA'nın nanoemülsiyon formu olan BF-200 ALA'nın (Biofrontera Bioscience, GmbH) plasebo kontrollü ve Mal-ALA ile yapılan karşılaştırmalı çalışmasında, yüksek penetrasyon oranı nedeniyle aktinik keratoz tedavisinde daha etkili bir preparat olduğu bildirilmektedir. Bununla birlikte dokuda yüksek Pp IX konsantrasyonu nedeniyle daha ağrılı bir tedavi modalitesidir. Fotodinamik tedavi sonrası yapılan kontrol doku örneklemlerinde aktinik hasarın göstergesi olan proliferasyon belirteci Ki-67'nin normale döndüğü ve erken deri karsinojen belirteci olan p53'de boyanma kaybı elde edildiği gösterilmektedir.[12]

El dorsumunda aktinik keratoz tedavisinde kombine topikal diklofenak sodyum ve fotodinamik tedavi uygulanan grupta, 12 aylık takipte, yalnızca fotodinamik tedavi uygulanan gruba oranla daha yüksek remisyon oranı bildirilmektedir.[13]

Bowen Hastalığı (Skuamöz Hücreli Karsinoma İn Situ)

Konvansiyonel cerrahi tedavi ile karşılaştırıldığında, Bowen hastalığı sağaltımında fotodinamik tedavinin sağlam dokuyu koruyucu avantajı bulunmaktadır. Klinik ve histopatolojik bulgularla Bowen hastalığı tanısı alan 51 olguda uygulanan 2 seans fotodinamik tedavi sonrası %76 oranında tam remisyon oranı bildirilmektedir.[14] Bowen hastalığında hiperkeratotik doku nedeniyle fotosensitizan ajanın yeterince penetre olmadığı ve etki göstermediği durumda, topikal uygulama öncesi mikroiğneleme (Dermaroller vb.) tekniğinin tedavi etkinliğini artırdığı gösterilmiştir.[15]

Akantotik komponentin belirgin olduğu siğilimsi ve saydam hücreli Bowen hastalığı (Wart and clear cell Bowen disease) subtipinde de fotodinamik tedavinin etkili ve mükemmel kozmetik yanıtla sonuçlanan bir tedavi modalitesi olduğunu gösterdik (Resim 1).[16]

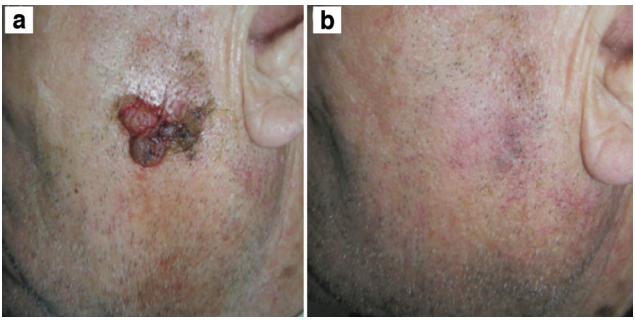

Resim 1. Klinik ve histopatolojik bulgularla, siğilimsi ve saydam hücreli Bowen hastalığı tanısı alan olgu a) fotodinamik tedavi öncesi, b) Sonrası lezyonda silinme izlenmekte. Kontrol histopatolojik incelemede keratinositik atipiye rastlanılmadı.

Periungual ve perioküler alan gibi cerrahi uygulamanın zor olduğu alanlarda da fotodinamik tedavinin güvenli ve etkili bir tedavi yöntemi olduğu bilinmektedir.[17] Yakın zamanda yapılan bir çalışmada, aktinik keratoz tedavisine benzer şekilde, fotodinamik tedavi öncesi uygulanan fraksiyonel lazer ablazyonunun fotodinamik tedavi etkinliğini arttırdığı gözlenmiştir.[18]

Vulvar İntraepiteliyal Neoplazi

Vulvar intraepiteliyal neoplazi tedavisinde fotodinamik tedavi, CO_2 lazer ve cerrahi yaklaşımın etkililik ve güvenliliğin karşılaştırıldığı çalışmada, benzer klinik remisyon oranlarına rağmen fotodinamik tedavinin en iyi tolere edilen modalite olduğu belirlenmiştir.[19] Konvansiyonel fotodinamik tedavinin vulvar alanda kullanımını kısıtlayan önemli bir etken, anatomik lokalizasyonun oklüzyon uygulamasına elverişli olmayışıdır. Bu nedenle alternatif tedavi yöntemi olarak meta-tetrahidroksi fenil klorin (Foscan) ile sistemik fotodinamik tedavi veya suda-çözünen biyoadesif örtü kullanımı önerilir.[20]

Yüksek risk grubunda insan papilloma virüs (human papilloma virus, HPV) ile birliktelik gösteren vulvar intraepiteliyal neoplazi lezyonlarında eksizyon ve lazer ablasyon ile yüksek nüks oranları bildirilmektedir. Yüksek evre vulvar intraepiteliyal neoplazi tanısı alan 20 olguda yapılan karşılaştırmalı çalışmada imikimod ve fotodinamik tedavi kombinasyonunun, cerrahi eksizyona oranla daha etkili olduğu gösterilmiştir.[21]

Yüzeyel Bazal Hücreli Karsinom

Epidermisle bağlantılı lezyonlar nedeniyle ışık penetrasyonuna daha elverişli olduğu için yüzeyel bazal hücreli karsinoma olgularında fotodinamik tedavi ile remisyon oranlarının nodüler forma oranla daha yüksek olduğu bilinmektedir. Yüzeyel ve nodüler bazal hücreli karsinoma tanısı alan 195 lezyonda uygulanan Mal-ALA tedavisi ile yüzeyel bazal hücreli karsinomada %82, nodüler formda ise %33 oranında kür oranları bildirilmektedir.[22]

Yüzeyel bazal hücreli karsinoma tedavisinde topikal Mal-ALA ile kriyoterapinin etkinliğinin karşılaştırıldığı çalışmada, fotodinamik tedavi ile kür remisyon oranının daha yüksek olduğu ve kozmetik skorlamada üstünlük gösterdiği belirlenmiştir.[23]

Nodüler Bazal Hücreli Karsinom

Uzun dönem takibi içeren klinik çalışmalar, nodüler bazal hücreli karsinoma tedavisinde cerrahi eksizyonun fotodinamik tedaviye oranla daha etkili olduğu gösterilmekle birlikte, bu tedavi modalitesi cerrahi için uygun olmayan hasta grubunda ve ince nodüler bazal hücreli karsinoma olgularında (tümör derinliği <0.7 mm) alternatif tedavi seçeneği oluşturur. Fotodinamik tedavi ayrıca çok sayıda bazal hücreli karsinomanın izlendiği Gorlin-Goltz sendromlu olgularda tekrarlanabilir ve kozmetik olarak avantajlı bir tedavi seçeneğidir.[24]

Fotodinamik tedavi, nodüler bazal hücreli karsinoma sağaltımında kombine ve adjuvan tedavi olarak da kullanılır. Konvansiyonel cerrahi tedavi ile rekürrens izlenen dev boyutlu bazal hücreli karsinoma tanısı alan bir olguda topikal imikimod ve Mal-ALA fotodinamik tedavisi ile başarılı klinik yanıt sağlanmıştır.[25] Yüksek nüks oranları bildirilen morfeaform bazal hücreli karsinoma alt tipinde cerrahi eksizyona adjuvan olarak kullanılan fotodinamik tedavinin klinik yanıt oranını artırdığı bilinmektedir.[26]

Meme Dışı Paget Hastalığı

Bowen hastalığı ve bazal hücreli karsinoma ile karşılaştırıldığında meme dışı Paget hastalığında fotodinamik tedavi ile daha düşük remisyon ve daha yüksek nüks oranları saptanmıştır. Meme dışı Paget hastalığı tanısı alan 32 olguda 3 seans fotodinamik tedavi sonrası tam remisyon oranı %9, kısmi regresyon oranı %78 ve stabil hastalık oranı %12 olarak belirlenmiştir. Olguların %56'sında ise nüks bildirilmektedir.[27]

Pagetoid Retikülozis

Literatürde ardışık fotodinamik tedavi seansları ile remisyon bildirilen pagetoid retikülozis olguları yer almaktadır.[28]

Mikozis Fungoides

Fotodinamik tedavi çoklu lezyonlarla seyreden mikozis fungoides olgularında uygun bir tedavi seçeneği olmamakla birlikte, sınırlı sayıda lezyonun izlendiği durumlarda %75'e varan oranlarda remisyon bildirilmektedir.[29]

Porokeratozis

Mibelli porokeratozis ve dissemine yüzeyel aktinik alt tiplerinde fotodinamik tedavinin tek başına veya CO_2 lazer ablasyonu ve topikal 5-florourasil (5-FU) kombine tedavisi ile başarılı sonuçlar elde edildiği bildirilmektedir.[30]

Granuloma Anulare

Konvansiyonel tedaviye dirençli veya kronik seyreden granuloma anularede fotodinamik tedavinin etkili bir tedavi seçeneği olduğu gösterilmiştir.[31]

Nekrobiyozis Lipoidika

Fotodinamik tedavinin nekrobiyozis lipoidikada immünregülatör mekanizma ile etki gösterdiği düşünülmektedir. Konvansiyonel tedavilere yanıt alınamayan 18 olgudan

oluşan seri çalışmada fotodinamik tedavi ile olguların %39'unda tam veya kısmi remisyon izlenmiştir.[32]

Akkiz Perforan Dermatoz

Klinik ve histopatolojik bulgularla hiperkeratotik papül ve nodüler lezyonlarla karakterize akkiz perforan dermatoz tanısı alan olgumuzda, 5-ALA fotodinamik tedavisi ile tam remisyon elde ettik.[33] Bu literatürdeki tek olgudur.

Akne Vulgaris

Fotodinamik tedavinin akne vulgariste sebase bezlerde fototoksik hasar oluşumu, sebum üretiminin inhibisyonu, P. acnes üzerine antimikrobiyal etki ve foliküler obstrüksiyonun redüksiyonu ile etki gösterdiği düşünülmektedir. Fotodinamik tedavinin antimikrobiyal etkinliğinin belirlendiği bir çalışmada, metisiline-dirençli *S. aureus* ve *S. epidermidis* suşlarında Pp IX'un absorbe edildiği gösterilmiş ve ışıma sonrası dramatik mikrobiyal redüksiyon izlenmiştir.[34]

Orta ve şiddetli derecede fasiyal akne vulgarisi olan olgularda yapılan çalışmada, akne vulgarisli hastalara intense pulsed light (IPL) ve 5-ALA ile fotodinamik tedavi ve kontrol grubuna IPL ışıması uygulanmış, fotodinamik tedavi ile %75'e varan klinik yanıtın, kontrol grubundan daha etkili olduğu gösterilmiştir.[35] Yirmi olguda yüzün iki farklı yarısına topikal Mal-ALA uygulaması sonrası kırmızı ışık ve IPL etkinliğinin karşılaştırıldığı çalışmada, her iki tedavi modalitesi ile belirgin regresyon elde edilmiş olup kırmızı ışık kaynağı ile daha erken klinik yanıt tanımlanmaktadır.[36]

Yüzde akne lezyonlarına yönelik fotosensitizan ajan olarak indol-3-asetik asit (İAA) ve yeşil ışık kaynağının uygulandığı çalışmada, İAA 15 dakika süreyle oklüzyonla uygulanarak ışıma gerçekleştirilmiştir. Beşinci haftada yapılan ölçümlerde sebum sekresyonunda belirgin gerileme ve histopatolojik incelemede inflamasyonda azalma belirlenmiştir.[37] Hafif ve orta düzeyde fasiyal aknede, Mal-ALA fotodinamik tedavisi ve yalnızca kırmızı ışık kaynağının etkinliğinin karşılaştırıldığı çalışmada, 10. haftada yapılan değerlendirmede fotodinamik tedavi grubunda %82, kontrol grubunda %14 regresyon sağlanmıştır. Histopatolojik olarak tedavi sonrası atrofik sebase bezlerle birlikte sebosit ve lipid oluşumlarında azalma elde edilmiştir.[38]

Rozasea

Konvansiyonel tetrasiklin ve metronidazol tedavisine dirençli rozasealı olgularda fotodinamik tedavi ile %75 remisyon elde edilmiştir. Yalnızca ışıma yapılan kontrol grubunda etki sağlanamamıştır.[39] Benzer şekilde standart farmakolojik tedavilere dirençli rozasea tanısı alan bir olguda 2 hafta aralıklarla uygulanan 6 seans fotodinamik tedavi sonrası mükemmel klinik yanıt saptanmıştır.[40] Fotodinamik tedavinin rinofimada da ablatif olmayan bir tedavi seçeneği olduğu bilinmektedir.[41]

Hidradenitis Süpürativa

Hidradenitis süpürativa tanısı alan 12 olguda %20'lik 5-ALA fotodinamik tedavisi ile haftalık aralıklarla 4 seans uygulama sonrası lezyon sayısında %51 azalma, yaşam kalite indeksinde ise %27 iyileşme sağlanmıştır.[42]

Layşmanyasis

Kutanöz layşmanyasis tanısı alan bir olguda farklı lezyonlara intralezyonel antimon ve fotodinamik tedavi uygulandığında, yara iyileşme sürecinin fotodinamik tedavi alanında daha hızlı olduğu gözlenmiştir. Sol yanakta 2 yıldır devam eden ülsere lezyonu olan 69 yaşında bir erkek hastada, layşmanyasisde, 5-ALA fotodinamik tedavisi ile kür bildirilmektedir.

Reaktif oksijen bileşenlerinin ve azalma gösteren glutatyon peroksidaz ve katalaz aktivitesinin layşmanyasis protozoanlarına etkili olduğu düşünülmektedir.[43]

Atipik Mikobakteri İnfeksiyonu

Fotodinamik tedavi ile oral ve topikal antibiyotik tedavisi kullanılmadan *Mycobacterium marinum* infeksiyonu saptanan bir olguda kür elde edildiği gösterilmiştir.[44]

Kondiloma Aküminatum

Fotodinamik tedavinin distal üretra, perianal lokalizasyon gibi konvansiyonel tedaviye dirençli alanlarda, pediatrik grup ve gebelerde kondiloma akuminatum tedavisinde etkili bir seçenek olduğu bildirilmektedir.[45] HIV pozitif, perianal kondiloma akuminatum tanısı alan olgularda kombine CO_2 lazer ablasyonu sonrası 5-ALA fotodinamik tedavisi ile %95 oranında tam remisyon oranı bildirilmektedir. Çok sayıda kondiloma akuminatum saptanan hastada kriyoterapi ve fotodinamik tedavi kombinasyonunun, yalnızca kriyoterapi kullanılan olgularla karşılaştırıldığı çalışmada, üretral meatus ve eksternal genital alanda kombine tedavinin daha etkili olduğu ve nüks oranlarının daha düşük olduğu saptanmıştır.[46]

Lezyon boyutlarına göre sınıflama yapılan tedavi yaklaşımında 0.5 cm'den küçük lezyonlarda fotodinamik tedavinin monoterapi olarak etkili olduğu, ancak daha büyük lezyonlarda kriyoterapi ve CO_2 lazer ablasyonuyla kombine edilmesi gerektiği önerilmektedir.

Kaynaklar

1. Calzavara-Pinton PG, Venturini M, Sala R. Photodynamic therapy: update 2006. Part 1: Photochemistry and photobiology. J Eur Acad Dermatol Venereol 2007; 21: 293-302.
2. Fernandez-Guarino M, Harto A, Jaen P. Pulsed dye laser does not seem as affective as red light in Basal cell carcinoma mal-pdt: a small plot study. J Skin Cancer 2012; 2012: 396481.
3. Calzavara-Pinton PG, Venturini M, Sala R. Photodynamic therapy: update 2006. Part 2: Clinical results. J Eur Acad Dermatol Venereol 2007; 21: 439-51.
4. Zane C, Facchinetti E, Rossi MT, et al. A randomized clinical trial of photodynamic therapy with methyl aminolevulinate vs. diclofenac 3% plus hyaluronic acid gel for the treatment of multiple actinic keratoses of the face and skalp. Br J Dermatol 2014; 170: 1143-50.
5. Ko DY, Jeon SY, Kim KH, et al. Fractional Erbium-Yag laser-assisted photodynamic treatment for facial actinic keratoses: a randomized, comparative, prospective study. J Eur Acad Dermatol Venereol 2014; 28: 1529-39.
6. Buinauskaite E, Maciulaitis R, Buinauskiene J, et al. Topical photodynamic therapy of actinic keratoses with 5-aminolevulinic acid: randomized controlled trial with 6 months follow-up. J Dermatol Treat 2014; 25: 519-22.

7. Tanaka N, Ohata C, Ishii N, et al. Comparative study for the effect of photodynamic therapy, imiquimod immunotherapy and combination of both therapies on 40 lesions of actinic keratosis in Japanese patients. J Dermatol 2013; 40: 962-7.
8. Buinauskaite E, Zalinkevicius R, Buinauskiene J, et al. Pain during photodynamic treatment of actinic keratoses with 5-Aminolevulinic acid and red light source: randomized controlled trial. Photodermatol Photoimmunol Photomed. 2013; 29: 173-81.
9. Halldin CB, Gonzalez H, Wennberg AM, et al. Patients' experience of pain and pain relief during photodtnamic treatment on actinic keratoses: an interview study. Acta Derm Venereol 2013; 93: 433-7.
10. Basset-Seguin N, Baumann Conzett K, Gerritsen MJ, et al. Photodynamic therapy for actinic keratosis in organ transplant patients. J Eur Acad Dermatol Venereol 2013; 27: 57-66.
11. Braathen LR. Daylight photodynamic treatment in private practice in Switzerland: gain without pain. Acta Derm Venereol 2012; 92: 652-3.
12. Dirschka T, Radny P, Dominicus R, et al. Photodynamic therapy with BF-200 ALA for the treatment of actinic keratosis: results of a multicentre, randomized, observer-blind phase III study in comparison with a registered methyl-5-aminolaevulinate cream and placebo. Br J Dermatol 2012; 166: 137-46.
13. Van der Geer S, Krekels GA. Treatment of actinic keratoses on the dorsum of the hands: ALA-PDT versus diclofenac 3% gel followed by ALA-PDT. A placebo-controlled, double-blind, pilot study. J Dermatolog Treat 2009; 20: 259-65.
14. Truchuelo M, Fernandoz-Guerino M, Fleta B, et al. Effectiveness of photodynamic teratment in Bowen's disease: an observational and descriptive study in 51 lesions. J Eur Acad Dermatol Venereol 2012; 26: 868-74.
15. Kolde G, Rowe E, Meffert H. Effective photodynamic therapy of actinic keratoses and Bowen's disease using microneedle perforation. Br J Dermatol 2013; 168: 450-2.
16. Sezer E, Yuksek J. Warty and clear-cell Bowen's disease successfully treated with photodynamic treatment. Photodermatol Photoimmunol Photomed 2010; 26: 48-50.
17. Casie Chetty N, Hemmant B, Skellett AM. Periocular photodynamic therapy for squamous intra-epidermal carcinoma. J Dermatolog Treat 2014; 25: 516-8.
18. Ko DY, Kim KH, Song KH. A randomized trial comparing methyl aminolaevulinate photodynamic therapy with and without Er:YAG ablative fractional laser treatment in Asian patients with lower extremity Bowen disease: results from a 12-month follow-up. Br J Dermatol 2014; 170: 165-72.
19. Hillemans P, Wang X, Staehle S, et al. Evaluation of different treatment modalities for vulvar intraepithelial neoplasia (VIN): CO(2) laser vaporization, photodynamic therapy, excision and vulvectomy. Gynecol Oncol 2006; 100: 271-5.
20. McCarron PA, Donnelly RF, Zawislak A, et al. Evaluation of a water-soluble bioadhesive patch for photodynamic therapy of vulval lesions. Int J Pharm 2005; 293: 11-23.
21. Winters U, Daavana S, Lear JT, et al. Clinical and immunologic results of a phase II trial of sequential imiquimod and photodynamic therapy for vulval intraepithelial neoplasia. Clin Cancer Res 2008; 14: 5292-9.
22. Fantini F, Greco A, Del Giovano C, et al. Photodynamic therapy for basal cell carcinoma: clinical and pathological determinants of response. J Eur Acad Dermatol Venereol 2011; 25: 896-901.
23. Basset-Seguin N, Ibbotson SH, Emtestam L, et al. Topical methyl aminolaevulinate photodynamic therapy versus cryotherapy for superficial basal cell carcinoma: a 5 year randomized trial. Eur J Dermatol 2008; 18: 547-53.
24. Mougel F, Debarbieux S, Ronger-Savlé S, et al. Methylaminolaevulinate photodynamic therapy in patients with multiple basal cell carcinomas in the setting of Gorlin-Goltz syndrome or after radiotherapy. Dermatology 2009; 219: 138-42.
25. Requena C, Messequer F, Llombart B, et al. Facial extensive recurrent basal cell carcinoma: successful treatment with photodynamic therapy and imiquimod 5% cream. Int J Dermatol 2012; 51: 451-4.

26. Torres T, Fernandes I, Costa V, et al. Photodynamic therapy as adjunctive therapy for morpheaform basal cell carcinoma. Acta Dermatovenereol Alp Pannonica Adriat 2011; 20: 23-5.
27. Fontanelli R, Papadia A, Martinelli F, et al. Photodynamic therapy with M-ALA as non surgical treatment option in patients with primary extramammary Paget's disease. Gynecol Oncol 2013; 130: 90-4.
28. Mandese GW, Beckford A, Krejci N, et al. Pagetoid reticulosis in a prepubescent boy successfully treated with photodynamic therapy. Clin Exp Dermatol 2012; 37: 759-61.
29. Quereux G, Brocard A, Saint-Jean M, et al. Photodynamic therapy with methyl-aminolevulinic acid for paucilesional mycosis fungoides: a prospective open study and review of the literature. J Am Acad Dermatol 2013; 69: 890-7.
30. Kinn HS, Baek JH, Park Ymet al. Photodynamic Therapy Combined with CO(2) Laser Vaporization on Disseminated Superficial Actinic Porokeratosis: A Report of 2 Cases on the Face. Ann Dermatol 2011; 23: 211-3.
31. Piaserico S, Zattra E, Linder D, et al. Generalized granuloma annulare treated with methylaminolevulinate photodynamic therapy. Dermatology 2009; 218: 282-4.
32. Berking C, Hegyi J, Arenberger P, et al. Photodynamic therapy of necrobiosis lipoidica--a multicenter study of 18 patients. Dermatology 2009; 218: 136-9.
33. Sezer E, Erkek E. Acquired perforating dermatosis successfully treated with photodynamic therapy. Photodermatol Photoimmunol Photomed 2012; 28: 50-2.
34. Li X, Guo H, Tian Q, et al. Effects of 5-aminolevulinic acid-mediated photodynamic therapy on antibiotic-resistant staphylococcal biofilm: an in vitro study. J Surg Res. 2013; 184: 1013-21.
35. Mei X, Shi W, Piao Y. Effectiveness of photodynamic therapy with topical 5-aminolevulinic acid and intense pulsed light in Chinese acne vulgaris patients. Photodermatol Photoimmunol Photomed 2013; 29: 90-6.
36. Hong JS, Jung JY, Yoon JY, et al. Acne treatment by methyl aminolevulinate photodynamic therapy with red light vs. intense pulsed light. Int J Dermatol 2013; 52: 614-9.
37. Huh SY, NA JI, Huh CH, et al. The effect of photodynamic therapy using indole-3-acetic Acid and green light on acne vulgaris. Ann Dermatol 2012; 24: 56-60.
38. Pinto C, Schafer F, Orellana J, et al. Efficacy of red light alone and methyl-aminolaevulinate-photodynamic therapy for the treatment of mild and moderate facial acne. Indian J Dermatol Venereol Leprol 2013; 79: 77-82.
39. Nybaek H, Jemec GB. Photodynamic therapy in the teratment of rosacea. Photodynamic therapy in the treatment of rosacea. Dermatology 2005; 211: 135-8.
40. Katz B, Patel V. Photodynamic therapy for the treatment of erythema, papules, pustules, and severe flushing consistent with rosacea. J Drugs Dermatol 2006; 5: 6-8.
41. Amari N, Ando I, Wakugawa M. Photodynamic therapy for rhynophyma. J Dermatol 2004; 31: 771-2.
42. Schweiger ES, Riddle CC, Aires DJ. Treatment of hidradenitis suppurativa by photodynamic therapy with aminolevulinic acid: preliminary results. J Drugs Dermatol 2011; 10: 381-6.
43. van der Snoek EM, Robinson DJ, van Hellemond JJ, et al. A review of photodynamic treatment in leishmaniasis. J Eur Acade Dermatol Venereol 2008; 22: 918-22.
44. Wiegell SR, Kongshoj B, Wulf HC. Mycobacterium marinum infection cured by photodynamic therapy. Arch Dermatol 2006; 142: 1241-2.
45. Sun Y, Ma YP, Wu Y, et al. Topical photodynamic therapy with 5-aminolaevulinic acid for condylomata acuminata on the distal urethra. Clin Exp Dermatol 2012; 37: 302-3.
46. Mi X, Chai W, Zheng H, et al. A randomized clinical comparative study of cryotherapy plus photodynamic therapy vs. cryotherapy in the treatment of multiple condylomata acuminata. Photodermatol Photoimmunol Photomed 2011; 27: 176-80.

Fototerapinin Yan Etkileri ve Kontrendikasyonları

Necmettin Akdeniz

İstanbul Medeniyet Üniversitesi, İstanbul



Can Alıcı Noktalar

- Eritem, ödem ve bazen büllerle seyreden fototoksik reaksiyonlar, kaşıntı ve bulantı PUVA tedavisinin erken dönem yan etkileri içerisinde en sık görülenleridir.
- Subakut toksisite belirtisi olan jeneralize pruritus veya yanma ve batma hissi akut fototoksiksitenin habercisi olabilmektedir. Bu durumda tedaviye ara verip belirtiler geçtikten sonra tedaviye doz %25 azaltılarak başlanır.
- PUVA tedavisinin en önemli yan etkisi akut fototoksik reaksiyonlardır. Akut toksisite belirtileri eritem, ödem, vezikül ve bazen bül oluşumudur. Tedaviye ara vermeyi gerektirir.
- Uzun süreli PUVA tedavisi solar elastoz, lentijinler, pigment değişiklikleri ve kırışıklık oluşumu ile deri yaşlanması ve melanom dışı deri kanserine yol açabilmektedir.
- Katarakt insidansında artış tespit edilememiştir.
- Deri kanserleri uzun dönem yüksek kümülatif UVA dozlarında gelişebilen önemli bir hususdur.
- Melanom riski en az 250 seans alan kişilerde ve tedavi sonrası 15 yıl içinde artmış gibi görünmektedir.
- Pemfigus ve pemfigoid, fotosensitivite ile birlikte SLE, fotosensitif genetik hastalıklar, herediter displastik nevus sendromu ve psoralene karşı idiyosenkrazik reaksiyon PUVA'nın kesin kontrendikasyonlarıdır.
- UVB fototerapisinin kısa dönem (akut) yan etkileri; eritem, deri kuruluğu, kaşıntı, kabarıklık ve rekürren herpes simpleks ataklarında artıştır.
- Uzun dönem (kronik) yan etkiler; yaşlanma ve fotokarsinogenez olasılığıdır.
- UVB ve melanom dışı deri kanseri ile ilgili olarak, dar bant UVB fototerapi ile risk olmadığı veya çok az risk olduğu düşünülmektedir.
- Pemfigus, pemfigoid, fotosensitivite ile birlikte sistemik lupus eritematozus (SLE) ve kseroderma pigmentoza UVB'nin kesin kontrendikasyonlarıdır.
- Ultraviyole A1 (UVA1) fototerapisinin erken dönem yan etkileri aşırı hiperpigmentasyon, hassasiyet, yanma hissi, eritem, kserozis ve kaşıntıdır.



- UVA1'in karsinojenik potansiyeli tespit edilmemiş olmasına rağmen uzun dönem yan etkiler içerisinde fotoyaşlanma ve fotokarsinogenez bulunmaktadır.
- Uzun dönem etkileri halen araştırılmaktadır.
- Fotosensitif hastalıklarda (kseroderma pigmentozum, porfiri, vb.) melanom ve melanom dışı deri kanseri olan hastalarda, radyoterapi alan hastalarda ve uzun süre immünsüpresif tedavi gören hastalarda kontrendikedir.
- İlk 2 gün boyunca güneşe veya güçlü yapay ışıklara maruz kalınırsa ciddi fototoksik reaksiyon gelişir.
- Deri hipersensitivitesi, porfiri, bilinen porfirin allerjisi veya ALA veya MAL preperatlarına karşı aşırı hassasiyeti olan hastalarda kontrendikedir.
- Kısa dönem yan etkileri; hiperpigmentasyon, eritem ve büller
- Uzun yan etkileri; deri kanseri sıklığında artış
- En sık görülen yan etki ışığa maruz kalma sırasında yanma, batma ya da daha az sıklıkla kaşıntı ve şiddetli ağrıdır.

Fototerapi (PUVA ve UVB) çeşitli deri hastalıklarının tedavisinde kullanılan etkili bir tedavi yöntemidir. Nispeten güvenli bir yöntem olarak kabul edilmesine rağmen bu tedaviler sırasında ve sonrasında çeşitli yan etkiler oluşabilmektedir. Bu yan etkiler ile karşılaşmamak için yan etkilerin neler olduğunu bilmek ve tedavi sırasında daha fazla dikkat etmek gerekmektedir.[1-8]

Fototerapinin yan etkileri kısa dönem (akut) ve uzun dönem (kronik) yan etkiler başlığı altında toplanmaktadır. Bu sorunlar genellikle geçici ve önemsiz olmakla birlikte nadiren yasal sorunlara neden olabilecek kadar şiddetli de olabilmektedir.

Fototerapi çeşitleri kendi aralarında etkinlik ve yan etki bakımından farklılıklar göstermektedir. Bu nedenle PUVA, dar bant UVB, hedeflenmiş fototerapi ve UVA1 tedavilerinin yan etkileri ayrı başlıklar altında değerlendirileceltir.

PUVA Tedavisinin Yan Etkileri ve Kontrendikasyonları

PUVA tedavisi günümüzde birçok deri hastalığının tedavisinde etkin ve sık kullanılmakta ve çok farklı yan etkilere neden olabilmektedir. Bu yan etkilerden bazıları uygulanan dozun güvenli UVA dozundan daha yüksek olduğunun göstergeleridir. Diğerleri ise hastanın normal aktivitelerini sınırlamakta ve bozabilmektedir.[1-8]

Kısa süreli olumsuz etkiler; eritem, ödem, kaşıntı, kuru deri, aksiller çillenme, herpes simpleks virüs aktivasyonu ve nadiren fototoksik bülleri içerir. Olası uzun süreli olumsuz etkiler ise kırışıklık oluşumu, telenjiyektazi, çil, elastoz, deri kuruluğu ve pigment değişiklikleri ile deri yaşlanmasını hızlandırmayı içerir. Yüksek kümülatif doz PUVA tedavisi sadece beyaz ırkta melanom dışı deri kanseri, özellikle genital ve deri skuamöz hücreli karsinom (SHK) riskinde doza bağlı artışa neden olmaktadır.[1-8]

Yüz yirmi sekiz hastalık bir çalışmada erken deri yan etkileri deride kaşıntı, yanma, eritem, deri kuruluğu, PUVA lentijinleri, hipertrikoz, onikolizis, dermatit, saç dökülmesi, likenoid erüpsiyon, şiddetli ağrı, akne, tırnakta pigmentasyon, telenjiyektazi, Beau çizgileri ve tırnak incelmesi bulunmuştur. Bu çalışmada görülen tek geç yan etki olarak SHK geliştiği bildirilmiştir.[9]

PUVA'nın Erken Dönem Yan Etkileri

Erken dönem yan etkiler; fototoksik reaksiyonlar ve psoralen intoleransına bağlı yan etkiler olarak gerçekleşmektedir. Bu yan etkiler UV dozları ve psoralen dozu ile ilişkili olarak ortaya çıkmaktadır. Eritem, ödem ve bazen büllerle seyreden fototoksik reaksiyonlar, kaşıntı ve bulantı erken dönem yan etkileri içerisinde en sık görülenleridir.[1-5,10-15]

PUVA'nın erken dönemde en sık rastlanan, en önemli yan etkisi akut fototoksik reaksiyonlardır. Akut toksisite belirtileri aşırı güneş yanıklarında da görülebilen kızarıklık, ödem ve bazen bül oluşumudur. Subakut toksisite belirtisi olan jeneralize pruritus veya yanma ve batma hissi fototoksik yan etkilerin habercisi olabilmektedir. Bunlar UVB ile oluşan güneş yanığı reaksiyonlarına benzemekle birlikte daha geç ortaya çıkmaları ve doz-yanıt eğrisinin çok dik olması nedeniyle farklılık göstermektedir. UVA'da en ufak bir doz artışı çok ağır yanıklara neden olabilmektedir (Tablo 1).[13]

Eritem

Semptomatik eritem en yaygın fototoksik reaksiyondur ve hastaların yaklaşık %10'unda görülür. Spesifik bir tedavisi yoktur; ancak, aspirin ve serinletici banyo gibi destekleyici

Tablo 1. PUVA tedavisinin erken dönem (Akut) yan etkileri[1]

Fototoksik reaksiyon	Metoksalene bağlı olanlar
- Semptomatik eritem	Gastrointestinal rahatsızlık
- Pruritus	Santral sinir sistemi bozukluğu
Subakut fototoksisite	Bronkokonstriksiyon
Fotoonikolizis	Hepatik toksisite
Köbner fenomeni	İlaç ateşi
Friksiyon bülleri	Ekzantemler
Fitofotodermatit	Diğer yan etkiler
Bilek ödemi	Kardiyovasküler stres
Hipertrikoz	Herpes simpleks rekürrensi
	Fotosensitif erüpsiyon

tedbirler yardımcı olur.[1] PUVA'nın indüklediği eritem PUVA tedavisinin en sık görülen akut yan etkisidir.[12] Yapılan iki büyük çalışmada, PUVA tedavisine eşlik eden eritem sıklığı %32.3-48 bulunmuştur.[16,17] Eritem 24-36 saatte başlar, 48-72 saatte pik yapar ve 1 hafta veya daha fazla sürebilir. Gelişebilecek belirgin fototoksisiteyi önlemek için PUVA tedavisi sürecinde uzun süre güneş maruziyetinden kaçınma, açık havada yüksek UVA korumalı güneş gözlüğü takma, geniş spektrumlu gün perdesi uygulama ve fotokoruyucu giysilerin giyilmesi gerekmektedir.[1-8] Eritem UVA'nın biyolojik etkisi olarak ortaya çıkabilmekle birlikte ağırlıklı olarak UVB'de görülmektedir (Resim 1).[1-5,10-15]



Resim 1. PUVA tedavi sonrasında tüm gövdede yaygın bir eritem ve deskuamasyon gelişimi.

Pruritus

Hafif kaşıntı sık görülür ve genellikle deri kuruluğu ile ilişkilidir. Şiddetli kaşıntı (PUVA kaşıntısı) sıklıkla eritem ile ilişkilidir ve derin ve yanıcı kaşıntı olarak tarif edilir. PUVA kaşıntısı eritem olmadan da oluşabilir. Genellikle kolların dış kısmı, uyluk, kalça ve göğüslerde başlar. Hastaların %25'inde gözlenir. Sıklıkla hafif ve geçici olmakla birlikte bazen şiddetli ve dayanılmaz olabilir, 2 hafta içerisinde kendiliğinden geriler.[5]

PUVA kaşıntısı bu tedavinin bir subakut yan etkisidir ve fototoksisite belirtisidir.[1-3,7] Ağır vakalarda bu ve diğer subakut fototoksisite belirtileri kaybolana kadar (1-3 hafta) tedaviyi durdurmak gerekir. Ardından biraz azaltılmış UVA dozunda (%10-30) tedaviye devam edilebilir. Kapsamlı eritem ve kaşıntı için steroid olmayan anti-inflamatuvar ilaçlar ve topikal kortikosteroidler gerekebilir.[1,2,12] Bir olguda gabapentin kullanımı faydalı bulunmuştur.[18]

PUVA Ağrısı

Yanma ve batma tarzında aralıklı ve şiddetli bir ağrı şeklindedir. Yaygın veya dermatomal olabilir. Fototoksik reaksiyonla ilgisi yoktur. PUVA ağrısı nadir görülür ve mekanizması bilinmemektedir. Tedavinin 4.-8. haftasında gelişir, sıklıkla tedavinin devamına rağmen birkaç haftada kendiliğinden kaybolur.[1-4,19]

Subakut Fototoksisite

Subakut fototoksisite bulguları şiddetli kaşıntının ve yanmanın eşlik ettiği yaygın skuamlı eritem olarak tanımlanmaktadır ve tedavinin herhangi bir aşamasında meydana gelebilir. Hatta UVA dozu sabitken de gelişebilir. Işığın temas ettiği dış kısımlarda daha belirgin ortaya çıkarken diğer yerler korunur. Semptomlar geçene kadar PUVA tedavisi kesilir ve nemlendiriciler, serin banyo ve antipruritik ilaçlar kullanılmaktadır. Sonrasında son kullanılan doz yüzde 10 ila 30 azaltılarak başlanır ve tolere edilebilen dozlara kadar kademeli olarak arttırılır.[1-3]

Bulantı ve Kusma

Oral psoralen UV ile verilmeden de sistemik yan etkilere neden olabilmektedir. Bulantı ve kusma sık gözlenen yan etkilerdir ve ilacın serum düzeyi ile ilişkilidir. 8-metoksipsoralen (MOP) ile gastrointestinal yan etkiler 5-MOP'a göre daha yüksek bir oranda bulunur ve hastaların yaklaşık %12-30'unda görülür, bazen tedavinin kesilmesini gerektirebilir. 5-MOP ile akut gastrointestinal yan etkiler hemen hiç görülmez.

Bulantıyı azaltmak için yapılacak ilk adım 8-MOP'un yağlı yemeklerle birlikte oral olarak alınmasını tavsiye etmektir. Yağlı gıdalar ilacın emilim hızını yavaşlatıp emilimini azalttığı için bulantı hissini hafifletir veya ortadan kaldırabilir. İlacı 15 dakika arayla bölünmüş dozlarda vermek veya ilacın dozunu azaltmak hastayı rahatlatabilmektedir. Hasta bunlara rağmen ilacı tolere edemezse bir antiemetik ile birlikte verilebilir.[1,5,12]

Ödem ve Yanık Bülleri

PUVA tedavisi sırasında ödem, bül ve güneş yanığına benzer reaksiyon gelişebilir. Bu durumda seans atlanmalı ya da bir sonraki doz azaltılmalıdır. Steroid olmayan anti-inflamatuvar ilaçlar, topikal ve/veya sistemik kortkosteroidler semptomları yatıştırmak için gerekebilir, ancak erken dönemde verilmelidir. Soğuk kompres ve nemlendiriciler faydalı olabilir (Resim 2, 3).[1-3]



Resim 2. Önceki tedavilerde kapalı olan alanları açılması sonrasında yüksek doz UV maruziyeti ile gelişen eritem, vezikül ve büllerin gerilemesi ile oluşan deskuamasyon ve pigmentasyon görülmekte.

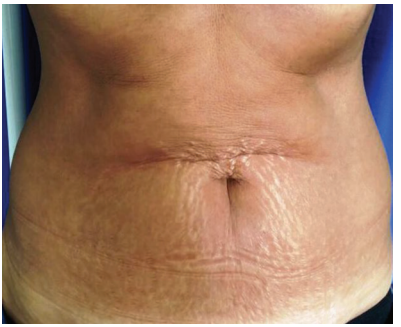

Resim 3. Tedavi sonrasında gövdede gelişen pigmentasyon artışı.

Aşırı Pigmentasyon

Özellikle deri fototipi 3 ve üzeri hastalarda ortaya çıkmakta ve tedavinin etkinliğini azaltmaktadır (Resim 4).[2]



Resim 4. PUVA tedavi sonrasında tırnak plağında gelişen pigmentasyon artışı.

Makülopapüler Erüpsiyon

Hastaların %8'inde tedavinin erken dönemlerinde azalıp kaybolan zararsız görünüşlü, asemptomatik, makülopapüler ve intertrijinöz erüpsiyonların geliştiği bildirilmiştir.[1,2,5,12,20]

Hepatotoksisite

Psoralenler ile nadir görülür. Oluştuğunda ise muhtemelen önceden var olan karaciğer disfonksiyonu ile ilişkilidir.[12,21-23]

Santral Sinir Sistemi Bozuklukları

PUVA tedavisinin yaygın bir yan etkisidir ve birçok hastayı etkiler. Çoğu psoralene bağlı sinirlilik, baş ağrısı, baş dönmesi, uykusuzluk, hiperaktivite, anksiyete ve hafif depresyon gibi şikayetleri içerir.[1,2,5,19]

Göz Komplikasyonları

Göz koruması iyi yapılmadığı zaman konjonktival hiperemi, azalmış lakrimasyon ve olası lens opasitesi bildirilen göz komplikasyonlarıdır. Bu komplikasyonların gelişimini önlemek açısından tedavi öncesi oftalmolojik değerlendirme ve iyi bir göz koruması yapılmalıdır. PUVA maruziyeti sırasında ve sonrasında 12 saat göz koruması konjonktiva ve korneanın akut inflamasyonunu önlemek için gereklidir.[1,2,12,24-28]

Friksiyon Bülleri

Fototerapi sırasında minör travmayı takiben büller gelişebilir. Bu aşırı doz UVA veya psoralen ile ilişkilidir. Başlıca akral bölgelerde görülür ve günler içerisinde kendiliğinden geriler.[5]

Fotodermatozların Tetiklenmesi

Polimorf ışık erüpsiyonu, diskoid, subakut ve sistemik lupus eritematozus ve kronik aktinik dermatoz gibi ışık ile ilişkili deri hastalıkları tedavi sırasında alevlenebilir ya da ilk kez ortaya çıkabilir.[1,2,5,13,19] Ayrıca akne benzeri döküntülere yol açmaktadır.[13]

İnfeksiyonlar

PUVA tedavisi sırasında herpes simpleks infeksiyonu reaktivasyonu bazen de folikülit gelişebilmektedir.[5,19]

Diğer Akut Yan Etkiler

PUVA tedavisi pemfigus ve pemfigoid gibi hastalıkları başlatabilir veya alevlendirebilir.[1,29,30] Fototerapi ile likenoid döküntü, akne ya da seboreik dermatite benzer fasiyal dermatit, polimorf ışık reaksiyonu benzeri döküntü, akneiform erüpsiyonlar ve hemorajik telenjiektazi vakaları bildirilmektedir.[5,19,30-33]

Metoksipsoralenlere bağlı allerjik reaksiyonlar çok nadir görülür. Ancak allerjik astım ve bronşiyal irritasyonla birlikte ilaç ateşi ile 5 ve 8-MOP'a bağlı gelişen anafilaksi olguları bildirilmiştir.[19,34,35] PUVA geçici tırnak pigmentasyonu[36] (Resim 4), onikolizis, subungual hemoraji ve yüzde hipertrikozise yol açabilir.[1-3,5,31] Fotoonikoliz ve subungual hemoraji tırnak yatağındaki akut fototoksisitenin geç belirtileridir.[1-3]

İlaç Etkileşimleri

Işığa duyarlandırıcı ilaçların ve gıdaları alınması fototoksik reaksiyonlara neden olabilir. Özellikle fenotiyazin, florokinon, tiazid, amiodaron, sülfonamid, antifungaller ve tetrasiklin gibi fotosensitizan ilaçların fototerapi sırasında kullanılıp kullanılmadığı iyi sorgulanmalıdır.[19,37] Kereviz sapı, yabani havuç veya incir gibi fotosensitizan içeren bazı bitkiler tedavi süresince alınmamalıdır. Psoralenler, antikoagulanlarla birlikte kullanılmamalıdır.[5,19] Topikal preparatlardan özellikle antralin ve katran PUVA'nın etkisini güçlendirerek akut fototoksik eriteme neden olur (Tablo 2).[2]

Tablo 2. Psoralenin ilaç etkileşimleri
Arsenik trioksit
Antralin
Bakteriostatik sabunlar
Kömür katranı ve kömür katranı içeren ürünler (jel, sabun, şampuan)
Griseofulvin
Nalidiksik asit
Metilen mavisi, toluen mavisi, rose bengal veya metil orange gibi renklendirici boyalar
Amiodaron
Sülfonamidler
Diüretikler; klorotiyazid, hidroklorotiyazid, klortalidon, indapamid, metolazon vb.
Florokinolonlar; lomefloksasin, sparfloksasin, siprofloksasin, gemifloksasin, levofloksasin, moksifloksasin, ofloksasin, norfloksasin, vb.
Tetrasiklinler; doksisiklin, minosiklin, tetrasiklin
Fenotiyazinler; klorpromazin, flufenazin, perfenazin, proklorperazin, prometazin, tioridazin, trifluoperazin
Antikoagülanlar
Vitamin ve bitkisel ürünler
Kereviz sapı, yabani havuç veya incir gibi fotosensitizan içeren bazı bitkiler

Hamilelik ve Emzirme

PUVA hamilelikte mutajenik özelliklere sahip olduğundan önerilmez. Psoralenin alınımından sonra 24 saat içerisinde bebeğe anne sütü verilmemelidir.[1-5]

PUVA Tedavisinin Uzun Dönem (Geç) Yan Etkileri

Uzun dönem yan etkileri içerisinde fotoyaşlanma, lentigo (Resim 5), pigmentasyon kaybı, kırışıklık ve aktinik keratoz oluşumu bulunmaktadır (Tablo 3).[1]

Tablo 3. PUVA tedavisinin uzun dönem (Geç) yan etkileri[1]
Fotoyaşlanma
Melanom dışı deri kanserleri
Melanom

Fotoyaşlanma

Fototerapi deride klinik, histolojik, yapısal ve fonksiyonel değişikliklere yol açar.[1-5,19,38] Uzun süreli PUVA tedavisinin deride yaşlanmaya neden olduğu ve derinin incelmesini



Resim 5. PUVA lentigoları uzun süreli tedaviler sonrasında gelişmektedir.

hızlandırdığı gösterilmiştir.[1-8,39,40] Derinin fotoyaşlanması, tedaviye uzun süreli maruz kalan deri fototipi 1'den 4'e kadar olan tüm hastalarda meydana gelmektedir. Çoğu hasta için en önemli yan etkidir. Derinin fototoksik hasarlanması, kümülatif DNA hasarıyla sonuçlanır.[3,4,8] UVA daha derine penetre olması nedeniyle dermal değişikliklere yol açar. Klinik olarak deride kırışıklık, kuruluk, kabalaşma, telenjiyektaziler, çizgilerin belirginleşmesi, sararma, PUVA lentigoları veya lekeleri, derinin gerginliğinde azalma ve komedonları içeren görünüm ve derinin yapısındaki çeşitli değişiklikler kronik fotoyaşlanma spektrumunun bir parçasını oluşturur (Resim 6). Histolojik olarak epidermiste hiperkeratoz, akantoz, melanozis ve fokal epidermal distrofi ile keratinosit ve melanositlerin sayı ve boyutlarında değişiklikler, dermiste ise elastik liflerde parçalanma, kolajenin bazofilik dejenerasyonu ve azalması, atrofi, perivasküler amorf materyal birikimi gözlenir. Fotoyaşlanma değişiklikleri PUVA tedavisi durdurulduğunda kısmen geri dönüşümlüdür.[1-5,41]

Melanom Dışı Deri Kanserleri

Uzun dönem yüksek kümülatif doz PUVA'ya maruz kalan hastalarda melanom dışı deri kanseri riskinin doza bağlı olarak arttığı ve riskin 200 seanstan fazla tedavi alan hastalarda daha belirgin olduğu gösterilmiştir. Hem DNA hasarı ve hem de tedaviye bağlı gelişen immünsüpresyon PUVA kaynaklı deri karsinojenitesinden sorumlu tutulmaktadır. Beyaz ırkta bu risk daha fazladır.[1,2,15,42-44]

PUVA tedavisi alan yaklaşık 1400 hastanın bulunduğu çok merkezli bir çalışmada, hastaların yaklaşık üçte birinde SHK geliştiği, bazal hücreli karsinom ve keratoakantomalarda ise küçük artışlar olduğu tespit edilmiştir.[45,46]

Melanom dışı deri kanserlerinin gelişimi PUVA tedavisi tamamlandıktan birkaç dekat sonra gelişmektedir. Kanser gelişimini erken saptamak için hastalara yıllık kontrollerle izlem önerilmektedir. ABD'de çok merkezli bir çalışmada erkek genital SHK riskinde artış saptanmış,[47] ancak bu diğer çalışmalarda bildirilmemiştir. Daha önce PUVA tedavisi alan hastalarda, siklosporin tedavisi deri kanseri gelişme riskini daha da artırmaktadır.[2,48]

Melanoma

PUVA melanom ilişkisi tartışmalı olup risk artışı olduğu yönünde yayınlara karşılık risk artışının olmadığı yönünde yayınlar da mevcuttur.[14,49-53] Yakın zamanda PUVA tedavisi alan hastalarda melanom görülme sıklığında artış tespit edilmiştir. İnsidanstaki bu artış PUVA tedavisinden sonra ilk 15 yıl içerisinde ortaya çıkmaktadır. Melanom riski de öncelikle 250'den fazla tedavi alan hastalarda artmaktadır.[1,53] PUVA tedavisi sonrası melanom gelişimi izole olgu bildirimleri şeklindedir.[54-59] Buna karşılık çalışmalarda kanıtlanamamıştır.[60-68]

Fotosensitif hastalık öyküsü olan, fotosensitif ilaç kullanan, melanom öyküsü olan, melanom için çoklu risk faktörleri bulunan, atipik nevusu olan, birden fazla melanom dışı deri kanseri olan veya organ nakli sonucu bağışıklık sistemi baskılanmış olan hastalar fototerapi veya fotokemoterapi başlamadan önce dikkatle taranmalıdır. Deri fototipi I ve II olan hastalar kolayca yanık oluşturma eğiliminde olduğundan dikkatli olunmalıdır. Arsenik alımı veya iyonlaştırıcı radyasyon tedavisi öyküsü olan hastalar ve kabinde oluşan ısıya veya uzun süre ayakta durmaya engel önemli bir tıbbi durumu olan hastalarda dikkatli olunmalıdır. Ayrıca psoralenin toksik seviyelerine yol açacak derecede ağır karaciğer hastalığı olan hastalar ve öncesinde siklosporin veya metotreksat kullanmış hastalar da dikkatle incelenmelidir.[15,37,69]

Tedaviye başlamadan önce ve sonrasında yıllık deri kanseri, premalign lezyonlar ve aktinik hasar için tam bir dermatolojik muayene yapılmalıdır.[37] Hastaların deri kanseri belirtilerini erken tanıma amaçlı eğitilmeleri de oldukça önemlidir.

Diğer Uzun Dönem Yan Etkiler

Özellikle katarakt ve immünsüpresyon hakkında endişe duyulmuştur, ancak erken katarakt oluşumu riski yalnızca deneysel olarak gösterilmiştir.[12,24-27] Çok merkezli bir çalışmada 25 yıllık izlem sonrası katarakt insidansında artış tespit edilememiştir. Bunun da göz korumasının etkin yapılmasına bağlı olduğu düşünülmüştür.[70]

Laboratuvar

Uzun dönem PUVA tedavisi alan birçok çalışmada hastalardaki laboratuvar verileri incelendiğinde önemli anormal bulgulara rastlanmamıştır. Hayvan deneylerinde yüksek doz 8-MOP ile karaciğer toksisitesi görülmekle beraber klinikte hafif enzim yüksekliği dışında ciddi karaciğer hasarı bildirilmemiştir. Ayrıca klinik olarak göz ardı edilebilecek kadar hafif derecede BUN ve kreatinin yüksekliği olabileceği bildirilmiştir. Başka bir çalışmada da PUVA ile antinükleer antikor oluşumu arasında bağlantı olabileceği bildirilmiş, fakat geniş çaplı üç çalışmada bu ilişkilendirme gösterilmemiştir.[1-3,6]

PUVA Tedavisinin Kontrendikasyonları

PUVA tedavisi için kesin ve rölatif kontrendikasyonlar Tablo 4'te gösterilmiştir. Laktasyon psoralenin anne sütüne geçmesinden dolayı kontrendike olup anne için PUVA tedavisi gerekli ise emzirmenin durdurulması gerekmektedir. Rölatif kontrendikasyonların varlığında PUVA tedavisi gerekli ise dikkatli bir şekilde uygulanmalıdır. Ayrıca hasta ışığa

Tablo 4. PUVA tedavisinin kontrendikasyonları[1,2,12]	
Kesin Kontrendikasyonlar	**Rölatif Kontrendikasyonlar**
Pemfigus ve pemfigoid Fotosensitivite ile birlikte SLE Kseroderma pigmentozum Gorlin sendromu Herediter displastik nevus sendromu Laktasyon Psoralene karşı idiyosenkrazik reaksiyon	Fotosensitivite/fotosensitif ilaç alımı Önceki iyonize radyasyon veya arsenik maruziyeti Özgeçmiş ve/veya soygeçmişte melanom öyküsü Özgeçmişte kronik fotohasarlanma veya melanom dışı deri kanseri Gebelik Ciddi kardiyolojik, karaciğer veya böbrek hastalığı Erken yaş (16 yaş öncesi)
Gebelik Kategorisi: Kategori C	
SLE: Sistemik lupus eritematozus	

duyarlandırıcı herhangi bir ilaç alıyorsa dikkat edilmelidir. Güçlü fototoksik maddeler söz konusu olduğunda UVA dozunun azaltılması gereklidir. Dozun %25 azaltılması genellikle yeterli olmaktadır. Bu fotosensitizan maddeler içerisinde tiyazid, fenotiyazin, sülfonamid, tetrasiklin, doksisiklin ve florokinolon, özellikle de lomefloksasin ve sparfloksasin bulunmaktadır. Topikal antralin ve katran da fotoduyarlandırıcı olarak etkiyi ve yan etkiyi güçlendirir.[1,2,12]

PUVA tedavisi için Türk Dermatoloji Fototerapi Grubu tarafından önerilen dikkat edilmesi gereken noktalar Ek 1'de belirtilmiştir.[71]

UVB Tedavisinin Yan Etkileri ve Kontrendikasyonları

Günümüzde UVB fototerapisi olarak etkinliğinin yüksek olması ve yan etkilerinin daha az gelişmesi nedeniyle büyük çoğunlukla dar bant UVB kullanılmaktadır.

UVB Tedavisinin Erken Dönem Yan Etkileri

UVB fototerapisinin kısa dönem (akut) yan etkileri içerisinde eritem, deri kuruluğu, kaşıntı, kabarıklık ve rekürren herpes simpleks ataklarında artış bulunmaktadır (Tablo 5) (Resim 6). Eritem kısa dönemde ana problemdir ve destekleyici önlemler ile tedavi edilmelidir. UVB eriteminin şiddetini veya seyrini değiştirecek hiçbir özel ajan bulunmamaktadır.[1,3-5,7,10-15,19,72]

UVB Tedavisinin Uzun (Geç) Dönem Yan Etkileri

Uzun dönem (kronik) yan etkiler içerisinde ise yaşlanma ve fotokarsinogenez olasılığı bulunmaktadır. DNA hasarının etki spektrumlarına bakıldığında melanom dışı deri kanseri ve eritem 290-300 nm'de pik yapar ve 300-325 nm arasında hızla düşmektedir. Dar bant UVB fototerapi güvenirliğini ortaya koyan uzun dönemli prospektif çalışma bulunmamaktadır. Bu yüzden fotoyaşlanma ve deri kanseri riskleri bilinmemektedir.[1,72,73] Psoriasis hastalarında PUVA ve dar bant UVB tedavisi ile kanserojen risk ilişkini ortaya koyan sistematik bir derlemede dar bant UVB tedavisinin deri kanseri riskini arttırmadığı ileri sürülmektedir.[74]



Resim 6. Herpes reaktivasyonu

Tablo 5. UVB Fototerapisinin akut ve kronik dönem yan etkileri[1,2]	
Akut (kısa) dönem	Kronik (uzun) dönem
Deri	Lentigolar
Eritem	Fotoyaşlanma
Pruritus	Aktinik Keratoz
Subakut fototoksisite	Melanom dışı deri kanserleri
Bül oluşumu (lezyonda)	Melanoma (?)
Polimorf ışık erüpsiyonu	
Mukoza	
Blefarit	
Konjonktivit	
İnfeksiyon	
Rekürren herpes labialis	
Otoimmün Hastalıklar	
Lupus eritematozus	
Pemfigus	
Pemfigoid	

Genel görüş bu olumsuz etkinin PUVA tedavisine göre daha az olduğu yönündedir.[1,73] Dar bant UVB ile deri kanseri riskini değerlendirmek için uzun süreli geniş çalışmalara ihtiyaç bulunmaktadır.[72]

UVB Tedavisinin Kontrendikasyonları

UVB fototerapisinin kontrendikasyonları Tablo 6'da belirtilmiştir. Hamilelik UVB tedavisi için kontrendikasyon oluşturmamaktadır.[1]

UVB fototerapisi için Türk Dermatoloji Fototerapi Grubu tarafından önerilen dikkat edilmesi gereken noktalar Ek 2'de belirtilmiştir.[75]

Ek 1. PUVA tedavisi için Türk Dermatoloji Fototerapi Grubu tarafından önerilen dikkat edilmesi gereken noktalar şunlardır:[71]
Tedavi öncesi hastalarda tam kan, karaciğer ve böbrek fonksiyonlarını değerlendiren tetkikler yapılmalıdır. Ayrıca ANA testi de istenmelidir.
On iki yaşından küçük, tanı konmuş veya bilinen fotosensitivite ve kolajen doku hastalığı öyküsü (lupus eritematozus, dermatomiyozit), displastik nevus sendromu, malign melanom, kseroderma pigmentozum, deri karsinomu öyküsü ve iyonizan radyasyona maruz kalma öyküsü varlığında kullanılmamalıdır. İmmünsüpresyon öyküsü, karaciğer hastalığı, böbrek hastalığı öyküsü, kardiyovasküler sistem hastalığı öyküsü ve fotosensitizan ilaç kullanımı sorgulanmalı, bu durumların varlığında fotokemoterapi yapılmasına karar verildiyse bunlarla ilglili oluşabilecek yan etkiler açısından hastalar bilgilendirilmeli ve yakından izlem yapılmalıdır.
PUVA tedavisinin potansiyel yan etkileri ve uzun dönem riskleri açısından hastalar bilgilendirilmeli ve aydınlatılmış onam alınmalıdır.
Hastalara, hastalıklarına göre alacakları tedavinin uygulama şekli anlatılmalı, seans sayısı veya süresi ve tedavi başarı oranı konusunda ortalama bir rakam verilmelidir.
Tedavi günlerinde güneş altında bulunma hastaneye gelme ve gitme ile sınırlandırılmalıdır. Hastalara, tedaviden çıktıktan sonra ve tedaviye girmedikleri günlerde, güneş gören bölgelere güneşten koruyucu krem/losyon sürmeleri söylenmelidir.
Tedavi süresince yapay kaynaklarla (solaryum, UV, vb.) ek ışık uygulamaları yapılmamalıdır.
Tedavi öncesinde kokulu sabun, parfüm, kolonya gibi maddeler kullanılmamalıdır.
Tedaviye gelmeden önce vücut yüzeyi temiz olmalıdır.
Tedavi süresince gebe kalınmamalıdır. Gebelik durumunda ilgili hekime derhal bildirilmelidir.
Tedavi öncesinde mevcut büyük ve atipik görünümlü nevüsler ve premalin lezyonlar kapatılmalıdır.
Kadınlarda meme başları kapatılmalıdır.
Tedavi sırasında genital bölge korunmalıdır. Erkeklerde genital bölge, atletik iç çamaşırı giyilerek korunmalıdır. Genital bölgenin de tedavi alması gerekiyorsa, bu bölgeye uygulama, doz artımı süresince her seans, sabit doza ulaşıldıktan sonra ise iki seansta bir yapılabilir.
Hasta, fotokemoterapi öncesi bazal göz muayenesi için göz hastalıkları bölümünce değerlendirilmelidir. Uzun süren tedavilerde 6 ayda bir kez göz kontrolü yapılır. Hastalar, gözlük kullanımı konusunda bilgilendirilmeli, tedavi günlerinde gözlük takma açısından uyumsuzluk gösteren hastalar tedaviden çıkarılmalıdır.
Yüzünde lezyonu olmayan hastaların yüzleri, beyaz havlu veya UV opak maskelerle örtülebilir.
Uzun saçlı hastaların saçları, tedavi süresince sıkıca toplanmalıdır.

Tablo 6. UVB fototerapisinin kontrendikasyonları[1,2]	
Kesin kontrendikasyonları	Rölatif kontrendikasyonları
Pemfigus ve pemfigoid	Fotosensitivite/fotosensitif ilaç alımı
Fotosensitivite ile birlikte SLE	Öz ve soygeçmişte melanom
Kseroderma pigmentozum	Özgeçmişte kronik fotohasarlanma veya deri kanseri
SLE: Sistemik lupus eritematozus	

Ek 2. UVB fototerapisi için Türk Dermatoloji Fototerapi Grubu tarafından önerilen dikkat edilmesi gereken noktalar şunlardır:[75]
Tanı konmuş, bilinen fotosensitivite ve kolajen doku hastalığı öyküsü (lupus eritematozus, dermatomiyozit), displastik nevus sendromu, malign melanom, kseroderma pigmentozum, deri karsinomu öyküsü ve iyonize radyasyona maruz kalma öyküsü varlığında bu tedavi uygulanmamalıdır. İmmünsüpresyon, kardiyovasküler sistem hastalığı öyküsü ve fotosensitizan ilaç kullanımı mutlaka sorgulanmalıdır. Böyle bir durumun varlığında fototerapi dikkatle kullanılmalıdır.
Tedaviye uyum sağlayabilecek her yaş grubundaki hastaya fototerapi uygulanabilir.
Tedavi öncesi hastalarda ANA testi yapılmalıdır.
UVB tedavisinin yan etkileri ve potansiyel uzun dönem riskleri açısından hastalar bilgilendirilmeli ve aydınlatılmış onam alınmalıdır.
Hastalara, hastalıklarına göre alacakları tedavinin uygulama şekli anlatılmalı, seans sayısı veya süresi ve tedavi başarı oranı konusunda ortalama bir rakam verilmelidir.
Tedavi günlerinde güneş altında bulunma, hastaneye gelme ve gitme ile sınırlandırılmalıdır. Hastalara, tedaviden çıktıktan sonra ve tedaviye girmedikleri günlerde, güneş gören bölgelere güneşten koruyucu krem/losyon sürmeleri söylenmelidir.
Tedavi süresince yapay kaynaklarla (solaryum, UV, vb.) ek ışık uygulamaları yapılmamalıdır.
Tedavi öncesinde kokulu sabun, parfüm, kolonya gibi maddeler kullanılmamalıdır.
Tedaviye gelmeden önce vücut yüzeyi temiz olmalıdır.
Tedavi öncesinde mevcut büyük ve atipik görünümlü nevüsler ve premalin lezyonlar kapatılmalıdır.
Kadınlarda meme başları kapatılmalıdır.
Tedavi esnasında genital bölge korunmalıdır. Erkeklerde genital bölge, atletik iç çamaşırı giyilerek korunmalıdır. Genital bölge tedavi gerektiriyorsa, bu bölgeye uygulama, doz artımı süresince her seans, sabit doza ulaşıldıktan sonra ise iki seansta bir yapılabilir.
Yüzünde lezyonu olmayan hastaların yüzleri, beyaz havlu veya UV opak maskelerle örtülebilir.
Uzun saçlı hastaların saçları, tedavi süresince sıkıca toplanmalıdır.

UVA1 Tedavisinin Yan Etkileri ve Kontrendikasyonları

UVA1 Tedavisinin Yan Etkileri

UVA1 fototerapisinde şiddetli akut yan etkiler bildirilmemiştir. Bildirilen yan etkileri içerisinde yoğun bronzlaşma, eritem, kaşıntı, ürtiker, hassasiyet, yanma hissi, polimorf ışık erüpsiyonu, egzema herpetikum ve bakteriyel süperinfeksiyon bulunmaktadır. Hafif yan etkiler sıktır ve aşırı hiperpigmentasyon, eritem, kserozis ve kaşıntı en yaygın görülenlerdir. Ayrıca fotodermatozlar veya herpes infeksiyonu aktivasyonu indüklenebilir. UVA1 fototerapisinin uzun dönem yan etkileri halen araştırılmaktadır. Fotoyaşlanma ve fotokarsinogenez etkilerinin olduğu ileri sürülmektedir. UVA1'in siklobutan pirimidin dimerlerinin oluşumu ile DNA hasarına neden olduğu kabul edilmesine rağmen karsinojenik potansiyeli insanlarda henüz tespit edilememiştir.[76,77]

UVA1 Fototerapisi Kontrendikasyonları

UVA1, fotosensitif hastalıklarda (Kseroderma Pigmentozum, porfiri, vb.) melanom ve melanom dışı deri kanseri olan hastalarda, radyoterapi alan hastalarda ve uzun süre immünsüpresif

tedavi gören hastalarda (örneğin, organ naklinden sonra) kontrendikedir. Azatiyopürin ile ilişkili UVA sensitizasyon ve fotokarsinojenik potansiyel iyi tanımlanmıştır.[76,77]

UVA1 fototerapisi, UVA sensitif fotodermatozlarda veya fotosensitif atopik dermatit veya fotoduyarlandırıcı ilaç alan hastalarda kullanılmamalıdır. UVA1 tedavisinin etkinliği ve uzun vadeli güvenliği değerlendirilmemiştir, bu nedenle 18 yaşından küçük hastalarda dikkatle kullanılmalıdır. UVA1 fototerapi alan hastalar ömür boyu düzenli deri muayeneleri ile izlenmelidir. Deri kanseri, premalign lezyonlar ve aktinik hasar için tam bir deri muayenesi tedaviye başlamadan önce ve sonrasında yıllık yapılmalıdır.[77]

Hedeflenmiş Fototerapinin Yan Etkileri ve Kontrendikasyonları

Hedeflenmiş fototerapi, tüm vücut UV radyasyonu ile karşılaştırıldığında daha az toksisiteye, daha az tedavi seansına ve daha düşük kümülatif UV dozlarına sahiptir.[78] Hedeflenmiş fototerapide genellikle dar bant UVB'den daha yüksek dozlar kullanılır. Hedeflenmiş fototerapinin kısa dönem yan etkileri hiperpigmentasyon, eritem ve bülü içermektedir. Uzun dönemde klinik olarak kanıtlanmamış olmakla birlikte, gelecekte hedeflenmiş fototerapi sonrası deri kanseri sıklığında artış mümkün görülmektedir. Hedeflenmiş fototerapi uygulamalarında deri karsinogenezi için uzun dönem izlem gereklidir. Deneysel olarak kullanılan bazı filtrelerin DNA hasarı oluşumunu azalttığı gösterilmiştir.[79]

Fotodinamik Tedavinin Yan Etkileri ve Kontrendikasyonları

Fotodinamik tedavi (FDT) için risk faktörleri esas olarak tedavi edilen alanın boyutu ve yeri (geniş alan, iyi innervasyon alanları, hassas deri tipleri, önceden var olan inflamasyon) ile ilişkilidir. FDT sırasında en sık görülen yan etki ışığa maruz kalma sırasında yanma, batma ya da daha az sıklıkla kaşıntı ve şiddetli ağrıdır. Bu belirtiler ışık maruziyeti sonlandırıldığında genellikle hızla azalır. Hastaların çoğu analjezik veya anesteziğe gerek olmadan FDT'yi iyi tolere ederler. Sistemik steroid olmayan anti-inflamatuvar ilaçların FDT ağrısına etkisi azdır.[3,80,81]

Fototoksik reaksiyon hastaların çoğunda eritem, ödem, kurutlanma, vezikülasyon veya erozyon ile karakterizedir. Bu durum normal ve lezyonların tedavisi için tercih edilen bir fototoksik reaksiyon olarak kabul edilir. Genellikle eritem ve ödem sadece bir kaç gün sürer, ama bazen 7-10 günde sonlanır. Eritem ve ödemi genellikle peeling takip etmektedir. Tüm belirtilerin iyileşmesi 2-6 hafta sürmektedir. Fototoksik reaksiyonun şiddeti hastadan hastaya hatta lezyondan lezyona değişiklik gösterebilmektedir. Hasta topikal uygulamadan sonra ilk 2 gün boyunca güneşe veya güçlü yapay ışıklara maruz kalırsa fototoksik reaksiyon büyük oranda artar ve oldukça şiddetli olabilir.[3,80,81]

FDT sonrasında hipo veya hiperpigmentasyon şeklinde pigmentasyon bozukluğu meydana gelebilmektedir. Hiperpigmentasyon riski tedaviden sonraki günlerde UV maruziyetini engelleyerek azaltılabilir.[3,80,81] FDT ile allerjik kontakt dermatit ve ağır ürtiker olguları da bildirilmiştir.[82]

Deri hipersensitivitesi olanlarda, porfiri, bilinen porfirin allerjisi veya ALA veya MAL preperatlarının herhangi bir komponentine karşı hassasiyeti olan hastalarda FDT kontrendikedir. ALA ve MAL'ın her ikisi de gebelikte C kategorisindedir.[3,80,81]

Kaynaklar

1. Morison WL, Richard EG. PUVA photochemotherapy and other phototherapy modalities. in: Wolverton SE, editor. Comprehensive Dermatologic Drug Therapy. 3rd edition, Elsevier Saunders, London, 2013, 279-91.
2. Richard EG, Morison WL. Psoralen plus ultraviolet A (PUVA) photochemotherapy. http://www.uptodate.com/contents/psoralen-plus-ultraviolet-a-puva-photochemotherapy#H31513778 2015.
3. Honigsmann H, Szeimies RM, Knobler R. Photochemotherapy and photodynamic therapy. In: Goldsmith LA, Katz SI, Gilchrist BA, Paller AS, Leffell DJ, Wolff K, editors. Fitzpatrick's Dermatology in Genereal Medicine. 8th edition. McGraw Hill, New York, 2012, 2851-68.
4. Grimes DR. Ultraviolet radiation therapy and UVR dose models. Med Phys 2015; 42: 440-55.
5. Öztürk G. Foto(kemo)terapinin Erken ve Geç Yan Etkileri. Turkderm 2010; 44: 86-90.
6. Ceyhan AM, Yıldırım M. PUVA Tedavisi. SDÜ Tıp Fak Derg 2004; 11: 30-3.
7. Osório F, Magina S. Phototherapy and Photopheresis; Old and New Indications. Expert Rev Dermatol 2011; 6: 613-23.
8. Breathnach SM, Smith CH, Chalmers RJG, et al. Systemic therapy. Rook's textbook of dermatology. In: Burns T, Breathnach S, Cox NM, Griffiths C, editors. 8th edition. Oxford, Blackwell science, 2010, 1-53.
9. Maleki M, Yazdanpanah MJ, Hamidi H, et al. Evaluation of PUVA-Induced Skin Side Effects in Patients Referred to the Imam Reza Hospital of Mashhad in 2005-2007. Indian J Dermatol 2014; 59: 209.
10. Matsumura Y, Ananthaswamy HN. Toxic effects of ultraviolet radiation on the skin. Toxicol Appl Pharmacol 2004; 195: 298-308.
11. Schneider LA, Hinrichs R, Scharffetter-Kochanek K. Phototherapy and photochemotherapy. Clin Dermatol 2008; 26: 464-76.
12. Kostovic K, Situm M, Nola I. Phototherapy (UVB) and Photochemotherapy (PUVA) for psoriasis. Acta Dermatovenerol Croat 2002; 41: 103-12.
13. Boztepe G. Fotorerapi. Turkiye Klinikleri J Dermatol-Special Topics 2008; 1: 63-7.
14. Hapa A, Karaduman A. Foto(kemo)terapi ve Koruyucu Hekimlik. Türkiye Klin J Dermatol-Special Topics 2010; 3: 129-32.
15. İlknur T. Psoriyazis Tedavisinde Fototerapi ve Fotokemoterapi. Türkiye Klin J Dermatol-Special 44 Topics 2012; 5: 43-50.
16. Henseler T, Wolff K, Hönigsmann H, et al. Oral 8-methoxypsoralen photochemotherapy of psoriasis. The European PUVA study: a cooperative study among 18 European centres. Lancet 1981; 1: 853-7.
17. Reuther T, Gruss C, Behrens S, et al. Time course of 8-methoxypsoralen-induced skin photosensitization in PUVA-bath photochemotherapy. Photodermatol Photoimmunol Photomed 1997; 13: 193-6.
18. Zamiri M, Bilsland D. Treatment of bath PUVA-induced skin pain with gabapentin. Br J Dermatol 2004; 151: 516-7.
19. Laube S, George SA. Adverse effects with PUVA and UVB phototherapy. J Dermatolog Treat 2001; 12: 101-5.
20. Tanew A, Ortel B, Rappersberger K, et al. 5-Methoxypsoralen (Bergapten) for photochemotherapy. Bioavailability, phototoxicity, and clinical efficacy in psoriasis of a new drug preparation. J Am Acad Dermatol 1988; 18: 333-8.
21. Bjellerup M, Bruze M, Hansson A, et al. Liver injury following administration of 8-methoxypsoralen during PUVA therapy. Acta Derm Venereol 1979; 59: 371-2.
22. Freeman K, Warin AP. Deterioration of liver function during PUVA therapy. Photodermatology 1984; 1: 147-8.
23. Pariser DM, Wyles RJ. Toxic hepatitis from oral methoxsalen photochemotherapy (PUVA). J Am Acad Dermatol 1980; 3: 248-50.

24. Stern RS, Parrish JA, Fitzpatrick TB. Ocular findings in patients treated with PUVA. J Invest Dermatol 1985; 85: 269-73.
25. Boukes RJ, Bruynzeel DP. Ocular findings i n340 longterm treated PUVA patients. Photodermatology 1985; 2: 178-80.
26. Cox NH, Jones SK, Downey DJ, et al. Cutaneous and ocular side-effects of oral photochemotherapy: results of an 8-year follow-up study. Br J Dermatol 1987; 116: 145-52.
27. Stern RS. Ocular lens findings in patients treated with PUVA. Photochemotherapy Follow-Up-Study. J Invest Dermatol 1994; 103: 534-8.
28. DePry J, Brescoll J, Szczotka-Flynn L, et al. Phototherapy-related ophthalmologic disorders. Clin Dermatol 2015; 33: 247-55.
29. Thomsen K, Schmidt H. PUVA-induced bullous pemphigoid. Br J Dermatol 1976; 95: 568-9.
30. Fryer EJ, Lebwohl M. Pemphigus vulgaris after initiation of psoralen and UVA therapy for psoriasis. J Am Acad Dermatol 1994; 30: 651-3.
31. Basko-Plluska J, Hönigsmann H, Ortel B. PUVA Therapy. In: Hamblin MR,Huang YY, editors. Handbook of Photomedicine Taylor and Francis Group, London, 2014, 197-203.
32. Fuji N, Urtsu N, Hamakawa M, et al. Chronic actinic dermatitis developed during phototherapy for psoriasis. Photodermatol Photoimmunol Photomed 2002; 18: 157-9.
33. Perez-Garcia M, Fernandez-Jorge B, Almagro M, et al. Hereditery haemorragic telangiectasia induced by PUVA therapy. Eur J Dermatol 2007; 17: 250-1.
34. Legat FJ, Wolf P, Kranke B. Anaphylaxis to 5-methoxypsoralen during phtochemotherapy. Br J Dermatol 2001; 145: 821-2.
35. Park JY, Rim JH, Choe YB, et al. Anaphylaxis to 8-methoxypsoralen during phtochemotherapy. Photodermatol Photoimmunol Photomed 2003; 19: 37-8.
36. Ledbetter LS, Hsu S. Melanonychia associated with PUVA therapy. J Am Acad Dermatol 2003; 48(suppl 2): 31-2.
37. Menter A, Korman NJ, Elmets CA, et al. Guidelines of care for the management of psoriasis and psoriatic arthritis: Section 5. Guidelines of care for the treatment of psoriasis with phototherapy and photochemotherapy. J Am Acad Dermatol 2010; 62: 144-35.
38. Stern RS. Actinic degeneration and pigmentary change in association with psoralen and UVA treatment: a 20-year prospective study. J Am Acad Dermatol 2003; 48: 61-7.
39. Ma W, Wlaschek M, Hommel C, et al. Psoralen plus UVA (PUVA) induced premature senescence as a model for stress-induced premature senescence. Exp Gerontol 2002; 37: 1197-201.
40. Sator PG, Schmidt JB, Honigsmann H. Objective assesment of photoageing effects using high-frequency ultrasound in PUVA-treated psoriasisi patients. Br J Dermatol 2002; 147: 291-8.
41. Rhodes AR, Harrist TJ, Momtaz-T K. The PUVA-induced pigmented macule: a lentiginous proliferation of large, sometimes cytologically atypical, melanocytes. J Am Acad Dermatol 1983; 9: 47-58.
42. Stern RS, Thibodeau LA, Kleinerman RA, et al. Risk of cutaneous carcinoma in patients treated with oral methoxsalen photochemotherapy for psoriasis. N Engl J Med 1979; 300: 809-13.
43. Stern RS, Laird N, Melski J, et al. Cutaneous squamous-cell carcinoma in patients treated with PUVA. N Engl J Med 1984; 310: 1156-61.
44. Nijsten TE, Stern RS. The increased risk of skin cancer is persistent after discontinuation of psoralen+ultraviolet A: a cohort study. J Invest Dermatol 2003; 121: 252-8.
45. Stern RS, Lange R. Non-melanoma skin cancer occurring in patients treated with PUVA five to ten years after first treatment. J Invest Dermatol 1988; 91: 120-4.
46. Stern RS, Laird N. The carcinogenic risk of treatments for severe psoriasis. Photochemotherapy Follow-up Study. Cancer 1994; 73: 2759-64.

47. Stern RS. Genital tumors among men with psoriasis exposed to psoralens and ultraviolet A radiation (PUVA) and ultraviolet B radiation. The Photochemotherapy Follow-up Study. N Engl J Med 1990; 322: 1093-7.
48. Marcil I, Stern RS. Squamous-cell cancer of the skin in patients given PUVA and ciclosporin: nested cohort crossover study. Lancet 2001; 358: 1042-5.
49. Morison WL, Baughman RD, Day RM, et al. Consensus workshop on the toxic effects of long-term PUVA therapy. Arch Dermatol 1998; 134: 595-8.
50. Lindelöf B. Risk of melanoma with psoralen/ultraviolet A therapy for psoriasis. Do the known risks now outweigh the benefits? Drug Saf 1999; 20: 289-97.
51. Forman AB, Roenigk HH Jr, Caro WA, et al. Long-term follow-up of skin cancer in the PUVA-48 cooperative study. Arch Dermatol 1989; 125: 515-9.
52. Chuang TY, Heinrich LA, Schultz MD, et al. PUVA and skin cancer. A historical cohort study on 492 patients. J Am Acad Dermatol 1992; 26: 173-7.
53. Stern RS, Nichols KT, Väkevä LH. Malignant melanoma in patients treated for psoriasis with methoxsalen (psoralen) and ultraviolet A radiation (PUVA). The PUVA Follow-Up Study. N Engl J Med 1997; 336: 1041-5.
54. Forrest JB, Forrest HJ. Case report: malignant melanoma arising during drug therapy for vitiligo. J Surg Oncol 1980; 13: 337-40.
55. Marx JL, Auerbach R, Possick P, et al. Malignant melanoma in situ in two patients treated with psoralens and ultraviolet A. J Am Acad Dermatol 1983; 9: 904-11.
56. Frenk E. Malignant melanoma in a patient with severe psoriasis treated by oral methoxsalen photochemotherapy. Dermatologica 1983; 167: 152-4.
57. Johnsen J. Melanoma and psoralens and ultraviolet A. J Am Acad Dermatol 1984; 11: 143.
58. Reseghetti A, Tribbia G, Locati F, et al. Cutaneous malignant melanoma appearing during photochemotherapy of mycosis fungoides. Dermatology 1994; 189: 75-7.
59. Wolf P, Schöllnast R, Hofer A, et al. Malignant melanoma after psoralen and ultraviolet A (PUVA) therapy. Br J Dermatol 1998; 138: 1100-1.
60. Reshad H, Cahalloner F, Pollock DJ, et al. Cutaneous carcinoma in psoriatic patients treated with PUVA. Br J Dermatol 1984; 110: 299-305.
61. Forman AB, Roenigk HH Jr, Caro WA, et al. Long-term follow-up of skin cancer in the PUVA-48 cooperative study. Arch Dermatol 1989; 125: 515-9.
62. Lindelöf B, Sigurgeirsson N, Tegner E, et al. PUVA and cancer: a large-scale epidemiological study. Lancet 1991; 338: 91-3.
63. Bruynzeel I, Bergman W, Hartevelt HM, et al. 'High single-dose' European PUVA regimen also causes an excess of non-melanoma skin cancer. Br J Dermatol 1991; 124: 49-55.
64. Chuang TY, Heinrich LA, Schultz MD, et al. PUVA and skin cancer. A historical cohort study on 492 patients. J Am Acad Dermatol 1992; 26: 173-7.
65. Lever LR, Farr PM. Skin cancers or premalignant lesions occur in half of high-dose PUVA patients. Br J Dermatol 1994; 131: 215-9.
66. McKenna KE, Patterson CC, Handley J, et al. Cutaneous neoplasia following PUVA therapy for psoriasis. Br J Dermatol 1996; 134: 639-42.
67. Lindelöf B, Sigurgeirsson B, Tegner E, et al. PUVA and cancer risk: the Swedish follow-up study. Br J Dermatol 1999; 141: 108-12.
68. Stern RS, Lunder EJ. Risk of squamous cell carcinoma and methoxsalen (psoralen) and UV-A radiation (PUVA). A meta-analysis. Arch Dermatol 1998; 134: 1582-5.
69. Matz H. Phototherapy for psoriasis: what to choose and how to use: facts and controversies. Clin Dermatol 2010; 28: 73-80.

70. Malanos D, Stern RS. Psoralen plus ultraviolet A does not increase the risk of cataracts: a 25-year prospective study. J Am Acad Dermatol 2007; 57: 231-7.
71. Türk Dermatoloji Fototerapi Grubu. Sistemik Fotokemoterapi. http://www.turkdermatoloji.org/icerik.php?id=85. 15 Mart 2015.
72. Hönigsmann, H. UVB therapy (broadband and narrowband). http://www.uptodate.com/contents/uvb-therapy-broadband-and-narrowband?source=search_result&search=UVA&selectedTitle=3~67#H10844492. 15 Mart 2015.
73. Price M, Lim HW. Narrow-band UVB: Is It Carcinogenic? Psoriasis Forum 2009; 15: 41-9.
74. Archier E, Devaux S, Castela E, et al. Carcinogenic risks of psoralen UV-A therapy and narrowband UV-B therapy in chronic plaque psoriasis: a systematic literature review. J Eur Acad Dermatol Venereol 2012; 26: 22-31.
75. Türk Dermatoloji Fototerapi Grubu. Fototerapi. http://www.turkdermatoloji.org.tr/icerik.php?id=84 15 Mart 2015.
76. Gambichler T, Terras S, Kreuter A. Treatment regimens, protocols, dosage, and indications for UVA1 phototherapy: facts and controversies. Clin Dermatol 2013; 31: 438-54.
77. Krutmann J, Morita A. UVA1 phototherapy.http://www.uptodate.com/con tents/uva1-phototherapy?source=machineLearning&search=UVA%21&selectedTitle=1~67&sectionRank=3&anchor=H11512169#H11512169 28 Haziran 2015.
78. Stein KR, Pearce DJ, Feldman SR. Targeted UV therapy in the treatment of psoriasis. J Dermatolog Treat 2008; 19: 141-5.
79. Kobayashi K, Yasuda Y, Shintani Y, et al. The development of a filter to enhance the efficacy and safety of excimer light (308 nm) therapy. Photodermatol Photoimmunol Photomed 2009; 25: 30-6.
80. Rao J, Bissonnette R, Taylor CR. Photodynamic Therapy for the Dermatologist. http://emedi cine.medscape.com/ article/1121517- overview#aw 2aab6b7. 15 Mart 2015.
81. Sidoroff A. Photodynamic Therapy in Dermatology. In: Hamblin MR, Huang YY, editors. Handbook of Photomedicin Taylor and Francis Group, London, 2014, 465-74.
82. Kerr AC, Ferguson J, Ibbotson SH. Acute phototoxicity with urticarial features during topical 5-aminolaevulinic acid photodynamic therapy. Clin Exp Dermatol 2007; 32: 201-2.

Psoriasiste Fototerapi

Munise Daye

Necmettin Erbakan Üniversitesi, Konya

Can Alıcı Noktalar

- Psoriasiste standardize edilmiş PUVA protokolü bulunmamaktadır. Kılavuzlar PUVA tedavisinde minimal fototoksik doza (MFD) dayalı Avrupa protokolünün kullanmasını desteklemektedir fakat çoğu dermatolog pratik olarak deri tipine bağımlı Amerikan protokolünü kullanmayı tercih etmektedir.
- Son yıllarda dar bant UVB, geniş bant UVB ve hatta PUVA tedavisinin yerini almaya başlamıştır ve en az PUVA kadar etkili olduğu belirtilmiştir.
- Gebelik UVB tedavisi için kontrendikasyon değildir.
- Pediatrik popülasyonda fototerapide dar bant UVB tedavisi tercih edilebilir.
- UV'nin penetrasyonunu engelleyebilecek salisilik asit preperatları ve güneşten koruyucularla birlikte kullanılmamasına dikkat edilmelidir.
- Metotreksatın psoriasis plaklarını inceltip deskuamasyonu azalttığı, böylece UVB'nin deriye daha iyi penetre olmasını sağlayarak etkisini arttırdığı düşünülmektedir.
- Siklosporin ile UVB kombinasyonu, siklosporin monoterapisiyle artmış melanom dışı deri kanseri riski bulunması nedeniyle tercih edilmemektedir.
- Retinoidler fototerapiye yanıtı hızlandırırlar, kümülatif UVB dozunun azalmasını ve psoriasisin temizlenmesi için gerekli retinoid dozunun azalmasını sağlar.
- Literatürlerde biyolojik ajanlardan etanersept, adalimumab, alefasept ve ustekinumab ile dar bant UVB kombinasyonu yapılan ve başarılı sonuçlar alınan çalışmalar bulunmaktadır.
- Ev fototerapi tedavisi genel olarak dermatologlar tarafından kabul görmemekle birlikte uygun hastalarda tercih edilebileceğine dair olumlu görüşler bulunmaktadır.

Psoriasis epidermal farklılaşmanın ve proliferasyonun bozulduğu, başta deri olmak üzere tırnak ve eklemleri tutabilen, genetik zemine sahip immün aracılı kronik inflamatuvar bir hastalıktır.[1] Dünya genelinde popülasyonda prevelansı %0.6-4.8'dir. En sık görülen plak tip psoriasistir. Psoriasis alan şiddet indeksi (PAŞİ) yetişkin plak tipi psoriasisinde güvenilir ve tekrar edilebilir bir skorlama yöntemidir. Tutulum gösteren alanların % dağılımını gösteren vücut yüzey alanı

(VYA), PAŞİ uygulanamadığı durumlarda kullanılabilecek daha basit bir ölçektir. Günümüzde psoriasis şiddeti tanımlanırken hastalığın yaşam kalitesi üzerine etkisini hasta tarafından değerlendiren ölçeklere de yer verilmektedir ki bunların arasında, her ne kadar ülkeler arası farklılıklar göz ardı edilse de, halihazırda en sık kullanılanı ve en çok kabul göreni dermatoloji yaşam kalite indeksidir (DYKİ). Hafif plak tip psoriasiste (VYA≤10 ve/veya PAŞİ≤10 ve DYKİ≤10 ise) tedavi seçenekleri; topikal tedavi veya dirençli durumlarda fototerapidir. Orta-şiddetli plak psoriasiste (PAŞİ≤10 ve/veya VYA≤10 ve DYKİ>10 ise) veya (PAŞİ>10 ve/veya VYA>10 ve DYKİ≤10 ise) fototerapi, sistemik tedavi ve kombinasyonları, biyolojik tedavilerin kullanımı önerilebilir. Şiddetli plak psoriasiste (VYA>10 ve/veya PAŞİ>10 ve DYKİ>10 ise) tedavi seçenekleri sistemik konvansiyonel tedaviler, fototerapi, kombinasyon tedavileri veya biyolojik tedavilerdir.[2]

Psoriasis tedavisinde güneş ışığı ile yapılan tedavi; yani helioterapi; antik çağlardan beri kullanılmasına rağmen yapay güneş ışığı veren floresan lambaların kullanımı ancak geçtiğimiz yüzyılda yaygınlaşmıştır.[3] 1925'te Goeckerman ham kömür katranı ve sıcak kuartzlı civalı lambalarla elde ettiği UVB ile, 1953'te Ingram kömür katranı, antralinle birlikte kullandığı UV ile psoriasis tedavisini gerçekleştirmiştir.[4,5] 1970'li yıllarda geniş bant UVB tedavisi hafif form psoriasis tedavisinde etkili olarak bulunmuştur. 1974'te ise Parrish ve ark.[6] oral psoralen ve UVA ile psoriasis tedavisinde ilk kez PUVA tedavisini uygulamıştır. 1980'li yıllarda dar bant UVB psoriasis tedavisinde kullanıma girmiştir.[7]

Nüklear DNA gibi endojen kromoforlarla emilen UV ışıması ile fotokimyasal reaksiyonlar ve deri biyolojisinde değişiklikler, DNA fotoürünü olan primidin dimerleri ile hücre döngüsünün ilerlemesinin durdurulması, psoriyatik epidermal hücrelerde hızlanmış DNA sentezinin UVB ile baskılanması, UVB'nin tümör baskılayıcı gen p53'ü arttırması, UVB'nin, kinazlar, fosfotazlar ve transkripsiyon faktörleri gibi sitoplazma ve hücre membranında lokalize, ekstranükleer molekülleri hedef alması, IL-6 ve IL-10'un UV'ye bağlı immünsüpresif etkileri, aktive T hücrelerinin apopitozisi ve UVB ile Langerhans hücrelerinin antijen sunma fonksiyonlarında değişim psoriasiste fototerapinin çeşitli etki mekanizmalarıdır.[2]

Psoriasis tedavisinde fototerapinin etkinliğini bildiren birçok veri olmasına rağmen uygulama rejimleri arasında oldukça fazla çeşitlilik bulunmaktadır. Ayrıca vücut yüzey alanının %5'inden fazlasının tutulduğu yaygın psoriasiste sistemik tedavilerden önce fototerapinin kullanılması kabul gören bir uygulamadır. Bazı kılavuzlar dar bant UVB'nin birçok avantajından dolayı diğer tedavilerden önce kullanılmasını önermektedir. Dar bant UVB, daha çok komorbiditesi olan, çocuklarda, gebelerde, ince ve orta kalınlıkta psoriasisi bulunan olgularda herhangi bir toksisite olmadan psoralen ve UVA'ya (PUVA) eşit etkinlikte bulunmuştur. PUVA, daha çok uzun süreli psoriasiste, UVB'ye yanıtsız kalın plaklarda, el, ayak ve tırnak tutulumu olan olgularda kullanılmaktadır.[8] Psoriasiste kullanılan fototerapiler; PUVA (sistemik, krem, banyo), geniş bant UVB, dar bant UVB, ekzimer lazer, balneoterapi, ev fototerapisi, fotodinamik tedavidir. PUVA, geniş bant UVB, dar bant UVB psoriasis tedavisinde kullanılan çeşitli lokal ve sistemik ajanlarla birlikte kullanılabilmektedir.

PUVA Tedavisi

Parrish ve ark.[6] 1974 yılında ilk kez oral psoralen ve UVA ile psoriasis olgularında PUVA tedavisini uygulamıştır. Yöntemin psoriasis tedavisinde kullanımı 1982 yılında FDA onayı

almıştır.[3] Fototerapi, çeşitli biyolojik mekanizmaları indükleyerek anti-psoriyatik etki göstermektedir. UV ile indüklenen immünsüpresyon tedavide önemli rol oynamaktadır.

Yeni topikal ve sistemik ilaçların tedavi alternatifleri içine girmesine rağmen, PUVA halen şiddetli psoriasisin tedavisinde önemli bir seçenek olarak yer almaktadır.[9] PAŞİ'nin yüksek olduğu olgularda, dar bant UVB tedavisine yanıtın az olduğu ya da olmadığı durumlarda, indüksiyon tedavisi olarak tercih edilebilir.[2] Eritrodermik veya jeneralize püstüler psoriasis tedavisi daha zor olmakla birlikte temel olarak psoriasisin bütün tipleri PUVA'ya yanıt vermektedir.[10,11]

Psoriasiste PUVA tedavisinde en çok kullanılan psoralen 8-metoksipsoralendir (8-MOP).[12] UVA'ya maruziyet zamanlaması kullanılan ilaca bağlıdır.[11] Likit 8-MOP (0.6-0.8 mg/kg) veya likit 5-MOP (1.2 mg/kg) maruziyetten 1-2 saat önce, 8-MOP'un kristalin tableti maruziyetten 2 saat önce ve 5-MOP'un 2.5 saat önce alınması gerekmektedir.[8,11] 8-MOP'a karşı bulantı ve gastrointestinal yan etki geliştiğinde 8-MOP dozu UVA artışları aynı kalacak şekilde azaltılabilir ya da 8-MOP 5-MOP ile değiştirilebilir.[8] İlaçla ortaya çıkabilecek mide bulantısı, ilacın sütle birlikte alınması ya da dozun 15 dakika arayla ikiye bölünerek kullanılmasıyla azaltılabilir.[13] 5-MOP daha çok Avrupa'da kullanılmaktadır. Gastrointestinal yan etkilerinin az olması tercih nedenidir.[14,15] PUVA tedavisinin katarakta yol açabilme olasılığı nedeniyle psoralen alındıktan sonra 12-24 saat süreyle göz koruması yapılması gerekmektedir. Göz koruması yaparken UVA'nın camdan geçebileceği unutulmamalıdır.[13] Tedavi sırasında tüm hastaların gözleri ultraviyole filtreli gözlük ile korunmalıdır. Erkek hastaların genital bölgeleri, tüm hastaların melonositik lezyonları, yüz ve ellerinde lezyonu olmayan hastaların yüz ve elleri alüminyum folyo ile kapatılmalıdır.[3]

Başlangıç UVA dozları deri tipine göre veya minimal fototoksik doz MFD'ye göre yapılmakla birlikte standardize edilmiş PUVA rejimi bulunmamaktadır.[3,10] Tedavi sıklığında, başlangıç dozu ve ilk dozdan sonra doz artımında çeşitlilik bulunmaktadır. Bu çeşitlilikten, UVA kaynakları ve dozimetre kaynaklarındaki farklılıktan dolayı çalışma sonuçlarını kıyaslamak zordur.[9]

Zanolli'nin[16] rehberinde başlangıç UVA dozu deri tipi 1-3 olanlarda 2 J/cm^2, 4-6 olanlarda 4 J/cm^2 olarak önerilmiştir. Haftada üç kez tedavi önerilmekle birlikte doz artışlarının 1 J/cm^2 olması önerilmektedir. Alman dermatoloji grubu MFD'nin %75'i ile başlayıp eritem varsa doz artışı yapmadan tedaviye devamı, ciddi eritem varsa eritem geçinceye kadar tedaviye ara vermeyi, eritem geçtikten sonrada son dozun %50'si kadar azaltılıp bundan sonraki artışların %10 olarak yapılmasını önermektedir. Maksimum artışının MFD %30'u kadar yapılmasını önermektedir. Remisyon elde edilene kadar haftada 2-4 tedavi önerilmektedir. Hayat boyu 150-200 seans uygulanmalıdır.[17,18] İngiliz Fotodermatoloji Grubu'na göre; MFD'nin %70'i veya deri tipine göre tedaviye başlanılabilir. Eritem yoksa %40, hafif eritem varlığında %20 artış yapılmaktadır, anlamlı cevap olduğunda ise artış yapılmamaktadır. Deri tipine göre tedavi seçildiyse her tedavide %50'lik sabit artış ve haftada 2 kez tedavi önerilmektedir. Seans sayısı hayat boyu 200 seanstan az olmalıdır.[19,20]

Pratikte bütün psoriasis formları PUVA'ya cevap vermektedir fakat eritrodermik veya jeneralize püstüler psoriasis tedavisi daha zordur. Amerikan ve Avrupa protokolleri tedavi için geliştirilmiş seçeneklerdir.[11] Hem Amerika hem de Avrupa protokolü oldukça etkilidirler

ancak biyolojik tedavilerin keşfiyle birlikte her iki fototerapi protokolünün kullanımında azalma olmuştur.[10,11] İki protokol arasındaki en önemli fark başlangıç dozu ve artış şemasında bulunmaktadır.[21]

Amerikan protokolünde başlangıç dozu deri tipine göredir ve haftada 2-3 kez sabit doz artışları yapılmaktadır.[21,22] Bu artışlar 0.5-1 J/cm^2 şeklindedir. Başlangıç dozu deri tipine göre 0.5-6 J/cm^2'dir. Tip I için 0.75, tip II için 1, tip III için 1.25, tip IV için 1.5 J/cm^2'dir. Ülkemizde Alpsoy ve ark.'nın[23] yaptığı çalışmada haftada 2 seansın 3-4 seans kadar etkili olduğu bildirilmiştir.

Avrupa protokolünde; tedaviler Çarşamba günü dışında haftada 4 gün temizlenme elde edilinceye kadar uygulanmaktadır. İdame tedavisi sıklıkla Avrupa protokolünde uygulanmaktadır. Temizlenme döneminde ulaşılan son UVA dozu ile haftada 2 kez 4 hafta boyunca, daha sonra 4 kez haftada 1 olacak şekilde tedavi yapılmaktadır.[11,22] UVA dozu bu dönemde aynı kalmaktadır.[22] Maksimum doz olarak deri tipi 1 ve 2 için 8, 3 ve 4 için 12, 5 ve 4 için 20 J/cm^2 önerilmekle birlikte bu dozu belirleyen en önemli faktör hastanın kabin içinde rahat geçirebileceği en uzun süredir. Bu protokolde, bronzlaşma ortaya çıkmadan yeterli etkinliğe ulaşmak hedeflenmektedir. Bu nedenle düzelme için gerekli toplam süre daha azdır.[13]

Kılavuzlar MFD'ye dayalı Avrupa protokolünün kullanmasını desteklemektedir. Hastalara ve doktora uygunluğu nedeniyle çoğu uygulamacılar deri tipine bağımlı Amerikan protokolünü kullanmayı tercih etmektedirler.[8]

Yirmi üç olgunun dahil edildiği bir çalışmada psoriasis olgularında PAŞİ yüzdelerindeki düşüşün haftada iki seans PUVA tedavisi alanlarla, haftada üç seans PUVA tedavisi alanlar arasında anlamlı bir fark olmadığı saptanmıştır.[9] Çalışmaların çoğunda sadece haftada 2 kez tedavi alan hastaların %75-100'ünde %75 iyileşme sağlamıştır.[24] İki çalışmada ise deri tipine göre artışla minimal fototoksik doza göre artış kıyaslanmıştır. Birinde MFD'ye göre artış yapılan metod deri tipine göre yapılandan hafif üstün bulunurken diğer çalışmada tam tersi bulunmuştur.[24,25]

Randomize kontrollü 41 çalışmadan incelendiği 2416 olgunun incelendiği bir metaanalizde PUVA monoterapisi alan toplam 246 olgunun katıldığı 8 çalışmada PAŞİ-75'e ortalama ulaşma yüzdesinin %73 (%95 CI 56-88) olduğu bulunmuş ve en efektif tedavi modalitesi olduğu belirtilmiştir. PUVA'nın monoterapi olduğu toplam 372 olgunun katıldığı randomize kontrollü çalışmalarda ortalama temizlenme hızı %79 (%95 CI 69-88) olarak saptanmıştır.[26]

Randomize kontrollü 13 çalışmada, 662 olgunun incelendiği bir meta analizde ise kronik psoriasisli olgularda dar bant UVB ve oral PUVA tedavisi karşılaştırılmıştır. PUVA ve dar bant UVB alan hastalarda PAŞİ -75'e ulaşma yüzdesi arasında anlamlı fark saptanmamıştır. Üç randomize kontrollü çalışmadan elde edilen veri havuzunda yan etki yüzünden tedaviden çıkan olgular arasında da her iki tedavi açısından fark saptanmamıştır. Lezyonların temizlenme hızı açısından bir çalışmada iki tedavi arasında fark oluşmazken diğer iki çalışmada PUVA'nın temizlenme hızına dar bant UVB'den istatistiksel olarak farklı ulaştığı bildirilmiştir. Bu iki çalışmanın birinde temizlenmeye 6. ayda ulaşıldığı tespit edilmiştir. Temizlenmeye ulaşmak için gerekli tedavi sayısı PUVA alan grupta daha azdır fakat temizlenme için geçen sürenin PUVA ve dar bant UVB'dekine benzer olduğu saptanmıştır.

Temizlenme için gerekli kümülatif UV dozu, tedaviden 6 ay sonraki relaps hızı, remisyon süresi PUVA ve dar bant UVB grupları arasında farklı değildir.[27]

Topikal PUVA

Topikal PUVA tedavisi; deriye direkt psoralen uygulanıp sonrasında UVA uygulanmasıdır.[22]

Krem PUVA

Metoksalen %0.1 kremin lokal olarak uygulanması ile gerçekleştirilen bu tedavi özellikle el ve ayakların vulgar ve püstüler psoriasisinde kullanılmaktadır. Psoriatik plak çevresindeki normal deri vazelin ile kapatıldıktan sonra, krem plak üzerine eldivenli parmak ucu veya kotonlu çubukla uygulanır, 30 dakika beklenir ve uygun bir uzaklıktan UVA uygulanır. Tedaviden sonra ilaç sürülen lezyonlar su ve sabunla yıkanır. Tedaviye tüm deri tipleri için 0.5 J/cm^2 dozla başlanır. Doz artışları 0.25 J/cm^2'dir, maksimum 5.0 J/cm^2 dozda verilir. Genel PUVA tedavisinde olduğu gibi gözler UV filtreli gözlüklerle, normal deri UVA/UVB filtreli kremlerle korunur.[12]

Banyo PUVA

Banyo PUVA ilk defa Fischer ve Alsins[7] tarafından tanımlanmıştır. 1978'de topikal PUVA'yı oral PUVA ile kıyaslayan çalışmalar Hannuksela ve Karvonen[28] tarafından yapılmış ve topikal-banyo PUVA'nın daha etkin olduğu gösterilmiştir. Bu çalışmadan sonra da banyo PUVA'nın üstünlüğünü destekleyen çalışmalar yayınlanmıştır.[8]

Banyo PUVA'nın oral PUVA'ya tercih edileceği hastalar; karaciğer yetmezliği olanlar, ileostomi gibi gastrointestinal sorunlar nedeniyle oral psoralen emiliminde sorun yaşayanlar, varfarin gibi psoralen ile ciddi etkileşimi olan ilaç kullananlar, göz korumasına yeterli uyum gösteremeyenler, kapalı alan korkusu olanlar ya da çocuk yaşta olmak nedeniyle irradyasyon süresinin kısa tutulması gerekenler olarak bildirilmiştir.[13]

Prosedürün kompleks olması ve pahalı olması yöntemin dezavantajıdır.[8,29] İngiliz Fotodermatoloji Grubu rehberine göre, tüm vücut banyo PUVA tedavisine 2.6 mg/L konsantrasyonunda 8-MOP içeren suda 15 dakika banyodan hemen sonra, MFD'nin %40'ı ya da 0.2-0.5 J/cm^2 dozda tedaviye başlanır. Tedavi haftada 2 kez uygulanır ve her seferinde ilk dozun %20-40'ı oranında artış yapılır. El ayak banyo tedavisinde ise 8-MOP konsantrasyonu 3 mg/L, başlangıç dozu 1-2 J/cm^2 ve doz artışları 0.5-1 J/cm^2 şeklinde önerilmiştir. El-ayak banyo PUVA tedavisinde, tüm vücut banyo PUVA tedavisinden farklı olarak 15 dakika banyodan sonra 30 dakika bekleyip UVA uygulanması önerilmektedir. Banyo suyunun 37 derece olması önemlidir. 8-MOP jel ile tedavide lezyonlu deriye 8-MOP sürülüp 15 dakika beklendikten sonra MFD'nin %40'ı ya da 0.5-1 J/cm^2 ile tedaviye başlanıp, tedavi edilen bölgeye göre değişmek üzere 0.5-2 J/cm^2 dozunda artış yapılması önerilmektedir.[20]

Randomize çok merkezli bir çalışmada 74 orta veya ciddi psoriasisi olan olgunun 38'i banyo PUVA tedavisi, 36'sı ise sistemik PUVA tedavisi almıştır. Her iki tedavide 6 hafta sonunda PAŞİ değerinde azalma saptanmıştır, fakat iki tedavi rejimi arasında istatistiksel fark bulunamamıştır.[30]

Kronik plak psoriasiste iki randomize kontrollü çalışmada vücudun sol ve sağ tarafının karşılaştırıldığı bir çalışmada dar bant UVB ve banyo PUVA arasında anlamlı fark saptanmamıştır, fakat bir başka çalışmada banyo PUVA'nın daha etkin olduğu bildirilmiştir. Palmoplantar psoriasisi olan hastalarda yapılan çalışmalarda temizlenme hızı, anlamlı iyileşme hızı ve relaps hızı açısından topikal PUVA ve dar bant UVB açısından anlamlı fark bulunmamıştır. PUVA ile tedavi edilen hastalarda tedavi edilen alanlarda palmar hiperpigmentasyon önemli derecede fazla bulunmuştur.[27]

PUVA Tedavisinin Diğer Tedavilerle Kombinasyonu

Topikal steroidlerin oral PUVA ile kombinasyonu faydalı bir kombinasyonmudur sorusunun cevabı açık değildir. Bir çalışmada remisyon süresinde kısalma olmadan hızlı temizlenme sağladığı gösterilmiştir, fakat başka bir çalışmada topikal steroidlerin kullanımı ile remisyon sürelerinin kısaldığı gösterilmiştir.[31,32] Topikal kalsipotriyolün PUVA'ya eklenmesi PUVA tedavisinin süresini kısaltmaktadır ve klinik yanıt oluşmaktadır.[33-35] Tazoraten ile kombinasyon da sinerjistik etki göstermektedir.[36]

Artmış kutanöz malignite riskinden dolayı PUVA retinoidler gibi ilaçlarla kombine edilmeli veya PUVA total dozunu minimalize etmek için diğer tedavilerle rotasyonel olarak kullanılmalıdır.[37] Asitretin veya PUVA tedavisi tek başına kullanılması ile karşılaştırıldığı zaman oral retinoidlerin PUVA ile kombinasyonun daha etkili olduğu bildirilmiştir.[38,39] Sinerjistik etkilerine ek olarak her bir tedavi diğer tedavilerin potansiyel yan etkilerini azaltmaktadır. Oral retinoid tedaviye eklendiğinde PUVA tedavisinin sayısı ve UVA dozu düşmektedir.[40,41] Oral retinoidlerin melanom dışı deri kanserlerinin oluşumunu baskıladığı bilinmesine rağmen PUVA ile kombinasyonları melanom dışı deri kanserlerini arttırmaktadır.[42-45] Asitretinle PUVA kombine edildiğinde skuamöz hücreli karsinom (SHK) insidansında azalma saptanmıştır.[46] Optimal etkinlik için PUVA'ya başlamadan 2 hafta önce retinoid tedavisi başlamalıdır.[37]

Temizlenme fazında PUVA ve metotreksatın birlikte kullanılması tedavi süresini kısaltmakta, uygulama sayısını ve total UVA dozunu azaltmakta ve tek başına PUVA veya UVB'ye yanıtsız olgularda daha etkin olmaktadır.[11] Ancak bu kombinasyonun güvenliliği tartışılmaktadır.[37] Bazı çalışmalarda PUVA ve metotreksatın kullanılması oldukça etkin gösterilmesine rağmen immünsüpresyon olması ve karsinojenezin artıyor olması kullanımını sınırlamaktadır.[47]

Siklosporin ile PUVA kombinasyonu immünsüpresyon, deri kanser gelişimi gibi olası uzun dönem yan etkilerinden dolayı önerilmemektedir.[11] PUVA'nın siklosporinle kombinasyonu SHK riskini 5 kat arttırmakla birlikte daha agresif SHK oluşumuna neden olmaktadır.[30]

Küçük çalışmalarda PUVA ve UVB, dar bant UVB veya ekzimer lazerle kombinasyonun tedavi süresini kısalttığına dair veriler elde edilmiştir.[48-51]

PUVA ve biyolojik ajan kombinasyonun etkinliğini ve güvenilirliğini gösteren çalışma bulunmamaktadır.[37,52]

PUVA'nın Pediatrik Kullanımı

Oral PUVA çocukluk dönemi psoriasisinin tedavisinde sık kullanılmamaktadır. Fotokarsinojenite nedeniyle çocukluk döneminde kullanımına çok dikkat edilmelidir.

Amerika PUVA kohort çalışmasında 1380 olgudan 26'sı ilk tedavilerinde 15 yaşın altındaymış ve 5 olgu 200'den fazla PUVA tedavisi almıştır. On yedi ve 20'li yaşlarda bazal hücreli karsinoma gelişimi tek raporda bildirilmiş.[53] Banyo PUVA, FDA tarafından onaylanmasa da PUVA planlanan küçük grup çocuklarda sistemik absorbsiyon olmaması nedeniyle tercih edilmektedir.[54]

UVB Tedavisi

UVB tedavisi psoriasis için kullanılmaya başlanan ilk fototerapi modalitesidir.11 Psoriasis tedavisinde tek başına veya topikal, sistemik ajanlarla kombinasyon tedavilerinde kullanılmaktadır. 1975 yılında yayınlanan bir çalışmada psoriasiste 313 nm dalgaboyunun etkili olduğu gösterilmiştir.[55] UVB fototerapisinin ilk kullanım rejimi kömür katranı uygulaması sonrasında UVB uygulanmasıdır ve bu uygulama Goeckerman rejimi olarak bilinmektedir.[11] Bu yöntem kömür katranının karsinojenik potansiyeli yüzünden terk edilmiştir. Günümüzde sadece Zanolli'nin16 klavuzunda UVB'ye yer verilmiştir. Zanolli minimal eritem dozunun (MED) %70'i ile tedavinin başlatılmasını ve her tedavide %20 arttırılmasını ve haftada 3-5 sıklıkta UVB uygulanmasını önermektedir. Temizlenme için 10-30 seans gerekmektedir.[11,16] UVB tedavisi için önerilen dozlar Tablo 1'de gösterilmektedir.[56] Ülkemizde kliniklerin çoğunda deri tipine göre tedavi oluşturulmaktadır.[2]

Tablo 1. UVB tedavisi için dozlar[56]

Deri fototipine göre		
Deri fototipi	**Başlangıç UVB dozu, mJ/cm²**	**Her tedavideki UVB artımı mJ/cm²**
1	20	5
2	25	10
3	30	15
4	40	20
5	50	25
6	60	30
MED'e göre:		
Başlangıç UVB	MED'in %50'si	
Tedavi 1-10	Başlangıç MED'in %25 'i	
Tedavi 11-20	Başlangıç MED'in %10'u	
Tedavi >21	Doktor tarafından belirlenir	
Eğer takibeden tedavilere girilmediyse:		
4-7 gün	Doz aynı kalır	
1-2 hafta	Dozu %50 azalt	
2-3 hafta	Dozu %75 azalt	
3-4 hafta	Yeniden başla	
MED: Minimal eritem doz, UV: ultraviyole Haftada 3-5 uygulama		

Dar Bant UVB Tedavisi

Üç yüz on bir nm dalga boyundaki fototerapi dar bant UVB olarak isimlendirilmektedir. Kuzey Amerika'da 1990'ların ortalarında kullanılmaya başlanmıştır. Etkili, güvenli ve maliyeti uygun bir tedavi seçeneğidir. Dar bant UVB etkinliği ve birçok avantajı yüzünden psoriasisin ilk basamak tedavi seçeneği olmuştur.[8] Birçok çalışmada dar bant UVB'nin geleneksel UVB tedavisine göre daha üstün ve etkin olduğu gösterilmiştir.[57] Dar bant UVB tedavisiyle PAŞİ 75'e 8 haftada %40-80 ulaşılmaktadır. Dar bant UVB, geniş bant fototerapisinden daha etkili bulunmaktadır.[2] Boztepe ve ark.'nın[58] bir çalışmasında; dar bant UVB'nin ünitelerinde kullanılmaya başlandığı 1999 yılından itibaren PUVA kullanımının belirgin olarak azaldığı, buna karşılık geniş bant UVB ve lokal PUVA kullanım sıklığında bir değişiklik olmadığı görülmüştür. Dar bant UVB'nin uygulanmaya başlandığı ilk yıldan itibaren üniteye yönlendirilen her beş hastadan üçüne önerildiği görülmüştür. Bu bilgiden yola çıkarak dar bant UVB'nin geniş bant UVB'nin alternatifi olmaktan çok PUVA'nın alternatifi olarak uygulandığını ortaya koymaktadır. Dar bant UVB'nin kullanımının yaygınlaşmasındaki en önemli neden bu tedavi yönteminin psoriasis, mikozis fungoides ve vitiligo gibi hastalıklarda en az PUVA kadar etkili olduğunu ortaya koyan çalışmalar olmuştur.[58]

Tedavideki değişkenlik, başlama dozu, artışlar ve tedavi sıklığıyla ilgili protokoller Tablo 2'de gösterilmektedir.[8]

Tablo 2. Dar bant UVB için doz kuralları

Deri tipine göre:			
Deri tipi	**Başlangıç UVB dozu mJ/cm²**	**Her tedavide UVB artışı mJ/cm²**	**Maximum doz mJ/cm²**
1	130	15	2000
2	220	25	2000
3	260	40	3000
4	330	45	3000
5	350	60	5000
6	400	65	5000
Minimal eritem doza göre:			
Başlangıç UVB		MED'in %50'si	
Tedaviler 1-20		Başlangıç MED'in %10'u	
Tedaviler >21		Artış hekim tarafından belirlenir	
Eğer takip eden tedavi kaçtıysa;			
4-7 gün	Dozu aynı tut		
1-2 hafta ise	Dozu %25 azalt		
2-3 hafta ise	Dozu %50 azalt veya yeniden başlat		
3-4	Baştan başlat		
%95 temizlenme olduktan sonra idame tedavisi:			
Haftada 1	4 hafta dar bant UVB	Dozu aynı tut	
2 haftada 1	4 hafta dar bant UVB	Dozu %25 azalt	
4 haftada 1	DB-UVB	En yüksek dozun %50'si	

MED: Minimal eritem doz, UV: ultraviyole, DB-UVB: dar bant UVB

MED bağımlı tedavi hasta için en güvenli tedavi rejimidir. Önerilen dar bant UVB başlangıç dozu 0.5-1 MED arasında değişmekle birlikte, 0.7 MED en sık önerilen dozdur.[8] Çift kör randomize bir çalışmada 109 olguda yüksek doz veya düşük doz tedavi rejimleri karşılaştırılmıştır. Yüksek doz dar bant UVB tedavisinde daha az seansla daha etkin sonuçlar elde edilmiş ve temizlenme açısından da farklı bulunmamaıştır.[59] Oysa bu veriler ile çelişecek şekilde ülkemizden yapılan bir çalışmada %20, %10 ve %5 artışlar karşılaştırılmış ve yanıt oranları ve yanıta kadar geçen süre açısından gruplar arasında fark olmadığı, istenmeyen eritem yanıtının %5 artış rejimi ile daha nadir ortaya çıktığı bu nedenle %5 artış rejimlerinin daha kolay tolere edildiği tespit edilmiştir.[60]

Dar bant UVB tedavisi teorik olarak 24 saatte bir yapılmalıdır. Çünkü ışıktan sonra 8-24 saat içerisinde eritem pik yapmaktadır.[17] Günlük tedavinin günaşırı tedaviden üstün olmadığı belirtilmektedir.[61] Haftada 2-3 kez tedavi popüler tedavi rejimidir, bazı otörlerse haftada 5 uygulamayı önermektedir.[8]

Hangi sıklıkta dozun arttırılacağı kliniğe ve olguya bağlıdır. Tedavideki hedef tedavi süresince kabul edilebilir eritemdir. Psoriyatik lezyonlarda iyileşme dar bant UVB tedavisinde daha hızlı ortaya çıkmaktadır. Bazı olgularda 2-3 hafta tedaviden sonra tamamen iyileşme elde etmektedir. Dar bant UVB fototerapisinin psoriasisin klinik remisyonunda PUVA kadar etkili olduğu ve temizlenmenin daha kısa zamanda geliştiği bildirilmiştir.[57]

Guttat psoriasis ve plak psoriasis olgularının dar bant tedavi öncesi ve PAŞİ-75 yanıtları Resim 1a, 1b ve Resim 2a, 2b'te gösterilmektedir.



Resim 1. Guttat psoriasisli olgu a) dar bant UVB tedavi öncesi b) 19 seans dar bant UVB tedavi sonrası

Hacettepe Üniversitesi Deri ve Zührevi Hastalıkları Arşivi'nden Dr. Gonca Elçin'in izniyle alınmıştır.

İki çalışmada UVB'nin değişik kaynakları fototerapi için kullanılmış ve dar bant UVB, selektif bant ve dar bant UVB. Dar bant UVB, selektif band UVB ve UVB ile kıyaslanmıştır. Altı hafta temizlenme olana kadar haftada 3 kez tedavi verilmiştir. Klinik cevap önemli derecede dar bant UVB tedavisi alan grupta UVB alan gruptan daha fazla saptanmıştır fakat selektif UVB alanlara göre daha üstün bulunmamıştır. Her bir çalışmada klinik yanıta ulaşmak için gerekli olan ortalama tedavi sayısı ve kümülatif UVB dozları birbirinden farklı değildir. Remisyon veya klinik yanıtın süresi bir çalışmada bildirilmezken diğerinde yetersiz bulunmuştur.[62]



Resim 2a Resim 2b

Resim 2. Plak psoriasisli olgu a) dar bant UVB tedavi öncesi b) 30 seans dar bant UVB tedavi sonrası

Hacettepe Üniversitesi Deri ve Zührevi Hastalıkları Arşivi'nden Dr. Gonca Elçin'in izniyle alınmıştır.

Gebelik

Gebelik UVB tedavisi için kontrendikasyon değildir.[63] Dar bant UVB tedavisi gebelikte psoriasis için başarıyla kullanılmıştır.[64-66] Sistemik tedaviye ihtiyacı olan plak ve guttat psoriasis olan vakalarında birinci seçenek olarak kullanılmaktadır. UVB ve dar bant UVB'nin teratojenik yan etkisi bulunmamaktadır.[37]

Çocuklarda UVB Kullanılması

Pediatrik popülasyonda fototerapi kullanımı ile ilgili literatür sınırlıdır.[37] Yirmi olgunun UVB ile tedavi edildiği bir çalışmada 10 psoriasisli olgunun hepsi iyi yanıt vermiş ve ciddi bir yan etkiye rastlanmamıştır.[67] Dar bant UVB ile tedavi edilmiş 77 olgunun retrospektif incelendiği yayında 35 olgu psoriasisliymiş ve fototerapiyi iyi tolere etmiş. Temizlenme psoriasis hastalarının %63'ünde görülmüş. Eritem en sık görülen yan etki olarak bildirilmiş. Beş olguda anksiyete, 2 olguda herpes aktivasyonu, bir olguda ise varisella görülmüştür.68 UVB'nin uzun dönem güvenilirliğini gösteren çalışma bulunmamasına rağmen topikal tedaviyle başarısızlık yaşamış ve seçilmiş olgularda kullanılması düşünülmektedir.[37]

UVB Kombinasyon Tedavisi

UVB'nin Topikal Tedavilerle Kombinasyonu

Emolyenler psoriyatik deri lezyonlarının ışıkla ilgili özelliklerini değiştirerek UV'nin emilimini arttırır.[69,70] Geleneksel olarak UV'den önce ince bir tabaka halinde sürülen vazelin kullanılmaktadır. Buna rağmen emolyenlerin UVB ile kullanılmasının faydasını gösteren randomize kontrollü çalışmalar bulunmamaktadır. UV'nin penetrasyonunu engelleyecek salisilik asit preperatları ve güneşten koruyucularla birlikte kullanılmamasına dikkat edilmelidir. UV'yi bloke eden çinko oksit gibi ürünler sağlam deri alanlarına uygulanarak bu bölgelerin gereksiz UV almasını engellemekte ve yan etkilerden korumak için kullanılabilmektedir.

Topikal steroidlerin psoriasis tedavisinde monoterapi olarak etkinliği oldukça iyi dokümente edilmesine rağmen UVB monoterapisi uygulanan hastalar ile kombinasyon tedavisi uygulananlar arasında etkinlik açısından bir fark bulunamamıştır. Erken çalışmalarda UVB'nin topikal steroidle (fluosinolon veya klobetazol propiyonat) kombine kullanılmasının hızlı temizlenmeye neden olduğu gösterilmiştir.[71] Diğer çalışmalar temizlenme ve remisyon hızına fayda göstermediğini ve hatta bazı çalışmalarda kombinasyon tedavisinin yüksek relapsla ilişkili olduğunu desteklemiştir.[72-74] Bu nedenle topikal steroidle kombinasyonun faydalı olup olmadığı açık değildir.[37]

UVB ile kalsipotriyol kombinasyonunun etkinliği konusunda çelişkili yayınlar bulunmaktadır. Sağ-sol karşılaştırmalı bir çalışmada bir tarafa kalsipotriyol, bir tarafa UVB ile kombinasyonu uygulanmış ve kombinasyon yapılmış tarafta relaps hızında azalma saptanmıştır.[75] Çok merkezli randomize kontrollü bir çalışmada haftada 2 kez UVB ve kalsipotriyol kombinasyonu ile haftada 3 kez UVB tedavisi etkinlik açısından eşit bulunmuştur.[76] Başka bir metaanaliz çalışmasında kombinasyon ile tek başına UVB kullanılmasının birbirine bir üstünlüğü olmadığı bildirilmiştir.[77] Topikal steroidle benzer şekilde dar bant UVB ile kalsipotriyol kombinasyonuyla da ilgili birbiriyle çelişen yayınlar bulunmaktadır.[78] Bazı vitamin D analogları UV ile temastan sonra indirgenmektedir.[79,80] Vitamin D analoglarının UV maruziyetinden sonra emolyenlerin ise tedaviden önce sürülmesi önerilmektedir.

Topikal tazoratenin UVB ile kombinasyonunda hem tedavi sayıları azalmakta hem de daha düşük kümülatif UVB dozları kullanılmaktadır. Tazoraten UVB maruziyetinden sonra yanıklara neden olabileceğinden kombinasyonlarda UVB dozunun azaltılması önerilmektedir.

Bir çalışmada tazoratenin UVB ile kombinasyonu plak psoriasisli olguların %82'sinde 81 günde %75 iyileşme sağlamış. Tek başına UVB alan olguların %68'inde iyileşme elde edilmiş. Kombinasyon tedavisi alan olgularda plaklarda incelme ve UVB seans sayısında önemli derecede azalma saptanmıştır.[81]

UVB'nin Sistemik Tedavilerle Kombinasyonu

Metotreksatın UVB ile Kombinasyonu

Metotreksatın psoriasis plaklarını inceltip deskuamasyonu azalttığı, böylece UVB'nin deriye daha iyi penetre olmasını sağlayarak etkisini arttırdığı düşünülmektedir.[13] Bir çalışmada 26 olgu haftada 15 mg metotreksat ve UVB ile kombine edilmiştir, temizlenme için ihtiyaç duyulan kümülatif UVB dozunun yarısından azıyla ortalama 7 haftada temizlenme sağlanmıştır fakat metotreksat kesildiğinde ciddi psoriasis alevlenmesi olmuştur.[82]

Siklosporin ile UVB Kombinasyonu

Siklosporin monoterapisiyle artmış melanom dışı deri kanseri riski bulunması nedeniyle geniş olarak çalışılamamıştır. Kısa dönemde siklosporin ile UVB kombinasyonu ciddi bir yan etki olmadan kullanılmaktayken uzun dönemde güvenli olduğunu gösteren çalışmalar bulunmamaktadır. Yine de bu kombinasyondan sakınılmalıdır.[83]

UVB ile Retinoidlerin Kombinasyonu

Daha geniş olarak çalışılmıştır. Retinoidler fototerapiye yanıtı hızlandırırlar, kümülatif UVB dozunun azalmasını ve psoriasisin temizlenmesi için gerekli retinoid dozunun azalmasını sağlarlar.[84,85] Fototerapi asitretinle kombine edileceği zaman asitretin tedavisine fototerapiden 2 hafta önce başlanmalıdır. Asitretin 70 kg veya daha fazla hastalar için 25 mg/gün, 70 kg ve daha az hastalar için 10 mg/gün dozda verilebilir. Doz ve doz artımı UVB veya dar bant UVB için hastanın deri fototipine göre yapılmalı ve başlangıç fototerapi dozu %25 azaltılmalıdır. Asitretin ev tipi dar bant UVB ile kombine edilebilmektedir.[37]

UVB'nin Biyolojik Ajanlarla Kombinasyonu

Literatürlerde biyolojik ajanlardan etanersept,86 adalimumab,[87] alefasept[88,89] ve ustekinumab[90] ile dar bant UVB kombinasyonu yapılan ve başarılı sonuçlar alınan çalışmalar bulunmaktadır.[91]

Açık etiketli, paralel grup çalışmasında 60 olgu çalışmaya dahil edilmiş. İki farklı üniteden olgular katılmıştır. Olgular bir üniteden dar bant UVB ile, diğer üniteden geniş bant UVB ile kombine edilmiştir. Kombinasyon tedavisi iyi tolere edilmiş ve kombinasyon alan hastalarda alefaceptle tek başına tedavi edilenlere göre daha hızlı yanıt alınmıştır; fakat çalışmada sadece UVB alan hasta grubu olmadığından alefacept ile UVB kombinasyonu başarılı demek zordur.[92] Çok merkezli, açık etiketli 86 olgunun katıldığı bir çalışmada, etanersept ile dar bant UVB'nin etkinlik ve güvenilirliği araştırılmış, etanersept 50 mg haftada 2 kez ile ve haftada 3 kez dar bant UVB tedavisi kullanılan grupta etkin sonuçlar elde edilmiştir. Kombinasyon tedavisinin güvenlik profili bu ilaçların tek başına kullanılmasından çok farklı değildir.[93]

Biyolojik ajan ve fototerapi kombinasyonundaki en önemli endişe, deri kanser riskindeki olası artıştır. TNF-α antagonistlerinin melanom dışı deri kanseri özellikle skuamöz hücreli karsinom gelişimi ile ilişkili olabilecekleri bildirilmiştir. Bu nedenle günümüzdeki bilgiler ışığında bu tür bir kombinasyonun tedavi yanıtını hızlandırmak amacıyla sadece kısa süreli yapılması, uzun süreli tedaviden ve tekrarlardan kaçınılması, deri kanseri açısından yüksek risk taşıyan hastalarda ise hiç uygulanmaması büyük önem taşımaktadır.[13]

Kombinasyon tedavilerinin etkinliği güvenilirliği ve remisyon süreleri konusunda sağlıklı verilere ulaşmak için uzun dönem çalışmalara ihtiyaç duyulmaktadır, bu çalışmalarda: kombinasyon terapisi, biyolojik ajanla monoterapi ve dar bant UVB ile monoterapiyi içeren ayrı gruplar olmalıdır.[37]

Ev Fototerapisi

Ev fototerapisinin psoriasis tedavisinde kullanıma girmesi 1970'lerin geç dönemini bulsa da genel olarak dermatologlar tarafından kabul görmemiştir. Psoriasis hastalarının kendilerini güneşlenerek tedavi ettikleri iyi bilinmektedir. Günümüzde ev terapisi, dar bant UVB lambalarıyla yapılmaktadır Çünkü UVB'den daha etkin ve UVA'dan daha güvenlidir. Eğer alet eğitimi ve uygun destek takımları varsa ev terapisinin klinik

fototerapiye benzer etkinlikte güvenli ve ucuz olduğu bir kaç çalışmada gösterilmiştir. Ev fototerapisine karşı olanlar dikkatli olunması gerektiğini, hastaların uyum sorunu yaşadıklarını, kötü ayarlama yapıldığını, suboptimal etkinlik ve fototoksisiste için yüksek risk bulunduğunu belirtmektedirler.[8] Bir çalışmada asitretin kullanıp haftada 2-3 kez fototerapi alan 27 hastanın tedaviye iyi uyum gösterdikleri bildirilmiştir.[94] Dermatologların %55'i evde UVB fototerapisinin klinikte yapılan fototerapiden daha az etkinlikte olduğunu düşünmektedir. Eritem, yanık, karsinogenez ve fotoyaşlanma riskinin evde yapılan UVB'den daha fazla olduğunu düşünmektedirler.[95] Mevcut veriler güvenlilik ve etkililik açısından evde veya hastanede yapılan fototerapi arasında fark olmadığı yönündedir. Ev fototerapisinin hastaneye ulaşmakta sorun yaşayan hastalarda kullanılması gerektiği düşünmektedirler.[8] Hollanda'dan yapılmış en güncel PLUTO çalışması; tek kör randomize kontrollü ve 196 evde veya hastanede fototerapi almış olgunun katıldığı bir çalışmadır. Evde fototerapi alan hastaların %70'i ve hastanede fototerapi alan olguların %73'ü arasındadır. PAŞİ 50 değerine ulaşmada etkinlik açısından fark saptanmamıştır. Olguların yaşam kalitesi artmış, %42'si evde fototerapiyi mükemmel olarak belirtirken %23'ü hastanede tedavinin mükemmel olduğunu belirtmiştir.[96,97]

Evde fototerapinin avantajları; hastanın evinde uygun bir zamanda yapılabiliyor olması, işten ve aileden uzak kalınan zamanın kısalması, klinik vizitlerin maliyeti ve ulaşım sorununun olmamasıdır.

Dar bant UVB tedavisine uygun olan herhangi bir hasta evde fototerapi tedavisine de uygun olarak değerlendirilebilir. Hastanın önce hastanede yapılan fototerapiden fayda görüp görmediği değerlendirilmelidir. Evde fototerapiye başlamadan önce tüm vücut muayenesi ve basit fototerapi eğitimi verilmelidir. UV'den koruyucu gözlükler, erkeklerde genital bölgenin, kadınlarda meme uçlarının korunması söylenmelidir. Eritem veya bül oluşumunda neler yapılması gerektiği öğretilmelidir. Herhangi bir yan etki oluştuğunda olgular doktorla iletişim kurmalı ve UVB dozları değiştirilmelidir. Hastalar UVB lambalarından 12 inç uzaklıkta durmalıdırlar. Dermatologlarının kontrolüne belli aralıklarla tedaviye yanıt ve yan etkilerin değerlendirilmesi açısından gitmelidirler.[97]

UVB dozu MED veya Fitzpatrick deri tipine göre seçilmektedir. Çoğu dermatolog deri tipine göre doz ayarlaması yapmaktadır.[17] Evde fototerapide MED'e göre tedaviye başlamak daha güvenli olmasına rağmen daha az seçilmektedir. Başlangıçta 0.7 MED ile sıklıkla başlanabilmekteysede 0.5-1 MED arasında dozlar değişebilmektedir.[97] Daha sonra hastaya ve dermatologa bağlı olarak UVB dozunun %10-20'si kadar artışlar her bir seansta yapılmaktadır. MED veya deri tipine göre başlanan olsa tedavi tam temizlenme olana kadar veya tedaviye yanıt olmadığı zamana kadar sürmektedir.[98] Ev fototerapisi ile ilgili ayrıntılı bilgi, Konu 24'te anlatılmaktadır.

Balneoterapi

Tuzlu suyla banyo sonrasında UVB-311 nm ışık verilmesidir. Böylelikle doğal helioterapi yapılmaktadır.[29] Hasta %5-15 magnezyumdan zengin tuzlu banyo yaptıktan sonra ıslakken UVB 311-nm ışığa maruz bırakılmaktadır. Magnezyum iyonları deride antijen

prezentasyonunu azaltmaya yardımcı olmaktadır.[99] Tuzlu suya maruz kalan deri daha az UVB ışını gerektirir.[100] Bir multimerkez çalışmada balneoterapiyle UVB tedavisinin etkinliğine bakılmış ve bu protokolün PAŞİ'yi %71.4 oranında azalttığı saptanmıştır.[101]

Bu tedavinin oral ya da banyo PUVA ile karşılaştırıldığı randomize kontrollü çalışma bulunmamaktadır.[102] Balneoterapi ile ilgili ayrıntılı bilgi, Konu 25'te anlatılmaktadır.

Ekzimer Lazer Tedavisi

Ekzimer lazer selektif fototerapi konseptindeki son gelişmedir. 308-nm dalgaboyunda ışık saçmaktadır ve lazerlerin fiziksel özelliklerine sahiptir. Işığın monokromatik ve koherent çeşidi olup hedeflenen dokuya yüksek enerjili selektif tedavi verilmesini sağlamaktadır. Dematolojide 308-nm ekzimer lazer ilk defa 1997 yılında psoriasis tedavisinde kullanılmıştır.[103] Bundan sonra çeşitli dermatolojik hastalıklarda kullanımını araştıran çalışmalar yapılmaya başlanmıştır. Psoriasis ve vitiligo için çalışmalar yapılmış ve her iki hastalık için FDA onayı alınmıştır.[104]

Sadece birkaç küçük hasta grubunun katıldığı çalışmalar bulunmaktadır. İki çalışmada hedeflenen psoriatik plakta %75 iyileşme saptanmıştır ve olguların %50'sinde hedeflenen lezyonlarda %90 iyileşme saptanmıştır. Bu çalışmaların 311 nm dar bant UVB ile yapılmış kontrol grubu bulunmamaktadır.[105,106] Yeni yapılan kontrollü bir çalışmada ekzimer lazer tedavisinin 311 nm dar bant UVB tedavisine üstünlüğü bulunmamıştır.[107] Ekzimer lazerin en önemli avantajı sadece etkilenen alanları hedeflemesidir, tutulum olmayan deri alanları korunmaktadır. Bu nedenle tutulmamış deri alanında uzun dönemde görülecek yan etkileri azaltacaktır. Lazer sadece bir plağı tedavi ettikten sonra bir sonrakini tedavi edebileceğinden tedaviyi birkaç plağı olan stabil psoriasis hastalarında kullanmak pratiktir. Yaygın tutulumu olan hastalarda konvansiyonel fototerapi seçenekleri düşünülmektedir. Tedavi ucuz değildir, bu nedenle sadece sınırlı hastalığı olan küçük bir hasta grubunda tedavide kullanılmaktadır.[29]

Psoriasisi olan çocuklarda 308 nm ekzimer lazer tedavisiyle ilgili veriler sınırlıdır. Bir pilot çalışma bu tedavinin çocuklarda etkin ve iyi tolere edilen bir yöntem olduğunu göstermiştir. Sadece hasta alanlara etki gösterdiği için önümüzdeki yıllarda çocuklarda psoriasis için kullanımının artacağı beklenmektedir.[108]

İnvers psoriasisin tedavisi her zaman zordur. Konvensiyonel fototerapiyle bu alanlara ulaşmak güçtür. Üç yüz sekiz nm ekzimer lazerle bir invers psoriasis olgusu tedavi edilmiştir.[109] Genital psoriasis, saçlı deri psoriasisinde ve asitretinle kombine edilerek palmoplantar psoriasiste kullanıldığı bildirilmiştir.[110-112]

Psoriasisli gebe hastada ekzimer lazer kullanımıyla ilgili çalışma bulunmamaktadır. Hedef odaklı tedavi yaptığı için teratojenik olmadığı düşünülmektedir. Çocukluk dönemi 308 nm ekzimer lazerin çocuklarda kullanımı ile sınırlı olmakla birlikte güvenli olduğu düşünülmektedir.[37] Ekzimer lazer ile ilgili ayrıntılı bilgi, konu 29'da anlatılmaktadır.

Fotodinamik Tedavi

Fotodinamik tedavi (FDT) psoriasis için geliştirilen yeni tedavi seçeneğidir. 5-aminolevünilik asit lokal olarak uygulandıktan sonra görünür ışığa maruz bırakma esasına dayanmaktadır. Bunun için kullanılan çeşitli ışık kaynakları vardır. Altı yüz-750 nm en sık kullanılan spektrumdur.[113] FDT sadece birkaç küçük çalışmada incelenmiştir. Bir çalışmada FDT dar bant UVB 311 nm tedavisinden daha az etkili bulunmuştur.[114] Yirmi dokuz olgunun katıldığı 8 olgunun çalışma dışı kaldığı bir çalışmada klinik yanıt çok memnun edici bulunmamıştır.[115] Bu nedenle FDT'nin psoriasis tedavisinde uygun bir seçenek olarak kullanıma girmesi için ileri çalışmalara ihtiyaç duyulmaktadır. Ayrıca FDT parametreleri (5-aminolevünilik asitin hazırlanması, uygulanması, ışınlanma dozu) henüz optimize edilememiştir.[113] FDT'de sık karşılaşılan durum yanmadır. Bütün bu sorunlardan dolayı FDT, ekzimer lazer gibi tedaviler birkaç iyi sınırlı plağı olan sınırlı grup psoriasis hastalarında kullanılmalıdır.[29]

Kaynaklar

1. Koç E, Yeşil H. Epidemiyoloji In: Özdemir M, Koç E. Psoriasis Güncel Yaklaşımlar, Nobel Matbaacılık, İstanbul, 2012, 3-11.
2. Türkiye Psoriasis Tedavi Klavuzu. Türkderm 2012;7-35.
3. Boztepe G. Fototerapi. Turkiye Klinikleri J Dermatol-Special Topics 2008; 1: 63-7.
4. Perry HO, Soderstrom CW, Schulze RW. The Goeckerman treatment of psoriasis. Arch Dermatol 1968; 98: 178-82.
5. Ingram JT. The approach to psoriasis. Br Med J 1953; 2: 591-4.
6. Parrish JA, Fitzpatrick TB, Tanenbaum L, et al. Photochemotherapy of psoriasis with oral methoxalen and long wave ultraviyolet light. N Eng J Med 1974; 291: 1207-11.
7. Fischer T, Alsins J. Treatment of psoriasis with trioxsalen baths and dysprosium lamps. Acta Derm Venereol 1976; 56: 383-90.
8. Lapolla W, Yentzer BA, Bagel J, et al. A review of phototherapy protocols for psoriasis Treatment. J Am Acad Dermatol 2011; 64: 936-49.
9. Şanlı H, Akay BN. Psoriasisde Foto(kemo)terapi. Türkderm 2010; 44 özel sayı 2: 91-6.
10. Valbuena MC, Hernandez O, Rey M, et al. Twice-vs. thrice-weekly MPD PUVA in psoriasis: a randomized-controlled efficacy study. Photodermatol Photoimmunol Photomed 2007; 23: 126-9.
11. Kıran R. Psoriazis. In: Sarıcaoğlu H, Başkan EB. Dermatoloji, Nobel Matbaacılık, İstanbul, 2012,115-35.
12. Honigsmann H. Phototherapy for psoriasis. Clin Exp Dermatol 2001; 26: 343-50.
13. Seçkin D. Psoriasiste Fototerapi. In: Özdemir M, Koç E. Psoriasis Güncel Yaklaşımlar, Nobel Matbaacılık, İstanbul, 2012, 119-39.
14. Berg M, Ros AM. Treatment of psoriasis with psoralens and ultraviolet A. A double-blind comparison of 8-methoxypsoralen and 5-methoxypsoralen. Photodermatol Photoimmunol Photomed 1994; 10: 217-20.
15. Calzavara-Pinton P, Ortel B, Carlino A, et al. Areappraisal of the use of 5-methoxypsoralen in the therapy of psoriasis. Exp Dermatol 1992; 1: 46-51.
16. Zanolli M. Phototherapy arsenal in the treatment of psoriasis. Dermatol Clin 2004; 22: 397-06.
17. Schneider LA, Hinrichs R, Scharffetter-Kochanek K. Phototherapy and photochemotherapy. Clin Dermatol 2008; 26: 464-76.
18. Nast A, Kopp I, Agustin M, et al. German evidence-based guidlines for t he treatment of psoriasis vulgaris (short version). Arch Dermatol Res 2007; 299: 111-38.
19. British Photodermatology Group guidlines for PUVA. Br J Dermatol 1994; 130: 246-55.

20. Halpern SM, Anstey AV, Dawe RS, et al. Guidlines for topical PUVA: a report of a workshop of the British photodermatology group. Br J Dermatol 2000; 142: 22-31.
21. Ferahbaş A. Fototerapi uygulama şekilleri ve protokolleri. Türkderm 2010; 44: 67-72.
22. Matz H. Phototherapy for psoriasis: what to choose and how to use: facts and controversies. Clinics in Dermatology 2010; 28: 73-80.
23. Alpsoy E, Yılmaz E, Başaran E, ve ark. Psoriazis vulgarisde farklı PUVA tedavi protokolleri. T Klin Dermatoloji 1995; 5: 21-4.
24. Kirby B, Buckley DA, Rogers S. Large increments in psoralen-ultraviolet A (PUVA) therapy are unsuitable forfair-skinned individuals with psoriasis. Br J Dermatol. 1999; 140: 661-6.
25. Buckley DA, Healy E, Rogers S. A comparison of twice-weekly MPDPUVA and three times-weekly skin typing-PUVA regimens for the treatment of psoriasis. Br J Dermatol 1995; 133: 417-22.
26. Almutawa F, Thalib L, Hekman D, et al. Efficacy of localized phototherapy and photodynamic therapy for psoriasis: a systematic review and meta-analysis. Photodermatol Photoimmunol Photomed 2015; 31: 5-14.
27. Chen X, Yang M, Cheng Y, et al. Narrow-band ultraviolet B phototherapy versus broad-band ultraviolet B or psoralen-ultraviolet A photochemotherapy for psoriasis. Cochrane Database Syst Rev 2013; 23: 10: CD009481.
28. Hannuksela M, Karvonen J. Trioxsalen bath plus UVA effective and safe in the treatment of psoriasis. Br J Dermatol 1978;99:703-7.
29. Schneider LA, Hinrichs R, Scharffetter-Kochanek K. Phototherapy and photochemotherapy. Clinics in Dermatology 2008; 26: 464-76.
30. Berneburg M, Herzinger T, Rampf J, et al. Efficacy of bath psoralen plus ultraviolet A (PUVA) vs. system PUVA in psoriasis: a prospective, open, randomized, multicentre study. Br J Dermatol 2013; 169: 704-8.
31. Schmoll M, Henseler T, Christophers E. Evaluation of PUVA, topical corticosteroids and the combination of both in the treatment of psoriasis. Br J Dermatol 1978; 99: 693-702.
32. Morison WL, Parrish JA, Fitzpatrick TB. Controlled study of PUVA and adjunctive topical therapy in the management of psoriasis. Br J Dermatol 1978; 98: 125-32.
33. Torras H, Aliaga A, Lopez-Estebaranz JL, et al. A combination therapy of calcipotriol cream and PUVA reduces the UVA dose and improves the response of psoriasis vulgaris. J Dermatolog Treat 2004; 15: 98-103.
34. Youn JL, Park BS, Park SB, et al. Comparison of calcipotriol and PUVA with conventional PUVA in the treatment of psoriasis. J Dermatolg Treat 2000; 11: 125-30.
35. Frappaz A, Thivolet J. Calcipotriol in combination with PUVA: a randomized double blind placebo study in severe psoriasis. Eur J Dermatol 1993; 3: 351-4.
36. Tzaneva S, Honigsmann H, Tanew A, et al. A comparison of psoralen plus ultraviolet A (PUVA) monotherapy, tacalcitol plus PUVA and tazarotene plus PUVA in patients with chronic plaque-type psoriasis. Br J Dermatol 2002; 147: 748-53.
37. Menter A, Korman NJ, Elmets CA, et al. Guidelines of care for the management of psoriasis and psoriatic arthritis.Section 5. Guidelines of care for the treatment of psoriasis with phototherapy and photochemotherapy. J Am Acad Dermatol 2010; 62: 114-35.
38. Lauharanta J, Geiger JM. A double-blind comparison of acitretin and etretinate in combination with bath PUVA in the treatment of extensive psoriasis. Br J Dermatol 1989; 121: 107-12.
39. Saurat JH, Geiger JM, Amblard P, et al. Randomized double-blind multicenter study comparing acitretin-PUVA, etretinate-PUVA and placebo-PUVA in the treatment of severe psoriasis. Dermatologica 1988; 177: 218-24.
40. Tanew A, Guggenbichler A, Honigsmann H, et al. Photochemotherapy for severe psoriasis without or in combination with acitretin: a randomized, double-blind comparison study. J Am Acad Dermatol 1991; 25: 682-4.

41. Lebwohl M. Acitretin in combination with UVB or PUVA. J Am Acad Dermatol 1999; 41: 22-4.
42. Bavinck JN, Tieben LM, Van der Woude FJ, et al. Prevention of skin cancer and reduction of keratotic skin lesions during acitretin therapy in renal transplant recipients: a double-blind, placebo-controlled study. J Clin Oncol 1995; 13: 1933-8.
43. McKenna DB, Murphy GM. Skin cancer chemoprophylaxis in renal transplant recipients: 5 years of experience using lowdose acitretin. Br J Dermatol 1999; 140: 656-60.
44. McNamara IR, Muir J, Galbraith AJ. Acitretin for prophylaxis of cutaneous malignancies after cardiac transplantation. J Heart Lung Transplant 2002; 21: 1201-5.
45. Yuan ZF, Davis A, Macdonald K, et al. Use of acitretin for the skin complications in renal transplant recipients. N Z Med J 1995; 108: 255-6.
46. Nijsten TE, Stern RS. Oral retinoid use reduces cutaneous squamous cell carcinoma risk in patients with psoriasis treated with psoralen-UVA: a nested cohort study. J Am Acad Dermatol 2003; 49: 644-50.
47. Naldi L, Griffiths CE. Traditional therapies in the management of moderate to severe chronic plaque psoriasis: an assessment of the benefits and risks. Br Journal Dermatol 2005; 152: 597-615.
48. Momtaz TK, Parrish JA. Combination of psoralens and ultraviolet A and ultraviolet B in the treatment of psoriasis vulgaris: a bilateral comparison study. J Am Acad Dermatol 1984; 10: 481-6.
49. Calzavara-Pinton P. Narrow band UVB (311 nm) phototherapy and PUVA photochemotherapy: a combination. J Am Acad Dermatol 1998; 38: 687-90.
50. Grundmann-Kollmann M, Ludwig R, Zollner TM, et al. Narrowband UVB and cream psoralen-UVA combination therapy for plaque-type psoriasis. J Am Acad Dermatol 2004; 50: 734-9.
51. Trott J, Gerber W, Hammes S, et al. The effectiveness of PUVA treatment in severe psoriasis is significantly increased by additional UV 308-nm excimer laser sessions. Eur J Dermatol 2008; 18: 55-60.
52. Morison WL. Psoralen ultraviolet A therapy in 2004. Photodermatol Photoimmunol Photomed 2004; 20: 315-20.
53. Stern RS, Nichols KT. Therapy with orally administered methoxsalen and ultraviolet A radiation during childhood increases the risk of basal cell carcinoma. The PUVA follow-up study. J Pediatr 1996; 129: 915-7.
54. Pasic A, Ceovic R, Lipozencic J, et al. Phototherapy in pediatric patients. Pediatr Dermatol 2003; 20: 71-7.
55. Alsins J, Claesson S, Fischer T, et al. Development of high intensity narrow-band lamps and studies of the irradiation effect on human skin: irradiation with high intensity lamps. Acta Derm Venereol 1975; 55: 261-71.
56. Yelverton CB, Yentzer BA, Clark A, et al. Home narrowband UV-B phototherapy inpotential in hairless mouse skin. J Invest Dermatol 1995; 104: 359-63.
57. Barbagallo J, Spann CT, Tutrone WD, et al. Narrowband UVB Phototherapy for the Treatment of Psoriasis: A Review and Update. Cutis 2001: 68; 345-7.
58. Boztepe G, Demirgüneş E, Altaykan A, ve ark. Bir Fototerapi Ünitesinin 20 Yıllık Öyküsü. Turkiye Klinikleri J Dermatol 2006; 16: 7-13.
59. Kleinpenning MM, Smits T, Boezeman J, et al. Narrowband ultraviolet B therapy in psoriasis: randomized double-blind comparison of high-dose and low-dose irradiation regimens. Br J Dermatol 2009; 161: 1351-6.
60. Boztepe G, Akinci H, Sahin S, ve ark. In search of an optimum dose escalation for narrowband UVB phototherapy: is it time to quit 20% increments? J Am Acad Dermatol 2006; 55: 269-71.
61. Dawe RS, Wainwright NJ, Cameron H, et al. Narrowband (TL-01) ultraviolet B phototherapy for chronic plaque psoriasis: three times or five times weekly treatment? Br J Dermatol 1998; 138: 833-9.
62. Health Quality Ontario. Ultraviolet Phototherapy Management of Moderate-to-Severe Plaque Psoriasis. Ont Health Technol Assess Ser 2009; 9: 1-66.

63. Tauscher AE, Fleischer AB Jr, Phelps KC, et al. Psoriasis and pregnancy. J Cutan Med Surg 2002; 6: 561-70.
64. Wainwright NJ, Dawe RS, Ferguson J. Narrowband ultraviolet B (TL-01) phototherapy for psoriasis: which incremental regimen? Br J Dermatol 1998; 139: 410-4.
65. Vun YY, Jones B, Al-Mudhaffer M, et al. Generalized pustular psoriasis of pregnancy treated with narrowband UVB and topical steroids. J Am Acad Dermatol 2006; 54: 28-30.
66. Spuls PI, Bossuyt PM, van Everdingen JJ, et al. The development of practice guidelines for the treatment of severe plaque form psoriasis. Arch Dermatol 1998; 134: 1591-6.
67. Tay YK, Morelli JG, Weston WL. Experience with UVB phototherapy in children. Pediatr Dermatol 1996; 13: 406-9.
68. Jury CS, McHenry P, Burden AD, et al. Narrowband ultraviolet B (UVB) phototherapy in children. Clin Exp Dermatol 2006; 31: 196-9.
69. Schleider NR, Moskowitz RS, Cort DH, et al. Effects of emollients on ultraviolet-radiation-induced erythema of the skin. Arch Dermatol 1979; 115: 1188-91.
70. Lebwohl M, Martinez J, Weber P, et al. Effects of topical preparations on the erythemogenicity of UVB: implications for psoriasis phototherapy. J Am Acad Dermatol 1995; 32: 469-71.
71. Lidbrink P, Johannesson A, Hammar H. Psoriasis treatment: faster clearance when UVB-dithranol is combined with topical clobetasol propionate. Dermatologica 1986; 172: 164-8.
72. Petrozzi JW. Topical steroids and UV radiation in psoriasis. Arch Dermatol 1983; 119: 207-10.
73. Larko O, Swanbeck G, Svartholm H. The effect on psoriasis of clobetasol propionate used alone or in combination with UVB. Acta Derm Venereol 1984; 64: 151-4.
74. Dover JS, McEvoy MT, Rosen CF, et al. Are topical corticosteroids useful in phototherapy for psoriasis? J Am Acad Dermatol 1989; 20: 748-54.
75. Molin L. Topical calcipotriol combined with phototherapy for psoriasis: the results of two randomized trials and a review of the literature; calcipotriol-UVB study group. Dermatology 1999; 198: 375-81.
76. Ramsay CA, Schwartz BE, Lowson D, et al. Calcipotriol cream combined with twice weekly broadband UVB phototherapy: a safe, effective and UVB-sparingantipsoriatic combination treatment; the Canadian calcipotriol and UVB study group. Dermatology 2000; 200: 17-24.
77. Ashcroft DM, Li Wan Po A, Williams HC, et al. Combination regimens of topical calcipotriene in chronic plaque psoriasis: systematic review of efficacy and tolerability. Arch Dermatol 2000; 136: 1536-43.
78. Brands S, Brakman M, Bos JD, et al. No additional effect of calcipotriol ointment on low-dose narrow-band UVB phototherapy in psoriasis. J Am Acad Dermatol 1999; 41: 991-5.
79. Lebwohl M, Hecker D, Martinez J, et al. Interactions between calcipotriene and ultraviolet light. J Am Acad Dermatol 1997; 37: 93-5.
80. Lebwohl M, Quijije J, Gilliard J, et al. Topical calcitriol is degraded by ultraviolet light. J Invest Dermatol 2003; 121: 594-5.
81. Koo JY, Lowe NJ, Lew-Kaya DA, et al. Tazarotene plus UVB phototherapy in the treatment of psoriasis. J Am Acad Dermatol 2000; 43: 821-8.
82. Paul BS, Momtaz K, Stern RS, et al. Combined methotrexateeultraviolet B therapy in the treatment of psoriasis. J Am Acad Dermatol 1982; 7: 758-62.
83. Calzavara-Pinton P, Leone G, Venturini M, et al. A comparative non randomized study of narrow-band (NB) (312 1/-2 nm) UVB phototherapy versus sequential therapy with oral administration of low-dose cyclosporin A and NB-UVB phototherapy in patients with severe psoriasis vulgaris. Eur J Dermatol 2005; 15: 470-3.
84. Lowe NJ, Prystowsky JH, Bourget T, et al. Acitretin plus UVB therapy for psoriasis: comparisons with placebo plus UVB and acitretin alone. J Am Acad Dermatol 1991; 24: 591-4.
85. Ruzicka T, Sommerburg C, Braun-Falco O, et al. Efficiency of acitretin in combinationwith UV-B in the treatment of severe psoriasis. Arch Dermatol 1990; 126: 482-6.

86. Gambichler T, Tigges C, Scola N, et al. Etanercept plus narrowband ultraviolet B phototherapy of psoriasis is more effective than etanercept monotherapy at 6 weeks. Br J Dermatol 2011; 164: 1383-6.
87. Wolf P, Hofer A, Weger W, et al. 311 nm ultraviolet B-accelerated response of psoriatic lesions in adalimumab treated patients. Photodermatol Photoimmunol Photomed 2011; 27: 186-9.
88. Legat FJ, Hofer A, Wackernagel A, et al. Narrowband UV-B phototherapy, alefacept, and clearance of psoriasis. Arch Dermatol 2007; 148: 1016-22.
89. Jacobe H, Winterfield L, Kim F, et al. The role of narrowband UV-B plus alefacept combination in the treatment of psoriasis. Arch Dermatol 2008; 144: 1067-8.
90. Wolf P, Weger W, Legat FJ, et al. Treatment with 311-nm ultraviolet B enhanced response of psoriatic lesions in ustekinumab-treated patients: a randomized intraindividual trial. Br J Dermatol 2012; 166: 147-53.
91. Richard EG, Hönigsmann H. Phototherapy, psoriasis, and the age of biologics. Photodermatol Photoimmunol Photomed 2014; 30: 3-7.
92. Ortonne JP, Khemis A, Koo JY, et al. An open-label study of alefacept plus ultraviolet B light as combination therapy for chronic plaque psoriasis. J Eur Acad Dermatol Venereol 2005; 19: 556-63.
93. Kircik L, Bagel J, Korman N, et al. Utilization of narrow-band ultraviolet light B therapy and etanercept for the treatment of psoriasis (UNITE): efficacy, safety, and patient-reported outcomes. J Drugs Dermatol 2008; 7: 245-53.
94. Yentzer BA, Yelverton CB, Pearce DJ, et al. Adherence to acitretin and home narrowband ultraviolet B phototherapy in patients with psoriasis. J Am Acad Dermatol 2008; 59: 577-81.
95. Koek MB, Buskens E, Bruijnzeel-Koomen CA, et al. Home ultraviolet B phototherapy for psoriasis: discrepancy between literature, guidelines, general opinions and actual use. Results of a literature review, a web search, and a questionnaire among dermatologists. Br J Dermatol 2006; 154: 701-11.
96. Koek MB, Buskens E, van Weelden H, et al. Home versus outpatient ultraviolet B phototherapy for mild to severe psoriasis:pragmatic multicentre randomised controlled non-inferiority trial (PLUTO study). BMJ 2009; 338: 1542.
97. Rajpara AN, O'Neill JL, Nolan BV, et al. Dermatol Online J 2010; 16: 2.
98. Nolan BV, Yentzer BA, Feldman SR. A review of home phototherapy for psoriasis. Dermatol Online J 2010; 16: 1.
99. Schempp CM, Dittmar HC, Hummler D, et al. Magnesium ions inhibit the antigen-presenting function of human epidermal Langerhans cells in vivo and in vitro. Involvement of ATPase, HLA-DR, B7 molecules, and cytokines. J Invest Dermatol 2000; 115: 680-6.
100. Schempp CM, Muller K, Schulte-Monting J, et al. Salt water bathing prior to UVB irradiation leads to a decrease of the minimal erythema dose and an increased erythema index without affecting skin pigmentation. Photochem Photobiol 1999; 69: 341-4.
101. Schiffner R, Schiffner-Rohe J, Wolfl G, et al. Evaluation of a multicentre study of synchronous application of narrowbandultraviolet B phototherapy (TL-01) and bathing in Dead Sea salt solution for psoriasis vulgaris. Br J Dermatol 2000; 142: 740-7.
102. Gawlik C, Gibis B, Sander G, et al. Usefulness and necessity of unsynchronized photosolotherapy and bath-PUVA--two variants of balneophototherapy--in funded ambulatory health care. Z Arztl Fortbild Qualitatssich 2001; 95: 509-12.
103. Bonis B, Kemeny L, Dobozy A, et al. 308 nm UVB excimer laser for psoriasis. Lancet 1997; 350: 1522.
104. Passeron T, Ortonne JP. Use of the 308-nm excimer laser for psoriasis and vitiligo. Clinics in Dermatology 2006; 24: 33-42.
105. Feldman SR. Remissions of psoriasis with excimer laser treatment. Dermatol Online J 2002; 8: 23.
106. Gerber W, Arheilger B, Ha TA, et al. Ultraviolet B 308-nm excimer laser treatment of psoriasis: a new phototherapeutic approach. Br J Dermatol 2003; 149: 1250-8.

107. Kollner K, Wimmershoff MB, Hintz C, et al. Comparison of the 308-nm excimer laser and a 308-nm excimer lamp with 311-nm narrowband ultraviolet B in the treatment of psoriasis. Br J Dermatol 2005; 152: 750-4.
108. Pahlajani N, Katz BJ, Lozano AM, et al. Comparison of the efficacy and safety of the 308 nm excimer laser for the treatment of localized psoriasis in adults and in children: a pilot study. Pediatr Dermatol 2005; 22: 161-5.
109. Mafong EA, Friedman PM, Kauvar AN, et al. Treatment of inverse psoriasis with the 308 nm excimer laser. Dermatol Surg 2002; 28: 530-2.
110. Ostovari N, Passeron T, Zakaria W, et al. Traitement du psoriasis ge´nital par le laser excimer a` 308 nm. Journ Derm de Paris 2003: 2003: 209.
111. Spuls PI, Hadi S, Rivera L, et al. Retrospective analysis of the treatment of psoriasis of the palms and soles. J Derm Treat 2003; 14: 21-5.
112. Taylor CR, Racette AL. A 308-nm excimer laser for the treatment of scalp psoriasis. Lasers Surg Med 2004; 34: 136-40.
113. Smits T, Kleinpenning MM, van Erp PE, et al. A placebo-controlled randomized study on the clinical effectiveness, immunohistochemical changes and protoporphyrin IX accumulation in fractionated 5-aminolaevulinic acid-photodynamic therapy in patients with psoriasis. Br J Dermatol 2006; 155: 429-36.
114. Beattie PE, Dawe RS, Ferguson J, et al. Lack of efficacy and tolerability of topical PDT for psoriasis in comparison with narrowband UVB phototherapy. Clin Exp Dermatol 2004; 29: 560-2.
115. Radakovic-Fijan S, Blecha-Thalhammer U, Schleyer V, et al. Topical aminolaevulinic acid–based photodynamic therapy as a treatment option for psoriasis? Results of a randomized, observer-blinded study. Br J Dermatol 2005; 152: 279-83.

Vitiligoda Fototerapi

Simin Ada

Acıbadem Ataşehir Cerrahi Tıp Merkezi, Deri ve Zührevi Hastalıklar Kliniği, İstanbul

Can Alıcı Noktalar

- Dar bant UVB, PUVA'nın yerini alarak, yaygın vitiligoda ilk tedavi seçeneği olarak kabul edilmiştir.
- Hedefe yönelik fototerapinin lokalize vitiligo tedavisinde kullanımı giderek yaygınlaşmaktadır.
- Fototerapinin içinde bulunduğu kombinasyon tedavileri, özellikle monoterapinin yetersiz kaldığı, dirençli lezyonları olan hastalarda önerilmektedir.
- Hem dar bant UVB'nin hem de hedefe yönelik fototerapinin vitiligolu hastalardaki karsinojenik etkisi tam olarak bilinmemektedir. Bu konuda daha fazla veri ortaya çıkana kadar, kümülatif dozlar mümkün olan en düşük seviyede tutulmalı ve uzun süreli tedavi alan hastalar deri kanseri riski açısından takip edilmelidir.
- Gençler, koyu deri renkli bireyler, yeni başlayan ve yüz, boyun, gövde yerleşimli lezyonlar fototerapiye daha iyi yanıt verir.
- Segmental vitiligoda, lezyonun uzun süreli olması ve yüzeyinde beyaz kılların varlığı fototerapiye yanıtın zayıf olacağını düşündürmektedir. Bu hastalarda, erken dönemde başlanan topikal tedavi (steroid, kalsinörin inhibitörleri) ile dar bant UVB ya da hedefe yönelik fototerapi kombinasyonları etkili olabilir.
- Özellikle yeni başlayan aktif lezyonlarda ve fototerapiye dirençli alanlarda, potent topikal steroidlerin 3 ay süreyle UVB tedavilerine eklenmesi önerilmektedir.
- Topikal kalsinörin inhibitörlerinin, dar bant UVB ve hedefe yönelik fototerapi ile kombinasyonu tedavi etkinliğini arttırmaktadır. Ancak, her iki tedavinin birlikte kullanılmasıyla karsinojenik riskteki olası artış göz önüne alınmalıdır.

Vitiligo, fonksiyonel melanositlerin kaybına bağlı gelişen, depigmente ve/veya hipopigmente makül veya yamalarla karakterize kazanılmış bir pigmentasyon bozukluğudur. Tüm dünyadaki prevalansı %0.5-4 arasında değişir.[1] Olguların yaklaşık yarısında 20 yaşından önce gelişmektedir.[2] Etiyolojisi tam olarak bilinmemekle birlikte, multifaktöriyel poligenik kalıtımın rolü üzerinde durulmaktadır.[3] Patogenezinde otoimmünite, oksidatif stres ve/veya sempatik nörojenik bozukluk sorumlu tutulmaktadır.[4] Klinik olarak, lezyonların vücuttaki yerleşimi ve yaygınlığına göre, segmental olan ve segmental olmayan şeklinde iki ana tipte sınıflandırılır.[5] Daha sık izlenen segmental olmayan form, tipik olarak akrofasiyal ve simetrik yerleşimli olup genellikle ilerleyici bir seyirle yayılma eğilimindedir. Segmental form ise unilateral, dermatomal ya da Blaschko çizgilerine paralel yerleşimli lezyonlarla karakterizedir. Bu formda, sıklıkla çocukluk döneminde ortaya çıkan lezyonlar, başlangıç bölgesinde kalıcıdır.[6] Vitiligo, hayatı tehdit edici bir hastalık olmasa da; yerleşim yeri, yaygınlığı ve hastanın deri rengiyle orantılı olarak ortaya çıkan kozmetik bozukluk nedeniyle, yaşam kalitesini önemli ölçüde etkilemektedir.[7,8]

Vitiligo tedavisinde sağlıklı deriyle uyumlu, homojen görünümde repigmentasyonunun yanı sıra hastalığın yayılmasının durdurulması ve elde edilen tedavi yanıtının kalıcılığı hedeflenir. Vitiligonun yaygınlığı, aktivitesi ve tedaviyle sağlanan repigmentasyonun değerlendirilmesinde, standart olarak kullanılan biyometrik bir ölçek bulunmamaktadır. Bu durum, tedavi etkinliğinin değerlendirilmesini ve farklı tedavilerin sonuçlarının karşılaştırılmasını zorlaştırmaktadır.

Günümüzde vitiligoda kullanılan tedaviler arasında topikal steroidler, topikal vitamin D analogları, topikal kalsinörin inhibitörleri, fototerapi ve cerrahi tedaviler (greftleme ve melanosit, keratinosit transplantasyonu) yer almaktadır. Bu tedaviler arasından hasta için en uygun yöntemin belirlenmesi çok önemlidir. Tedavi seçiminde hastanın yaşı, sistemik hastalık öyküsü, psikolojik durumu ve deri fototipi ile birlikte hastalığın yerleşim yeri, yaygınlığı, süresi ve aktivitesi göz önüne alınmalıdır. Hastada daha önce kullanılan tedavi yöntemleri ve planlanan tedavinin yan etkileri ve maliyeti değerlendirilmelidir. Vitiligo, diğer deri hastalıklarına göre daha uzun süre tedavi gerektiren bir hastalık olması nedeniyle hastaların tedavi süresi konusunda önceden bilgilendirilmeleri gerekmektedir.

Fototerapi, UV kullanılarak yapılan tedavi yöntemdir. Vitiligoda fototerapinin temelleri, yaz aylarında güneş ışığına maruz kalan vitiligolu alanlarda repigmentasyon gelişmesi gözlemine dayanır. 4000 yıl öncesinde Mısırlıların *"Amni majus linnaeus"* bitkisinden elde edilen doğal psoralen ile güneşe maruz kalarak vitiligoyu tedavi ettikleri bilinmektedir.[9] Yapay UV ışığı veren lambaların kullanımı ise ancak geçtiğimiz yüzyılda yaygınlaşmıştır. Günümüzde vitiligo tedavisinde yapay UV kaynağı kullanılarak yapılan fototerapi yöntemleri arasında dar bant UVB (311-313 nm) fototerapisi, psoralen ve UVA (320-400 nm) (PUVA) fotokemoterapisi ile hedefe yönelik fototerapi (monokromatik ekzimer lazer (MEL) ve monokromatik ekzimer ışık (MEI)) yer almaktadır.

Tarihçe

Modern anlamda oral veya topikal psoralenin vitiligoda ilk kullanımı 1948 yılında El Mofty tarafından rapor edilmiştir.[10] 1972 yılında UVA ışığı veren floresan lambaların

üretilmesinin ardından, ilk olarak 1974 yılında Parrish ve ark.,[11] psoriasisli bir hastaya oral 8-metoksipsoralen (8-MOP) ile birlikte UVA uygulamıştır. PUVA adı verilen bu yöntem, 2 yıl sonra aynı araştırmacılar tarafından vitiligolu hastalarda denenmiş ve başarılı sonuç alınmıştır.[12] PUVA, birkaç yıl öncesine kadar vitiligo tedavisinde altın standart olmuştur.

UVB spektrumunda dar bant UVB'nin psoriasis lezyonlarını en iyi tedavi eden dalga boyu olarak tespit edilmesinin ardından, 1988 yılında 311 nm dalga boyunda ışık veren TL-01 floresan lambaları üretilerek psoriasis tedavisinde kullanılmaya başlanmıştır. Dar bant UVB ilk kez 1997 yılında yaygın vitiligolu hastalarda kullanılmış ve topikal PUVA kadar etkili olmakla birlikte, daha az yan etkilerinin olduğu görülmüştür.[13] İlerleyen yıllarda yapılan araştırmalar, hem erişkinlerde hem de çocuklarda yaygın vitiligonun tedavisinde dar bant UVB'nin etkili ve güvenilir olduğunu kanıtlamıştır.[14-18] PUVA ile karşılaştırıldığı pek çok çalışmada, dar bant UVB'nin eşit ya da daha üstün etkinlikte olduğu gösterilmiştir.[19-22] PUVA, tedavi uyumunu güçleştiren yan etkileri ve uzun dönemde karsinogenez riski nedeniyle de vitiligo tedavisinde ilk tercih olma özelliğini yitirmiştir. Dar bant UVB'nin, PUVA kadar karsinojenik olmadığına inanılmakla beraber, uzun dönem etkileri bilinmemektedir. Bu nedenle, çeşitli tedaviler ile kombine edilerek, hem etkinliğinin arttırılmasına hem de kümülatif dozunun azaltılmasına çalışılmıştır. Günümüzde, dar bant UVB, tek başına ya da kombinasyonlarıyla, PUVA'nın yerini alarak, yaygın vitiligoda ilk tedavi seçeneği olarak kabul edilmiştir.[23]

Yakın geçmişte ışık teknolojisindeki ilerlemeyle birlikte, 308 nm dalga boyundaki UVB'nin yoğunlaştırılmış şekli olan monokromatik ekzimer ışığı lazer formunda hedef dokuya ulaştıran MEL geliştirilmiştir. İlk olarak 1997 yılında psoriasisli hastalarda kullanılan MEL'in, 2001 yılında lokalize vitiligo tedavisinde de etkili olduğu gösterilmiştir.[24,25] MEL ile elde edilen başarılı sonuçların ardından geliştirilen ve daha geniş vücut yüzeylerine, monokromatik ekzimer ışığın ksenon-klorit lambalar aracılığıyla ulaşmasını sağlayan MEI ise 2003 yılında vitiligo tedavisinde kullanılmıştır.[26] Hedefe yönelik fototerapi olarak tanımlanan ve birçok çalışmayla etkinlikleri kanıtlanan MEL ve MEI'nın, özellikle lokalize vitiligo tedavisinde kullanımı giderek yaygınlaşmaktadır.[27-33]

Fototerapinin Etki Mekanizması

Fototerapinin vitiligodaki etki mekanizması tam olarak anlaşılamamıştır. Vitiligoda epidermal melanositler yıkıma uğrarken, kıl folikülünün orta ve alt kısmı ile dış kök kılıfında yer alan amelanotik melanositler korunmuştur.[34,35] Amelanotik melanositler, yapılarında erken melanozomal proteinleri bulundurmalarına rağmen, melanin yapımında rol oynayan enzimleri içermemektedir. UVA ile duyarlı hale gelen psoralenin amelanotik melanositlerin DNA'sı ile fotokonjugasyonunu takiben, bu hücrelerin yapısal ve enzimatik olarak farklılaşıp aktive ve prolifere olarak, epidermise doğru göç ettikleri ileri sürülmektedir.[34] UV etkisi ile keratinositlerin fibroblast büyüme faktörü, interlökin-1α ve endotelin-1 gibi sitokinleri salgılayarak, melanosit farklılaşması ve göçünde önemli rol oynadıkları düşünülmektedir.[35-38] Dar bant UVB, melanositlerdeki fosforile fokal adenozin kinaz (p125FAK) ekspresyonunu uyararak ve matrix metalloproteinaz-2 ekspresyonunu

arttırarak melanosit göçüne yol açabilir.[36] Hem PUVA hem de UVB'nin T-lenfosit apopitozu yoluyla melanosit yıkımına neden olan otoimmün yanıtı baskılayan immünsüpresif etkileri mevcuttur.[39,40]

Fototerapi Yöntemleri

Vitiligoda fototerapi doğal güneş ışığı kullanılarak yapılabilirse de mevsim ve iklim farklılıkları nedeniyle yeterli repigmentasyon sağlanamaması, maruz kalınan güneş ışığı dozunun tam olarak ayarlanamaması ve güneş yanığı riski bu yöntemin tedavide kullanımını sınırlamaktadır.

1. Dar bant UVB (311-313 nm)

Vücut yüzey alanının %15-20'sinden fazlasında tutulum gösteren yaygın vitiligoda ilk tercih edilen fototerapi seçeneğidir.[23] Psoralene bağlı yan etkilerin olmaması, çocuklar ve gebelerde kullanılabilmesi, kozmetik olarak daha iyi renk uyumunun sağlanması, kolay uygulanabilir ve ucuz olması en önemli avantajlarıdır.

Vitiligolu hastaların fototerapisinde, uygulanan dozların minimal fark edilebilen eritem oluşturması hedeflenir. Semptomatik (ağrılı) eritem oluşturan dozlar, Koebner fenomenine neden olabilir. Fototoksik reaksiyonların engellenmesinde hastaya uygulanacak ilk doz önemlidir. Dar bant UVB uygulamasında, vitiligo lezyonları deri fototipi 1 olarak kabul edilerek, 100-300 mJ/cm^2 gibi sabit bir dozla tedaviye başlanabilir. Ancak, ilk dozun belirlenmesi için minimal eritem dozunun (MED) hesaplanması önerilmektedir. MED, deri üzerindeki test alanlarına giderek artan dozlarda UVB uygulandıktan 24 saat sonra, keskin sınırlı minimal fark edilebilen eritem oluşturan en düşük UVB dozudur. Vitiligoda MED hesaplanırken test dozlarının seçiminde deri fototipi 1 temel alınır. Vitiligolu deride saptanan MED değerlerinin, normal deriyle karşılaştırıldığında ortalama %35 oranında düşük bulunması, bu lezyonlarda UV etkisiyle fotoadaptasyon geliştiğini göstermektedir.[41] Bu nedenle, güneş görmeyen ve fotoadaptasyon nedeniyle UV sensitivitesi azalmayan bölgelerdeki vitiligolu bir alanda MED hesaplanmalıdır.[42]

Dar bant UVB uygulamasında standart bir tedavi protokolü yoktur. Farklı dar bant UVB protokolleri arasında sık tercih edilen bir protokolde, tedaviye MED'in %70'i ile başlanır. Fototerapi, haftada üç gün uygulanır. Her seansta hastadaki yanıt kontrol edilerek, eritem yoksa doz %20 oranında arttırılır.[43] Hafif (asemptomatik) eritem varsa son uygulanan doz sabit tutulur. Belirgin (asemptomatik) eritem varsa seans atlanır; daha sonraki seansta son uygulanan doz verilirken, ilerleyen seanslarda doz %10 oranında arttırılır. Semptomatik eritem ve/veya ödem/bül oluştuğunda tedaviye iyileşinceye kadar ara verilir. Ardından son uygulanan doz %50 oranında azaltılarak tedaviye yeniden başlanıp sonraki seanslarda %10 oranında artış yapılır. Doz artımında üst sınır konusunda ortak bir görüş olmamakla birlikte, MED'in en fazla 3 katını geçmemelidir. Tedaviye 4-7 gün ara verilirse son uygulanan doz verilebilir. Tedaviye 1-2 hafta ara verilirse doz %50 azaltılırken, 2-3 hafta ve üzerinde ara verildiğinde yeniden başlanmalıdır.[43] Resim 1a ve 1b'de 60 seans dar bant UVB tedavisi alan hastanın lezyonlarında belirgin iyileşme izlenmektedir.


Resim 1a


Resim 1b

Resim 1. Otuz yaşında vitiligo hastasının gövde ön yüzünde, yaygın, depigmente lezyonlar a) Tedavi öncesi b) 60 seans dar bant UVB tedavisi sonrası belirgin repigmentasyon gelişimi

Yüzüncü Yıl Üniversitesi Tıp Fakültesi, Deri ve Zührevi Hastalıklar Anabilim Dalı arşivinden Dr. Necmettin Akdeniz'in izniyle alınmıştır.

2. Hedefe Yönelik Fototerapi

a) Monokromatik Ekzimer Lazer (308 nm)

MEL, 308 nm UVB'nin yoğunlaştırılmış şekli olan monokromatik ekzimer ışığı lazer formunda hedef dokuya ulaştırmaktadır. Lokalize vitiligoda, çocuklarda, fotodermatoz ya da deri kanseri öyküsü gibi nedenlerle tüm vücuda fototerapi uygulanmasının mümkün olmadığı hastalarda tercih edilen bir fototerapi seçeneğidir. Yüksek yoğunlukta ve hedefe yönelik UVB sayesinde tedaviye hızlı yanıt alınabilmesi, kümülatif UV dozunun düşük olması ve sağlam deride hiperpigmentasyona yol açmaması en önemli avantajlarıdır. Ayrıca, kıvrım bölgeleri gibi ulaşılması zor bölgelerde tedavi olanağı sağlar. T-lenfositlere apopitotik etkisinin dar bant UVB'den üstün olduğu ileri sürülmüştür.[44] Öte yandan, 10-30 mm arasında değişen "spot" çapı ile geniş vücut yüzeylerinde kullanılamaması ve pahalı bir sistem olması bu sistemin dezavantajlarıdır.

b) Monokromatik Ekzimer Işık (308 nm)

MEI, 308 nm dalga boyundaki UVB'nin yoğunlaştırılmış şekli olan monokromatik ekzimer ışığı, ksenon-klorit lambalar aracılığıyla dokuya ulaştırmaktadır. MEL ile karşılaştırıldığında, UV yoğunluğu daha düşük olmakla birlikte, 500 cm^2'ye kadar genişlikteki vücut yüzeylerine tedavi uygulanabilmesi önemli bir avantajıdır. Ayrıca, MEL'e göre daha ucuz bir sistemdir. MEI ile belirli bir dozun uygulanması, MEL'den daha uzun sürede gerçekleştirilebilmektedir.

Vitiligo tedavisinde MEI ile MEL'in karşılaştırıldığı bir çalışmada, her iki tedavinin eşit etkinlikte oldukları, ancak MEI ile daha fazla eritem geliştiği görülmüştür.[45] Bu sonuç, her iki yöntemin farklı fotobiyolojik etkileri olabileceğini düşündürmektedir. MEI ile dar bant UVB'nin etkinliğinin karşılaştırıldığı bir çalışmada ise, MEI'nin kısa sürede yüksek yoğunlukta UV uygulanabilmesi sayesinde daha etkili olduğu bildirilmiştir.[46] Bu çalışmada, uygulanan kümülatif dozun daha düşük olması ve sağlam derinin etkilenmemesi, MEI'nın avantajları olarak belirlenmiştir.[46] Benzer şekilde, MEL ile dar bant UVB'den daha hızlı ve düşük kümülatif dozda repigmentasyon sağlandığı bildirilmiştir.[47] Dar bant UVB tedavisine dirençli

vitiligo hastalarında yapılan bir çalışmada ise, hem MEL hem de MEI etkili bulunmuştur.[48]

Hedefe yönelik fototerapi uygulama protokolleri dar bant UVB fototerapisine benzemektedir. Tedaviye 50-200 mJ/cm^2 gibi sabit bir dozda başlanıp 50 mJ/cm^2 doz artışlarıyla devam edilebilir. Başlangıç dozu epidermisin kalın olduğu akral bölge gibi lokalizasyonlarda daha yüksek seçilebilir. Fototerapi haftada 2-3 seans uygulanabilir. Tedavi seansının sıklığından çok, sayısının repigmentasyonda etkili olduğu ileri sürülmektedir.[49] Her seansta hastadaki yanıt kontrol edilerek, asemptomatik eritem varsa aynı doz verilir. Semptomatik eritem oluşursa doz 50 mJ/cm^2 azaltılır. Uzun süreli semptomatik eritem ve/veya bül gelişirse tedavi iyileşene kadar sonlandırılır. Ardından son uygulanan doz 50 mJ/cm^2 azaltılarak tedaviye devam edilir.[50] MED hesaplanarak uygulanan protokolde, MED'in %70'i ile tedaviye başlanır.[48] Her seansta hastadaki yanıt kontrol edilerek, eritem yoksa %10-30 oranında doz arttırılır. Maksimum doz 2000-3000 mJ/cm^2'yi geçmemelidir.[50]

3. PUVA

UVA'nın tedavi etkinliğini arttırmak amacıyla psoralen ile birlikte kullanıldığı fototerapi yöntemidir. 8-MOP, 5-MOP ve trimetilpsoralen klinikte en sık kullanılan psoralenlerdir.

a) Sistemik PUVA

Vücut yüzey alanının %15-20'sinden fazlasında tutulum gösteren yaygın vitiligo tedavisinde ikinci fototerapi seçeneğidir.[23] On iki yaşın altındaki çocuklarda, gebelik ve laktasyonda kullanılmamaktadır. Fotodermatoz, melanom ve melanom olmayan deri kanseri, şiddetli karaciğer fonksiyon bozukluğu ve katarakt öyküsü kontrendikasyonları arasında yer alır.

Vitiligo'da sistemik PUVA uygulamasında standart bir tedavi protokolü yoktur. Fototerapiden önce oral yolla, 8-MOP (0.3-0.6 mg/kg/gün) ya da 5-MOP (0.6-0.8 mg/kg/gün) verilir. UVA uygulama zamanı psoralenin formuna ve preparat şekline bağlı olarak değişmektedir. Tedaviye 0.5 J/cm^2 ile başlanıp her seansta hastadaki yanıt kontrol edilerek, eritem yoksa 0.25-0.5 J/cm^2 dozunda artış yapılabilir. Öte yandan, fototoksik reaksiyonları önlemek için, başlangıç dozunun minimal fototoksik doz hesaplanarak belirlenmesi önerilmektedir. Minimal fototoksik doz (MFD), deri üzerindeki test alanlarına giderek artan dozlarda UVA uygulandıktan 48-72 saat sonra keskin sınırlı minimal fark edilebilen eritem oluşturan en düşük UVA dozudur. MFD, güneş görmeyen ve fotoadaptasyon nedeniyle UV sensitivitesi azalmayan bölgelerdeki vitiligolu bir alanda hesaplanmalıdır.[42] Tedaviye MFD'nin %70'i ile başlanır.[43] PUVA, haftada 2 gün uygulanır. Tedavinin ilk haftasında aynı doz verilip ilerleyen seanslarda hastadaki yanıt kontrol edilerek, eritem yoksa haftada 1 kez %30 oranında doz arttırılır. Eritem ve repigmentasyon yoksa, ardışık olmayan günlerde haftada 2 kez %30 oranında doz arttırılabilir. Hafif (asemptomatik) eritem veya belirgin asemptomatik eritem varsa doz arttırılmaz. Semptomatik eritem ve/veya ödem/bül varsa tedaviye iyileşinceye kadar ara verilir. Ardından son uygulanan dozun %50'si ile tedaviye yeniden başlanır ve sonraki seanslarda %10 oranında artış yapılır. Maksimum uygulanan doz 5 J/cm^2'i geçmemelidir.[43] Tedaviye 4-7 gün ara verilirse son uygulanan doz verilebilir. Tedaviye 1-2 hafta ara verilirse doz %50 azaltılırken, 2-3 hafta ve üzerinde ara verildiğinde yeniden başlanmalıdır.

b) Topikal PUVA

Topikal psoralenin UVA ile kombine edildiği fototerapi yöntemidir. Lokalize vitiligoda ve sistemik PUVA'nın kontrendike olduğu 12 yaşın altındaki çocuklarda uygulanabilen bir fototerapi seçeneğidir. Oral psoralene bağlı yan etkilerin olmaması ve tüm vücuda uygulanmaması nedeniyle kümülatif UVA dozunun düşük olması en önemli avantajlarıdır. Lezyonların hızla yayılma eğiliminde olduğu aktif vitiligo tedavisinde tercih edilmemektedir.[23] Şiddetli fototoksik reaksiyonların gelişebilmesi ve perilezyonel hiperpigmentasyon riski dezavantajlarıdır.

Çeşitli formlarda kullanıma hazır bulunan topikal 8-MOP doğrudan veya istenen konsantrasyona ulaşacak şekilde belirli bir miktar su veya etanol ile sulandırıldıktan sonra lezyonlu deriye homojen bir şekilde sürülür. Topikal 8-MOP, %0.1 ve %1'lik jel olmak üzere 2 formda bulunmaktadır. İlacın sürülmesinden 20-30 dakika sonra UVA uygulanır. Perilezyonel hiperpigmentasyon gelişimini engellemek için topikal psoralenin çevreleyen normal deriye taşırılmadan uygulanması gerekir. Tedaviye 0.25-0.5 J/cm^2 ile başlanır.[42] Fototerapi haftada 1-3 gün uygulanır. Her seansta hastadaki yanıt kontrol edilerek, asemptomatik eritem oluşana kadar, haftada 1 kez ve 0.12-0.25 J/cm^2 doz arttırılır. Maksimum uygulanan doz 5 J/cm^2'yi geçmemelidir.[42] Seanstan sonra topikal psoralen sabunlu su ile yıkanarak özellikle UVA'ya karşı güneşten koruyucu krem kullanılmalıdır.

c) PUVAsol

Oral psoralen alımından 2-4 saat sonra güneş ışığına çıkılarak gerçekleştirilen bir tedavi yöntemidir. Güneş ışığına maruziyet miktarı, mevsimsel farklılıklar, iklim özellikleri ve tedavi uyumu sonuçları etkilemektedir. Bu tedavide oral 8-MOP'tan daha az etkili ancak onun kadar fototoksik olmayan oral trimetilpsoralen tercih edilir. Haftada 2-3 kez ardışık olmayan günlerde, gündüz saatlerinde (11:00 ile 15:00) 5-10 dakika ile başlanır. Asemptomatik eritem elde edilene kadar, en fazla 45 dakika olacak şekilde, haftalık olarak 2-5 dakika arttırılır.[42] Bu tedavide UVB'ye bağlı yanık oluşmasını engellemek için UVB'ye karşı koruyucu güneş kremi kullanılmalıdır. PUVAsol, topikal psoralenin lezyonlu deriye sürülmesinin ardından güneş ışığına maruz kalınarak uygulanılabilirse de fototoksisite riskinin yüksek olması nedeniyle önerilmemektedir.

4. Fenilalanin ve UVA

Oral ya da topikal fenilalaninin UVA ile kombine edildiği fototerapi yöntemidir. Fenilalanin melanositlerde melanogenezin başlatılmasında rol alan esansiyel bir aminoasittir. Vitiligoda melanositlere kalsiyum bağımlı fenilalaninalımı azalmıştır.[51] Fenilalaninin fototoksik olmaması ve çocuklarda da kullanılabilmesi en önemli avantajlarıdır. Hastalar haftada 3 gün, 50-200 mg/kg dozda oral fenilalanin alımını takiben 0.5-1 saat sonra 2-12 J/cm^2 UVA veya güneş ışığına maruz bırakılır. Topikal fenilalaninin tek başına veya oral formla birlikte kullanımı mümkündür.[42]

5. Khellin ve UVA

Oral ve topikal olarak kullanılabilen bir fotoduyarlandırıcı olan khellinin UVA ile kombine edildiği fototerapi yöntemidir. Oral khellin, fototoksik reaksiyonlara neden olmamakla

birlikte, hepatotoksik etkisi nedeniyle yaygın olarak kullanılmamaktadır.[42,52] Topikal kullanımda, khellin sürüldükten 20 dakika sonra UVA ya da güneş ışığına maruz bırakılır. Topikal khellinin UVA ile kombinasyonuna yönelik sınırlı sayıda randomize kontrollü çalışma olup etkinliği tartışmalıdır.[53,54]

Fototerapinin Yan Etkileri ve Güvenirlik

Fototerapinin erken dönemde en sık rastlanan yan etkisi, akut fototoksik reaksiyonlardır. PUVA'ya bağlı fototoksik reaksiyonlar, UVB ile oluşan reaksiyonlara benzemekle birlikte, doz-yanıt eğrisinin daha dik olması ve daha geç ortaya çıkmasıyla farklılık gösterir. Vitiligolu hastalarda Koebner fenomenini önlemek için fototoksik reaksiyonlardan kaçınılmalıdır. Kaşıntı ve yanma hissi gibi fototoksisitenin erken semptomlarının fark edilmesi için hastaların düzenli takip edilmesi gerekir. Vitiligo lezyonlarının fotosensitivitesi, ilk fototerapi seanslarında daha belirgin olup ilerleyen süreçte gelişen fotoadaptasyon nedeniyle giderek azalır.

PUVA'nın psoralenine bağlı olarak %30 oranında bulantı, kusma veya başağrıları izlenebilmekte, nadiren bu yan etkiler tedavinin kesilmesini gerektirmektedir.

Fototerapi katarakt riskini arttırabilir. Bu komplikasyon kabin içinde UV koruyucu gözlük kullanılarak önlenebilir. Perioküler bölgede lezyonu olan vitiligolu hastaların seans sırasında gözlerini kapatmaları gerekir. PUVA uygulanan günlerde, akşama kadar UVA-opak gözlük takılmalıdır.

Fototerapinin uzun dönemde fotoyaşlanma ve deri kanseri riskini arttırması tedavi sürelerini kısıtlayan en önemli nedenlerdir. 1979 yılında PUVA'nın melanom dışı deri kanserlerini indükleyebildiğine yönelik ilk veriler sunulmuştur.[55] Stern ve ark.'nın[56] 8 farklı araştırmanın sonuçlarını değerlendirdiği bir meta analizde, 200 seansın üzerinde tedavi uygulanan ve 2000 J/cm^2 kümülatif dozu aşan psoriasisli hastalarda, SCC riskinin belirgin olarak arttığı bildirilmiştir. Ayrıca 250 seansın üzerinde PUVA alan hastaların 20 yıllık takiplerinde melanom riskinin de arttığı görülmüştür.[57] Üç yüz on bir nm dar bant UVB ve 308 nm monokromatik excimer ışığın uzun dönemde karsinogenez üzerine etkileri ise tam olarak bilinmemektedir. Dar bant UVB'nin hücre kültürlerinde ve hayvan modellerinde DNA hasarı oluşturduğu gösterilmiştir.[58,59] Dar bant UVB tedavisi alan psoriasisli hastalarda yapılan bir çalışmada, deri kanseri riskinde artış saptanmamıştır.[60] Hearn ve ark.,[61] vitiligo dışındaki çeşitli deri hastalıkları için dar bant UVB tedavisi alan hastalarda, melanom ve skuamöz hücreli karsinom riskinde artış saptamazken, dar bant UVB ve PUVA tedavisi alan hastalarda bazal hücreli karsinom riskinin hafif arttığını bildirmiştir. Literatürde, hem dar bant UVB'nin hem de monokromatik ekzimer ışık sistemlerinin vitiligolu hastalardaki karsinojenik etkisine yönelik herhangi bir veri bulunmamaktadır. Öte yandan, vitiligolu hastalarda, 1976 yılından beri fototerapi kullanılmasına rağmen, hem melanom hem de melanom dışı deri kanseri insidansı düşüktür.[62,63] Bu durum, hastaların fotosensitif olmaları nedeniyle düzenli güneşten koruyucu önlem almalarına ve psoriasiste olduğu gibi ek immünsüpresif

tedavi kullanmamalarına bağlanabilir. Bununla birlikte fototerapinin vitiligolu hastalardaki karsinojenik etkisine yönelik daha fazla veri ortaya çıkana kadar, kümülatif dozlar mümkün olan en düşük seviyede tutulmalı ve uzun süreli tedavi alan hastalar deri kanseri riski açısından düzenli takip edilmelidir.

Vitiligoda Fototerapi Yanıtlarının Değerlendirilmesi ve Remisyon Süreleri

Vitiligoda uygulanan fototerapi yöntemlerinde benzer bir klinik seyir izlenir. Repigmentasyonun başlayabilmesi için birkaç ay gerekir. Tüm vücuda yapılan fototerapide, öncelikle çevreleyen sağlıklı deri bronzlaşarak,vitiligo lezyonları daha belirgin hale gelir. Bu etki, özellikle PUVA tedavisinde daha fazla izlenir.[42] Yerleşim yerine göre değişmekle birlikte, tedavinin yaklaşık 15.-20. seansından itibaren vitiligo lezyonlarında perifoliküler ve/veya marjinal repigmentasyon görülmeye başlar. Bu repigmentasyon, tedaviyle birlikte bronzlaşan sağlıklı deriden daha koyu renkte olabilir. Vitiligo lezyonlarında ilk seanslarda daha fazla olan fotosensitivite, ilerleyen süreçte gelişen epidermal hiperplazi ve hiperkeratoz ile birlikte azalır. Repigmentasyonun hızlı gerçekleştiği ilk dönemi takiben, tedavi yanıtının giderek azaldığı ve durakladığı bir döneme ulaşılır. Bu dönemde UV dozunda yapılacak artışlar, şiddetli fotoksik reaksiyonlara neden olabilir.[42] Genel olarak; fototerapinin ilk 3 ayında hiç repigmentasyon gelişmemişse veya 6. ayın sonunda %25'ten daha az repigmentasyon elde edildiyse tedavinin sonlandırılması önerilmektedir.[23] Bir alanda repigmentasyon başlamışsa, repigmentasyon tamamlanana kadar, 12-24 ay tedaviye devam edilir.[23] Vitiligoda fototerapi sonlandırıldıktan sonra idame tedavisi önerilmemektedir.

Fototerapide tedavi yanıtlarını hastanın yaşı, deri fototipi, lezyonların süresi ve yerleşim yeri etkilemektedir.[42,64-66] Genç hastalarda fototerapi daha etkili olmaktadır. Koyu deri renkli bireylerde fototerapiye daha iyi yanıt alınmaktadır. Uzun süreli vitiligo lezyonlarında fototerapinin başarısı azalmaktadır. Perioral ve periorbital bölgeler dışında yüz, fototerapiye en iyi yanıt veren bölgedir. Fototerapi boyun, gövde ve ekstremitelerin proksimaline yerleşen lezyonlarda, ekstremitelerin distalindekilere göre daha etkilidir. Genel olarak tüm vücutta fototerapiye iyi yanıt alınsa bile, palmar, plantar, periungual ve genital bölgeler ile meme areolası depigmente kalabilir. Tedavi yanıtlarındaki anatomik farklılıklar, dirençli bölgelerde melanositler açısından rezervuar olan kıl folikülü yoğunluğunun azlığı ile açıklanmaktadır.64 Akral bölge gibi tedaviye dirençli lokalizasyonlarda fototerapinin etkinliğini arttırmak için ek doz uygulamaları yapılabilir. Ayrıca, dirençli lezyonların tedavisinde hedefe yönelik fototerapi ya da diğer tedavilerin fototerapiyle kombinasyonları uygulanabilir. Vitiligonun yaygınlığı ile tedavi yanıtı arasında ilişki gösterilmemiştir. Segmental vitiligonun, diğer medikal tedavilere olduğu gibi, fototerapiye yanıtı da düşüktür.[67] Bu klinik formda, lezyonunun uzun süreli olması ve yüzeyinde beyaz kılların varlığı fototerapiye yanıtın zayıf olacağını göstermektedir.[68,69] Segmental vitiligolu hastalarda, erken dönemde başlanan

topikal tedavi (steroid, kalsinörin inhibitörleri) ile dar bant UVB ya da hedefe yönelik fototerapi kombinasyonlarının daha etkili olacağı düşünülmektedir.[70,71]

Fototerapiyle elde edilen repigmentasyonun kalıcılığına yönelik çalışmalar sınırlıdır. PUVA alan 59 hastanın retrospektif olarak değerlendirildiği bir çalışmada %40 oranında rekürens bildirilmiştir.[72] Dar bant UVB uygulanan 25 hastanın değerlendirildiği bir çalışmada, 1 yıl içinde %44 oranında rekürens izlenmiştir.[73] Sitek ve ark.,[74] dar bant UVB uygulanan ve %75'ten fazla repigmentasyon gelişen 11 hastanın 2 yıllık takibinde, %45'inin remisyonda olduğunu bildirmiştir. MEL uygulanan hastalarda yapılan bir çalışmada, tedavi bitiminden 1 yıl sonra depigmentasyon görülmemiştir.[75] Başka bir çalışmada ise MEL ile tedavi edilen hastaların 1-3 yıllık takiplerinde, %15 oranında depigmentasyon gelişmiştir.[76]

Kombinasyon Tedavileri

Vitiligoda fototerapi tek başına etkili olsa da tedavi etkinliğini arttırmak ve uzun dönem yan etkileri azaltmak amacıyla, diğer oral ya da topikal tedavi seçenekleriyle kombine edilebilmektedir. Kombinasyon tedavileri, özellikle monoterapinin yetersiz kaldığı, dirençli lezyonları olan hastalarda önerilmektedir.[23]

Topikal steroidler, güneş ışığı ile kombine edildiğinde başarılı sonuç alınmıştır.[77] Klobetazol propiyonat ile dar bant UVB'nin birlikte kullanıldığı bir çalışmada, topikal plaseboya göre üstünlüğü gösterilememiştir.[78] Hidrokortizon butirat ile MEL kombinasyonun değerlendirildiği bir çalışmada tedavi etkinliğinin arttığı görülmüştür.[79] Fototerapinin topikal steroidler ile kombinasyonuna yönelik çalışmalar sınırlı olsa da özellikle yeni başlayan aktif lezyonlarda ve fototerapiye dirençli alanlarda, potent topikal steroidlerin günde 1 kez (ayda 3 hafta) 3 ay süreyle UVB tedavilerine eklenmesi önerilmektedir.[23]

Vitamin D3 analoğu olan topikal kalsipotriyolün PUVA'nın etkinliğini arttırdığı görülmüştür.[80-82] Kalsipotriyolün dar bant UVB ile kombinasyonunun etkinliğine yönelik yapılan 5 çalışmanın sadece birinde kombinasyon tedavisinin daha etkili olduğu bildirilmiştir.[83-87] Başka bir vitamin D3 analoğu olan takalsitol ile yapılan bir çalışmada ise dar bant UVB'nin etkinliği artmıştır.[88]

Topikal kalsinörin inhibitörlerinin, dar bant UVB, MEL ve MEI ile kombinasyonunun tedavi etkinliğini arttırdığı gösterilmiştir.[89-95] Ancak, her iki tedavinin birlikte kullanılmasıyla karsinojenik riskteki olası artış göz önüne alınmalı ve bu riskin an aza indirilebileceği bir tedavi protokolü oluşturulmalıdır.

Vitiligo lezyonlarında katalaz ve kalsiyumun azaldığı öne sürülerek yapılan bir çalışmada, topikal uygulanan psödokatalaz ile kalsiyumun, UVB fototerapisinin etkinliğini arttırdığı bildirilmiştir.[96] Ancak, diğer çalışmalarda bu kombinasyonun üstünlüğü gösterilememiştir.[97,98]

İmmünmodülatuvar ve fotoprotektif etkileri olan oral Polypodium leucotomos ekstresi ile dar bant UVB kombine edildiğinde, repigmentasyon oranlarında belirgin bir artış izlendiği bildirilmiştir.[99] Alfa-lipoik asit, vitamin C, vitamin E ve poliansature yağ asitleri içeren bir antioksidan kombinasyonunun da dar bant UVB'nin etkinliğini arttırdığı rapor edilmiştir.[100] Bununla birlikte oldukça güvenilir ve ucuz bir tedavi alternatifi olan antioksidanlar

ile fototerapi kombinasyonlarının etkinliğinin daha detaylı çalışmalarla kanıtlanması gerekmektedir.

Vitiligoda cerrahi tedavilerden sonra repigmentasyonun hızlanması için,dar bant UVB, PUVA ya da MEL kullanılabilmektedir.[101-103] Yakın zamanda yapılan çalışmalarda, dirençli vitiligo tedavisinde ablatif lazerler ile dar bant UVB kombine edilerek başarılı sonuçlar alınmıştır.[104,105]

Sonuç olarak; son 30 yıl içinde geliştirilen yapay UV kaynakları sayesinde vitiligo tedavisinde önemli bir yol alınmıştır. Günümüzde, etkinlikleri kanıtlanarak, PUVA'nın yerini alan, dar bant UVB ve hedefe yönelik fototerapi vitiligo tedavisinin temelini oluşturmaktadır. Vitiligoda fototerapinin başarısında dikkatli bir değerlendirme ile uygun hasta seçimi çok önemlidir.

Özellikle dirençli vitiligo lezyonlarında fototerapinin etkinliğini arttırıp uzun dönem olası yan etkilerini azaltan kombinasyon tedavileri için arayışlar devam etmektedir. Fototerapiyle elde edilen yanıtların kalıcılığına yönelik araştırmalar sınırlı olup bu doğrultuda oluşturulan tedavi protokollerini de kapsayan yeni çalışmalara gereksinim bulunmaktadır.

Kaynaklar

1. Forschner T, Buchholtz S, Stockfleth E. Current state of vitiligo therapy--evidence-based analysis of the literature. J Dtsch Dermatol Ges 2007; 5: 467-75.
2. Shaffrali F, Gawkrodger D. Management of vitiligo. Clin Exp Dermatol 2000; 25: 575-9.
3. Alikhan A, Felsten LM, Daly M, et al. Vitiligo: a comprehensiveoverview Part I. Introduction, epidemiology, quality of life, diagnosis, differential diagnosis, associations, histopathology, etiology, and work-up. J Am Acad Dermatol 2011; 65: 473-91.
4. Taïeb A, Picardo M. Clinical practice. Vitiligo. N Engl J Med 2009; 360: 160-9.
5. Taïeb A, Picardo M. Epidemiology, definitions and classification. In: Taieb A, Picardo M, eds: Vitiligo, Springer, Berlin, Heidelberg, 2010,13-24.
6. Hann SK, Lee HJ. Segmental vitiligo: clinical findings in 208 patients. J Am Acad Dermatol 1996; 35: 671-4.
7. Whitton ME, Ashcroft DM, Barrett CW, et al. Interventions for vitiligo. Cochrane Database Syst Rev 2006; 25: CD003263.
8. Firooz A, Bouzari N, Fallah N, et al. What patients with vitiligo believe about their condition. Int J Dermatol 2004; 43: 811-4.
9. McKenna WB. Ammi majus Linn in the treatment of vitiligo. Scott Med J 1957; 2: 69-70.
10. Monem El Mofty A. A preliminary clinical report on the treatment of leucodermia with *Amni majus Linn*. J Egypt Med Assoc 1948; 31: 651-65.
11. Parrish JA, Fitzpatrick TB, Tanenebaum L, et al. Photochemotherapy of psoriasis with oral methoxalen and long wave ultraviolet light. N Eng J Med 1974; 291: 1207-11.
12. Parrish JA, Fitzpatrick TB, Shea C, et al. Photochemotherapy of vitiligo. Use of orally administered psoralens and a high-intensity long-wave ultraviolet light system. Arch Dermatol 1976; 112: 1531-4.
13. Westerhof W, Nieuwebore-Krobotova L. Treatment of vitiligo with UV-B radiation vs topical psoralen plus UV-A. Arch Dermatol 1997; 133: 1525-8.
14. Njoo MD, Bos JD, Westerhof W. Treatment of generalized vitiligo in children with narrow-band (TL-01) UVB radiation therapy. J Am Acad Dermatol 2000; 42: 245-53.
15. Natta R, Somsak T, Wisuttida T, et al. Narrowband ultraviolet B radiation therapy for recalcitrant vitiligo in Asians. J Am Acad Dermatol 2003; 49: 473-6.

16. Samson Yashar S, Gielczyk R, Scherschun L, et al. Narrow-band ultraviolet B treatment for vitiligo, pruritus, and inflammatory dermatoses. Photodermatol Photoimmunol Photomed 2003; 19: 164-8.
17. Anbar TS, Westerhof W, Abdel-Rahman AT, et al. Evaluation of the effects of NB-UVB in both segmental and non-segmental vitiligo affecting different body sites. Photodermatol Photoimmunol Photomed 2006; 22: 157-63.
18. Nicolaidou E, Antoniou C, Stratigos AJ, et al. Efficacy, predictors of response, and long-term follow-up in patients with vitiligo treated with narrowband UVB phototherapy. J Am Acad Dermatol 2007; 56: 274-8.
19. El Mofty M, Mostafa W, Esmat S, et al. Narrow band Ultraviolet B 311 nm in the treatment of vitiligo: two right-left comparison studies. Photodermatol Photoimmunol Photomed 2006; 22: 6-11.
20. Parsad D, Kanwar AJ, Kumar B. Psoralen-ultraviolet A vs. narrow-band ultraviolet B phototherapy for the treatment of vitiligo. J Eur Acad Dermatol Venereol 2006; 20: 175-7.
21. Bhatnagar A, Kanwar AJ, Parsad D, et al. Comparison of systemic PUVA and NB-UVB in the treatment of vitiligo: an open prospective study. J Eur Acad Dermatol Venereol 2007; 21: 638-42.
22. Yones SS, Palmer RA, Garibaldinos TM, et al. Randomized double-blind trial of treatment of vitiligo: efficacy of psoralen-UV-A therapy vs Narrowband-UV-B therapy. Arch Dermatol 2007; 143: 578-84.
23. Taieb A, Alomar A, Böhm M, et al. Vitiligo European Task Force (VETF); European Academy of Dermatology and Venereology (EADV); Union Europe´enne des Me´decins Spe´cialistes (UEMS). Guidelines for the management of vitiligo: the European Dermatology Forum consensus. Br J Dermatol 2013; 168: 5-19.
24. Bónis B, Kemény L, Dobozy A, et al. 308 nm UVB excimer laser for psoriasis. Lancet 1997; 350: 1522.
25. Baltás E, Nagy P, Bónis B, et al. Repigmentation of localized vitiligo with the xenon chloride laser. Br J Dermatol 2001; 144: 1266-7.
26. Leone G, Iacovelli P, Paro Vidolin A, et al. Monochromaticexcimerlight 308 nm in the treatment of vitiligo: a pilot study. J Eur Acad Dermatol Venereol 2003; 17: 531-7.
27. Baltás E, Csoma Z, Ignácz F, et al. Treatment of vitiligo with the 308-nm xenon chloride excimer laser. Arch Dermatol 2002; 138: 1619-20.
28. Ostovari N, Passeron T, Zakaria W, et al. Treatment of vitiligo by 308-nm excimer laser: an evaluation of variables affecting treatment response. Lasers Surg Med 2004; 35: 152-6.
29. Taneja A, Trehan M, Taylor CR. 308-nm excimer laser for the treatment of localized vitiligo. Int J Dermatol 2003; 42: 658-62.
30. Hofer A, Hassan AS, Legat FJ, et al. The efficacy of excimer laser (308 nm) for vitiligo at different body sites. J Eur Acad Dermatol Venereol 2006; 20: 558-64.
31. Le Duff F, Fontas E, Giacchero D, et al. 308-nm excimer lamp vs. 308-nm excimer laser for treating vitiligo: a randomized study. Br J Dermatol 2010; 163: 188-92.
32. Chimento SM, Newland M, Ricotti C, et al. A pilot study to determine the safety and efficacy of monochromatic excimer light in the treatment of vitiligo. J Drugs Dermatol 2008; 7: 258-63.
33. Xiang L. Once-weekly treatment of vitiligo with monochromatic excimer light 308 nm in Chinese patients. J Eur Acad Dermatol Venereol 2008; 22: 899-900.
34. Fitzpatrick TB. Mechanisms of phototherapy of vitiligo. Arch Dermatol 1997; 133: 1591-2.
35. Cui J, Shen LY, Wang GC. Role of hair follicles in the repigmentation of vitiligo. J Invest Dermatol 1991; 97: 410-6.
36. Wu CS, Yu CL, Wu CS, et al. Narrow-band ultraviolet-B stimulates proliferation and migration of cultured melanocytes. Exp Dermatol 2004; 13: 755-63.

37. Wu CS, Lan CC, Wang LF, et al. Effects of psoralen plus ultraviolet A irradiation on cultured epidermal cells in vitro and patients with vitiligo in vivo. Br J Dermatol 2007; 156: 122-9.
38. De Francesco V, Stinco G, Laspina S, et al. Immunohistochemical study before and after narrow band (311 nm) UVB treatment in vitiligo. Eur J Dermatol 2008; 18: 292-6.
39. Ozawa M, Ferenczi K, Kikuchi T, et al. 312-nanometer ultraviolet B light (narrow-band UVB) induces apoptosis of T cells within psoriatic lesions. J Exp Med 1999; 189: 711-8.
40. Weichenthal M, Schwarz T. Phototherapy: how does UV work? Photodermatol Photoimmunol Photomed 2005; 21: 260-6.
41. Caron-Schreinemachers AL, Kingswijk MM, Bos JD, Westerhof W. UVB 311 nm tolerance of vitiligo skin increases with skin photo type. Acta Derm Venereol 2005; 85: 24-6.
42. Ortel B, Petronic-Rosie V, Calzavara-Pinton P. Phototherapeutic options for vitiligo. In: Krutmann J, Hönigsmann H,Elmets CA, eds: Dermatological phototherapy and photodiagnostic methods, second edition, Springer-Verlag, Berlin, Heidelberg, 2009, 151-83.
43. Hönigsmann H, Schwarz T. Ultraviyolet therapy. In: Bolognia JL, Jorizzo JL, Schaffer JV, eds: Dermatology, third edition, Elsevier limited, China, 2012, 2219-35.
44. Novák Z, Bónis B, Baltás E, et al. Xenon chloride ultraviolet B laser is more effective in treating psoriasis and in inducing T cell apoptosis than narrow-band ultraviolet B. Photochem Photobiol B 2002; 67: 32-8.
45. Le Duff F, Fontas E, Giacchero D, et al. 308-nm excimer lamp vs. 308-nm excimer laser for treating vitiligo: a randomized study. Br J Dermatol 2010; 163: 188-92.
46. Casacci M, Thomas P, Pacifico A, et al. Comparison between 308-nm monochromatic excimer light and narrowband UVB phototherapy (311-313 nm) in the treatment of vitiligo--a multicentre controlled study. J Eur Acad Dermatol Venereol 2007; 21: 956-63.
47. Hong SB, Park HH, Lee MH. Short-term effects of 308-nm xenon-chloride excimer laser and narrow-band ultraviolet B in the treatment of vitiligo: a comparative study. J Korean Med Sci 2005; 20: 273-8.
48. Leone G, Iacovelli P, Paro Vidolin A, et al. Monochromatic excimer light 308 nm in the treatment of vitiligo: a pilot study. J Eur Acad Dermatol Venereol 2003; 17: 531-7.
49. Hofer A, Hassan AS, Legat FJ, et al. Optimal weekly frequency of 308-nm excimer laser treatment in vitiligo patients. Br J Dermatol 2005; 152: 981-5.
50. Alhowaish AK, Dietrich N, Onder M, et al. Effectiveness of a 308-nm excimer laser in treatment of vitiligo: a review. Lasers Med Sci 2013; 28: 1035-41.
51. Schallreuter KU, Chavan B, Rokos H, et al. Decreased phenylalanine uptake and turnover in patients with vitiligo. Mol Genet Metab 2005; 86: 27-33.
52. Duschet P, Schwarz T, Pusch M, et al. Marked increase of liver transaminases after khellin and UVA therapy. J Am Acad Dermatol 1989; 21: 592-4.
53. Orecchia G, Perfetti L. Photochemotherapy with topical khellin and sunlight in vitiligo. Dermatology 1992; 184: 120-3.
54. Procaccini EM, Riccio G, Monfrecola G. Ineffectiveness of topical khellin in photochemotherapy of vitiligo. J Dermatolog Treat 1995; 6: 117-20.
55. Stern RS, Laird N. The carcinogenic risk of treatments for severe psoriasis. Cancer 1994; 73: 2759-64.
56. Stern RS, Lunder EJ. Risk of squamous cell carcinoma and methoxalen (psoralen) and UV-A radiation (PUVA). Arch Dermatol 1998; 134: 1582-5.
57. Stern RS. Nichols KT, Väkevä LH. Malignant melanoma in patients treated for psoriasis with methoxalen (psoralen) and UV-A radiation (PUVA). N Eng J Med 1997; 336: 1041-5.
58. Tzung TY, Rünger TM. Assessment of DNA damage induced by broadband and narrowband UVB in cultured lymphoblasts and keratinocytes using the comet assay. Photochem Photobiol 1998; 67: 647-50.

59. Budiyanto A, Ueda M, Ueda T, et al. Formation of cyclobutane pyrimidine dimers and 8-oxo-7,8-dihydro-2'-deoxyguanosine in mouse and organ-cultured human skin by irradiation with broadband or with narrowband UVB. Photochem Photobiol 2002; 76: 397-400.
60. Weischer M, Blum A, Eberhard F, et al. No evidence for increased skin cancer risk in psoriasis patients treated with broadband or narrowband UVB phototherapy: a first retrospective study. Acta Derm Venereol 2004; 84: 370-4.
61. Hearn RM, Kerr AC, Rahim KF, et al. Incidence of skin cancers in 3867 patients treated with narrow-band ultraviolet B phototherapy. Br J Dermatol 2008; 159: 931-5.
62. Hexsel CL, Eide MJ, Johnson CC, et al. Incidence of nonmelanoma skin cancer in a cohort of patients with vitiligo. J Am Acad Dermatol 2009; 60: 929-33.
63. Teulings HE, Overkamp M, Ceylan E, et al. Decreased risk of melanoma and nonmelanoma skin cancer in patients with vitiligo: a survey among 1307 patients and their partners. Br J Dermatol 2013; 168: 162-71.
64. Nicolaidou E, Antoniou C, Stratigos A, et al. Narrowband ultraviolet B phototherapy and 308-nm excimer laser in the treatment of vitiligo: a review. J Am Acad Dermatol 2009; 60: 470-7.
65. Pacifico A, Leone G. Photo(chemo)therapy for vitiligo. Photodermatol Photoimmunol Photomed 2011; 27: 261-77.
66. Morrison WL.Vitiligo. In:Phototherapy and photochemotherapy of skin disease, third edition, Taylor and Francis, United States of America, 2005, 195-204.
67. Anbar TS, Westerhof W, Abdel-Rahman AT, et al. Evaluation of the effects of NB-UVB in both segmental and non-segmental vitiligo affecting different body sites. Photodermatol Photoimmunol Photomed 2006; 22: 157-63.
68. Lee DY, Kim CR, Park JH, et al. The incidence of leukotrichia in segmentalvitiligo: implication of poor response to medical treatment. Int J Dermatol 2011; 50: 925-7.
69. Park JH, Park SW, Lee DY, et al. The effectiveness of early treatment in segmental vitiligo: retrospective study according to disease duration. Photodermatol Photoimmunol Photomed 2013; 29: 103-5.
70. Lee DY, Choi SC, Lee DY. A proposal for the treatment guideline in segmentalvitiligo. Int J Dermatol 2012; 51: 1274-5.
71. Kim CR, Lee DY. Combination of narrow-band ultraviolet B and topical tacrolimus is effective for segmentalvitiligo. Int J Dermatol 2013; 52: 1279-81.
72. Wildfang IL, Jacobsen FK, Thestrup-Pedersen K. PUVA treatment of vitiligo: a retrospective studyof 59 patients. Acta Derm Venereol 1992; 72: 305-6.
73. Nicolaidou E, Antoniou C, Stratigos AJ, et al. Efficacy, predictors of response, and long-term follow-up in patients with vitiligo treated with narrowband UVB phototherapy. J Am Acad Dermatol 2007; 56: 274-8.
74. Sitek JC, Loeb M, Ronnevig JR. Narrowband UVB therapy for vitiligo: does the repigmentation last? J Eur Acad Dermatol Venereol 2007; 21: 891-6.
75. Hadi S, Tinio P, Al-Ghaithi K, et al. Treatment of vitiligo using the 308-nm excimer laser. Photomed Laser Surg 2006; 24: 354-7.
76. Passeron T, Ortonne JP. Use of the 308-nm excimer laser for psoriasis and vitiligo. Clin Dermatol 2006; 24: 33-42.
77. Handa S, Pandhi R, Kaur I. Vitiligo: a retrospective comparative analysis of treatment modalities in 500 patients. J Dermatol 2001; 28: 461-6.
78. Lim-ONG m, Leveriza RMS, Ong BET, Frez MLF. Comparison between narrow-band UVB with topical corticosteroid and narrow-band UVB with placebo in the treatment of vitiligo: a randomized controlled trial. J Phillipine Dermatol Soc 2005; 14: 17-25.
79. Sassi F, Cazzaniga S, Tessari G, et al. Randomized controlled trial comparing the effectiveness of 308-nm excimer laser alone or in combination with topical hydrocortisone 17-butyrate cream in the treatment of vitiligo of the face and neck. Br J Dermatol 2008; 159: 1186-91.

80. Parsad D, Saini R, Verma N. Combination of PUVAsol and topical calcipotriol in vitiligo. Dermatology 1998; 197: 167-70.
81. Yalçın B, Şahin S, Bükülmez G, ve ark. Experience with calcipotriol as adjunctive treatment for vitiligo in patients who do not respond to PUVA alone: A preliminary study. J Am Acad Dermatol 2001; 44: 634-7.
82. Ermiş O, Alpsoy E, Çetin L, ve ark. Is the efficacy of psoralen plus ultraviolet A therapy for vitiligo enhanced by concurrent topical calcipotriol? A placebo-controlled double-blind study. Br J Dermatol 2001; 145: 472-5.
83. Kullavanijaya P, Lim HW. Topical calcipotriene and narrowband ultraviolet B in the treatment of vitiligo. Photodermatol Photoimmunol Photomed 2004; 20: 248-51.
84. Ada S, Sahin S, Boztepe G, ve ark. No additional effect of topical calcipotriol on narrow-band UVB phototherapy in patients with generalized vitiligo. Photodermatol Photoimmunol Photomed 2005; 21: 79-83.
85. Goktas EO, Aydin F, Senturk N, et al. Combination of narrow band UVB and topical calcipotriol for the treatment of vitiligo. J Eur Acad Dermatol Venereol 2006 ;20: 553-7.
86. Arca E, Taştan HB, Erbil AH, ve ark. Narrow-band ultraviolet B as monotherapy and in combination with topical calcipotriol in the treatment of vitiligo. J Dermatol 2006; 33: 338-43.
87. Hartmann A, Lurz C, Hamm H, et al. Narrow-band UVB311 nm vs. broad-band UVB therapy in combination with topical calcipotriol vs. placebo in vitiligo. Int J Dermatol 2005; 44: 736-42.
88. Leone G, Pacifico A, Iacovelli P, et al. Tacalcitol and narrow-band phototherapy in patients with vitiligo. Clin Exp Dermatol 2006; 31: 200-5.
89. Fai D, Cassano N, Vena GA. Narrow-band UVB phototherapy combined with tacrolimus ointment in vitiligo: a review of 110 patients. J Eur Acad Dermatol Venereol 2007; 21: 916-20.
90. Majid I. Does topical tacrolimus ointment enhance the efficacy of narrowband ultraviolet B therapy in vitiligo? A left-right comparison study. Photodermatol Photoimmunol Photomed 2010; 26: 230-4.
91. Esfandiarpour I, Ekhlasi A, Farajzadeh S, et al. The efficacy of pimecrolimus 1% cream plus narrow-band ultraviolet B in the treatment of vitiligo: a double-blind, placebo-controlled clinical trial. J Dermatolog Treat 2009; 20: 14-8.
92. Passeron T, Ostovari N, Zakaria W, et al. Topical tacrolimus and the 308-nm excimer laser: a synergistic combination for the treatment of vitiligo. Arch Dermatol 2004; 140: 1065-9.
93. Hui-Lan Y, Xiao-Yan H, Jian-Yong F, et al. Combination of 308-nm excimer laser with topical pimecrolimus for the treatment of childhood vitiligo. Pediatr Dermatol 2009; 26: 354-6.
94. Kawalek AZ, Spencer JM, Phelps RG. Combined excimer laser and topical tacrolimus for the treatment of vitiligo: a pilot study. Dermatol Surg 2004; 30: 130-5.
95. Nisticò S, Chiricozzi A, Saraceno R, et al. Vitiligo treatment with monochromatic excimer light and tacrolimus: results of an open randomized controlled study. Photomed Laser Surg 2012; 30: 26-30.
96. Schallreuter KU, Wood JM, Lemke KR, et al. Treatment of vitiligo with a topical application of pseudocatalase and calcium in combination with short-term UVB exposure: a case study on 33 patients. Dermatology 1995; 190: 223-9.
97. Patel DC, Evans AV, Hawk JL. Topical pseudocatalase mousse and narrowband UVB phototherapy is not effective for vitiligo: an open, single-centre study. Clin Exp Dermatol 2002; 27: 641-4.
98. Bakis-Petsoglou S, Le Guay JL, Wittal R. A randomized, double-blinded, placebo-controlled trial of pseudocatalase cream and narrowband ultraviolet B in the treatment of vitiligo. Br J Dermatol 2009; 161: 910-7.
99. Middelkamp-Hup MA, Bos JD, Rius-Diaz F, et al. Treatment of vitiligo vulgaris with narrow-band UVB and oral Polypodium leucotomos extract: a randomized double-blind placebo-controlled study. J Eur Acad Dermatol Venereol 2007; 21: 942-50.

100. Dell'Anna ML, Mastrofrancesco A, Sala R, et al. Antioxidants and narrow band-UVB in the treatment of vitiligo: a double-blind placebo controlled trial. Clin Exp Dermatol 2007; 32: 631-6.

101. Falabella R, Barona MI. Update on skin repigmentation therapies in vitiligo. Pigment Cell Melanoma Res 2009; 22: 42-65.

102. van Geel N, Ongenae K, De Mil M, et al. Double-blind placebo-controlled study of autologous transplanted epidermal cell suspensions for repigmenting vitiligo. Arch Dermatol 2004; 140: 1203-8.

103. Al-Mutairi N, Manchanda Y, Al-Doukhi A, et al. Long-termresults of split-skin grafting in combination with excimer laser for stable vitiligo. Dermatol Surg 2010; 36: 499-505.

104. Shin J, Lee JS, Hann SK, et al. Combination treatment by 10 600 nm ablative fractional carbon dioxide laser and narrowband ultraviolet B in refractory nonsegmental vitiligo: a prospective, randomized half-body comparative study. Br J Dermatol 2012; 166: 658-61.

105. Bayoumi W, Fontas E, Sillard L, Le Duff F, et al. Effect of a preceding laser dermabrasion on the outcome of combined therapy with narrowband ultraviolet B and potent topical steroids for treating nonsegmental vitiligo in resistant localizations. Br J Dermatol 2012; 166: 208-11.

Kutanöz T Hücreli Lenfomalarda Fototerapi

Hatice Şanlı, Yeşer Genç

Ankara Üniversitesi, Ankara

Can Alıcı Noktalar

- Fototerapi, erken evre Mikozis Fungoides'te (evre 1A, 1B, 2A) etkin ve yaygın kullanılan bir tedavidir.
- Dar bant UVB ve PUVA en sık kullanılan modalitelerdir.
- PUVA, tüm evrelerde kullanılabilirken erken evre tedavide altın standarttır.
- PUVA'da tedavi süresi ve idame tedavi konusunda ortak protokol bulunmamaktadır.
- Güvenilir yan etki profili ve uygulama kolaylığı sebebi ile dar bant UVB, MF T1 hastalıkta önerilmektedir.
- Dar bant UVB ile idame tedavi PUVA'ya göre koruyucu pigmentasyon kaybı, eritem ve yanık riski nedeniyle daha zordur.
- Kombinasyon tedavilerinde en sık PUVA-retinoidler veya PUVA-interferon α-2a tercih edilmektedir.
- Ekstrakorporeal fotoferez ise eritrodermik MF ve Sezary sendromunda 1. basamak tedavi olarak tercih edilmektedir.
- Diğer tedavi modaliteleri (fotodinamik tedavi, ekzimer lazer ve UVA-1) sınırlı hastalıkta alternatif yöntem olarak tercih edilebilir.

Kutanöz T hücreli lenfomalar (KTHL); klinik, histolojik ve immünfenotipik farklılıklarına göre çeşitli alt gruplara ayrılan ekstranodal non-Hodgkin lenfomalardır. KTHL; tüm primer deri lenfomalarının %75-80'ini oluştururken kutanöz B hücreli lenfomalar %20-25'ini oluşturmaktadır.[1]

Mikozis fungoides (MF), KTHL'nin epidermotropik varyantı olup; tüm KTHL'nin yaklaşık %65'ini oluşturur.[2] MF histopatolojik olarak, küçük-orta serebriform nükleuslu T lenfositlerin klonal proliferasyonu ile karakterizedir. Bu lenfositler immünfenotipik olarak hafıza T hücre özelliğindedirler ($CD3^+$ $CD4^+$ $CD8^-$ $CD45RO^+$). Klinik olarak hastalık; eritemli ince skuamlı, zaman zaman poikilodermatöz görünümlü, yama ya da plaklarla prezente olmaktadır. Lezyonlar progresyon gösterdikçe anuler, polisiklik, infiltre plaklar; tümörler ve ülserler görülebilir. Ekstrakutanöz tutulum olguların yaklaşık %30'unda izlenmekte olup kötü prognoz ile ilişkilidir.[3]

Evrelendirmede bugün modifiye sınıflandırma sistemi olan TNMB şeması kullanılmaktadır.[4] MF'de tedavi seçimi hastalığın evresine; hastanın yaşına ve genel durumuna bağlıdır.[5,6] Deri hedefli tedaviler sıklıkla erken evre MF'de (evre 1A, 1B, 2A) önerilirken, sistemik ve daha agresif tedaviler ileri evre hastalık (≥evre 2B), progresyon veya refrakter hastalık varlığında önerilmektedir.[7,8] Etkinliği gösterilmiş deri hedefli tedaviler; topikal kortikosteroidler, topikal kemoterapi (nitrojen mustard, karmustin), topikal beksaroten, radyoterapi (total vücut elektron ışınlama, yüzeyel x-radyasyon) ve fototerapi/fotokemoterapidir.[9]

MF'de fototerapinin tedavide kullanımı ilk olarak Gilchrest ve ark. tarafından bildirilmiştir. Psoralen+UVA (PUVA) tedavisi uyguladıkları 9 hastanın 4'ünde tam yanıt alınmakla birlikte diğer hastalarda yaklaşık %95 oranında lezyonlarda gerileme bildirilmiştir.[10]

Bugüne kadar yeni çalışmaların ışığında PUVA tedavisinde yeni modaliteler geliştirilmekle birlikte geniş ve dar bant UVB'de MF tedavisinde standart fototerapide yerini almıştır.

Bu tedavilerin yanısıra periferal kandaki lökositlerin 8-metoksipsoralen ve UVA'ya maruz bırakılması tekniğine dayanan ekstrakorporeal fotokemoterapi (fotoferez, EKF); Sezary sendromu ve eritrodermik MF tedavilerinde kullanılmaktadır.[11,12]

Küçük olgu serileri halinde bildirilen diğer tedavi modaliteleri; fotodinamik tedavi, ekzimer lazer ve UVA-1'dir.[13-17] Lokalize hastalık varlığında kullanılmaları, sınırlı etkinlik, pahalı uygulama olmaları ve tedaviye ulaşmada yaşanan zorluklar sebebi ile MF tedavisinde geniş kullanım alanı bulamamışlardır.

UVB Fototerapisi

UVB; MF tedavisinde kullanılan ilk yapay ışıktır. Etkinliğine dair olası mekanizmalar; deriyi infiltre eden T hücrelerinin kontrolsüz proliferasyonunu engellemesinin yanı sıra epidermal Langerhans hücre fonksiyonlarında bozulma, keratinositler tarafından sitokin üretimi ve adezyon moleküllerinin ekspresyonundaki değişikliklerdir.[18] Yakın zamanlı çalışmalarda dar bant UVB'nin T lenfositlerinin apopitozunu arttırmak suretiyle etkinliğe katkıda bulunduğu gösterilmiştir.[19] UVB tedavisi ile ilgili ilk çalışma 1982'de yayınlanmıştır. Çalışmaya alınan 31 hastanın %61'inde tam remisyon sağlanmış olup;[20] uzun dönem takiplerinde %23'ünde relaps gelişmediği bildirilmiştir.[21]

Teknik olarak fototerapide önemli gelişmelerden biri TL-01 floresan lambaların geliştirilmesidir.[22] Bu lambalar 311-313 nm kadar dar spektrumda yayılım yapmaktadır. Psoriasisdeki kullanımlarına bakıldığında; minimal eritem gelişme riski[23] ile geniş bant UVB'ye göre daha avantajlı olması ve etkinliğinin PUVA ile benzer olması sebebiyle yaygın kullanım alanı bulmuştur.[24] Bugün MF T1 (yama) hastalıkta (deri tipi 1-2) tedavide daha çok dar bant UVB tercih edilmektedir.[24]

Dar bant UVB tedavisini; diğer tedavi modaliteleri ile karşılaştıran çalışmalar sınırlı sayıda olup etkinliklerin karşılaştırılması ile ilgili yeterli veri bulunmamaktadır. Buna rağmen Diederen ve ark.[25] dar bant UVB (n=21) ve PUVA (n=35) tedavileri uyguladıkları 56 hastayı retrospektif olarak değerlendirdiklerinde; tam remisyon oranları arasında anlamlı farklılık saptamamışlardır (%81 dar bant UVB, %71 PUVA). Relapsa kadar geçen ortalama hastalıksız süre de benzer bulunmuştur (24.5 ay dar bant UVB ve 22.8 ay PUVA). Sonuçta pratik uygulama avantajlarından dolayı erken evre MF'de dar bant UVB ile tedaviye

başlanabileceği; progresyon veya cevapsızlık durumunda PUVA tedavisine geçilebileceği belirtilmiştir.[25]

Dar bant UVB tedavisinde önerilen tedavi sıklığı; tüm çalışmalara bakıldığında sıklıkla haftada 3 kez olacak şekildedir. Bu uygulama sıklığı ile tam remisyon yanıtları tüm çalışmalara bakıldığında %54-91 arasında değişmektedir (evre 1A, 1B, 2A).[26]

Uygulama dozu; başlangıçta; minimal eritem dozunun %50'si olacak şekilde önerilmektedir; sonrasında kademeli doz artışı ile tedavi sürdürülmelidir.

Başlangıç tedavisinde planlanan rejim ne kadar süre devam edilmelidir sorusu hastaya spesifik tedavi planı gerekliliği nedeniyle net cevaplanamamaktadır. Ancak çalışmaların çoğunda 3-4 ay kadar tedaviye aynı sıklıkta devam edildiği görülmüştür. Bu konudaki en belirleyici unsur; tedavi hedefi olarak seçilen; deri lezyonlarındaki %90-100 oranındaki gerilemenin izleniyor olmasıdır.[27-34]

İdame tedavi konusu ise oldukça tartışmalıdır. Teorik olarak bakıldığında UVB idameye uygun bir tedavi değildir, çünkü intervaller açıldıkça koruyucu pigmentasyon hızla azaldığından eritem ve yanık riski artmaktadır.[35]

Tüm çalışmalara bakıldığında %41'inde idame tedavisi verilmemiş; %59'unda ise haftada 1'den ayda 1 uygulama sıklığı ile 1 yıldan az veya 5 yıldan fazla süreli olmak üzere idame tedavi uygulamasına gidilmiştir.[26] Pavlotsky ve ark.[28] UVB uyguladıkları MF hastalarında idame tedaviyi sadece ilk tedavi sonrası relaps görülen hastalara önermektedirler, çünkü çalışmalarının sonucunda idame verdikleri ve vermedikleri hastalar relaps gelişme hızı açısından farklılık göstermemişlerdir. Boztepe ve ark.[29] yaptıkları çalışmada ise idame tedavisinin remisyonda kalma süresini uzattığını savunmaktadırlar. İdame tedavide hedef ne olmalıdır; relapsı engellemek mi yoksa remisyon süresini uzatmak mı? Bu konuda örnek çalışmalara gereksinim duyulmaktadır.

PUVA

Otuz yılı aşkın süredir kullanılmakta olan PUVA tedavisi; geliştirilen pek çok yeni tedavi seçeneğine rağmen; MF'de halen yerini korumaktadır.

İlk olarak Gilchrest ve ark.[10] MF'te PUVA tedavisinin kullanımını bildirmişlerdir. MF'de doğal güneş ışığının yararlı etkilerinden yola çıkarak; PUVA'nın başarılı bir tedavi seçeneği olabileceği hipotezini ortaya atmışlardır.[10] Diğer tedavilere yetersiz yanıt alınan; histopatolojik olarak MF tanısı doğrulanan plak, tümör evresindeki veya eritrodermik MF hastalarında PUVA tedavisi kullanılmıştır. Çalışmadaki 9 hastanın 4'ünde tam remisyon; 5'inde belirgin gerileme izlenmiştir. Hastaların tek kolları PUVA etkinliğini değerlendirmek amacı ile ışından korunmuş, korunan bölge dışında diğer alanlarda iyileşmenin izlenmesi ile MF'de spontan remisyon olayının dışlandığı bildirilmiştir. Bu durum PUVA etkisinin sistemik olmaktan çok lokal etkili olduğunu göstermektedir.[10]

Relaps oranları ve hastalıksız geçen süreye bağlı olarak uzun dönem sonuçlar değişmektedir. Herrmann ve ark.'nın[36] 82 hastayı ortalama 43 ay izledikleri çalışmalarında; evre 1A'daki %53, evre 1B'deki %37, evre 2A'daki %50 ve evre 4A'daki 1 hastada tam iyileşme sonrası nüks izlenmemiştir. Evre 2B ve 3 hastalarında relaps izlenmiştir.

PUVA'nın MF tedavisindeki etki mekanizması henüz tam olarak aydınlatılamamıştır. Epidermis ve yüzeyel dermisi infiltre eden T hücrelerinde sitotoksik etki ve apopitozun indüklenmesi majör rolleridir.[37] Bunun yanısıra epidermal sitokin üretimini ve direkt olarak epidermotropik malign T hücrelerde adezyonu sağlayan reseptörlerde down regülasyonu sağlamaktadır. PUVA; epidermal T hücre infiltrasyonunun sürekliliğini sağlamada önemli rolleri olan CD1a+ Langerhans hücrelerinde de fonksiyonel kayba sebep olmaktadır.[18]

Tedavi planı ve doz ayarlamasında; bireye göre tedavi uygulaması ile etkinliğin arttığı kabul edilmektedir. Bununla birlikte çalışmalara bakıldığında, başlangıç uygulama sıklığı haftada 3 seans (%52), bir kısmında da haftada 2 seans (%28) olarak düzenlenmiştir.[26] Çalışmalarda uygulama sıklığı haftada 2-4 seans arasında değişmekte olup başlangıç tedavisi için net bir tedavi protokolü belirlenmemiştir. Uygulama sıklığı ve tam iyileşme oranlarına bakıldığında 2-3/hafta uygulamalarda alınan cevap %58-88, 3/hafta uygulamada %42-86 ve 2-4/hafta uygulamada %64-89 olarak belirtilmiştir.[26] PUVA tedavisinde başlangıç sıklığının belirlenmesinde hastanın tedavi merkezine uzaklığı, deri fototipi, tedavi toleransı gibi özellikleri dikkate alınmalıdır.[26] Resim 1'de evre 2A mikozis fungoides hastasında 3 aylık PUVA tedavisi sonrası lezyonların gerilediği izlenmektedir.

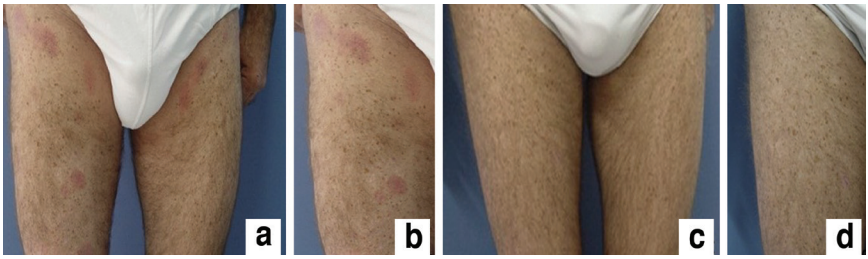

Resim 1. Evre 2A Mikozis fungoides. a ve b: PUVA tedavisi öncesi, önceki PUVA tedavilerine bağlı gelişen lentigolar da dikkat çekiyor, c ve d: PUVA tedavisinin 3. ayı.

Dar bant UVB tedavisine benzer şekilde çalışmaların çoğunda belirlenen başlangıç tedavi rejimi 3-4 ay kadar sürdürülmüştür. Bu süre tamamen veya tama yakın temizlenme ya da maksimum klinik gerilemenin elde edildiği zamana dayandırılarak belirlenmiştir.[26]

İdame tedavisi ile ilgili ortak bir protokol yoktur. Sanchez ve ark.'nın 40 hastanın (evre 1A: 20, evre 1B: 20) 28 aylık izlemine dayanan çalışmalarında; 12 hastada relaps izlenmiş olup 28 hastada relaps izlenmemiştir. İzlemde relapsı belirleyen en önemli faktörün geçmişte relaps öyküsü olduğunu saptamışlardır. İdame tedavinin gelecekteki nüksleri engellemediğini belirtmişlerdir.[38]

European Organisation for Research and Treatment of Cancer (EORTC) görüşü; idame, nüksü önlemediği için toplam UVA dozunu düşük tutmak, melanom ve melanom dışı deri kanseri riskini azaltmak için uygulanmamalıdır; şeklindedir.[9]

Literatüre bakıldığında PUVA ile idame hastaların %85'inde uygulanmıştır ve sonuçlar oldukça değişkenlik göstermektedir.

KTHL'nin progresyon riski ve yaşam kalitesi üzerine olumsuz etkileri dikkate alındığında; uzun dönem yan etkilerine rağmen düşük doz PUVA ile idame şeklinde yaklaşım da savunulmaktadır.[39]

Kombinasyon Tedavileri

PUVA ve Retinoidler

Retinoidler (etretinat, beksaroten); MF tedavisinde, immünmodulatör, anti-inflamatuvar, antiproliferatif ve antineoplastik özellikleri üzerinden etki göstermektedir. Retinoidlerin etkisi ile epidermisteki incelme; UVA'nın etkin penetrasyonu için de imkan sağlamaktadır. Retinoidlerin MF ve Sezary sendromundaki etkinliğine yönelik pek çok klinik çalışma yapılmıştır.[40-42] Monoterapi olarak kullanıldıklarında nadiren de olsa remisyon sağlasalar da; KTHL'deki asıl kullanım yeri adjuvan ajan olarak kullanılmalarıdır. Tedavi yaklaşımına ışık tutacak önemli noktalardan biri retinoid ve PUVA kombinasyonu; monoterapi olarak PUVA tedavisine kıyasla daha iyi sonuçlar veriyor mu? sorusuyla ilişkilidir. İskandinav MF çalışma grubunun 69 hasta ile yaptıkları çalışmada; kombinasyon tedavisinin monoterapiye cevap açısından üstünlüğü saptanmamış; ancak kümülatif PUVA dozu belirgin olarak retinoid alan hastalarda düşük bulunmuş ve retinoidlerle idame ile remisyon süresinde uzama saptanmıştır.[43]

PUVA ve interferon-alfanın dirençli KTHL tedavisindeki başarılı kullanımı ile ilgili 1984'de yayınlanan ilk çalışmadan bugüne tedavideki etkinliğini doğrulayan pek çok çalışma yapılmıştır. İnterferonun monoterapi olarak umut vadeden etkilerinden yola çıkarak MF tedavisinde etkinliğini arttıracağı düşünülerek PUVA ile kombine tedavi çalışmaları da mevcuttur. Bunlardan biri Kuzel ve arkadaşlarının 15 hastada (evre 1B-4B) haftada 3 seans PUVA ve IFN a-2a (6-30x10^6 IU) ile yaptıkları çalışmadır.[44] Bu çalışmada; tam remisyon %80 olarak belirtilmiştir. Bunun yanı sıra kombinasyon tedavisinin monoterapiye göre daha hızlı ve uzun süreli remisyon sağladığı görülmüştür.[44] Resim 2'de evre 2 B mikozis fungoides hastasında PUVA+IFN-alfa ile 9 aylık tedavi sonrası iyileşme görülmektedir.

Bir başka çalışmada; PUVA monoterapisine dirençli 5 hastada PUVA ve IFN a-2a (3-6x10^6 IU) kombinasyonu ile tam remisyon elde edilmekle birlikte; daha düşük kümülatif UVA dozu sağlanmıştır.

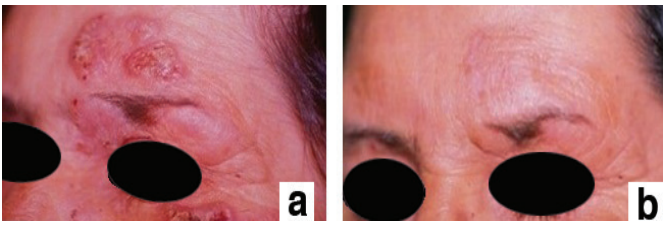

Resim 2. Evre 2B Mikozis fungoides PUVA+IFN-alfa. a) tedavi öncesi, b) tedavi sonrası 9. ay.

Bazı hastalarda interferon tedavisi sırasında tedavi cevabını da olumsuz etkileyen anti-IFN antikor gelişimi izlenebilmektedir. PUVA tedavisinin bu antikor gelişimini baskıladığı bildirilmiştir.[46]

UVA1 FOTOTERAPİ (340-400 nm)

UVA-1'in atopik dermatit tedavisinde etkinliğine yönelik yapılan çalışmalarda; deriyi infiltre eden T helper hücrelerde apopitozu indüklediğinin gösterilmesi; bu tedavinin KTHL'de de etkin olabileceğini göstermiştir. Plettenberg ve ark.[53] MF tanısı ile izledikleri 3 hastaya (evre 1A ve 1B) UVA1 (monoterapi) uygulamışlar ve ortalama 16-20 seans sonrası tam temizlenme izlenmiştir. Stander ve Shwarz[54] evre 1A MF tanısı ile izledikleri bir hastalarında UVA1 tedavisi sonrası tam temizlenme izlenmesine rağmen; histolojik remisyonun sağlanamadığını belirtmişlerdir. Zane ve ark.[55] ileri evre MF'de UVA1 etkinliğini değerlendirmişlerdir. Yaygın plak tip, nodüler veya eritrodermik 13 hastanın 11'inde tam klinik ve histolojik cevap izlenirken 2 hastada parsiyel cevap izlenmiştir, 11 hastanın 4'ünde tedavi kesildikten 3 ay sonra relaps izlenmiştir.

UVA1'in etkinliğine yönelik yapılan çalışmalarda 2 farklı apopitotik yolağı indüklediği gösterilmiştir ve bu mekanizması sebebi ile UVB ve UVA'ya göre daha avantajlı bir tedavi modalitesi olabileceği düşünülmektedir.[56,57] Von Kobyletzki ve ark.[58] UVA1 tedavisi uyguladıkları evre 3 hastada; histopatolojik inceleme ile 3 farklı metotla apopitozu değerlendirmişlerdir. Ortalama 60 J/cm^2 haftada 5 kere (3 hafta boyunca); apopitozu (DNAaz immünreaktivitede ve DNA fragmantasyonunda artışla birlikte) indüklemede yeterli bulmuşlardır. DNAaz bağımlı apopitozun T hücrelerle sınırlı olduğu ve keratinositleri etkilemediği görülmüştür.

Ekzimer Lazer

Üç yüz sekiz nm ekzimer lazer geleneksel UV tedavilerinin yerini alabilecek bir tedavi modalitesi olarak önerilmese de lezyona hedef uygulamalarda morbiditeyi de azaltan etkisi sebebi ile kullanılabilecek bir yöntemdir.[59-61] Ekzimer lazer, hem adjuvan hem de monoterapi olarak (erken evrede), özellikle de sınırlı hastalık ya da anatomik olarak zor lokalizasyonlardaki hastalıkta (gluteal kıvrım, inguinal bölge gibi) kullanılabilir.[62]

Potansiyel avantajları; kısa tedavi süresi ve hastalıksız deri bölgelerinde düşük karsinogenez riskidir. Bir diğer önemli avantajı ise inguinal, aksiller bölgeler ve yüz gibi lokalizayonlarda kullanım imkanı sağlamasıdır.

Ekstrakorporeal Fotokemoterapi (Fotoferez)

EKF immünmodülatör bir tedavi yöntemidir. İlk kez 1987 yılında Edelson ve ark.65 tarafından eritrodermik KTHL tedavisinde kullanılmıştır. 1988'de FDA tarafından ileri KTHL tedavisinde kullanımı onaylanmıştır.

Fotoferez tedavisi; havuzlanan lökoferez ürünlerinin, 8-MOP varlığında ekstrakorporeal olarak UVA'ya maruz bırakılmasına dayanan bir yöntemdir. Her seansta yaklaşık olarak periferal lökositlerin yaklaşık %5'i ışınlamaya tabi tutulmaktadır ve sonrasında hastaya

re-infuze edilmektedir. Psoralenin DNA'ya kovalen bağlanması ve UVA etkisi ile DNA arası çapraz bağ oluşumu lenfositlerde apopitozu indüklemektedir. Diğer olası etki mekanizmaları monositlerin, dendritik hücrelere dönüşümü, artan Th1 aktivitesi ve anti-tümör immün cevap, sitotoksik CD8 T lenfosit artışı gibi etkilerdir.[63,64] Edelson ve ark.[65] EKF tedavisi uyguladıkları 37 eritrodermik hastanın 27'sinde yanıt almışlardır. Bu çalışma tedavide dönüm noktası olmuş ve pek çok merkez tarafından Sezary sendromunda da EKF 1. basamak tedavi olarak tercih edilmeye başlanmıştır.65 Çalışmalara bakıldığında yanıt oranları olgu serileri arasında farklılık gösterse de genel yanıt oranları %60 civarında olup komplet yanıt yaklaşık %20'dir.[66-69]

EKF, genellikle 2-4 haftada bir ardışık 2 gün olacak şekilde uygulanır. Yanıt değerlendirmesi için en az 6 aylık tedavi önerilmektedir. EORTC; MF/SS tedavisi için yayınladıkları Avrupa görüş birliği kararında; EKF'yi eritrodermik MF ve Sezary sendromunun tedavisinde ilk basamak tedavi yöntemi olarak bildirmişlerdir. Monoterapi olarak kullanılabileceği gibi; interferon, beksaroten, PUVA ve tüm vücut elektron ışınlama gibi diğer tedavi yöntemleri ile birlikte de kullanılabilir.[70-75] Resim 3'te EKF uyguladığımız bir eritrodermik mikozis fungoides hastasının 7 aylık tedavisi sonrası görülmektedir.

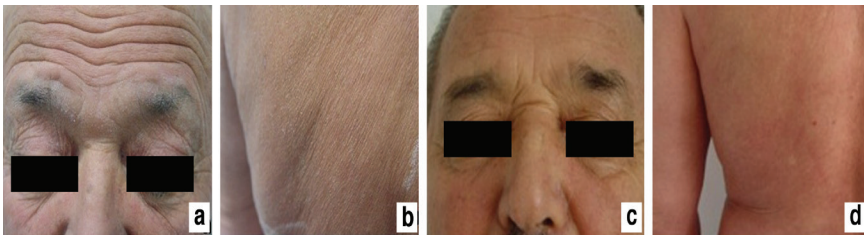

Resim 3. Evre 3 Mikozis fungoides (eritrodermik). a ve b) tedavi öncesi, c ve d) ekstrakorporeal fotoferezin 7 ayı.

Fotodinamik Tedavi

Fotodinamik tedavi; fotoduyarlandırıcı bir molekül ve ışığın fotouyarıcı dalga boyları ile meydana gelen fotokimyasal bir reaksiyon üzerinden etki etmektedir. Özellikle melanom dışı deri kanserlerinde iyi klinik ve mükemmel kozmetik sonuçları ile tercih edilen bir yöntem olmuştur. Son 10 yıldır da plak dönem MF'de kullanım alanı bulmuş ve deri hedefli tedavilere bir alternatif haline gelmiştir. Bugüne kadar fotodinamik tedavinin kullanıldığı 45 olgu bildirilmiştir.[76] Tüm yanıt oranları yaklaşık %84 (yama lezyonlarda %78, plak lezyonlarda %84) olarak belirtilmiştir. Fotodinamik tedavi lokalize az sayıda ve özellikle plak lezyonlarda tercih edilmektedir. Bunun yanısıra kozmetik olarak iyi sonuçların elde edilmek istendiği lokalizasyonlar ya da iyileşme açısından riskli bölgelerde de kullanılabilir. Yaygın lezyon varlığında veya tümöral evrede uygun bir tedavi seçeneği değildir.

Kaynaklar

1. Willemze R, Kerl H, Sterry W, et al. EORTC classification for primary cutaneous lymphomas: a proposal from the Cutaneous Lymphoma Study Group of the European Organization for Research and Treatment of Cancer. Blood 1997; 90: 354-71.
2. Willemze R, Jaffe ES, Burg G, et al. WHO-EORTC classification for cutaneous lymphomas. Blood 2005; 105: 3768-85.
3. Agar NS, Wedgeworth E, Crichton S, et al. Survival outcomes and prognostic factors in mycosis fungoides/Sezary syndrome: validation of the revised International Society for Cutaneous Lymphomas/European Organisation for Research and Treatment of Cancer staging proposal. Journal of clinical oncology : official journal of the American Society of Clinical Oncology 2010; 28: 4730-9.
4. Olsen E, Vonderheid E, Pimpinelli N, et al. Revisions to the staging and classification of mycosis fungoides and Sezary syndrome: a proposal of the International Society for Cutaneous Lymphomas (ISCL) and the cutaneous lymphoma task force of the European Organization of Research and Treatment of Cancer (EORTC). Blood 2007; 110: 1713-22.
5. Kim EJ, Hess S, Richardson SK, et al. Immunopathogenesis and therapy of cutaneous T cell lymphoma. The Journal of clinical investigation 2005; 115: 798-812.
6. Whittaker SJ, Marsden JR, Spittle M, et al. Joint British Association of Dermatologists and U.K. Cutaneous Lymphoma Group guidelines for the management of primary cutaneous T-cell lymphomas. The British journal of dermatology 2003; 149: 1095-107.
7. Trautinger F. Phototherapy of mycosis fungoides. Photodermatol Photoimmunol Photomed 2011; 27: 68-74.
8. Kaye FJ, Bunn PA Jr, Steinberg SM, et al. A randomized trial comparing combination electron-beam radiation and chemotherapy with topical therapy in the initial treatment of mycosis fungoides. The New England journal of medicine 1989; 321: 1784-90.
9. Trautinger F, Knobler R, Willemze R, et al. EORTC consensus recommendations for the treatment of mycosis fungoides/Sezary syndrome. Eur J Cancer 2006; 42: 1014-30.
10. Gilchrest BA, Parrish JA, Tanenbaum L, et al. Oral methoxsalen photochemotherapy of mycosis fungoides. Cancer 1976; 38: 683-9.
11. Knobler R, Barr ML, Couriel DR, et al. Extracorporeal photopheresis: past, present, and future. Journal of the American Academy of Dermatology 2009; 61: 652-65.
12. Zic JA. Photopheresis in the treatment of cutaneous T-cell lymphoma: current status. Current opinion in oncology 2012; 24 Suppl : 1-10.
13. Farkas A, Kemeny L, French LE, et al. New and experimental skin-directed therapies for cutaneous lymphomas. Skin pharmacology and physiology 2009; 22: 322-34.
14. Oberholzer PA, Cozzio A, Dummer R, et al. Granulomatous slack skin responds to UVA1 phototherapy. Dermatology 2009; 219: 268-71.
15. Edström DW, Hedblad MA. Long-term follow-up of photodynamic therapy for mycosis fungoides. Acta dermato-venereologica 2008; 88: 288-90.
16. Breuckmann F, von Kobyletzki G, Avermaete A, et al. Efficacy of ultraviolet A1 phototherapy on the expression of bcl-2 in atopic dermatitis and cutaneous T-cell lymphoma in vivo: a comparison study. Photodermatol Photoimmunol Photomed 2002; 18: 217-22.
17. Passeron T, Zakaria W, Ostovari N, et al. Efficacy of the 308-nm ekzimer laser in the treatment of mycosis fungoides. Archives of dermatology 2004; 140: 1291-3.
18. Krutmann J. Therapeutic photoimmunology: photoimmunological mechanisms in photo(chemo) therapy. J Photochem photobiol B 1998; 44: 159-64.

19. Ozawa M, Ferenczi K, Kikuchi T, et al. 312-nanometer ultraviolet B light (narrow-band UVB) induces apoptosis of T cells within psoriatic lesions. J Exp Med 1999; 189: 711-8.
20. Milstein HJ, Vonderheid EC, Van Scott EJ, et al. Home ultraviolet phototherapy of early mycosis fungoides: preliminary observations. J Am Acad Dermatol 1982; 6: 355-62.
21. Resnik KS, Vonderheid EC. Home UV phototherapy of early mycosis fungoides: long-term follow-up observations in thirty-one patients. J Am Acad Dermatol 1993; 29: 73-7.
22. van Weelden H, De La Faille HB, Young E, et al. A new development in UVB phototherapy of psoriasis. Br J Dermatol 1988; 119: 11-9.
23. Parrish JA, Jaenicke KF. Action spectrum for phototherapy of psoriasis. J Invest Dermatol 1981; 76: 359-62.
24. Gordon PM, Diffey BL, Matthews JN, et al. A randomized comparison of narrow-band TL-01 phototherapy and PUVA photochemotherapy for psoriasis. J Am Acad Dermatol 1999; 41: 728-32.
25. Diederen PV, van Weelden H, Sanders CJ, et al. Narrowband UVB and psoralen-UVA in the treatment of early-stage mycosis fungoides: a retrospective study. J Am Acad Dermatol 2003; 48: 215-9.
26. Carter J, Zug KA. Phototherapy for cutaneous T-cell lymphoma: online survey and literature review. J Am Acad Dermatol 2009; 60: 39-50.
27. Hofer A, Cerroni L, Kerl H, et al. Narrowband (311-nm) UV-B therapy for small plaque parapsoriasis and early-stage mycosis fungoides. Arch Dermatol 1999; 135: 1377-80.
28. Pavlotsky F, Barzilai A, Kasem R, et al. UVB in the management of early stage mycosis fungoides. J Eur Acad Dermatol Venereol 2006; 20: 565-72.
29. Boztepe G, Sahin S, Ayhan M, ve ark. Narrowband ultraviolet B phototherapy to clear and maintain clearance in patients with mycosis fungoides. J Am Acad Dermatol 2005; 53: 242-6.
30. Clark C, Dawe RS, Evans AT, et al. Narrowband TL-01 phototherapy for patch-stage mycosis fungoides. Arch Dermatol 2000; 136: 748-52.
31. Gathers RC, Scherschun L, Malick F, et al. Narrowband UVB phototherapy for early-stage mycosis fungoides. J Am Acad Dermatol 2002; 47: 191-7.
32. Gokdemir G, Barutcuoglu B, Sakiz D, ve ark. Narrowband UVB phototherapy for early-stage mycosis fungoides: evaluation of clinical and histopathological changes. J Eur Acad Dermatol Venereol 2006; 20: 804-9.
33. Ahmad K, Rogers S, McNicholas PD, et al. Narrowband UVB and PUVA in the treatment of mycosis fungoides: a retrospective study. Acta venereol 2007; 87: 413-7.
34. Brazzelli V, Antoninetti M, Palazzini S, et al. Narrow-band ultraviolet therapy in early-stage mycosis fungoides: study on 20 patients. Photodermatol Photoimmunol Photomed 2007; 23: 229-33.
35. Suh KS, Roh HJ, Choi SY, et al. Long-term evaluation of erythema and pigmentation induced by ultraviolet radiations of different wavelengths. Skin Res Technol 2007; 13: 154-61.
36. Herrmann JJ, Roenigk HH Jr, Hurria A, et al. Treatment of mycosis fungoides with photochemotherapy (PUVA): long-term follow-up. J Am Acad Dermatol 1995; 33: 234-42.
37. Johnson R, Staiano-Coico L, Austin L, et al. PUVA treatment selectively induces a cell cycle block and subsequent apoptosis in human T-lymphocytes. Photochem Photobiol 1996; 63: 566-71.
38. Sanchez MA, Gonzalez T, Gaitan MF, et al. Is PUVA maintenance therapy necessary in patients with early-stage mycosis fungoides? Evaluation of a treatment guideline over a 28-month follow-up. Int j Dermatol 2011; 50: 1086-93.
39. Dummer R, Assaf C, Bagot M, et al. Maintenance therapy in cutaneous T-cell lymphoma: who, when, what? Eur J Cancer 2007; 43: 2321-9.
40. Kessler JF, Jones SE, Levine N, et al. Isotretinoin and cutaneous helper T-cell lymphoma (mycosis fungoides). Arch Dermatol 1987; 123: 201-4.

41. Claudy AL. (Treatment of T-cell skin lymphoma with retinoids). Ther Umsch 1986; 43: 707-11.
42. Mahrle G, Thiele B. Retinoids in cutaneous T cell lymphomas. Dermatologica 1987; 175 Suppl 1: 145-50.
43. Serri F, De Simone C, Venier A, et al. Combination of retinoids and PUVA (Re-PUVA) in the treatment of cutaneous T cell lymphomas. Curr Probl Dermatol 1990; 19: 252-7.
44. Kuzel TM, Gilyon K, Springer E, et al. Interferon alfa-2a combined with phototherapy in the treatment of cutaneous T-cell lymphoma. J Natl Cancer Inst 1990; 82: 203-7.
45. Mostow EN, Neckel SL, Oberhelman L, et al. Complete remissions in psoralen and UV-A (PUVA)-refractory mycosis fungoides-type cutaneous T-cell lymphoma with combined interferon alfa and PUVA. Arch Dermatol 1993; 129: 747-52.
46. Kuzel TM, Roenigk HH Jr, Samuelson E, et al. Suppression of anti-interferon alpha-2a antibody formation in patients with mycosis fungoides by exposure to long-wave UV radiation in the A range and methoxsalen ingestion. J Natl Cancer Inst 1992; 84: 119-21.
47. Stern RS, Lunder EJ. Risk of squamous cell carcinoma and methoxsalen (psoralen) and UV-A radiation (PUVA). A meta-analysis. Arch Dermatol 1998; 134: 1582-5.
48. Stern RS, Liebman EJ, Vakeva L. Oral psoralen and ultraviolet-A light (PUVA) treatment of psoriasis and persistent risk of nonmelanoma skin cancer. PUVA Follow-up Study. J Natl Cancer Inst 1998; 90: 1278-84.
49. Stern RS. Genital tumors among men with psoriasis exposed to psoralens and ultraviolet A radiation (PUVA) and ultraviolet B radiation. The Photochemotherapy Follow-up Study. N Engl J Med 1990; 322: 1093-7.
50. Stern RS, Nichols KT, Vakeva LH. Malignant melanoma in patients treated for psoriasis with methoxsalen (psoralen) and ultraviolet A radiation (PUVA). The PUVA Follow-Up Study. N Engl J Med 1997; 336: 1041-5.
51. Todes-Taylor N, Abel EA, Cox AJ. The occurrence of vitiligo after psoralens and ultraviolet a therapy. J Am Acad Dermatol 1983; 9: 526-32.
52. Mimouni D, David M, Feinmesser M, et al. Vitiligo-like leucoderma during photochemotherapy for mycosis fungoides. Br J Dermatol 2001; 145: 1008-14.
53. Plettenberg H, Stege H, Megahed M, et al. Ultraviolet A1 (340-400 nm) phototherapy for cutaneous T-cell lymphoma. J Am Acad Dermatol 1999; 41: 47-50.
54. Stander H, Schwarz T. Ultraviolet A1 (340-400 nm) phototherapy for cutaneous T-cell lymphoma? J Am Acad Dermatol 2000; 43:881.
55. Zane C, Leali C, Airo P, et al. "High-dose" UVA1 therapy of widespread plaque-type, nodular, and erythrodermic mycosis fungoides. J Am Acad Dermatol 2001; 44: 629-33.
56. Godar DE. UVA1 radiation triggers two different final apoptotic pathways. J Invest Dermatol 1999; 112: 3-12.
57. Krutmann J, Morita A. Mechanisms of ultraviolet (UV) B and UVA phototherapy. J Investig Dermatol Symp Proc 1999; 4: 70-2.
58. von Kobyletzki G, Heine O, Stephan H, et al. UVA1 irradiation induces deoxyribonuclease dependent apoptosis in cutaneous T-cell lymphoma in vivo. Photodermatol Photoimmunol Photomed 2000; 16: 271-7.
59. Novak Z, Bonis B, Baltas E, et al. Xenon chloride ultraviolet B laser is more effective in treating psoriasis and in inducing T cell apoptosis than narrow-band ultraviolet B. J Photochem Photobiol B 2002; 67: 32-8.
60. Bonis B, Kemeny L, Dobozy A, et al. 308 nm UVB ekzimer laser for psoriasis. Lancet 1997; 350: 1522.

61. Passeron T, Ortonne JP. Use of the 308-nm ekzimer laser for psoriasis and vitiligo. Clin Dermatol 2006; 24: 33-42.
62. Deaver D, Cauthen A, Cohen G, et al. Excimer laser in the treatment of mycosis fungoides. J Am Acad Dermatol 2014; 70: 1058-60.
63. Berger C, Hoffmann K, Vasquez JG, et al. Rapid generation of maturationally synchronized human dendritic cells: contribution to the clinical efficacy of extracorporeal photochemotherapy. Blood 2010; 116: 4838-47.
64. Berger CL, Xu AL, Hanlon D, et al. Induction of human tumor-loaded dendritic cells. Int J Cancer 2001; 91: 438-47.
65. Edelson R, Berger C, Gasparro F, et al. Treatment of cutaneous T-cell lymphoma by extracorporeal photochemotherapy. Preliminary results. N Engl J Med 1987; 316: 297-303.
66. Knobler R, Jantschitsch C. Extracorporeal photochemoimmunotherapy in cutaneous T-cell lymphoma. Transfus Apher Sci 2003; 28: 81-9.
67. Zic JA. The treatment of cutaneous T-cell lymphoma with photopheresis. Dermatol Ther 2003; 16: 337-46.
68. Quaglino P, Knobler R, Fierro MT, et al. Extracorporeal photopheresis for the treatment of erythrodermic cutaneous T-cell lymphoma: a single center clinical experience with long-term follow-up data and a brief overview of the literature. Int J Dermatol 2013; 52: 1308-18.
69. Knobler R, Berlin G, Calzavara-Pinton P, et al. Guidelines on the use of extracorporeal photopheresis. J Eur Acad Dermatol Venereol 2014; 28 Suppl 1: 1-37.
70. Dippel E, Schrag H, Goerdt S, et al. Extracorporeal photopheresis and interferon-alpha in advanced cutaneous T-cell lymphoma. Lancet 1997; 350: 32-3.
71. Suchin KR, Cucchiara AJ, Gottleib SL, et al. Treatment of cutaneous T-cell lymphoma with combined immunomodulatory therapy: a 14-year experience at a single institution. Arch Dermatol 2002; 138: 1054-60.
72. Gottlieb SL, Wolfe JT, Fox FE, et al. Treatment of cutaneous T-cell lymphoma with extracorporeal photopheresis monotherapy and in combination with recombinant interferon alfa: a 10-year experience at a single institution. J Am Acad Dermatol 1996; 35: 946-57.
73. Wilson LD, Jones GW, Kim D, et al. Experience with total skin electron beam therapy in combination with extracorporeal photopheresis in the management of patients with erythrodermic (T4) mycosis fungoides. J Am Acad Dermatol 2000; 43: 54-60.
74. Wilson LD, Licata AL, Braverman IM, et al. Systemic chemotherapy and extracorporeal photochemotherapy for T3 and T4 cutaneous T-cell lymphoma patients who have achieved a complete response to total skin electron beam therapy. Int J Radiat Oncol Biol Phys 1995; 32: 987-95.
75. Tsirigotis P, Pappa V, Papageorgiou S, et al. Extracorporeal photopheresis in combination with bexarotene in the treatment of mycosis fungoides and Sezary syndrome. Br J Dermatol 2007; 156: 1379-81.
76. Fernandez-Guarino M, Jaen-Olasolo P. Photodynamic therapy in mycosis fungoides. Actas Dermosifiliogr 2013; 104: 393-9.

Alopesi Areatada Fototerapi

Dilek Bayramgürler

Kocaeli Üniversitesi, Kocaeli

Can Alıcı Noktalar

- Foto(kemo)terapi alopesi areata tedavisinde sık kullanılan bir tedavi yöntemi olmasına rağmen günümüz itibari ile konuyla ilgili çalışmaların kanıt düzeyleri düşüktür.
- Alopesi areataya özgü bir tedavi protokolü belirlenmemiştir; genel olarak psoriasis protokolleri uygulanır.
- Otuz seans sonunda yeni saç çıkımı izlenmediyse sonrasında yanıt alınması olası değildir.

Daha önceki bölümlerde bahsedilen psoriasis (bakınız Konu 28), atopik dermatit (bakınız Konu 32), vitiligo (bakınız Konu 29), polimorfik ışık erüpsüyonu (bakınız Konu 34) ve mikozis fungoides (bakınız Konu 30) tedavisinde klasik tedavi yöntemleri arasında yer alan foto(kemo)terapi;[1,2] alopesi areata tedavisinde de mevcut tedavi seçenekleri arasında yer almasına rağmen literatürde günümüz itibari ile konuyla ilgili kontrollü çalışma(lar) bulunmamaktadır.[3] Hem bu durum hem de uzun dönemdeki karsinogenez etkisi göz önüne alındığında; foto(kemo)terapinin yeri alopesi areata tedavisi ile ilgili son tedavi önerilerinde ve kılavuzlarında hala kısıtlı tutulmaktadır.[4,5] Buna rağmen pratik hayatta foto(kemo)terapinin alopesi areata tedavisinde sıkça kullanıldığı düşünülmektedir.

Sistemik Fotokemoterapi

Alopesi areata tedavisinde fotokemoterapinin kullanımı ile ilgili literatür taraması yapıldığında; konuyla ilgili ilk çalışmaların 1980'ler civarında yayınlanmış olduğu görülmektedir.[6,7] Konuyla ilgili ilk çalışmalardan biri olma niteliğindeki 41 hastalık bir olgu serisinde; lokal veya sistemik fotokemoterapi ile olguların %73'ünde iyi-mükemmel düzeyde sonuç alındığı ve bu sonuçların elde edilmesi için ortalama 20-40 seanslık tedavi gerektiği bildirilmiştir. Bu çalışmada ilk atağı 20 yaşın üzerinde ortaya çıkan hastalarda tedavi yanıtının 20 yaşın altındaki hastalara göre daha yüksek olduğu dikkati çekmiştir.[7] Bu dönemde yayınlanmış olan 23 hastalık bir diğer olgu serisinde ise; lokal olarak ışınlanan 6 hastada tedavi başarısızlığından bahsedilirken oral metoksalen kullanımının ardından tüm vücut ışınlaması yapılan 17 hastanın 11'inde (%64.7) %90'ın üzerinde yanıt alındığının ve ortalama 18.6 aylık takip periyodunda sadece 3 hastada nüks izlendiğinin bildirildiği görülmektedir.[8]

Buna karşılık yine o dönemlerde yayınlanan birkaç çalışmada tam tersi sonuçlar elde edilmiştir.[9-11] Bu çalışmalardan birisinde sistemik PUVA tedavisiyle 30 hastalık bir grubun sadece 9'unda %60'ın üzerinde bir düzelme elde edildiği ve bu hastaların da 8 tanesinde 7.7 aylık takibin ardından nüks görüldüğü bildirilmiştir.[9] 1990'larda yayınlanan, 2 retrospektif çalışmadan birinde PUVA'nın başarı oranının düşük olduğu (alopesi areatada %6.3, alopesi totaliste %12.5, alopesi universaliste %13.3) diğerindeyse yüksek başarı oranına rağmen bunun hastalığın spontan düzelme oranlarından farklı olmadığı ve nüks oranlarının yüksek olduğu bildirilmiştir.[10,11] Buna dayanarak her 2 çalışmanın sonucunda da PUVA'nın alopesi areata tedavisinde etkili bir yöntem olmadığı yorumu yapılmıştır.[10,11]

Ülkemizden 1990'ların sonlarında yayınlanan retrospektif bir çalışmada ise sistemik PUVA ile, tedaviye dirençli 24 alopesi areatalı hastanın %37.5'inde %75'in üzerinde düzelme sağlandığı görülmüş ve PUVA'nın şiddetli olgularda alternatif bir tedavi yöntemi olabileceği düşünülmüştür. Bu çalışmada hastaların aldığı ortalama seans sayısı 32 (18-69), kümülatif doz ise 178 J/cm^2 (91.5-367 J/cm^2) olmuştur.[12]

2000'li yılların başlarında ise 13 yıl gibi uzun bir süre içinde PUVA tedavisi alan 26 alopesi totalis veya universalisli hastanın retrospektif olarak değerlendirildiği bir diğer çalışmada daha yüz güldürücü sonuçlar elde edildiği görülmektedir. Buna göre alopesi totalisi olan 15 hastanın 9'unda (%60), alopesi universalisi olan 11 hastanın ise 7'sinde (%64) %50'nin üzerinde düzelme sağlandığı saptanmıştır. Ancak bu çalışmada ortalama seans sayısının ilk grupta 88.5 (34.3-142.7) ikinci grupta 125.2 (29.1-221.3) ve ortalama kümülatif dozun ilk grupta 444 (60-1700) ikinci grupta ise 593 (36-1326) J/cm^2 gibi oldukça yüksek değerlere ulaştığı dikkati çekmektedir. Bu çalışmada daha önceki çalışmaların tersine (9-11) nüks oranlarının da yüksek olmadığı; 5 yıllık takiplerde hastaların sadece %21'inde hastalığın tekrarladığı bildirilmiştir.[13]

2000'li yılların sonlarında yayınlanan bir başka çalışmada ise tedaviye dirençli 9 şiddetli alopesi areta olgusunda PUVA'ya ek olarak ilk 1 ay boyunca 20 mg/gün, daha sonra ise giderek azaltılan dozlarda kullanılan oral prednizolonun 2. ayın sonunda hastaların tümünde tam düzelmeye yol açtığı bildirilmiştir. Bu hastaların ikisinde 3 ay sonra nüks görülmüştür.[14]

Lokal Fotokemoterapi

Konuyla ilgili ilk çalışmalarda topikal PUVA uygulamasının tedavide etkili olmadığı 8 ya da etkili sonuçlar elde edilse bile hastalığın uzun dönemdeki seyri üzerine anlamlı etki göstermediği bildirilmiştir.[15] Daha sonra 2000'li yılların başlarında banyo PUVA mantığındaki "PUVA-türban" uygulaması ile şiddetli, hızlı ilerleyen ve diğer tedavilere dirençli 9 alopesi areata hastasının 6'sında 10. haftanın sonunda düzelme elde edildiği saptanmıştır.[16]

Farklı bir uygulama olarak 3 ay aralıklarla topikal 8-metoksipsoralen uygulamasından 20 dakika sonra 6-20 J/cm^2 (ortalama 12 J/cm^2) gibi oldukça yüksek fototoksik dozlarda uygulanan lokal fotokemoterapi ile 4-7 seans ardından iyi yanıtlar alındığı bildirilmiştir. Bu çalışmada yazarlar follikülde UV'nin biyolojik etkisiyle klinik düzelme arasında bir zaman dilimi olduğu gerekçesiyle 3 aylık fototoksik doz uygulamasını savunmuşlar ve çalışmada erişilen ortalama kümülatif dozun diğer çalışmalarla karşılaştırıldığında daha düşük olmasını, hastaların hastanede geçirdikleri sürenin kısa olmasını yöntemin avantajı olarak belirtmişlerdir.[17]

Dar Bant UVB Fototerapisi

Fotokemoterapiye göre daha yeni bir tedavi şekli olan dar bant UVB'nin alopesi areata tedavisinde kullanımına ait veriler günümüz itibariyle çok kısıtlıdır. Çocuk hastalarda dar bant UVB deneyiminin paylaşıldığı bir çalışmada 6 alopesi areata hastasında ortalama 20 seansın sonunda iyi yanıt alınamadığı saptanmıştır.[18] Bunun dışında bir başka retrospektif çalışmada 25 hastalık bir serinin yaklaşık %20'sinde ortalama 46.4 (30-113) seans sonunda mükemmel sonuç elde edildiği saptanmıştır. Ancak bu çalışmada mükemmel yanıt alınan hastaların yarısından fazlasının aynı zamanda aylık intramusküler depo kortikosteroid enjeksiyonu da aldığı görülmüş ve bu sonuçlar dar bant UVB tedavisinin alopesi areatada çok da etkili bir tedavi yöntemi olmadığı şeklinde yorumlanmıştır.[19]

Alopesi Areata Tedavisinde Foto(kemo)terapi Protokolleri

Daha önce bahsedildiği gibi günümüz itibariyle literatürde foto(kemo)terapinin alopesi areata tedavisinde kullanımı ile ilgili tüm çalışmalar retrospektif özelliktedir ve alopesi areataya özgü bir tedavi protokolü belirlenmemiştir. Etkinlik ve güvenlik verileri ile ilgili net bilgiler elde edilene kadar psoriasis için önerilen tedavi rehberlerine benzer protokollerin izlenmesi uygun olacaktır.

Alopesi Areata Tedavisinde Foto(kemo)terapinin Olası Etki Mekanizması

PUVA'nın T hücre fonksiyonlarını ve antijen sunumunu etkileyerek kıl follikülüne karşı yönlenmiş olan immün saldırıyı baskıladığı ve sonuçta fotoimmünolojik etkileri yoluyla alopesi areata tedavisinde etkin olabileceği düşünülmektedir.[20] Dar bant UVB'nin ise; irritan ajanlara benzer şekilde eritematojenik etkiyle veya diğer bir çok dermatozun tedavisinde önemli olan immünmodulatuvar etkileri ile alopesi areata tedavisinde etkili olabileceği ileri sürülmüştür. Ancak sadece üst dermise kadar penetre olabilen UVB spektrumunun, patolojik olarak kıl folliküllerı etrafındaki lenfositik infiltrasyon üzerindeki olası etkilerinin ne kadar olacağı bilinmemektedir.[19]

Alopesi Areata Tedavisinde Hedefe Yönelik Fototerapi

Hedefe yönelik fototerapi cihazları kontrollü dozlarda UV ışınımı sağlarken aynı zamanda UV'nin sağlıklı komşu deriye temasını engeller ve bu şekilde hastayı UV'nin genel yan etkilerinden korur. Psoriasis ve vitiligo tedavisinde literatürde çeşitli çalışmalar olsa da alopesi areata tedavisinde hedefe yönelik fototerapi ile ilgili veriler çok kısıtlıdır. Açıkgöz ve ark.;7 alopesi areata hastasına haftada 3 kez toplamda 15-24 seans şeklinde uyguladıkları hedefe yönelik UVA fotokemoterapisi ile hastaların tümünde kozmetik açıdan kabul edilebilir bir sonuç aldıklarını bildirmişlerdir.[20]

Sonuç

Günümüzdeki foto(kemo)terapinin alopesi areata tedavisinde kullanıldığı mevcut literatür bilgileri gözden geçirildiğinde etkinlik ile ilgili farklı sonuçlar elde edildiği görülmekle beraber üzerinde görüş birliğine varılan noktalar aşağıdaki şekilde özetlenebilir:

- Genel olarak odaksal dökülme tarzındaki lezyonlarda alopesi totalis olgularından, alopesi totalis olgularında ise alopesi universalis olgularından daha iyi yanıt alınması beklenebilir.
- Otuz seans sonunda yeni saç çıkımı izlenmediyse sonrasında yanıt alınması çok olası değildir.
- Alopesi totalis ve universalis olgularının %30-50'sinde kozmetik olarak kabul edilebilir düzeyde yanıt alınması beklenir. Ancak tedavi sonlandırıldığında bu hastaların yaklaşık yarısında saçların büyük bölümü tekrar dökülür. Uzun süreli idame tedavisi bu durumu engelleyebilse de, bu durum her hastada bireysel olarak değerlendirilmelidir.
- Sonuç olarak yukarıdaki nedenler dolayısıyla; foto(kemo)terapinin alopesi areata tedavisinde ideal tedavi seçenekleri arasında sayılmadığı ancak diğer tedavi seçeneklerinin uygun ya da başarılı olmadığı hastalarda bazen etkili olabildiği kabul edilmektedir.[3]

Kaynaklar

1. Krutmann J, Morita A. Therapeutic photomedicine: phototherapy. In: Wolff K, Goldsmith LA, Katz SI, Gilchhrest BA, Paller AS, David JL, editors. Dermatology In General Medicine, seventh edition, The Mc Graw Hill Companies, New York, 2008, 2243-9.
2. Hönigsmann H, Szeimies RM, Knobler R. Photochemotherapy and photodynamic therapy. In: Wolff K, Goldsmith LA, Katz SI, Gilchhrest BA, Paller AS, David JL, editors. Dermatology In General Medicine, seventh edition, The Mc Graw Hill Companies, New York, 2008, 2249-62.
3. Morison WL. Phototherapy and Photochemotherapy of Skin Disease, 3th edition, Taylor and Francis Group, London, 2005, 215-37.
4. Messenger AG, McKillop J, Farrant P, et al. British Association of Dermatologists' guidelines for the management of alopecia areata 2012. Br J Dermatol 2012; 166: 916-26.
5. Alkhalifah A, Alsantali A, Wang E, et al. Alopecia areata update: part II. Treatment. J Am Acad Dermatol 2010; 62: 191-202.
6. Lassus A, Kianto U, Johansson E, et al. PUVA treatment for alopecia areata. Dermatologica 1980; 161: 298-304.
7. Weissmann I, Hofmann C, Wagner G, et al. PUVA-therapy for alopecia areata. An investigative study. Arch Dermatol Res 1978; 262: 333-6.
8. Claudy AL, Gagnaire D. PUVA treatment of alopecia areata. Arch Dermatol 1983; 119: 975-8.
9. van der Schaar WW, Sillevis Smith JH. An evaluation of PUVA-therapy for alopecia areata. Dermatologica 1984;168: 250-2.
10. Taylor CR, Hawk JL. PUVA treatment of alopecia areata partialis, totalis and universalis: audit of 10 years' experience at St John's Institute of Dermatology. Br J Dermatol 1995; 133: 914-8.
11. Healy E, Rogers S. PUVA treatment for alopecia areata--does it work? A retrospective review of 102 cases. Br J Dermatol 1993; 129: 42-4.
12. Şahin S, Yalçın B, Karaduman A. PUVA treatment for alopecia areata. Experience in a Turkish population. Dermatology 1998; 197: 245-7.
13. Whitmont KJ, Cooper AJ. PUVA treatment of alopecia areata totalis and universalis: a retrospective study. Australas J Dermatol 2003; 44: 106-9.
14. Ito T, Aoshima M, Ito N, et al. Combination therapy with oral PUVA and corticosteroid for recalcitrant alopecia areata. Arch Dermatol Res 2009; 301: 373-80.
15. Mitchell AJ, Douglass MC. Topical photochemotherapy for alopecia areata. J Am Acad Dermatol 1985; 12: 644-9.

16. Behrens-Williams SC, Leiter U, Schiener R. The PUVA-turban as a new option of applying a dilute psoralen solution selectively to the scalp of patients with alopecia areata. J Am Acad Dermatol 2001; 44: 248-52.
17. Mohamed Z, Bhouri A, Jallouli A, et al. Alopecia areata treatment with a phototoxic dose of UVA and topical 8-methoxypsoralen. J Eur Acad Dermatol Venereol 2005; 19: 552-5.
18. Jury CS, McHenry P, Burden AD, et al. Narrowband ultraviolet B (UVB) phototherapy in children. Clin Exp Dermatol 2006; 31: 196-9.
19. Bayramgurler D, Demirsoy EO, Aktürk AŞ, ve ark. Narrowband ultraviolet B phototherapy for alopecia areata. Photodermatol Photoimmunol Photomed 2011; 27: 325-7.
20. Açıkgöz G, Yeşil H, Çalışkan E, ve ark. Photodermatol Photoimmunol Photomed 2013; 29: 318-22.

Egzemalarda Fototerapi

Ümit Türsen

Mersin Üniversitesi, Mersin



Atopik Egzemada Can Alıcı Noktalar

- Akut ve şiddetli atak tedavisinde monoterapi olarak fototerapi önerilmemektedir.
- Akut, şiddetli atakta sistemik PUVA tedavisi, ekstrakorporeal fotokemoterapi ve özellikle de UVA1 fototerapisi önerilmektedir.
- EKF tedavisi şiddetli ve tedaviye dirençli atopik dermatitli hastalarda tedavi seçeneklerinden biri olabilir.
- Kronik orta şiddette atopik egzemada ultraviyole A (UVA) ile ultraviyole B (UVB) kombine tedavisinin, diğer tedavilerden üstün olduğu gösterilmiştir.
- UVB fototerapisi genellikle erişkin ve çocuklarda özellikle sistemik tedavinin gerektiği yaygın hastalıklarda nispeten güvenle kullanılabilir.
- Kanıta dayalı tedavide UVA1 ve dar bant UVB etkili gözükmektedir.

Kronik El ve Ayak Egzemalarında Can Alıcı Noktalar

- Topikal PUVA tedavisi yaygın bir biçimde kullanılmaktadır.
- Lokal dar bant UVB tedavisi kronik kuru veya dishidrotik egzemada etkin olabilir.
- Krem PUVA tedavisi, banyo PUVA tedavisinden üstün olabilir.
- Lokal UVA1 tedavisi kronik veziküler el egzeması tedavisinde önemli bir seçenektir.
- Doğal güneş ışığına maruziyet, dishidrotik egzemada iyi bir seçenektir.

Orta şiddette veya şiddetli yaygın egzemaların ikinci seçenek tedavileri arasında ultraviyole fototerapileri bulunmaktadır. Birçok çalışmada foto(kemo)terapinin egzemalarda etkinliği gösterilmiştir. İlk olarak fototerapi Langerhans hücrelerinin antijen sunucu hücre görevini baskılayarak ve infiltre T lenfositlerin apopitozisini uyararak immünsüpresif özellik göstermektedir. Üstelik ultraviyole ışını özellikle atopik dermatit etiyolojisinde rol alan *Stafilokokus aureus* ve *Pitrosporum orbikülare* kolonizasyonunu azaltmaktadır. Son olarak

ultraviyole ile uyarılan stratum korneum kalınlığı, antijenlerin tekrar girişine engel olarak daha az egzematöz reaksiyon oluşumuna yol açabilmektedir.

Egzema tedavisinde geniş bant UVB (280-315 nm), dar bant UVB (311-315 nm), UVA (315-400 nm), UVA1 (340-400), soğuk ışık UVA1 (530 nm'den büyük dalga boylarını elimine eden soğutma sistemi içermekte ve ısı yüklemesini azaltmaktadır), UVA/UVB (280-400 nm), tüm spektrum ışık (FSL; 320-5000 nm, UVA, görünür ve infrared ışın içerir), tuzlu su-UVB kombinasyonu (balneofototerapi), kömür katranı ile UVB kombinasyonu (Goeckerman) ve psoralen ile UVA kombinasyonu (PUVA) kullanılabilmektedir. Yeni cihazlar arasında 308-nm monokromatik ekzimer lazer de tedavi seçenekleri arasında yer alabilmektedir. UVA1 tedavisi de egzema tedavisinde yüksek doz (130 J/cm^2), orta doz (50 J/cm^2) ve düşük doz (10 J/cm^2) uygulanabilmektedir.[1-10] Casara ve ark. yaptıkları bir çalışmada fototerapi uyguladıkları toplam 653 hastanın, 4 tanesinin egzema olduğunu tespit etmişlerdir. Çalışma sonucunda fototerapinin bazı dermatozların tedavisinde iyi bir alternatif olduğunu belirtmişlerdir.[11] Özellikle fototerapi uygulamaları ve çalışmaları atopik egzema ve kronik el-ayak egzemalarında yapıldığından dolayı bu bölümde bu iki egzema üzerinde durulacaktır.

Atopik Egzema

Atopik egzema kaşıntılı inflamatuvar bir deri hastalığı olup, son yıllarda prevalansı artmaktadır, ancak bu artışın nedeni tam olarak anlaşılamamıştır. Patofizyolojisinde sistemik ve kutanöz immünitenin yanı sıra, epidermal disfonksiyon da yer almaktadır. Egzema kompleks bir özellik taşıyıp genetik ve çevresel faktörlerden etkilenebilmektedir. Emolyen ve topikal steroidler hafif ve orta şiddetli egzemada temel tedavi iken orta veya şiddetli olgularda topikal veya sistemik kalsinörin inhibitörleri, ultraviyole fototerapisi veya sistemik azatiyopürin, siklosporin, steroid gibi immünsüpresif ajanlar kullanılabilmektedir. Atopik egzemada UVB fototerapisi tedavi yaklaşımlarında ek bir fayda sağlayabilmektedir. Fototerapi özellikle çocuk ve adolesanlarda idame topikal steroid kullanması gereken ve yaygın hastalığı olanlarda faydalı olabilmektedir.[12-15] Geniş bant UVB lambalarının atopik egzemalı çocuklarda en önemli riski, daha eritemojenik 300 nm altı dalga boylarını içermesidir. Atopik dermatitli deride düşük dalga boylu UVB ışınları, eritem gibi değişen oranlarda yan etkilere neden olabilmektedir. Eritem ve/veya sızlanma reaksiyonları geniş bant UVB tedavisini kısıtlayıcı en önemli yan etkilerdir. Açık prospektif çalışmalarda dar bant UVB tedavisiyle egzemalarda düzelme gösterilmişken, dar bant UVB, geniş bant UVB ve plasebo olarak görünür ışık tedavilerinin karşılaştırıldığı randomize çalışmalarda da bu sonuç doğrulanmıştır. Atopik dermatitte tedavi protokolü genellikle haftada 2 olup haftada 3 kez tedaviye de çıkılabilmektedir. Tedavi protokolleri genel olarak Fitzpatrick deri tipine göre başlatılıp merkezlere göre bazı değişik şemalar uygulanabilmektedir. UVB tedavisinin atopik bireylerde herpes simpleks aktivasyonu gibi akut yan etkileri açısından dikkatle uygulanması gerekmektedir.[16,17]

Uzun yıllardan beri ultraviyole tedavisinin atopik dermatitli hastalarda etkili olabileceği bilinmektedir. İlk kez Alman dermatolog Buschke 1929 yılında atopik dermatitlilerin şikayetlerinin deniz ikliminde gerilediği, 1940'larda ise Lomhold ve Norrlind çoğu atopik egzemalının yaz aylarında hastalıklarının yatıştığını bildirmişlerdir. Nexmanin 1948

yılında karbon ark lambasından çıkan ışınlarla fototerapinin atopik dermatitlilerde faydalı olduğunu bildirmiştir. Modern floresan lambalar atopik dermatitte tanımlanmış emisyon spektrumunda 1970'lerden günümüze kadar tedavi amaçlı kullanılmıştır. Son yıllarda ise UVA1, 311 nm dar bant-UVB'yi içeren yeni fototerapi yöntemleri de geliştirilmiştir.

Atopik Dermatitte Fototerapinin Etki Mekanizması

Atopik dermatit direkt inhalan allerjenlere karşı bir T hücre bağımlı immün yanıt hastalığıdır. Atopik dermatitli lezyonel deride *in situ* TH hücrelerin ürettiği sitokinler, atopik dermatitli deri lezyonlarının iyileşmemesini sağlamaktadır. Atopik egzema patogenezinde hastalığın 2 faz modeli tanımlanmıştır. Başlangıç fazında TH2 benzeri inflamatuvar yanıt oluşurken klinik olarak belirgin deri lezyonu gözlenmez. İkinci faza dönüşürken TH1 benzeri sitokin yanıtı oluşup interferon-gama ile birlikte klinik olarak egzema lezyonları gelişir. Bu yüzden 2 faz modelinde tedavi stratejileri direkt olarak başlangıç fazında profilaktif tedavi, egzematöz fazda ise lezyonel derideki interferon-gamayı azaltacak egzemaya karşı direkt tedavi uygulanmalıdır. Başlangıç fazını engelleyen tedavi henüz geliştirilmemiş olup, şu anda fototerapi egzematöz faz için uygulanabilmektedir. Semptomatik fototerapi olarak çok potent fototerapi yöntemleri kısa sürelerde akut ve şiddetli atakta monoterapi olarak uygulanabilirken, kronik atopik dermatit formlarında daha az etkili fototerapi yöntemleri kombinasyonlar şeklinde uygulanabilmektedir.[9]

Atopik Dermatitte Fototerapi Uygulamaları

Fototerapi atopik dermatit ve atopik kaşıntıyı önlemede kullanışlı bir tedavidir. Özellikle yaygın hastalıkta etkili olup sistemik olarak güvenle uygulanabilmektedir. UVB, UVA, UVA1, kombine UVA/B ve PUVA gibi tüm dalga boylarında fototerapi yöntemleri bu amaçla uygulanabilmektedir. Fototerapinin değişik etki mekanizmasının olduğu düşünülmektedir. Fototerapinin atopik kaşıntıda etkisi epidermisteki sinir liflerinin sayısını azaltarak olduğu öne sürülmektedir. Ek olarak yüksek doz UVA1, IgE bağlanması ve dermiste mast hücre sayısını azaltıp, epidermise Langerhans hücre göçünü inhibe ettiği gösterilmiştir. UVA/B kombinasyonunun ise atopik hasta derisinde HLADR+T hücre sayısını azalttığı bulunmuştur.[18-20]

Son yıllarda UVA/UVB, 311-nm UVB ve UVA1 fototerapileri atopik dermatit tedavisinde yaygın bir biçimde kullanılmaya başlamıştır. Bu yüzden dermatologların çoklu fototerapi yöntemlerini uygulama konusunda fikir sahibi olması ve hastanın ihtiyaçlarına göre bu tedavi yöntemlerinden birini seçebilmesi gerekmektedir. Tedavi olarak akut ve şiddetli veya kronik ve orta derecede hastalık aktivitesi durumuna göre, atopik dermatitli hastanın klinik evresine spesifik fototerapi yönteminin seçilmesi gerekmektedir. Geniş bant-UVB, kombine UVA/UVB, geniş bant UVA, düşük doz UVA1 ve özellikle 311 nm UVB fototerapileri hafif ve orta şiddetli atopik dermatit tedavisinde etkili bulunmuştur. Bu tedaviler akut ve şiddetli atakların tedavisinde monoterapi olarak önerilmemektedir. Genellikle topikal glukokortikoidlerle kombine edilip, topikal steroid ihtiyacını düşürme amacıyla uygulanmaktadır. Tüm fototerapi yöntemleri nisbeten güvenli olup, uzun dönem düzelmeler sağlayabilmektedir. Şiddetli hastalıkta başlangıç tedavide daha etkili fototerapi

yöntemi kullanılmalıdır. Örneğin ideal olarak akut ve şiddetli atopik egzema aktivasyonunda başlangıç hastalık yüksek doz UVA1 tedavisiyle baskılanıp, idame fazında 311 nm UVB fototerapisi uygulanmalıdır. Eğer yüksek doz UVA1 fototerapisi uygulama imkanı yoksa, şiddetli atopik dermatit fototerapi öncesi topikal agresif steroidler, sistemik steroid veya siklosporin gibi immünmodülatör ajanlarla baskılanmalıdır.[21]

Kronik, orta şiddette atopik dermatit tedavisinde tüm UV fototerapi formlarını karşılaştıran bir çalışma henüz yapılmamıştır. Ancak son çalışmalarda UVA/UVB kombinasyon tedavisinin veya dar bant 311 nm UVB tedavilerinin, konvansiyonel geniş bant-UVB, geniş bant-UVA veya düşük doz UVA1 tedavisine göre daha başarılı olduğu tespit edilmiştir. Aynı zamanda dar bant-UVB bu endikasyonda PUVA tedavisine eşit etkide bulunmuştur. Bu özel hasta gruplarına göre ışın cihazının seçimi, bu cihazların bulunabilirliğine bağlıdır.[22] Jekler ve Larkö, karşılaştırmalı bir çalışmada kombine UVA/UVB tedavisinin geniş ban-UVB tedavisine göre üstün olduğunu tespit etmişlerdir. Bu çalışmada, hastalar topikal steroid kullanımıyla birlikte haftada 3 kez maksimum 8 hafta boyunca minimal eritem dozuna bağlı olarak UVB tedavisi kullanmışlardır.[23] Orta şiddette kronik atopik dermatitte 311 nm UVB tedavisinin etkinliği ilk olarak George ve ark.nın yaptığı açık bir çalışmada gözlenmiştir. Bu dalga boyunda, geniş bant-UVB veya PUVA tedavilere oranla daha düşük deri kanseri riski bulunmaktadır. Çocukluk çağı atopik egzemalarında 311 nm dalga boyunda UVB tedavisinin etkinliğini göstermek önemlidir. Eğer UVA/UVB veya 311 nm UVB fototerapi cihazları mevcut değilse geniş bant-UVB tedavisinin 0.5 MED gibi düşük doz uygulamayla plasebo-kontrollü bir çalışmada etkili olabileceği gösterilmiştir.[24]

Akut, Şiddetli Atopik Dermatitte Fotokemoterapi

Genellikle akut, şiddetli atopik dermatit atağında sistemik PUVA tedavisi, ekstrakorporeal fotokemoterapi, ve özellikle UVA1 fototerapisi uygulanabilmektedir (Tablo 1).

Tablo 1. Atopik dermatitte fototerapi

Endikasyon	Kullanım	Yorum	Etki Mekanizması
Akut, şiddetli	Yüksek doz UVA1 PUVA Ekstrakorporeal fotoforez	Monoterapi, glukokortikoidlere alternatif	Semptomatik, anti-egzematöz
Kronik, orta dereceli	311 nm UVB UVA/UVB Düşük doz UVA1 Geniş bant-UVB Geniş bant-UVA	Kombinasyon tedavisi, glukokortikoidlereden kaçınmalı	Semptomatik, antiegzematöz, idame tedavisi[2,20, 21]

Sistemik PUVA oral psoralen ve UVA uygulaması kombinasyonu olup dermatolojik tedaviye yaklaşık 50 yıl önce girmiştir. Atopik dermatit gibi birçok deri hastalığının tedavisinde başarı ile kullanılıp, yalnızca orta şiddette değil, şiddetli ve eritrodermik atopik dermatit formlarında da etkili olabilmektedir. Ancak bu tedavinin bazı dezavantajları olup psoriasis

gibi uzun tedavi seanslarına ihtiyaç bulunmaktadır. Eğer sistemik steroid gibi kombine tedaviler verilmezse veya yıllar süren idame seanslar uygulanmazsa sık nüks oranı bulunmaktadır. Uzun dönem PUVA tedavisi uygulamak nisbeten genç olan bu hastalarda melanom gibi deri kanseri gelişimi riskini arttırabilmektedir. Uzamış fotosensitivite sonucu katarakt riskini azaltmak için güneşten koruyucu gözlük kullanma gerekliliği, %20'ye varan oranlarda bulantı gibi sistemik yan etkiler de diğer dezavantajlarıdır. PUVA tedavisi bu yüzden glukokortikoid veya UVA1 tedavisi gibi tedavilere eşit veya alternatif bir tedavi şiddetli atopik dermatit atakları için kısıtlı bir tercihtir.

Ekstrakorporeal fotoferezin şiddetli atopik dermatit ataklarında faydalı olabileceğine dair kanıtlar bulunmaktadır. Bu tedavi fotoaktif 8 metoksi-psoralen içeren taze kanın, dışarıda UVA ışınına maruz bırakıldığı bir sistemdir. UVA ışınının inaktif 8-metoksipsoraleni aktive ettiği ve bunun kandaki lenfositleri etkileyip sonradan düzeltilmiş lenfositlerin hastaya reinfüze edildiği düşünülmektedir.[9] Ekstrakorporeal fotoferez Sezary sendromu ve immün temelli graft versus host hastalığı tedavisinde de başarılı bir şekilde kullanılmaktadır. Şiddetli atopik dermatitli uzun süreli hastalık öyküsü olan 3 hastada başarılı bulunmuştur. Konvansiyonel tedavilere dirençli bu hastalara 4 hafta aralıklarla tedavi başlanıp, serum total IgE seviyelerinde azalma ile birlikte klinik düzelme sağlanmıştır. Ekstrakorporeal fotokemoterapi monoterapi olarak kullanılmayıp, dışarıdan tek başına etkisiz olmuş topikal prednikarbat gibi steroidlerle kombine uygulanmıştır. Bu durum önceden dirençli atopik dermatitlilerde uygulanan monoterapi olarak kullanılmış ekstrakorporeal fotokemoterapi çalışmalarıyla da doğrulanmıştır. Tüm hastalar tedavi siklusu sıklığına bağlı düzelmektedir. Ekstrakorporeal fotokemoterapi ayda 2 kez uygulandığında, tüm egzema skorları, serum eozinofilik katyonik protein ve total IgE düzeylerinde hızlı bir gerileme saptanmıştır. Tedavisiz süre 2-4 haftaya çıkarsa, etkisinin hızla kaybolduğu görülmüş, bu yüzden süreler 2 haftalık periyotlara indirilmiştir. Ancak bu bulguyu doğrulamak için geniş sayıda hasta içeren randomize kontrollü çalışmalara ihtiyaç bulunmaktadır. Ayrıca bu tedavi pahalı ve zaman alıcı bir uygulama olduğundan dolayı diğer tedavilerin etkisiz bulunduğu sınırlı sayıda hastada uygulanması daha doğrudur.[7]

UVA1 tedavisi günlük 130 J/cm^2 dozda 15 gün uygulandığında, şiddetli atopik egzema ataklarında etkili olduğu ilk olarak pilot bir çalışmada gösterilmiştir. Bu tedavinin etkinliği konvansiyonel UVA/UVB tedavisiyle sadece emolyenlerin kullanıldığı monoterapi ile karşılaştırılmıştır. Klinik skorlama sistemleri ve eozinofilik katyonik protein düzeyleri ile tedavi etkinliği değerlendirildiğinde her 2 tedavide belirgin başarılı bulunmuştur. Ancak artmış serum eozinofilik katyonik protein düzeylerinde azalma UVA1 tedavisinde saptanırken, UVA/UVB tedavisi alanlarda değişiklik saptanmamıştır. Bu öncü çalışma UVA1 tedavisinin yeni bir fototerapi yöntemi olarak akut, şiddetli atopik dermatit atak tedavisinde kullanılabileceğini belirtmişlerdir.[25] Bu çalışmadan yıllar sonra çok sayıda kontrolsüz ve açık çalışmada bu bulgular doğrulanmıştır. Bu pilot çalışma akut, şiddetli atopik dermatit ataklarında UVA1 tedavisinin altın standart bir tedavi olup olmayacağını gösterme açısından yetersiz bir çalışma olup, her 2 çalışma sonrası hastaların aktivasyonunda topikal steroid tedavisi uygulanmıştır.[26] Sonradan yapılan 53 hastalı çok merkezli bir çalışmada rastgele UVA1 tedavisi 130 J/cm^2 toplam 10 gün ve minimal eritem dozuna bağlı konvansiyonel UVA/UVB tedavisi toplam 10 gün olmak üzere, 10 gün topikal flukortolon tedavisiyle

karşılaştırılmıştır. Bu çalışma bugüne kadar UVA1 etkinliğini değerlendiren çok merkezli, kontrollü, randomize en önemli çalışmadır. Her 3 grupta da 10 günlük tedavi sonrası düzelme saptanırken, toplam klinik skorlarında düzelme topikal steroid veya UVA1 alan grupta UVA/UVB grubuna göre daha yüksek bulunmuştur. Bu klinik çalışmalar laboratuvar değerlendirmeyle eozinofilik katyonik protein ve periferal kan eozinofilisi düzeyleri karşılaştırıldığında UVA1 ve steroid grubunda daha belirgin bir azalma saptanırken, UVA/UVB grubunda değişiklik saptanmamıştır. UVA1 tedavisi bu yüzden şiddetli atopik dermatitte glukokortikoid tedavisine alternatif olabilmektedir. UVA1 tedavisi, UVA1 duyarlı atopik dermatitli ve polimorf ışık erüpsiyonu gibi fotodermatozlarda uygulanamamaktadır. UVA1 başlamadan önce bu hastalıkların ekarte edilmesi gerekli olup, fotoprovokasyon testiyle bu durum kolaylıkla tespit edilebilir.[27] UVA1'in potansiyel karsinojenik risk dışında bir yan etkisi tespit edilmemiştir. Kılsız albino farelerde UVA1 skuamöz hücreli karsinom gelişimini uyarabilmektedir. Melanom gelişme riski ise hala şüphe altındadır. Genel olarak şiddetli, akut ataklarda 10-15 siklusu geçmeyecek ve yılda 1 kereyi aşmayacak şekilde UVA1 tedavisi başlanması önerilmektedir. Ayrıca 18 yaş altı hastalarda uygulanmasından da kaçınılmalıdır. UVA1 fototerapisinin deri kanseri ve fotoyaşlanma gibi uzun dönem potansiyel riskini değerlendiren prospektif çalışmalar başlamıştır. 130 J/cm^2 gibi yüksek doz UVA1'in orta doz UVA1 ile birlikte UVA/UVB tedavisinden üstün olduğunu belirten çalışmalar vardır. Simon ve ark.'nın[41] açık çalışmasında, yüksek doz (130 J/cm^2) rejimin, orta doz (50 J/cm^2) ve düşük doz (20 J/cm^2) rejimden daha etkili olduğu gösterilmiştir. Ayrıca orta doz rejimin de düşük doz UVA1 tedavisinden etkili olduğu bulunmuştur. Ayrıca UVA/UVB tedavisi de düşük doz UVA1 tedavisinden etkili bulunmuştur. Bu yüzden düşük doz UVA1 tedavisinin konvansiyonel fototerapi yöntemlerinden hiçbir avantajı bulunmamaktadır. Bu durum orta ve düşük doz UVA1 tedavisi için geçerli olmayıp, optimal tedavi yanıtı için yüksek doz UVA1 tedavisi gerekli gibi görünmektedir. Çalışmalarda UVA1 tedavisinin atopik egzemada interferon-gama ekspresyonunu direkt deriyi infiltre eden T hücre apopitozisi ile sağladığı ve inflamatuvar infiltratı azaltarak hastalıkta düzelmeye yol açtığı gösterilmiştir.[21]

Atopik Dermatitte PUVA Tedavisi

Sistemik PUVA tedavisi atopik dermatitte etkili olabilmektedir. Bir çalışmada tedavinin genellikle ilk 2 haftasında kaşıntının deri lezyonlarından önce gerilediği bulunmuştur. Çoğu atopik egzemalı hasta PUVA tedavisine iyi yanıt verebilmektedir. Hastalıkta düzelme genellikle 30-50 PUVA seansı sonrası ortaya çıkar ve idame tedavi için de birkaç ay tedaviye devam etmek gerekmektedir. Tedavi şeması genellikle psoriasis hastalarındaki gibidir. Bununla birlikte tedavi psoriasise oranla daha güç olup, egzemayı tamamen temizlemek için daha uzun seans sürelerine ihtiyaç vardır. Yüksek oranda ve erken rekürrens riskinden dolayı idame tedaviye sıklıkla ihtiyaç bulunmaktadır. PUVA'nın topikal steroidlerle kombinasyonu, sadece PUVA tedavisine oranla üstün olup, remisyon oranı daha fazla bulunmuştur. Ortalama hasta yaşları da genç olduğundan dolayı uzun süreli idame tedavisi uygulamak problemli olup, PUVA tedavisinin topikal immünmodülatör ajanlardan takrolimus veya pimekrolimus ile kombinasyonu önerilmektedir. Ancak bu kombinasyonların etkinliği üzerine henüz bir

çalışma yapılmamıştır. PUVA'nın atopik egzemada etki mekanizması bilinmemekle birlikte dermal infiltrattaki lenfosit değişimine neden olup fayda gösterdiği düşünülmektedir. Konvansiyonel güneş yataklarında baskın olarak 315-400 nm dalga boylu UVA uygulanması nisbeten inefektif bulunmuştur.[22]

Yan etkilerine karşın fototerapi tek başına veya kombine tedaviler şeklinde ilk veya ikinci tercih tedaviler olarak yaygın hastalığı olan ve diğer tedavileri tolere edemeyen hastalarda kullanılabilmektedir.[28,29]

Atopik Dermatitte Ekstrakorporeal Fototerapi

Wolf ve ark.[7] 2013 yılında yaptıkları bir çalışmada şiddetli ve tedaviye dirençli atopik dermatitli hastalarda ekstrakorporeal fototerapi (EKF) tedavisinin etkinliğini prospektif olarak araştırmışlardır. Daha önceki çalışmalarda EKF tedavisinin atopik dermatit tedavisinde etkin olduğu gösterildiği için 20 haftalık tedavi protokolü uygulamışlardır. Hastaları seçme kriteri olarak ise en az 1 yıllık hastalık öyküsü olanlar, Scoring Atopic Dermatitis (SCORAD) indeksi 45'ten fazla olan, ilk seçenek tedaviler arasında yer alan topikal steroid, topikal kalsinörin inhibitörü, UVB, UVA veya PUVA tedavilerine yanıtsız, ikinci seçenek tedaviler arasında yer alan sistemik steroid veya siklosporin tedavisine yanıtsız hastalar çalışmaya dahil edilmiş. Çalışmaya alınan 10 hasta (4 kadın, 6 erkek) 2 haftalık aralıklarla 12 hafta ve 4 hafta aralıklarla 20. hafta tedavisine kadar EKF uygulanmış. Hastaların klinik durumu ve yanıtı SCORAD indeksi temelinde ve ayrıca yaşam kalite indeksleri başlangıçta ve 2 hafta aralıklarla 20. hafta tedavisine kadar değerlendirilmiş. Çalışma sonucunda SCORAD indekslerinde anlamlı bir azalma tespit ederlerken yaşam kalite indekslerinde ise anlamlı düzelme saptamamışlardır. Çalışma sonucunda EKF tedavisinin şiddetli ve tedaviye dirençli atopik dermatitli hastalarda tedavi seçeneklerinden biri olabileceği sonucuna varmışlardır.[7]

Atopik Dermatitte UVA1

Fototerapinin diğer formu olan UVA1 tedavisi de atopik egzema tedavisinde etkili olarak uygulanabilmektedir. Yüksek doz UVA1 (340-400 nm) akut şiddetli egzemayı tedavi edebilmesine karşın, bu özel cihazlar çoğu merkezde bulunmamaktadır. UVA1'in T hücre apopitozisini uyarmasının atopik dermatitlilerde düzelme sağladığı düşünülen mekanizmalardan biridir. Avrupa'da, Kuzey Amerika ve Asya'ya oranla daha yaygın kullanılmaktadır. Son yıllarda UVA1'in kalsinörin aktivitesini baskıladığı hem *in vivo* hem de in vitro çalışmalarda gösterilmiştir. Bu aktivite kaybı fotosensitizasyon sonucu üretilen tekli oksijen ve süperoksit nedeniyle oluşur. Bu bulgularla UVA1 ve kalsinörin inhibitörlerinin deride aynı sinyal yolağını kullandığı sonucuna varılabilmektedir. UVA1 tedavisi atopik dermatitte randomize kontrollü çalışmalarla genellikle orta-doz tedavi (40-80 joule/cm^2) rejimlerinde ortalama 15 seans uygulanmıştır.[30-34]

1992 yılında Krutmann ve ark., UVA1'in atopik dermatitte etkili tedavi olabileceğini ilk olarak göstermişlerdir. Bu tedavinin ana etkilerinin infiltre T hücrelerinde apopitozis, sitokin seviyelerinde supresyon ve Langerhans hücre sayılarında azalma sağlayarak neden olabileceğini belirtmişlerdir.[35] Bazı çalışmalarda UVA1 tedavisinin kombine UVA/UVB tedavisine göre etkili olduğu gösterilmiştir. Dar bant UVB ve orta doz UVA1 tedavisinin

karşılaştırıldığı bir çalışmada, şiddetli atopik dermatitli hastaların tedavisinde eşit etkili olduğu gösterilmiştir.[36] Hem yüksek hem de orta doz tedavi rejimlerinin klinik skorları geriletmede benzer etkide oldukları gösterilmiştir. Bazı kontrollü çalışmalarda ise UVA1'in akut, şiddetli atopik dermatitte geniş bant UV rejimlerine göre daha etkili olduğu gösterilmişken genel olarak orta doz UVA1 tedavisinin düşük doz UVA1 tedavisine göre daha güvenli olabileceği düşünülmüştür. Ancak genel olarak deneyimimizin fazla olduğu konvansiyonel UV tedavileri atopik dermatitlilerde ilk seçilecek fototerapi yöntemi gibi görülmekte iken, UVA1 ise akut şiddetli aktivasyonlar için tercih edilebilir.[33]

UVA1 tedavisinin etkinliği ilk olarak açık bir çalışmada akut ve şiddetli atopik dermatit ataklarında gösterilmiştir. Bu çalışmada günlük 130 J/cm^2 ışınlama şiddeti 70 mW/s ve 15 ardışık gün şeklinde tedavi uygulanmıştır. Tedavi etkinliği klinik skorlama sistemleri ve serum eozinofil katyonik protein düzeyleri bakılarak takip edilmiştir. Daha sonra laboratuvar parametreler ve klinik hastalık aktivitesi objektif olarak karşılaştırılmıştır. Bu çalışmada UVA1 fototerapisi klinik düzeltme açısından oldukça etkili bulunmuştur. Aynı zamanda bu düzelme ile ilişkili olarak, yükselmiş eozinofilik katyonik protein seviyelerinde azalma tespit edilmiştir. UVA1 tedavisi alan hastalar UVA/UVB fototerapisi alan hastalarla karşılaştırıldığında atopik dermatit tedavisi için en etkili fototerapi yöntemi olarak UVA1 tedavisi tespit edilmiştir. Sonraki yıllarda bu çalışmayı destekleyen çok sayıda bildiri de yapılmıştır.[35] Kruttman ve ark.'nın pilot çalışmasında ise UVA1 tedavisinin monoterapi olarak uygulanması gerektiği ve şiddetli atopik dermatit tedavisinde altın standart tedavi olan steroid tedavisine alternatif olabileceği ileri sürülmüştür.[35] Şiddetli alevlenme ile giden atopik dermatitlilerde standart topikal kortikosteroid tedavisiyle UVA1 tedavisini karşılaştırdıkları çalışmalarında, UVA1 fototerapisinin en az glukokortikoid tedavi kadar etkili olduğu sonucuna varılmıştır. Bu çalışma UVA1 tedavisinin şiddetli atopik dermatitli geniş bir hasta serisinde çok merkezli olarak yapıldığı tek randomize kontrollü çalışmadır. Hastalar 10-130 J/cm^2 dozda olmak üzere UVA1, minimal eritem dozu bağımlı olarak UVA/UVB veya topikal fluokortolon ile tedavi edilmiştir. Hastalarda 10 seans tedavi sonrasında tüm 3 grupta düzelme saptanmış, ancak UVA1 veya fluokortolon tedavisi alan hastalarda ise UVA/UVB tedavisi alana hastalara oranla daha fazla iyileşme tespit edilmiştir. Serum eozinofilik katyonik protein seviyelerinde anlamlı düşme ise sadece glukokortikoid veya UVA1 tedavisi alan hastalarda gözlenmiştir. Çok merkezli bu çalışma sonucunda şiddetli atopik dermatitlilerin UVA1 fototerapisinden fayda sağladığı sonucuna varılmıştır.[38]

Şu anda UVA1'in tedavi etkinliğinin doz bağımlılığı konusunda tartışmalar bulunmaktadır. Son çalışmalarda 130 J/cm^2 yüksek doz rejimin, orta doz UVA1 doz şemasıyla birlikte UVA/UVB'ye üstün olduğu tespit edilmiştir. Üstelik UVA1'in tedavi etkinliği doz bağımlı olup, 50 J/cm^2 dozlar, düşük doz rejimi olan 20 J/cm^2'ye oranla üstündür. Çok yeni bir çalışmada, yüksek doz (130 J/cm^2) tedavi rejimi, orta doz (50 J/cm^2) ve düşük doz (20 J/cm^2) rejimlere göre daha üstün bulunmuştur. Bundan dolayı, UVA1'in düşük dozda kullanımı UVA/UVB veya 311 nm dalga boylu dar bant-UVB gibi herhangi bir avantaj sağlamamaktadır. Orta ve yüksek doz UVA1 tedavisi açıkça geleneksel fototerapi tedavi yöntemlerinden üstün olup, 130 J/cm^2 yüksek doz rejimi en etkili ve gerekli olan tedavi yöntemi gibi görülmektedir. Ancak yüksek doz UVA1 fototerapisinin UVA-sensitif atopik dermatit tedavisinde uygulanmaması önerilmektedir. Bu durum fotoprovokasyon testleriyle kolaylıkla tespit

edilebilmektedir. Yüksek doz UVA1 ile tedavi edilen hastalarda egzema herpetikum dışında akut bir yan etki gözlenememiştir. Teorik olarak karsinojenik risk dışında uzun dönem yan etki riski bulunmamaktadır. Şimdiye kadar önerilen, yüksek doz UVA1 tedavisinin akut atopik egzema aktivasyon dönemlerinde kısıtlı bir şekilde uygulanabilmesi, tedavi süresinin 10-15 seansı geçmemesi ve yılda en fazla 1 kez uygulanmasıdır.[39]

UVA1 tedavisi sınırlı 10-15 seans uygulama ile hayli etkili bir tedavi yöntemi olabilmektedir. Şiddetli ve akut ataklarda atopik dermatitte en etkili yöntem olmasına karşın, uzun dönem potansiyel riskleri henüz bilinmediğinden dolayı idame tedavisi önerilmemektedir. Aynı nedenden dolayı 18 yaşından genç hastalarda da uygulamaktan kaçınmak gerekmektedir. UVA1 tedavisi atopik egzemada ilk olarak açık bir çalışmada denenmiş olup, bu çalışmada akut ve şiddetli atakta ardışık 15 gün boyunca 130 J/cm^2 UVA1 uygulanmıştır. Klinik skorlar ve serum eozinofilik katyonik protein düzeylerinde belirgin azalma tespit edilmiştir. Aynı zamanda UVA1 tedavisinin UVA/UVB tedavi kombinasyonuna göre daha etkili olduğu sonucuna varılmıştır. Bu çalışmalar randomize kontrollü çok merkezli çalışmalarla da doğrulanmıştır.[35,36]

UVA1 en azından orta ve yüksek dozlarda etkili olmasına karşın, henüz dar bant-UVB ve PUVA gibi standart fototerapilerden atopik dermatit tedavisinde üstün olarak bulunamamıştır. Çok sayıda çalışmada UVA1 monoterapi olarak kullanıldığı için, diğer standart tedavilerle kombinasyonu yapılmadığından dolayı klinik pratiğe girmesi mümkün olmamıştır. UVA1'in direkt akut egzemadaki etkinliği daha iyi bulunmuş ve kronik egzemada daha kötü sonuç alınmıştır. Bununla birlikte UVA1'in akut veya kronik egzemadaki etkinlikleri direkt olarak karşılaştırılmadığı için, UVA1'in akut egzema tedavisindeki spesifik rolü açıklanamamıştır. UVA1'in diğer fototerapilere dirençli atopik dermatitli bazı hastalarda daha etkin olduğunun gösterilmesi, bu çalışmaların az sayıda olması ve çoğu merkez tarafından UVA1 teçhizatlarının daha masraflı olması nedeniyle kullanımını kısıtlamaktadır.[36]

Yüksek doz UVA1 ilk olarak şiddetli atopik dermatit ataklarında kullanılmıştır. İlk uygulanan çalışmada UVA1 dozu 130 J/cm^2 olarak yüksek doz olup, 2 veya 3 hafta haftada 5 kez uygulanmış ve kümülatif maruziyet dozu 1300-1950 J/cm^2 olarak değerlendirilip başlangıç klinik skorlarında sırasıyla %54 ve %74 azalma tespit etmişlerdir.[35] Atopik dermatitli 53 hastayı içeren başka bir çalışmada ise yüksek doz UVA1 monoterapisi UVA/UVB ve topikal steroid kombinasyonundan üstün bulunmuştur.[36] Tzaneva ve ark. yüksek ve orta doz (60 J/cm^2) UVA1 tedavisinin şiddetli atopik dermatitte etkinliğini karşılaştırmışlardır. Hastaların kendileri kontrol grubu olarak kullanılıp, vücudun bir yarısına yüksek doz UVA1, diğer yarısına ise orta doz UVA1 tedavisi uygulanmış ve 3. hafta sonunda klinik yanıt açısından 2 doz şeması arasında fark saptanmamıştır. Yüksek ve orta doz tedavi rejimleri klinik skorlarda %34.7 ve %28.2 olmak üzere sırasıyla benzer oranlarda azalmaya yol açmıştır. Relapslar tedavi sonrası doz rejiminden bağımsız olarak ortalama 4 hafta içinde gözlenmiştir.[40] Dittmar ve ark. da atopik dermatitte yüksek ve orta doz UVA1 tedavisiyle benzer pozitif sonuçlar almıştır.[41] Halbuki Kowalzick ve ark.'nın yaptığı orta ve düşük doz UVA1 çalışmasında ise 22 hastalık atopik dermatit serisinde orta doz UVA1 uygulanmasının düşük doz uygulamaya oranla üstün olduğu gösterilmiştir. Tedavinin 3. haftasında orta doz UVA1 alanlarda klinik skorlarda %25.3 azalma, düşük

doz tedavi rejimi alanlarda ise %7.7 oranında azalma saptamışlardır. Kowalzick ve ark.'nın tedavi uyguladığı 46 şiddetli atopik dermatit hastasının 14'ünde yanıt alınamazken, 32 tanesinde yanıt alınabilmiştir. Yanıt veren gruptaki hastalarda başlangıçta daha şiddetli deri tutulumu olduğu gözlenmiştir. Serum total IgE, eozinofilik katyonik protein ve IL-2 reseptör düzeyleri açısından 2 grup arasında anlamlı bir değişiklik gözlenmemiştir.15 UVA1 tedavisinde önemli problemlerden birisi, UVA1 cihazının ısı üretimidir. Von Kobyletzki ve ark. ısı yükünü minimize eden soğutuculu UVA1 (Soğuk-UVA1) cihazı tasarlayıp konvansiyonel UVA1 ve UVA/UVB cihazlarıyla karşılaştırmışlardır. Akut atopik dermatitli 120 hastaya orta dozda soğuk UVA1 uygulaması sonrası geleneksel orta doz UVA1 ve UVA/UVB tedavilerine göre hastalık şiddetini 3 hafta-1 ay içerisinde azaltma açısından üstün bulmuşlardır.[42] Orta doz UVA1'in akut dermatit ataklarını gidermede etkinliği Abeck ve ark. tarafından da gösterilmiştir. Bu çalışmada UVA1 tedavisi sonrası ve 1 aylık tedavisiz dönemde de klinik skorlarda belirgin azalma tespit edilirken, tedaviden 3 ay sonra hastalık tekrar eski şiddetiyle aktive olmuştur. Bundan dolayı bu açık çalışmaya göre, orta doz UVA1 şiddetli atopik dermatiti düzeltmede UVA/UVB'den ve düşük doz UVA1'den etkili olmasına karşın remisyon kısa sürmektedir.[43] Polderman ve ark. 61 atopik dermatitli hastada karşılaştırmalı olarak 4 haftalık UVA1 tedavisini haftada 3 ve soğuk-ışık kullanılarak orta doz UVA1 (45 J/cm^2) şeklinde haftada 5 gün denemişlerdir. Klinik skorlar ve hayat kalitesinde her 2 grup arasında düzelme saptanırken, 3 hafta ve 4 hafta boyunca tedavi edilen gruplar arasında anlamlı farklılık saptanmamıştır. Yalnızca 4 hafta tedavi edilen gruplarda hastalık tedavi sonrası 6. haftada da aktive olmamıştır. Her 2 grupta hastaların %50'si aralıklı olarak hafif potent steroid kullanımına devam etmiştir. Bundan dolayı UVA1 tedavisinin tedavi etkinliği 3-4 hafta daha uzayabilmiştir.[44] Son bir prospektif çalışmada ise atopik dermatitli 5 hasta 10-15 seans (ortalama 11.2 seans) yüksek doz (100 J/cm^2) UVA1 tedavisi (kümülatif UVA1 dozu 1000-1500 J/cm^2; ortalama 1120 J/cm^2) almıştır. Bu 5 hastanın 4 tanesinde tam remisyon, birinde ise kısmi remisyon gözlenmiştir. Ortalama klinik skorlarda tedavinin 2. haftası sonunda %69.9 azalma saptanırken, bazı alanlarda hiperpigmentasyon dışında ciddi bir yan etki tespit edilememiştir. Atopik dermatitte UVA1 tedavisinin iyi bir tedavi etkinliği olduğu başka bir retrospektif çalışmada da gösterilmiştir. Bu çalışmada ise bireysel UVA1 dozu 60.2±15.7 J/cm^2 ve total dozun ise 773.1±339.5 J/cm^2 olduğu belirtilmiştir. Randomize kontrollü 3 çalışmanın temelinde UVA1 tedavisinin atopik dermatit tedavisinde dar bant-UVB tedavisi kadar etkili olduğu söylenebilir.[21] Bununla birlikte son bir randomize çapraz çalışmada UVA1 tedavisi PUVA tedavisinde düşük etkili olduğu gösterilmiştir. Bu son çalışma orta doz UVA1 tedavisinin şiddetli atopik dermatitte kısa ve uzun dönem tedavi yanıtları açısından etkinliğini gösterebilmektedir.[25]

Atopik Dermatitte Dar Bant-UVB

Randomize kontrollü bir çalışmada 73 orta veya şiddetli atopik egzemalı hastaya haftada iki kez dar bant-UVB tedavisi uygulandığında 12 haftada hastalık aktivitesinde ortalama %28 azalma saptanırken görünür ışık uygulanan plasebo grubunda ise %1.3 oranında azalma saptanmıştır. Tedavinin 3. ayı sonunda ise hastalık aktivitesinde önemli bir düzelme olmuştur. Tedavi iyi tolere edilip, kanser artış riski nedeniyle hastaların uzun dönem

takiplerinin yapılması gerekmektedir.[23] Dar bant-UVB ve orta doz UVA1 ışınlamasının karşılaştırıldığı çalışmada ise dar bant UVB daha etkili bulunmuştur.[24]

Jury ve ark.nın yaptığı bir çalışmada ise dar bant-UVB tedavisi uygulanan 77 çocuk hastanın %32'sinin atopik dermatit tanısıyla takip edildiği ve ortalama 24 seans dar bant-UVB tedavisinin uygulandığı belirtilmiştir. Bu tedavi sonrası hastaların %68'inin lezyonlarında tam gerileme saptanmıştır. Çalışma sonucunda dar bant-UVB tedavisinin kullanışlı, etkili ve iyi tolere edilen bir tedavi yöntemi olduğu, ancak yanık riski olan çocuklarda karsinojenik potansiyeli yüzünden dikkatli seçilmiş olgularda kullanılması gerektiğini belirtmişlerdir.[17] UVB fototerapisi genellikle erişkin ve çocuklarda özellikle sistemik tedavinin gerektiği yaygın hastalıklarda nisbeten güvenle kullanılabilmektedir.[16]

Atopik Dermatitte Görünür Işık Tedavisi

Atopik egzemalı hastalar genellikle doğal güneş ışığı maruziyeti ile sıklıkla hastalıklarında düzelme tanımlamışlardır. Son zamanlarda yapılan bir çalışma sonucu görünür ışık spektrumunun atopik el ve ayak egzemalarında kullanılabileceği gösterilmiştir. Bu durum görünür ışıktaki UVA1 dalga boyu ile uyarılan tekli oksijen oluşumunun atopik egzemalı hastaların lezyonel derilerinde klonlanan ev tozu mite spesifik T hücrelerinde apopitozis sonucu oluşur. Reaktif oksijen ürünleri, bununla birlikte sadece ultraviyole dalga boylarıyla oluşmayıp, özellikle görünür dalga boyunda Soret bandı olan 405 nm dalga boylarıyla da oluşturulabilmektedir. Ultraviyolesiz kısmi vücut ışınlama cihazları, maksimum emisyonları 400-450 arasında vermektedir. Bu yüzden bu cihazlar atopik el ve ayak egzemasında uzun süreli düzenlemeler yapabilmektedir. Tam bir karsinojen olan ultraviyole ışınlamasının tersine, görünür ışıklar deri kanseri riskini arttırmayıp, bu ultraviyolesiz tedavi yöntemleri atopik dermatiti olan çocuk ve genç erişkinlerde güvenle kullanılabilmektedir. Bu sonuçları desteklemek için jeneralize atopik dermatit formlarında ultraviyolesiz fototerapinin kullanıldığı yeni çalışmalar gerekmektedir.[46]

Atopik Dermatitte Ekzimer Lazer Tedavisi

Ekzimer 308 nm lazer ultraviyole fototerapisinde yeni bir tedavi seçeneği olup, atopik dermatitte etkinliği gösterilmiştir. Çalışmalarda haftada 2, 1 ay uygulama sonrası başlangıç kaşıntı skorlarında %81 oranında azalma tespit edilmiştir. Ekzimer lazer aynı zamanda klobetazol propionat %0.05 merhem ile prurigo formunda atopik egzemalılarda ortalama kaşıntıyı düzeltmede eşit etkide saptanmıştır. Ekzimer 308 nm lazer tedavisinin yan etkileri arasında ise yanma, eritem, kaşıntı, hiperpigmentasyon ve çok nadiren de vezikül, ödem ve yaygın hastalık aktivasyonları oluşabilmektedir.[47]

Atopik Dermatitte Gökerman Tedavisi

Kömür katranı fototerapi kombinasyonu Gökerman tedavisi olarak bilinip, ilk kez 1925 yılında William Goeckerman tarafından tanımlanmıştır. Çeşitli gözlemsel olgularda bu tedavinin atopik dermatitli hastalarda dramatik kaşıntıda azalma sağladığı gösterilmiştir. Gökerman tedavisinin etkinliği konusunda çalışmalar sadece psoriasisli hastalarda yapılmasına karşın, atopik dermatitte de etkili olabileceği unutulmamalıdır. Ancak karsinojenik risk her an akılda tutulmalıdır.[48]

Kronik, Orta Şiddette Atopik Dermatit Fotokemoterapisi

Geniş bant-UVB, kombine UVA/UVB tedavisi, 311 nm UVB tedavisi, geniş bant-UVA tedavisi veya düşük doz UVA1 tedavileri hafif veya orta şiddette atopik egzemada kullanılabilmesine karşın, akut şiddetli ataklarda etkili olamamaktadır. Bu formdaki UV fototerapileri genellikle monoterapi olarak uygulanmayıp, topikal kortikosteroidlerle kombine kullanılarak steroid ihtiyacının azalmasını sağlamaktadır. Son çalışmalarda kronik orta şiddette atopik egzemada UVA ile UVB kombine tedavisinin konvansiyonel geniş bant-UVB, konvansiyonel UVA ve düşük doz UVA1 tedavisinden üstün olduğu gösterilmiştir.[21,22] İki karşılaştırmalı çalışmada Jekler ve Larko UVB tedavisinin plasebodan üstün olduğu, yüksek dozda (0.8 MED) UVB'nin, orta doz (0.4 MED) UVB tedavisine eşit etkide olduğunu göstermişlerdir. Aynı yazarlar klinik skorlama sistemini UVA/UVB kombine tedavisinin, geniş bant UVB tedavisine oranla daha fazla azaltıcı etkisi olduğunu belirtmişlerdir. Bu çalışmada hastalar topikal steroid kullanımına devam etmişler ve ek olarak haftada 3 kez maksimum 8 hafta MED bağımlı UVB tedavisi uygulamışlardır. Bu dikkatli gözlemlerde UVA/UVB kombinasyonunun UVB tedavisine oranla atopik dermatitte daha etkili olduğu sonucuna varılmıştır. Atopik dermatitli fototerapi uygulanan hastaların en önemli şikayeti kaşıntıda artış ve ısıyla terlemede şiddetlenme olup, özellikle UVA ile ilişkili gözlenmektedir.[23] Son bir çalışmada George ve ark.'nın 311 nm UVB ünitesi içine klima entegre edip, 50-100 W-W TL 01 lambalarıyla, UVB çıkışı 5 mW/cm^2 olmak üzere maksimum 10 dakikadan az tedavi uygulamışlardır. Bu çalışmada hastalar topikal steroid kullanımına devam edip, kronik atopik dermatit tanısıyla 12 hafta boyunca UVB uygulamışlar ve bu hastalar ayrıca fototerapi sonrası 24 hafta daha takip edilmiştir. Üç yüz on bir nm UVB tedavisi toplam klinik skorunu azaltmanın yanı sıra, topikal steroid kullanma ihtiyacını da azaltabilmiştir. Bu faydalı etkileri fototerapi hastalarının büyük kısmında tedaviden 6 ay sonra da devam etmiştir. Bu çalışmalarda gösterilmiştir ki, 311 nm UVB tedavisi atopik dermatitli hastalarda uzun dönem iyileşme sağlayabilmektedir.[24] Bağımsız bildirilerde ise George ve ark.nın[24] mükemmel tedavi edici etkinliği sağlamak için soğutma sistemlerine ihtiyaç olmadığını da belirtilmektedir. Genel görüş UVA1 fototerapisinin akut, şiddetli atopik dermatit aktivasyonlarının başlangıç fazında kullanılıp, daha sonra 311 nm UVB ile yer değiştirme yapılmasıdır. Bu etkili ve tedavi idamesinin sağlanması için önerilen bir yöntemdir. Çünkü çocuklarda UVB tedavisi nisbeten çocuklarda güvenilir bir şekilde uygulamabilmektedir.[21,22]

Atopik Dermatit Tedavisinde Fototerapi Açısından Kanıta Dayalı Tıp

Garritsen ve ark. atopik dermatitte uygulanan fototerapiler açısından kontrollü çalışmaları değerlendirdiği 905 katılımlı bir metaanaliz uygulamışlardır. Sonuç olarak UVA1 ve dar bant-UVB tedavilerini atopik dermatit klinik belirti ve bulgularını azaltmada en etkili fototerapi yöntemleri olduğunu bulmuşlardır. UVA/UVB kombinasyonu tek başına UVA veya geniş bant-UVB tedavilerinden etkili olduğu tespit edilirken, bu tedavi yöntemi UVA1 ile henüz karşılaştırılamamıştır. Diğer atopik dermatitte etkili olabilecek fototerapi yöntemleri ise tüm ışın spektrumu, PUVA ve balneopterapidir. Bu tedavilerin hiçbirinde ciddi bir yan etki tespit edilememiştir. Sonuç olarak fototerapi atopik dermatitli hastalar için geçerli bir tedavi yöntemi olup, özellikle UVA1 ve dar bant-UVB tedavileri daha etkili gözükmektedir.

Bu konuda daha fazla sayıda iyi dizayn edilmiş ve yeterli güçte olan randomize kontrollü çalışmaya ihtiyaç bulunmaktadır.[2]

Sonuç

Çoğu atopik dermatitli hasta hastalıklarının doğal güneş ışığı teması nedeniyle yaz aylarında düzeldiğini belirtmektedir. Standardize olarak farklı tip ultraviyole bantları atopik dermatit tedavisinde uygulanabilmektedir. En iyi sonuçlar UVA1 (340-400 nm), geniş bant-UV (UVA + UVB 290-400 nm) ve dar bant-UVB (311 nm) tedavisi ile alınabilmektedir. Dar bant-UVB'nin mikrobiyal kolonizasyonu da azalttığı gösterilmiştir. Ultraviyole tedavileri genellikle topikal kortikosteroid ve nemlendiricilerle kombine edilmektedir. Ancak bu tedavilerin topikal kalsinörin inhibitörleri veya siklosporin ile kombinasyonu genellikle önerilmemektedir. Klinik olarak en ilişkili ultraviyole ışığı yan etkileri UVB spektrumu ile ilişkili fotokarsinogenezis ve UVA spektrumu ile ilişkili deri yaşlanmasıdır. Genellikle fototerapilerin çoğu merkezde erişkin hastalara uygulanması önerilmektedir. Değişik çalışmalarda UVB, dar bant-UVB, UVA/B kombinasyonu ve UVA1 tedavilerinin atopik dematit şiddeti ve kaşıntını azaltabildiği gösterilmiştir. Erken fototerapi çalışmalarında, vücudun bir yarısı UVB diğer yarısı ise plasebo uygulanan atopik dermatitli hastalarda kaşıntı ile birlikte atopik dermatit hastalık şiddetleri UVB uygulanan tarafta daha belirgin düzelmiştir. Sonraki bir çalışmada ise kaşıntı şiddetinde dar bant-UVB alan hastalarda %90, UVA alan hastalarda %63 ve plasebo olarak görünür ışık alan hastalarda %52 oranında azalma olduğu tespit edilmiştir. Bu çalışmada tedavi dönemi boyunca orta veya güçlü topikal kortikosteroid kullanımına izin verilmiş ve plasebo grubundaki yüksek iyileşme oranı da bu duruma bağlanmıştır. UVA1 atopik dermatit için diğer bir fototerapi seçeneği olmasına karşın, UVB'ye kıyasla daha az merkezde bulunmaktadır. Yüksek doz UVA1 şiddetli kaşıntılı atopik dermatitte kaşıntıyı da içeren skorlama sisteminde, fluokortolon tedavisine göre daha etkilidir. Özet olarak topikal ajanlara dirençli ve şiddetli yaygın atopik dermatitli olgular fototerapiden fayda görebilmektedir. Ultraviyole fototerapileri mutlaka dermatolog kontrolünde uygulanmalıdır. Ultraviyole fototerapilerinin şiddetli veya dirençli atopik dermatit tedavisinde etkinliğinin kanıt düzeyi B'dir (Tablo 2).

Tablo 2. Atopik dermatit tedavisinde klinik tavsiyeler

Klinik tavsiyeler	Kanıt seviyesi	Referanslar
Emolyenler atopik dermatit idame tedavisinde temel ajandır.	A	2, 21, 22
Topikal kortikosteroidler atopik dermatit ataklarında ilk seçenek tedavidir.	A	2, 21, 22
Topikal kalsinörin inhibitörleri orta ve şiddetli atopik dermatit tedavisinde 2. seçenek ajandır.	A	2, 21, 22
Antibiyotikler atopik dermatit ataklarını azaltmada sekonder infeksiyon kanıtı olmadığı sürece kullanışsızdır.	A	2, 21, 22
Ultraviyole fototerapisi şiddetli veya dirençli atopik dermatit tedavisinde etkilidir.	B	2, 21, 22
Siklosporin ve interferon-gama gibi immünmodülatör ajanlar şiddetli veya dirençli atopik dermatit tedavisinde etkilidir.	A	2, 21, 22

Kronik El ve Ayak Egzemalarında Fototerapi

Kronik el egzeması sıklıkla irritan veya allerjik kontakt dermatit orijinli olmasına karşın, dizhidrotik egzema ve atopik egzema gibi altta yatan başka durumlarda da oluşabilmektedir. İrritan kontakt egzemada ıslak iş, gıda, eldiven ve yağlar gibi altta yatan faktörler bulunabilmektedir. Suya maruziyet özellikle irritan egzemada önemli bir faktördür. Allerjik kontakt egzema ise kromat, nikel, biyositler ve lastik kimyasallara maruziyetle oluşur. El egzemalarında endojen faktörler de etiyolojide önemli rol oynamaktadır. En iyi bilinen endojen faktör atopik yatkınlık olup özellikle atopik deri yatkınlığı önemli bir faktördür. Astım gelişme eğilimi, yüksek ateş ve egzema gibi atopik yatkınlığı olanlarda el egzeması gelişme riski yüksektir. Bazı çalışmalarda el egzeması olanlarda %50, bazılarında %24, bazısında ise %16 oranında atopik yatkınlık saptanmıştır. Dickel ve ark.[49] ise mesleksel el egzeması olanlarda %39 oranında atopik deri yatkınlığı tespit etmişlerdir. Bu sıklık atopi tanımına bağlı değişebilmektedir. Nikel gibi ağız yoluyla temas eden yiyecekler de el egzemalarını tetikleyebilmektedir. El egzemalarının pomfoliks, veziküler, atopik, endojen, diskoid, akral, irritan, allerjik, tilotik ve hiperkeratotik egzema gibi subtipleri tanımlanmıştır. Universal olarak kabul edilen tek bir egzema sınıflaması bulunmamaktadır. Çoğu yayın etiyolojik faktörler (irritan, allerjik ve atopik hastalık) ve morfolojik özellikler (pomfoliks, veziküler ve hiperkeratotik egzema) temelinde sınıflama yapmaktadır.[1,3]

El ve ayak egzemalarında tedavi seçenekleri arasında eldiven giyme, yaşam stili değişikliği ve eğitim gibi deri koruma önlemlerinin yanı sıra, topikal nemlendiriciler, kortikosteroid krem veya merhemler, topikal immünmodülatör ajanlar, kömür katranı ve deriveleri, UV kaynaklarının kullanımı, şiddetli yaygın olgularda ise sistemik azatiyopurin, siklosporin, retinoidler ve oral kortikosteroidler gibi sistemik tedavi seçenekleri bulunabilmektedir. Kronik el egzemalarında UVA, UVB, PUVA ve UVA1 gibi fototerapi yöntemlerinin etkinliğinin araştırıldığı literatürde randomize kontrollü 10 civarında yayın bulunmaktadır. UV tedavilerinin kronik şiddetli el egzeması olgularında etkinliğinin olmasına karşın dermatoloji pratiğinde sık kullanımı pek tavsiye edilmemektedir. Kronik el egzemalarının tedavisi sıklıkla yetersizdir. Spesifik bir kanıta dayalı tıpa dayalı bir tedavi konsensusu geliştirilememiştir. Topikal tedavilerde steroidler ve kalsinörin inhibitörleri ön planda iken topikal PUVA tedavileri de seçenekler arasındadır. Alitretinoin tedavisi de randomize kontrollü çalışmayla etkin bulunmuştur[1] (Tablo 3).

Kronik el egzemalarında küçük çaplı çalışmalarda 10 haftalık UVB tedavisi faydalı bulunmuşken, topikal psoralen UVA kombinasyonunun bu tedaviden daha üstün olduğu gösterilmiştir. Topikal PUVA el egzemalarında yaygın bir biçimde kullanılmaktadır. Bu yaygın kullanım herkesin aşina olduğu bir tedavi olması ve klinik deneyimin fazla olmasından dolayıdır. Çoğu dermatolog sistemik PUVA tedavisinden çok, daha güvenli olduğundan dolayı topikal PUVA tedavisini tercih etmektedir. UVA1 tedavisi de güvenli bir yöntem olmasına karşın, çoğu merkezde bulunmamaktadır. PUVA tedavisi etkinliğinin kısıtlı olmasına karşın, güvenli olmasından dolayı özellikle hiperkeratotik el egzemalarında tercih edilebilmektedir.[49-54]

Veziküler el ve ayak egzeması atopik dermatitin kronik gidişatında sıklıkla oluşabilen bir durumdur. Klinik belirtileri deride bazı alanlarda sınırlı olduğundan dolayı tüm vücut UV

Tablo 3. Kronik el ve ayak egzemasında tedavi planı			
Deri koruma programı	**Topikal tedaviler**	**Sistemik tedaviler**	**Fotokemoterapi**
Eğitim	Emolyenler	Kortikosteroidler	UVB
Kaçınma ve yerine koyma	Bariyerler	Siklosporin	PUVA
Koruma	Topikal steroidler	Azatiyopurin	UVA1
	Topikal kalsinörin inhibitörleri (Takrolimus, pimekrolimus)	Mikofenolat mofetil	
	Karışık (Beksaroten jel, ıslak sargı, radyoterapi, Grenz ışın, botulinum toksini, iyontoforez)	Asitretin	
		Alitretinoin	
		Diğer (IFN-γ, İVİG, infliksimab, Çin bitkileri)	

ışınlaması uygun değildir. Son gelişmelerden sonra krem-PUVA tedavisi el içi ve ayak tabanı gibi sınırlı alanlarda lezyonel olmayan deri alanlarına uygulama yapılmaksızın tek tedavi yöntemi şeklinde kullanılabilmektedir. Ek olarak kısmi vücut UVA1 ışınlaması da bu endikasyon için geliştirilmiştir. Krem-PUVA tedavisi için %0.0006-metoksipsoralen UVA ışınlamasından 1 saat önce hedeflenen hastalıklı bölgeye uygulanmaktadır. Optimal fototoksisite için 1-3 saat içinde ışınlama yapılmalıdır. İlk bildiride, krem-PUVA tedavisi kronik el ve ayak egzemalarında oldukça faydalı bulunmuştur.[50] Ortalama 40 seans tedavi sonrası 10 hastanın 9'unda tam iyileşme saptanmıştır. Ayrıca krem-PUVA tedavisinin el ve ayak egzemalarında banyo PUVA tedavisine göre üstün olduğu da gösterilmiştir. Tekrarlanan krem-PUVA kullanımının, egzematöz deride ilave kuruma yapmadığından dolayı üstün olabileceği düşünülmektedir. Ek olarak krem-PUVA tedavisi, banyo-PUVA tedavisine oranla daha kolay, daha ucuz ve daha güvenli uygulanmaktadır. Başka bir çalışmada ise el içi ve el dorsalinde egzeması olan kronik dishidrotik egzemalı 12 hastaya tek doz 40 J/cm^2 lokal UVA-1 fototerapisi uygulanmıştır.[51] Lokal UVA fototerapisi monoterapi olarak 15 seans verildiğinde, 12 hastanın 10'unda tedrici olarak düzelme gösterdiği bulunmuştur. Üç aylık takip peryodunda ise nüks saptanmamıştır. Lokal UVA1 fototerapisinin, lokal PUVA tedavisine oranla avantaj sağlayabileceği düşünülebilir. Ancak kontrollü ve karşılaştırmalı çalışmalara ihtiyaç olduğu aşikardır.[54]

Kronik El Egzemalarında UVA1

UVA1 tedavisinin etkinliği değişen oranlarda dishidrotik el egzeması olan hastalarda gösterilmiştir, ancak kontrollü çalışma bulunmamaktadır. Lokal UVA1 fototerapisi kronik veziküler dishidrotik el egzeması tedavisinde iyi bir seçenek gibi görünmektedir. Açık bir pilot çalışmada avuç içi ve el sırtında aktif egzeması olan 12 hastada, 40J/cm^2 olmak üzere 15 seans UVA1 tedavisi 3 haftalık dönemde uygulanmıştır. İlk 1. hafta sonunda hastalardan biri haricinde hepsinde kaşıntıda belirgin azalma tespit edilmiştir. Tedavinin 3. haftası sonunda ise 12 hastanın 10'unda belirgin klinik düzelme sağlamıştır. Bu bildiri

UVA1 tedavisinin atopik dermatit ve diğer T hücre bağımlı deri hastalıklarında etkinliğini desteklemektedir. Lokal UVA1 tedavisi kronik veziküler el egzeması tedavisinde önemli bir seçenek gibi görülmektedir.[50]

Atopik dermatitten farklı olarak dishidrotik egzema dışında UVA1 ile sistemik tedavi uygulanması yapılmamaktadır. Petering ve ark. lokalize yüksek doz UVA1 tedavisini topikal krem PUVA tedavisiyle kronik dishidrotik egzemada karşılaştırmışlardır. Dishidrotik alan şiddet indeksi (DASI) değerlendirmesi temelinde 27 hastanın 24 tanesinde krem-PUVA ve UVA1 tedavisi alanlarında skorlarda tedavi öncesi değerlerin yarısına kadar azalma saptamışlardır. Her 2 tedavi yöntemi arasında ise anlamlı fark tespit edememişlerdir.[55] Dishidrotik egzemalılar Schmidt ve ark.nın yaptığı çalışmadada UVA1 tedavisiyle başarılı bir şekilde tedavi edilebilmiştir. Akut atağı olan 12 hastanın avuç içi ve el sırtına 40 J/cm^2/gün olmak üzere 15 gün boyunca UVA1 tedavisi uygulanmıştır. Bu 12 hastanın 10 tanesinde tama yakın gerileme saptanırken, 3 aylık takipte relaps gözlenmemiştir.56 Polderman ve ark. ise randomize, plasebo kontrollü, çift-kör bir çalışmada dishidrotik egzemalı 28 hastaya UVA1 tedavisi uygulamışlar. Orta doz UVA1 (40 J/cm^2) haftada 5 kez, 3 hafta boyunca uygulanmış ve klinik skorlarda orta doz UVA1 uygulanan hastalarda 2 ve 3. haftalarda anlamlı olarak azalma saptanmıştır. Orta doz UVA1'in dishidrotik egzemada objektif ve subjektif belirtilerde azalma sağladığı sonucuna varılmıştır. UVA1 fototerapisi tekli oksijen oluşumuna neden olarak deriyi infiltre eden lenfositlerde apopitozise yol açarak faydalı etki göstermektedir. Orta doz UVA1 fototerapisi CD4$^{(+)}$, CD1a$^{(+)}$ dendritik hücrelerde, dermal infilttaki aktive EG2 (+) eozinofillerde azalmaya yol açarken, dermal CD8$^{(+)}$ T hücrelerde ise artışa neden olmaktadır. UVA1 tedavisi aynı zamanda IL-5, IL-13 ve IL-31 mRNA ekspresyonlarında da azalmaya yol açarken, atopik deri lezyonlarında katepsin G seviyelerini de düzenlemektedir.[51]

Kronik El Egzemalarında PUVA

Veziküler dishidrotik palmoplantar egzemalar akut epizodik ataklardan, subakut veya kronik veziküler veya hiperkeratotik egzema formlarına kadar değişen spektrumda gözlenen ve tedavisi güç olan tablolardır. Lokalize fotokemoterapi 8-metoksipsoralen (MOP) jel veya krem preparatlarının UVA ile kombinasyonu şeklinde el egzemalarında yaygın bir şekilde uygulanabilmektedir. Krem PUVA tedavisinin etkinliği iyi bilinmesine karşın, topikal 8-MOP merhemleri banyo-PUVA benzeri kalıcı fotosensitivite oluşturabilmektedir. Topikal psoralen deriveleri bül ve uzun süren hiperpigmentasyon gibi fototoksik reaksiyonlara neden olabilir. Çoğu egzema formu PUVA tedavisine yanıt verebilmektedir. Tamamen gerileme için genellikle 30-50 seansa ihtiyaç olup idame tedavisi için de birkaç ay uygulama yapmak gerekmektedir.[1,3]

1. Topikal PUVA Tedavisi

Direkt psoralenlerin deriye uygulanmasından sonra UVA ışınının verildiği topikal PUVA tedavisi Avrupa'da el-ayak egzemaları tedavisinde yaygın bir biçinde kullanılmaktadır. Psoralen genellikle dilüe solüsyon şeklinde banyoda veya lokal tedavi şeklinde düşük konsantrasyonda uygulandığından ıslak PUVA tedavisi olarak ta bilinmektedir. Metoksalen çoğu merkezde psoralene göre daha çok tercih edilmektedir. Çünkü daha kısa süreli fotosensitiviteye neden olup, fotosensitif etkisi 4 saat içinde gerilemektedir. Trimetilpsoralen İskandinav ülkelerinde sık kullanılmasına karşın, bu ajanın fotosensitif etkisi 48 saat kadar

sürebilmektedir. Islak PUVA tedavisi yaklaşık 5 litre su içinde psoralen eritilmesi yoluyla el ve ayak egzemalarının tedavisinde uygulanabilmektedir. Metoksalen krem veya jel formları da lokal uygulama sonrası banyo PUVA'ya benzer şekilde ışınlama öncesi kullanılabilmektedir.[1,3]

Petering ve ark.'nın yaptığı bir çalışmada lokal UVA1 tedavisi krem-PUVA tedavisi ile karşılaştırılmıştır. Bu çalışmada kronik veziküler avuç içi egzeması olan 27 hastanın bir eli krem PUVA diğer eli ise lokalize UVA1 ile tedavi edilerek dishidrotik alan şiddet indeksi açısından değerlendirilmiştir. Bu 27 hastadan 24 tanesi her 2 tedaviye de iyi yanıt vermiş ve etkinlik farkları saptanmamıştır. Yazarlar sonuçta daha kolay ve daha güvenli uygulanabilen lokal UVA1 tedavisinin veziküler dishidrotik egzema tedavisinde seçilmesi gerektiği sonucuna varmışlardır.[55]

Stege ve ark. ise kronik el ve ayak egzeması olan 10 hastanın 8 tanesinde lokal krem-PUVA fotokemoterapisinin tam remisyon sağladığını göstermişlerdir.[57] Diğer bir çalışmada ise kronik palmoplantar egzemalı hastalarda lokal banyo-PUVA tedavisinin %86 hastada mükemmel veya iyi sonuç verdiğini tespit etmişlerdir. Shephard ve ark. ise %0.15 8-MOP losyon kullanılarak yaptığı boya-PUVA ve banyo PUVA karşılaştırmalı çalışmalarında palmoplantar egzemayı da içeren palmoplantar dermatozlarda her iki tedavinin eşit etkide olduğunu göstermişlerdir.[58]

8-MOP uygulanan boya-PUVA tedavisi kronik el egzemalarında geniş olarak kullanılmakta ve UVA ışınlamasından 15-30 dakika önce uygulanan psoralen konsantrasyonları %0.0006-3 arası jel, losyon veya krem preparatları olarak değişebilmektedir. Majör dezavantajları ise fototoksisite, hiperpigmentasyon ve punktat lökoderma gelişme riskidir.[1]

2. Banyo PUVA

Bu tedavi yönteminde banyo küvetinde dilüe metoksalen solüsyonunun 37 derecede 15 dakika uygulanmasını takiben hasta UVA ışınına maruz bırakılmaktadır. Metoksalen solüsyonu 0.5-3 mg/L olmak üzere değişik konsantrasyonda uygulanabilmektedir. Başlangıç UVA ışını dozu minimal fototoksik doz ölçümüyle tespit edilmesine karşın, deri tipine göre de seçilebilmektedir. Fototoksisite bu tedavi yönteminde ana yan etki olup, tedavi protokolünde agresiflik veya sıklığa bağlı artış gösterebilmektedir. Gastrointestinal şikayetler ve santral sinir sistemi belirtileri bu tip PUVA tedavisinde oluşmamaktadır. Topikal PUVA tedavisinde çok düşük seviyelerde psoralen kullanıldığı için katarakt riski bulunmamaktadır. Topikal metoksalen PUVA tedavisinde uzun dönem güvenirlilik verisi mevcut olmamasına karşın, İsveç ve Finlandiya çalışmalarında trimetoprim-psoralen ve 8-MOP çalışmalarında ise karsinogenez ile ilişki saptanmamıştır. Düşük kümülatif UVA dozları nedeniyle, banyo-PUVA tedavisi uzun dönem tedavi güvenilirliği taşıdığından dolayı cesaretli bir şekilde kullanılabileceği görülmektedir.[54]

Kronik El Egzemalarında Doğal Güneş Işığı Tedavisi

Dishidrotik egzemalı 49 yaşındaki bir erkek olguda doğal güneş ışığı tedavisi ile eldeki lezyonlar tamamen düzeltilebilmiştir.[6] Dishidrotik egzema vezikül, kaşıntı ve avuç içi ile ayak tabanında deskumasyonla karakterize sık gözlenen bir dermatozdur. Topikal steroidler temel tedavi ajanı iken, sistemik steroidler, PUVA, intradermal botulinum toksini, UVA1, siklosporin,

metotreksat, mikofenolat mofetil gibi immünmodülatör ajanlar da etkili olabilmektedir. Bununla birlikte sık rekürrenslerle çoğu hastada kronik bir seyir izlenmektedir. Yüksek doz UVA1 (130 J/cm^2) kümülatif 1720 J/cm^2 olmak üzere, orta doz UVA1 (40 J/cm^2) kümülatif doz 600 J/cm^2 olmak üzere dishidrotik egzema aktivasyonlarını klinik olarak önleyebilmektedir. Burada UVA1 etki mekanizması T ve B lenfositlerin apopitozisi yoluyla olup UVA1 doz artışıyla lineer etkinlik artışı olmaktadır. Düşük doz UVA1'de teorik olarak hafif egzema formlarında anti-apopitotik etkisi ile faydalı olabilir. Dishidroz alan şiddet indeksiyle (maksimum 60 değeri olan) vezikül, kaşıntı, deskuamasyon, ve eritemin olmamasına göre değerlendirildiği 4-15 seanslık düşük doz UVA1'in etkili olabileceği de gösterilmiştir. Güneş ışığına 10-15 dakika maruziyet yaklaşık olarak 5 J/cm^2 'lik UVA1 uygulamakla eşdeğer bir etki sağlayabilmektedir ve bu doğal güneş ışığı maruziyeti adjuvan tedavi olarak kombine edilebilir veya idame tedavi olarak önerilebilir. Bu idame tedavi ise mevcut diğer tedavilerin yan etkilerinden ve uzun dönem risklerinden kaçınmayı sağlayarak, zaman kaybı ve maliyeti önleyebilmektedir. UVA1 ile yapılan çalışmalarda çoğu olgunun dishidrozis şiddet indeks değerleri 10-30 üzerinde olup, genellikle monoterapi olarak uygulanmıştır. Bununla birlikte atopik egzema olgularında güneş ışınlarıyla karşılaştırılan UVA/UVB ve 7 J/cm^2 UVA1'in uygulandığı çalışmalarda ise bazı hastalarda aktivasyon gözlenmiştir. Minimal eritem dozu değerinin 1'i açmaması için, 10-15 dakika güneş ışığı maruziyeti deri tipi 2 olanlar için uygundur ve bu UV lamba maruziyeti tedavisi benzeridir. Avuç içleri doğal güneş ışığına nadiren maruz kalabilmektedir. En yüksek şiddette UVA1 maruziyeti yaz aylarında gün ortasında oluşmaktadır. UVA1 tedavi siklusları yılda 2'den fazla uygulanmamalıdır ve kümülatif doz 600-3440 J/cm^2 arasında tutulmalıdır. Doğal güneş ışığı tedavisinin ise bu intervallerle en azından 120 seans uygulanması önerilmektedir. UVA1 tedavisi 600 J/cm^2 gibi düşük kümülatif dozlarda da diğer dermatozlarda faydalı olabilmektedir. Dishidrotik egzemada da buna benzer durum düşünülebilir. Sonuç olarak doğal güneş ışığına maruziyet hafif dishidrotik egzemalarda idameyi sağlamada veya diğer tedavi yaklaşımlarıyla kombine uygulamak için iyi bir seçenektir. Kümülatif doz maruziyeti, orta doz UVA1 maruziyeti ile eşdeğer olup, etkili, alternatif ve ulaşılabilir bir tedavi yöntemidir.[45]

Kronik El Egzemalarında Lokal UVB Tedavisi

Sezer ve ark. ise kronik el egzeması olan hastalarda lokal PUVA tedavisi ile lokal dar bant-UVB tedavisini karşılaştırmışlardır. Bu amaçla geleneksel tedavilere yanıt vermeyen kuru ve dishidrotik egzeması olan 15 hastaya sağ ve sol ellerine göre farklı uygulama şeklinde lokal dar bant-UVB ve %0.1 8-MOP jel UVA uygulamasını haftada 3 kez olmak üzere 9 hafta boyunca yapmışlardır. Lokal dar bant UVB sistemi TL-01 lambaları içerip başlangıç dozu her bir hasta için 150 mJ/cm^2 olarak belirlenip her seansta %20 oranında arttırılmış ve final dozları 2000 mJ/cm^2 'ye kadar ulaşılmıştır. Klinik skorlamalar ise her 3 haftada bir değerlendirilmiştir. Çalışmayı 15 hastanın, 12 tanesi tamamlayabilmiş ve ortalama klinik skorlarda 3, 6 ve 9. haftada her 2 tedavi grubunda da anlamlı şekilde azalma gözlenmiştir. Dar bant UVB ile tedavi edilen tarafta topikal emolyenlere yanıt veren kserozis dışında yan etki tespit edilmemiştir. Sonuç olarak lokal dar bant UVB tedavisinin kronik kuru veya dishidrotik egzema formlarında etkin olabileceği düşünülmüştür.[59] Rosen ve ark.

ise kronik el egzeması olan hastaları lokal geniş bant UVB ve oral psoralen-lokal UVA fotokemoterapisi uygulayarak karşılaştırmalı şekilde tedavi etmişlerdir. Her 2 grupta iyileşme tespit edilirken PUVA uygulanan tarafta ortalama klinik skorlarında daha iyi iyileşme gözlemişlerdir.[52,60]

Sonuç

Lokal fototerapiler egzemaların tedavisi için iyi bir alternatif gibi görülmektedir. Yan etkileri de hastalar tarafından iyi tolere edilmektedir. Uzun dönem yan etkilerinin araştırılmasına ihtiyaç bulunmaktadır. Lokal UVA1 fototerapisi kronik veziküler dishidrotik el egzeması tedavisinde başarılı bir şekilde uygulanabilmektedir. Benzer şekilde görünür ışın ve UVB tedavileri de el egzemasında faydalı olabilmektedir.[1]

Kaynaklar

1. English J, Aldridge R, Gawkrodger DJ, et al. Consensus statement on the management of chronic hand eczema. Clin Exp Dermatol 2009; 34: 761-9.
2. Garritsen FM, Brouwer MW, Limpens J, et al. Photo (chemo) therapy in the management of atopic dermatitis: an updated systematic review implications for practice and research. Br J Dermatol 2014; 170: 501-13.
3. Brown S, Reynolds NJ. Atopic and non-atopic eczema. BMJ 2006; 332: 584-8.
4. Berke R, Singh A, Guralnick M. Atopic dermatitis: An overview. Am Fam Physician 2012; 86: 35-42.
5. Kerr AC, Ferguson J, Attili SK, et al. Ultraviolet A1 phototherapy: a British Photodermatology Group workshop report. Clin Exp Dermatol 2012; 37: 219-26.
6. Letic M. Use of sunlight to treat dyshidrotic eczema. JAMA Dermatol 2013; 149: 634-5.
7. Wolf P, Georgas D, Tomi NS, et al. Extracorporeal photochemotherapy as systemic monotherapy of severe, refractory atopic dermatitis: results from a prospective trial. Photochem Photobiol Sci 2013; 12: 174-81.
8. Hanifin JM, Cooper KD, Ho VC, et al. Guidelines of care of atopic dermatitis, developed in accordance with the American Academy of Dermatology (AAD)/American Academy of Dermatology Association "Administrative Regulations for Evidence-Based Clinical Practice Guidelines". J Am Acad Dermatol 2004; 50: 391-404.
9. Hoare C, Li Wan Po A, Williams H. Systematic review of treatments for atopic eczema. Health Technol Assess 2000; 4: 1-191.
10. Diepegen TL, Agner T, Aberer W, et al. Management of chronic hand eczema. Contact Dermatitis 2007: 57: 203-10.
11. Casara C, Eidt L, Cunha V. Prevalence study of dermatoses referred to the phototherapy unit at the Dermatology Service of the Clinics Hospital of Porto Alegre, RS, Brazil. An Bras Dermatol 2013; 88: 211-5.
12. de Kort WJ, van Weelden H. Bath psoralen-ultraviolet A therapy in atopic eczema. J Eur Acad Dermatol Venereol 2000; 14: 172-4.
13. Majoie IM, Oldhoff JM, van Weelden H, et al. Narrowband ultraviolet B and medium-dose ultraviolet A1 are equally effective in the treatment of moderate to severe atopic dermatitis. J Am Acad Dermatol 2009; 60: 77-84.
14. Tzaneva S, Seeber A, Schwaiger M, et al. High-dose versus medium-dose UVA1 phototherapy for patients with severe generalized atopic dermatitis. J Am Acad Dermatol 2001; 45: 503-7.
15. Kowalzick L, Kleinheinz A, Weichenthal M, et al. Low dose versus medium dose UV-A1 treatment in severe atopic eczema. Acta Derm Venereol 1995; 75: 43-5.

16. Krutmann J. Phototherapy for atopic dermatitis. Clin Exp Dermatol 2000; 25: 552-8.
17. Jury CS, McHenry P, Burden AD, et al. Narrowband ultraviolet B (UVB) phototherapy in children. Clin Exp Dermatol 2006; 31: 196-9.
18. Mutzhas MF, Holzle E, Hofmann C, et al. A new apparatus with high radiation energy between 320-460 nm: physical description and dermatological applications. J Invest Dermatol 1981; 76: 42-7.
19. Krutmann J, Czech W, Diepgen T, et al. High-dose UVA1 therapy in the treatment of patients with atopic dermatitis. J Am Acad Dermatol 1992; 26: 225-30.
20. Dawe RS. Ultraviolet A1 phototherapy. Br J Dermatol 2003; 148: 626-37.
21. Hong J, Buddenkotte J, Berger TG, Steinhoff M. Management of Itch in Atopic Dermatitis. Semin Cutan Med Surg 2011; 30: 71-86.
22. Wollenberg A, Ehmann LM. Long Term Treatment Concepts and Proactive Therapy for Atopic Eczema. Ann Dermatol 2012; 24: 253-60.
23. Jekler J, Larkö O. Combined UVA-UVB versus UVB phototherapy for atopic dermatitis: a paired-comparison study. J Am Acad Dermatol 1990; 22: 49-53
24. George SA, Bilsland DJ, Johnson BE, et al. Narrow-band (TL-01) UVB air-conditioned phototherapy for chronic severe adult atopic dermatitis. Br J Dermatol 1993; 128: 49-56.
25. Suh KS, Kang JS, Baek JW, et al. Efficacy of ultraviolet A1 phototherapy in recalcitrant skin diseases. Ann Dermatol 2010; 22: 1-8.
26. Gambichler T, Terras S, Kreuter A. Treatment regimens, protocols, dosage, and indications for UVA1 phototherapy: Facts and controversies. Clin Dermatol 2013; 31: 438-54
27. York NR, Jacobe HT. UVA1 phototherapy: a review of mechanism and therapeutic application. Int J Dermatol 2010; 49: 623-30.
28. Wallenfang K, Stadler R. Association between UVA1 and PUVA bath therapy and development of malignant melanoma. Hautarzt 2001; 52: 705-7.
29. Calzavara-Pinton P, Monari P, Manganoni AM, et al. Merkel cell carcinoma arising in immunosuppressed patients treated with high-dose ultraviolet A1 (320-400 nm) phototherapy: a report of two cases. Photodermatol Photoimmunol Photomed 2010; 26: 263-5.
30. Kreuter A, Hyun J, Skrygan M, et al. Ultraviolet A1-induced downregulation of human beta-defensins and interleukin-6 and interleukin-8 correlates with clinical improvement in localized scleroderma. Br J Dermatol 2006; 155: 600-7.
31. Szegedi A, Simics E, Aleksza M, et al. Ultraviolet-A1 phototherapy modulates Th1/Th2 and Tc1/Tc2 balance in patients with systemic lupus erythematosus. Rheumatology (Oxford) 2005; 44: 925-31.
32. Camacho NR, Sanchez JE, Martin RF, et al. Medium-dose UVA1 phototherapy in localized scleroderma and its effect in CD34-positive dendritic cells. J Am Acad Dermatol 2001; 45: 697-9.
33. Guhl S, Hartmann K, Tapkenhinrichs S, et al. Ultraviolet irradiation induces apoptosis in human immature, but not in skin mast cells. J Invest Dermatol 2003; 121: 837-44.
34. Godar DE. UVA1 radiation triggers two different final apoptotic pathways. J Invest Dermatol 1999; 112: 3-12.
35. Krutmann J, Schöpf E. High-dose-UVA1 phototherapy: a novel and highly effective approach for the treatment of acute exacerbation of atopic dermatitis. Acta Derm Venereol Suppl (Stockh) 1992; 176: 120-2.
36. Grabbe J, Welker P, Humke S, et al. High-dose ultraviolet A1 (UVA1), but not UVA/UVB therapy, decreases IgE-binding cells in lesional skin of patients with atopic eczema. J Invest Dermatol 1996; 107: 419-22.
37. Godar DE. UVA1 radiation triggers two different final apoptotic pathways. J Invest Dermatol 1999; 112: 3-12.
38. Krutmann J, Diepgen TL, Luger TA, et al. High-dose UVA1 therapy for atopic dermatitis: results of a multicenter trial. J Am Acad Dermatol 1998; 38: 589-93.

39. Krutmann J. High-dose ultraviolet A1 (UVA1) phototherapy: does it work? Photodermatol Photoimmunol Photomed 1997; 13: 78-81.
40. Tzaneva S, Seeber A, Schwaiger M, et al. High-dose versus medium-dose UVA1 phototherapy for patients with severe generalized atopic dermatitis. J Am Acad Dermatol 2001; 45: 503-7.
41. Dittmar HC, Pflieger D, Schöpf E, et al. UVA1 phototherapy. Pilot study of dose finding in acute exacerbated atopic dermatitis. Hautarzt 2001; 52: 423-7.
42. von Kobyletzki G, Pieck C, Hoffmann K, et al. Medium-dose UVA1 cold-light phototherapy in the treatment of severe atopic dermatitis. J Am Acad Dermatol 1999; 41: 931-7.
43. Abeck D, Schmidt T, Fesq H, et al. Long-term efficacy of medium-dose UVA1 phototherapy in atopic dermatitis. J Am Acad Dermatol 2000; 42: 254-7.
44. Polderman MC, Wintzen M, le Cessie S, et al. UVA-1 cold light therapy in the treatment of atopic dermatitis: 61 patients treated in the Leiden University Medical Center. Photodermatol Photoimmunol Photomed 2005; 21: 93-6.
45. Letic M. Exposure to sunlight as adjuvant therapy for dyshidrotic eczema. Medical Hypotheses 2009; 73: 203-4.
46. Silverberg JI, Hanifin J, Simpson EL. Climatic factors are associated with childhood eczema prevalence in the United States. J Invest Dermatol 2013; 133: 1752-9.
47. Brenninkmeijer EE, Spuls PI, Lindeboom R, et al. Excimer laser vs. clobetasol propionate 0·05% ointment in prurigo form of atopic dermatitis: a randomized controlled trial, a pilot. Br J Dermatol 2010; 163: 823-31.
48. Maughan WZ, Muller SA, Perry HO, et al. Incidence of skin cancers in patients with atopic dermatitis treated with ocal tar. A 25-year follow-up study. J Am Acad Dermatol 1980; 3: 612-5.
49. Dickel H, Bruckner TM, Schmidt A, et al. Impact of atopic skin diathesis on occupational skin disease incidence in a working population. J Invest Dermatol. 2003; 121: 37-40.
50. Grattan CE, Carmichael AJ, Shuttleworth GJ, et al. Comparison of topical PUVA with UVA for chronic vesicular hand eczema. Acta Derm Venereol 1991: 71: 118-22.
51. Polderman MC, Govaert JC, le Cessie S, et al. A double blind placebo-controlled trial of UVA-1 in the treatment of dyshidrotic eczema. Clin Exp Dermatol 2003: 28: 548-87.
52. Rosen K, Mobacken H, Swanbeck G. Chronic eczematous dermatitis of the hands: a comparison of PUVA and UVB treatment. Acta Derm Venereol 1987: 67: 48-54.
53. Sheehan-Dare RA, Goodfield MJ, Rowell NR. Topical psoralen photochemotherapy (PUVA) and superficial radiotherapy in the treatment of chronic hand eczema. Br J Dermatol 1989; 121: 65-9.
54. Van Coevorden AM, Kamphof WG, van Sonderen E, et al. Comparison of oral psoralen- UV-A with a portable tanning unit at home vs hospital administered bath psoralen-UV-A in patients with chronic hand eczema. Arch Dermatol 2004: 140: 1463-6.
55. Petering H, Breuer C, Herbst R, et al. Comparison of localized high-dose UVA1 irradiation versus topical cream psoralen-UVA for treatment of chronic vesicular dyshidrotic eczema. J Am Acad Dermatol 2003; 50: 68-72.
56. Schmidt T, Abeck D, Boeck K, et al. UVA1 irradiation is effective in treatment of chronic vesicular dyshidrotic hand eczema. Acta Derm Venereol 1998; 78: 318-9.
57. Stege H. Ultraviolet therapy in patients with chronic hand eczema. Hautarzt 2008; 59: 696-702.
58. Shephard SE, Schregenberger N, Dummer R, et al. Comparison of 8-MOP aqueous bath and 8-MOP ethanolic lotion (Meladinine) in local PUVA therapy. Dermatology 1998; 197: 25-30.
59. Sezer E, Etikan I. Local narrowband UVB phototherapy vs. local PUVA in the treatment ofchronic hand eczema. Photodermatol Photoimmunol Photomed 2007; 23: 10-4.
60. Sjovall P, Christensen OB. Local and systemic effect of UVB irradiation in patients with chronic hand eczema. Acta Derm Venereol 1987: 67: 538-41.

Akne Vulgariste Fototerapi

Erol Koç

Özel Medikal Park Batıkent Hastanesi, Ankara

Can Alıcı Noktalar

- Akne patogenezinden sorumlu P. acnes, ışığa duyarlıdır.
- Akne tedavisinde fototerapi standart tedaviye cevap vermeyen, antibiyotiğe dirençli ve seçilmiş olgularda uygun bir seçenektir.
- Hızlı etki göstermesi, ciddi olmayan hafif yan etkileri ve antibiyotik direncini azaltması nedeniyle yeni bir alternatiftir.
- Işık ve lazer teknolojilerindeki gelişmelerle akne tedavisinde; KTP lazer, 585-595 nm. pulse dye lazer, 1450 nm. diode lazer, radyofrekans, IPL, fotodinamik tedavi kullanılmaktadır.
- Fototerapi cihazları; aknede P. acnes kolonizasyonunu, artmış sebase gland aktivitesini ve kutanöz inflamatuvar cevabı hedefler.
- Akne skarlarında da başta fraksiyonel lazer sistemleri olmak üzere (CO_2 lazer, Er: YAG lazer) rejuvenasyon ve kollajen uyarımı amaçlı Nd: YAG lazer, Er: Glass lazer, IPL kullanılabilir.

Giriş

Akne, sık rastlanan, adolesan dönemde gençlerin %35-90'ını etkileyen, erişkin döneme kadar devam edebilen bir hastalıktır. Ciddi ve bulaşıcı olmasa da hastaların sosyal ve emosyonel durumlarını etkileyebilmektedir.[1]

Günümüzde mevcut topikal tedavilerin irritasyon veya antibiyotik direnci gibi, sistemik tedavilerin ise gastrointestinal veya kutanöz yan etkilerinin bulunması kullanım alanlarını kısıtlamaktadır. Hafif ve orta şiddetteki akne tedavisindeki mevcut alternatiflerin ağırlıklı olarak antibiyotik olması ve bunlara karşı gelişen P. acnes direncinin tedavinin başarısını olumsuz etkilemesi ve bu tedavilerin yan etkileri bilim dünyasını yeni alternatifler araştırmaya zorlamıştır.[1,2] Teknolojideki gelişmelerle ışık/lazer sistemleri ve fotodinamik tedavi; hızlı etki, uygun güvenlik profili, antibiyotik direncini önlemesi ve sistemik uygulamanın olmamasıyla avantajlı hale gelmekte ve popülaritesini giderek arttırmaktadır.[2]

Akne Patogenezi

Akne, pilosebase ünitin kronik, inflamatuvar bir hastalığıdır ve artmış sebum üretimi, pilosebase kanalın hiperkornifikasyonu, mikrobiyal florada anormallikler, P. acnes kolonizasyonu ve

inflamasyon ile kendini gösterir. Güncel moleküler ve klinik çalışmalar ile sebosit biyolojisi, androjenlerin rolü, hiperkeratinizasyon, diyetin rolü, sitokinlerin ve toll-like reseptörlerin etkileri daha iyi anlaşılmakta ve akne tedavisinde potansiyel yeni ajanlar geliştirilmeye çalışılmaktadır.[2-4]

Işık ve Lazer Tedavileri

Lazer ve ışık temelli sistemler; akne tedavisinde, standart tedaviye cevap vermeyen, veya antibiyotik direnci görülen seçilmiş olgularda uygun bir seçenek olabilir. Işık kaynağı olarak floresan, halojen, xenon, tungsten lambalar ve son olarak lazer kullanılmaktadır.[3] Aknede ışık tedavileri, diğer tedavi yöntemlerine alternatif olup hızlı etki göstermesi, ciddi olmayan hafif yan etkileri ve antibiyotik direncinin azaltılması ile yeni bir seçenek sunmaktadır.[5] Aknede fototerapi kullanılması esasen yeni bir yöntem değildir. Eskiden beri akne tedavisinde değişik dalga boyu spektrumunda ışık sistemleri kullanılmıştır. Günümüzde fototerapi ile akne tedavisinde ışığın kullanılması ile %70'e kadar başarı sağlanmıştır. Günümüzde daha da geniş spektrumda ışık kaynakları kullanılmaktadır.[1]

Akne tedavisinde etkili olan lazer ve ışık sistemleri, direkt ya da indirekt P. acnesi hedefleyerek etki gösteren ultraviyole (UV) A, UVB, mavi, kırmızı veya mavi-kırmızı ışık kombinasyonu; sebase bez yapısına etki ederek etki gösteren amino-leuvulinik asit (ALA), fotodinamik tedavi, infrared lazerler, radyofrekans ve her ikisine birden etki gösteren pulse dye lazer, KTP ve IPL lazerlerini içerir. Işık ve lazer teknolojilerindeki gelişmelerle akne tedavisinde; KTP lazer, 585-595 nm. pulse dye lazer, 1450 nm. diode lazer, radyofrekans, IPL ve fotodinamik tedavi kullanılmaktadır (Tablo 1).[2,3]

Tablo 1. Aknede fototerapi ışık/lazer sistemleri

Hedef	Işık
P. acnes	UVA, UVB, mavi, kırmızı, mavi-kırmızı ışık
Sebase bez	İnfrared lazerler, radyofrekans, fotodinamik tedavi
P. acnes ve sebase bez	PDL, KTP, IPL

UVA: ultraviyole A, UVB: ultraviyole B, PDL: atımlı boya lazeri, KTP: potasyum titanil fosfat, IPL: yoğun atımlı ışık

Etki Mekanizması

Fototerapinin aknedeki etki mekanizması, ışığın dalga boyuna ve pilosebase ünitin kromoforuna bağlıdır. Mekanizma, fotokimyasal doku etkileşimi ve selektif fototermoliz kavramını içerir. Akne tedavisinde fotokimyasal tedavi P. acnes'in fotoinaktivasyonuna dayanır.[1] Fototerapi cihazları; aknede P. acnes kolonizasyonunu, artmış sebase bez aktivitesini, kutanöz inflamatuvar cevabı hedefler ve akneyi tedavi eder.[2-4]

Aknenin ışık sistemleri ile tedavisi; dalga boyu spektrumuna göre P. acnes'in hedeflenmesi ve sebase bezin hedeflenmesi olmak üzere ikiye ayrılır:

1. P. acnes'in Hedeflenmesi

P. acnes, akne patogenezinde rol oynayan, gram pozitif mikroaerofilik bir bakteridir. Normal reprodüktif ve metabolik proçesle endojen porfirin üretir ki bunlar protoporfirin,

üroporfirin ve koproporfirin 3'tür. Bu porfirinler, ışık enerjilerinden yakın UV ve mavi ışık spektrumundaki enerjiyi absorbe ederek serbest radikal oluşumu ile bakteriyel parçalanmaya neden olurlar. Singlet oksijen üretirler ve P. acnes'in hücre duvarındaki lipidler parçalanır. Absorbsiyon ve fotodinamik uyarım açısından en etkili ışık spektrumu 400-430 nm arası olsa da yeterli ışık uyarımı ile farklı dalga boylarında da reaksiyon oluşturulabilir. P. acnes'i etkileyen ışık kaynakları; dar bant ışık kaynakları, IPL, KTP lazer (532 nm), pulse dye lazer (585-595 nm) ve turuncu/kırmızı ışık lazerleridir (610-635 nm).[3]

1a) UVA-UVB

Hastaların yaklaşık %70'i akne lezyonlarının güneş ışığıyla gerilediğini söylerler. Aslında bu konu net değildir. Ayrıca güneş ışığındaki hangi dalga boyunun (UV ve/veya görünen ışık) etkili olduğunu belirlemek güçtür. Akne tedavisinde hem UVA hem UVB etkili bulunmuştur, ancak potansiyel karsinojenik etkisini akıldan çıkarmamak gerekir.[3]

Gebelik döneminde akne tedavisinde dar bant UVB fototerapisi önerilmektedir.[6]

1b) Mavi-Kırmızı Işık

Mavi ışık, endojen porfirin üreten P. acnes'in fotoaktivasyonu için en etkili olduğu bilinen ışıktır. Çünkü 407-420 nm porfirin fotoaktivasyonunun en güçlü olduğu dalga boylarıdır. Bununla birlikte mavi ışığın deri penetrasyonu zayıftır. Kırmızı ışık, daha derin penetrasyonla sebase bezı etkiler ve makrofajlardan sitokin salınımına neden olarak anti-inflamatuvar etki gösterir. P. acnes inaktivasyonu sensitivitesi düşük dalga boylarında daha yüksektir ve dalga boyu büyüdükçe azalır.[3]

Sebase bezdan salgılanan serbest yağ asidi free fatty acide (FFA) ile bakteriyel kolonizasyonla P. acnes çoğalır ve inflamatuvar immün cevabı tetikler. Toll like receptor (TLR)-2 uyarılır ve sebase bez etrafındaki monosit ve makrofajlardan interleukin (IL)'ler (IL-1, IL-8, IL-12) ve tümör nekrozis factor (TNF)-alfa salgılanır.[4] Bilindiği gibi P. acnes porfirin üretir. Görünür mavi ışık, bakteriyi parçalama potansiyeli ile bu porfirinleri fotodinamik reaksiyon üretmek üzere aktive eder. Mavi ışık porfirinler tarafından absorbe edildiğinde P. acnes'in parçalanması ile sonuçlanan aktif oksijen üretilir. Akne tedavisinde kullanılmasının ana prensibi de budur. P. acnes mikroorganizmalarının ürettiği koproporfirin 3 ve protoprofirin IX adlı endojen fotohassasiyete neden olan porfirinler, 400-420 nm görünen mavi ışığı absorbe eder. Görünen mavi ışık, bakteriyel kolonilerin fotoeksitasyonuna, singlet oksijen üretimi uyarımına ve P. acnes'in endojen olarak fotodinamik parçalanmasına neden olur.[5,7-9] Mavi-kırmızı ışık, aknede IL-1alfa, IL-8 ve matriks metallo protein (MMP)-9 seviyelerinde azalma ile anti-inflamatuvar etki gösterir. NF-KB aktivitesinin ve TLR-2 seviyesinin azalması immünohistokimyasal çalışmalarla gösterilmiştir.[9]

Mavi ışık, kırmızı ışık ve mavi-kırmızı ışık kombinasyonunun hafif-orta şiddette aknede etkinliğine dair çok sayıda çalışma bulunmaktadır.[1,3,5,8,10] Bu çalışmalarda genel göze çarpan konu, çalışmaların 30-50 olgu ile yapıldığı, kısa sürede mavi ışığın etkili olduğu, 12 haftadan uzun süreli takip yapılmadığıdır. Çünkü iyileşen akne lezyonlarının zaman içinde nüks etme oranı yüksektir.[3] Literatürde mavi ışığın etkinliğine dair pek çok çalışma bulunmuş olmasına rağmen, endojen P. acnes porfirinin mavi ışıkla aktivasyonu, deriye penetrasyonunun zayıf olması ile kötüdür.[1,3,11-17] Genel olarak yeni yayınlarda mavi-kırmızı ışık kombinasyonunun tek başına mavi ışığa oranla daha etkili bulunduğu bildirilmiştir.[1-3,18-20]

Kırmızı ışık, mavi ışığa göre daha derine penetre olur, ayrıca sebase bezlerde daha derine ulaşır ve porfirinleri daha fazla aktive eder. Sebase bezleri tahribata uğratır ve uzun dönemde akne lezyonlarını kontrol altına alır. Kırmızı ışık, ayrıca sebase bez büyüklüğü ve fonksiyonu üzerinde de azaltıcı bir etki sağlar. Teorik olarak bu durum, geriye dönüşlü veya daha kalıcı olarak tedavi seanslarına bağlıdır.[2,3,5,9,21] Tekrarlayan seanslarla kırmızı ışık, daha fazla ve uzun etki sağlayarak sebase bezlerde regresyona sebep olur. Bu etki, oral retinoidlerin sebase bezlere olan etkisi kadardır. Kırmızı ışık tedavisinin yan etkileri, ağrı, eritem ve epitelyal eksfoliyasyondur. Ancak standart bir protokol ve enerji parametreleri bulunmamaktadır. Tedavi standardize edilmelidir.[5]

1c) Potasyum Titanil Fosfat (KTP) Lazeri

532 nm yeşil ışık atımlı lazerin mavi ışığa göre daha derin penetrasyonla P. acnes'i etkilediği gösterilmiştir. Yan etkisi azdır ve sebase bezler üzerine nonspesifik termal hasar oluşturur.[3] 532 nm KTP lazerin aknede etkili olduğuna dair literatürde birkaç çalışma mevcuttur.[22-24]

1d) Pulse Dye, Atımlı Boya (PDL) Lazeri

Akne tedavisinde 585 nm PDL oksihemoglobine etkisiyle etkinliği araştırılmış bir lazerdir ve selektif fototermolizle akne ile ilişkili inflamasyonun dilate vasküler komponentine etki eder. Koherent yeşil ışık porfirinleri aktive ederek fototoksik etki oluşturur.[2,3] Mavi ışıktan daha derine penetre olur ve P. acnes'i etkiler. Minimal yan etkiyle kısa dönemde akne şiddetini baskılar.[2] Literatürde 585 nm PDL'nin aknede etkinliğine dair çalışmalar bulunmaktadır.[25-27]

595 nm PDL ile 1450 nm diode lazer kombinasyonu hem aknede hem de akne sonucu oluşan postinflamatuvar eritemde etkili bulunmuştur.[28] Sadece akne ve akne skarı değil, postinflamatuvar eritemi de damarların selektif fototermolizi ile giderir.[3]

2- Sebase Bezin Hedeflenmesi

Sebumun akne patogenezinde önemli rol oynaması, tedavi hedefi olarak sebase bezin büyüklüğünü ve sebum çıkışını baskılamanın akneyi gerileteceğini göstermektedir.[3] Bu amaçla infrared lazerler, IPL, radyofrekans ve fotodinamik tedavi kullanılmaktadır.

2a) İnfrared Lazerler

İnfrared lazerler, ablatif olmayan yüz rejuvenasyonu için geliştirilmiştir ve oldukça etkilidir. Dermise penetrasyonuyla akne tedavisinde etkili olabileceği değerlendirilmektedir. Sebase bezin dermisteki yerleşimi değişken olmakla birlikte suyu hedefleyen infrared lazerler, sebase bezin dominant kromoforu olan suyu etkilerler. Sebase bezin olduğu bölgede dermisi selektif olarak hasara uğratırlar ve sebum üretimini baskılayarak akneyi azaltırlar. Bu amaçla 1450 ve 1540 nm lazerler kullanılmaktadır.[3]

1450 nm Diode Lazer

1450 nm diode lazer, sebase bezin termal koagülasyonuna sebep olur ve üst-orta dermise kadar termal ısınma yaratır. Sebase bezin ve ilişkili yapıların ısınması inflamatuvar akne lezyonlarında gerilemeye neden olur.3 1450 nm diode lazerin aknede etkinliğine dair çeşitli çalışmalar mevcuttur.[29,30]

1540 nm Erbium glass lazer

1540 nm erbium glass lazerin aknede etkinliğine dair literatürde birkaç çalışma bulunmaktadır.[31-34]

2b) Intense Pulse Light-Yoğun Atımlı Işık (IPL)

Lazerin aksine IPL, koherent olmayan 500-1200 nm arasında ışık üretir. Filtre ve başlıkları sayesinde değişik dalga boyunda ışık, hedef dokuya aktarılır. IPL'nin aknedeki etkisi, yine porfirinlerin fotoaktivasyonuyla "singlet" oksijen üretimi ve P. acnes'i parçalamasıdır. Aynı zamanda geniş dalga boyuyla sebase bezi besleyen damarları hedefleyerek sebum üretimini azaltır. Yan etkileri; ağrı, eritem, ödem, bül oluşumu ve kabuklanmadır.[2,3] Literatürde IPL'in akne tedavisinde kullanımı ve etkinliğine dair birçok çalışma bulunmaktadır.[35-38]

2c) Radyofrekans (RF)

RF sistemi; perifoliküler inflamasyon ve sebase bez aktivitesinin azaltılmasında etkilidir.[39] IPL ile kombinasyonu da etkili bulunmuştur.[40]

2d) Fotodinamik Tedavi

Fotodinamik tedavide ALA uygulaması ile birlikte ışık, pilosebase ünit tarafından absorbe edilir. Hem sentezi yolağında protoporfirin IX ve "singlet" oksijen oluşumu ile sitotoksik olan serbest radikaller üretilir. Bu sonuç, sadece P. acnes'in ölümünü değil, aynı zamanda pilosebase ünitin hasarını da sağlar.[2,3,5,41] Fotodinamik tedavinin en önemli etki mekanizması; sebase bezin direkt destrüksiyonu, reaktif oksijen üretimi, foliküler obstrüksiyonun azaltılması, hiperkeratozun azaltılması ve immünolojik değişiklikler yapmasıdır.[4]

Fotodinamik tedavi etkisi için 3 faktör gerektirir. Fotosensitizan ajan, ışık ve oksijen.[3,4] En sık kullanılan fotosensitizan ajanlar 5 ALA ve MAL'dir. Son zamanlarda indosiyanin yeşili (ICG) ve indol 3 asetik asit te kullanılmaktadır. Işık kaynağı olarak LED, floresan lambalar ve IPL kullanılmaktadır. P. acnes'in fotoinaktivasyonla değişkenleri; porfirin konsantrasyonu, enerji parametreleri, ışığın dalga boyu, ısının derecesi ve doku oksijen miktarıdır.[3]

Topikal ALA, epitelyal hücrelerce alınır, epitelyum ve pilosebase ünite akümüle olan protoporfirin IX'a dönüşür. Protoporfirin IX'un fotoaktivasyonu ve hücre hasarı ile sonuçlanır.[2] ALA, aynı zamanda P. acnes tarafından üretilen porfirinleri indükler.[41] Topikal ALA'nın kırmızı ışığın etkisini artırdığını gösteren yayınlar mevcuttur.[42,43] ALA ile fotodinamik tedavi, TLR-2 ekspresyonunda azalma ile inflamatuvar akne lezyonlarını azaltır.[4]

Akne 5 ALA ve MAL gibi topikal porfirin prekürsörleri kullanarak yapılan fotodinamik tedaviye iyi cevap verir.[5,44] ALA; desferroksamin, dimetilsülfoksit, edetik asit disodyum tuzu gibi güçlendiricilere ihtiyaç gösterebilir.[45] Kırmızı ışık daha derine penetre olur ve porfirinleri sebase bezde daha fazla aktive eder. Devamlı yüksek yoğunlukta kırmızı ışık, lazer, geniş spektrumlu ışıklar ve LED, ALA veya MAL ile fotodinamik tedavide akne için etkili sonuçlar doğurmuştur. Fotodinamik tedavide oklüzyon, ilacın absorbsiyonunu artırır. Ağrı, fototoksisite ve allerji yan etkileridir.[44]

Fotodinamik tedavi ile akne tedavisinde ALA, MAL ve ICG kullanılarak yapılan çeşitli çalışmalar bulunmaktadır.[46-48] ALA ile PDL,[49] KTP,[50] mavi ışık,[51] IPL,[52] ve infrared ışık[53] çalışılmıştır. ALA'nın topikal[45] veya intralezyoner[41] kullanımı ile ilgili fotodinamik tedavi çalışmaları da mevcuttur. ALA'nın alternatifi olan MAL, ALA'nın lipofilik derivesi olup daha iyi penetrasyona ve selektiviteye sahiptir ve ALA'ya benzer yan etkileri bulunmaktadır.[2,54] Ancak şu bilinmelidir ki fotodinamik tedavide optimal enerji parametresi ve ışınım konsensusu yoktur.[44]

Akne Tedavisinde Fototerapi Açısından Gelecekteki Tedavi Stratejileri

Fototerapinin monoterapi olarak kullanıldığı çalışmaların dizayn edilerek etkinliğinin ortaya çıkarılması, fototerapinin inflamatuvar sisteme etkisinin detaylı araştırılması (IL'ler, TLR-2 reseptörleri gibi), sebase beze spesifik fototerapinin geliştirilmesi gelecekteki tedavi stratejileridir.[55]

Aknede fototerapi için kullanılan ev kullanım cihazları da bulunmaktadır.[55]

Akne Skarlarında Fototerapi/Işık/Lazer Sistemleri

Akne tedavisi, sadece aktif inflamatuvar veya inflamatuvar olmayan akne lezyonlarını değil aynı zamanda akne skarlarının ve lekelerinin tedavisini de içerir. Akne skarları ve lekelerinin tedavisinde çok sayıda lazer ve ışık sistemi kullanılmaktadır. Ayrıca bu lazer ve ışık sistemleri; peeling, punch eksizyon, subsizyon, roller tedavisi, platelet rich plasma (PRP) gibi tedavi yöntemleri ile kombine olarak ta kullanılmaktadır.

Kırmızı Skarlar

Aknenin kırmızı skarlarında PDL, KTP, IPL ve Nd: YAG lazer kullanılmaktadır.[56,57] Tedavinin sıklığı ve seansları; hasta cevabına, kullanılan lazerin cinsine, enerji parametrelerine ve klinik şiddete göre değişmektedir. Burada daha çok kırmızı damarlar ve kromofor olarak oksihemoglobin hedef alınmaktadır.[56]

Kahverengi Skarlar

Özellikle koyu cilt tiplerinde akne skarı genellikle hiperpigmentedir. Bu amaçla IPL, Q anahtarlı Nd: YAG, fraksiyonel Er: YAG, YSGG (Yttrium Scandium Gallium Garnet) lazer kullanılmaktadır.[56]

Beyaz Skarlar

Aknenin beyaz skarlarında excimer lazer ve fraksiyonel ablatif lazerler (Er: YAG, YSGG, CO_2), skar derinliğini ve rengini minimize etmek ve küçültmek için kullanılabilir.[56-58]

Hipertrofik Skarlar

Fraksiyonel ablatif lazerler (Er: YAG, YSGG, CO_2) deriden kabarık skarların sertliğini ve yüksekliğini azaltmak için kullanılabilir. Burada diğer tedavilerle kombinasyon, neredeyse tüm olgular için kaçınılmazdır.[56]

Atrofik Skarlar

Deprese icepick ve boxcar skarlarda tedavinin amacı; deprese alanda kollajen üretimi stimülasyonu sağlayarak deprese skarı yükseltmektir. Ablatif Er: YAG, YSGG veya CO_2 lazer ile deri yenileme uygulaması ile termal hasar yaratılarak reepitelizasyon sağlanır.[56,57] Ancak persistan eritem ve postinflamatuvar hiperpigmentasyon riski yüksektir. Lazer öncesi hazırlığı ve sonrasının iyi yönetimi şarttır.

Ablatif olmayan lazer sistemlerinden PDL, IPL, Q anahtarlı Nd: YAG lazer ve yakın infrared (1320, 1440, 1450, 1540, 1550 nm) lazerler; yine kolajenin yeniden yapılanmasını ve stimülasyonu sağlayarak akne skarlarında etkili olurlar.[56,57] Ablatif olmayan lazerler olarak 1320 nm Nd: YAG lazer, 1064 nm Nd: YAG lazer, 1450 nm diode lazer ve 1540 nm Er: glass lazer kullanılmaktadır.[57,58]

Deprese "rolled" skarlarda tedavi, önce cerrahi subsizyon, sonrasında ablatif ve ablatif olmayan fraksiyonel lazerlerle veya dolgu uygulaması kombinasyonlarıyla yapılabilir. Burada amaç, skarın en derinine yeteri kadar lazer enerjisi ulaştırabilmektir.[56]

Sonuç

Lazer/ışık sistemleri ile akne tedavisi, medikal tedaviye cevap vermeyen veya yan etki geliştirmiş hastalarda alternatif bir tedavi yöntemi olabilir. Sistemik tedavilerin yan etkileri tolere edilemez boyutlara gelmişse tercih edilebilir. P. acnes'e etkisinin yanında sebase bezler üzerine etkisiyle sebase bezi hasara uğratmakta, böylece geçici olarak sebum üretimini azaltmakta ve uzun dönemde etkinlik göstermektedir. Ancak yine de ışık sistemleri ile P. acnes mücadelesi kısa ömürlüdür ve devam tedavilerini zorunlu kılmaktadır. Işık ve lazer sistemlerinin akne tedavisinde optimizasyon ve standardizasyon gerektirdiği de açıktır. Gelecekte ışık/lazer teknolojilerindeki gelişmeler, aknenin fototerapi ile tedavisinde hem daha etkin, hem de daha güvenli aynı zamanda da maliyet/etkin tedavilerin geliştirilmesine katkı sağlayacaktır.

Kaynaklar

1. Aziz-Jalali MH, Tabaie SM, Djavid GE. Comparison of red and infrared low-level laser therapy in the treatment of acne vulgaris. Indian J Dermatol 2012; 57: 128-30.
2. Kim RH, Armstrong AW. Current state of acne treatment: highlighting lasers, photodynamic therapy, and chemical peels. Dermatol Online J 2011; 17: 2.
3. Rai R, Natarajan K. Laser and light based treatments of acne. Indian J Dermatol Venereol Leprol 2013; 79: 300-9.
4. Sakamoto FH, Lopes JD, Anderson RR. Photodynamic therapy for acne vulgaris: a critical review from basics to clinical practice: part I. Acne vulgaris: when and why consider photodynamic therapy? J Am Acad Dermatol 2010; 63: 183-93.
5. Pinto C, Schafer F, Orellana JJ, et al. Efficacy of red light alone and methyl-aminolaevulinate-photodynamic therapy for the treatment of mild and moderate facial acne. Indian J Dermatol Venereol Leprol 2013; 79: 77-82.
6. Zeichner JA. Narrowband UV-B phototherapy for the treatment of acne vulgaris during pregnancy. Arch Dermatol 2011; 147: 537-9.
7. Morton CA, Scholefield RD, Whitehurst C, et al. An open study to determine the efficacy of blue light in the treatment of mild to moderate acne. J Dermatolog Treat 2005; 16: 219-23.
8. Choi MS, Yun SJ, Beom HJ, et al. Comparative study of the bactericidal effects of 5-aminolevulinic acid with blue and red light on Propionibacterium acnes. J Dermatol 2011; 38: 661-6.
9. Kwon HH, Lee JB, Yoon JY, et al. The clinical and histological effect of home-use, combination blue-red LED phototherapy for mild-to-moderate acne vulgaris in Korean patients: a double-blind, randomized controlled trial. Br J Dermatol 2013; 168: 1088-94.

10. Koç E, Tunca M, Erbil AH, ve ark. Hafif-orta şiddette akne vulgaris tedavisinde 415 nm mavi ışığın etkinliği: Pilot çalışma. Türkiye Klinikleri J Dermatol 2007; 17: 87-91.
11. Ammad S, Gonzales M, Edwards C, et al. An assessment of the efficacy of blue light phototherapy in the treatment of acne vulgaris. J Cosmet Dermatol 2008; 7: 180-8.
12. Noborio R, Nishida E, Kurokawa M, Morita A. A new targeted blue light phototherapy for the treatment of acne. Photodermatol Photoimmunol Photomed 2007; 23: 32-4.
13. Tzung TY, Wu KH, Huang ML. Blue light phototherapy in the treatment of acne. Photodermatol Photoimmunol Photomed 2004; 20: 266-9.
14. Sadick NS. Handheld LED array device in the treatment of acne vulgaris. J Drugs Dermatol 2008; 7: 347-50.
15. Elman M, Slatkine M, Harth Y. The effective treatment of acne vulgaris by a high-intensity, narrow band 405-420 nm light source. J Cosmet Laser Ther 2003; 5: 111-7.
16. Tremblay JF, Sire DJ, Lowe NJ, et al. Light-emitting diode 415 nm in the treatment of inflammatory acne: an open-label, multicentric, pilot investigation. J Cosmet Laser Ther 2006; 8: 31-3.
17. Morton CA, Scholefield RD, Whitehurst C, et al. An open study to determine the efficacy of blue light in the treatment of mild to moderate acne. J Dermatol Treat 2005; 16: 219-23.
18. Goldberg DJ, Russell BA. Combination blue (415 nm) and red (633 nm) LED phototherapy in the treatment of mild to severe acne vulgaris. J Cosmet Laser Ther 2006; 8: 71-5.
19. Lee SY, You CE, Park MY. Blue and red light combination LED phototherapy for acne vulgaris in patients with skin phototype IV. Lasers Surg Med 2007; 39: 180-8.
20. Papageorgiou P, Katsambas A, Chu A. Phototherapy with blue (415 nm) and red (660 nm) light in the treatment of acne vulgaris. Br J Dermatol 2000; 142: 973-8.
21. Zane C, Capezzera R, Pedretti A, et al. Non-invasive diagnostic evaluation of phototherapeutic effects of red light phototherapy of acne vulgaris. Photodermatol Photoimmunol Photomed 2008; 24: 244-8.
22. Baugh WP, Kucaba WD. Nonablative phototherapy for acne vulgaris using the KTP 532 nm laser. Dermatol Surg 2005; 31: 1290-6.
23. Bowes LE, Manstein D, Anderson RR. Effects of 532 nm KTP laser exposure on acne and sebaceous bezs. Lasers Surg Med 2003; 18: 6-7.
24. Yilmaz O, Senturk N, Yuksel EP, et al. Evaluation of 532-nm KTP laser treatment efficacy on acne vulgaris with once and twice weekly applications. J Cosmet Laser Ther 2011; 13: 303-7.
25. Seaton ED, Charakida A, Mouser PE, et al. Pulsed-dye laser treatment for inflammatory acne vulgaris: randomised controlled trial. Lancet 2003; 362: 1347-52.
26. Orringer JS, Kang S, Hamilton T, et al. Treatment of acne vulgaris with a pulsed dye laser: a randomized controlled trial. JAMA 2004; 291: 2834-9.
27. Seaton ED, Mouser PE, Charakida A, et al. Investigation of the mechanism of action of nonablative pulsed-dye laser therapy in photorejuvenation and inflammatory acne vulgaris. Br J Dermatol 2006; 155: 748-55.
28. Glaich AS, Friedman PM, Jih MH, et al. Treatment of inflammatory facial acne vulgaris with combination 595-nm pulsed-dye laser with dynamic-cooling-device and 1.450-nm diode laser. Lasers Surg Med 2006; 38: 177-80.
29. Friedman PM, Jih MH, Kimyai-Asadi A, et al. Treatment of inflammatory facial acne vulgaris with the 1450-nm diode laser: a pilot study. Dermatol Surg 2004; 30: 147-51.
30. Jih MH, Friedman PM, Goldberg LH, et al. The 1450-nm diode laser for facial inflammatory acne vulgaris: dose-response and 12-month follow-up study. J Am Acad Dermatol 2006; 55: 80-7.

31. Boineau D, Angel S, Auffret N, et al. Treatment of active acne with an erbium glass (1.54 micron) laser. Lasers Surg Med 2004; 16: 55.
32. Kassir M, Newton D, Maris M, et al. Er: Glass (1.54 mm) laser for the treatment of facial acne vulgaris. Lasers Surg Med 2004; 34: 65.
33. Angel S, Boineau D, Dahan S, et al. Treatment of active acne with an Er: Glass (1.54 microm) laser: A 2-year follow-up study. J Cosmet Laser Ther 2006; 8: 171-6.
34. Bogle MA, Dover JS, Arndt KA, et al. Evaluation of the 1.540-nm Erbium: Glass Laser in the treatment of inflammatory facial acne. Dermatol Surg 2007; 33: 810-7.
35. Elman M, Lask G. The role of pulsed light and heat energy (LHE) in acne clearance. J Cosmet Laser Ther 2004; 6: 91-5.
36. Kawana S, Tachihara R, Kato T, et al. Effect of smooth pulsed light at 400 to 700 and 870 to 1.200 nm for acne vulgaris in Asian skin. Dermatol Surg 2010; 36: 52-7.
37. Yeung CK, Shek SY, Bjerring P, et al. A comparative study of intense pulsed light alone and its combination with photodynamic therapy for the treatment of facial acne in Asian skin. Lasers Surg Med 2007; 39: 1-6.
38. Sami NA, Attia AT, Badawi AM. Phototherapy in the treatment of acne vulgaris. J Drugs Dermatol 2008; 7: 627-32.
39. Ruiz-Esparza J, Gomez JB. Nonablative radiofrequency for active acne vulgaris: The use of deep dermal heat in the treatment of moderate to severe active acne vulgaris (thermotherapy): a report of 22 patients. Dermatol Surg 2003; 29: 333-9.
40. Prieto VG, Zhang PS, Sadick NS. Evaluation of pulsed light and radiofrequency combined for the treatment of acne vulgaris with histologic analysis of facial skin biopsies. J Cosmet Laser Ther 2005; 7: 63-8.
41. Shaaban D, Abdel-Samad Z, El-Khalawany M. Photodynamic therapy with intralesional 5-aminolevulinic acid and intense pulsed light versus intense pulsed light alone in the treatment of acne vulgaris: a comparative study. Dermatol Ther 2012; 25: 86-91.
42. Hongcharu W, Taylor CR, Chang Y, et al. Topical ALA-photodynamic therapy for the treatment of acne vulgaris. J Invest Dermatol 2000; 115: 183-92.
43. Pollock B, Turner D, Stringer MR, et al. Topical aminolaevulinic acid-photodynamic therapy for the treatment of acne vulgaris: a study of clinical efficacy and mechanism of action. Br J Dermatol 2004; 151: 616-22.
44. Sakamoto FH, Torezan L, Anderson RR. Photodynamic therapy for acne vulgaris: a critical review from basics to clinical practice: part II. Understanding parameters for acne treatment with photodynamic therapy. J Am Acad Dermatol 2010; 63: 195-211.
45. Lee WJ, Jung HJ, Kim JY, et al. Effect of photodynamic therapy on inflammatory acne using 3% liposomal 5-aminolevulinic acid emulsion and intense-pulsed light: A pilot study. J Dermatol 2012; 39: 728-9.
46. Hongcharu W, Taylor CR, Chang Y, et al. Topical ALA-photodynamic therapy for the treatment of acne vulgaris. J Invest Dermatol 2000; 115: 183-92.
47. Riddle CC, Terrell SN, Menser MB, et al. A review of photodynamic therapy (PDT) for the treatment of acne vulgaris. J Drugs Dermatol 2009; 8: 1010-9.
48. Wiegell SR, Wulf HC. Photodynamic therapy of acne vulgaris using 5- aminolevulinic acid versus methyl aminolevulinate. J Am Acad Dermatol 2006; 54: 647-51.
49. Orringer JS, Sachs DL, Bailey E, et al. Photodynamic therapy for acne vulgaris: a randomized, controlled, split-face clinical trial of topical aminolevulinic acid and pulsed dye laser therapy. J Cosmet Dermatol 2010; 9: 28-34.
50. Sadick N. An open-label, split-face study comparing the safety and efficacy of levulan kerastick (aminolevulonic acid) plus a 532 nm KTP laser to a 532 nm KTP laser alone for the treatment of moderate facial acne. J Drugs Dermatol 2010; 9: 229-33.

51. Akaraphanth R, Kanjanawanitchkul w, Gritiyarangsan P. Efficacy of ALA-PDT vs blue light in the treatment of acne. Photodermatol Photoimmunol Photomed 2007; 23: 186-90.
52. Rojanamatin J, Choawawanich P. Treatment of inflammatory facial acne vulgaris with intense pulsed light and short contact of topical 5-aminolevulinic acid: a pilot study. Dermatol Surg 2006; 32: 991-6.
53. Barolet D, Boucher A. Radiant near infrared light emitting diode exposure as skin preparation to enhance photodynamic therapy inflammatory type acne treatment outcome. Lasers Surg Med 2010; 42: 171-8.
54. Hörfelt C, Funk J, Frohm-Nilsson M, et al. Topical methyl aminolevulinate photodynamic therapy for treatment of facial acne vulgaris: results of a randomized, controlled study. Br J Dermatol 2006; 155: 608-13.
55. Webster GF. Light and laser therapy for acne: sham or science? facts and controversies. Clin Dermatol 2010; 28: 31-3.
56. Kwok T, Rao J. Laser management of acne scarring. Skin Therapy Lett 2012; 17: 4-6.
57. Carniol PJ, Meshkov L, Grunebaum LD. Laser treatment of facial scars. Curr Opin Otolaryngol Head Neck Surg 2011; 19: 283-8.
58. Goodman GJ. Treatment of acne scarring. Int J Dermatol 2011; 50: 1179-94.

Fotodermatozlarda Fototerapi

Ayşen Karaduman

Hacettepe Üniversitesi, Ankara

Can Alıcı Noktalar

- Işıkla oluşan fotodermatozlar ışıkla tedavi edilebilmektedir.
- Fotodermatozların seyri esnasında gözlenen doğal tolerans desensitizasyon tedavisinin temelini oluşturur.
- Profilaksi tedavilerinde PUVA, UVA, geniş bant UVB, dar bant UVB ve bunların kombinasyonları kullanılmaktadır.
- Polimorf ışık erüpsiyonunda güneş ışığına tolerans gelişme süresi 3 ile 5 haftadır.
- Desensitizasyon tedavisine ilkbahar mevsiminin ilk aylarında başlanmalıdır.
- Desensitizasyonun etkisini devam ettirmek için her gün gün ortası saatlerinde 15-20 dakika güneşe çıkılmalıdır.
- Desensitizasyon tedavisi sırasında fotodermatozlarda alevlenmeler olabileceği akılda tutulmalıdır. Solar ürtikerde bu alevlenmeler ciddi komplikasyonlara neden olabilir.
- Solar ürtikerde hızlandırılmış protokolle 3 günde desensitizasyon elde edilebilmektedir.

Fotodermatozlar güneş ışığına karşı artmış reaktivite sonucu gelişen immün aracılı bir grup hastalıktır. Işık ile oluşan bir hastalığı önlemede ışık uygulama ilk bakışta akla yatkın gelmemektedir, ancak desensitizasyonun temelinin sensitizasyona yol açan ajanın düşük dozlarda uygulanarak tepkisizliğe yol açmak olduğu düşünülürse akla yatmaktadır.

Ultraviyole (UV) bakterilerin ve kontakt allerjenlerin geçişine engel teşkil eden stratum korneum tabakasını hasarlar. UV ile stratum korneumda oluşan hasara immün sistemin doğal yanıtı, keratinositlerden antimikrobiyal peptitlerin salınımını sağlayarak bakterilerin invazyonunu engellemeye çalışmaktır. UV hasarı ile tetiklenen immün yanıt aynı zamanda epidermiste yer alan Langerhans hücrelerinin (LH) kontakt hipersensitivite için antijen sunucu kapasitelerini değiştirir. Bu değişim immünsüpresyon yönünde gelişir. Işıkla tetiklenen immün aracılı fotodermatozu olan kişilerde ise UV hasarının derideki bazı molekülleri antijenlere dönüştürdüğü ve üstelik UV hasarı sonrasında beklenen immünsüpresyonun gelişmesinde sorun olduğu düşünülmektedir.

Fototerapinin güneş ışığına toleransı indükleme mekanizmaları oldukça karmaşıktır. Ancak bu mekanizma temel olarak UV hasarı sonrasında beklenen immünsüpresyonu geliştirmekte sorun yaşayan kişilerde düşük dozlarda UV uygulanarak immünsüpresyonun yeniden yapılandırılmasına dayanmaktadır **(Konu 4)**.[1-7]

Polimorfik Işık Erüpsiyonu

Polimorfik ışık erüpsiyonu (PIE), duyarlı bireylerde güneş ışığına maruziyet sonrası birkaç saat ile birkaç gün içinde ortaya çıkan ve en sık görülen immün aracılı fotodermatozdur **(Konu 10)**.[1,2] Orta ve şiddetli PIE, hastaya belirgin bir rahatsızlık verir ve özellikle yaz aylarında veya tatil esnasında hastaların yaşam kalitelerini olumsuz yönde etkiler. Yaz mevsiminin ilerleyen aylarında lezyonların azalması veya tamamen iyileşmesi, hastalığın doğasında doğal bir toleransın geliştiğini göstermektedir.[8,9] Bu gözlemlerden yola çıkılarak tedavide beklenen güneşe maruziyet sezonu öncesinde fototerapi ve fotokemoterapi yöntemleri uygulanarak desensitizasyon veya fotoadaptasyon sağlanabilmektedir. PIE'nin patogenezinde UV hasarı ile ortaya çıkan antijenlere karşı oluşan gecikmiş tip hipersensitivite reaksiyonu önemli rol oynar. UV'nin immünsüpresif etkisi normal deride UV ile oluşan fotoallerjenlerden deriyi koruma amaçlı ortaya çıkan bir durumdur. PIE'si olan hastalarda UV ile oluşan immünsüpresyona bir direnç olduğu öne sürülmektedir.[9-11] Desensitizasyon tedavilerinin temelini oluşturan "hardening" fenomeninin mekanizması tam olarak anlaşılamamıştır. UV ışığı ile oluşan stratum korneum kalınlaşmasının ve pigmentasyonunun bunda rolü olduğu düşünülmekle birlikte, UV ışığının immün sistemde meydana getirdiği değişikliklerin de rol oynadığını destekleyen veriler mevcuttur.[10,12,13] UV'nin immünolojik etkilerini aydınlatmak amacıyla yapılan çalışmalarda küçük dozlarda UV uygulanan deri bölgelerinde immün sistemin hücrelerinin azaldığı ve buna paralel olarak gecikmiş tip hipersensitivite reaksiyonlarının da azaldığı ortaya konmuştur. Bilindiği gibi UV ile oluşan immünsüpresyonda LH anahtar rol oynarlar. PIE'de düzenleyici T hücrelerinin (T-reg) aktivasyonuna aracılık eden LH'nin epidermisten lenf bezlerine göçü bozulmuştur. Desensitizasyon ile PIE'li hastalarda UV ile uyarılmış LH göçü tekrar yapılandırılır.[9-14] Bir çalışmada, 6 seans minimal eritem dozunda (MED) UVB maruziyetini takiben normal hücre göç yanıtları, sağlıklı kontrollerden istatistiksel olarak farklı olmayan düzeylere gelmiştir.[8]

Desensitizasyon fototerapisinin etkinliğinde rol oynayan diğer bir kilit olay ise sistemik sitokin düzeylerinin ve nötrofillerin kemotaktik yanıtlarının desensitizasyon ile uyarılarak normale dönmeleridir.[8,12,13]

PIE'nin tedavisi akut alevlenmelerin tedavisi ve erüpsiyonun gelişimini önlemeye yönelik profilaktik tedavi olmak üzere iki basamaktan oluşur.[11] Çok hafif PIE'li hastalar güneşten korunduğunda lezyonlar genellikle birkaç gün içinde iyileşirler. Ancak UV'ye çok duyarlı kişilerin güneş maruziyetinden kaçınmaları ve yüksek UV (UVA+UVB) korumalı güneş kremleri kullanmaları ve koruyucu kıyafetler giymeleri gibi temel fotokoruyucu önlemlere çok dikkat etmeleri gerekmektedir.[8,9,11,15] Desensitizasyon fototerapisi yaz aylarında veya yüksek güneş ışığı maruziyetinin olduğu bölgelerdeki tatillerde daha sonra oluşabilecek PIE ataklarını belirgin olarak azaltır.[8,9] Tedavi, küçük UV dozlarıyla erüpsiyonu tetiklemeden desensitizasyonu indüklemeyi hedefler. Ancak tıbbi desensitizasyon sırasında nadir

olmayarak hafif PIE atakları oluşabilir. Bu durumda tedaviye birkaç gün ara verilmesi gerekebilir. Işıkla kolay provake olan bu kişilerde topikal veya sistemik kortikosteroidlerle ataklar kontrol altına alınabilir.[11,14] Uygun tedavi modalitesinin seçiminde hastalığın tekrarlama sıklığı, süresi, şiddeti ve uygulanmış ise daha önceki fototerapiye yanıt gözönüne alınmalıdır.[14]

PIE oluşturan UV spektrumu oldukça geniştir. Hastaların çoğu UVA'ya duyarlıdır, ancak bazı hastalarda lezyonlar tek başına UVB ile veya her iki dalga boyu ile de oluşabilir.[8]

Desensitizasyon fototerapisinde PUVA, UVA, dar bant UVB, geniş bant UVB ve bunların kombinasyonları kullanılmaktadır.[10,11,14-19]

Genellikle bu fototerapi modaliteleri ile desensitizasyon, PIE oluşturan dalga boylarının suberitemal dozlarda haftada 2-3 kez verilmesi ile 4-6 haftada sağlanır.[8]

PIE'de PUVA'nın kullanılması 1959'lara dayanmaktadır. Geniş bant UVB ilk olarak 1987 yılında kullanılırken dar bant UVB bu endikasyonda 1993 yılında denenmiştir.[12]

PUVA oldukça etkili bir desensitizasyon tedavisidir. Hastaların çoğunda 3-4 haftalık tedavi yeterli olmakta ve daha sonraki güneş ışığı maruziyetlerinde hastalığın oluşumunu baskılamaktadır.[9] PUVA tedavisine psoriasiste olduğu gibi haftada 3 gün 1.5 J/cm^2 dozunda başlanıp 3 veya 4 hafta (9 ile 20 seans) kadar devam edilmesi önerilmektedir. PIE'de uygulanan desensitizasyon tedavileri Tablo 1'de gösterilmiştir.

Tablo 1. Polimorfik ışık erüpsiyonunda foto(kemo)terapi desensitizasyon tedavisi protokolleri

Dar bant UVB desensitizasyonu	PUVA desensitizasyonu
Başlangıç dozu: MED'in %50-70'i	Başlangıç dozu: MED'in %70'i/1.5 J/cm^2
Her seansda: %10-%20 artış	Her seansda: %10-%20 artış
Uygulama: 3 kez /hafta	Uygulama: 3 kez /hafta
Tedavi süresi: 5 hafta/15 seans	Toplam: 3-5 hafta/9-15 seans

Desensitizasyon için uygulanan fototerapi yöntemleri ile yapılan ilk çalışmalar genellikle PUVA ve geniş bant UVB'nin tek başına kullanıldığı ya da bunların karşılaştırıldığı çalışmalardır. Geniş bant UVB ile PUVA'nın karşılaştırıldığı çalışmalarda PUVA'nın geniş bant UVB'den daha üstün olduğu bildirilmektedir.[12,19,20] Farklı tedavi seçeneklerinin karşılaştırıldığı 113 olguluk retrospektif bir çalışmada yalnız başına UVA'nın hiçbir hastada tam koruma sağlamadığı, PUVA tedavisinin geniş bant UVB ile karşılaştırıldığında ise iki kat daha etkili olduğu bildirilmiştir.[21]

Günümüzde dar bant UVB'nin birçok hastalığın tedavisinde PUVA kadar etkili olduğunun gösterilmesi ile dar bant UVB'nin PIE'nin desensitizasyon tedavisinde kullanımı giderek popüler olmaya başlamıştır. Dar bant UVB uygulaması öncesinde MED hesaplanmaktadır. Tedavi protokolünde diğer dermatolojik hastalıklarda olduğu gibi MED'in %50-70'i ile başlanır. Tedavi, haftada 3 kez olmak üzere 15 seans (5 hafta) uygulanır ve hastada eritem ve yanma bulgularının olmaması halinde her seansta %10 ile %20 arasında doz artımı yapılır. Dar bant UVB ile yapılan bir çalışmada %83 tam ve kısmi iyileşme olduğu bildirilmiştir.[18,19] Man ve ark.'na[20] ait 128 olguluk bir çalışmada dar bant UVB tedavi

sonrası hastaların %89'unda tam ya da kısmi iyileşme olduğu bildirilmiştir. Karşılaştırılmalı bir çalışmada dar bant UVB ve PUVA tedavilerinin birbirine karşı bir üstünlüğü tespit edilmemiştir.[22] Bu nedenle de son yıllarda dar bant UVB, tedaviye dirençli PIE tedavisinde diğer yöntemlere göre ilk seçenek olarak tercih edilmektedir.[11,23] Gülseren ve ark.'nın[24] çalışmasında desensitizasyon tedavileri (UVA, UVB, UVA+UVB, dar bant UVB) uygulanan 21 hastada %90 oranında fayda elde edildiği bildirilmiştir.

Desensitizasyon tedavisi uygulamalarında seans sayıları ile etkinliğin karşılaştırıldığı çalışmalarda oldukça farklı seans sayılarının olduğu görülmektedir. Desensitizasyon gelişme süreleri (seans sayısı) ile PUVA etkinliğinin karşılaştırdığı çalışmalarda, seans sayısı ile etkinlik arasında anlamlı bir fark saptanmamıştır.[12,19,22,24] Hem PUVA hem de dar bant desensitizasyonunda tedavi süresi toplam 15 seans (5 hafta) olarak bildirilmektedir.[18] Bir başka çalışmada ise kısa süreli tedavinin (2-4/hafta), uzun süre tedavi kadar etkili olduğu bildirilmiştir.[14]

PIE'de desensitizasyon tedavisinin etkisi geçicidir, ancak hasta tedaviden hemen sonra yaz mevsiminin ilerleyen günlerinde güneşe maruz kaldıkça korunma etkisi devam etmektedir. PIE'li hastalara desensitizasyonun devam etmesi için yaz ayları boyunca korunmasız bir şekilde her gün öğlen saatlerinde ortalama 15-20 dakika kadar güneşe çıkmaları önerilmektedir. Bu şekilde ışık toleransının yaz mevsimi boyunca devam etmesi sağlanabilir. Aksi halde 4-6 haftada etki kaybolabilir. Takip eden yıllarda lezyonların tekrarlamaması için tedavinin dönemsel olarak tekrarlanması gerekebilmektedir.[10,14,15]

PIE'de önemli bir nokta da fototerapi tedavilerine hangi dönem başlanması ile ilgilidir. PIE döküntülerinin bahar veya erken yaz aylarında başlaması nedeniyle desensitizasyon fototerapisinin bahar mevsiminin ilk aylarında uygulanmaya başlanması önerilmektedir. Işığa çok duyarlı hastalarda relapsları engellemek için tedaviye bahardan daha erken de başlanabilir. Desensitizasyonun etkilerinin giderek azalabileceği gözönünde bulundurularak tedaviye çok erken de başlanmamalıdır.[12,14,15,17]

Solar Ürtiker

Solar ürtiker (SÜ) UV ve görünen ışık maruziyetinden dakikalar sonra ortaya çıkan ürtikeryal plaklar ile karakterize nadir görülen bir fotodermatozdur. Hastaların birçoğunda yüz ve kollar gibi kronik olarak ışığa maruz kalan bölgelerde zamanla ışığa karşı tolerans gelişebildiği görülmektedir. Ancak tekrarlayan ışık maruziyetinin ürtiker gelişimini nasıl inhibe ettiği tam olarak bilinmemektedir. Fotoallerjenlerin tekrarlayan ışık maruziyetine bağlı olarak parçalandığı veya başka prekürsör maddelere dönüştüğü öne sürülmektedir.[10,25-27] Düzenli ışığa maruziyetin tolerans oluşturduğunu gösteren daha önceki gözlemler doğrultusunda SÜ'de UVA, UVB veya görünür ışıkla desensitizasyon uygulanabilir.[27-30] Ancak tüm bu tedavi seçeneklerinde en önemli problemler etkinin kısa sürmesi ve lezyonların tedavi ile alevlenebilmesidir. SÜ gelişimine neden olan etki spektrumu UVB ile infrared dalga boyları arasındadır.[2,3,19,30] SÜ'ye neden dalga boyundaki ışıkla yapılan desensitizasyon fototerapisinde iki protokol mevcuttur. Klasik protokolde (yavaş desensitizasyon); ürtiker oluşumunu uyarmak için fototestle etki spektrumu saptandıktan sonra minimal ürtiker dozundan (MÜD) daha düşük dozla (MÜD'ün %50'si) başlanır ve tedricen arttırılır. Her

seansta vücudun sınırlı bir bölgesine veya güneş gören yerlere ya da vücut yüzeyinin %25'i gibi bir alana uygulanmalı ve doz çok hızlı arttırılmamalıdır. Uygulamalar haftada 2-4 seans arasında değişebilmektedir. Her uygulamada doz %10-20 arttırılarak uygulama yapılmalıdır. Ortalama 15 ile 20 seanslık bir tedavi yeterli olmaktadır. Bu metodun dezavantajı remisyonun kısa olmasıdır. Fototerapi ile kıyaslandığında PUVA'nın daha uzun süren bir etki sağladığı gösterilmiştir. Hızlandırılmış desensitizasyonda ışığa tolerans hızlıca oluşturulur. UVA ile oluşturulan MÜD'ün %50'si ile önce gövdenin bir kadranına, sonra 1 saat aralıklarla vücudun giderek artan kadranlarına veya vücudun yarısına dozu her defasında %30 arttırarak, 3 günlük sürede 10 J/cm^2 doza ulaşıncaya kadar uygulanır. Bu protokolle hastada kısa sürede tolerans gelişir. Daha sonra idame tedavisi haftada 1-2 kez 10 J/cm^2 olarak düzenlenebilir.

SÜ'de desensitizasyon tedavi protokolleri Tablo 2'de gösterilmiştir. Bu protokolle hızlandırılmış tedavi sonrası 5 ay ile 1 yıl remisyon bildiren çalışmalar mevcuttur.[28-30] Etki spektrumu dışındaki dalga boyuna sahip ışıkla da tolerans geliştirilebilir. Son zamanlarda UVA veya görünür ışıkla tetiklenmiş SÜ'lü hastalarda dar bant UVB'nin inhibisyon spektrumu gibi etki ettiği ve oldukça başarılı sonuçlar alındığı bildirilmektedir.[28]

Tablo 2. Solar ürtikerde desensitizasyon tedavi protokolleri

Yavaş UVA desensitizasyon (Klasik protokol)	Hızlandırılmış UVA desensitizasyon
Başlangıç dozu: MÜD'ün %50'si	Başlangıç dozu: MÜD'ün %50'si
Her seansda: Vücut yüzeyinin %25 uygulanır %10-20 arttırılır	Her seansda: Vücut yüzeyinin 1 kadranına, sonra 1 saat ara diğer kadranlara %30 arttırılarak uygulanır
Uygulama: 2-4 seans/hafta	Uygulama: 3 gün, total 10J/cm^2'ye ulaşılır
Tedavi süresi: 5-4 hafta/15-20 seans	İdame: 1-2 kez Hafta

SÜ'de PUVA'nın diğer yöntemlere göre etkinliğinin daha uzun süre devam ettiği bilinmektedir. MÜD'ün çok düşük olduğu hastalarda tedaviye yalnızca UVA'nın kullanıldığı bir protokolle başlanıp MÜD arttıkça tedaviye psoralen tedavisinin eklenmesi önerilmektedir. Tedavi haftada 3 gün uygulanmakta ve doz haftada iki gün %10 ila %20 arasında arttırılmaktadır. Bir diğer tedavi seçeneği ise UVA dozunun aynı gün içinde bölünerek uygulanmasıdır. Güneş ışığına toleransın gelişmesi için ortalama 20 seans yeterli olmaktadır. Ancak PUVA tedavisi sonrasında bile çoğu hastada idame tedavi gerekebileceği unutulmamalıdır. İdame tedavisinde ise UVA'nın kullanımı önerilmektedir.[27-29]

Hidroa Vaksiniforme

Hidroa vaksiniforme (HV), güneş maruziyeti ile yüz ve ellerin dorsumu başta olmak üzere güneş gören vücut bölgelerinde görülen nedeni bilinmeyen fotodermatozlardan biridir. Bu nadir görülen fotodermatoz su çiçeği benzeri skarlarla karakterizedir. Bu nedenle hastalık psikososyal ve emosyonel morbiditeye neden olarak yaşam kalitesini belirgin olarak bozar.

Tedaviye çoğunlukla dirençli olan bu hastalıkta yüksek koruma faktörlü güneşten koruyucu kremler, koruyucu giysiler ve geniş kenarlı şapka kullanımı gibi güneşten korunma yöntemleri önerilmektedir.[25] Ev ve araba camları da UVA filtresi içeren bir film tabakası

ile kaplanabilir. Bu koruyucu önlemler hafif ve orta şiddetli olgularda hastalığı önleyebilir. Şiddetli olgularda ve sistemik tedavilerin etkili olmadığı bazı olgularda proflaktik fototerapi uygulanabilir. Hastalığın nadir görülmesi nedeni ile geniş, randomize çalışmalar yoktur. Bu sebeple tedavi kanıtları olgu serileri ve olgu sunumlarına dayanır. Günümüzde HV'ye neden olan UV spektrumunun 380 nm'den düşük UVA dalga boyları olduğuna dair güçlü kanıtlar mevcuttur.[9,12] Bu dar bant UVB'nin veya PUVA'nın küçük dozlarda haftada 3 kez, ortalama 3-4 hafta uygulanmasının oldukça yararlı olduğu bildirilmektedir.[9,17,25] Diğer fotodermatozlarda olduğu gibi proflaksi erken bahar aylarında yapılmalıdır. HV hastalarının büyük bir çoğunluğu genç yaş hasta grubu olduğu için sistemik tedavilerin yan etkilerinden dolayı bu hastalarda fototerapi yöntemleri daha çok tercih edilmektedir.[25,30] Farklı tedavi yaklaşımları uygulanan 17 olguluk bir seride, hastaların 5'ine baharın ilk aylarında profilaktik olarak yaklaşık 10 seans dar bant UVB uygulanmış ve bu 5 hastanın 2'si belirgin fayda görürken, 2 hastada dar bant UVB tedavisi etkili olmamıştır. Collins ve Ferguson ise çalışmalarında 4 hastaya proflaktik dar bant UVB uygulanmışlar, bu 4 hastanın 2'sinin 4 ay boyunca ışığa toleransları 1 saatten, 3-6 saate çıkmıştır.[31] Bazı olgularda PUVA'nın klorokin ile birlikte kullanıldığı ancak çok fazla etkili olmadığı bildirilmektedir.[23]

Kronik Aktinik Dermatit

İmmün aracılı fotodermatozlardan biri olan kronik aktinik dermatit (KAD) ışıkla uyarılan endojen kutanöz antijenlere karşı gelişen gecikmiş tip hipersensitivite reaksiyonudur. Allerjik kontakt dermatit benzeri lezyonlarla karakterizedir. Başlangıçta ortaya çıkan fotoallerjik reaksiyonun sonrasında deride sürekli antijenik fotoürünlerin oluştuğu bunun da egzematöz değişikliklere neden olduğu kabul edilmektedir.[10,23,32]

PUVA, KAD tedavisinde oral immünsüpresiflere alternatif olarak kullanılmaya başlanmıştır. PUVA'nın, T hücre aracılı immün cevabı baskılayarak ve sitokin üretimini azaltarak etki gösterdiği düşünülmektedir.[10,16] PUVA tedavisine başlama zamanı olarak ilkbahar ayları önerilmektedir. UVA'nın MED'inin çok daha düşük (0.25 J/cm^2) dozlarıyla başlanması önerilmektedir. Tedavi haftada 2 defa ve doz alterne olarak %20 arttırılarak uygulanmaktadır. Ortalama PUVA seansı sayısı 12-20 arasında (6-10 hafta) değişmektedir. Hindson ve ark. KAD'ı olan 4 hastada PUVA ile yaptıkları bir çalışmada hastaların tüm vücuduna tedaviyi takiben topikal kortikosteroid uygulamışlar. Hastaların hepsi tedaviden fayda görmüş ve idame tedavisi olarak da ayda 2 defa PUVA tedavisi uygulanmaya devam edilmiştir. Yaygın ve dirençli KAD'ı olan hastalarda PUVA tedavisine ek olarak sistemik immünsüpresiflerin, oral ve topikal kortikosteoidlerin tedaviye eklenmesi önerilmektedir.[12,23,33,34]

Dar bant desensitizasyonu bazı hastalarda yararlı olabilmekte ancak çoğu hasta UVB'ye çok duyarlı olduklarından desensitizasyon öncesinde oral ve topikal kortikosteroidler verilmesi gerekmektedir.[10] Genel olarak geniş bant UVB ve dar bant UVB tedavisinin KAD'da çok etkin olmadığı kabul edilmektedir. KAD'lı 44 hastanın geriye dönük olarak değerlendirildiği bir çalışmada dar bant UVB alan 2 hastanın sistemik kortikosteroidle kombine tedaviye rağmen tedaviden fayda görmedikleri bildirilmiştir.[35] Literatürde fototerapi tedavileri ile tetiklenen KAD olguları bildirilmiştir. Bu nedenle fototerapi tedavisi sırasında hastalığın daha da aktive olma olasılığı göz önünde bulundurulmalıdır.[36]

Aktinik Prurigo

Aktinik prurigo (AP), nadir görülen, immün-aracılı, kronik, fotosensitivite bozukluğudur. Bazı araştırmacılar AP'nin PIE'nin kalıcı, kış aylarında da devam eden bir formu olduğunu öne sürmektedirler. AP tedavisinde fototerapi yöntemlerinin etkisinin PIE'dekine benzer mekanizmalar ile oluştuğu düşünülmektedir.[9,37] Burada da PIE'deki standart dar bant UVB ile desensitizasyon rejimi uygulanır. Bu tedavi rejiminde PIE'deki gibi MED'in %50'si ile başlanır, eritem veya yeni lezyonlar yoksa her seansta doz %20 arttırılarak haftada 3 kez olmak üzere 5 hafta uygulanır. Sonrasında elde edilen toleransın devamı için hastalar düzenli olarak güneş ışığına çıkmalıdırlar. Tedavi sırasında oluşabilecek alevlenme durumunda topikal veya oral kortikosteroidler kullanılabilir.[23,37]

Crouch ve ark.[38] tarafından yapılan bir çalışmada ise baharın ilk aylarında geniş bant UVB tedavisi alan hastanın ilerleyen aylarda yeni lezyonlarının çıkmadığı tespit edilmiştir. Aynı çalışmada dar bant UVB ve PUVA uygulanan 3 hastanın da tedaviden fayda gördüğü belirtilmiştir. AP'li 5 hastaya haftada 2 gün 15 hafta boyunca uygulanan PUVA tedavisi sonunda hastaların tedavi uygulanan bölgelerinde UVA'ya karşı oluşan eritem cevabında azalma tespit edilmiş, ancak tedavi süresince kapatılan alanlarda herhangi bir değişiklik olmadığı görülmüştür. Bu çalışmanın sonunda yazarlar PUVA'nın AP tedavisinde etkin olduğunu, ancak altta yatan ve ışık duyarlılığına yol açan mekanizmalara herhangi bir etkisinin olmadığını öne sürmüşlerdir. Aynı çalışmada PUVA'nın etkinliğini artmış pigmentasyon ve epidermal kalınlığa bağlamışlardır.[39] Tedaviye dirençli olgularda PUVA veya geniş bant UVB tedavisine ilaveten aralıklı düşük doz talidomid kullanılması bir diğer seçenek olarak önerilmektedir.[23]

Kaynaklar

1. Honigsmann H. Mechanisms of phototherapy and photochemotherapy for photodermatoses. Dermatol Ther 2003; 16: 23-7.
2. Hapa A, Karaduman A. Fotodermatozlarda Foto (kemo) terapi. Turkderm 2010; 44: 115-9.
3. Schwarz T. The dark and the sunny sides of UVR-induced immunosupression: photoimmunology revisited. J Invest Dermatol 2010; 130: 49-54.
4. Ullrich SE, Byrne SN. The immunologic revolution: photoimmunology. J Invest Dermatol 2012; 132: 896-905.
5. Weichenthal M, Schwarz T. Phototherapy: how does UV work? Photodermatol Photoimmunol Photomed 2005; 21: 260-6.
6. Byrnet SN. How much sunlight is enough? Photochem Photobiol Sci 2014; 13: 840-52.
7. Ullrich SE. Mechanisms underlying UV-induced immune suppression. Mutat Res 2005; 571: 185-205.
8. Gruber-Wackernagel A, Byrne SN, Wolf P. Polymorphous light eruption: clinic aspects and pathogenesis. Dermatol Clin 2014; 32: 315-34.
9. Hönigsmann H, Hojyo-Tomoka MT. Polymorphous Light eruption, Hydroa Vacciniforme and actinic prurigo. In: Lim HW, Hönigsmann H, Hawk JLM, editors.Photodermatology, Informa Healthcare, New York, 2007, 149-67.
10. Santoro FA, Lim HW. Update on photodermatoses. Semin Cutan Med Surg 2011; 30: 229-38.
11. Hönigsmann H. Polymorphous light eruption. Photodermatol Photoimmunol Photomed 2008; 24: 155-61.
12. Roelandts R. Phototherapy of photodermatoses. J Dermatol Treat 2002; 13: 157-60.

13. Wolf P, Gruber-Wackernagel A, Rinner B, et al. Phototherapeutic hardening modulates systemic cytokine levels in patients with polymorphic light eruptions. Photochem Photobiol Sci 2013; 12: 166-73.
14. Stratigos AJ, Antoniou C, Katsambas AD. Polymorphous light eruption. J Eur Acad Dermatol Venerol 2002; 16: 193-206.
15. Fesq H, Ring J, Abeck D. Management of polymorphous light eruption: clinical course, pathogenesis, diagnosis and intervention. Am J Clin Dermatol 2003; 4: 399-406.
16. Lehmann P, Schwarz T. Photodermatoses: diagnosis and treatment Dtsch Arztebl Int 2011; 108: 135-41.
17. Lecha M. Idiopathic photodermatoses: clinical, diagnostic and therapeutic aspects. J Eur Acad Dermatol Venereol 2001; 15: 499-505.
18. Ferguson J. Diagnosis and treatment of the common photodermatoses. Australas J Dermatol 2005; 44: 90-6.
19. Ling TC, Gibbs NK, Rhodes LE. Treatment of polymorphic light eruption. Photodermatol Photoimmunol Photomed 2003; 19: 217-27.
20. Man I, Dawe RS, Ferguson J. Artificial hardening for polymorphic light eruption: practical points from ten years' experience. Photodermatol Photoimmunol Photomed 1999; 15: 96-9.
21. Mastalier U, Kerl H, Wolf P. Clinical, laboratory, phototest and phototherapy findings in polymorphic light eruptions: a retrospective study of 133 patients. Eur J Dermatol 1998; 8: 554-9.
22. Blisland D, George SA, Gibbs NK, et al. A comparison of narrow band phototherapy (TL-01) and photochemotherapy (PUVA) in the management of polymorphic light eruption. Br J Dermatol 1993; 129: 708-12.
23. Millard TP, Hawk JL. Photosensitivity disorder: cause, effect and management. Am J Clin Dermatol 2002; 3: 239-46.
24. Gülseren D, Elçin G, Karaduman A, ve ark. Polimorf ışık erüpsiyonlu hastalarda desensitizasyon fototerapisinin geriye dönük değerlendirilmesi. Turk J Dermatol 2012;6: 1-6.
25. Nitiyarom R, Wongpraparut C. Hydroa vacciniforme and solar urticaria. Dermatol Clin 2014; 32: 345-53.
26. Horio T, Hölzle E. Solar urticaria. In: Lim HW, Hönigsmann H, Hawk JLM , editors. Photodermatology, Informa Healthcare, New York, 2007, 185-97.
27. Botto NC, Warshaw EM. Solar urticaria. J Am Acad Dermatol 2008; 59: 909-20.
28. Wolf R, Herzinger T, Grahovac M, et al. Solar urticaria: long-term rush hardening by inhibition spectrum narrow-band UVB 311 nm. Clin Exp Dermatol 2013; 38: 446-7.
29. Masuoka E, Fukunaga A, Kishigami K, et al. Successful and long-lasting treatment of solar urticaria with ultraviolet A rush hardening therapy. Br J Dermatol 2012; 167: 198-201.
30. Gupta G, Man I, Kemmett D. Hydroa vacciniforme: A clinical and follow-up study of 17 cases. J Am Acad Dermatol 2000; 42: 208-13.
31. Collins P, Ferguson J. Narrow-band UVB (TL-01) phototherapy: an effective preventative treatment for the photodermatoses. Br J Dermatol 1995; 132: 956-63.
32. Paek SY, Lim HW. Chronic actinic dermatitis. Dermatol Clin 2014; 32: 355-61.
33. Hawk JLM, Lim HW. Chronic Actinic Dermatitis. In: Lim HW, Hönigsmann H, Hawk, JLM, editors. Photodermatology, Informa Healthcare, New York, 2007, 169-83.
34. Hindson C, Spiro J, Downey A. PUVA therapy of chronic actinic dermatitis. Br J Dermatol 1985; 113: 157-60.
35. Yap LM, Foley P, Crouch R et al. Chronic actinic dermatitis: a retrospective analysis of 44 cases referred to an Australian photobiology clinic. Australas J Dermatol 2003; 44: 256-62.
36. Asawanonda P. Chronic actinic dermatitis developing during narrowband UVB phototherapy for psoriasis. Photodermatol Photoimmunol Photomed 2004; 20: 66-7.
37. Valbuena MC, Muvdi S, Lim HW. Actinic Prurigo. Dermatol Clin 2014; 32: 335-44.
38. Crouch R, Foley P, Baker C. Actinic prurigo: a retrospective analysis of 21 cases referred to an Australian photobiology clinic. Australas J Dermatol 2002; 45: 128-32.
39. Farr PM, Diffey BL. Treatment of actinic prurigo with PUVA: mechanism of action. Br J Dermatol 1989; 120: 411-8.

Diğer Dermatozlarda Fototerapi

Ayşe Serap Karadağ

İstanbul Medeniyet Üniversitesi, İstanbul

Can Alıcı Noktalar

- Fototerapi çok sayıda farklı endikasyonda başarıyla kullanılabilmektedir.
- Granuloma anulare ve lokalize skleroderma gibi dermal yerleşimli lezyonlarda dar bant UVB tercih edilmemelidir.
- Pitriyazis likenoides, parapsoriasis, liken planus, mastositoz, pigmente purpurik dermatoz, pruritus ve perforan dermatozlarda dar bant UVB tedavisi öncelikle tercih edilmelidir.
- Lokalize skleroderma ve sistemik sklerodermanın deri bulgularında en derine penetre olan fototerapi çeşidi olan UVA1 öncelikli olarak tercih edilmelidir.
- Graft versus host hastalığında (GVHH) her tip fototerapi başarılı görülmekte ve steroid dozunu azaltmaya yardımcı olmaktadır.
- Oral liken planus ve alopesi areatada hedeflenmiş fototerapi ile alınan sonuçlar ümit verici görünmektedir.
- Sistemik PUVA yerine lokalize lezyonlarda lokal PUVA, krem PUVA veya banyo PUVA tercih edilebilir.
- Nadir endikasyonlar için geniş olgu serilerini içeren çalışmalara ihtiyaç bulunmaktadır.

Fototerapi deri hastalıklarının tedavisinde uzun yıllardır kullanılmakta olan bir tedavi şeklidir. Başlıca psoriasis, vitiligo ve mikozis fungoideste kullanılmaktadır ve bu konularda çok sayıda çalışma bulunmaktadır. Fototerapi bu endikasyonlar dışında dermatolojide çok sayıda dermatozda denenmiştir. Bu hastalıklarda fototerapi sonuçlarıyla ilgili veriler sınırlı olup genellikle olgu sunumları ve az sayıda kontrollü çalışmadan ibarettir. Bu bölümde fototerapinin kullanıldığı diğer endikasyonlar ve bunlarla ilgili yapılan çalışmaların sonuçlarından bahsedilecektir.

Liken Planus

Liken planus T lenfositleri aracılığıyla oluşan inflamatuvar bir hastalık olup en sık kullanılan tedavisi lokal ve sistemik steroidlerdir. Cevap alınamayan hastalarda asitretin, azatiyoprin, dapson, hidroksiklorokin, metranidazol, griseofulvin ve metotreksat gibi birçok ilaç denenmiştir. Bu ilaçların çok sayıda yan etkileri bulunmaktadır.[1]

Liken planusta fototerapinin kullanımı ile ilgili ilk yayınlar 1978'lere dayanmaktadır.[2] İlk olarak PUVA tedavisi kullanılmaya başlanmış, daha sonra geniş bant ve ardından dar bant UVB tedavileri gündeme gelmiştir. Son zamanlarda ise oral liken planusta intraoral fototerapi[3] ve 308 nm UVB ekzimer lazer kullanılmaya başlanmıştır.[4]

Liken planusta fototerapinin hangi mekanizmayla etki ettiği tam olarak bilinmemektedir. UVB'nin antijen sunumunu inhibe ettiği, immünsüpresif sitokin salınımını stimüle edip T lenfositlerin supresör subtipini arttırdığı düşünülmektedir.[5] Ayrıca T hücrelerinin apopitozunu arttırırken dendritik hücrelerin T lenfositlere primer ve sekonder cevap verme yeteneğini kaybetmelerini de indüklemektedir.[6]

Liken Planusta PUVA Tedavisi

Liken planusta fototerapi seçeneklerinden ilk olarak sistemik PUVA tedavisi; daha sonra banyo PUVA tedavisi kullanılmıştır. PUVA tedavisiyle yapılan en geniş seri Nartwutsch ve ark.'nın[7] serisi olup 145 liken planus hastasını PUVA ile tedavi etmişler, 4 yıllık izlemde %26 hastada rekürrens geliştiğini ve sonuçlarının oldukça başarılı olduğunu bildirmişlerdir. Ortonne ve ark.[7] hastada PUVA tedavisi uygulamış ve 6 hastada başarılı sonuçlar elde edilmiştir.[8] Karvonen ve Hanuksale[9] 75 hastada banyo ve krem trioksalen ile PUVA tedavisi uygulamışlar ve hastaların %65'inde tam iyileşme; %15'inde kısmi iyileşme gözlemişlerdir. İki-5 yıllık takipte ise %25 hastada relaps görmüşlerdir.

Liken planusta sistemik PUVA ile banyo PUVA'yı karşılaştıran az sayıda çalışma bulunmaktadır. Helander ve ark.[10] 10 hastaya sistemik PUVA; 13 hastaya banyo PUVA tedavisi vermişler. Banyo PUVA tedavisi uygulananların 10'unda 8-46 seans sonrasında tam remisyon görülürken sistemik PUVA tedavisi alanların sadece 5'inde 8-30 seans sonrası benzer bulgular görülmüştür. Tedaviden sonraki birkaç ay içinde her iki grup hastanın 11'inde progresif bir iyileşme görülmüş, ancak hastaların %74'ünde hastalık bulguları devam etmiştir. Bu hastalar PUVA tedavisi almayan 20 liken planus hastasıyla karşılaştırılmış, PUVA tedavisi almayan 20 hastanın 11'inde (%55) tam iyileşme görülmüştür. Her iki PUVA tedavi rejiminin başlangıçta hastalığın hızlı kontrolünde etkili olduğu; ancak hastalığa uzun dönem etkisinin ilginç olarak PUVA tedavisi alan grupta daha iyi olmadığı sonucuna varmışlardır.

Bu çalışmalarda görüldüğü kadarıyla jeneralize liken planus olgularında PUVA tedavisi iyi bir seçenek olarak gözlenmektedir. Ancak literatürde 2 olguda PUVA tedavisinin liken planusu tetiklediği de gözlenmiş ve bunlar Koebner fenomenine bağlanmıştır.[11]

Liken Planusta Dar Bant UVB Tedavisi

PUVA tedavisi liken planusta daha eski bir yöntem olmasına rağmen hastalarda tedavinin tolere edilmesi zor olabilmektedir. Bu nedenle liken planusta UVB tedavisi de denenmiştir. Geniş bant UVB tedavisi daha eski bir yöntem olup pek kullanılmamakta günümüzde dar bant UVB tedavisi tercih edilmektedir. Bu yöntemin denendiği az sayıda çalışma bulunmaktadır.[8-12] Bu çalışmalarda olgu sayısı sınırlı olup 4 ile 50 arasında; tedavi süresi ise 23-40 seans arasında değişmektedir.

Habib ve ark.[13] çalışmalarında 30 seans dar bant UVB tedavisiyle %55 tam remisyon elde etmişlerdir. Patlovsky ve ark.[12] 50 hastada UVB tedavisi kullanmışlar; bunlardan 34

hastaya dar bant UVB (tam remisyon: %73.2); 7 hastaya geniş bant UVB (tam remisyon: %57); 9 hastaya ise UVB'ye ilaveten topikal kortikosteroid tedavisi (tam remisyon: %55.6) uygulamışlardır. Her iki grup da tedaviyi iyi tolere etmiş, takip edilebilen hastaların %85'inde relaps görülmemiş ve her iki tedavi kıyaslandığında dar bant UVB tedavisinin etkinliği daha yüksek bulunmuştur.

Dar bant UVB tedavisiyle yapılan az sayıda çalışmada seans sayısı arttırıldığında etkinliğin arttığı görülmüştür. Gamil ve ark.[14] 16 hastaya (haftada 3 gün, 40 seans, kümülatif doz: 84.5±31.5 J/cm^2) dar bant UVB tedavisi uygulamışlar. Hastaların %62.5'inde tam remisyon; %12.5'inde kısmi remisyon görmüşlerdir. Bu hastalarda 30 seansta tam remisyon oranı %56.25 iken seans sayısı 40'a çıkarılınca bu oran %68.75'e çıkmıştır. Sarıcaoğlu ve ark.[15] çalışmalarında remisyon oranını 30 seansta %50; 51 seansta ise %80 (17.7 J/cm^2) olarak bildirmişlerdir.

Liken Planusta Karşılaştırmalı Tedaviler

Liken planusta PUVA tedavisiyle UVB tedavisini karşılaştıran az sayıda çalışma bulunmaktadır. Wackernagel ve ark. çalışmalarında PUVA tedavisi alan 15 hastayla dar bant UVB tedavisi alan 13 hastayı karşılaştırmışlar. PUVA tedavisi alan tüm hastalar tedaviye cevap vermiş ve hastaların %67'sinde tam, %33'ünde kısmi remisyon görülmüştür (ortalama kümülatif doz: 66.7 J/cm^2). UVB tedavisi alan hastaların ise %31'inde tam, %46'sında kısmi remisyon görülmüş (ortalama kümülatif doz: 26.7 J/cm^2), 3 hastada hiç yanıt alınmamış ve PUVA tedavisi istatistiksel olarak daha başarılı bulunmuştur. Ancak ortalama tedavi süresi ve seans sayısı arasında fark görülmemiştir. Hastaların 2-49 aylık izleminde ise PUVA tedavisi alan hastaların %47'sinde rekürrens veya kötüleşme izlenirken; UVB tedavisi alan hastaların %30'unda rekürrens izlemişlerdir.[16]

Dar bant UVB tedavisinin sistemik kortikosteroidlerle karşılaştırıldığı bir çalışmada ise 23 hastaya dar bant UVB, 23 hastaya ise 0.3 mg/kg (6 hafta) sistemik kortikosteroid tedavisi verilmiş. Tedavi cevabı ve hasta memnuniyeti açısından jeneralize liken planusta dar bant UVB tedavisi daha etkili bulunmuştur.[17]

Oral Liken Planusta Fototerapi

Oral liken planusta en yaygın kullanılan tedavi şekli topikal kortikosteroidler olup fayda görmeyen hastalarda topikal takrolimus, sistemik kortikosteroidler, asitretin, siklosporin veya metotreksat tedavileri denenebilmektedir. Bazı hastalar bu tedavilere dirençli olabilmektedir. Bu nedenle yeni tedavi arayışları mevcuttur.

Oral liken planusta UV fototerapi, lazer ve fotodinamik tedavi az sayıda olguyu içeren çalışmada denenmiştir. Sistemik fototerapinin yan etkileri nedeniyle son yıllarda lokal fototerapi aletleri geliştirilmiştir. Bunlar hedeflenmiş fototerapi aletleridir.

Lokal UVB kaynaklarından biri TheraLight™ UV 120-2 lambasıdır. Diğer UVB fototerapi cihazlarına benzer yapıdadır. En önemli faydası direk oral mukozada etkilenen alana yüksek doz verebilmesi ve diğer alanların korunmasıdır. Bu cihaz 290-320 nm (ortalama 304 nm) dalga boyunda UVB ışığı yayar. Bir çalışmaya 14 hasta alınmış, 8 hafta düzenli tedavi verilip yarar görülenlerde ek 29 hafta idame tedavisi verilmiş. Sekizinci haftada hastaların %64'ünde tam remisyon; %36'sında kısmi remisyon görülmüş ve hastalar tedaviyi tolere edebilmiştir. Bu tedavinin maliyetinin ekzimer lazere göre oldukça düşük olması nedeniyle

umut verici bir seçenek olarak düşünülmektedir. Yine de oral mukozaya uygulama güçlüğünün olması, ışığın homojen dağılma olasılığının düşük olması, hasta uyumunun zor olması ve yanık oluşturma gibi zorlukları bulunmaktadır.[22] Oral liken planusta uzun dönemde malignite gelişeceği riskini de akıldan çıkarmamak ve hastaları düzenli olarak takip etmek gerekmektedir.[18,19]

Yine 308 nm ekzimer lazer dar bant UVB tedavisi de oral liken planusta başarıyla uygulanmıştır. Bu lazer sisteminde lezyona başlangıçta 50-75 J/cm^2 verilip daha sonra doz 150-400 J/cm^2'ye çıkarılmaktadır. Bu konuda az sayıda çalışma bulunmakta olup kanıt düzeyi yüksek 2 çalışma bulunmaktadır. Köllner ve ark. 8 hastada haftada 3 kez; 4 hafta boyunca uygulama yapmışlar; Trehan ve ark. ise 8 hastada haftada 1 gün, 30 hafta boyunca uygulama yapmışlardır.[20] Ancak Trehan ve ark. daha iyi sonuç için haftada 3 kez uygulama yapılmasını önermişlerdir. Her iki çalışmada toplam 16 hasta değerlendirilmiş; hastaların 11'inde belirgin klinik iyileşme ve ağrıda azalma görülmüş, rekürrens olmamış, 5 hastada ise etki görülmemiştir. Ancak fototerapinin karsinojenik etkisi, ekzimer lazerin nisbeten yeni olması ve bu konuda çalışmaların yetersiz olması gibi nedenlerle ekzimer lazerin primer tedavi seçeneği olamayacağı, daha çok araştırma amacıyla kullanılabileceği düşünülmektedir.[21]

Hipertrofik liken planusta veya jeneralize hiperkeratozik lezyonu olan hastalarda tedaviye 2-3 hafta öncesinden asitretin eklenmesi tedavi başarısını arttırabilmektedir.[22,23]

Sonuç olarak fototerapi liken planusta nisbeten güvenilir ve umut verici bir tedavi yöntemidir. Tedavide ilk olarak dar bant UVB tedavisinin başlanması hasta uyumu açısından daha uygun görünmektedir. Dirençli ve jeneralize olgularda PUVA tedavisi tercih edilebilir, hipertrofik lezyonu olan olgularda ise tedaviye eklenen retinoidler tedavi başarısını arttırabilmektedir. Oral liken planusta fototerapi uygulamaları ise nisbeten yeni yöntemler olup hasta sayısının fazla olduğu yeni çalışmalara ihtiyaç bulunmaktadır.

Pitriyazis Likenoides

Pitriyazis likenoides benign bir hastalık olup spektrumun iki ucunda akut ve kronik formları bulunmaktadır. Akut olgular *pityriasis lichenoides et varioliformis acut*a (PLEVA) ve kronik olgular pitriyasis likenoides kronika (PLK) olarak isimlendirilmektedir. Hastalık benign ve kendini sınırlayan özellikte olmasına rağmen kaşıntıyı rahatlatmak ve klinik görüntü nedeniyle tedavi gerekmektedir. En iyi tedavi yaklaşımı tam bilinmemesine rağmen fototerapi oldukça etkili bir tedavi yöntemi olarak görülmektedir.[24]

Pitriyazis Likenoideste Dar bant UVB Tedavisi

Pitriyasis likenoideste dar bant UVB kullanımıyla ilgili en geniş seri Park ve ark.'nın çalışmasıdır. Bu çalışmada pitriyasis likenoides tanılı 70 hasta değerlendirilmiş; hastalar dar bant UVB tedavisi, sistemik tedavi ve kombinasyon tedavisi alanlar şeklinde 3 gruba ayrılmıştır. Hastalardan dar bant UVB alan grupta %91.9; sistemik tedavi alan grupta %69.2 ve kombinasyon tedavisi alan grupta %80 tam remisyon görmüşlerdir.[25]

Aydoğan ve ark.'nın 31 hastalık serisinde (23 PLEVA; 8 PLK) dar bant UVB tedavisi uygulanmış, PLEVA'lı hastaların %65.2'sinde tam remisyon (43.4 seans, 23 J/cm^2); %34.8'inde ise kısmi remisyon (32.3 seans, 15.6 J/cm^2 doz) saptanmıştır. PLK'da ise 8 hastanın %87.5'inde (45.8

seans, 18.4 J/cm^2 ortalama kümülatif doz) tam remisyon saptanmış, 6 aylık peryotta PLK'lı 4 hastada relaps görülmüştür.[26]

Yine Ersoy-Evans ve ark.'nın çalışmasında 25 PLK hastasında ortalama 15 J/cm^2 ve 25 seans dar bant UVB tedavisi uygulanmış, hastaların tam remisyon oranı %48, kısmi remisyon oranı ise %44 bulunmuştur. Ortalama 9.5 aylık izlemlerinde %58 hastada relaps gelişmiştir.[27]

Pitriyazis Likenoideste Karşılaştırmalı Çalışmalar

On üç hastanın (11 PLK ve 2 PLEVA) retrospektif olarak değerlendirildiği bir çalışmada her iki tedavi yönteminin de başarılı, güvenli ve etkili olduğu gözlenmiştir.[24] Farnaghi ve ark.'nın çalışmasında 15 PLK hastasında PUVA ve dar bant UVB tedavileri (haftada 3 gün) karşılaştırılmış ve her iki tedavi yöntemi arasında belirgin bir farklılık olmadığı ve başarılı seçenekler olduğu öne sürülmüştür.[28]

Pitriyazis Likenoideste UVA-1 Tedavisi

Pitriyazis likenoideste UVA-1 tedavisinin kullanıldığı az sayıda çalışma bulunmaktadır. Sekiz hastada 60 J/cm^2 (PLEVA 3 hasta, PLK 5 hasta) UVA-1 tedavisi uygulanmış, bunların 6'sında tam remisyon görülürken 2 hastada kısmi remisyon gözlenmiştir.[29]

Sonuç olarak; pitriyazis likenoideste fototerapinin kullanımı ile ilgili az sayıda çalışma bulunmaktadır. Macias ve ark. PUVA'nın yaygın olan ve daha eski lezyonu olan hastalarda; UVB'nin ise lezyonları yeni olan ve PUVA'nın kontrendike olduğu durumlarda seçilmesinin daha uygun olduğunu öne sürmektedir.[24] PLK ve PLEVA'da hem dar bant UVB hem de PUVA tedavisi etkili seçenekler olarak görülmektedir, tedaviye cevap oranları benzer olsa da relapsın sık olduğu unutulmamalıdır.

Parapsoriasis

Fototerapi parapsoriasisin tüm tiplerinde ve klinik varyantlarında etkili bir tedavidir. Terapötik etkisinin antiinflamatuvar ve immünsüpresif etkilerinden kaynaklandığı düşünülmektedir.[30]

Parapsoriasisli hastalarda fototerapi uygulamalarıyla ilgili az sayıda yayın bulunmaktadır. Duerte ve ark. 62 parapsoriasis (45'i büyük plak, 17'si küçük plak ve 5'i digitate parapsoriasis) hastasının 45'ine PUVA; 17'sine dar bant UVB tedavisi uygulamışlar. Her iki grupta da iyileşme süresi ve seans sayısı benzer bulunmuş (ortalama 30 seans) ve hastaların %88.7'sinde başarı sağlanmıştır. Tedavi başarısı 2 grup arasında benzer olup PUVA tedavisi alan grupta %91.1; dar bant UVB alan grupta ise %82.3 bulunmuştur. Tedaviden sonra hastalar 8 yıl izlenmişler; 62 hastadan 42 tanesinde kür sağlanmış; 10 tanesinde yeni lezyon çıkışı; 2'sinde ise kutanöz T hücreli lenfoma gelişimi gözlenmiştir.[30] Powell ve ark. PUVA tedavisi uyguladıkları 12 parapsoriasis hastasının 8'inde tam remisyon, 3 tanesinde ise %80'den fazla iyileşme elde etmişlerdir.[31] Herzinger ve ark. da 16 küçük plak parapsoriasisi olan hastaya dar bant UVB tedavisi uygulamışlar, hastalarda ortalama 32.8 seans sonrası (total doz: 35.4 J/cm^2) tam remisyon görmüşlerdir. Ancak bazı hastalarda ortalama 29 hafta sonrasında relaps gelişmiştir.[32]

Aydoğan ve ark. küçük plak parapsoriasisi olan 45 hastada dar bant UVB tedavisini haftada 3-4 kez uygulamışlar ve tedavi sonrası hastaları 6-24 ay izlemişler. Hastaların %73.3'ünde tam remisyon (ortalama 29 seans; total kümülatif doz 14.3 J/cm^2), %26.6'sında kısmi remisyon (ortalama 29.4 seans; total kümülatif doz 15.6 J/cm^2) elde etmişlerdir. Hastaların 6'sında 2-12 ay sonrasında relaps gelişmiştir.[33]

Sonuç olarak; yapılan çalışmalara bakıldığında dar bant UVB tedavisinin küçük plak parapsoriasiste etkili, güvenli ve pratik bir tedavi yaklaşımı olduğu görülmektedir. Ancak günlük pratikte pekçok klinikte yaygın uygulanan bu tedavi şekliyle ilgili literatürde oldukça az sayıda çalışma bulunmaktadır. PUVA tedavisi de yapılan az sayıda çalışmada oldukça başarılı görülmektedir, ancak daha az kanıt vardır. Karşılaştırmalı çalışmalarda PUVA tedavisinin dar bant UVB'ye üstünlüğü görülmemektedir. Daha fazla hasta sayısını ve uzun dönem izlemi gerektiren çalışmalara ihtiyaç bulunmaktadır.

Lenfomatoid Papülozis

Lenfomatoid papüloziste topikal steroidler, PUVA ve düşük doz metotreksat tedavisi literatürde en yaygın olarak kullanılan ve etkili olduğu bildirilen tedavi yaklaşımlarıdır. Lenfomatoid papüloziste fototerapi yaygın olarak kullanılan bir tedavi olmasına rağmen uygun doz ve uzun süreli izlem konusunda yeterli yayın bulunmamaktadır. Lenfomatoid papüloziste fototerapi ile ilgili bildirilen prospektif bir çalışma da bulunmamaktadır ve literatürde genellikle olgu sunumu veya olgu serileri mevcuttur.

Lenfomatoid papüloziste PUVA tedavisiyle 6 hastada iyi yanıt alınmış ancak tedavi kesildikten sonra relaps görülmüştür.[34] Lange-Wantzin ve ark. 5 hastada PUVA tedavisi uygulamışlar, 1 hastada tam remisyon, 4 hastada kısmi remisyon görmüşler, ancak tedaviden sonra relaps görmüşlerdir.[35] Yine lenfomatoid papülozisli 42 yaşında bir erkek hastada banyo PUVA tedavisi kullanılmış, 29 seans sonra plaklar tamamen kaybolmuş; 44 seans sonra (kümülatif UVA doz 206 J/cm^2) hasta tamamen iyileşmiştir.[36] PUVA tedavisiyle lezyonları gerileyen ancak daha sonra relaps gelişen bir hasta sonrasında dar bant UVB tedavisine oldukça iyi yanıt vermiştir.[37] Lenfomatoid papüloziste UVB tedavisi 7 çocukta uygulanmış ve 6'sında etkili bulunmuştur.[38]

Lenfomatoid papüloziste UVA-1 tedavisi de denenmiştir. UVA-1 600-1800 J/cm^2 kümülatif dozda 9 hastada uygulanmış ve %56'sında tam remisyon görülmüştür. Geri kalan 4 hastada da lezyonların %50'sinden fazlasında iyileşme saptanmıştır. İzlem sağlanabilen 7 hastanın 3'ünde 1-20 ay içerisinde relaps gözlenmiştir.[39] Güneşe maruziyetin de (heliotherapi) çocuklarda tedavide yararlı olduğu bildirilmiştir.[40]

Lenfomatoid papüloziste nadiren PUVA ile indüklenen olgular da mevcuttur. Altmış sekiz yaşında bayan bir MF hastasında PUVA tedavisi birkaç seans uygulandıktan sonra hastada lenfomatoid papülozis gelişmiş, tedavi kesildikten kısa süre sonra tekrar PUVA tedavisi verilmiş ve maruz kalınan alanda yeni lezyon gelişimi olmuştur. Tedaviden sonra sistemik prednizolon ve topikal steroidle kısa sürede lezyonlar gerilemiş, bu esnada MF yama ve plaklarında hiçbir değişiklik olmamıştır.[41]

Sonuç olarak; lenfomatoid papülozis kendiliğinden gerileyebilen ancak relapslarla seyreden bir hastalık olup her türlü fototerapinin oldukça başarılı olduğu görünmektedir. Ancak fototerapiyle yapılan olgu bildirilerinde bir kısım hasta tedavi olsa da relapsları

önleyemediği ve hastalığın yeniden tekrarlayabildiği görülmektedir. Ayrıca bazı otörler hastalığın seyrinin iyi olması ve tedavisinde sadece rölatif bir endikasyon olarak görülmesi nedeniyle karsinojenik etkisi bulunabilen PUVA tedavisini önermemektedir.[42,22]

Pitriyazis Rozea

Pitriyazis rozea iyi seyirli, genellikle kendini sınırlayan ve tedavisiz gerileyebilen inflamatuvar bir dermatozdur. Az sayıda olgu atipik seyredebilmekte, bazen tedaviye rağmen hastaların şikayetleri aylarca devam edebilmektedir. Tedavide antihistaminikler ve topikal tedaviler kullanılmakta, nadiren oral azitromisin, eritromisin ve sistemik kortikosteroidler gibi tedavilere gereksinim olabilmektedir.[43]

Pitriyazis rozeada fototerapinin kullanımı konusunda az sayıda çalışma bulunmaktadır. İlk kontrollü çalışma Arndt ve ark. tarafından 1983'de yapılmıştır. Bu çalışmada 20 semptomatik ve yaygın lezyonu olan hastada geniş bant UVB tedavisi kullanılmış, minimal eritem dozunun %80'i ile başladıkları tedavide 9 günlük tedavi ile oldukça iyi yanıt almışlardır. Bu çalışmada aynı kişide karşılaştırmalı çalışma yapılmış, tek taraflı tedavi uygulanmış ve tedavisiz kalan vücut alanlarına göre tedavi alan bölümde kaşıntıda ve lezyonlarda azalmanın daha fazla olduğu görülmüştür. Erüpsiyonun ilk haftasında uygulanacak tedavinin başarılı olduğu öne sürülmüştür.[44]

Yine 17 hastalık bir seride unilateral olarak UVB tedavisi kullanılarak karşılaştırmalı çalışma yapılmış; tedavisiz tarafa plasebo olarak 1 J/cm^2 UVA tedavisi haftada 5 gün, 2 hafta uygulanmıştır. Diğer tarafa ise UVB tedavisi haftada 3 gün uygulanmış; 17 hastanın 15'inde 10 kez günlük eritematojenik dozda yapılan uygulamayla plasebo tarafına göre hastalığın şiddetinde azalma olduğu görülmüştür. Tüm şiddet skorlarında 3. doz tedaviden sonra UVB tarafında görülen iyileşme daha iyi bulunmuştur. Bununla birlikte her iki tarafın izleminde şiddet skorlarında ve kaşıntıdaki azalmada ve hastalığın süresi arasında istatistiksel yönden fark bulunamamıştır. UVB tedavisi esnasında hastalığın şiddetinde azalma olsa da kaşıntı ve hastalığın seyrinde değişiklik olmadığı görülmüştür.[45]

Sonuç olarak; pitriyazis rozeanın doğal seyrinin benign olması ve kendiliğinden iyileşme görülmesi nedeniyle fototerapi sık tercih edilecek bir tedavi yöntemi olarak görülmemektedir. Yine de atipik ve kronik seyirli olgularda denenebilir, ancak inflamatuvar pitriyazis rozea lezyonlarının fototerapi ile alevlenebileceği de unutulmamalıdır.[44]

Granuloma Anulare

Granuloma anulare benign, genellikle kendi kendini sınırlayan, etiyolojisi bilinmeyen inflamatuvar bir hastalıktır. Hastalığın lokalize, jeneralize, subkutan, perforan, patch ve aktinik granuloma gibi çeşitli klinik varyantları bulunmaktadır. Lokalize tiplerde genellikle topikal tedaviler yeterli olsa da jeneralize tipler ve klinik varyantları için sistemik tedaviler gerekmektedir. Lokalize olgularda topikal potent kortikosteroidler, kriyoterapi ve kalsinörin inhibitörleri kullanılabilir. Jeneralize olgularda ise PUVA, UVA-1 tedavisi, dapson, niasinamid, izotretinoin ve takrolimus tedavisi kullanılabilmektedir.[46,47]

Fototerapi seçeneklerine bakıldığında PUVA tedavisi jeneralize olgularda etkili bir seçenek olup ilk basamak tedavilerdendir, hastalarda remisyon sağladığı görülmektedir.[48-50]

Yapılan az sayıda olgu bildirisinde banyo PUVA tedavisi ve topikal PUVA tedavisinin başarılı olduğu bildirilmiştir. Grundmann-Kollmann ve ark.'nın çalışmasında 5 hastada krem PUVA tedavisi haftada 4 gün uygulanmış (ortalama 26 seans ve ortalama kümülatif doz 55.9 J/cm^2), tüm hastalarda klinik ve histopatolojik iyileşme olduğu görülmüştür. Krem PUVA fototerapisinin granuloma anularenin lokalize formlarında oldukça etkili olduğu sonucuna varılmıştır.[51] PUVA'nın granuloma anularede etki mekanizması tam bilinmemektedir. Patogenezden sorumlu hücrelerde apopitozu indükleyerek etki ettiği düşünülmektedir.[48]

Granuloma anularede standart banyo PUVA protokolu ile psoralen emdirilmiş suda hastalar bekletilmiş, ardından solaryum kullanılarak güneş ışığına maruz bırakılarak PUVASOL tedavisi denenmiştir. Hastada yaklaşık 1.5 ayda tam iyileşme sağlanmıştır. Ancak tedaviyi kestikten sonra yeniden tekrarladığı gözlenmiştir.[46] Yine bir retrospektif çalışmada PUVA tedavisi alan jeneralize granuloma anulare olgularının %50'sinde tam iyileşme, %16'sında belirgin iyileşme, %25'inde orta derecede iyileşme ve %9'unda cevapsızlık gözlenmiştir. Tedaviyi kestikten sonra takip eden 1 yıl içinde %32 hastada relaps görülmemiştir.[52] Resim 1'de 8 yıldır her iki el sırtında granuloma anulare lezyonları olan ve topikal tedaviden fayda görmeyen hastanın 40 seans lokal UVA tedavisi sonrası lezyonlarının tama yakın silindiği görülmektedir.

Sonuç olarak; literatür bilgilerinin ışığında hem lokal hem de sistemik PUVA tedavisinin jeneralize granuloma anulare olgularında iyi bir seçenek olduğu görülmektedir. Granuloma anularede dar bant UVB tedavisinin uygulanması ile ilgili yeterli veri bulunmamaktadır. UVB tedavisi epidermise daha çok etki ettiği için dermal yerleşimli granuloma anulare lezyonlarında çok etkili olması beklenmemektedir.

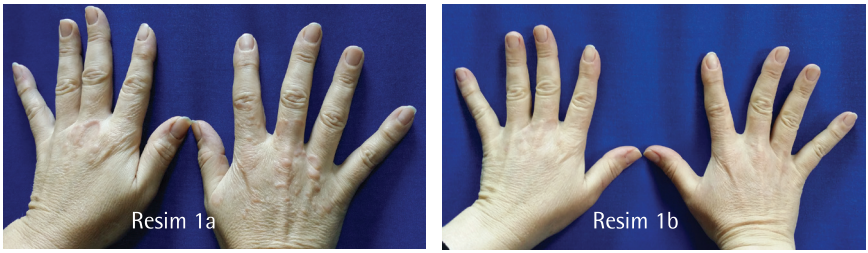

Resim 1. Granuloma anulareli bir hastanın her iki el dorsalindeki lezyonları izlenmektedir.
a) Tedavi öncesi b) 40 seans lokal PUVA tedavisi sonrası

Lokalize Skleroderma

Lokalize skleroderma (morfea) inflamatuvar, otoimmün, deride inflamasyon ve sklerozla karakterize bir hastalıktır. Hastalık kendini sınırlayabilse de bazı olgularda skleroz ilerleyerek kozmetik ve fonksiyonel yapıda bozulmalara neden olabilmektedir. Hastalığın lineer, guttat, subkutan veya jeneralize alt tipleri bulunabilmektedir. Sınırlı olgularda ilk tedavi seçenekleri kortikosteroidler, kalsipotriyol veya kalsinörin inhibitörleri gibi topikal seçeneklerdir. Ancak topikal tedaviye rağmen genellikle tedavi yanıtı düşüktür. Dirençli veya yaygın olgularda sistemik tedavi seçenekleri düşünülmektedir.[53]

Lokalize sklerodermada yaygın dermal lezyonlarda fototerapi (UVA, PUVA ve dar bant UVB) ilk seçenek tedavide yer almaktadır. Fototerapi etkisini immünsüpresyon, kolajen yapımında inhibisyon ve kolajenaz sentezini arttırarak göstermektedir.[53] Hem PUVA hem de UVA; TNF-α ve IL-6 gibi sitokinlerin salınımını arttırarak kolajenazı arttırmakta ve kolajen sentezini inhibe etmektedir. Sklerodermanın patogenezinde kolajen metabolizması bozukluğu, otoimmün aktivite ve vasküler disregülasyon ana problemlerdir.[54] UVA-1 fotonları UV tedavisinin en derine penetre olan formudur. Etkilerini bu 3 mekanizmaya da etki ederek göstermektedir. UVA-1 kolajenaz mRNA ekspresyonunu indükler; deride T hücrelerini, IL-1 ve IL-6 gibi sitokinleri ve neovaskülarizasyonu azaltır.[55,56]

Lokalize sklerodermada UVA-1 (yüksek doz) tedavisi ilk olarak 1997'de Stege ve ark. tarafından kullanılmaya başlanmıştır. On hasta 130 J/cm2 yüksek doz UVA-1 tedavi (kümülatif doz: 3.900 J/cm^2) alırken 7 hasta düşük doz 20 J/cm^2 UVA1 (kümülatif doz: 600 J/cm^2) tedavisi almış ve her iki grup karşılaştırılmıştır. Yüksek doz alan grupta deri kalınlığında daha fazla azalma, yumuşama ve plakların elastisisinde daha fazla artış saptanmıştır.[57]

Düşük doz ve orta doz UVA-1'de lokalize skleroderma tedavisinde denenmiş ve oldukça başarılı sonuçlar alınmıştır. Kerscher ve ark. ilk kez düşük doz UVA-1'i lokalize sklerodermada denemişler ve başarılı sonuçlar almışlardır. Yirmi hastalık bir çalışmada 20 J/cm^2 UVA-1'i 12 hafta boyunca kullanmışlar (kümülatif doz: 600 J/cm^2) ve hastaların %80'inde başarılı olmuşlardır.[56] De Rie ve ark.'nın çalışmasında 8 hastada 48 J/cm^2 orta doz UVA-1, haftada 4 kez, 12 hafta boyunca kullanılmış (kümülatif doz: 2.304 J/cm^2) ve sklerozda belirgin azalma olmuştur.[58]

Kreuter ve ark. 64 hastalık prospektif bir çalışmada lokalize sklerodermalı hastaları 3 gruba ayırmışlar. Birinci gruba düşük doz (20 J/cm^2) UVA1, 2. gruba orta doz (50 J/cm^2) UVA1 ve 3. gruba dar bant UVB tedavisi (haftada 5 gün) 8 hafta boyunca vermişlerdir. Tüm hastalarda belirgin bir iyileşme olmasına rağmen orta doz UVA-1 tedavisi dar bant UVB'den daha etkili bulunmuştur. Düşük doz ve orta doz UVA-1 arasında belirgin bir fark bulunamamıştır.[59]

Orta doz UVA-1 ile ilgili yapılan çalışmalarda da başarılı sonuçlar bildirilmiştir. Su ve ark. 35 hastayı 30 J/cm^2 UVA-1 ile tedavi etmişler ve hastaların %85'inde klinik ve ultrasonografik olarak belirgin iyileşme gözlemişlerdir[60] (kümülatif doz: 900-1.350 J/cm^2).

Lokalize sklerodermada fototerapi sonrası rekürrens görülebilmektedir. Vasquez ve ark. UVA-1 ile başarıyla tedavi edilen 37 hastada tedavinin tamamlanmasından 3 yıl sonra %48.4 hastada rekürrens olduğunu gözlemişlerdir. Rekürrensi etkileyen en önemli faktörün de tedavi başlanmadan önceki hastalık süresi olduğunu öne sürmüşlerdir.[61]

PUVA tedavisi ilk olarak 1994'de Kerscher ve ark. tarafından banyo PUVA şeklinde 2 olguda başarıyla kullanılmıştır.[62] Daha sonra yapılan başka bir çalışmada da sonuçların başarılı olduğu bildirilmiştir. Tedavi haftada 3-5 kez (genellikle 4 kez) en az 8 hafta uygulanmıştır.[63]

Çocukluk çağındaki pansklerotik morfeada PUVA ve UVA-1 tedavisi denenebilmektedir. Bildirilen bir olguda ilk 2 ay haftada 4 gün; daha sonra 6 ay boyunca haftada 2 gün PUVA tedavisi uygulanmış ve sonuç başarılı bulunmuştur. Dermatosklerozda azalma ve eklem motilitesinde artma görülmüştür.64 Yine UVA-1 uygulanan pansklerotik morfealı bir çocukta iyi yanıt alınmıştır.[65]

UVA-1 fototerapi sınırlı ve difüz sistemik sklerodermada da kullanılabilmektedir. Morita ve ark. sistemik sklerozlu 4 hastanın ön kolundaki sklerotik deriye 60 j/cm^2 UVA-1 tedavisini

10-30 seans uygulamışlar, pasif eklem mobilitesi ve kutanöz elastisitede artış olduğunu gözlemişlerdir.[66] Yine sistemik sklerozlu bir hastada UVA-1 ile sklerotik perioral deride yumuşama ve mikrostomi semptomlarında azalma olduğu görülmüştür.[67]

Sonuç olarak; lokalize sklerodermada UVA-1'in düşük, orta ve yüksek dozları da belirgin bir etkinliğe sahiptir. PUVA tedavisi ve dar bant UVB az sayıda çalışmada kullanılmış ve özellikle PUVA tedavisine iyi yanıt alındığı gözlenmiştir. Yine de yapılan yayınlar gözönüne alındığında UVA-1 tedavisinin daha öncelikli olarak tercih edilebileceği söylenebilir. Dar bant UVB tedavisinin etkinliği biraz daha düşük görünmektedir.

Mastositoz

Mastositoz mast hücrelerinin deride ve/veya iç organlarda anormal sayıda çoğalmasıyla karakterize heterojen bir grup hastalıktır. Kutanöz mastositoz deriye sınırlı olan ve en yaygın görülen alt tipidir. Klinik bulgular mast hücrelerinin direk mediyatör salınımı veya direk organ infiltrasyona sekonder olarak gelişebilmektedir. Günümüzde sistemik mastositozun küratif bir tedavisi olmayıp tüm tiplerde semptomlara yönelik tedavi yapılmaktadır.[68]

Mastositozda konvansiyonel tedavide mast hücre degranülasyonuna neden olacak faktörlerden kaçınma; adrenalin ve H1, H2 antihistaminik kombinasyonu önerilmektedir. Deriye yönelik tedavide ise topikal kortikosteroid ve PUVA tedavisi kullanılabilmekte ve bu tedaviler hastada kaşıntıyı azaltabilmektedir. Ayrıca sistemik kortikosteroid, oral kromolin sodium ve omalizumab gibi tedavi seçenekleri de kullanılabilmektedir.[68,69]

Fototerapi mastositozda semptomatik tedavide oldukça faydalıdır. Yapılan az sayıda çalışmada ve olgu serisinde dar bant UVB, sistemik PUVA ve banyo PUVA tedavileri denenmiş ve farklı sonuçlar bildirilmiştir. İlk olarak 1978'de Christophers ve ark. ürtikerya pigmentozada PUVA tedavisini denemişler ve 10 hastada kaşıntı ve Darier bulgusunda belirgin bir düzelme olduğunu bildirmişlerdir.[70]

Brazzelli ve ark. indolent sistemik mastositozda 5 hastada dar bant UVB tedavisini kullanmışlar ve remisyon sonrası 6 ay takip etmişlerdir. Hastalarda deri lezyonlarında ve pruritusta tama yakın gerileme olduğunu (ortalama 40.3 seans, ortalama kümülatif doz: 51.4 J/cm^2) ve 6 aylık izlemde remisyonun devam ettiğini gözlemişlerdir. Deri semptomlarını ve pruritusu gidermede dar bant UVB tedavisinin önemli bir seçenek olduğunu bildirmişlerdir.[71]

Nadir bir kutanöz mastositoz formu olan telenjiektazia makularis eruptiva perstanslı (TMEP) bir olguda PUVA tedavisi kullanılmış ve deri lezyonlarını ve kaşıntıyı gidermede oldukça başarılı bulunmuştur. Altı aylık izlemde rekürrens olmamıştır.[72]

Bir çalışmada 20 ürtikerya pigmentozalı ve sistemik mastositozlu hastaya PUVA tedavisi uygulanmış, 20 hastadan 14'ü (%70) sistemik PUVA tedavisiyle düzelmiştir. Ürtikerya pigmentozalı ve sistemik mastositozlu hastalar karşılaştırıldığında cevap oranı ve total PUVA dozları arasında fark bulunmamış, 5 yıllık izlemde hastaların %25'inde bu iyilik hali devam etmiştir. Özellikle çocukluk çağı ve erken adolesanda başlayan ve deri tipi 1 ve 2 olan olguların tedavi cevabının daha iyi olduğu görülmüştür. Banyo PUVA tedavisi uygulanan 4 hastada fayda görülmemiş ve sistemik PUVA tedavisinin ürtikerya pigmentoza ve sistemik mastositoz tedavisinde etkili olduğu sonucuna varılmıştır.[73]

Bir başka çalışmada 6 erişkin hastaya sistemik PUVA tedavisi verilmiş. Ortalama PUVA dozları yüksek olmasına rağmen (138.6 +/- 63.4 J/cm^2), 2 hasta çok iyi, 3 hasta iyi, 1 hasta ise kötü cevap vermiştir. Tedavi sıklığı azaltıldığında semptomların büyük ölçüde tekrarladığı ve tedaviyi kestikten aylar sonra tedavi öncesi duruma dönüldüğü görülmüştür. Deride tedavi öncesi ve sonrası biyofiziksel ve biyokimyasal parametreler değerlendirildiğinde intrakutanöz deri testinde oluşan şişlik ve eritem cevabının tedavi sonrası değişmediği görülmüştür. Yine lezyonda histamin seviyesinin tedavi öncesi yüksek olduğu; tedaviyle azaldığı ve tedaviyi kestikten sonra eski seviyesine döndüğü görülmüştür. İki ana kemotaktik faktörün ise (leukotriene B4 and 5-HETE) tedavi öncesi lezyonel ve normal deride yüksek olduğu, tedavi sonrası azaldığı ve tedaviden aylar sonra bu azalmanın devam ettiği kaydedilmiştir.[74]

Bir başka çalışmada mastositozlu 8 hasta PUVA tedavisi almış, bunların 5 tanesi adult başlangıçlı ürtikerya pigmentoza, 2 tanesi de sistemik mastositozlu hastalarmış. Tedavi sonrası sistemik tutulumu olan erkek hasta dışında tüm hastaların semptomlarında azalma olmuş, ancak tedavi sonrası ürtikerya pigmentoza bulguları tekrar etmiş. Lezyondan ve normal deriden alınan derinin ultrastriktürel incelemesinde 28 PUVA seansı sonrası ortalama mast hücre sayısında, yapısında ve derinin histamin içeriğinde değişiklik olmamıştır. Ürtikerya pigmentozada PUVA tedavisinin mast hücre sayısı, morfolojisi ve histamin içeriğine doğrudan etki etmediği sonucuna varılmıştır.[75] Buna zıt olarak 3 hastalık başka bir yayında tedavi sonrası mast hücre sayısında azalma olduğu görülmüştür. PUVA tedavisinin mast hücre proliferasyonunu inhibe ederek deride histamin miktarını azalttığı gösterilmiştir.[76] Difüz kutanöz mastositozu olan ve başka tedavilerle kontrol altına alınamayan 4 infantta fotokemoterapi ile tüm semptomlarda azalma olduğu gösterilmiştir. Tedavi sonrası 2-6 yıllık takipte yeniden tedavi gereksinimi olmamıştır.[77]

Väätäinen N ve ark. banyo PUVA tedavisini 5 ürtikerya pigmentoza hastasında denemişler ve trioksalen sonrası UVA verdikleri hastalarda belirgin düzelme olduğunu kaydetmişlerdir.[78] Ancak bir diğer çalışmada sistemik PUVA ile banyo PUVA karşılaştırılmış ve banyo PUVA'nın etkisiz olduğu gösterilmiştir.[73] Topikal kullanılan 8-MOP çoğunlukla epidermiste konsantre olup dermise ulaşamamakta ve dermisteki mast hücre sayısını azaltamamaktadır. Bu nedenle banyo PUVA'nın etkisiz olduğu öne sürülmüştür.[73]

Mastositoz tedavisinde UVA-1'de az sayıda olguda denenmiştir. İlk olarak 1996'da 4 hastada haftada 5 gün yüksek doz (130 J/cm^2) UVA-1, 2 hafta boyunca uygulanmış ve hastaların kaşıntısında 3 seansla bile azalma olduğu görülmüştür. Üriner histamin metabolitlerinin atılmasında azalma olmasına rağmen diyare ve başağrısında azalma olmamıştır.[79]

Bir başka çalışmada 10 ürtikerya pigmentoza hastasına yüksek doz (130 J/cm^2/gün, 10 gün); 12 hastaya da orta doz (60 J/cm^2/gün, 15 gün) UVA-1 tedavisi uygulanmış. Tedavi öncesi, sonrası; 2 ve 6 ay sonrasında hastalar değerlendirilmiş. Hastaların çoğunda lezyon sayısı belirgin olarak azalmamıştır. Ancak lezyonel derideki mast hücre sayısı ve kaşıntı belirgin olarak azalmış, iyilik hali 6 ay boyunca devam etmiştir. Yüksek ve orta doz UVA-1 tedavisi alan hastalar arasında belirgin bir farklılık gözlenmemiştir.[80]

Sonuç olarak; yapılan çalışmalar sonucunda UVA1 fototerapisinin ürtikerya pigmentozalı erişkin hastalarda hem objektif hem de subjektif semptomları azaltmada etkili olduğu; orta doz UVA-1'in en az yüksek doz UVA1 kadar etkili olduğu sonucuna varılmıştır.[80] Yine ürtikerya pigmentozada PUVA tedavisi oldukça etkili görülmektedir. Ancak mast hücrelerinden ani

mediyatör salınımını engellemek için başlangıçta haftada 2 kez başlanıp giderek artan dozlarda kullanılmalıdır. Daha sonra dozu haftada 3 veya 4'e çıkarılabilir. Tedaviye cevap değerlendirilirken kaşıntı, flaşing ve/veya Darier bulgusunda düzelme olup olmadığına bakılmalıdır.[22]

Pruritus

Pruritus çok sayıda hastalığın klinik seyrinde ortaya çıkabilen bir semptomdur. Genellikle topikal ve sistemik tedavilere yanıt verse de nadiren dirençli olabilmektedir. Literatürde farklı nedenlere bağlı ortaya çıkan pruritus olgularında UVB tedavisi denenmiştir. Özellikle hepatik, renal veya diyabete bağlı pruritusta UVB tedavisinin yararlı olduğunu bildiren yayınlar bulunmaktadır.

Renal pruritusta fototerapi umut veren bir seçenek olarak tercih edilmektedir. Kırk iki hemodiyaliz hastasında haftada 3 gün, 2 hafta boyunca UVB tedavisi verilmiş. Kaşıntı şiddeti her seansta giderek azalmış ve 4. seansta kontrol grubuna göre anlamlı derecede azalma olduğu görülmüştür. Konvansiyonel tedaviye yanıt vermeyen hemodiyaliz hastalarında pruritus tedavisinde dar bant UVB tedavisinin etkin bir seçenek olduğunu öne sürülmüştür.[81]

Bir başka çalışmada da dirençli pruritusu olan hemodiyaliz hastalarında haftada 3 gün, 6 hafta boyunca dar bant UVB tedavisi verilmiş. Doz 210 mJ/cm^2 ile başlanıp her seansta %10 artış yapılmış. Kontrol grubuna ise uzun dalga UVA verilmiş. Kaşıntı şiddeti 12 hafta boyunca incelenmiş. Her iki grupta da kaşıntı şiddetinde belirgin azalma olmuştur. Hasta grubunda etkilenen vücut yüzey alanlarındaki iyileşme daha fazla iken uyku kalitesine olan etkisinde fark bulunmamıştır.[82]

Polisitemia veralı 10 hastada dar bant UVB tedavisi haftada 3 gün uygulanmış. Ortalama 6 seansta kaşıntı şiddetinde belirgin azalma izlenmiş, 10 hastanın 8'inde tam remisyon görülmüştür (ortalama kümülatif doz 5371.46 mJ/cm^2). İki hastada ise sadece geçici ve kısmi rahatlama olmuştur. Dar bant UVB tedavisinin polisitemia verada özellikle geniş bant UVB'ye göre daha başarılı ve daha az eritematojenik olduğu gözlenmiştir.[83]

Kolestatik karaciğer hastalığında pruritus çok şiddetli olabilmekte ve tedavilere direnç gösterebilmektedir. Farklı tipte kolestatik karaciğer hastalığı olan 13 hastada dar bant UVB tedavisi uygulanmış, hastalar 3 yıl boyunca takip edilmiş. Etkinlik için gereken doz ortalaması 26$\pm$17 seans bulunmuştur. Hastaların 4 tanesinde kaşıntı şiddeti %80 oranında azalma gösterirken 10'unda (%77) kaşıntı şiddeti %60 azalma göstermiştir. Kolestatik serum belirteçleri olan alkalen fosfataz ve serum safra asiti düzeylerinde ise değişiklik olmamıştır. Dört olguda (%30) rekürrens nedeniyle tedavinin yeniden uygulanması gerekmiştir.[84]

Pruritusa neden olan sistemik hastalıklarda dar bant UVB tedavisinin etkinliğiyle ilgili çalışma sonuçları umut verici görünmektedir. Ancak farklı endikasyonları ve hasta sayılarını içeren yeni çalışmalara ihtiyaç bulunmaktadır.

Pigmente Purpurik Dermatoz

Pigmente purpurik dermatozlar kronik, persistan, tekrarlamalar gösterebilen, sıklıkla orta ve ileri yaşta görülen, alt ekstremitelerde peteşi ve kahverengi-turuncu renkte pigmentasyonla seyreden bir grup hastalıktır. Lezyonlar nadiren gövdeye yayılabilmekte ve farklı boyutlarda olabilmektedir. Başlıca 5 gruba ayrılmaktadır. Bunlar progresif pigmente purpurik dermatoz

(Schamberg hastalığı), purpura anularis telenjiektoides (Majocchi hastalığı), liken aureus, Gougerot ve Blum'un pigmente purpurik likenoid dermatozu ve Doucas ve Kapetanakis'in egzema benzeri purpurasıdır. Nadiren granulamatöz varyant da görülebilmektedir.[85]

Hastalığın tedavisi konusunda farklı yayınlar bulunmaktadır. Literatürde yararlı olduğu bildirilen topikal seçenekler arasında topikal kortikosteroidler ve topikal pimekrolimus, sistemik ajanlar olarak pentoksifilin, askorbik asit, griseofulvin, kolşisin, minosiklin, siklosporin ve fototerapi (PUVA, dar bant UVB) bulunmaktadır. Ancak hepsinin etkinliği ve tedavi sonuçları farklılık göstermektedir. Hastalığın kanıta dayalı net bir tedavi seçeneği bildirilmemiştir. Rekürrens sonuçları hakkında da bilgiler yetersizdir.[86]

Literatürde pigmente purpurik dermatozda fototerapi ile ilgili çalışma bulunmamaktadır. Fototerapinin etkinliğiyle ilgili ilk olgu bildirisi 1991'de Wong ve ark. tarafından yapılmıştır.[87]

Pigmente purpurik dermatozda dar bant UVB'nin etkinliğiyle ilgili en kapsamlı olgu serisi 6 olguluk Fathy ve ark'nın serisidir. Bu seride Majocci purpurası olan 1; Schambergi olan 5 olguda dar bant UVB tedavisi uygulanmış, tedaviye haftada 3 gün başlayıp klinik iyileşme olunca 3 hafta/haftada 2 gün; 3 hafta/haftada 1 gün; sonra tedaviyi keserek hastalar 1 yıl boyunca izlenmiştir. Tüm hastalarda 24-28 seans dar bant UVB tedavisiyle tam iyileşme sağlanmıştır. Sadece 2 hastada tedavi kesilince relaps olmuş ve o hastalarda da yeniden tedavi başlanarak 14 seansın sonunda hastalığı kontrol altına almışlardır.[88]

Farklı pigmente purpurik dermatoz çeşitlerinde de fototerapi denenmiştir. Gougerot–Blum hastalığı olan 7 olguluk bir seride 7-20 arası değişen seanslarda PUVA tedavisi uygulanmış (16-49 J/cm^2) ve oldukça iyi yanıt alınmıştır.89 Gougerot Blum hastalığında (pigmente purpurik likenoid dermatit) 30 seans dar bant UVB tedavisiyle (27J/cm^2) oldukça iyi yanıt alınmış ve 8 aylık izlemde yeni lezyon oluşumu görülmemiştir.[90]

Kliniğimizde takip ettiğimiz Doucas and Kapetanakis'in egzematid benzeri purpurası olan 2 olguda dar bant UVB tedavisiyle iyi yanıt aldık ve olguların izleminde rekürrens görmedik. Bu olgulardan ilki 10 yaşında erkek olgu olup 24 seans, haftada 3 gün (20 J/cm^2) dar bant UVB tedavisiyle tama yakın iyileşti ve 7 aylık izleminde rekürrens görülmedi. Diğer olgu 44 yaşında olup haftada 3 gün 30 seans boyunca dar bant UVB tedavisi aldı (27J/cm^2) ve 12 aylık takibinde rekürrens görülmedi.[91]

Yine pediatrik olgularda pigmente purpurik dermatoz tedavisinde fototerapi başarıyla uygulanmıştır.[92,93] Schamberg'in purpurası olan 11 yaşında bir olguda 10 seans haftada 3 gün dar bant UVB (4 J/cm^2) ve 13 yaşındaki bir olguda 20 seans haftada 3 gün (12.2 J/cm^2) dar bant UVB tedavisi uygulanmış ve başarılı sonuç alınmıştır.[94] On yaşında Schamberg'in purpurası tanısıyla izlenen bir pediatrik olguda haftada 3 gün PUVA (21 J/cm^2) tedavisi uygulanmış, 4 hafta sonra lezyonlar tamamen temizlenmiştir. Tedaviden sonra 3 yıllık izlemde rekürrens görülmemiştir.95 Yine farklı bir pigmente purpurik dermatoz tipi olan liken aureusta PUVA tedavisiyle iyi yanıt alınan bir olgu bildirilmiştir.[96] Resim 2a ve 2b'te 67 yaşında Schamberg tanılı bayan bir hastamızda her iki bacakta var olan topikal tedavilere ve pentoksifiline dirençli lezyonların 40 seans dar bant UVB tedavisi sonrası tama yakın gerilediği gözlenmektedir.

Sonuç olarak pigmente purpurik dermatozun farklı tiplerinde erişkin ve pediatrik az sayıda olguda hem dar bant UVB hem de PUVA tedavisi oldukça etkili seçenekler olarak görülmektedir. Olgularda ortalama 12-24 seansta başarı sağlanmakta ve iyileşmenin


Resim 2a


Resim 2b

Resim 2. Schambergli bir kadın hasta a) Tedavi öncesi b) 40 seans dar bant UVB tedavisi sonrası

olguların izleminde devam ettiği gözlenmektedir. Tedaviye dirençli ve jeneralize olgularda fototerapi ümit veren bir seçenek olarak görülmektedir. Bu konuda da geniş olgu serilerini içeren yayınlara ihtiyaç bulunmaktadır.

Perforan Dermatozlarda Fototerapi

Akkiz perforan dermatozlar dermal konnektif dokunun transepidermal eliminasyonuyla karakterize bir grup hastalıktır. Bu grupta elastozis perforans serpijinoza, reaktif perforan kolajenoz, perforan folikülit, akkiz perforan kolajenöz ve Kyrle hastalığı yer almaktadır.[97]

Hastalığın tedavisinde ilk olarak altta yatan hastalık ve semptomların tedavisi yapılmaktadır. Pruritusa yönelik topikal veya intralezyonel kortikosteroid, topikal antipruritik ajanlar (anestezik-lidokain, pramokain, fenol ve mentol) ve oral antihistaminikler kullanılmaktadır. Ayrıca topikal tretinoin ve tazaroten yararlı olabilmektedir. Topikal tedaviden fayda görmeyen hastalarda dar bant UVB tedavisi ilk seçenek olarak kullanılabilmektedir. Dar bant UVB tedavisinden fayda görmeyen hastalarda PUVA, izotretinoin, asitretin, hidroksiklorokin, metranidazol, doksisiklin gibi sistemik tedaviler kullanılabilmektedir.[98]

Perforan dermatozlarda fototerapinin etkinliğiyle ilgili az sayıda yayın bulunmaktadır. Bunlar olgu sunumu veya olgu serisi şeklindedir.

Perforan dermatozun alt tiplerinde dar bant UVB tedavisinin etkinliğiyle ilgili olgu sunumları bulunmaktadır. Yetmiş yedi yaşında akkiz reaktif kollajenozu olan bir hastada dar bant UVB tedavisiyle fayda sağlanmıştır.[98]

Yine ailesel reaktif perforan kolajenozu olan bir çocukta dar bant UVB tedavisi ile hastalığın semptomlarında belirgin gerileme olmuştur.[99]

Ohe ve ark. akkiz perforan dermatozlu 5 hastaya haftada 2-3 gün, 400 mJ/cm^2 başlanarak dar bant UVB tedavisi vermişler. Tüm lezyonlar 10-15 seans sonra tamamen iyileşmiştir. Bu hastalardan iki diyabet hastanın 5-10 aylık takibinde ve hemodiyaliz gören 2 hastanın 7. ve 8. ay takiplerinde rekürrens görülmemiştir. Kronik renal yetmezliği olan 1 hastada ise tedaviden 1 ay sonra relaps görülmüştür.100 Yine 45 yaşında diyabeti ve diyabetik nefropatisi olan bir bayan hastada 3 aydır devam eden kaşıntı nedeniyle dar bant UVB tedavisi başlanmış, 20 seans sonrasında lezyonları tamamen gerilemiş ve 2 yıllık takibinde

relaps olmamış.[101] Ellibeş yaşında kronik renal yetmezliği olan ve akkiz perforan dermatoz tanısı konan bir bayan hastada 12 seans dar bant UVB tedavisi sonrası lezyonlarda %75-80 iyileşme olmuş ve pruritusu kaybolmuştur.[102]

PUVA tedavisiyle ilgili olgu sayısı çok azdır. Yirmi iki yaşında 10 yıldır reaktif perforan kolajenöz tanısıyla izlenen bayan hastada haftada 4 gün PUVA tedavisi verilmiş ve 2 haftada belirgin iyileşme görülmüştür. Hastada toplam 326 J/cm^2 kümülatif doz tamamlanarak tedavi stoplanmış ve 1 yıllık izleminde yeni lezyon gelişimi olmamıştır.[103]

Sonuç olarak perforan dermatozlarda dar bant UVB ile fototerapi iyi bir alternatif olarak görülmektedir. Bu konuda da oldukça sınırlı sayıda yayın bulunup var olan yayınlar olgu sunumları şeklindedir. PUVA tedavisinin etkinliğiyle ilgili kanıtlar yetersizdir. Perforan dermatozlarda hastaların bir kısmına renal hastalık-üremik pruritus da eşlik etmektedir. UVB ile tedavi üremik pruritusda da oldukça faydalı olduğu için hastalarda tedavi ile pruritus ve deri lezyonlarında düzelme görülebilmektedir.[22] Perforan dermatozlarda UVB'nin yararlı olmasında eş zamanlı üremik pruritusun varlığının neden olduğu da savunulmaktadır.[97] Perforan dermatozlarda geniş hasta serilerini içeren çalışmalara ihtiyaç bulunmaktadır.

Ürtiker

Kronik ürtiker sık görülen bir dermatolojik problem olup tedaviye rağmen bazı hastalarda cevap alınamamakta ve maliyeti yüksek tedavilere gereksinim duyulmaktadır. Standart ve kılavuzda önerilen yaklaşıma göre tedaviye yeni kuşak antihistaminiklerle başlanmakta, cevap alınamazsa dozu 4 kata kadar çıkarılmalıdır. Buna da cevap alınamayan hastalarda kısa süreli steroidler tedaviye eklenebilmekte, dirençli olgularda ise dapson, siklosporin veya omalizumab tedavileri kullanılabilmektedir.[104] Ürtiker tedavi kılavuzlarında yer almamasına rağmen yapılan az sayıda çalışma dar bant UVB tedavisiyle ilgili ümit verici görünmektedir.

Kronik ürtiker tedavisiyle ilgili literatürde az sayıda çalışma bulunmaktadır. PUVA veya UVA-1 tedavisiyle ilgili sonuçlar çelişkili olmasına rağmen geniş veya dar bant UVB tedavisiyle ilgili sonuçlar daha umut verici görünmektedir.

Kronik ürtiker tedavisinde antihistaminik tedaviye UVA veya UVB tedavileri 1-3 ay eklenerek tedavi başarısına etkisi araştırılmıştır.[105,106] PUVA tedavisinin etkinliği Kanadalı araştırmacılar tarafından araştırılmış ve etkisiz olarak değerlendirilmiştir.107 Geniş bant UVB tedavisinin etkinliğinin değerlendirildiği bir çalışmada 3 aylık tedavi özellikle fiziksel ürtiker için başarılı bulunmuş, ancak izlemde etkinin devam etmediği gözlenmiştir.[106] Bir çalışmada kronik idiyopatik ürtikeri olan 88 hastada dar bant UVB tedavisi ortalama 22 seans (kümülatif doz: 1.2 J/cm^2) uygulanmış, hastaların %40'ında tam iyileşme gözlenmiş, %45'inde orta derecede iyileşme olmuş; %28'inde ise iyileşme gözlenmemiştir.[108] Hastaların 1 yıllık izleminde %33 hastanın iyilik halinin devam ettiği gözlenmiştir. Engin ve ark. da[81] kronik ürtikerli hastada yaptıkları çalışmada hastaları 2 gruba ayırmışlar. Kırk sekiz hastalık gruba dar bant UVB tedavisi ve antihistaminik tedavi verirken 33 hastalık kontrol grubuna sadece antihistaminik tedavi vermişlerdir. Hastaların ürtiker aktivite skoru ve görsel analog skalasıyla takiplerini yapmışlar. Dar bant UVB tedavisi alan grupta iyileşmenin istatistiksel olarak anlamlı düzeyde iyi olduğu görmüşlerdir.[109] Yine Aydoğan ve ark. klasik tedavilere dirençli 22 kronik ürtiker hastasında 31.4 seans dar bant UVB tedavisiyle (kümülatif doz: 9.46 J/cm^2 (1.1–16.4 J/cm^2)) oldukça iyi yanıt

almışlardır.[110] Dar bant UVB ve PUVA tedavisinin karşılaştırıldığı bir çalışmada ise her iki tedavi de etkili bulunmuş, iki yöntem arasında fark görülmemiştir.[111] Tedaviye dirençli semptomatik dermografizmde de dar bant UVB tedavisi başarılı bulunmuştur.[112]

Sonuç olarak tedaviye dirençli kronik ürtiker olgularında antihistaminik tedaviye ek olarak verilecek kısa süreli (1-3 aylık) dar bant UVB tedavisi dirençli olgularda umut verici olabilir. Ancak bu konuda da geniş olgu serilerini içeren çalışmalara ihtiyaç bulunmaktadır.

Graft Versus Host Hastalığı

Graft versus host hastalığı (GVHH) alojenik hematopoetik kök hücre transplantı yapılan hastaların neredeyse yarısında gelişen ve hastalarda morbidite ve mortaliteye neden olabilen bir hastalıktır. Kutanöz GVHH akut, kronik likenoid ve kronik sklerodermoid olmak üzere 3 alt tipe ayrılmaktadır. İmmünsüpresif tedavi her zaman hastalığın tüm semptomlarını baskılayamamakta ve bu nedenle yeni tedavi arayışları doğmaktadır.[113]

Akut GVHH'da UVA-1, PUVA ve dar bant UVB tedavisinin kullanıldığı az sayıda çalışma mevcuttur. UVA-1 70 hastalık ve 7 hastalık 2 ayrı çalışmada uygulanmış, her iki çalışmada da tam remisyon oranı %70 bulunmuştur. Bu çalışmalarda maksimum 60 J/cm^2 ve haftada 3-5 uygulama yapılmıştır.[114,115]

Akut GVHH'da PUVA tedavisi uygulanan 2 çalışma mevcuttur. Bunlardan birinde 103 hasta, diğerinde ise 20 hastada tedavi uygulanmış, tam remisyon oranı %50 bulunmuş, ek olarak kullanılan tedavilerin dozunda azaltma yapılabilmiştir. Hiçbir hastada banyo PUVA tedavisi uygulanmamıştır. İki hastada melanom dışı deri kanseri gelişmiştir.[116,117]

Akut GVHH'de dar bant UVB tedavisi uygulanan yine iki çalışma bulunmaktadır. Bunlarda haftada 3-5 seans uygulama yapılmış, tam remisyon oranı %57 ve %70 olarak bulunmuştur. Bir hastada bazal hücreli karsinom gelişmiştir.[118,119]

Kronik GVHH ile ilgili daha fazla çalışma bulunmaktadır. UVA-1 tedavisyle ilgili yapılan 3 çalışmada toplam 24 hasta değerlendirilmiş, bunların 7'si likenoid, 17'si sklerodermoid GVHH olup hastalarda remisyon oranı %56-60 oranında bulunmuştur. Likenoid tipte remisyon için gereken doz daha az olup ancak her iki tipte de hastalarda tedaviyi kestikten sonra relaps görülmüştür. Daha önce PUVA tedavisi alıp cevap vermeyen bazı hastalarda UVA-1 tedavisiyle iyi yanıt alınmıştır.[120-122]

Dar bant UVB tedavisi de kronik GVHH'da denenmiştir. Bu konuda iki çalışma ve az sayıda olgu bildirisi mevcuttur. Yapılan iki çalışmada 6 likenoid, 2 sklerodermoid ve 5 overlap olgu değerlendirilmiştir.[123,124] Pediatrik olgularda da dar bant UVB tedavisi kullanılmış ve iyi yanıt alınmıştır. Pediatrik olguların yer aldığı 10 olguluk çalışmada %75 tam remisyon elde edilmiş ve 2 yıllık izlemde bu remisyon oranının devam ettiği görülmüştür.[123]

Sonuç olarak kutanöz GVHH'da hem akut hem de kronik formlarda fototerapi etkili görülmektedir. Bu etkililik UVA-1, PUVA ve dar bant UVB tedavisi için de geçerlidir. Pediatrik olgularda dar bant UVB tedavisi oldukça başarılı görünmektedir. Fototerapi hastalarda steroid gereksinimini azaltmakta ve doz azaltılabilmesini sağlamakta, steroid-sparing ajan olarak etkili olmaktadır. Hematopoetik kök hücre transplantı yapılacak hastalarda tedavi öncesi veya tedavi esnasında verilecek fototerapi belki de GVHH gelişimini engellemede yardımcı

olabilecektir. Bu konuda yeni çalışmalara ihtiyaç bulunmaktadır. Mevcut çalışmaların azlığı, hastalığın şiddetinin ve sistemik tutulumunun, seyrinin, kişiye özgü faktörlerin, mevcut kanserin tekrarlama özelliği gibi çok sayıda faktörün belirleyici olduğu bu hastalıkta tedavi konusunda standardizasyon sağlamak zor görünmektedir.[113]

Diğer Nadir Fototerapi Endikasyonları

Bu bölümde fototerapinin kullanıldığı nadir endikasyonlar ve üzerinde az çalışma yapılmış ancak başarıyla kullanılmış olduğu endikasyonlardan bahsedilmiştir.

Bunların dışında fototerapi dermatolojide çok fazla sayıda hastalıkta denenmiş ve kimisinde başarılı olmuştur. Bunlara örnek olarak keratosis likenoides kronika, liken amiloidoz, seboreik dermatit, liken nitidus, prurigo pigmentoza, histiyositozis X, skleromiksödem ve eozinofilik dermatozlar verilebilir.[22,125] Bu endikasyonlarda yeteri kadar literatür olmaması nedeniyle ayrıntılı olarak bahsedilmemiştir.

Kaynaklar

1. Lebwohl MG. Lichen planus. In: Lebwoll MG, Heymann WR, Berth-Jones J, Coulson, editors. Treatment of Skin Disease, 4th edition, Elsevier Saunders, China, 395-8.
2. Ortonne JP, Thivolet J, Sannwald C. Oral photochemotherapy in the treatment of lichen planus (LP). Clinical results, histological and ultrastructural observations. Br J Dermatol 1978; 99: 77-88.
3. Jansén CT, Lehtinen R, Happonen RP, et al. Mouth PUVA: new treatment for recalcitrant oral lichen planus. Photodermatol 1987; 4: 165-6.
4. Köllner K, Wimmershoff M, Landthaler M, et al. Treatment of oral lichen planus with the 308-nm UVB excimer laser--early preliminary results in eight patients. Lasers Surg Med 2003; 33: 158-60.
5. Schwarz T. Photoimmunosupression. Photodematol Photoimmunol Photomed 2002; 18: 141-5.
6. Wachter T, Averbeck M, Hara H, et al. Induction of CD4+ T cell apoptosis as a consequence of impaired cytoskeletal rearrangement in UVB-irradiated dendritic cells. J Immunol 2003; 171: 776-82.
7. Narwutsch M, Sladeczek M. PUVA therapy of lichen ruber planus--a histological study. Dermatol Monatsschr 1986; 172: 133-44.
8. Ortonne JP, Thivolet J, Sannwald C. Oral photochemotherapy in the treatment of lichen planus (LP). Clinical results, histological and ultrastructural observations. Br J Dermatol 1978; 99: 77-88.
9. Karvonen J, Hannuksela M. Long term results of topical trioxsalen PUVA in lichen planus and nodular prurigo. Acta Derm Venereol Suppl (Stockh) 1985; 120: 53-5.
10. Helander I, Jansén CT, Meurman L. Long-term efficacy of PUVA treatment in lichen planus: comparison of oral and external methoxsalen regimens. Photodermatol 1987; 4: 265-8.
11. Nanda S, Grover C, Reddy BS. PUVA-induced lichen planus. J Dermatol 2003; 30: 151-3.
12. Pavlotsky F, Nathansohn N, Kriger G, et al. Ultraviolet-B treatment for cutaneous lichen planus: our experience with 50 patients. Photodermatol Photoimmunol Photomed 2008; 24: 83-6.
13. Habib F, Stoebner PE, Picot E, et al. Narrow bant UVB phototherapy in the treatment of widespread lichen planus. Ann Dermatol Venereol 2005; 132: 17-20.
14. Gamil H, Nassar A, Saadawi A, et al. Narrow-bant ultraviolet B phototherapy in lichen planus. J Eur Acad Dermatol Venereol 2009; 23: 589-90.
15. Saricaoğlu H, Karadogan SK, Başkan EB, et al. Narrowbant UVB therapy in the treatment of lichen planus. Photodermatol Photoimmunol Photomed 2003; 19: 265-7.
16. Wackernagel A, Legat FJ, Hofer A, et al. Psoralen plus UVA vs. UVB-311 nm for the treatment of lichen planus. Photodermatol Photoimmunol Photomed 2007; 23: 15-9.

17. Iraji F, Faghihi G, Asilian A, et al. Comparison of the narrow bant UVB versus systemic corticosteroids in the treatment of lichen planus: A randomized clinical trial. J Res Med Sci 2011; 16: 1578-82.
18. Kassem R, Yarom N, Scope A, et al. Treatment of erosive oral lichen planus with local ultraviolet B phototherapy. J Am Acad Dermatol 2012; 66: 761-6.
19. Pavlic V, Vujic-Aleksic V. Phototherapy approaches in treatment of oral lichen planus. Photodermatol Photoimmunol Photomed 2014; 30: 15-24.
20. Köllner K, Wimmershoff M, Landthaler M, et al. Treatment of oral lichen planus with the 308-nm UVB excimer laser--early preliminary results in eight patients. Lasers Surg Med 2003; 33: 158-60.
21. Trehan M, Taylor CR. Low-dose excimer 308-nm laser for the treatment of oral lichen planus. Arch Dermatol 2004; 140: 415-20.
22. Schwartz T, Hawk J. Phototherapy and photochemotherapy: Less common indications for use. In: Krutmann J, Hönigsmann H, Elmets CA, editors. Dermatological Phototherapy and photodiagnostic methods, second edition. Springer, Berlin, 2008, 205-27.
23. Fritsch PO, Hönigsmann H, Jaschke E, et al. Augmentation of oral methoxsalen-photochemotherapy with an oral retinoic acid derivative. J Invest Dermatol 1978; 70: 178-82.
24. Macias VC, Marques-Pinto G, Cardoso J. Phototherapy for pityriasis lichenoides: our experience. Cutan Ocul Toxicol 2013; 32: 124-7.
25. Park JM, Jwa SW, Song M, et al. Is narrowbant ultraviolet B monotherapy effective in the treatment of pityriasis lichenoides? Int J Dermatol 2013; 52: 1013-8.
26. Aydogan K, Saricaoglu H, Turan H. Narrowbant UVB (311 nm, TL01) phototherapy for pityriasis lichenoides. Photodermatol Photoimmunol Photomed 2008; 24: 128-33.
27. Ersoy-Evans S, Hapa AA, Boztepe G, et al. Narrowbant ultraviolet-B phototherapy in pityriasis lichenoides chronica. J Dermatolog Treat 2009; 20: 109-13.
28. Farnaghi F, Seirafi H, Ehsani AH, et al. Comparison of the therapeutic effects of narrow bant UVB vs. PUVA in patients with pityriasis lichenoides. J Eur Acad Dermatol Venereol 2011; 25: 913-6.
29. Pinton PC, Capezzera R, Zane C, et al. Medium-dose ultraviolet A1 therapy for pityriasis lichenoides et varioliformis acuta and pityriasis lichenoides chronica. J Am Acad Dermatol 2002; 47: 410-4.
30. Duarte IA, Korkes KL, Amorim VA, et al. An evaluation of the treatment of parapsoriasis with phototherapy. An Bras Dermatol 2013; 88: 306-8.
31. Powell FC, Spiegel GT, Muller SA. Treatment of parapsoriasis and mycosis fungoides: the role of psoralen and long-wave ultraviolet light A (PUVA). Mayo Clin Proc 1984; 59: 538-46.
32. Herzinger T, Degitz K, Plewig G, et al. Treatment of small plaque parapsoriasis with narrow-bant (311 nm) ultraviolet B: a retrospective study. Clin Exp Dermatol 2005; 30: 379-81.
33. Aydogan K, Karadogan SK, Tunali S, et al. Narrowbant UVB phototherapy for small plaque parapsoriasis. J Eur Acad Dermatol Venereol 2006; 20: 573-7.
34. Thomsen K, Wantzin GL. Lymphomatoid papulosis. A follow-up study of 30 patients. J Am Acad Dermatol 1987; 17: 632-6.
35. Lange-Wantzin G, Thomsen K, et al. Lymphomatoid papulosis: a follow-up study. Acta Derm Venereol 1984; 64: 46-51.
36. Kowalzick L, Ott A, Waldmann T, et al. Therapy of lymphomatoid papulosis with balneo-PUVA-photochemotherapy. Hautarzt 2000; 51: 778-80.
37. Tan AW, Giam YC. Lymphomatoid papulosis associated with recurrent cutaneous T-cell lymphoma. Ann Acad Med Singapore 2004; 33: 110-2.
38. de Souza A, Camilleri MJ, Wada DA, et al. Clinical, histopathologic, and immunophenotypic features of lymphomatoid papulosis with CD8 predominance in 14 pediatric patients. J Am Acad Dermatol 2009; 61: 993-1000.

39. Calzavara-Pinton P, Venturini M, Sala R. Medium-dose UVA1 therapy of lymphomatoid papulosis. J Am Acad Dermatol 2005; 52: 530-2.
40. Kempf W, Pfaltz K, Vermeer MH, et al. EORTC, ISCL, and USCLC consensus recommendations for the treatment of primary cutaneous CD30-positive lymphoproliferative disorders: lymphomatoid papulosis and primary cutaneous anaplastic large-cell lymphoma. Blood 2011; 118: 4024-35.
41. Wolf P, Cerroni L, Smolle J, et al. PUVA-induced lymphomatoid papulosis in a patient with mycosis fungoides. J Am Acad Dermatol 1991; 25: 422-6.
42. Willemze R, Beljaards RC. Spectrum of primary cutaneous CD30 (Ki-1)-positive lymphoproliferative disorders. A proposal for classification and guidelines for management and treatment. J Am Acad Dermatol 1993; 28: 973-80.
43. Muncaster AE. Pityriasis rosea. In: Lebwoll MG, Heymann WR, Berth-Jones J, Coulson I, editors. Treatment of Skin Diseases, 4th edition, Elsevier Saunders, China, 583-583.
44. Arndt KA, Paul BS, Stern RS, Parrish JA. Treatment of pityriasis rosea with UV radiation. Arch Dermatol 1983; 119: 381-2.
45. Leenutaphong V, Jiamton S. UVB phototherapy for pityriasis rosea: a bilateral comparison study. J Am Acad Dermatol 1995; 33: 996-9.
46. Lakshmi C, Srinivas CR. Granuloma annulare - remission with PUVASOL. Indian J Dermatol 2010; 55: 97-8.
47. Recica HF, Ilchyshyn A. Granuloma annulare. In: Lebwoll MG, Heymann WR, Berth-Jones J, Coulson I, editors. Treatment of Skin Diseases, 4th edition, Elsevier Saunders, China, 280-283.
48. Gupta D, Hess B. Granuloma annulare. Scientific World Journal 2010; 10: 384-6.
49. Kerker BJ, Huang CP, Morison WL. Photo-chemotherapy of generalized granuloma annulare. Arch Dermatol 1990; 126: 356-61.
50. Hindson TC, Spiro JG, Cochrane H. PUVA therapy of diffuse granuloma annulare. Clin Exp Dermatol 1988; 13: 26-7.
51. Grundmann-Kollmann M, Ochsendorf FR, Zollner TM, et al. Cream psoralen plus ultraviolet A therapy for granuloma annulare. Br J Dermatol 2001; 144: 996-9.
52. Browne F, Turner D, Goulden V. Psoralen and ultraviolet A in the treatment of granuloma annulare. Photodermatol Photoimmunol Photomed 2011; 27: 81-4.
53. Buense R, Duarte IA, Bouer M. Localized scleroderma: assessment of the therapeutic response to phototherapy. An Bras Dermatol 2012; 87: 63-9.
54. Breuckmann F, Stuecker M, Altmeyer P, et al. Modulation of endothelial dysfunction and apoptosis: UVA1-mediated skin improvement in systemic sclerosis. Arch Dermatol Res 2004; 296: 235-9.
55. Camacho NR, Sanchez JE, Martin RF, et al. Medium-dose UVA1 phototherapy in localized scleroderma and its effect in CD34-positive dendritic cells. J Am Acad Dermatol 2001; 45: 697-9.
56. Kerscher M, Volkenandt M, Gruss C, et al. Low-dose UVA phototherapy for treatment of localized scleroderma. J Am Acad Dermatol 1998; 38: 21-6.
57. Stege H, Berneburg M, Humke S, et al. High-dose UVA1 radiation therapy for localized scleroderma. J Am Acad Dermatol 1997; 36: 938-44.
58. de Rie MA, Enomoto DN, de Vries HJ, et al. Evaluation of medium-dose UVA1 phototherapy in localized scleroderma with the cutometer and fast Fourier transform method. Dermatology 2003; 207: 298-301.
59. Kreuter A, Hyun J, Stücker M, et al. A randomized controlled study of low-dose UVA1, medium-dose UVA1, and narrowbant UVB phototherapy in the treatment of localized scleroderma. J Am Acad Dermatol 2006; 54: 440-7.
60. Su O, Onsun N, Onay HK, et al. Effectiveness of medium-dose ultraviolet A1 phototherapy in localized scleroderma. Int J Dermatol 2011; 50: 1006-13.

61. Vasquez R, Jabbar A, Khan F, et al. Recurrence of morphea after successful ultraviolet A1 phototherapy: A cohort study. J Am Acad Dermatol 2014; 70: 481-8.
62. Kerscher M, Volkenandt M, Meurer M, et al. Treatment of localised scleroderma with PUVA bath photochemotherapy. Lancet 1994; 343: 1233.
63. Kerscher M, Meurer M, Sander C, et al. PUVA bath photochemotherapy for localized scleroderma. Evaluation of 17 consecutive patients. Arch Dermatol 1996; 132: 1280-2.
64. Zandi S, Kalia S, Lui H. UVA1 phototherapy: a concise and practical review. Skin Therapy Lett 2012; 17: 1-4.
65. Yildirim M, Baysal V, Aridogan BC, et al. Pansclerotic morphea treated with UVA: a case report. J Dermatol 2003; 30: 625-7.
66. Morita A, Kobayashi K, Isomura I, et al. Ultraviolet A1 (340-400 nm) phototherapy for scleroderma in systemic sclerosis. J Am Acad Dermatol 2000; 43: 670-4.
67. Fisher GJ, Kang S. Phototherapy for scleroderma: biologic rationale, results, and promise. Curr Opin Rheumatol 2002; 14: 723-6.
68. Lee Y, Wood P, Soyer HP. Indolent systemic mastocytosis: a case and review of the current available treatment options. Dermatol Online J 2013; 19: 18562.
69. Soter NA. Mastocytoses. In: Lebwoll MG, Heymann WR, Berth-Jones J, Coulson I, editors. Treatment of Skin Diseases, 4th edition, Elsevier Saunders, China, 443-6.
70. Christophers E, Hönigsmann H, Wolff K, et al. PUVA-treatment of urticaria pigmentosa. Br J Dermatol 1978; 98: 701-2.
71. Brazzelli V, Grasso V, Manna G, et al. Indolent systemic mastocytosis treated with narrow-bant UVB phototherapy: study of five cases. J Eur Acad Dermatol Venereol 2012; 26: 465-9.
72. Sotiriou E, Apalla Z, Ioannides D. Telangiectasia macularis eruptive perstans successfully treated with PUVA therapy. Photodermatol Photoimmunol Photomed 2010; 26: 46-7.
73. Godt O, Proksch E, Streit V, et al. Short- and long-term effectiveness of oral and bath PUVA therapy in urticaria pigmentosa and systemic mastocytosis. Dermatology 1997; 195: 35-9.
74. Czarnetzki BM, Rosenbach T, Kolde G, et al. Phototherapy of urticaria pigmentosa: clinical response and changes of cutaneous reactivity, histamine and chemotactic leukotrienes. Arch Dermatol Res 1985; 277: 105-13.
75. Vella Briffa D, Eady RA, James MP, et al. Photochemotherapy (PUVA) in the treatment of urticaria pigmentosa. Br J Dermatol 1983; 109: 67-75.
76. Granerus G, Roupe G, Swanbeck G. Decreased urinary histamine metabolite after successful PUVA treatment of urticaria pigmentosa. J Invest Dermatol 1981; 76: 1-3.
77. Smith ML, Orton PW, Chu H, Weston WL. Photochemotherapy of dominant, diffuse, cutaneous mastocytosis. Pediatr Dermatol 1990; 7: 251-5.
78. Väätäinen N, Hannuksela M, Karvonen J. Trioxsalen baths plus UV-A in the treatment of lichen planus and urticaria pigmentosa. Clin Exp Dermatol 1981; 6: 133-8.
79. Stege H, Schöpf E, Ruzicka T, et al. High-dose UVA1 for urticaria pigmentosa. Lancet 1996; 347: 64.
80. Gobello T, Mazzanti C, Sordi D, et al. Medium- versus high-dose ultraviolet A1 therapy for urticaria pigmentosa: a pilot study. J Am Acad Dermatol 2003; 49: 679-84.
81. Wang TJ, Lan LC, Lu CS, et al. Efficacy of narrowbant ultraviolet phototherapy on renal pruritus. J Clin Nurs 2014; 23: 1593-602.
82. Ko MJ, Yang JY, Wu HY, et al. Narrowbant ultraviolet B phototherapy for patients with refractory uraemic pruritus: a randomized controlled trial. Br J Dermatol 2011; 165: 633-9.
83. Baldo A, Sammarco E, Plaitano R, et al. Narrowbant (TL-01) ultraviolet B phototherapy for pruritus in polycythaemia vera. Br J Dermatol 2002; 147: 979-81.

84. Decock S, Roelandts R, Steenbergen WV, et al. Cholestasis-induced pruritus treated with ultraviolet B phototherapy: an observational case series study. J Hepatol 2012; 57: 637-41.
85. Sardana K, Sarkar R, Sehgal VN. Pigmented purpuric dermatoses: an overview. Int J Dermatol 2004; 43: 482-8.
86. Sunderkötter C, Luger TA. Capillaritis (pigmented purpuric dermatoses). In: Lebwoll MG, Heymann WR, Berth-Jones J Coulson, editors. Treatment of skin disease, 4th edition. Elsevier, Saunders, 122-4.
87. Wong WK, Ratnam KV. A report of two cases of pigmented purpuric dermatoses treated with PUVA therapy. Acta Derm Venereol 1991; 71: 68-70.
88. Fathy H, Abdelgaber S. Treatment of pigmented purpuric dermatoses with narrow-band UVB: a report of six cases. J Eur Acad Dermatol Venereol 2011; 25: 603-6.
89. Krizsa J, Hunyadi J, Dobozy A. PUVA treatment of pigmented purpuric lichenoid dermatitis (Gougerot-Blum). J Am Acad Dermatol 1992; 27: 778-80.
90. Kocaturk E, Kavala M, Zindanci I, et al. Narrowbant UVB treatment of pigmented purpuric lichenoid dermatitis (Gougerot-Blum). Photodermatol Photoimmunol Photomed 2009; 25: 55-6.
91. Karadag AS, Bilgili SG, Onder S, et al. Two cases of eczematid-like purpura of doucas and kapetanakis responsive to narrow bant ultraviolet B treatment. Photodermatol Photoimmunol Photomed 2013; 29: 97-9.
92. Verma P. Generalized pigmented purpuric dermatosis in a boy treated with narrow-bant-ultraviolet B therapy. Pediatr Dermatol 2013; 30: 291-2.
93. Zvulunov A, Avinoach I, Hatskelzon L, et al. Pigmented purpuric dermatosis (Schamberg's purpura) in an infant. Dermatol Online J 1999; 5: 2.
94. Can B, Turkoglu Z, Kavala M, et al. Successful treatment of generalized childhood schamberg's disease with narrowbant ultraviolet B therapy. Photodermatol Photoimmunol Photomed 2011; 27: 216-8.
95. Milea M, Dimov HA, Cribier B. Generalized Schamberg's disease treated with PUVA in a child. Ann Dermatol Venereol 2007; 134: 378-80.
96. Ling TC, Goulden V, Goodfield MJ. PUVA therapy in lichen aureus. J Am Acad Dermatol 2001; 45: 145-6.
97. Markoff S, Lebwoll MG. Perforating dermatoses. In: Lebwoll MG, Heymann WR, Berth-Jones J, Coulson I, editors. Treatment of Skin Diseases, 4th edition Elsevier Saunders, China, 556-8.
98. Vion B, Frenk E. Acquired reactive collagen disease in the adult: successful treatment with UV-B light. Hautarzt 1989; 40: 448-50.
99. Sehgal VN, Verma P, Bhattacharya SN, et al. Familial reactive perforating collagenosis in a child: response to narrow-bant UVB. Pediatr Dermatol 2013; 30: 762-4.
100. Ohe S, Danno K, Sasaki H, et al. Treatment of acquired perforating dermatosis with narrowbant ultraviolet B. J Am Acad Dermatol 2004; 50: 892-4.
101. Mii S, Yotsu R, Hayashi R, et al. Acquired reactive perforating collagenosis successfully treated with narrow-band ultraviolet B. Acta Derm Venereol 2009; 89: 530-1.
102. Bayramgürler D, Apaydin R, Cetiner D, et al. Narrow-band ultraviolet B phototherapy for acquired perforating dermatosis. Australas J Dermatol 2003; 44: 76-8.
103. Serrano G, Aliaga A, Lorente M. Reactive perforating collagenosis responsive to PUVA. Int J Dermatol 1988; 27: 118-9.
104. Zuberbier T, Aberer W, Asero R, et al. The EAACI/GA(2) LEN/EDF/WAO Guideline for the definition, classification, diagnosis, and management of urticaria: the 2013 revision and update. Allergy 2014; 69: 868-87.
105. Olafsson JH, Larkö O, Roupe G, et al. Treatment of chronic urticaria with PUVA or UVA plus placebo: a double-blind study. Arch Dermatol Res 1986; 278: 228-31.
106. Hannuksela M, Kokkonen EL. Ultraviolet light therapy in chronic urticaria. Acta Derm Venereol 1985; 65: 449-50.

107. Sharma JK, Miller R, Murray S. Chronic urticaria: a Canadian perspective on patterns and practical management strategies. J Cutan Med Surg 2000; 4: 89-93.
108. Berroeta L, Clark C, Ibbotson SH, et al. Narrow-band (TL-01) ultraviolet B phototherapy for chronic urticaria. Clin Exp Dermatol 2004; 29: 91-9.
109. Engin B, Ozdemir M, Balevi A, et al. Treatment of chronic urticaria with narrowbant ultraviolet B phototherapy: a randomized controlled trial. Acta Derm Venereol 2008; 88: 247-51.
110. Aydogan K, Karadogan SK, Tunali S, et al. Narrowbant ultraviolet B (311 nm, TL01) phototherapy in chronic ordinary urticaria. Int J Dermatol 2012; 51: 98-103.
111. Khafagy NH, Salem SA, Ghaly EG. Comparative study of systemic psoralen and ultraviolet A and narrowband ultraviolet B in treatment of chronic urticaria. Photodermatol Photoimmunol Photomed 2013; 29: 12-7.
112. Borzova E, Rutherford A, Konstantinou GN, et al. Narrowband ultraviolet B phototherapy is beneficial in antihistamine-resistant symptomatic dermographism: a pilot study. J Am Acad Dermatol 2008; 59: 752-7.
113. Garbutcheon-Singh KB, Fernández-Peñas P. Phototherapy for the treatment of cutaneous graft versus host disease. Australas J Dermatol 2015; 56: 93-9.
114. Schlaak M, Schwind S, Wetzig T, et al. UVA (UVA-1) therapy for the treatment of acute GVHD of the skin. Bone Marrow Transplant 2010; 45: 1741-8.
115. Wetzig T, Sticherling M, Simon JC, et al. Medium dose long- wavelength ultraviolet A (UVA1) phototherapy for the treatment of acute and chronic graft-versus-host disease of the skin. Bone Marrow Transplant 2005; 35: 515-9.
116. Furlong T, Leisenring W, Storb R, et al. Psoralen and ultraviolet A irradiation (PUVA) as therapy for steroid-resistant cutaneous acute graft-versus-host disease. Biol Blood Marrow Transplant 2002; 8: 206-12.
117. Wiesmann A, Weller A, Lischka G, et al. Treatment of acute graft-versus-host disease with PUVA (psoralen and ultraviolet irradiation): results of a pilot study. Bone Marrow Transplant 1999; 23: 151-5.
118. Grundmann-Kollmann M, Martin H, Ludwig R, et al. Narrowband UV-B phototherapy in the treatment of cutaneous graft versus host disease. Transplantation 2002; 74: 1631-54.
119. Feldstein JV, Bolaños-Meade J, Anders VL, et al Narrowband ultraviolet B phototherapy for the treatment of steroid- refractory and steroid dependent acute graft-versus-host disease of the skin. J Am Acad Dermatol 2011; 65: 733-8.
120. Calzavara-Pinton P, Porta F, Izzi T, et al. Prospects for ultravio let A1 phototherapy as a treatment for chronic cutaneous graft-versus-host disease. Haematologica 2003; 88: 1169-75.
121. Wetzig T, Sticherling M, Simon JC, et al. Medium dose long- wavelength ultraviolet A (UVA1) phototherapy for the treatment of acute and chronic graft-versus-host disease of the skin. Bone Marrow Transplant 2005; 35: 515-9.
122. Stander H, Schiller M, Schwarz T. UVA1 therapy for sclerodermic graft-versus-host disease of the skin. J Am Acad Dermatol 2002; 46: 799-800.
123. Brazzelli V, Grasso V, Muzio F, et al. Narrowband ultraviolet B phototherapy in the treatment of cutaneous graft-versus-host disease in oncohaematological paediatric patients. Br J Dermatol 2010; 162: 404-9.
124. Enk CD, Elad S, Vexler A, et al. Chronic graft-versus-host disease treated with UVB phototherapy. Bone Marrow Transplant 1998; 22: 1179-83.
125. Bilgili SG, Karadag AS, Calka O, et al. A case of generalized lichen nitidus successfully treated with narrow-bant ultraviolet B treatment. Photodermatol Photoimmunol Photomed 2013; 29: 215-7.

Gebelerde, Çocuklarda ve HİV Pozitif Hastalarda Fototerapinin İlkeleri

Ayşe Serap Karadağ, Tuğba Kevser Uzunçakmak

İstanbul Medeniyet Üniversitesi, İstanbul, Türkiye



Can Alıcı Noktalar

- Gebelik döneminde fototerapi planlanan hastalarda en güvenilir yöntem dar bant UVB'dir.
- Psoralenlerin Amerikan Gıda ve İlaç Dairesi kategorisi C olup mutajenik ve teratojenik yan etki potansiyeli nedeniyle gebelerde kullanılmamalıdır.
- Gebelikte dar bant UVB tedavisi uygulanacak hastalarda folik asit eksikliği, hipertermi ve melazma gelişimi açısından dikkatli olunmalıdır.
- Çocukluk döneminde fototerapi planlanan hastalarda en güvenilir tedavi yöntemi dar bant UVB'dir.
- Dar bant UVB tedavisi birçok endikasyonda yerel tedavilerin ardından ikinci basamak tedavi seçeneği olarak kullanılabilmektedir.
- PUVA 12 yaş altı çocuklarda kontrendikedir.
- HİV pozitif olup fototerapi planlanan hastalarda en güvenilir tedavi yöntemi dar bant UVB'dir.
- Bu hastalarda TH1/TH2 dengesinin ve sitokin dengelerinin değişmesi birçok inflamatuvar deri hastalığının seyrini değiştirebilmektedir.
- Bu hastalarda terapötik dozlarda uygulanan fototerapi viral replikasyonu etkilemeksizin tedavi edici olabilmektedir.

Giriş

Fototerapi özellikle son 50 yıldır dermatolojide erişkin ve çocuk hastalarda proliferatif, inflamatuvar ve otoimmün karakterde birçok deri hastalığında temel tedavi yöntemlerinden biri haline gelmiştir.[1]

Ultraviyole'nin (UV) dermatolojik endikasyonlarda etkinliğinin gösterilmesinden sonra tedavi spektrumu bir taraftan genişlerken bir taraftan akut dönemde ve uzun dönemde yan etkileri tartışılmaya başlanmıştır. Bu amaçla eritem, immünmodülasyon,

fotoyaşlanma ve fotokarsinogenez gibi etkilerini sınırlamak amacıyla dar bant UVB (311-313 nm) ve UVA1 (340-400 nm) gibi daha selektif dalga boylarının kullanımı öncelik kazanmıştır. Bu dalga boyları yan etki profilinin güvenirliği nedeniyle, sağlıklı erişkinlere göre kısmen farklı fizyoloji ve immüniteye sahip çocuk hastalar, gebeler ve HİV (Human immun deficiency virüs; insan immün yetmezlik virüsü) pozitif hastalar gibi birçok tedavi yöntemi açısından sınırlamaların olduğu hasta gruplarında öne çıkmaktadır.

Gebelerde Foto(Kemo)Terapi

Gebelik dönemi, immünolojik, metabolik, endokrinolojik ve vasküler birçok fizyolojik veya patolojik değişikliğin yaşandığı özel bir dönemdir. Anne sağlığının yanı sıra fetüsün sağlıklı büyümesi ve gelişimi açısından son derece dikkatli olunması gerekmektedir. Bu nedenle teratojenik veya mutajenik etkileri olan bazı tedavi yöntemleri gebe hastalarda veya tedavi sırasında gebe kalma riski olan hastalarda kontrendike kabul edilmekte ve bu hasta grubunda tedavi seçenekleri konusunda çok dikkatli davranmak gerekmektedir.

Fototerapi günümüzde gebelik döneminde yaygın tutulumla seyreden ve/veya yerel tedavilere dirençli psoriasis, atopik dermatit, mikozis fungoides, parapsoriasis ve inatçı pruritus gibi birçok endikasyonda kullanılabilen temel tedavi yöntemlerinden biridir.

PUVA tedavisi psoralenlerin teratojenik ve mutajenik yan etkileri nedeniyle gebelikte kontrendike kabul edilmektedir ve gebelik kategorisi C'dir. Psoralenlerin fetal ölüm oranı artışı, gelişme geriliği, serebral ventriküllerde genişleme ve iskelet anomalileri gibi mutajenik ve teratojenik yan etkileri hayvan deneylerinde gösterilmiştir.[2] Bu çalışmalarda psoralenlerin gebelikte her üç trimesterde de plasental bariyeri geçerek embriyoya geçtiği gözlenmiştir.[2-5] Deride UVA'ya duyarlılığı arttıran psoralenler, UVA yokluğunda DNA'ya kovalen olmayan bağlarla zayıf bağlanmakta, UVA ile birlikte kullanıldığında hücre bölünmesi ve DNA sentezini inhibe etmekte ve hücre hasarına neden olabilmektedir.[3] Ancak in vitro ortamda gösterilen bu etki insan embriyosu üzerinde gösterilememiştir. Gunnarskog ve ark.'nın yaptıkları retrospektif taramada gebelik öncesi, gebelik esnası ve gebelik sonrasında sistemik PUVA tedavisi alan 1205 yenidoğan değerlendirilmiş, annesi gebeliği sırasında PUVA tedavisi alan bebeklerin hiçbirinde konjenital anomali veya yenidoğan ölümü görülmemiştir.[6] Gebeliği sırasında PUVA tedavisi alan hastalarda en belirgin fetal etkinin düşük doğum ağırlıklı bebek olduğu gözlenmiş, ancak bu etkinin primer hastalıkla da ilgili olabileceği bildirilmiştir.[6] Garbis ve ark.'nın yaptıkları taramada ise konsepsiyon sırasında veya gebelik sırasında PUVA tedavisi alan 41 gebe değerlendirilmiş ve konjenital anomali veya düşük doğum ağırlıklı bebeğe rastlanmamıştır.[7] Stern ve ark.'nın yaptıkları çalışmada ise PUVA tedavisi alan 892 erkek, 488 kadın hasta 12 yıl boyunca takip edilmiş. Bu gruptaki kadın hastaların %19'u gebelik sırasında PUVA tedavisi almakta iken erkek hastaların %34'ü konsepsiyona yakın tedavi almıştır. Görülen fetal anomaliler genel popülasyonla karşılaştırıldığında istatiksel olarak belirgin farklılık göstermediği izlenmiş ve bu çalışmada psoralenlerin mutajenik etki potansiyellerinin var olduğu, ancak güçlü bir

teratojen olmadığı kanaatine varılmıştır.[8] Ancak bu çalışmalarda bebeklerin uzun dönem takipleri yapılmamıştır. Genel olarak PUVA'nın uzun dönemde karsinogenez, akut miyeloid lösemi ve katarakt oluşumu gibi etkileri de göz önüne alındığında gebelikte kullanımı önerilmemektedir.

Günümüzde gebelik döneminde fototerapi en sık psoriasis vulgariste kullanılmaktadır. Toplumun yaklaşık %2-3'ünü etkileyen psoriasis vulgariste hastaların yaklaşık %44'ünün üreme çağındaki kadın hastaların oluşturduğu tahmin edilmektedir.[9] Gebelikte hücresel immünitede gözlenen baskılanmanın etkisiyle psoriasisli kadın hastaların %55'inde iyileşme gözlenirken %16-21'inde herhangi bir değişiklik olmadığı, %24'ünde ise hastalığın şiddetinin arttığı gözlenmiştir.[10] Hafif tutulumlu olgularda yerel tedavi ilk basamak tedaviyi oluştururken yerel tedavilere dirençli hastalarda ikinci basamak tedavi modeli dar bant UVB'dir. Jeneralize plak tip veya jeneralize püstüler tutulumla (impetigo herpetiformis) seyreden orta-şiddette psoriasisli gebelerde veya çocuk sahip olmak isteyen kadın hastalarda ise Amerikan Gıda ve İlaç Dairesi kategorisi olmamakla birlikte dar bant UVB tedavisi birinci basamak tedavi yöntemi olarak kabul edilmektedir.[9-12] Lokalize tutulumu olan psoriasisli gebe hastalarda lokal UVA veya banyo PUVA tedavisi yerel tedavilerle kombine şekilde veya monoterapi şeklinde kullanılabilir.[13] Topikal psoralenlerin çok geniş alana uygulanmadıkça sistemik emilmedikleri kabul edilmektedir.[14] UVB'nin deride derine penetre olamadığı, aslında her gebenin gün içinde güneş ışığındaki UVB'ye maruz kaldığı göz önüne alınarak gebelik dönemi UVB kullanımının güvenli olduğu düşünülmektedir.[15]

Gebe hastalarda psoriasise ait lezyonların yaygınlığına ve tipine göre fototerapi seanslarına normalden biraz daha düşük enerji ile başlanabilir, doz artışları da yüksek ısı gibi yan etkilerden korunma amacıyla standart doz artışının altında tutulabilir.[16,17] Ancak gebe hastalarda standart protokol uygulama ile de herhangi bir yan etki bildirilmemiştir. Tercih hastanın klinik bulgularına göre yapılabilir.

Literatürde dar bant UVB alan hastalarda herhangi bir konjenital anomali, prematüre doğum veya yenidoğan ölümü bildirilmemiştir. El-Saie ve ark.'nın yakın zamanda yaptıkları çalışmada 30 psoriasisli hastanın 22'sinde ortalama 36 seans dar bant UVB tedavisi sonrası hastalarda istatiksel olarak anlamlı folik asit eksikliği gözlenmiş ve bu nedenle gebe hastalarda fototerapi planlanırken nöral tüp defekti açısından özellikle gebeliğin ilk 28 gününde ve ilk trimesterde fototerapiye girecek hastalarda folik asit replasmanı önerilmiştir.[18] Ancak bu çalışmadan daha önce Rose ve ark.'nın yaptığı çalışmada 18 seans dar bant UVB tedavisiyle folik asit düzeylerinde değişiklik olmadığı gözlenmiştir.[19] Yine Cicarma ve ark.'nın yaptığı çalışmada da düşük doz UVB tedavisi sonrası folik asit düzeylerinde değişiklik olmadığı gösterilmiştir.[20]

Gebe hastalarda dikkat edilmesi gereken diğer bir nokta da UV tedavisinin melazma gelişimini uyarabilmesidir, hastalar bu konuda bilgilendirilmelidir.[21,22]

Gebeliğe özgü dermatozlarda da fototerapi kullanılmaktadır. Gebeliğe özgü deri hastalıkları sınıflamasında daha önce atopik dermatit, gebelik ekzeması ve gebelik prurigosu şeklinde yapılan ayırım yerine güncel haliyle gebeliğin atopik erüpsiyonu başlığı kullanılmaya başlanmıştır.[23] Atopik dermatitli gebelerde yerel nemlendiriciler ve

steroidler tedavinin birinci basamağını oluştururken yaygın ve şiddetli atopik dermatiti olan ve yerel tedavilerle yeterli yanıt alınamayan gebe hastalarda geniş bant veya dar bant UVB tedavisi yüksek etkinlik ve güvenilirlikle kullanılabilecek bir tedavi yöntemidir.[23] Gebelik döneminde fetüsün rejeksiyonunu önlenmesi amacıyla anne vücudunda hücresel immünitede ve özellikle Th1 yolağında anlamlı baskılanma görülürken Th2 humoral immünite yolağında aktivasyon olmaktadır. Bu yolağın aktivasyonu ile Th2 bağımlı bir hastalık olan atopik dermatitte Th1/Th2 sitokin dengesinin bozulması, gebelerde sıklıkla atopik dermatitin kötüleşmesine neden olmaktadır. UVB atopik dermatitli deride keratinositlerden sitokin salınımının azaltılması, antijen sunan hücrelerin fonksiyonlarının inhibisyonu, mikrobiyal kolonizasyonun ve antimikrobiyal peptidlerin ekspresyonununda azalma ve D vitamini sentezinin arttırılması gibi birçok farklı yolaktan etki göstermektedir.[24-26]

Gebelikte fototerapinin diğer bir endikasyonu parapsoriasis ve mikozis fungoidestir. Bu iki hastalık da gebelik döneminde nadir görülmektedir, bununla birlikte gebelik öncesi veya gebelik sırasında yeni tanı alan hastalarda hastalığın gebeliğe etkisinin olup olmayacağı ve tedavi seçenekleri ile ilgili sınırlı veri bulunmaktadır. Literatürde yayınlanmış olgu sunumlarında gebelikte hücresel immünitenin baskılanmasının primer hastalığın seyrine olumlu etkisinin olduğu ve genel olarak bu iki hastalığın da gebeliğin seyrine olumsuz bir etkisinin olmadığı gözlenmiştir. Amitay-Layish ve ark.'nın yaptıkları çalışmada 7 mikozis fungoidesli ve 2 parapsoriasisli toplam 9 gebe hastanın 12 gebeliği değerlendirilmiştir.[27] Çoğu klinik olarak evre 1A ve 1B olan bu hastaların 2'si gebelik öncesi ve konsepsiyon sırasında dar bant UVB tedavisi alırken 2'si gebelik öncesi ve konsepsiyon sırasında PUVA fototerapisi almışlar. Hastalardan birinde tam remisyon ve spontan gebelik kaybı izlenmiş, öncesinde fototerapi alan üç hastanın tedavisine gebelik süresince ara verilmiş ve bebeklerde herhangi bir anomali izlenmemiştir. Sistemik tedaviye ara verilen hastalara yerel steroidler ve güneşlenme önerilmiştir.[27] Lokalize tutulum olan hastalarda lokal ve banyo PUVA'nın güvenle kullanılabileceği bildirilmektedir.[28] Literatürde gebelik ve mikozis fungoides birlikteliğinin bildirildiği diğer olgu sunumlarında da hastalara sistemik PUVA uygulanmış ve hastaların bebeklerinde herhangi bir konjenital anomali bildirilmemiştir.[29]

Dar bant UVB ile fototerapi gebelik döneminde bu endikasyonlara ek olarak yerel tedavilere dirençli gebeliğin kaşıntılı folikülitlerinde, PLEVA, pitriazis likenoides kronika, morfea, graft versus host hastalığı, edinsel reaktif perforan kolajenoz, liken planus ve dirençli akne lezyonları gibi endikasyonlarda da uygulanabilmektedir.[30-38] Zeihner ve ark. 5 aylık gebe bir hastada 2 aylık dar bant UVB tedavisi ile inflamatuvar papül ve püstüllerin tamamının gerilediğini, bu etkinin UV'nin Th2 lenfositlerden salgılanan sitokinleri arttırarak hastalarda akneiform lezyonlara neden olan IL-1 yolağını baskıladığını, bunun yanı sıra UV'nin P. acnes kolonizasyonunu azaltarak ve antimikrobiyal aktivite göstererek sağladığını bildirmiştir.38 Gebelik döneminde çok nadir görülen graft versus hastalığının akut ve kronik formlarında da dar bant UVB denenebilmektedir.[36,39]

Sonuç olarak fototerapi gebelik döneminde ışığa duyarlı birçok deri hastalığında başarıyla kullanılan bir tedavi yöntemidir ve gebelikte kullanımı ve uzun dönem güvenilirliği ile ilgili sınırlı veri bulunmaktadır. Buna rağmen olgu bazlı literatür incelendiğinde etkili ve güvenli tedavi seçenekleri arasında yer aldığı görülmektedir. Gebelerde fototerapi planlanan gebelerde ilk seçenek dar bant UVB olmalıdır. Dar bant UVB tedavisi alan hastalarda da özellikle aşırı ısıdan korunma ve melazma açısından hastaların bilgilendirmesi önemlidir.

Kaynaklar

1. Hönigsmann H. History of phototherapy in dermatology. Photochem Photobiol Sci 2013; 12: 16-21.
2. Kurizky PS, Ferreira Cde C, Nogueira LS, et al. Treatment of psoriasis and psoriatic arthritis during pregnancy and breastfeeding. An Bras Dermatol 2015; 90: 367-75.
3. Song DR, Song Y, Wang F, et al. Study on ingredients in decoction of Psoralea corylifolia L. through placental barrier of rats in pregnancy. China Journal of Traditional Chinese Medicine and Pharmacy 2011; 04: 815-7.
4. Lam J, Polifka JE, Dohil MA. Safety of dermatologic drugs used in pregnant patients with psoriasis and other inflammatory skin diseases. J Am Acad Dermatol 2008; 59: 295-315.
5. Navarro HA, Price CJ, Marr MC, Myers CB, Heindel JJ, Schwetz BA. Developmental toxicity evaluation of 8-methoxysporalen (CAS No. 298-81-7) administered by gavage to Sprague\trade name[] Dawley (CD rats on gestational days 6 through 15. Springfield, Va: NTIS (National Technical Information Service) Report/PB92-219666, 1992.
6. Gunnarskog JG, Källén AJ, Lindelöf BG, et al. Psoralen photochemotherapy (PUVA) and pregnancy. Arch Dermatol 1993; 129: 320-3.
7. Garbis H, Elefant E, Bertolotti E, et al. Pregnancy outcome after periconceptional and firsttrimester exposure to methoxsalen photochemotherapy. Arch Dermatol 1995; 131: 492-3.
8. Stern RS, Lange R. Outcomes of pregnancies among women and partners of men with a history of exposure to methoxsalen photochemotherapy (PUVA) for the treatment of psoriasis. Arch Dermatol 1991; 127: 347-50.
9. Tyler KH, Zirwas MJ. Pregnancy and dermatological therapy. J Am Acad Dermatol 2013; 68: 663-71.
10. Hoffman MB, Farhangian M, Feldman SR. Psoriasis during pregnancy: characteristics and important management recommendations. Expert Rev Clin Immunol 2015; 11: 709-20.
11. Mervic L. Management of moderate to severe plaque psoriasis in pregnancy and lactation in the era of biologics. Acta Dermatovenerol Alp Pannonica Adriat 2014; 23: 27-31.
12. Onsun N. Psoriasis tedavi yöntemleri ve algoritmik yaklaşım. Türkderm 2008; 42: 31-41.
13. Pham CT, Koo JY. Plasma levels of 8-methoxypsoralen after topical paint PUVA. J Am Acad Dermatol 1993; 28: 460-6.
14. Neild VS, Scott LV. Plasma levels of 8-methoxypsoralen in psoriatic patients receiving topical 8-methoxypsoralen. Br J Dermatol 1982; 106: 199-203.
15. Bangsgaard N, Rørbye C, Skov L. Treating Psoriasis During Pregnancy: Safety and Efficacy of Treatments. Am J Clin Dermatol 201; 516: 389-98.
16. Tauscher AE, Fleischer AB Jr, Phelps KC, et al. Psoriasis and pregnancy. J Cutan Med Surg 2002; 6: 561-70.
17. Vun YY, Jones B, Al-Mudhaffer M, et al. Generalized pustular psoriasis of pregnancy treated with narrowband UVB and topical steroids. J Am Acad Dermatol 2006; 54: 28-30.

18. El-Saie LT, Rabie AR, Kamel MI, et al. Effect of narrowband ultraviolet B phototherapy on serum folic acid levels in patients with psoriasis. Lasers Med Sci 2011; 26: 481-5.
19. Rose RF, Batchelor RJ, Turner D, et al. Narrowband ultraviolet B phototherapy does not influence serum and red cell folate levels in patients with psoriasis. J Am Acad Dermatol 2009; 61: 259-62.
20. Cicarma E, Mørk C, Porojnicu AC, et al. Influence of narrowband UVB phototherapy on vitamin D and folate status. Exp Dermatol 2010; 19: 67-72.
21. Murase JE, Heller MM, Butler DC. Safety of dermatologic medications in pregnancy and lactation: Part I. Pregnancy. J Am Acad Dermatol 2014; 70: 401.
22. Babalola O, Strober BE. Management of psoriasis in pregnancy. Dermatol Ther 2013; 26: 285-92.
23. Ambros-Rudolph CM, Müllegger RR, Vaughan-Jones SA, et al. The specific dermatoses of pregnancy revisited and reclassified: results of a retrospective two-center study on 505 pregnant patients. J Am Acad Dermatol 2006; 54: 395-404.
24. Babalola O, Strober BE. Treatment of atopic dermatitis in pregnancy. Dermatol Ther 2013; 26: 293-301.
25. Vähävihu K, Ala-Houhala M, Peric M, et al. Narrowband ultraviolet B treatment improves vitamin D balance and alters antimicrobial peptide expression in skin lesions of psoriasis and atopic dermatitis. Br J Dermatol 2010; 163: 321-8.
26. Feldmeyer L, Shojaati G, Spanaus KS, et al. Phototherapy with UVB narrowband, UVA/UVBnb, and UVA1 differentially impacts serum 25-hydroxyvitamin-D3. J Am Acad Dermatol 2013; 69: 530-6.
27. Amitay-Layish I, David M, Kafri B, et al. Early-stage mycosis fungoides, parapsoriasis en plaque, and pregnancy. Int J Dermatol 2007; 46: 160-5.
28. Behrens S, Reuther T, Gruss C, et al. Disseminated pagetoid reticulosis: response to bath PUVA. Br J Dermatol 1998; 139: 343-4.
29. Öztürk M, Dede M, Çoksüer H, ve ark. Mycosis Fungoides and Pregnancy: A Case Report. Kocatepe Medical Journal 2012; 13: 43-6.
30. Reed J, George S. Pruritic folliculitis of pregnancy treated with narrowband (TL-01) ultraviolet B phototherapy. Br J Dermatol 1999; 141: 177-9.
31. Corazza M, Minghetti S, Zauli S, et al. Pityriasis lichenoides and varioliformis acuta in pregnancy. Int J Dermatol 2012; 51: 750-2.
32. Bülbül Şen B, Rifaioğlu EN, Ekiz Ö, et al. Jeneralize liken planusta dar-bant UVB tedavisi. Abant Med J 2014; 3: 12-5.
33. Saraç E, Salman A, Yazıcı V, ve ark. Efficacy of Narrowband Ultraviolet B Therapy in Pityriasis Lichenoides. Marmara Medical Journal 2011; 24: 82-7.
34. Braunstein I, Werth V. Treatment of dermatologic connective tissue disease and autoimmune blistering disorders in pregnancy. Dermatol Ther 2013; 26: 354-63.
35. Pugashetti R, Shinkai K. Treatment of acne vulgaris in pregnant patients. Dermatol Ther 2013; 26: 302-11.
36. Sheehan T, McLaren KM, Brettle R, et al. Transfusion-induced graft versus host disease in pregnancy. Clin Lab Haematol 1987; 9: 205-7.
37. Healy R, Cerio R, Hollingsworth A, et al. Acquired perforating dermatosis associated with pregnancy. Clin Exp Dermatol 2010; 35: 621-3.
38. Zeichner JA. Narrowband UV-B phototherapy for the treatment of acne vulgaris during pregnancy. Arch Dermatol 2011; 147: 537-9.
39. Feldstein JV, Bolaños-Meade J, Anders VL, et al. Narrowband ultraviolet B phototherapy for the treatment of steroid-refractory and steroid-dependent acutegraft-versus-host disease of the skin. J Am Acad Dermatol 2011; 65: 733-8.

Çocuklarda Foto(Kemo)Terapi

Deri, insan vücudunda bulunduğu bölgeye ve bireyin yaşına göre yapısal ve işlevsel farklılıklar gösteren yapıda en kompleks organlardan biridir. Derinin bilinen üç katmanı içerdikleri farklı hücresel içerik ile farklı görevler üstlenmektedir. Çocuk hastalarla erişkin hastaların deri özelliklerinin karşılaştırıldığında özellikle yaşamın ilk iki yılında derinin bariyer fonksiyonu ve hasar onarıcı mekanizmalar dahil birçok işlevinin immatür olduğu göze çarpmaktadır.[1] Çocuklardaki bu işlevsel immatürasyon ışığa maruziyet açısından incelendiğinde fototerapinin akut dönemde eritem ve ödem gibi yan etkilerinin yanı sıra özellikle uzun dönemde fotoyaşlanma, melanom ve melanom dışı deri kanserleri gibi yan etkiler açısından dikkat edilmesi gerekmektedir. Bu potansiyel yan etkiler çocuklarda fototerapi kullanımını kısıtlayan en önemli nedenlerdir.

Günümüzde fototerapinin çocuk hasta grubunda kullanımı psoriasis vulgaris, atopik dermatit, vitiligo ve mikozis fungoides başta olmak üzere birçok farklı inflamatuvar, otoimmün ve proliferatif hastalığın tedavisinde öne çıkmaktadır.[2-7] Bu endikasyonlarda fototerapi genellikle yerel tedavilere dirençli, yaygın tutulum ile seyreden ve yerel ve/veya sistemik diğer tedavi yöntemlerinin yan etkilerinden korunmak istenen çocuk hastalarda tercih edilmektedir.

Çocuk yaş grubunda fototerapi uygulanırken karşılaşılabilecek önemli bir sorun kabinde durmanın zorluğudur. Özellikle 7 yaşından küçük çocukların tek başına kapalı bir ortamda, üstelik gözlükle durmaları tedaviye uyum konusunda sıkıntı doğurmaktadır. Bu nedenle kendi başına duramayacak küçük çocukların kabine yanlarında bir erişkin ile birlikte girmeleri uygun olabilir. Ancak bu erişkinin yüzü dahil tüm vücudunu uygun şekilde örterek mümkün oldukça gereksiz UV alımından kaçınması gerekmektedir.

Çocuk yaş grubunda erişkinlerde olduğu gibi psoralen-UVA (PUVA), geniş bant UVB, dar bant UVB, UVA1, egzimer lazer ve hedefe yönelik UVB gibi fototerapi sistemleri kullanılabilmektedir. Bu yöntemler içerisinde en az yan etki profili ile dar bant UVB en sık kullanılan fototerapi modelidir.[3]

Çocuk Hastalarda UVA Tedavisi

UVA, 320-400 nm dalga boyunda ışık sağlayan, çocuk hastalarda da endikasyon ve tutulan bölgeye göre, lokal/banyo/sistemik PUVA veya UVA1 şeklinde uygulanabilen bir fototerapi modelidir. UVA'nın çocuklarda endike olduğu hastalıklar Tablo 1'de gösterilmiştir.

Tablo 1. Ultraviyole A'nın çocuk hastalarda endikasyonları

• Psoriasis vulgaris	• Psoriasis vulgaris
• Atopik dermatit	• Atopik dermatit
• Vitiligo	• Vitiligo
• Mikozis fungoides	• Mikozis fungoides
• Kutanöz graft versus host hastalığı	• Kutanöz graft versus host hastalığı
• Alopesi areata	• Alopesi areata
• Parapsoriasis (Pitriyazis likenoides kronika, PLEVA)	• Parapsoriasis (Pitriyazis likenoides kronika, PLEVA)
• Lenfomatoid papüloz	• Lenfomatoid papüloz

PUVA uygulamasının çocuklarda kullanımı kısıtlıdır. Banyo PUVA deri yüzeyinde daha uniform dağılım sağlamakta olup sistemik PUVA ile benzer etkinliğe sahiptir. Ancak daha düşük serum psoralen düzeylerinin görülmesi, daha az gastrointestinal sistem yan etkileri ve daha kısa süreli fotosensitivite gibi özelliklerinin olması nedeniyle yaş sınırlaması olmaksızın, birçok deri hastalığının tedavisinde çocuklarda kullanılabilecek bir tedavi şekli olarak görülmektedir (Tablo 2).[8-14]

Tablo 2. Banyo psoralen-ultraviyole A'nın en sık kullanım alanları

- Vitiligo
- Alopesi areata
- Psoriasis
- Mikozis fungoides
- Pitriyazis likenoides kronika
- Lenfomatoid papüloz
- Keratozis likenoides kronika
- Yaygın granuloma anulare
- Kutanöz graft versus host hastalığı
- Palmoplantar keratoderma
- Atopik dermatit
- Mastositoz/ürtikerya pigmentoza

Çocuk hastalarda vücut yüzey alanının uygulama bölgesine oranı erişkin hastalarla karşılaştırıldığında daha fazla olduğu için hastaların lokal uygulama sonrasında dahi güneş gözlüğü kullanması önerilmektedir.[3]

Krem PUVA tedavisi jel, krem veya losyon şeklinde hazırlanmış psoralenlerin deriye doğrudan uygulanmasından yaklaşık 15-60 dakika sonra UVA'nın uygulandığı lokal fototerapi modelidir. Çocuklarda sistemik PUVA'ya göre daha rahat kullanılabilmektedir. Başlangıç dozu ve doz artışı banyo PUVA ile benzerdir. Lokalize psoriasis, vitiligo ve palmoplantar egzemalarda öncelikli fototerapi şeklidir. Lokal fototerapi sonrası fotosensitivite, hastalarda özellikle uygulamayı takip eden ilk 2 saat devam etmektedir. Bu nedenle uygulama sonrası uygulama bölgesi iyice yıkanmalı ve güneşe maruziyeti açısından dikkatli olunmalıdır.

Sistemik PUVA tedavisinde ağızdan alınan psoralen molekülünün, bulantı, kusma gibi yan etkileri, hepatotoksisite riski, alındıktan 12 saat sonraya kadar oküler lenste saptanabilir olması ve ortaya çıkardığı katarakt riski, fotosensitizasyona sebep olabilmesi, bu yöntemin çocuklarda kullanımını zorlaştırmaktadır.[3,15] Bu nedenle istisnai durumlar dışında sistemik PUVA'nın 12 yaşından küçük veya 45 kilonun altındaki çocuklarda kullanılmaması, tedavide seçiminde UVB'nin yeterli olmadığı olgulara saklanması önermektedir.[3,5] On iki yaş üzerinde PUVA planlanan çocuk hastalarda kiloya göre önerilen psoralen dozları Tablo 3'te gösterilmiştir.

UVA1 tedavisi 1990'lı yılların başında kullanılmaya başlanmış bir yöntemdir. Erişkin hastalarda UVA1 tedavisi çok geniş yelpazede birçok hastalıkta kullanılmakla birlikte yeni bir

Tablo 3. Oral psoralen-ultraviyole A'da hastanın kilosuna göre verilmesi önerilen psoralen dozları[5]

Hastanın kilosu (kg)	Psoralen dozu (mg)
<30	10
30-65	20
66-91	30
>91	40

fototerapi modeli olması nedeniyle uzun dönem yan etkileri ve çocuk hastalarda kullanımı ile ilgili sınırlı veri bulunmaktadır.[16] UVA1 tedavisinin çocuk hastalarda kullanılabildiği endikasyonlar Tablo 4'te gösterilmiştir.

Tablo 4. ultraviyole A 1'in kullanılabildiği endikasyonlar

• Atopik dermatit	• Kutanöz sarkoidoz
• Lokalize skleroderma	• Foliküler musinoz
• Sistemik lupus eritemetozus	• Retiküler eritematöz müsinöz
• Subakut prurigo	• Polimorf ışık erüpsiyonu
• Liken skleroz	• POEMS sendromu
• Dizhidrotik egzema	• Skleromiksödem
• Derinin T hücreli lenfoması	• Sklerödem Buschke
• Ürtikerya pigmentoza	• Hipereozinofilik sendrom
• Pitriyazis rozea	• Keratozis likenoides kronika
• Sistemik skleroz	• Pitriyazis likenoides
• Graft-versus-host hastalığı	• Granüloma annulare
• Nefrojenik sistemik fibrozis	• Nekrobiyozis lipoidika
• Prurigo nodülaris	

Çocuk Hastalarda UVA Fototerapi Endikasyonları

Lokal ve sistemik PUVA tedavilerinin çocuk hastalarda en sık kullanıldığı endikasyon psoriasistir. Ülkemizden Evans-Ersoy ve ark.'nın yaptıkları çalışmada 68 psoriasisli çocuk hastada dar bant UVB ve PUVA tedavilerinin etkileri karşılaştırılmış ve dar bant UVB tedavisi alan 26 hastada %92.9, PUVA alan 5 hastada %83, geniş bant UVB alan 28 hastada ise %93.3 etkinlik bildirmiştir. Etkinliğin gözlendiği seans sayıları UVB alan hastalarda PUVA alan hastalara göre daha az bulunmuştur.[2] Çocukluk çağı psoriasisinde fototerapinin etkin bir tedavi yöntemi olmasının yanı sıra çocuk hastalarda ilk tercih edilecek yöntem dar bant UVB olmalıdır.

Lokalize vitiligoda lokal PUVA'nın 2 yaşın üzerindeki hastalarda güvenle kullanılabileceği bildirilmektedir.[6,10] Grimes ve ark.'nın 78 vitiligolu hastada lokal 8-MOP'un etkiliği ile ilgili yaptıkları çalışmada düşük konsantrasyonda MOP (%0.1) ile uygulanan fototerapide yanıtın yüksek konsantrasyonda MOP (%1, %5) uygulanan hastalar kadar olduğu gözlenmiş ve

dirençli olgular haricinde lokal fototerapi planlanan çocuk hastalarda psoralenin %0.1'den düşük konsantrasyonlarının tercih edilmesi önerilmiştir.[6,17] Yirmi altı vitiligolu hastada dar bant UVB, PUVA ve lokal meladinin+UVA modelleri karşılaştırılmış ve etkinlik PUVA alan hastalarda biraz daha yüksek bulunmuştur.[2]

Atopik dermatitli hastalarda UV'nin etkinliğiyle ilgili pediatrik olgularda yapılan az sayıda çalışma bulunmaktadır. Garritsen ve ark.'nın çocuk ve erişkin yaş grubundaki 905 atopik dermatitli hastada; fototerapi modellerinin etkinliğini karşılaştırdığı 19 çalışmayı kapsayan metaanalitik çalışmada, atopik dermatitte en etkili sonuçlar orta doz UVA1 ve dar bant UVB ile gözlenmiştir.[18] İki yüz seksen-400 nm dalga boyunda ışık uygulanan UVAB tedavisinin ise UVA'dan ve geniş bant UVB'den daha etkili olduğu gösterilmiştir.[18] Atopik dermatitte tüm foto(kemo)terapi seçenekleri birlikte değerlendirildiğinde, dar bant UVB ve orta doz UVA1 en etkili fototerapi modeliyken bunları sırasıyla banyo PUVA ve sistemik PUVA takip etmektedir. Akut atak sırasında kısa süreli orta doz UVA1'nin, kronik atopik dermatitte ise dar bant UVB'nin kullanılması önerilmektedir.[3] Atopik dermatitli hastalarda UVA1 seans sayısının 15 ile sınırlandırılması önerilmektedir.

UVA fototerapisinin çocuk hastalarda en sık kullanıldığı endikasyonlardan biri de alopesi areatadır. Alopesi areata tedavisinde lokal veya sistemik PUVA tedavileri ile %15-70'e varan etkinlik bildirilmekle birlikte relaps oranının yüksek olması nedeniyle günümüzde çok tercih edilmemektedir.[19] Ülkemizden Ersoy-Evans ve ark.'nın yaptıkları çalışmada alopesi areata, alopesi totalis ve alopesi üniversalisi olan toplam 10 hastada PUVA tedavisi denenmiş ve ortalama 56 seans sonunda %30 etkinlik bildirilmiştir.[2] Kamel ve ark.'nın ve Mohammed ve ark.'nın yaptıkları çalışmalarda alopesi areatalı çocuk ve erişkin hastalarda yerel 8-MOP uygulaması sonrası fototoksik dozda UVA (6 J/cm^2, 15 J/cm^2) uygulamasının etkinliği değerlendirilmiş ve ortalama %50'den fazla etkinlik sağladıklarını bildirmişlerdir.[20,21]

Pitriyasis likenoides kronika ve pitriyasis likenoides et varioliformis akutalı çocuk olgularda fototerapi planlandığında ilk basamak tercihin dar bant UVB olması, UVB'ye dirençli olgularda ise PUVA denenmesi önerilmektedir.[3]

Mikozis fungoides çocuklarda da en sık görülen kutanöz T hücreli lenfoma tipidir. Law's ve ark.'nın mikozis fungoidesli 28 çocuğun 26'sında fototerapi deneyimlerini aktardıkları çalışmada hastaların 8'inde PUVA tedavisi uygulanmışlar.[22] Bu hastaların %63'ünde tam remisyon, %37'sinde kısmi remisyon izlenirken hastalığı stabil kalan hasta olmamıştır. Hastalarda PUVA ve dar bant UVB prokollerinin etkileri kıyaslandığında dar bant UVB ile daha hızlı remisyon izlenirken PUVA ile daha uzun sürede remisyon görülmüştür.[22] Ancak uzun dönem güvenlik profili göz önünde bulundurulduğunda çocuk hastalarda yine dar bant UVB'nin öncelikli olarak kabul edilebilmektedir.

Çocukluk çağında görülen sklerozan hastalıklarda ve kronik idiyopatik ürtikerde UVA1 tedavisi ile başarılı sonuçlar bildirilmektedir.

Çocuk Hastalarda PUVA'nın Kontrendikasyonları

PUVA and UVA1 tedavileri 12 yaşın altında olan, fotosensitivite ve fotokarsinogeneze yatkınlığın olduğu bilinen kseroderma pigmentozum, Hartnup's sendromu, Rothmund–

Thomson sendromu, Bloom sendromu, Cockayne sendromu, PIBIDS sendromu ve albinizm gibi genodermatozlarda, ailesinde melanom ve/veya melanom dışı deri kanseri öyküsü olan hastalarda, radyoterapi öyküsü olan hastalarda, karaciğer hastalığı olanlarda, yakın zamanda metotreksat ve siklosporin kullanımı olan hastalarda, katarakt veya afaki öyküsü olan çocuklarda ve immünsüpresif çocuklarda kesin kontrendikedir. Çok sayıda nevüsü olan çocuklarda ise göreceli kontrendikedir.

Çocuk Hastalarda UVB Tedavisi

UVB, 290-320 nm dalga boyunda, enerjisi yüksek, özellikle epidermal lezyonlarda yüksek etkinlik ve minimal yan etki profili ile kullanılan bir fototerapi modelidir. Fotosensitizan bir madde kullanılmaksızın UVA ile benzer spektrumda birçok deri hastalığının tedavisinde monoterapi veya sistemik tedavilerle kombine tedavi şeklinde kullanılabilmektedir. Jeneralize lezyonlarda ve sınırlı lezyonlarda lokal dar bant UVB şeklinde kullanılabilmektedir. Dar bant UVB tedavisinin çocuk hastalarda en sık kullanıldığı deri hastalıkları Tablo 5'te gösterilmiştir.

Tablo 5. Dar bant ultraviyole B'nin çocuk hastalarda en sık kullanıldığı endikasyonlar

- Psoriasis
- Vitiligo
- Atopik dermatit
- Mikozis fungoides
- Pruritus
- Edinsel perforan kollajenoz
- Ürtiker
- Kutanöz graft-versus-host hastalığı
- Polimorf ışık erüpsiyonu
- Kutanöz mastositoz
- Granuloma anulare
- Liken planus
- Liken simpleks kronikus
- Lenfomatoid papulozis
- Parapsoriasis
- Pitriyasis likenoides
- Pitriyasis rozea
- Pitriyasis rubra pilaris
- Seboreik dermatit

Dar bant UVB'nin UVA ile karşılaştırıldığında daha yüksek enerjiye sahip olması, psoralenin yan etkilerinin olmaması ve çok geniş olgu sunumlarında fotokarsinojenik etkisinin daha düşük izlenmesi nedeniyle bugün özellikle 12 yaş altı çocuk hastalarda psoriasis başta

olmak üzere fototerapinin endike olduğu birçok dermatozda ilk basamak fototerapi seçeneği olarak kabul edilmektedir.[23,24] Dermiste derine inememesi nedeniyle kollajen doku hastalıklarında ve kalın plaklarla seyreden psoriasiste UVA kadar etkili olamamaktadır.

Dar bant UVB tedavisi planlanan hastalarda tedavi başlangıç dozu hastanın fotoderi tipine göre veya minimal eritem dozuna (MED) göre belirlenebilir. MED hesaplamasının zaman kaybına neden olmasının yanı sıra çocuk hastalarda pratik olmaması nedeniyle başlangıç dozu genellikle hastanın deri tipine göre hesaplanmaktadır. MED belirlenerek tedaviye başlanacaksa başlangıç dozu MED'in %40-70'i olacak şekilde ayarlanabilir. UVB tedavisi ile etkinliğin hızlı olması için haftada 3 gün yapılmalıdır. Hastalarda hafif eritem görülebilir ve optimum tedavi için bu eritemi görmek gereklidir.

308 nm egzimer lazer tedavisi ile istenen dokuya daha yoğun, doğrudan hedefe yönelik tedavi uygulanabilmekte, bu şekilde istenmeyen alanlarda fototerapinin yan etkilerinden korunmuş olunmaktadır.[25] Bu yöntemin diğer bir avantajı egzimer lazer ile MED'in 3-6 katı ile tedavi mümkün olabilmekte ve konvansiyonel dar bant ve geniş bant UVB'ye göre daha hızlı etki, daha uzun bir remisyon dönemi elde edilebilmekte ve fotokarsinojen etki azalmaktadır.[25,26] Çocuklarda egzimer lazer tedavisiyle ilgili çok az sayıda yayın bulunmaktadır. Psoriasiste erişkinlerdeki gibi başarıyla uygulanmış ve hastalar tarafından tolere edilmiştir.[25] Çocuklardaki optimal doz ve tedavi şemaları belirlenmemiş olmakla birlikte sistemin maliyetinin yüksekliği ve yaygın lezyonlarda uygulama zorluğu önemli dezavantajlarını oluşturmaktadır.[3]

Çocuk Hastalarda UVB Fototerapi Endikasyonları

Dar bant UVB'nin çocuk hastalarda en sık kullanıldığı endikasyon psoriasis vulgaristir. Bu hastalarda lokalize tutulumda lokal fototerapi, yerel tedavilerle birlikte ve monoterapi şeklinde uygulanabilirken yaygın tutulumu olan çocuk hastalarda eğer eritrodermik, jeneralize püstüler form veya eklem tutulumu yoksa metotreksat, siklosporin, asitretin ve biyolojik ajanlar gibi sistemik ajanlara geçmeden önce güvenli bir tedavi basamağı olmaktadır.[26-28] Psoriasisin kronik tekrarlayıcı seyri göz önünde bulundurulduğunda fototerapi planlanırken çocuk hastaların yaşamlarının ileri döneminde bu tedaviye ihtiyacının olabileceği düşünülerek seans sayısına dikkat edilmeli, ortalama 2 aylık sürede klinik etkinlik izlenmezse UV maruziyetinden korunmak için başka tedavi seçenekleri gözden geçirilmelidir. Pasic ve ark.'nın yaptıkları çalışmada yaşları 6-14 arasında değişen, vücut yüzey alanının %30-60'ında tutulum izlenen psoriasis tanılı 20 çocuk hastada dar bant UVB tedavisi haftada 3 seans toplam 10-39 seans uygulanmış. Kümülatif doz ortalama 6.61 j/cm^2 (2.4-24.5 J/cm^2) olacak şekilde tedavi tamamlanmış ve hastaların hiçbirinde belirgin eritem veya herhangi bir akut yan etki görülmemiş. Dokuz hastada mükemmel yanıt (PAŞİ'de %90'a ulaşma), 4 hastada iyi yanıt (PAŞİ'de %70-90 azalma), 4 hastada orta derecede yanıt (PAŞİ'de %50-70 azalma) izlenirken 3 hastada iyileşme izlenmemiş.[7] Hastaların %65'inde PAŞİ 75'e ulaşılmış. Şen ve ark.'nın yaptıkları çalışmada ise yaşları 5-16 arasında değişen psoriasis tanılı 30 çocuk hastaya ortalama 32.4±18.8 seans dar bant UVB uygulanmış, 18 hastada (%60) tam remisyon, 4 hastada iyi yanıt, 2 hastada ise kısmi iyilik izlenirken 6 hastada iyileşme izlenmemiş ve

hastaların %73.3'ünde PAŞİ 75'e ulaşılmıştır.[24] Pavloksy ve ark.'nın yaptığı çalışmada ise psoriasis tanılı 79 çocuk hastada dar bant UVB ile PAŞİ 75'e ulaşma oranı %92, Tan ve ark.'nın yaptıkları çalışmada 38 psoriasis tanılı çocuk hastada PAŞİ 75'e ulaşma oranları %90 olarak bildirilmiştir.[29,30]

UVB fototerapisi, çocuk hastalarda psoriasis dışında vitiligo tedavisinde de yaygın tutulumda öncelikli tedavi modelidir.[31] Yaş sınırlaması olmaksızın kullanılabilen bu yöntemle ilgili halen kümülatif doz ve süre ile ilgili belirsizlikler mevcuttur. Njoo ve ark. vitiligolu 51 çocukta dar bant UVB deneyimlerini aktardıkları çalışmada hastalarda %53 etkinlik izlediklerini belirtmişlerdir.[32] Evans-Ersoy ve ark.'nın 26 vitiligolu çocuk hastada fototerapiyi karşılaştırdıkları çalışmada ise dar bant UVB ile tedavi edilen 9 hastada ortalama 8 aylık süre sonunda %50 etkinlik bildirilmiştir.[2] Şen ve ark.'nın yaptıkları çalışmada ise yaşları 6-16 arasında değişen 36 vitiligolu hastada ortalama 125.4±59.5 seans dar bant UVB uygulanmış ve 6 hastada mükemmel yanıt, 10 hastada iyi, 10 hastada orta derecede, 5 hastada hafif yanıt alınmış; 5 hastada ise etki izlenmemiştir. Hastalarda ortalama yanıt %44.5 olarak bildirilmiştir.[24]

Çocukluk çağında mikozis fungoides tedavisinde fototerapi planlanan erken evre hastalarda ilk seçenek yine dar bant UVB'dir. Law's ve ark.'nın yaptıkları çalışmada 28 mikozis fungoidesli çocuk hastanın 18'inde dar bant UVB uygulanmış. Bu hastalarda %33 tam remisyon, %47 kısmi yanıt izlenirken hastaların %20'sinde hastalık stabil kalmıştır.22 Koh ve ark.'nın erken evre mikozis fungoidesli 9 çocuk hastada dar bant UVB'nin etkinliğini karşılaştırdıkları çalışmada haftada 2-3 seans uygulama ve ortalama 9 aylık tedavi ile hastalarda tam remisyon izlemişler, 13 aylık takipte hastaların 5'inde nüks görmüşlerdir.[33]

Atopik dermatitli çocuk hastalarda yaygın ve şiddetli tutulum varlığında fototerapi güvenli tedavi yöntemlerinden biridir. Atopik dermatit tedavisinde fototerapi 1970'li yıllardan beri kullanılmaktadır. Yaygın ve şiddetli tutulum varlığında fototerapi diğer immünsüpresif tedavilerden önce kullanılabilecek güvenli ve etkili bir tedavi yöntemidir. Atopik dermatit NICE (National Institue for Health and Care Excellence) protokolünde de sistemik tedavilerden öncelikli olan fototerapi ile ilgili verilerin çoğu retrospektif çalışmalarla ilgilidir ve tedavi rehberlerinde fototerapinin kronik likenifiye lezyonları olan atopik dermatitli çocuklarda öncelikli olabileceği belirtilmektedir.[34] Perez Forriols ve ark.'nın atopik dermatitli erişkin ve çocuk hastalarda yapılmış 961 hastayı kapsayan 21 randomize kontrollü çalışma ile yaptıkları metaanalitik çalışmada atopik dermatit tedavisinde dar bant UVB, PUVA ve UVA1 fototerapilerinin etkinlikleri karşılaştırılmıştır.[34] Bu çalışmada dar bant UVB'nin görünebilir ışıktan daha etkili olduğu, UVB, UVA ve UVAB fototerapileri karşılaştırıldığında UVAB'nin diğer yöntemlerden daha etkili olduğunu belirtmişlerdir. UVAB, UVB ve UVA'nın kombine kullanıldığı bir fototerapi modelidir. Yapılan birçok çalışmada özellikle atopik dermatitli hastalarda geniş bant UVB ve UVA'ya göre daha etkin olduğu bildirilmektedir.[34,35] Orta doz UVA1 ile yüksek doz UVA1 karşılaştırıldığında ise tedavinin 3. haftasında SCORAD (Scoring atopic dermatitis-atopik dermatit skorlama indeksi) skorlarında yüksek doz UVA1 ile daha yüksek oranda iyilik hali izlenmiştir.[36] Yine dar bant UVB ile orta doz UVA1'in karşılaştırıldığı çalışmalarda dar bant UVB'nin biraz daha etkili olduğu bildirilmektedir.[37]

Sonuç olarak UVA1 ve dar bant UVB'nin atopik dermatit tedavisinde oldukça etkin olduğu, ancak çocuklarda uzun dönem yan etkileri açısından yeterli veri olmadığı akılda tutarak kontrollü tedavi önerilmelidir.

Lenfomatoid papülozis çocukluk çağında nadir görülen lenfoproliferatif hastalıklardan birisidir. Dar bant UVB veya PUVA yaygın ve diğer tedavilere dirençli hastalıkta tercih edilse de PUVA'nın uzun dönem karsinojenik özelliği göz önüne alınarak çocuklarda dar bant UVB tedavisi öncelikli tercih olmalıdır.[38-40]

Çocukluk çağında ürtiker tedavisinde fototerapinin etkinliği ile ilgili yeterli veri bulunmamaktadır.[41-45] Ancak yine dirençli vakalarda dar bant UVB, PUVA ve UVA1 tedavileri denenebilir.[43]

Pitriyasis likenoides kronika ve pitriyasis likenoides et varioliformis akuta tedavisinde dar bant UVB tedavisi antibiyotiklerle birlikte ilk basamak tedavi olarak kabul edilmektedir.[3,46,47] On sekiz PLK tanılı hastanın 12'sine UVB, 5'ine dar bant UVB ve 1 hastaya PUVA tedavisi uygulanan bir çalışmada ortalama 3 aylık tedavi sonunda, 18 seans UVB tedavisi alan hastalarda %83.3 etkinlik görülmüştür. Dar bant UVB tedavisi uygulanan 5 çocukta 22 seans sonunda tam remisyon görülürken PUVA tedavisi alan tek hastada etki görülmemiş ve tedavi değiştirilmiştir.[2]

Pitriyasis rubra pilaris çocukluk çağında nadir görülen papüloskuamöz hastalıklardan birisidir. Tedavide retinoidler ilk basamak sistemik tedavi ajanı olmakla birlikte yaygın ve dirençli olgularda dar bant UVB fototerapisi eklenebilir.[48]

Seboreik dermatitte fototerapinin etkinliği ile ilgili çocuk hastalarda yeterli veri bulunmamakla birlikte relaps olasılığı göz önünde bulundurularak tedaviye başlanmalıdır.[49]

Kutanöz mastositoz tedavisinde çocuklarda uzun dönem yan etkiler göz önüne alındığında dar bant UVB tedavisi ilk basamak tedavi seçeneklerinden biri olabilir.[50-52]

Granuloma anulare çocuklarda çok nadir olup özellikle tip 1 diyabeti olan çocuklarda görülebilmektedir. Literatürde fototerapinin granuloma anulareli hastalarda etkinliği ile ilgili veriler yine çoğunlukla erişkin hastalarda bildirilmiştir. Yaygın tutulumu olan çocuk hastalarda PUVA etkili tedavi yöntemlerinden biridir. Ancak çocuk hastalarda alternatif olarak egzimer lazer ve dar bant UVB denenebilir.[53-55]

Çocuklarda UVB Fototerapisi Kontrendikasyonları

UVB fototerapisi lupus eritematozus, bazal hücreli karsinom sendromu, kseroderma pigmentozum, radyoterapi öyküsü olan çocuklarda kesin kontrendikedir. Deri tipi Fitzpatrick 1-2 olan çocuklarda ise yanık riski açısından dikkatle uygulanmalıdır.

Kaynaklar

1. Paller AS, Hawk JL, Honig P, et al. New insights about infant and toddler skin: implications for sun protection. Pediatrics 2011; 128: 92-102.
2. Ersoy-Evans S, Altaykan A, Sahin S, et al. Phototherapy in childhood. Pediatr Dermatol 2008; 25: 599-605.
3. Seçkin D. Çocukluk çağında fototerapi. Turkiye Klinikleri J Dermatol-Special Topics 2011; 4: 36-46.
4. Açıkgöz G, Çalışkan E. Pediatrik dermatolojide fototerapi. Turkderm 2011; 45: 143-8.

5. Totonchy MB, Chiu MW. UV-based therapy. Dermatol Clin 2014; 32: 399-413.
6. Pacifico A, Leone G. Photo(chemo)therapy for vitiligo. Photodermatol Photoimmunol Photomed 2011; 27: 261-77.
7. Pasić A, Ceović R, Lipozencić J, et al. Phototherapy in pediatric patients. Pediatr Dermatol 2003; 20: 71-7.
8. Halpern SM, Anstey AV, Dawe RS, et al. Guidelines for topical PUVA: a report of a workshop of the British photodermatology group. Br J Dermatol 2000; 142: 22-31.
9. Wolf P. Bath vs. oral psoralen plus ultraviolet A: is one more effective than the other? Br J Dermatol 2013; 169: 492-3.
10. Mai DW, Omohundro C, Dijkstra JW, et al. Childhood vitiligo successfully treated with bath PUVA. Pediatr Dermatol 1998; 15: 53-5.
11. Ceović R, Pasić A, Lipozencić J, et al. Treatment of childhood psoriasis. Acta Dermatovenerol Croat 2006; 14: 261-4.
12. Laws PM, Shear NH, Pope E. Childhood mycosis fungoides: experience of 28 patients and response to phototherapy. Pediatr Dermatol 2014; 31: 459-64.
13. Remling R, Schnopp C, Schmidt T, et al. [Keratosis lichenoides chronica. Bath PUVA therapy]. Hautarzt 2002; 53: 550-3.
14. Godt O, Proksch E, Streit V, et al. Short- and long-term effectiveness of oral and bath PUVA therapy in urticaria pigmentosa and systemic mastocytosis. Dermatology 1997; 195: 35-9.
15. Nyfors A, Dahl-Nyfors B, Hopwood D. Liver biopsies from patients with psoriasis related to photochemotherapy (PUVA): findings before and after 1 year of therapy in twelve patients. A blind study and review of literature onhepatotoxicity of PUVA. J Am Acad Dermatol 1986; 14: 43-8.
16. Gambichler T, Terras S, Kreuter A. Treatment regimens, protocols, dosage, and indications for UVA1 phototherapy: facts and controversies. Clin Dermatol 2013; 31: 438-54.
17. Grimes PE, Minus HR, Chakrabarti SG, et al. Determination of optimal topical photochemotherapy for vitiligo. J Am Acad Dermatol 1982; 7: 771-8.
18. Garritsen FM, Brouwer MW, Limpens J, et al. Photo(chemo)therapy in the management of atopic dermatitis: an updated systematic review with implications for practice and research. Br J Dermatol 2014; 170: 501-13.
19. Alkhalifah A, Alsantali A, Wang E, et al. Alopecia areata update: part II. Treatment. J Am Acad Dermatol 2010; 62: 191-202.
20. Kamel MM, Salem SA, Attia HH. Successful treatment of resistant alopecia areata with a phototoxic dose of ultraviolet A after topical 8-methoxypsoralen application. Photodermatol Photoimmunol Photomed 2011; 27: 45-50.
21. Mohamed Z, Bhouri A, Jallouli A, et al. Alopecia areata treatment with a phototoxic dose of UVA and topical 8-methoxypsoralen. J Eur Acad Dermatol Venereol 2005; 19: 552-5.
22. Laws PM, Shear NH, Pope E. Childhood mycosis fungoides: experience of 28 patients and response to phototherapy. Pediatr Dermatol 2014; 31: 459-64.
23. Hönigsmann H. Phototherapy. J Invest Dermatol 2013; 133: 18-20.
24. Sen BB, Rifaioglu EN, Ekiz O, et al. Narrow-band ultraviolet B phototherapy in childhood. Cutan Ocul Toxicol 2014; 33: 189-91.
25. Pahlajani N, Katz BJ, Lozano AM, et al. Comparison of the efficacy and safety of the 308 nm excimer laser for the treatment of localized psoriasis in adults and in children: a pilot study. Pediatr Dermatol 2005; 22: 161-5.
26. Bordignon M, Zattra E, Albertin C, et al. Successful treatment of a 9-year old boy affected by acrodermatitis continua of Hallopeau with targeted ultraviolet B narrowband phototherapy. Photodermatol Photoimmunol Photomed 2010; 26: 41-3.

27. Hearn RM, Kerr AC, Rahim KF, et al. Incidence of skin cancers in 3867 patients treated with narrow-band ultraviolet B phototherapy. Br J Dermatol 2008; 159: 931-5.
28. Burden AD. Management of psoriasis in childhood. Clin Exp Dermatol 1999; 24: 341-5.
29. Pavlovsky M, Baum S, Shpiro D, et al. Narrow band UVB: is it effective and safe for paediatric psoriasis and atopic dermatitis? J Eur Acad Dermatol Venereol 2011; 25: 727-9.
30. Tan E, Lim D, Rademaker M. Narrowband UVB phototherapy in children: a New Zealand experience. Australas J Dermatol 2010; 51: 268-73.
31. Van Driessche F, Silverberg N. Current Management of Pediatric Vitiligo. Paediatr Drugs 2015; 17: 303-13.
32. Njoo MD, Bos JD, Westerhof W. Treatment of generalized vitiligo in children with narrow-band (TL-01) UVB radiation therapy. J Am Acad Dermatol 2000; 42: 245-53.
33. Koh MJ, Chong WS. Narrow-band ultraviolet B phototherapy for mycosis fungoides in children. Clin Exp Dermatol 2014; 39: 474-8.
34. Pérez-Ferriols A, Aranegui B, Pujol-Montcusí JA, et al. Phototherapy in atopic dermatitis: a systematic review of the literature. Actas Dermosifiliogr 2015; 106: 387-401.
35. Slater NA, Morrell DS. Systemic therapy of childhood atopic dermatitis. Clin Dermatol 2015; 33: 289-99.
36. Jekler J, Larkö O. Combined UVA-UVB versus UVB phototherapy for atopic dermatitis: a paired-comparison study. J Am Acad Dermatol 1990; 22: 49-53.
37. Garritsen FM, Brouwer MW, Limpens J, et al. Photo(chemo)therapy in the management of atopic dermatitis: an updated systematic review with implications for practice and research. Br J Dermatol 2014; 170: 501-13.
38. Bories N, Thomas L, Phan A, et al. [Lymphomatoid papulosis in childhood: six case reports and a literature review]. Ann Dermatol Venereol 2008; 135: 657-62.
39. Hoetzenecker W, Guenova E, Hoetzenecker K, et al. Successful treatment of recalcitrant lymphomatoid papulosis in a child with PUVA-bath photochemotherapy. Eur J Dermatol 2009; 19: 646-7.
40. Coelho JD, Afonso A, Feio AB. Regional lymphomatoid papulosis in a child--treatment with a UVB phototherapy handpiece. J Cosmet Laser Ther 2010; 12: 155-6.
41. Maurer M, Church MK, Gonçalo M, et al. Management and treatment of chronic urticaria (CU). J Eur Acad Dermatol Venereol 2015; 29: 16-32.
42. Khafagy NH, Salem SA, Ghaly EG. Comparative study of systemic psoralen and ultraviolet A and narrowband ultraviolet B in treatment of chronic urticaria. Photodermatol Photoimmunol Photomed 2013; 29: 12-7.
43. Aydogan K, Karadogan SK, Tunali S, et al. Narrowband ultraviolet B (311 nm, TL01) phototherapy in chronic ordinary urticaria. Int J Dermatol 2012; 51: 98-103.
44. Engin B, Ozdemir M, Balevi A, et al. Treatment of chronic urticaria with narrowband ultraviolet B phototherapy: a randomized controlled trial. Acta Derm Venereol 2008; 88: 247-51.
45. Berroeta L, Clark C, Ibbotson SH, et al. Narrow-band (TL-01) ultraviolet B phototherapy for chronic urticaria. Clin Exp Dermatol 2004; 29: 97-8.
46. Geller L, Antonov NK, Lauren CT, et al. Pityriasis Lichenoides in Childhood: Review of Clinical Presentation and Treatment Options. Pediatr Dermatol 2015; 32: 579-92.
47. Ersoy-Evans S, Greco MF, Mancini AJ, et al. Pityriasis lichenoides in childhood: a retrospective review of 124 patients. J Am Acad Dermatol 2007; 56: 205-10.
48. Allison DS, El-Azhary RA, Calobrisi SD, et al. Pityriasis rubra pilaris in children. J Am Acad Dermatol 2002; 47: 386-9.
49. Pirkhammer D, Seeber A, Hönigsmann H, et al. Narrow-band ultraviolet B (ATL-01) phototherapy is an effective and safe treatment option for patients with severe seborrhoeic dermatitis. Br J Dermatol 2000; 143: 964-8.

50. Prignano F, Troiano M, Lotti T. Cutaneous mastocytosis: successful treatment with narrowband ultraviolet B phototherapy. Clin Exp Dermatol 2010; 35: 914-5.
51. Gobello T, Mazzanti C, Sordi D, et al. Medium- versus high-dose ultraviolet A1 therapy for urticaria pigmentosa: a pilot study. J Am Acad Dermatol 2003; 49: 679-84.
52. Godt O, Proksch E, Streit V, et al. Short- and long-term effectiveness of oral and bath PUVA therapy in urticaria pigmentosa and systemic mastocytosis. Dermatology 1997; 195: 35-9.
53. Lukács J, Schliemann S, Elsner P. Treatment of generalized granuloma annulare - a systematic review. J Eur Acad Dermatol Venereol 2015; 29: 1467-80.
54. Mehraban S, Feily A. 308nm excimer laser in dermatology. J Lasers Med Sci 2014; 5: 8-12.
55. Solano-López G, Concha-Garzón MJ, de Argila D, et al. Successful Treatment of Disseminated Granuloma Annulare With Narrowband UV-B Phototherapy. Actas Dermosifiliogr 2015; 106: 240-1.

HİV Pozitif Hastalara Foto(Kemo)Terapi

HİV pozitif hastalarda inflamatuvar ve proliferatif karakterde, ışığa duyarlı birçok deri hastalığı görülebilmekte ve tedavilere yanıt da HİV negatif popülasyonla karşılaştırıldığında oldukça farklı olabilmektedir.[1] $CD4^+$ T hücreleri ve epidermal Langerhans hücrelerinin etkilendiği bu hastalıkta deri hastalıklarının seyri normal popülasyona göre daha şiddetli, daha dirençli ve daha atipik seyirli olabilmektedir.

Fototerapinin immünsüpresif etkisi bazı endikasyonlarda terapötik amaçlı kullanılmaktaysa da HİV pozitif hastalar gibi immünsüpresyonla seyreden durumlarda kafa karıştırıcı olabilmektedir. UV ile HİV infeksiyonu ilişkisinin araştırıldığı hücre kültürleri ve transgenik hayvan çalışmalarında UVA ve UVB'nin yüksek dozlarda immünsüpresif etkilerinin olduğu, HİV gen ekspresyonunu arttırdığı, latent HİV infeksiyonunu aktive ettiği ve HİV virüsünün replikasyonunu arttırdığı gözlenmiştir.[2-4] Bu etkisinin yanısıra fototerapinin neden olduğu immünsüpresyonun sinerjistik etki ile HİV pozitif hastalarda karsinojenik süreci hızlandırabileceği iddia edilmiştir.[5] Popivanova ve ark.'nın yaptıkları çalışmada PUVA tedavisi alan hastalarda Kaposi sarkomu gelişiminin provoke olabileceği bildirilmiştir.[5] Ancak bu etki psoriasis vulgaris, inatçı pruritus veya eozinofilik folikülit gibi endikasyonlarda terapötik dozlarda UVB veya PUVA tedavisi alan birçok HİV pozitif hastada gösterilememiştir.[2,6] Horn ve ark.'nın yaptıkları çalışmada terapötik dozlarda PUVA tedavisi alan 8 HİV pozitif hastada 0., 14., 30. ve 60. günlerde periferik kanda $CD4^+$ T hücre ve HİV-1 viral yükü araştırılmış ve PUVA sonrası anlamlı fark izlenmemiştir.[6] Belanger ve ark.'nın yaptıkları çalışmada HİV virüsünün 2 dakika UVA radyasyonuna maruziyeti sonrası inaktive olduğu gözlenmiş ve çalışma sonunda daha uzun (15 dk) süre UVA ile maruziyetin HİV aşı yapımında kullanılabileceği tartışılmıştır.[7]

HİV virüsü infekte ettiği hücreyi öldürmemekte, hücrenin gen ekspresyonlarını değiştirerek hücrenin büyümesi, hücresel ve humoral bağışıklık dahil birçok işleviyle ilgili bozukluklara neden olmaktadır. Buna ek olarak CD4 sayısı düşük olan hastalarda klinik etkiyi sağlayacak kadar yeterli sitokin salınımının olmaması nedeniyle proliferasyonla karakterize ve inflamatuvar birçok deri hastalığında spontan regresyon görülebilmektedir.

HİV pozitif hastalarda PUVA daha derine penetre olabildiği için lenfositleri ve virüs içeren diğer hücreleri etkileyebilmekte ve viral replikasyonu azaltabilmektedir. Ranki ve ark.'nın

yaptıkları çalışmada HİV pozitif 5 hastada PUVA'nın immünolojik ve virolojik etkileri araştırılmış.[8] Tedaviye dirençli psoriasis vulgaris, seboreik dermatit, folikülit, ürtiker gibi endikasyonlarda 2-4 hafta süre ile toplam 30-262 J/cm^2 dozda tedavi uygulanmış. Hastaların hepsinde tedavinin ilk haftasında iyileşme izlenirken 2 hastada CD4 lenfositlerde hafif artış görülmüştür. PUVA tedavisi ile hastaların hiçbirinde serumda veya doku kültürlerinde HİV antijen (+)'liği görülmemiştir. Yapılan in vitro çalışmalarda UVB ile HİV virüsünde transaktivasyon gözlenmesine dayanarak UVA'nın UVB'ye göre daha güvenli olabileceği öne sürülmüştür.[9]

Literatürde HİV pozitif hastalarda UVB'nin güvenilirliği ile ilgili Meola ve ark.'nın yaptıkları çalışmada psoriasisi olan 5, pruritusu olan 1 hastanın fototerapi öncesi tam kan sayımları, CD4 ve CD8 sayıları, serum beta 2 mikroglobülin ve HİV 1 p 24 protein düzeyleri ve PAŞİ skorları tespit edilmiş ve başlangıç düzeyleri ile UVB'nin 21. ve 42. seanslarındaki düzeyleri karşılaştırılmıştır. Toplamda 3326-43.364 mJ/cm^2 dozda UVB alan hastalarda başlangıç laboratuvar bulguları ile 21. ve 42. seanslar arasında anlamlı fark izlenmemiş, ancak psoriasisli hastalarda PAŞİ skorlarında bütün hastalarda anlamlı düzelme, prurituslu hastanın yakınma şiddetinde ise belirgin azalma izlenmiştir.[10] Fotiades ve ark.'nın yaptıkları çalışmada ise 28 HİV pozitif hastaya terapötik dozlarda UVB verilmiş ve hastalar üç yıl boyunca takip edilmiş, hastaların hiçbirinde tedavi sırasında fırsatçı infeksiyon veya malignite görülmemiştir.[11] Tedavi sonrası hastalardan birinde yassı hücreli karsinom gelişimi, 2'sinde ise AİDS'e progresyon gözlenmiştir. On yedi hastanın ise takiplerinde herhangi bir sorun izlenmemiştir. Gelfand ve ark.'nın yaptığı çalışmada ise 12 HİV pozitif hastada UVB ile fototerapi sonrası plazma HİV 1 seviyelerinde anlamlı fark izlenmemiştir.[12]

Günlük pratikte HİV pozitif hastalarda fototerapi en sık psoriasis ve jeneralize pruritus tedavisi için kullanılmaktadır, bununla birlikte eozinofilik püstüler folikülit, vitiligo, atopik dermatit gibi HİV'e eşlik edebilecek diğer deri hastalıklarında da güvenle kullanılabilmektedir.[13-20]

HİV ile psoriasis arasındaki paradoksal ilişki literatürde birçok çalışmada gösterilmiş ve etyolojide sitokin dengesinin bozulması suçlanmıştır. Psoriasisin özellikle sistemik tedavisinde geniş yer tutan immünsüpresan ajanların kullanımı, HİV infeksiyonu varlığında tedavi seçiminde zorluklara neden olabilmektedir. Örneğin yerel steroidler lokalize hastalıkta ilk basamak tedaviyi oluştururken HİV pozitif hastalarda yerel steroidlere yanıt alınamayabilmektedir. Bu nedenle fototerapi HİV pozitif psoriasisli hastalarda önemli bir tedavi seçeneği olmuştur. 2010 yılında yayınlanan HİV pozitif hastalarda psoriasis tedavi kılavuzunda fototerapi orta-şiddetli tutulumla seyreden hastalarda birinci basamak tedavi yöntemi olarak kabul edilmiştir.[21,22] Ayrıca HİV pozitif hastalarda antiretroviral tedavi ile birlikte birçok inflamatuvar deri lezyonunda hızlı remisyon gözlenmesine karşın immünitenin oldukça farklı olması nedeniyle primer deri hastalığında alevlenmeler olabilmektedir. İmmün rekonstitüsyon inflamatuvar sendromu (İRİS) olarak tanımlanan bu sendromda antiretroviral tedavinin başlamasının ardından seboreik dermatit, akne ve psoriasis gibi birçok inflamatuvar deri hastalığında alevlenme görülebilmektedir. Bu durumda fototerapi yine kurtarıcı role sahiptir.[23,24]

HİV pozitif hastalarda immünolojik etki ile Th1/Th2 dengesinin Th2 yönüne kayması hastalarda şiddetli atopik dermatit benzeri lezyonlara neden olabilmektedir.[25] Yine yerel

tedavilere yeterli yanıt alınamayan hastalarda UVA ve UVB etkili ve güvenilir tedavi seçeneklerinden biridir.

Sonuç olarak; HİV pozitif hastalarda fototerapi teorik bilginin aksine günlük pratikte çok sık görülebilen birçok ışığa duyarlı deri hastalığında viral aktivasyon yapmaksızın yüksek etkinlik ile kullanılabilen bir tedavi seçeneğidir.

Kaynaklar

1. Akaraphanth R, Lim HW. HIV, UV and immunosuppression. Photodermatol Photoimmunol Photomed 1999; 15: 28-31.
2. Breuer-McHam J, Simpson E, Dougherty I, et al. Activation of HIV in human skin by ultraviolet B radiation and its inhibition by NFkappaB blocking agents. Photochem Photobiol 2001; 74: 805-10.
3. Morrey JD, Bourn SM, Bunch TD, et al. In vivo activation of human immunodeficiency virus type I long terminal repeat by UV type A (UVA) light plus psoralen and UVB light in the skin of transgenic mice. J Virology 1991; 65: 5045-51.
4. Stanley SK, Folks TM, Fauchi A. Induction of expression of human immunodeficiency virus in chronically infected promonocytic cell line by ultraviolet irradiation. AIDS Res Hum Retroviruses 1989: 5: 375-84.
5. Popivanova NI, Chudomirova KN, Baltadzhiev IG, et al. HIV/AIDS-associated Kaposi's sarcoma with multiple skin-mucosal disseminations following ultraviolet (puva) photochemotherapy. Folia Med (Plovdiv) 2010; 52: 56-61.
6. Horn TD, Morison WL, Farzadegan H, et al. Effects of psoralen plus UVA radiation (PUVA) on HIV-1 in human beings: a pilot study. J Am Acad Dermatol 1994; 31: 735-40.
7. Belanger JM, Raviv Y, Viard M, et al. Effects of UVA irradiation, aryl azides, and reactive oxygen species on the orthogonal inactivation of the human immunodeficiency virus (HIV-1). Virology 2011; 417: 221-8.
8. Ranki A, Puska P, Mattinen S, et al. Effect of PUVA on immunologic and virologic findings in HIV-infected patients. J Am Acad Dermatol 1991; 24: 404-10.
9. Morison WL. PUVA therapy is preferable to UVB phototherapy in the management of HIV-associated dermatoses. Photochem Photobiol 1996; 64: 267-8.
10. Meola T, Soter NA, Ostreicher R, et al. The safety of UVB phototherapy in patients with HIV infection. J Am Acad Dermatol 1993; 29: 216-20.
11. Fotiades J, Soter NA, Sanchez MR, et al. A three-year followup evaluation on 28 HIV-positive patients treated with ultraviolet B (UVB) phototherapy. Chicago, IL: Poster presented at: Annual Meeting of the Society for Investigative Dermatology 1995; 104: 660.
12. Gelfand JM, Rudikoff D, Lebwohl M, et al. Effect of UV-B phototherapy on plasma HIV type 1 RNA viral level: a self-controlled prospective study. Arch Dermatol 1998; 134: 940-5.
13. Breuer-McHam J, Marshall G, Adu-Oppong A, et al. Alterations in HIV expression in AIDS patients with psoriasis or pruritus treated with phototherapy. J Am Acad Dermatol 1999; 40: 48-60.
14. Stern RS, Mills DK, Krell K, et al. HIV-positive patients differ from HIV-negative patients in indications for and type of UV therapy used. J Am Acad Dermatol 1998; 39: 48-55.
15. Kuwano Y, Watanabe R, Fujimoto M, et al. Treatment of HIV-associated eosinophilic pustular folliculitis with narrow-band UVB. Int J Dermatol 2006; 45: 1265-7.
16. Fotiades J, Lim HW, Jiang SB, et al. Efficacy of ultraviolet B phototherapy for psoriasis in patients infected with human immunodeficiency virus. Photodermatol Photoimmunol Photomed 1995; 11: 107-11.
17. Lim HW, Vallurupalli S, Meola T, et al. UVB phototherapy is an effective treatment for pruritus in patients infected with HIV. J Am Acad Dermatol 1997; 37: 414-7.

18. Bellavista S, D' Antuono A, Infusino SD, et al. Pruritic papular eruption in HIV: a case successfully treated with NB-UVB. Dermatol Ther 2013; 26: 173-5.
19. Schoppelrey HP, Breit R. [UV-therapy in HIV-infected patients]. Hautarzt. 1999 Sep;50(9):643-8.
20. Eisman S. Pruritic papular eruption in HIV. Dermatol Clin 2006; 24: 449-57.
21. Menon K, Van Voorhees AS, Bebo BF Jr, et al. National Psoriasis Foundation. Psoriasis in patients with HIV infection: from the medical board of the National Psoriasis Foundation. J Am Acad Dermatol 2010; 62: 291-9.
22. Onsun N. Psoriasis tedavi yöntemleri ve algoritmik yaklaşım. Türkderm 2008; 42: 31-41.
23. Tripathi SV, Leslie KS, Maurer TA, et al. Psoriasis as a manifestation of HIV-related immune reconstitution inflammatory syndrome. J Am Acad Dermatol 2015; 72: 35-6.
24. Huiras E, Preda V, Maurer T, et al. Cutaneous manifestations of immune reconstitution inflammatory syndrome. Curr Opin HIV AIDS 2008; 3: 453-60.
25. Rudikoff D. The relationship between HIV infection and atopic dermatitis. Curr Allergy Asthma Rep 2002; 2: 275-81.

BÖLÜM 4
FOTOKORUNMA

Fiziksel Fotokorunma Yöntemleri

Teoman Erdem

Sakarya Üniversitesi, Sakarya

Can Alıcı Noktalar

- Giysiler ile güneşten korunma en basit, en etkili, en güvenli ve en doğal fiziksel fotokorunma yöntemidir.
- Bir kumaşın deriyi ultraviyole (UV)'den koruma oranı "Ultraviolet Protection Factor" (UPF) olarak tanımlanmaktadır.
- UV'den korunma açısından koyu renkli, sık dokunmuş yün ve polyesterden yapılmış giysiler tercih edilmelidir.
- Sık dokunmuş kumaştan yapılmış, kulakları ve enseyi kapatacak şekilde, kenarları en az 10 cm olan şapkalar UV' den korunmada önerilen en etkili araçlardan biridir.
- Gözleri UV'den koruyucu gözlükler UVA ve UVB'yi %99 oranında engelleyici özellikte olmalıdır.

Güneşe fazla maruz kalınması deri, göz ve immün sistem üzerine zararlı etkiler oluşturmaktadır. Dünya genelinde deri kanserleri görülme sıklığı giderek artmaktadır. Bu durumun en önemli nedeni yaşam alışkanlıklarının değişmesine bağlı olarak insanların açık alanlarda daha fazla kalmalarıdır. Her beş deri kanserinden dördü UV'den uygun yöntemlerle korunma sonucu önlenebilmektedir. UV deri kanserleri dışında fotosensitif hastalıklar, fotoyaşlanma ve solar ürtikere de neden olmaktadır.[1,2] UV'den korunmada pek çok yöntem vardır. UV'den fiziksel korunma yöntemlerini uygun giysiler, şapka ve gözlük kullanmak oluşturmaktadır.[3]

Giysiler

Güneşten koruyucu kremlerin kullanılmaya başlamasıyla birlikte insanların çoğu UV'den korunmada bu kremlerin tek başına yeterli olabileceğini düşünüyordu. Günümüzde bu görüşün doğru olmadığı ortaya konulmuştur. UV'den korunmada giysiler, şapka, güneş gözlüğü ve güneşten koruyucu kremlerin birlikte kullanılmasının daha etkili olacağı üzerinde durulmaktadır. Aslında giysilerle korunma en basit, en etkili, en güvenli ve en doğal korunma yöntemidir.[4,5,6] Güneşten koruyucu kremlerin bazı dezavantajları vardır. Güneşten koruyucu kremleri kullanan kişilerin önemli bir bölümü etkili miktarda krem sürmemekte veya yanlış kullanmaktadırlar. Güneşten koruyucu kremler, muhtemelen üzerinde belirtilen Sun Protection Factor (SPF) değerinin %30'u kadar korumaktadır. Genellikle UVA koruyucu etkileri zayıf olup, irritan ve fotoallerjik yan etkileri vardır. Bu kremlerin koruyuculuklarına güven nedeniyle

daha fazla güneşe maruz kalınması güneşin zararlı etkilerinin artmasına yol açabilir. Çoğunun maliyetinin yüksek olması, dışarı çıkmadan yarım saat önce uygulanması ve iki saatte bir uygulama gereksinimi kullanımını zorlaştıran diğer nedenlerdir. Tüm bu nedenler göz önüne alınırsa, koruyucu giysiler UV'den korunmada en etkili yöntemlerden biridir.[7-8]

Dünyada deri kanserlerinin en sık görüldüğü ülke Avusturalya'dır. Avusturalyalıların yaklaşık %50'si hayatlarının bir döneminde deri kanseri tedavisi görmektedirler. Bu nedenle bu ülkede güneşten korunma yöntemleri üzerinde çok durulmakta ve değişik organizasyonlarla halkın konuya ilgisi çekilmektedir. Bu ülkedeki Anti-Cancer Council of Victoria adlı kuruluş tarafından başlatılan 'Slip! (uzun kollu bir tişört giyin), Slop! (güneşten koruyucu ürün kullan), Slap! (geniş kenarlı bir şapka kullan), Wrap! (güneş gözlüğü kullan) kampanyası halkın alışkanlıklarını önemli derecede etkilemiş ve deri kanserleri görülme oranları azalmıştır.[7,9]

Bütün giysilerin belli oranda güneşten koruyucu etkileri olmasına rağmen standardizasyon açısından giysilerin UV koruyuculuğunu belirleyen Ultraviyole Protection Factor (UPF) terimi kullanılmaktadır. Bir kumaşın deriyi UV'den koruma oranı UPF olarak tanımlanır. İlk kez 1996'da kullanılmaya başlanan UPF terimi giysilerin UV'ye karşı sağladığı korumanın derecesini belirtir ve güneş kremlerinde kullanılan SPF'nin analoğudur.[10,11] Günümüzde bir çok ticari firma tarafından üretilmiş ve UPF'leri belirlenmiş standardize giysiler vardır. UPF koruma dereceleri Tablo 1'de gösterilmiştir.[10]

Tablo 1. UPF koruma dereceleri

UPF değeri	Koruma derecesi	Etkili UV geçişi*
15-24	İyi	%6.7-4.2
25-36	Çok iyi	%4.1-2.6
40 ve üstü	Mükemmel	%<2.6

*UV geçişi spektrofotometrik ölçüm ile kuru ve gergin olmayan kumaşta ölçülmüştür.

UV'nin giysilerden geçişinde bir çok yol vardır. Bazen giysilerin gözeneklerinden geçerken, bazen iplikler tarafından emilir, bazen de iplikler tarafından radyasyon yansıtılmaktadır. Giysilerin UV'den koruyucu etkilerinde bir çok faktör rol oynamaktadır:

1. Kumaşın Tipi ve Yapısı: Polyester, ipek ve yünden yapılan giysiler pamuk ve suni ipeğe göre UV'yi daha iyi bloke ederler. Kumaşların üretimleri esnasındaki diğer işlemler UPF'yi etkilemekte ve tek başına ipliğin özelliği UPF belirlemede yetersiz kalmaktadır. Bu nedenle farklı materyallerin UPF karşılaştırmaları zordur.[12]

2. Kaplama Oranı ve Gözenek Durumu: Kumaşın UV koruyuculuğunu belirleyen en önemli faktördür. Kumaşın sıkı dokunması gözenekleri azaltır ve daha az UV geçişine izin verir. İpliklerin arasındaki mesafe el örgüsünde dokuma tekstile göre daha geniştir.[13]

3. Kumaşın Kalınlığı: Daha kalın ve yoğun dokumalı kumaşlar UV'yi daha az geçirirler. En basit test kumaşı ışığa tutup ışık geçirgenliğinin gözlenmesidir. [7,14]

4. Kumaşın Rengi: Siyah, koyu gri ve mavi gibi koyu renkler pastel, bej ve beyaz gibi açık renklere göre UV'ye karşı daha fazla koruyucudur. Fakat koyu renk giysiler fazla oranda infrared ışığı da absorbe ettiklerinden sıcaklık hissini artırmaktadırlar.[14]

5. UV Absorbe Edici Katkılar: Kumaşın üretimi esnasında ilave edilen UV absorbe edici birtakım kimyasal maddeler kumaşın UV koruyuculunda önemli bir etki yaparlar. Bu amaçla pamuk ve viskon kumaşlara UV bloke edici olarak en sık titanyum dioksit eklenmektedir. Bir diğer sık kullanılan madde ise UVA'yı absorbe edici etkisi olan flöresan beyazlatıcı ajanlardır. 10 Ayrıca kumaşın üretimi esnasında eklenen inorganik güneş kremleri partikülleri ile de yüksek güneş korumalı kumaşlar elde edilmektedir.[15] UV korumasını artırmanın bir diğer yöntemi ise farklı tekniklerle yıkama esnasında kumaşa UV absorbanları katmaktır. Bu amaçla disulfonik asit triazin kullanılabilir. Rit™ ve sunGuard™ gibi uygulamalarla kumaşlar %90 oranında UV koruyucu hale getirilebilir.[16]

6. Gerginlik: Giysilerin gerilmesi ipler arasındaki gözenekleri açarak daha fazla UV geçişine yol açmaktadır. Kadın çorapları ve yüzme giysileri vücudu saran ve gerilme özelliği en yüksek olan giysilerdir.[7,13]

7. Nemlilik Oranı: Nemlilik bazı kumaşlarda UPF'yi azaltırken bazı kumaşlarda ise artırmakta veya değişikliğe neden olmaktadır.[17] Pamuk, keten, elastan ve viskon gibi hidrofilik iplerden oluşan kumaşlar nem çektiği için ıslanan ipliklerin şişmesi nedeni ile porlar küçülür ve UPF artar. Polyester gibi su ile iplikleri şişmeyen kumaşlarda ve ıslanma ile porların arası açılan kumaşlarda UV geçirgenliği artar, UPF azalır. Bazen de ıslaklık UV'nin dağılımını azaltarak UV geçişini artırabilir.[7,10,11]

8. Yıkama: Giysilerin çoğu yıkamaya bağlı büzüşme özelliğine sahiptir ve bu da UV geçişini azaltmaktadır. Bu etki genellikle ilk yıkamada olmaktadır.[18]

9. Eskime: Giysilerin defalarca giyilmesi ve yıkanması sonucunda yıpranmasına bağlı olarak zamanla UPF azalmaktadır.[11,13] Bu durum hem giysilerdeki incelmeye hem de renklerinin solmasına bağlıdır. Fakat bazen de bazı tür giysilerin defalarca yıkanması ve giyilmesi sonucunda büzülmesine ve küçülmesine bağlı olarak UPF artmaktadır.[19]

10. Dar ve Geniş Giysiler: Deriye yapışık ve saran giysiler daha fazla UV geçişine izin verirken, bol ve deriye yapışmayan giysiler daha iyi UV koruma sağlamaktadır.[10,20]

Tekstillerin ve giysilerin UV'den koruma özellikleri Tablo 2 ve 3'te verilmiştir.[3,7,8,10]

Tablo 2. Tekstillerin UV koruma özellikleri[7,10]

	İyi Koruma	**Kötü Koruma**
Doku özelliği	Sık dokunmuş	Gevşek dokunmuş
İpliğin tipi	Yün, polyester	Pamuk, ipek, poliamid, poliakril
İpliğin ağırlığı	Ağır	Hafif
Gerginlik	Gevşek	Gergin
Kumaşın rengi	Koyu	Açık, beyaz, pastel renkler
Eskime	Yeni	Eski
Yıkama	Yıkanmış	Yıkanmamış

UPF değeri kullanıcılara standardize ve iyi bir alternatif sunmaktadır. Ama UPF değerinin kuru ve gergin olmayan yeni kumaşlarda ölçüldüğü unutulmamalıdır. Ayrıca üzerinde UPF

Tablo 3. Giysilerin UV'den koruma özellikleri[7,10,13]
İyi Koruma
Güneşten koruyucu özellikleri ve UPF değeri belirlenmiş giysiler
Mavi veya siyah blucin
%100 polyester
Parlak polyester karışımları
Sentetik kumaşlar doğal maddelerden üretilen kumaştan daha iyi korur
Sıkı dokulu kumaşlar
Ağartılmamış pamuk
Bol giysiler
Tinosorb gibi UV'yi absorbe edici kimyasal madde katılan kumaşlar
Kötü Koruma
Ağartılmış pamuk
Viskon
Örgü, özellikle gevşek yün örgü giysiler
Boyanmamış beyaz blucin
Eski aşınmış giysi
Dar giysiler

değeri olmayan bir çok yaz giysilerinin de 10 ve daha üzeri UPF özelliği olduğu ve bunun da SPF 30 bir güneşten koruyucu kremle eşit oranda UV koruyucu olduğu gösterilmiştir.[21]

Şapkalar

Şapkalar UV'den korunmada önerilen en etkili araçlardan biridir. Güneş için kullanılacak şapkaların belirgin özellikleri bulunmalıdır. Sık dokunmuş kumaştan yapılmış, kulakları ve enseyi kapatacak şekilde, kenarları en az 10 cm olan şapkalar tercih edilmelidir. Bu tür şapkalar ile kulaklar, yanaklar, burun ve ense zararlı UV ışığından korunmuş olur.[7,14]

Eldivenler

Eldivenler özellikle açık tenli ve fotosensitif hastalığı olan kişilerde ellerin UV'den korunmasında en önemli araçlardır.

Güneş Gözlükleri

Yapılan birçok çalışmada güneşe maruziyet sonucunda gözde fotosensitivite, ilerleyici görme kaybı ve katarakt geliştiği gösterilmiştir. Güneş gözlükleri hem gözleri hem de gözkapakları ve göz etrafındaki deriyi UV'nin zararlı etkililerinden korumaktadırlar. Gözleri UV'den koruyucu gözlükler UVA ve UVB'yi %99 oranında engelleyici özellikte olmalıdır. Güneş gözlüklerinin göz etrafına oturması kenarlardan göze gelecek UV'yi engellemesi açısından daha uygundur. Polarize etkili güneş gözlükleri sadece ışıktan

gözlerin kamaşmasını önlemekte olup, ekstra UV geçirgenliğini önleyici etkileri yoktur.[22] Normal gözlüklerin UV'yi engelleyici etkileri olsa da, uzun dalga boylu UV ışığını geçirmektedirler. Benzer şekilde UV bloke edici lensler de 360-380 nm dalga boyundan daha uzun UV'yi geçirmektedir.[23] Hem gözleri hem de yüzü koruyan ürünler de pazarlanmaktadır.

Avrupa ve Amerika'da güneş gözlüklerinin standartları belirlenmiştir. Ülkemizde güneş gözlüğü camları ile ilgili beklentileri karşılayan bir Avrupa Standardı EN 1836 standardı esas alınarak TSE tarafından hazırlanan "TS EN 1836: Kişisel Göz Koruması-Genel Kullanım Amaçlı Güneş Gözlükleri ve Güneşe Karşı Koruyucu Filtreler" standardı kullanılmaktadır. Bahsi geçen standart 27.04.2003 tarihinde Türk Standardı olarak kabul edilmiş ve Sanayi ve Ticaret Bakanlığı tarafından mecburî standart olarak yürürlüğe konulmuştur.[24] Tablo 4 ve 5'de güneş gözlüklerinin özellikleri bildirilmiştir.

Tablo 4. Filtre kategorilerinin özellikleri[24]

Filtre kategorisi	Ton özelliği	Görülebilen ışık geçirgenlik aralığı
0	Şeffaf veya çok açık	%80-100
1	Açık	%43-80
2	Orta	%18-43
3	Koyu	%8-18
4*	Çok koyu*	%3-8*
* Kara yollarında ve araç sürerken kullanım için uygun değildir		

Tablo 5. Filtrelerin kullanım alanları ve koruma özellikleri[24]

Renk tonu no.	Kullanım amacı	Görünür Işık geçirgenlik aralığı %	UVB geçirgenliği %	UVA geçirgenliği %
1.1-2.0	Kozmetik, estetik, süslenme, moda	40-100	4-10	80-100
2.5	Genel kullanım	18-40	2-3	4-8
3.1	Genel kullanım	8-18	0.2-1	2-4
4.1	Özel kullanım	3-8	0.03-0.08	0

Kaynaklar

1. English DR, Armstrong BK, Kricker A, et al. Sunlight and cancer. Cancer Causes Control 1997; 8: 271-83.
2. Morison WL. Clinical practice. Photosensitivity. N Engl J Med 2004; 350: 1111-7.
3. Lautenschlager S, Wulf HC, Pittelkow MR. Photoprotection. Lancet 2007; 370: 528-37.
4. Reeder AI, Gray A, McCool JP. Occupational sun protection: workplace culture, equipment provision and outdoor workers' characteristics. J Occup Health 2013; 55: 84-97.
5. Hawk JL. Cutaneous photoprotection. Arch Dermatol 2003; 139: 527-30.
6. Malbasa C, Baron ED. Photoprotection with clothing and sunscreens. G Ital Dermatol Venereol 2010; 145: 509-14.

7. Seyhan M. Güneşten korunmada giysilerin rolü. Türkiye Klinikleri J Cosmetol 2004; 5: 157-61.
8. Wang SQ, Balagula Y, Osterwalder U. Photoprotection: a review of the current and future technologies. Dermatol Ther 2010; 23 :31-47.
9. Osterwalder U, Rohwer H. Improving UV protection by clothing--recent developments. Recent Results Cancer Res 2002; 160: 62-9.
10. Morison WL. Photoprotection by clothing. Dermatol Ther 2003; 16: 16-22.
11. Roy CR, Gies PH, McLennan A. Sun protective clothing: 5 years of experience in Australia. Recent Results Cancer Res 2002; 160: 26-34.
12. Gies P, Roy C, McLennan A, et al. Ultraviolet protection factors for clothing: an intercomparison of measurement systems. Photochem Photobiol 2003; 77: 58-67.
13. Gambichler T, Altmeyer P, Hoffmann K. Role of clothes in sun protection. Recent Results Cancer Res 2002; 160: 15-25.
14. Balogh TS, Velasco MV, Pedriali CA, et al. Ultraviolet radiation protection: current available resources in photoprotection. An Bras Dermatol 2011; 86: 732-42.
15. Baron ED, Kirkland EB, Domingo DS. Advances in photoprotection. Dermatol Nurs 2008; 20: 265-72.
16. Nagle J. Sun-protective clothes. Customer's Research Magazine 2002; 85: 2.
17. Gambichler T, Hatch KL, Avermaete A, et al. Influence of wetness on the ultraviolet protection factor(UPF) of textiles: in vitro and in vivo measurements. Photodermatol Photoimmunol Photomed 2002; 18: 29-35.
18. Stanford DG, Georgouras KE, Pailthorpe MT. Sun protection by a summer-weight garment: the effect of washing and wearing. Med J Aust 1995; 162: 422-5.
19. Pailthorpe MT. Textiles and sun protection: the current situation. Australas Textiles 1994; 14: 54-66.
20. Menzies SW, Lukins PB, Greenoak GE, et al. A comparativestudy of fabric protection against ultraviolet-induced erythema determined by spectrophotometric and human skin measurements. Photodermatol Photoimmunol Photomed 1991; 8: 157-63.
21. Diffey BL. Sun protection with clothing. Br J Dermatol 2001; 144: 449-51.
22. http://www.sunprotection.net/sunglasses.html. 11 Mayıs 2014.
23. Anstey A, Taylor D, Chalmers I, et al. Ultraviolet radiation-blocking characteristics of contact lenses: relevance to eye protection for psoralen-sensitised patients. Photodermatol Photoimmunol Photomed 1999; 15: 193-7.
24. http://www.optisyenler.org/indirme/gunes.doc.11 Mayıs 2014.

Güneşten Koruyucular

Günseli Öztürk

Ege Üniversitesi, İzmir

Can Alıcı Noktalar

- Güneşten koruyucuların düzenli ve uygun şekilde kullanılması, UV ile ilişkili erken yaşlanma, immün baskılanma ve deri maligniteleri gelişimini önleyebilir.
- Güneşten koruyucular, güneşten kaçınma ve koruyucu giysiler gibi diğer fotokorunma yöntemleri ile birlikte kullanılmalıdır.
- Işığa ve ısıya dayanıklı, UVA ve UVB'ye karşı tam koruma sağlayan güneşten koruma faktörü 30 ve üzeri olan güneşten koruyucular tercih edilmelidir.
- Güneşe çıkmadan 15-30 dakika önce uygulanmalı, her 2 saatte bir veya terleme ya da suya maruziyetten sonra tekrarlanmalıdır.
- Altı aylıktan küçük bebeklerde güneşten koruyucular kullanılmamalı, daha büyük çocuklarda oksibenzon ve oktikrilen içermeyen ürünler tercih edilmelidir.
- Güneşten koruyuculara bağlı allerjik reaksiyonlar dışında deriden emilimi ve sistemik toksisite gibi güvenliği ile ilişkili endişeler bulunmakla birlikte son bilimsel veriler, bu korkuyu desteklememektedir.
- Güneşten koruyucuların kullanımı ile elde edilen faydalar, bu ürünlerle ilişkili olası risklerin çok üzerindedir.

Güneşten Korunma

Deri kanserleri oluşumunda ve erken yaşlanmada ultraviyole (UV) ışınlarının etkisinin kanıtlanması ve özellikle melanom insidansının giderek artışı nedeniyle güneş ışınlarının zararlı etkilerinden korunmak çok daha önem kazanmıştır.[1,2,3,4,5] Güneşten korunmanın başlıca yöntemleri; güneşin en güçlü olduğu saatlerde direkt güneşten kaçınmak, şapka, gözlük ve koruyucu giysilerle güneş ışığını engellemek ve güneşten koruyucu ürünler kullanmaktır.[6,7,8,9] Bunun dışında sistemik vitamin ve antioksidanların da fotokorunmada yardımcı olabileceği bildirilmektedir.

Güneşten Koruyucular

Fotokorunmanın önemli bir kısmını oluşturan güneşten koruyucular, güneş ışığının deriye geçişini azaltarak ya da engelleyerek zararlı etkilerini önleyebilen, çoğunlukla topikal kullanılan

farmasötik preparatlardır.[10] İlk olarak güneş yanığını önlemek amacıyla geliştirilen ve sadece UVB koruması içeren bu ürünler, günümüzde çeşitli UV filtrelerinin kombine edilmesi ile geniş spektrumlu koruma sağlamakta, deri kanserleri ve erken yaşlanmaya karşı yaygın bir şekilde kullanılmaktadır.[11,12,13,14] Ayrıca UV filtreleri, günlük bakım ürünleri, nemlendiriciler, fondaten gibi makyaj malzemeleri, şampuanlar ve saç boyaları gibi çeşitli ürünlerde de bulunmaktadır. Food and Drug Administration (FDA) tarafından 1972 yılında tezgah üstü ilaçlar olarak onaylanan güneşten koruyucular, Türkiye dahil birçok ülkede kozmetikler sınıfında yer almaktadır.

İdeal bir güneşten koruyucunun oluşturulmasında en önemli faktörler, hem UVA hem de UVB ışınlarına karşı uniform korunmanın (spektral homeostaz) sağlanması ile birlikte kullanıcı uyumunu artıran kozmetik olarak kabul edilebilir görsel, duyusal ve dokunsal profile sahip olmasıdır.15) cümlesi yerine (İdeal bir güneşten koruyucu, hem UVA hem de UVB ışınlarına karşı uniform korunma (spektral homeostaz) sağlamalı va aynı zamanda kullanıcı uyumunu artıran kozmetik olarak kabul edilebilir görsel, duyusal ve dokunsal profile sahip olmalıdır.[15]

Güneşten Koruyucuların Sınıflaması ve Etki Mekanizması

Güneşten koruyucular, içerdikleri UV filtrelerinin etki mekanizmalarına göre klasik olarak organik (kimyasal) ve inorganik (fiziksel) olarak iki gruba ayrılır.[16,17] Organik UV filtreleri, koruma spektrumlarına göre UVB ve UVA filtreleri olarak 2 alt grupta incelenir. İnorganik güneşten koruyucular, UV ışınlarını yansıtarak ya da dağıtarak etkili olur. Organik olanlar ise konjuge aromatik halka yapılarıyla ışınları absorbe ederek etkilerini gösterir; ışınların etkisiyle elektronları pasif durumdan uyarılmış duruma geçerek aktive olur ve stabil duruma döndüklerinde bu enerjiyi ısı enerjiisine dönüştürür.[18] FDA tarafından onaylanmış organik ve inorganik UV filtreleri Tablo 1'de gösterilmiştir.[2,7,8,9,19,20]

I. Organik UV Filtreleri

A) Organik UVB Filtreleri

1. Aminobenzoatlar (PABA ve Türevleri)

Para-aminoasit benzoik asit (PABA) ticari olarak ilk elde edilen ve en sık kullanılmış olan potent UVB filtresidir. Hidrojen bağı ile keratinositlere sıkıca bağlanma özelliği, suya ve terlemeye karşı dayanıklı olmasını sağlar. Ancak bu özelliği aynı zamanda derinin ve dolayısıyla giysilerin boyanmasına neden olur. Aşırı derecede kontakt allerjik reaksiyonlara yol açması ve daha da önemlisi karsinojenik potansiyeli nedeniyle kullanımı oldukça sınırlıdır.

Bunun yerini alan PABA esteri Padimat O (oktil dimetil PABA), daha az etkili olmasına karşın suda çözünebilmesi ve deriyi boyamaması nedeni ile günümüzde sık kullanılan ve oldukça etkili UVB filtrelerinden birisidir. Fotoallerjik reaksiyonlara neden olabilir. Padimat O, daha çok SPF'yi artırmak amacıyla diğer UV filtreleri ile birlikte kullanılır.

2. Sinnamatlar

Bu grupta oktinoksat (oktil metoksisinnamat veya OMC) ve sinoksat (2-etoksietil p-metoksisinnamat) yer almaktadır, OMC en sık kullanılanıdır. Deriyi boyamamaları ve suda çözünme özellikleri nedeniyle sık kullanılan güçlü UVB filtreleridir. OMC genellikle SPF (Sun Protection Factor) artırmak amacıyla diğer UVB filtreleri ile birlikte kullanılır. Güneş

Tablo 1. FDA onayı almış UV filtreleri[2,7,8,9,19,20]				
UV filtresi	**Diğer isimleri**	**Maks. Kons. (%)**	**Maks. λ (nm)**	**UV emilim spektrumu**
Organik filtreler				
UVB FİLTRELERİ				
Aminobenzoatlar	PABA türevleri			
Para-amino-benzoik asit	PABA	15	283	UVB
Padimat-O	Oktil dimetil PABA	8	311	UVB
Sinnamatlar				
Sinoksat	2-etoksietil p-metoksisinnamat	3	289	UVB
Oktinoksat	Oktil metoksisinnamat (OMC)	7.5	311	UVB
Salisilatlar				
Oktisalat	Oktil salisilat	5	307	UVB
Homosalat	Homomentil salisilat	15	306	UVB
Trolamin salisilat	Trietanolamin salisilat	12		UVB
Diğerleri				
Oktokrilen	Uvinul N539 T, OCR	10	303	UVB, UVA II
Ensulizol	Fenilbenzimidazol sulfonik asit	4	310	UVB
UVA Filtreleri				
Benzofenonlar				
Oksibenzon	Benzofenon-3	6	288, 325	UVB, UVA II
Sulisobenzon	Benzofenon-4	10	366	UVB, UVA II
Dioksibenzon	Benzofenon-8	3	352	UVB, UVA II
Dibenzoilmetanlar				
Avobenzon	Parsol 1789, Butil methoksidibenzoilmetan	3	360	UVA I
Antralatlar				
Meradimat	Mentil antranilat	5	340	UVA II
Kamforlar				
Ekamsul	Meksoril SX, Terephtalydene dicamphor sulfonic acid	10	345	UVB, UVA
İnorganik filtreler				
Titanyum dioksit	TiO2, Eusoleks T2000	25		UVB, UVA
Çinko oksit	ZnO (nanox)	25		UVB, UVA

ışığına maruziyette etkinliği daha az olan fotoürünlere parçalanan OMC'nin fotostabilitesi enkapsülasyon tekniği ile önemli derecede arttırılmıştır. OMC'nin deriden emilim göstermeye meyilli olması ve olası östrojenik aktivitesi nedeniyle bazı ülkelerde kullanımı azalmıştır. Bununla birlikte günlük bakım ürünlerinde halen en fazla bulunan UV filtresidir. OMC, fotoallerjik reaksiyonlara neden olabilir. Bu ajana karşı duyarlı olan bireyler, sinnamik aldehit ve sinnamon yağını içeren kokulara ve tatlandırıcılara karşı da reaksiyon verebilirler.

3. Salisilatlar

İlk kullanılan ajanlardan olan salisilat türevleri oktil salisilat (oktisalat), homosalat ve trolamin salisilatı içerir. UVB ışınlarını absorbe etme özellikleri oldukça zayıf olmasına karşın güvenirlik profillerinin çok iyi olması ve aynı zamanda diğer aktif maddelerin çözünürlüklerini artırmaları nedeniyle kullanılırlar. Nadir olarak allerjik ve fotoallerjik reaksiyonlara yol açarlar. Oktisalat ve homosalat, oldukça fotostabil ajanlar olup oksibenzon ve avobenzon gibi diğer UV filtreleri ile ışıkla parçalanmalarını azaltmak için sıklıkla kombine edilirler. Oktisalat ve homosalat, suda çözünmemeleri nedeniyle suya oldukça dirençlidir. Saç bakım ürünlerinde sıklıkla bulunan trolamin ise suda çözünebilir.

4. Oktikrilen (OCR, Uvinul N 539 T)

Sık kullanılan, fotostabil, sinnamatlar grubuna ait bir UVB filtresidir. 290-360 nm (maksimum 307 nm) dalga boylarında etkilidir. Geniş UVB koruyuculuğuna rağmen dayanıklılığının az oluşu nedeniyle tek başına etkili bir filtre değildir. Su ve tere maruziyette etkinliğini kaybeder. Daha çok avobenzon gibi UV filtrelerini fotostabilize etmek, final ürünün SPF değerini artırmak için kullanılmaktadır. Güneşten koruyucuların çoğunda bulunur. Formülasyonunun güç ve pahalı oluşuna karşın komedojenik olmaması nedeniyle jel formundaki güneşten koruyucularına eklenebilen nadir bir UV filtresidir. Kullanımının giderek artması nedeniyle en olağan fotoallerjenlerden biri haline gelmiştir.

5. Ensulizol (Fenilbenzimidazol Sulfonik Asit - Eusolex 232 - PBSA)

Fotostabil ve suda çözünebilir bir UVB (maksimum 310 nm) filtresidir. Diğer filtrelere göre daha ince ve az yağlı olduğundan günlük nemlendiricilerde sıklıkla kullanılmaktadır.

B) Organik UVA Filtreleri

1. Benzofenonlar

Başlıca UVB ve UVA2 ışınlarına karşı koruma sağlayan bir grup aromatik ketonlardır. Oksibenzon (Benzofenon-3, BP3), sulisobenzon (Benzofenon-4, BP4) ve dioksibenzon (Benzofenon-8) FDA tarafından onaylanmış olanlarıdır. Fotolabil olan bu filtreler, UV maruziyeti ile serbest oksijen radikalleri oluşturabilir. Oksibenzon, güneşten koruyucu ve deri bakım ürünlerinde en sık kullanılanıdır. Ancak tüm güneşten koruyucu ajanlar içersinde en fazla kontakt ve fotokontakt dermatit geliştirme insidansına sahiptir. Bu reaksiyonlar, özellikle ısı ve güneş ışınlarına maruziyetle şiddetlenir. Yapılan bazı çalışmalarda benzofenonun deriden emilim gösterdiği ve sistemik etkilere neden olduğu gösterilmiştir. Çocuklarda ve hamilelerde kullanımı önerilmemektedir. Almanya gibi bazı ülkelerde kullanımı sınırlanmıştır.

2. Meradimate (mentil antranilat)

UVA2'ye (maksimum 340 nm) karşı etkin koruma sağlamasına karşın tek başına zayıf bir UV filtresidir. Genellikle diğer UV filtreleri ile birlikte UVA2 korumasını artırmak için kullanılır. Duyarlanma reaksiyonu bildirilmemiştir.

3. Avobenzon (Butil metoksidibenzoil metan, Parsol 1789)

En yaygın kullanılan ve FDA tarafından onaylanan ilk UVA filtresi olan avobenzon, başlıca UVA1 ışınlarına etkilidir. Ancak çok fotolabil olup UV maruziyetinden sonra 1 saat içerisinde fotokoruyucu özelliğinin %50-60'ını kaybeder. Bu kayıp önemli bir UVB filtresi olan oktinoksat ile birlikte kullanıldığında daha da artar. Avobenzon, birlikte kullanıldığı diğer UV filtrelerinin de stabilitesini etkileyebilir. Avobenzon, oktikrilen ve tinosorb S gibi ajanlarla birlikte kullanıldığında stabilize özellik kazanır. Neutrogena® tarafından patentli Helioplex stabilizasyon teknolojisi, avobenzon, oksibenzon ve dietilheksil 2.6 naftaleti kombine ederek, avobenzonun fotoparçalanmasını önlemektedir.[2] Avobenzon, oktikrilen ve mexoryl SX içeren ürünün yüksek derecede koruma gösterdiği saptanmıştır. Avobenzonun sistemik biyovarlığı sınırlı olup dermal penetrasyonu, %1 ya da daha azdır. Fotoallerji riski, yaygın kullanımına bağlı olarak giderek artmaktadır.

4. Ekamsül (Meksoril SX, Terefitaliden dikamfor sulfonik asit, TDSA)

290-400 nm arası (maksimum 345 nm) dalga boylarını absorbe edebilen, kamfor türevi etkili bir UVA filtresidir. Loreal® tarafından patenti alınarak 1991'de Avrupa'da, 2006 yılında da FDA tarafından onaylanmıştır. Mükemmel fotostabiliteye sahiptir. Suda çözünebilir olduğundan deride daha az yağlılık hissi verir. Günlük kullanım için uygundur. Deriden emilim göstermez. Hidrofilik olması nedeniyle lipofilik ajanlarla kombinasyonunda sinerjik etki görülmektedir. Ekamsülün, UVA ışınları ile oluşan pigmentasyonuna, epidermal hiperplaziye ve/veya deri elastisitesi ile hidrasyonunun azalmasına karşı yüksek koruma kapasitesine sahip olduğu ayrıca pirimidin dimer oluşumu, p53 protein birikimi ve LH (Langerhans hücre) dansidite azalması gibi biyolojik belirteç değişikliklerini önlediği veya azalttığı gösterilmiştir.[21] Avobenzon ve ekamsül güneşten koruyucu ajanların gelişiminde bir dönüm noktası oluşturmuşlardır. Ekamsül, avobenzon ve oktikrilen ile kombine olarak Anthelios™ ürünlerinde yaygın şekilde kullanılmaktadır.

Yeni Geliştirilen Organik UV Filtreleri

Tinosorb M, Mexoril XL gibi yeni jenerasyon UV filtrelerinin moleküller ağırlıkları 500 Da'dan büyük olup çoğunlukla canlı epidermise geçemezler; absorbsiyonları ya da immün sistemle ilişkileri ise sınırlıdır. Böyle UV filtreleri içeren, geniş spektrumlu, fotostabil modern güneşten koruyucuların etkinlikleri artmış ve güvenirlik profilleri düzelmiştir. Bu ürünlerin deri kanseri ve fotoyaşlanmada oldukça etkin oldukları gösterilmiştir. FDA tarafından henüz onaylanmamış, ancak Avrupa'da onaylanmış olan bu yeni jenerasyon organik UV filtreleri Tablo 2'de gösterilmiştir.[2,9,10,12, 15,19]

1. Tinosorb S (Bisetilheksiloksifenol metoksifenil triazen, BEMT)

Benzotriazol ailesine ait yağda çözünebilen, ancak suda çözünmeyen, hem UVB hem de UVA (280-380 nm)'ya karşı koruma sağlayan bir UV filtresidir. Etki mekanizması iki yönlü olup UV ışınlarını hem absorbe eder, hem de yansıtır. Yüksek moleküler ağırlıklı olması nedeniyle deriden emilim göstermez. Tinosorb, sıklıkla OMC ve avobenzon gibi filtrelerin fotostabilitesini artırmak için kullanılır. Fotoyaşlanmanın önlenmesinde etkilidir. Tüm bu olumlu özellikler, tinosorbların çok fazla sayıda güneşten koruyucu ve deri bakım ürünlerine girmesini sağlamaktadır.

Tablo 2. FDA tarafından onaylanmamış, Avrupa'da onaylı yeni UV filtreleri[2,9,10,12,15,19]				
UV filtresi	**Diğer İsimleri**	**Mak. Kons. (%)**	**Mak. dalga boyu (nm)**	**UV emilim spektrumu**
UVB (290-320 nm) ve UVA 2 Filtreleri (320-340 nm)				
(4-Metilbenziliden kamfor)	Enzakamen, Eusolex 6300 4 MBC	4	295	UVB
Dietilheksil butamido triazon	Iskotrizinol UVAsorb HEB	10	312	UVB, UVA2
Etilheksil triazon	Oktiltriazon Uvinul T150	5	314	UVB
Isoamil p-metoksisinnamat	Amiloksat Neo Heliopan E1000	10	308	UVB
Tris bifenil triazin	Tinosorb A2B*			UVA2
Geniş spektrumlu ve UVA1 (340-400 nm) filtreleri				
Bis-etilheksiloksifenol metoksifenil triazin	Bemotrizinol Tinosorb S	10	310, 348	UVA2, UVA1
Dietilamino hidroksibenzoil heksil benzoat	Uvinul A Plus	10	354	UVA2, UVA1
Disodyum fenil dibenzimidazol tetrasulfonat	Bisdisulizol Disodyum Neo Heliopan AP	10		UVA2, UVA1
Drometrizol trisiloksan	Drometrizol, Mexoryl XL	15	303, 344	UVB, UVA1 UVA2
Methilen bis-benzotriazolil tetrametilbutilfenol	Bisoktrizol, Tinosorb M (aktive)	10	303, 358	UVB, UVA2, UVA1
*Avrupa'da onaylı değil.				

2. Meksoril XL (Drometrizol trisiloksan, silatrizol)

Hem UVA hem de UVB'ye (maksimum 303 ve 344 nm) karşı koruma sağlayan fotostabil benzotriazoldür. Yağda çözünür olduğundan suya dirençlidir. Mexoryl SX ile birlikte kullanıldığında sinerjik etkiyle ikisinin de koruma kapasitesi artar. Her iki filtrenin de deriden emilimi minimal olup etkili ve güvenlidirler. Bu filtrelere karşı fotoallerjik reaksiyonların gelişmesi çok nadirdir.

3. Tinosorb M (Metilen bisbenzotriazolil butil fenol-MBBT, Bisoctrizol)

UVB, UVA2 ve UVA1'e (maksimum 303 ve 358 nm) karşı koruma sağlayan fotostabil geniş spektrumlu bir UV filtresidir. UV ışınlarını yansıtma, dağıtma ve absorbe etme özellikleri ile hem organik hem de inorganik filtrelerin özelliklerine sahiptir. Sistemik absorbsiyonu minimaldir.

Emülsiyonları su fazında dağılan renksiz, mikroince organik partiküller formunda üretilir.

En son geliştirilen Tinosorb A2 B (Tris-bifenil triazin), 290-340 nm arası dalga boylarına etkili olup tinosorb M gibi suda dağılabilir mikronize (≤100 nm) bir UV filtresidir.

4. Uvinul A Plus (diethylamino hydroxybenzoyl hexyl benzoate, DHBB)

Avobenzon gibi UVA1'e etkilidir. Ancak ondan farklı olarak oldukça fotostabildir. Bu nedenle de avobenzonun yerine geçmesi öngörülmektedir.

5. Neo-Heliopan AP (disodium phenyl dibenzimidazole tetrasulfonate, PDT)

Maksimum absorbsiyonu 334 nm olan fotostabil, suda çözünebilir bir UVA2 filtresidir.

II. İnorganik UV Filtreleri

Fiziksel koruyucu olarak kullanılan inorganik ajanlar, demir oksit, baryum oksit, titanyum dioksit (TiO2) çinko oksit (ZnO), talk, magnezyum oksit, silisyum dioksit ve zirkonyumdur. Demir oksit, kırmızımsı rengi nedeniyle sıklıkla TiO_2 ve ZnO içeren inorganik ürünlere ilave edilmektedir. Güneşsiz bronzlaşmada kullanılan dihidroksiaseton da bazı ürünlere renk verici olarak eklenebilir. Deriye uygulandığında renksiz olan bu bileşik, korneum tabakasına bağlanır ve deriye bronzlaşmış görünümde renk verir. SPF değeri çok düşük olmasına karşın uzun dalga boylu, hatta görülebilir ışınlara karşı bile koruma sağlayabilir.

Güneşten koruyucularda şimdiye kadar UV filtreleri olarak kullanımlarına izin verilen inorganik materyaller, TiO_2 ve çinko oksit ZnO'tir. Bu oksitler UVA, UVB ve görülebilir ışığı yansıtma, dağıtma, kısmen de absorbe etme özelliklerine sahiptirler. Fotostabil ve güvenilir olmaları, irritan ve allerjik ya da fotoallerjik reaksiyonlara yol açmamaları nedeniyle çocuklarda ve güneş ışınlarına duyarlı bireylerde sıklıkla tercih edilirler. TiO_2'nin, başlıca anataz ve rutil formları kullanılmaktadır. Ancak kristalize rutil formu, fotokatalitik aktivitesinin daha az olması nedeniyle sıklıkla tercih edilmektedir. TiO_2, ZnO'ya göre daha yüksek refraktif indekse sahip olduğundan daha beyazımsı görünür. Bununla birlikte, en iyi ve en etkili inoganik UV filtresi olup güneşten koruyucu ürünlerin çoğunda bulunur.

Bu inorganik ajanların aktivitesi partikül boyutlarına bağlıdır. Orijinal geniş boyutlu (100-300 nm) olan formlarının, deri yüzeyinde kalın opak bir tabaka oluşturmaları, ter ve ısınma ile eriyerek deriye lekeli görünüm vermeleri, giysileri boyamaları ve komedojenik olmaları nedeniyle kozmetik açıdan kabul edilebilirlikleri oldukça düşüktü. Ancak daha sonra 1990'larda mikronizasyon ve enkapsülasyon gibi modern farmasötik yaklaşımlar, partikül boyutlarının 10-50 nm'ye kadar küçültülmesini sağlamış, görülebilir ışığın çok az dağıtılmasına ve dolayısıyla ürünün kozmetik kabul edilebilirliğine yol açmıştır. Ancak mikronizasyon işlemleri, aynı zamanda bu ajanların fizikokimyasal özelliklerinde değişikliklere yol açmış, koruma spektrumlarının etkilenmesine neden olmuştur. Daha çok UVA'ya etki ederken UVA2 ve UVB gibi daha kısa dalga boylarına da etki etmeye başlamış ve görülebilir ışınlardan koruma özellikleri de oldukça etkilenmiştir. Yüzey aktiviteleri de artmış olan bu ajanlar, etkinliğin azalmasına yol açan kümelenme ve topak oluşturmaya meyilli hale gelmiştir.[20] Hem bu durumu önlemek hem de partiküllerin yüzey aktivitesini azaltmak için bu ajanlar, stabilize edici silika, alüminyum oksid, alüminyum hidroksit, dimetikonlar ve polimetilakrilik asit gibi maddelerle kaplanmıştır ve böylece etkinlikleri ve fotostabiliteleri artmıştır.

Çinko oksitin UVA1'e, TiO_2'nin ise UVA2 ve UVB'ye karşı korumada daha etkili olması nedeni ile bu iki metal oksitin birlikte kullanımı geniş spektrumlu koruma sağlar. Bununla birlikte organik UVA filtrelerinin UVA'ya karşı korumada ZnO'dan daha iyi olması nedeniyle TiO_2, sıklıkla organik filtrelerle kombine edilir.

UV Filtrelerinin Kombinasyonları

UV filtrelerinin çoğu, özel bir UV aralığında etkili olduklarından tek başına kullanıldıklarında yetersiz kalırlar. Bu nedenle maksimum absorbsiyon spektrumları farklı UV filtreleri, geniş spektrumlu koruma sağlamak, sinerjistik etki oluşturmak ve fotostabiliteyi artırmak amacıyla birlikte kullanılırlar.[22,23]

Örneğin sinnamatlar ve salisilatlar, sıklıkla diğer UVB filtreleri ile final ürünün SPF değerini artırmak; UVA filtresi olan avobenzon ise UVB filtreleri homosalat ve oktisalat ile geniş spektrumlu koruma sağlamak amacıyla kombine edilir.

Bazı UV filtreleri kombine edildiklerinde sinerjik etki kazanılabilir. Örneğin ekamsül (TDSA) ve mexoril XL (DTS)'nin ayrı ayrı UVA korumaları düşük olduğu halde ikisi birlikte kullanıldığında UVA koruma kapasitesi önemli derecede artar. Aynı sinerjik etki, meksoril SX (DTSA) ile Tinosorb S (BEMT) arasında da gözlenir. Total konsantrasyonu %12.4 olan 3 organik UV filtresi kombinasyonunun SPF değeri 23, %3 konsantrasyondaki TiO_2'nin SPF değeri ise 4 iken; aynı konsantrasyonda 3 organik UV filtresi kombinasyonu ile TiO2'nin birlikte kullanılmasının sinerjik etkisiyle SPF değerini 39'a yükselttiği bildirilmiştir.[22]

Bununla birlikte bazı kombinasyonlarda organik UV filtreleri, UV ışınlarına maruziyette birbirleri ile reaksiyona girerek koruma yeteneğini azaltan fotoreaktif ara ürünlerin oluşumuna yol açabilir. Bu olumsuz etkileşimler nedeniyle kombinasyonların seçiminde sınırlamalar getirilmiştir. FDA ve her ülkenin ilgili kurumları tarafından izin verilen kombinasyonların listesi ve UV filtrelerin maksimum konsantrasyonları belirlenmiştir.[21]

Güneşten Koruyucuların Etkinliğinin Değerlendirilmesi

Güneşten Koruma Faktörü (SPF)

Güneşten koruyucuların eritem/güneş yanığını önlemedeki etkinliğini değerlendirmek için kullanılan SPF ölçme birimi, ilk olarak 1962 yılında tanımlanmış ve 1978 yılında FDA tarafından kabul edilmiştir. Son FDA rehberi, testte ürünün 2 mg/cm^2 yoğunlukta uygulanmasını ve spesifik olarak 290-400 nm dalga boyunu kapsayan çıkış spektrumlu ışık kaynağının (solar simülatör) kullanılması gerektiğini bidirmiştir. SPF'nin ölçümü, UV ışınlarına maruziyetten 16-22 saat sonra deride eritem oluşturan en küçük UV dozu olarak tanımlanan (mJ/cm^2 cinsinden) minimal eritem dozu (MED)'na dayanır. SPF, güneşten koruyucu uygunlanmış derinin MED'inin, korunmasız derinin MED'e oranı olarak tanımlanır.[20,24] SPF değeri, UVB ışınları, UVA'dan 1000 kat daha eritematojenik olduğundan başlıca UVB'ye karşı koruma ölçütüdür. SPF değeri, ürünün içindeki aktif ajanın konsantrasyonu ile doğru orantılıdır. Farklı UV filtreleri kombine edilerek bu değer artırılabilir. Örneğin korunmasız olarak 10 dakikada eritem oluşan deride, SPF 15 olan bir ürün kullanıldığında, eritemin görülmesi için geçecek sürenin 150 dakika olması beklenir. Ancak SPF değeri ile UVB koruması arasındaki

ilişki doğru orantılı değildir, örneğin SPF değerinin 2 kat yüksek olması, ürünün UVB'ye karşı 2 kat koruma sağladığını göstermez. Yaygın inanışın aksine bir ürünün SPF değeri, UV ışınlarına maruziyet süresi ile ilişkili değildir.

Güneşten koruyucu SPF değerinin en az 4 olması önerilir. SPF değerinin artması, bir değerden sonra UVB koruma özelliğini çok etkilememektedir. SPF 2 olan bir güneşten koruyucu ürün %50 koruma sağlarken, SPF 4 %75, SPF 8 %87.5, SPF 15 %93.3, SPF 30 %96.7, SPF 50 olan bir ürün ise %98 oranında UVB koruması sağlamaktadır. FDA, 2007'deki güneşten koruyucu monografisinde UVB korumasını değerlendirmek için 4 yıldızlı derecelendirme sistemini (düşük, orta, yüksek, çok yüksek) önermiştir. Bu sistemde, düşük: SPF 2-15, orta: SPF 15-30, yüksek SPF 30-50, çok yüksek: SPF ≥50'ye karşılık gelmektedir. UVB test işlemlerinde kullanılabilecek en yüksek SPF değeri de SPF 30+ dan SPF 50+ ye çıkarılmıştır.[20]

UVA'ya Karşı Koruma Ölçütleri

UVA ışınlarının fotokarsinogenez, fotoyaşlanma ve immün baskılanma üzerindeki etkilerinin 1990'lı yıllardan sonra daha iyi anlaşılmaya başlanması ile birlikte UVA korumasının ölçülmesinde çok farklı test yöntemleri geliştirilmeye çalışılmıştır. Ancak UVA korumasının değerlendirilmesinde SPF gibi standart olarak kullanılabilecek bir ölçme birimi belirlenememiştir. Kullanılan testler, ülkeye göre değişiklik göstermektedir. UVA korumasında kullanılan başlıca test yöntemleri IPD (Immediate Pigment Darkening), PPD (Persistent Pigment Darkening) ve UVA koruma faktörü (UVAPF)'dür.[24,25] Bu testlerin in vivo olmaları, filtrelerin fotostabilite ve dayanıklılık testlerinin yapılabilmesi gibi avantajları olmakla birlikte etik açıdan insanda kabul edilemez derecede yüksek UV maruziyeti ve tekniğin pahalı olması gibi dezavantajları da bulunmaktır.

IPD ve PPD testleri, UVA ile neden olunan derinin ani (saniyeler) veya kalıcı (2-24 saat) pigmentasyon değişikliklerine dayanmaktadır. IPD, deride önceden oluşmuş melanozomların oksidasyonu ile saniyeler içerisinde gelişen ve ilk dakikada en üst düzeyde oluşan gri-kahverengi pigmentasyonu tanımlar. IPD testi, pigmentasyonun hızla gerilemesi nedeni ile uygun bir yöntem değildir. PPD testi ise UV ışınlarına maruziyetten sonra melanin fotooksidasyonunu ölçerek ürünün UVA koruma etkinliğini değerlendirir. UVAPF güneşten koruyucu ile korunmuş deride ilk algılanabilir PPD'yi oluşturmak için gerekli UVA dozunun, korunmamış deridekine oranıdır.

UVA korumasının değerlendirilmesinde in vitro testlerin avantajları, in vivo testteki gibi etik kaygıya neden olmamaları, ayrıca daha hızlı ve daha ucuz olmalarıdır. Bu testler ile aynı zamanda ürünlerin fotostabiliteleri de ölçülebilir. UVA korumasında en sık kullanılan in vitro test, Diffey kritik dalga boyu analizidir. Bu testte belirli bir tabaka üzerine uygulanan güneşten koruyucu ürünün, 290-400 nm dalga boylarında UV emilimi ölçülür. Ürünün, UV emiliminin %90'ını gerçekleştirebildiği en üst dalga boyu kritik dalga boyu olarak ifade edilir. FDA, kritik dalga boyunu, hem UVA hem de UVB'ye karşı korumayı ölçer. Kritik dalga boyu arttıkça ürünün UVA koruması da artar. Bu değeri 370 nm olan ürünler, geniş spektrumlu olarak kabul edilir.

Avrupa komisyonu 2006 yılında, yeterli düzeyde ve genişlikte korumanın sağlanabilmesi için tüm güneşten koruyucuların, SPF/UVAPF oranının ≤3 ve kritik dalga boyunun ise 370

nm olmasını önermiştir. Bu oran İngiltere'de kullanılan iki in vitro testin oranına dayanır. İn vitro ürünün UVA emiliminin, ortalama UVB emilimine oranı hesaplanır ve özel bir sınıflandırmaya göre 3, 4 ve 5 yıldız verilir.

FDA, 2007 yılındaki monografisinde UVA korumasını değerlendirmek için Boots yıldız sisteminden uyarlanmış 4 yıldızlı derecelendirme sistemini (düşük, orta, yüksek ve çok yüksek) önermiştir. İn vivo PPD testinde UVA2 koruması ölçülürken önerilen in vitro testte ortalama UVA1 emiliminin, total UV emilimine oranı hesaplanarak daha çok UVA1 koruması değerlendirilir. Ürünün in vivo ve in vitro ölçümde saptanan en düşük değeri, UVA koruma derecesi olarak açıklanır. Örneğin bu değer, in vivo düşük, in vitro yüksek saptanmış ise UVA korumasında düşük olan değer belirtilmektedir. Bu sistemde UVAPF 2 nin altında ise UVA korumasız, 2-4 arası ise orta, 8-12 arası yüksek, 12'den büyükse çok yüksek olarak değerlendirilir (Tablo 3).[20]

Tablo 3. UVA koruma düzeyi derecelendirme sistemi[20]

Derecelendirme	Yıldız	UVA1/UV	UVA-PF
UVA Korumasız	Yok	<0.2	<2
Düşük	*	0.2-0.39	2-4
Orta	**	0.4-0.69	4-8
Yüksek	***	0.7-0.95	8-12
Çok Yüksek	****	>0.95	>12

FDA, 2012 monografisinde, SPF ≥15 ve CW ≥370 nm olan güneşten koruyucuların "diğer güneşten korunma yöntemleri ile birlikte kullanılırsa güneşin neden olduğu deri kanseri ve erken deri yaşlanması riskini azaltır" açıklamasını kullanılabileceğini bildirmiştir. Geniş spektrumlu olmayan (örn. CW ≤370 nm) veya geniş spektrumlu ancak SPF ≤15 olan ürünlerin etiketlerinde bu açıklamaları yazmalarına izin verilmeyeceği belirtilmiştir.[26] FDA, ayrıca "sunblock", "water proof", "sweat proof", "all day protection" gibi terimlerin kullanılmasına izin vermemektedir. Güneşten koruyucu hiçbir ürün, UV ışınlarına karşı %100 koruma sağlayamaz. Işınların belirli bir miktarı (1/SPF) deriye geçebilir. Bu nedenle "sunblock" terimi uygun değildir.

İmmün Koruma Faktörü

İmmün koruma faktörü (IPF), güneşten koruyucu ürünün, UV ışınları tarafından oluşturulan immün baskılanmaya karşı koruma kapasitesini değerlendiren in vivo bir parametredir.[15] Gecikmiş tip veya kontakt hipersensitivite yanıtlarının ortaya çıkışının UV ışınları ile oluşan baskılanması ölçülerek değerlendirilebilir. Ancak standart bir değerlendirme yöntemi henüz belirlenememiştir.

Suya Dayanıklılık

FDA, güneşten koruyucu ürünlerin suya dayanıklık özellikleri için, suya dayanıklı ve suya çok dayanıklı terimlerini tanımlamıştır. Suya dayanıklı (water resistant) terimi, ürünün 2 kez

20'şer dakikalık su aktivitesi süresince UV ışınlarına (UVA+UVB) karşı etkinliğini korumasını; suya çok dayanıklı (very water resistant) terimi ise ürünün 4 kez 20'şer dakikalık su aktivitesi süresince UV ışınlarına (UVA+UVB) karşı etkinliğini korumasını göstermektedir.[26] Ancak bu testlerde her aktivite sonrası havlu ile kurulanılmamış olması gerçek yaşamda ki uygulamalarda göz önüne alınmalıdır. FDA bu iki tanımlamanın da tere dayanıklı (sweat resistant) ibaresi altında toplanmasına izin vermiştir.

Güneşten Koruyucularda Taşıyıcılar

Güneşten koruyucu ürünlerdeki taşıyıcılar, sıklıkla ürünün etkinliğini belirler ve en az UV filtrelerinin tipi ve konsantrasyonları kadar önemlidir. UV filtrelerinin fotostabilite ve fotokoruyucu özelliklerinin devamlı olması için taşıyıcıların, inert ve aktif içeriklerle ilişkisinin minimal olması gerekir. Kötü şekilde formulize edilmiş üründeki UV filtreleri, derinin doğal sulkuslarında birikirken tepeleri korunmasız kalır ve bu durum eşit olmayan kötü kapatma, düşük SPF ve yetersiz koruma ile sonuçlanır. Aksine iyi formülize edilmiş ürünler, aktif ajanların derinin her tarafında eşit şekilde dağılmasını ve böylece uniform bir şekilde kapatılmasını sağlarlar.

Güneşten koruyucu taşıyıcılar losyonlar/kremler, su bazlı jeller, stikler, spreyler ve kozmetiklerden oluşur.[4] Su bazlı ya da yağ bazlı emülsiyonlardan oluşan krem ve losyonlar, kolay uygulanır olmaları nedeniyle en çok tercih edilenlerdir.[2] Losyonların yağlımsı hisse neden olması gibi dezavantajları olmakla birlikte özellikle dış aktiviteler ve sportif amaçlar için ultra-ince, az yağlı losyonlar geliştirilmiştir. Su bazlı jeller, daha çok deri tipi yağlı olan kişilerde ve akneli hastalarda uygundur. Ancak jeller, terleme ve sudan çok etkilenirler ve deriden kolayca ayrılırlar. Bazen yüzde ve gözde batmalara neden olabilirler. Güneşten koruyucular ile oluşan akne lezyonlarının, UV filtrelerinden çok, taşıyıcılara karşı geliştiği bildirilmektedir. Yağda çözünebilir formülasyonda olan stikler, özellikle dudaklar, burun ve göz çevresi gibi dar alanlar için çok uygundur. Spreylerin kullanımı kolay olmakla birlikte tüm deri yüzeyine eşit şekilde uygulanmaları güçtür. Erkeklerde saçlı deri ve göğüs bölgesi gibi kıllı alanlar için uygun bir seçenektir. Ancak, özellikle nanopartiküler inorganik UV filtreleri içeren sprey formlarının inhalasyon riski olabileceği bildirilmektedir. UV filtreleri içeren nemlendiricilerin SPF değerleri genellikle 15-30 arasında değişmektedir. SPF değerleri 4-30 arasında değişen fondaten gibi kozmetikler, opasiteleriyle günlük korunmayı sağlayabilir.[5] UV filtresi içermeyen fondatenler bile SPF 2-4 değerinde koruma sağlar.

Taşıyıcı tipi, ürünün kozmetik kabul edilebilirliği, uygulama paterni ve kullanıcı uyumunda önemli rol oynar. Orijinal form inorganik ajanların opasitesi, organik olanların ise sıklıkla yağlı olması ürünün uygunsuz ve seyrek uygulanmasına, dolayısıyla da SPF değerinin azalmasına yol açar.

Fotoparçalanma / Fotoaktivasyon

UV filtreleri ışığı emerek, dağıtarak veya yansıtarak etki gösterir. Bu nedenle fotokimyasal olarak stabil kalmaları ideal bir fotokoruma için çok önemlidir.[22,27] Güneşten koruyucu bir ürünün fotostabilitesi, UV filtresinin tipine, konsantrasyonuna, diğer filtrelerin veya ürünlerin varlığına, çözücü ve taşıyıcıya bağlı olarak değişebilir. Bu ürünlerde kullanılan UV filtrelerinin çoğu, kullanım şartlarında stabil olmakla birlikte avobenzon, oktinoksat

(OMC), oksibenzon (BF3) ve oktil dimetil PABA gibi bazı organik UV filtreleri, az ya da çok fotoreaktivite gösterirler. UV ışınlarına maruz kalmaları sonucu serbest radikallerin oluşumuna ve DNA hasarına yol açan metabolitlere parçalanır ve fotokoruyucu özelliklerini kaybederler. Böyle ışığa dayanıklı olmayan (fotolabil) UV filtreleri, oktikrilen, meksoril SX, meksoril XL ve Tinosorb S gibi fotostabil filtrelerle birlikte kullanılarak stabilite kazanmaları sağlanır. Bu kombinasyonlarda fotostabil UV filtreleri, hem UV ışınlarını absorbe eder, hem de uyarılmış durumdaki fotolabil filtrelerden enerji transferini sağlayan reseptör molekülleri olarak rol oynarlar.[14] Gaspar ve ark.[28] yaptıkları bir çalışmada, güneşten koruyucularda sıklıkla kullanılan 4 farklı UV filtresi kombinasyonun stabilitesini değerlendirmişlerdir. Bu kombinasyonların faklı fotostabilite profilleri gösterdiklerini, ışığa en dayanıklı ve en iyi kombinasyonun OMC, benzofenon ve oktikrilenden oluşan formülasyon olduğunu ve bunu OMC, avobenzon ve oktikrilen kombinasyonunun izlediğini bildirmişlerdir. Avobenzon ile OMC, birbirleri ile reaksiyona girerek toksik ara fotoürünlerin oluşumuna yol açtıkları halde; oktikrilen ilavesinin, bu kombinasyonun fotostabil hale gelmesini sağladığı gösterilmiştir.

UV filtrelerinin fotostabilitesi, ışığa dayanıksız filtrelerin reaktif ara ürünleri oluşturmasını engellemek ve fotokoruyucu özelliğin devamlılığını sağlamak açısından son derece önem taşıdığından güneşten koruyucuların formulasyonunda en kritik unsurlardan birisidir. Maksimum hedef etkinliğin kazanılması için en az sayıda ve en düşük konsantrasyonda fotostabil UV filtresinin kullanılması önerilmekte ve böylece fotoparçalanma ile ilişkili potansiyel risklerin önlenebileceği bildirilmektedir.[22]

Güneşten Koruyucuların Etkinliği

Güneşten koruyucuların düzenli ve uygun şekilde kullanıldıkları takdirde UV ışınlarının akut ve kronik zararlı etkilerine karşı koruma sağladıkları gösterilmiştir.[12,13] Bu ürünlerin etkinlikleri, etki spektrumları ve absorbsiyon spektrumlarına göre değişmektedir. Yapılan in vitro ve in vivo çalışmalarda UVA koruması yüksek, geniş spektrumlu güneşten koruyucuların, fotoyaşlanma ile ilişkili klinik ve histopatolojik değişiklikleri önlediği, hatta oluşan hasarın azalmasını sağladığı gösterilmiştir.[11,29,30] Bu ürünlerin UV ışınları ile oluşan immün baskılanmayı ve aynı zamanda hem DNA hasarını hem de serbest radikal türevlerinin oluşumunu azaltarak malignite gelişimini de önleyebileceği bildirilmiştir.

Güneşten Koruyucular ve Fotoimmünsüpresyon

UV'nin immünsüpresif etkisi, gecikmiş tip hipersensitivite ve kontakt tip sensitivite ile tümör rejeksiyonunu etkilediği gösterilmiştir. Sorumlu etki spektrumu, başlıca UVB aralığında gösterilirken deneysel çalışmalarda UVB koruması sağlayan güneşten koruyucuların immün baskılanmaya karşı her zaman koruma sağlamadığı bildirilmektedir.[10] Kelly ve ark.[31] yaptıkları bir çalışmada, başlıca UVB koruması sağlayan güneşten koruyucuların (SPF 15), immün baskılanmaya karşı koruma kapasitelerini değerlendirmek amacıyla SPF ölçümüne benzer eritem koruma faktörü (Erythema Protection Factor: EPF) ile IPF değerini karşılaştırmışlardır. EPF değerini 14.2; IPF değerini ise 4.9 olarak saptamışlar ve aradaki bu farkın, uygulanan güneşten koruyucular ile UVA ışınlarının yeterli düzeyde engellenememesine bağlı olduğunu bildirmişlerdir. İmmün baskılanmanın, melanoma ve

MDDK (Melanom Dışı Deri Kanseri) gelişiminde önemli risk faktörü olduğu bilinmektedir. Bu nedenle güneşten koruyucuların SPF değerlerinin olduğu kadar IPF değerlerinin de test edilmesi ve etiketlenmesi gerektiği belirtilmektedir. IPF değerleri ile SPF değerleri arasında anlamlı bir ilişkinin bulunmaması ve IPF değerinin daha çok UVA koruması ile ilişkili olması nedeniyle immün baskılanmaya karşı korumada, UVA koruma faktörü yüksek geniş spektrumlu ürünler önerilmektedir.[32]

Güneşten Koruyucuların Fotokarsinogenezdeki Etkisi

UV ışınlarına maruziyet, melanoma ve MDDK gelişiminde bilinen en önemli risk faktörüdür.[4,12] Skuamöz hücreli karsinoma (SHK), UV ışınlarının kümülatif etkisi ile oluşurken melanoma ve olasılıkla bazal hücreli karsinoma (BHK) ise aralıklı ve yoğun maruziyet ile oluşmaktadır.

Güneşten koruyucu ürünler, fotokarsinogenezdeki etkilerini UV ışınlarının neden olduğu p53 tümör baskılayıcı gendeki mutasyon, pirimidin dimer oluşumu ve DNA hasarı ile immunosupresyonu engelleyerek gösterir.[3,27,33]

Yapılan çalışmalarda düzenli güneşten koruyucu kullanımının aktinik keratoz ve SHK gelişimini önlediği, ayrıca var olan aktinik keratozların sayısını azalttığı, ancak BHK gelişimini etkilemediği gösterilmiştir.[34,35] Ulrich ve ark.[36] tarafından yapılan bir çalışmada ise organ transplantasyonu yapılan hastalarda düzenli güneşten koruyucu kullanımının, aktinik keratoz ve invazif SHK, daha az derecede de BHK gelişimini önleyebildiği gösterilmiştir.

Melanom riski, aralıklı olarak şidddetli güneş ışınlarına maruz kalan ve özellikle güneş yanığı öyküsü olan kişilerde daha yüksektir.[37] Melanositik nevüs yoğunluğu melanom için önemli bir göstergedir.[38] Yeni ortaya çıkan her nevusun, melanom riskini %2 oranında arttırdığı kabul edilmektedir. Melanositik nevüs gelişimi, sıklıkla çocukluk döneminde güneş ışınları ile uyarılmaktadır. Güneşten koruyucu kullanımının melanositik nevüs gelişimi üzerindeki etkileri tam olarak bilinmemektedir. Azizi ve arkadaşlarının[39] yaptıkları retrospektif bir çalışmada güneşten koruyucu kullanan çocuklarda nevüs sayısının arttığı bildirilirken Gallagher ve ark.[40] tarafından yapılan geniş spektrumlu (SPF 30) güneşten koruyucuların plasebo ile karşılaştırıldığı randomize bir çalışmada ise bu ürünlerin 3 yıl kullanımı sonrasında, yeni nevüs oluşumunda %30-40 azalma olduğu gösterilmiştir.

Güneşten koruyucular ve melanom gelişimi arasındaki ilişki üzerine yapılan çalışmaların sonuçları oldukça çelişkilidir. Bazı çalışmalarda güneşten koruyucu kullanımı ile melanom gelişme riskinin arttığı belirtilirken diğer çalışmalarda bu riskin azaldığı bildirilmiştir.[41,42] Dennis ve ark.[43] tarafından yapılan metaanalizde ise güneşten koruyucu kullanımı ile melanom gelişme riski arasında ilişki saptanmamıştır. Sonuçların böyle tutarsız olmasının; güneşten koruyucu kullanan kişilerin yanlış güvenlik hissine kapılarak güneşte daha uzun süre kalmaları, sadece UVB ışınlarından koruma sağlayan ürünlerin kullanılması dolayısıyla daha geniş dozlarda UVA ışınlarına maruz kalmaları, ürünün yetersiz miktarda ve yanlış uygulanması gibi değişik faktörlere bağlı olabileceği bildirilmiştir.[44,45] Melanom gelişiminde UVB'nin yanı sıra UVA ışınlarının da önemli rol oynaması nedeniyle UVA koruması yüksek, geniş spektrumlu ürünlerin kullanılması önerilmektedir.

Güneşten Koruyucuların Güvenirlikleri, İstenmeyen Etkileri ve Yan Etkileri

Güneşten koruyucuların içerisinde bulunan UV filtreleri; irritasyon, duyarlanma, fototoksisite ve fotokarsinojenisiteye neden olup olmadıkları, çevreye zarar verip vermedikleri konusunda rutin olarak güvenlik değerlendirmelerinden geçmektedirler.[27] Bu moleküllerin nispeten güvenli oldukları düşünülmekle birlikte bazı UV filtrelerinin deriden emilim göstererek istenmeyen deri reaksiyonları ve potansiyel sistemik toksisiteye yol açabildikleri bildirilmektedir.

Güneşten koruyucuların toksik etkileri, akut veya kronik olabilir. Allerjik veya irritan kontakt dermatit, fototoksik ve fotoallerjik reaksiyonlar akut etkileri oluşturur. Fotogenotoksisite ve fotokarsinojenite ise kronik toksik etkilerdir.

Güneşten Koruyuculara Bağlı İrritan veya Allerjik Reaksiyonlar

Organik UV filtreleri içeren güneşten koruyuculara karşı bazen irritan veya allerjik kontakt dermatit ile fotoirritan ya da fotoallerjik kontakt dermatit gelişebilmektedir.[46,47] Kozmetikler veya topikal uygulanan ilaçlar ile oluşturulan deri irritasyonu ya da duyarlanma gibi yan etkilerle karşılaştırıldığında, yaygın kullanımlarına karşın güneşten koruyuculara bağlı fotoirritasyon ve fotoallerjik reaksiyonların görülme oranı düşüktür. Bu ürünlere bağlı gelişen irritan reaksiyonlar, geçici yanma ve batma hissi ile birlikte olup sıklıkla göz çevresinde gözlenir.

Güneşten koruyucularla oluşan allerjik reaksiyonların görülme sıklığı, tam olarak belirlenememiş olmakla birlikte allerjik kontakt dermatitlerin yaklaşık %1'ini oluşturduğu bildirilmektedir.[14] Allerjik reaksiyonların gelişiminde rol oynayan başlıca risk faktörleri, cinsiyet, var olan fotodermatozlar, atopik yapı, hasarlı deriye uygulama ve ofis dışı meslekler sayılabilir. Bu ürünlerle oluşan fotoallerjik reaksiyonlar, güneşten koruyucuların ve kozmetiklerin daha yoğun kullanılmaları nedeni ile kadınlarda daha sık gözlenmektedir.

Güneşten koruyucularla allerjik reaksiyonlar, daha çok ürünün içersindeki aktif içeriklere karşı gelişir. Daha az sıklıkta koku ve renk verici maddeler, koruyucular ve taşıyıcılar gibi inaktif içeriklere karşı ortaya çıkabilir. En sık duyarlılık yapan aktif içerikler arasında yer alan PABA, amil dimetil PABA gibi ürünler artık kullanılmamaktadır. Günümüzde en sık fotoallerjiye neden olan UV filtresi, oksibenzonun fotokontakt allerjik dermatit dışında eritema multiforme benzeri lezyonlar, kontakt ürtiker, fotokontakt ürtiker ve çok nadir olarak da anafilaksiye neden olduğu bildirilmektedir. Fotostabilizan özelliği nedeniyle sık kulllanılan oktikrilene karşı son yıllarda artan sayıda allerji vakaları bildirilmektedir. Bu ajan, genç çocuklarda kontakt allerjiye neden olan tek güneşten koruyucu aktif içeriğidir. Steroid olmayan anti-inflamatuvar ilaçlar, ketoprofen, benzofenon-3 ve diğer sinnamatlar ile çapraz reaksiyona yol açtığı bildirilmiştir. Çocuklarda ve ketoprofen ya da oksibenzona allerjik olan kişilerde kullanılmaması önerilmektedir. Fotoallerjen UV filtrelerinden bir diğeri olan avobenzon, UV ışınlarına maruziyette benziller ve güçlü deri duyarlandırıcısı olan arilglioksallere parçalanır.[16] Genellikle diğer UV filtreleri ile kombinasyonda (özellikle oksibenzon ve OMC ile) yama testi pozitifliği gösterir. OMC'nin de oldukça sık fotokontakt

dermatite yol açtığı bildirilmiştir. Tinosorb M, meksoril XL ve uvinil T150 (oktil triazone) gibi daha yeni ve geniş spektrumlu UV filtreleri, çok nadiren allerjik reaksiyonlara neden olurlar. TiO_2 ve ZnO gibi inorganik UV filtrelerine karşı kontakt dermatit ve fotoallerji bildirilmemiştir.

Güneşten koruyucularla oluşan allerjik reaksiyonlar, daha çok subakut ya da kronik dermatit nadiren de akut vezikülobüllöz dermatit şeklinde gözlenir. Reaksiyon sıklıkla fotoallerjiktir, koruyucunun uygulandığı güneşe açık alanlar etkilenirken ürün uygulanan ancak kapalı olan alanlar tutulmaz. Tipik olarak yüz, boyun V bölgesi, el dorsalleri ve ön kollar etkilenirken üst göz kapakları, üst dudaklar, submental ve post aurikular bölgeler salim kalır. Reaksiyonun şiddeti, allerjene bağlı olarak değişebilir. Örneğin oksibenzon, diğer allerji yapan filtrelere göre daha şiddetli reaksiyona neden olmaya meyillidir. Şüpheli kozmetik dermatit ya da fotoallerjik reaksiyonu olan hastalarda ayırıcı tanıda güneşten koruyucu allerjisi de düşünülmelidir. Güneşten koruyuculara bağlı allerjik reaksiyonlar, ışıkla tetiklenmiş olabileceğinden bu hastalarda hem yama hem de fotoyama testlerinin yapılması gerekir. Bu hastalar bazen tek bir UV filtresine reaksiyon vermeyip ürünün spesifik filtre kombinasyonlarına verir. Bu nedenle testlerin sadece spesifik allerji seti ile değil şüpheli ürün ile de yapılması önerilmektedir.[47] Bu hastalara TiO_2 ve ZnO gibi allerji yapma riski olmayan ürünlerin verilmesi uygundur.

UV Filtrelerinin Deriden Emilimi

İdeal bir güneşten koruyucu, derinin üst tabakalarına tutunarak UV ışınlarına karşı engel oluşturmalı, alttaki dokulara ve sistemik dolaşıma geçmemelidir. Ayrıntılı bir şekilde hazırlanan ve oldukça kompleks olan organik UV filtrelerinin, geniş deri alanlarına uzun süre uygulandığında deriden emilim gösterebileceği, daha derin dokulara ve sistemik dolaşıma geçebileceği bildirilmektedir.[21,31] UV filtrelerinin tipi, konsantrasyonu, molekül ağırlığı, polaritesi, hidrojen bağları oluşturma yeteneği ve çözünebilirliği deriden geçişini etkileyen en önemli faktörleri oluştururlar. Bununla birlikte güneşten koruyucu ürünlerin içerisindeki taşıyıcılar da aktif içeriklerin deriden emiliminde önemli rol oynayabilirler. Bazı taşıyıcılar, UV filtrelerinin deriye geçişini önlerken alkol gibi taşıyıcılar deriden geçişi artırabilir. Oksibenzon ve OMC gibi organik UV filtrelerinin solid lipid mikrosferler (SLM) gibi taşıyıcı sistemlerde uygulanması, konvansiyonel taşıyıcılara göre deriden emilimi önemli derecede azalttığı gösterilmiştir.[48] Kombine UV filtrelerinin kullanıldığı geniş spektrumlu ürünlerde bazı UV filtreleri diğer filtrelerin emilimini etkileyebilir. Benzofenonlar, kamfor türevleri (OMC) ve salisilatlar lipofilik karakterleri ve nispeten düşük molekül ağırlıkları nedeni ile deriden emilim göstererek ROS oluşumuna neden olabilirler.

UV filtrelerinin deriden emilimi, sadece etkinliği azaltmakla kalmaz, aynı zamanda sistemik toksisite ve hormonal aktivite artışına da neden olabilir. Bazı UV filtrelerinin deriden emilim göstererek canlı epidermis ve daha derin dokulardaki hücreler üzerinde mutajenik etki gösterebileceği öne sürülmüş ise de bu ürünlerin mutajenik ve karsinojenik potansiyelleri ile ilgili bilgiler sınırlıdır.

Güneşten Koruyucuların Östrojenik Etkileri

İn vivo ve in vitro hayvan çalışmalarında oksibenzonun topikal uygulanımından sonra sistemik absorbsiyonu gösterilmiş ve maruziyetin insan sağlığına risk oluşturabileceği konusunda kuşku oluşmuştur. Schlumpf ve ark.'nın[49] yaptıkları in vitro çalışmada, oksibenzon, homosalat, enzakamen, oksinoksat, padimat O ve avobenzondan oluşan 6 UV filtresinden avobenzon dışında diğer beş filtrenin MCF-7 insan meme kanser hücrelerinin proliferasyonunu arttırdığı gösterilmiştir. Bu araştırmacıların in vivo çalışmalarında ise oral yüksek doz (1500 mg/kg/gün) oksibenzonun, immatür 21 günlük sıçanlarda kontrol grubuna göre uterusta büyümeye yol açtığı saptanmıştır. Otuz iki sağlıklı gönüllüde yapılan bir çalışmada 2 hafta süre ile tüm vücuda 2 mg/cm^2 yoğunlukta benzofenon-3 (BP-3), oktil-metoksisinnamat (OMC), 4-metilbenziliden kamfor (4-MBC) uygulanmış ve hormonal homeostazda klinik olarak anlamlı bir değişikliğe yol açmadığı bildirilmiştir.[50] Şimdiye kadar yayınlanmış in vivo insan çalışmalarında, UV filtrelerine bağlı akut toksisite bildirilmemiş olmasına karşın bu konuda ileri çalışmalara gereksinim olduğu belirtilmiştir.

Nanopartiküller

TiO_2 ve ZnO'in nanopartiküler (≤100 nm) formlarının geliştirilmesi ile orijinal boyutlardaki partiküllerden farklı olarak bu ajanların deriden geçiş gösterek sistemik absorbsiyona ve toksisiteye yol açabileceği, insan sağlığını negatif yönde etkileyebileceği öne sürülmüştür.[16,17,51] Güneşten koruyuculardaki nanopartiküllerin potansiyel toksisite kaygısı, küçük boyutları ve yüzey reaktiviteleri ile ilişkili olduğu bildirilmektedir. Bu partiküller, immünolojik savunma mekanizmalarından kurtulabilir, proteinlerle kompleks oluşturabilir ve reaktif oksijen türlerinin (ROS) oluşumuna yol açabilirler. Aynı zamanda büyük boyutlu olan formlarına göre daha fazla reaktif yüzey alanına sahip olmaları ve ayrıca TiO_2 ve ZnO'nun fotokatalistik aktivite gösterebilmeleri nedeniyle UV ışınlarına maruz kaldıklarında katalitik reaksiyonlarla serbest radikalleri oluşturmalarının daha olası olduğu bildirilmektedir.[16] Nanopartiküler materyallerin potansiyel toksisitesini değerlendiren in vitro çalışmalarda ZnO ve TiO_2 nanopartikülerinin hücre içine geçtiği, oksidatif hücre hasarına ve genotoksisiteye yol açtığı gösterilmiştir. Daha sonra hem ROS oluşumunu en aza indirmek, hem de nanopartiküllerin hücreye geçişini engellemek ve sitotoksisiteyi azaltmak amacıyla TiO_2 ve ZnO nanopartikülleri, silika gibi bileşiklerle kaplanmışlardır. Bu polimer örtünün, hidroksil radikalleri yakalayabilen hidrate oksitler oluştururarak ROS'un baskılanmasında rol oynayabileceği bildirilmiştir. Filipe ve ark.[52] tarafından yapılan bir çalışmada, sağlıklı ve psoriatik deride nanopartiküler ZnO ve TiO_2 içeren 3 güneşten koruyucu ürünün, deriden geçip geçmediği değerlendirilmiştir. Bu partiküllerin 2 saat okluzyon uygulanmasıyla 48 saat sonrasında bile sadece korneum tabakasında saptandıkları, daha alttaki canlı epidermise geçmedikleri ancak kıl folliküllerinde biriktikleri gösterilmiştir. Yapılan diğer in vivo ve in vitro çalışmalarda da nanopartiküllerin topikal uygulanmasından sonra bariyer fonksiyonunun bozulduğu deride bile korneum tabakasına sınırlı kaldığı gösterilmiş ve korneum tabakasının bu ürünlerin alttaki canlı dokulara ve kutanöz kan damarlarına geçişini engelleyen etkili bir bariyer olduğu bildirilmiştir.[15,16,51,53] Ancak, yine de daha çok bilgi edilinceye kadar bariyer fonksiyonu bozulmuş deride kullanılmaması önerilmiştir.

Sonuç olarak güneşten koruyuculardaki UV filtrelerinin, deri bariyerini geçebileceği konusunda bilimsel tartışmalar halen devam etmektedir.[12,15] Yapılan çalışmalarda farklı metotların ve modellerin kullanılmış olması, standardize metot ve modellerin olmayışı, UV filtreleri dozlarının çok yüksek düzeylerde kullanılmış olması, elde edilen sonuçlara kuşkuyla yaklaşılmasına neden olmaktadır.[16] UV filtrelerinin toksik ya da güvenli olup olmadıkları konusunda kesin bir açıklama yapmanın şimdilik mümkün görünmediği, standardize edilmiş metotları ve kabul edilebilir modelleri kullanan çalışmalara gereksinim olduğu belirtilmektedir. Aksi takdirde toplumda güneşten koruyucu kullanımı fobisinin gelişmesi, bu ürünlerin kullanımının azalmasına ve daha fazla UV maruziyetine, dolayısıyla da melanoma ve MDDK'nın artışına yol açacacağı öne sürülmektedir.

Güneşten Koruyucular ve D Vitamini

Günlük D vitamini ihtiyacının %90'ı UVB ışınlarına maruziyet sonucu deride 7 dehidrokloesterolün, previt D3'e (kolekalsiferole) dönüşümü ile sentezlenir.[14] Bu sentez olayı güneş ışığının şiddeti, mevsim, günün saati, enlem, yükseklik, deri tipi, yaş ve fotokorumayı içeren birçok faktörden etkilenir. D vitaminin kalsiyum homeostazı ve kemik gelişiminde rolü iyi bilinmektedir. Bazı epidemiyolojik çalışmalar, düşük D vitamini düzeylerinin melanom ve kolon kanserini içeren çeşitli malignitelerin gelişiminde ve otoimmün, nörolojik ya da kardiyovasküler hastalıklarda risk faktörü olabileceğini desteklemektedir.[54] Güneşten koruyucuların düzenli kullanımının D vitamini eksikliğine yol açtığı öne sürülmüştür. Diğer yandan birçok çalışmada bu ürünleri uzun süre düzenli kullanan bireylerde D vitamini düzeyi ve fonksiyonlarının etkilenmediği ve takiplerinde de sekonder hiperparatiroidizm ve osteoporoz gelişmediği gösterilmiştir. Farrerons ve ark.[55] ise güneşten koruyucu kullananlarda, kontrol grubuna göre D vitamini düzeylerinin istatistiki olarak önemli derecede azaldığını, ancak izlemde kemik metabolik belirteçlerinde bir değişiklik olmadığını bildirmişlerdir. Norval ve ark.,[56] yaptıkları literatür taraması sonucunda güneşten koruyucuların çoğunlukla önerilen miktar ve sıklıkta uygulanılmadığını, dolayısıyla D vitamini yetersizliğine yol açmadıklarını belirtmişlerdir.

Sonuçların böyle çelişkili olması, D vitaminin diyet ve besin destekleri ile bir miktar alınıyor olması; uygun miktarda sentezi için sınırlı güneş maruziyetinin yeterli olması ve gerçek yaşamda güneşten koruyucuların suboptimal düzeyde koruma sağlaması ile ilişkili olabilir. Ayrıca bu ürünlerle, 1/SPF oranında ışınlar deriden emilebilir. Örneğin SPF değeri 30 olan bir ürün, UV ışınlarının 1/30 veya %3.3'ünün deriye geçmesine izin verir. D vitaminini sentezi için Fitzpatrick deri fototipi 1, 2, 3 olan kişilerin yaz aylarında eller, kollar ve yüzün MED'inin yarısı veya 1/3'ü kadar doza karşılık gelen haftada 2-3 kez 5-10 dakika güneş ışınlarına maruz kalması yeterli gelmektedir.[57] Eve bağlı, yaşlı ya da ışık duyarlılığı olan hastalar gibi D vitamini eksikliği riski olan bireylerin dengeli diyetle birlikte D vitamini desteği almaları önerilmektedir.

Güneşten Koruyucuların Kullanımı

Güneşe maruziyeti azaltmak için öncelikli olarak UV'nin en yoğun olduğu saat 10:00-14:00 arası güneşten kaçınmalı ve gölgede bulunulmalıdır. Uzun kollu tişört ve pantolon gibi giysiler giyilmeli, güneş gözlüğü ve şapka kullanılmalıdır. Güneşten koruyucu ürünlerin

kullanımı, bu fotokorunma yöntemlerinden sonra 3. sırada yer almasına karşın gerçek yaşamda ilk tercihi oluşturmaktadır. Ancak güneşin zararlı etkilerinden optimum düzeyde korunmanın tek yolu, bu yöntemlerin hiç birisinin tek başına yeterli olmadığını bilmek ve hepsini birlikte uygulamaktır.

Güneşten koruyucular, genellikle güneşin zararlı etkilerinden korunmak için düzenli ve devamlı olarak ya da arada bir kısa süreli dış aktiviteler sırasında kullanılmaktadır. Yaz aylarında ise özellikle plaj ya da havuzda yoğun ve devamlı güneşe maruziyette tüm vücuda aralıklı olarak uygulanmaktadır. Güneşten koruyucuların etkinliğinde, SPF ve UVAPF değerleri dışında uygulama miktarı ve sıklığı, kişinin tutumu, deri tipi, terleme, suya maruziyet, mevsim, günün saati ve çevresel faktörler rol oynar.

Güneşten koruyucuların etkinliğini azaltan en önemli nedenlerden birisi, yetersiz miktarda uygulanmasıdır. Güneşten koruyucuların SPF kontrol testlerindeki konsantrasyonda (2 mg/cm^2) kullanılması önerilmektedir. Yapılan çalışmalar, kullanıcıların önerilen bu miktarın sadece %25-50'sini uyguladıklarını göstermiştir. Bu da SPF değerinin aynı şekilde azalması demektir. Örneğin SPF değeri 15 olan bir ürünün standart miktarının yarısının kullanılması ile SPF değeri 7.5 olan bir ürününkine eşit koruma sağlanmış olmaktadır. Yetişkin bir insanın plajda kullanımı için gerekli güneşten koruyucu miktarı, yaklaşık 30 ml veya 2 yemek kaşığıdır. Çay kaşığı kuralında ürünün yüz, baş ve boyun bölgesine 1 çay kaşığı, gövde ön ve arka yüze 1'er, her bir kola 1'er, her bir alt ekstremiteye de 2'şer çay kaşığı miktarında uygulanması önerilmektedir.[58] Bu ürünlerin etkinliği, ter, su ve sürtünme ile azaldığından uygulama zamanı ve tekrar uygulanımları etkili korunmada rol oynayan diğer önemli faktörlerdir. Güneşten koruyucuların, güneşe çıkmadan 15 dakika önce kuru deriye uygulanması ve her iki saatte bir ya da aşırı terleme ya da yüzme gibi herhangi bir aktiviteden sonra tekrar uygulanması önerilmektedir. Bu ürünlerin kullanımı ile diğer bir öneri de güneşe çıkmadan yarım saat önce uygulanması; giyinmeden önce 20 dakika beklenmesi; güneşe maruziyetten yarım ya da bir saat sonra tekrar uygulamasıdır.[59] Güneşe çıktıktan sonra kısa bir süre içerinde yapılacak ilk tekrarın, etkinliği artırdığı bildirilmektedir.

Yapılan çalışmalarda, özellikle güneşten koruma faktörü yüksek ürün kullanan kişilerin yanlış güvenlik duygusuna kapılarak, güneşte kalma sürelerini keyfi ya da bronzlaşma amacıyla uzattıkları gösterilmiştir.[44,45] Böylece suberitemal dozlarda kümülatif UV ışınlarına maruz kalınarak deri kanseri ve fotoyaşlanma riskinin arttığı bildirilmiştir. Güneşten koruyucuların etiketlerindeki bilgilerin, gerçek yaşamdaki kullanımlar gözönüne alındığında koruyucu etkinin abartıldığı ve bu nedenle de kişinin kendisini güvende hissederek daha sık ve daha uzun süre güneşe maruz kaldığı belirtilmektedir.

Amerikan Dermatoloji Akademisi Derneği, UV ışınlarına maruziyeti azaltmak amacıyla güneşten koruyucuların daha uygun kullanımını içeren rehber hazırlamıştır. Bu rehberdeki öneriler şunlardır:

1. Deri fototipi ne olursa olsun tüm bireyler, ışığa ve ısıya dayanıklı, ter ve suya dirençli UVA/UVB'ye karşı koruma sağlayan, geniş spektrumlu (SPF 30 veya üzeri) güneşten koruyucu kullanmalı,

2. Vücudun giysi ile kapatılmayacak olan tüm deri bölgelerine yeterli miktarda ve eşit şekilde uygulanmalı,

3. Dışarıda olunacaksa her gün düzenli kullanılmalı,

4. Burun, şakak bölgeleri, kulaklar, boyun arka ve yan yüzleri, eller, kollar, omuzlar ve ayak sırtları gibi bölgeler unutulmamalı,

5. Dudaklara UV filtreleri içeren (SPF 30 ve üzeri) dudak koruyucu ürünler uygulanmalı,

6. Yetişkinde vücudun açık kısımlarını kapatmak için gerekli olan miktar (30 mg ya da 2 yemek kaşığı) uygulanmalı,

7. Uygulanacak güneşten koruyucu miktarı, vücut ölçülerine göre hesaplanmalı,

8. Dışarıya çıkmadan 15 dakika önce kuru deriye uygulanmalı,

9. Her 2 saatte bir yeniden uygulanmalı, aşırı terleme ve yüzmeden sonra da tekrarlanmalıdır.

Zararlı UV ışınlarının bulutlu havalarda bile deriye ulaşabileceği, su, kar, kum gibi yüzeylerin bu ışınları yansıtabileceği de dikkate alınmalıdır. Fotoyaşlanma, immünsüpresyon ve deri malignitesi gelişiminde rol oynayan UVA'nın gün ve yıl boyunca etkinliğinin aynı olduğu, camdan ve bulutlardan geçebildiği unutulmamalıdır.

Çocuklarda Güneşten Koruyucu Kullanımı

Çocukluk döneminde aşırı güneşe maruziyetin ve özellikle tekrarlayan güneş yanıklarının, ileriki yaşamda melanoma ve melanom dışı deri kanseri gelişiminde en önemli risk faktörleri olduğu bildirilmektedir. Bir bireyin yaşamı boyunca alabileceği total eritem dozunun yaklaşık %25-50'si çocukluk esnasında alınmaktadır. Bu nedenle güneşten korunma stratejileri, bu dönemde çok daha önem taşımaktadır.[38] Öncelikli olarak diğer fotokorunma yöntemleri tercih edilmeli, güneşten koruyucular sadece yardımcı olarak kullanılmalıdır. Altı aylıktan küçük bebekler mümkün olduğunca güneşe çıkarılmamalıdır. Altı aydan büyük çocuklar ise mümkün olduğunca gölgede tutulmalı, güneşe maruziyet minimum olmalı, giysilerle korunmalı ve gerektiğinde geniş spektrumlu, suya dirençli en az SPF 30 ürün kullanılmalıdır.

Bebeklerde vücut yüzölçümü/vücut ağırlığı oranının yüksek olması ile derinin ve fizyolojik sistemin tam gelişmemiş olması, topikal olarak uygulanan maddelerin deriden emilimine ve sistemik toksisite riskine yol açabilir. Bu nedenle 6 aylıktan küçük bebeklerde güneşten koruyucuların kullanılmaması önerilmektedir. Altı aylıktan büyük çocuklarda ise diğer fotokorunma yöntemlerinin olası olmadığı durumlarda güneşten koruyucuların sadece çok sınırlı deri alanlarına kullanılması önerilmektedir.

Çocukluk ve adolesan dönemde güneşten koruyucu kullanımının yaşam boyu deri kanseri riskini önemli derecede azalttığı bildirilmektedir. Bununla birlikte güneşten koruyucuların çocuklarda yaygın ve giderek artan kullanımı, bu ürünlerin güvenirliği konusunda kaygıya yol açmaktadır.[15] Kesin verilerin eksik olmasına karşın oksibenzon gibi bazı filtrelerin deriden emilimi ve toksisite riski nedeniyle çocuklarda inorganik filtreleri içeren yağ bazlı emülsiyonların daha güvenilir olduğu bildirilmektedir. Özellikle atopik dermatiti olan çocuklarda oksibenzon ve oktikrilen içeren güneşten koruyucuların kullanılmaması önerilmektedir.

Fotosensitivite Hastalıkları

Fotosensitif deri hastalıkları ve fotodermatozlarda tüm UV spektrumu ve görülebilir ışığa karşı koruma sağlayan güneşten koruyucuların kullanılması gerekir. Bu tür hastalıklarda güneşten koruyucuların etkinlikleri ile ilgili veriler, çok az sayıda olup daha çok lupus eritematozus olgularına sınırlıdır. Kuhn ve ark.[60] tarafından yapılan bir çalışmada kutanöz lupus eritematozuslu hastalarda geniş spektrumlu (UVB ve UVA) güneşten koruyucuların kullanımı ile deri lezyonlarının önlenebileceği gösterilmiştir. En koruyucu formulasyonların avobenzon, ekamsül içeren ürünler olduğu bildirilmektedir.[10] Diğer etkili ajanlar ise TiO_2 ve ZnO ile benzofenonlardır. Düzenli güneşten koruyucu kullanımı ile birlikte dihidroksiaseton gibi güneşsiz bronzlaştırıcılar ya da demiroksit içeren ürünler de bu hastalarda yardımcı olabilmektedir.

Güneşten Koruyucular ve Diğer Aktif İçerikler

UV filtreleri dışında fotokoruyucu içerikler olarak vitamin ve polifenolleri içeren antioksidanlar ile osmolaytlar ve DNA tamir enzimlerinin, UV ile oluşan DNA hasarını, immün baskılanmayı ve oksidatif stresi azaltabilecekleri bildirilmektedir.[2,7,8]

Vitamin ve yeşil çay polifenollerini içeren antioksidanlar, UV ile oluşturulan ROS'un sitotoksik etkilerini nötralize etmek ve final ürünlerin etkinliğini arttırmak amacıyla güneşten koruyucu ürünlere eklenmektedir.[61,62] Güneşten koruyucularda bulunan başlıca vitaminler, suda çözünebilir vitamin C ve lipofilik vitamin E'dir. Polifenoller, benzen halkasında en az 2 komşu hidroksil grubu içeren bileşiklerdir. Topikal olarak uygulanan bu ajanların, UV ile oluşan deri hasarını azalttıkları bildirilmektedir. Yapılan çalışmalarda, UV'ye maruziyetten sonra polifenoller, vitamin C ve vitamin E gibi antioksidanları içeren güneşten koruyucu kullanan kişilerde konrol grubu ile karşılaştırıldığında matriks metalloproteinaz (MMP) 1 düzeylerinde belirgin azalma olduğu, daha az pigment oluşumu ve epidermal proliferasyon gözlendiği saptanmıştır.[1,2,8] Bununla birlikte Wang ve ark.[63] tarafından yapılan bir çalışmada ise vitamin C, vitamin E ve diğer antioksidanları içeren, SPF değerleri 15-55 arasında; UVAPF değerleri 2.4-28.2 arasında değişen 12 güneşten koruyucu ürün değerlendirilmiş ve bu ürünlerin antioksidan özelliklerinin olmadığı ya da minimal düzeyde olduğu gösterilmiştir.

Topikal uygulanan fotoliyaz ve T4 endonükleaz V gibi DNA tamir enzimlerinin, UV ile dimer oluşumu ve DNA hasarında etkili oldukları bildirilmektedir.[2,7,64] Lipozomal dimer spesifik fotoliyazın, UVB'ye maruziyetten sonra hemen uygulandığında oluşan dimerleri önemli derecede azalttığı ve dimerlerin tamiri ile immün baskılanmanın önlendiği belirtilmiştir.[7] Kseroderma pigmentozumlu hastalarda günlük lipozomal DNA tamir enzimlerinin yaklaşık bir yıl boyunca uygulanmasıyla yeni aktinik keratoz ve BHK gelişme oranının azaldığı gösterilmiştir.[65] Sıklıkla sadece profilaktik koruma sağlayan geleneksel güneşten koruyucuların aksine, bu yaklaşımların hem DNA tamirini hem de fotokorumayı sağladığı bildirilmiştir. Bu ajanların optimal uygulama şekli ve uzun dönemli etkileri üzerine araştırmalar halen devam etmektedir.

Yeni Teknolojiler

Yeni bileşikler ve kombinasyonları içeren fotostabil ve geniş spektrumlu güneşten koruyucu ürünlerin geliştirilmesine devam edilmektedir.[2] Güneşten koruyucu formülasyonlarının hazırlanmasında sunsferler ve mikroenkapsülasyon daha yeni teknolojilerdir. Solid lipid mikrosferler (SLM), UV filtrelerinin etkinliğini ve fotostabilitesininin oldukça artmasını sağlamıştır. Organik UV filtrelerin SLM ile birlikte kullanımlarının yağlı emülsiyonlarla karşılaştırıldığında deriden emilim ve salınım oranlarını önemli derecede azalttığı gösterilmiştir.[48] Organik hidrofobik UV filtreleri ile nanopartiküler inorganik UV filtreleri kombinasyonlarında, solid lipid nanopartikül (SLN) ve nanoyapılı lipid taşıyıcı (NLC) teknolojilerinden yararlanılır.[51] Bu sistemlerin avantajı, kendilerinin de UV'yi bloke etmeleri ve nanopartiküllerin deriyle ilişkilerini oldukça azaltmalarıdır.

Sunsferler, güneşten koruyucu taşıyıcıları olarak geliştirilen styrne/akrilat polimerlerinden oluşan emilebilir olmayan materyellerdir.[2] Bu sferler, daha sonra sıvıyla dolar, deriye uygulandıklarında kapsül içindeki sıvı ayrılır ve ışığı dağıtabilen kürecikler bırakır. UV filtrelerinin, UV ile yüzey temas bölgesini artırarak ürünün SPF değerininin yükselmesini sağlarlar. Sol-Gel Teknolojileri® firması tarafından geliştirilen mikroenkapsülasyon yaklaşımı, UV filtrelerini 1-µm silika kabuklarına yerleştirir.[2] Bu sistem, birbirleri ile uyumsuz olan UV filtrelerinin kombinasyon işlemleri için de uygundur. Organik UV filtreleri doğrudan deriyle temas etmediğinden mikroenkapsülasyon, kontakt allerji olasılığını ve sistemik emilim riskini azaltır. Eusolex UV incileri, bu yeniliğin avantajlarına sahiptir.

Kaynaklar

1. Jansen R, Wang SQ, Burnett M, et al. Photoprotection: part I. Photoprotection by naturally occuring, physical and systemic agents. J Am Acad Dermatol 2013; 69: 853.
2. Sambandan DR, Ratner D. Sunscreens: An overview and update. J Am Acad Dermatol 2011; 64: 748-58.
3. Maier T, Korting HC. Sunscreens-which and what for? Skin Pharmacol Physiol 2005; 18: 253-62.
4. Latha MS, Martis J, Shobha V, et al. Sunscreenig agents: a review. J Clin Aesthet Dermatol 2013; 6: 16-26.
5. Dale Wilson B, Moon S, Armstrong F. Comprehensive review of ultraviolet radiation and the current status on sunscreens. J Clin Aesthet Dermatol 2012; 5: 18-23.
6. Palm MD, O'Donoghue MN. Update on photoprotection. Dermatol Ther 2007; 20: 360-76.
7. Kullavanijaya P, Lim HW. Photoprotection. J Am Acad Dermatol 2005; 52: 937-58.
8. Wang SQ, Balagula Y, Osterwald U. Photoprotection: a review of the current and futuretechnologies. Dermatol Ther 2010; 23: 31-47.
9. Burnett ME, Hut JY, Wang SQ. Sunscreens: obtaining adequate photoprotection. Dermatol Ther 2012; 25: 244-51.
10. Deleo VA. Sunscreens. In: Bolognia JL, Jorizzo JL, Schaffer, editors. Dermatology 3th edition, Elsevier Lmt, 2012, 2197-204.
11. Cole C, Appa Y, Ou-Yang H. A broad spectrum high-SPF photostable sunscreen with a high UVA-PF can protect against cellular damage at high UV exposure doses. Photodermatol Photoimmunol Photomed 2014; 30: 212-19.
12. Burnett ME, Wang SQ. Current sunscreen controversies: a critical review. Phtodermatol Photoimmunol Photomed 2011; 27: 58-67.

13. Seite S, Fourtanier AM. The benefit of daily photoprotection. J Am Acad Dermatol 2008; 58: 160-6.
14. Lim HW. Photoprotection and sun protective agents. In: WolffK,Goldsmith LA, Katz SI. Editors. Fitzpatrick's, Dermatology in General Medicine, 8th edition, The Mc Grew Hill Companies, New York, 2012, 2707-13.
15. Jansen R, Osterwalder U, Wang SQ, et al. Photoprotection: Part II. Sunscreen: development, efficacy, and controversies. J Am Acad Dermatol 2013; 867: 1-14.
16. Gilbert E, Pirot F, Bertholle V, et al. Commonly used UV filter toxicity on biological functions: review of last decade studies. Int J Cosmet Sci 2013; 35: 208-19.
17. Stiefel C, Schwack W. Photoprotection in changing times - UV fitler efficacy and safety, sensitization processes and regulatory aspects. Int J Cosmet Sci 2015; 37: 2-30.
18. Fourtanier A, Moyal D, Seite S. UVA filtres in sun protection prducts: regulatory and biological aspects. Phochem Photobiol Sci 2012; 11: 81-9.
19. Osterwalder U, Sohn M, Herzog B. Global state of sunscreens. Photodermatol Photoimmunol Photomed 2014; 30: 62-80.
20. Hexsel CL, Bangert SD, Hebert AA, et al. Current sunscreen issues: 2007 food and drug Administration sunscreen labelling recommendations and combination sunscreen /insect repellent products. J Am Acad Dermatol 2008 59: 316-23.
21. Fourtanier A, Moyal D, Seite S. Sunscreens containing the broad-spectrum UVA absorber, Mexoryls SX, prevent the cutaneous detrimental effects of UV exposure: a review of clinical study results 2008; 24: 164-74.
22. Nash F, Tanner PR. Relevance of UV fitler/sunscreen product photostability to human safety. Phtodermatol Photoimmunol Photomed 2014; 30: 88-95.
23. Moyal D. Thedevelopment of efficient sunscreens. Indian J Dermatol Venereol Leprol 2012; 78: 31-4.
24. Pelizzo M, Zattra E, Nicolosi P, et al. In vitro evaluation of sunscreens: an update fort he clinicians. ISRN Dermatol 2012; 2012: 352135.
25. Wang SQ, Stanfield JW, Osterwalder U. In vitro assesments of UVA protection by popular sunscreens available in the United States. J Am Acad Dermatol 2008; 59: 934-42.
26. Wang SQ, Lim HW. Current status of the sunscreen regulation in the United States: 2011 Food and Drug Administration's final rule on labeling and effectiveness testing. J Am Acad Dermatol 2011; 65: 863-9.
27. Nohynek GJ, Schaefer H. Benefit and risk of organic ultraviolet filters. Regul Toxicol Pharmacol 2001; 33: 285-99.
28. Gaspar LR, Campos PM. Evaluation of the photostability of different UV fitler combinations in a sunscreen. Int J Pharm 2006; 307: 123-8.
29. Young AR, Orchard GE, Harrison GI, et al. The detrimental effects of daily sub-erythemal exposure on human skin in vivo can be prevented by a daily-care broad-spectrum sunscreen. J Invest Dermatol 2007; 127: 975-78.
30. Boyd AS, Naylor M, Cameron GS, et al. The effects of chronic sunscreen use on the histologic changes of dermatoheliosis. J Am Acad Dermatol 1995;33: 941-6.
31. Kelly DA, Seed PT, Young AR, et al. A commercial sunscreen's protection against ultraviolet radiation-induced immunosuppression is more than 50% lower than protection against sunburn in humans. J Invest Dermatol 2003; 120: 65-71.
32. Moyal DD, Fourtanier AM. Broad-spectrumsunscreenprovidebetterprotectionfrom solar ultraviolet–simulatedradiationandnaturalsunlight –inducedimmunosuppression in humanbeings. J Am Acad Dermatol 2008; 58(5 suppl 2): 149-54.
33. Loden M, Beitner H, Gonzalez H, et al. Sunscreen use: Controversies, challenges and regulatory aspects. Br J Dermatol 2011; 165: 255-62.

34. Thomson SC, Jolley D, Marks R. Reduction of solar keratoses by regular sunscreen use. N Engl J Med 1993: 329: 1147-51.
35. Green A, Williams G, Neale R, et al. Daily sunscreen application and betacarotene supplementation in prevention of basal-cell and squamous-cell-carsinomas of the skin: a randomised controlled trial. Lancet 1999: 354: 723-9.
36. Ulrich C, Jürgensen JS, Degen A, et al. Prevention of non-melanoma skin cancer in organ transplant patients by regular use of a sunscreen: a 24 months, prospective, case-control study. Br J Dermatol 2009; 161(Suppl 3): 78-84.
37. Dennis LK, Vanbeek MJ, Beane Freeman LE, et al. Sunburns and risk of cutaneous melanoma: does age matter ? A comprehensive meta-analysis. Ann Epidemiol 2008; 18: 614-27.
38. Gilaberte Y, Carrascosa JM. Sun Protection in Children: realities and challenges. Actas Dermosifiliogr 2014; 105: 253-62.
39. Azizi E, Iscovich J, Pavlotsky F, et al. Use of sunscreen is linked with elevated naevi counts in Israeli school children and adolescents. Melanoma Res 2000; 10: 491-8.
40. Gallagher RP, Rivers JK, Lee TK, et al. Broad-spectrum sunscreen use and the development of new nevi in white children: A randomized controlled trial. JAMA 2000; 283: 2955-60.
41. Westerdahl J, Ingvar C, Masback A, et al. Sunscreen use and malignant melanoma.Int J Cancer 2000; 87: 145-50.
42. Green AC, Williams GM, Logan V, et al. Reduced melanoma after regular sunscreen use: randomized trial follow-up. J ClinOncol 2011; 29: 257-63.
43. Dennis LK, Beane Freeman LE, VanBeek MJ. Sunscreens use and the risk for melanoma:a quantitative review. Ann Intern Med 2003; 139: 966-78.
44. Autier P, Dore JF, Reis AC, et al. Sunscreen use and intentional exposure to ultraviolet A and B radiation: a double blind randomized trial using personal dosimeters. Br J Cancer 2000; 83: 1243-8.
45. Maslin DL. Do sunscreens protect us?. Int J Dermatol 2014; 53: 1319-23.
46. Heurung AR, Raju SI, Warshaw EM. Adverse reactions to sunscreen agents: epidemiology, responsible irritants and allergens, clinical characteristics and managment. Dermatitis 2014; 25: 289-326.
47. Saraswat A. Contact allergy to topical corticosteroids and sunscreens. Indian J Dermatol Venereol Leprol 2012; 78: 552-9.
48. Yener G, Incegül T, Yener N. Importance of using solid lipid microspheres as carriers for UV filters on the example octyl methoxy cinnamate. Int J Pharm 2003; 258: 203-7.
49. Schlumpf M, Cotton B, Conscience M, et al. In vitro and ın vivo estrogenicity of UV sunscreens. Environ Health Perspect 2001; 109: 239-44.
50. Janjua NR, Mogensen B, Andersson AM, et al. Systemic absorption of the sunscreens benzophenone-3, octyl-methoxycinnamate, and 3-(4-methyl-benzylidene) camphor after whole-body topical application and reproductive hormone levels in humans. J Invest Dermatol 2004; 123: 57-61.
51. Smijs TG, Pavel S. Titanium dioxide and zinc oxide nanoparticles in sunscreens: focus on their safety and effectiveness. Nanotechnol Sci Appl 2011; 4: 95-112.
52. Filipe P, Silva JN, Silva R, et al. Stratum corneum is an effective barrier to TiO2 and ZnO nanoparticle percutaneous absorption. Skin Pharmacol Physiol 2009; 22: 266-75.
53. Cross SE, Innes B, Roberts MS, et al. Human skin penetration of sunscreen nanoparticles: in-vitro assessment of a novel micronized zinc oxide formulation. Skin Pharmacol Physiol 2007; 20: 148-54.
54. Holick MF. Sunlight and vitamin D for bone health and prevention of autoimmune diseases, cancers, and cardiovascular disease. Am J Clin Nutr 2004; 80(6 Suppl): 1678-88.

55. Farrerons J, Barnadas M, Rodriguez J. Clinically prescribed sunscreen (sun protectionfactor 15) does not decrease serum vitamin D concentration sufficiently either to induce changes in parathyroid function or in metabolic markers.Br J Dermatol 1998; 139: 422-7.
56. Norval M,Wulf HC. Does chronic sunscreen use reduce vitamin D production to insufficient levels? Br J Dermatol 2009; 161: 732-6.
57. Kannan S, Lim HW. Photoprotection and vitamin D: a review. Photodermatol Photoimmunol Photomed 2014; 30: 137-45.
58. Isedeh P, Osterwalder U, Lim HW. Teaspoon rule revisited: proper amount of sunscreen application. Photodermatol Photoimmunol Photomed 2013; 29: 55-6.
59. Petersen B, Wulf HC. Application of sunscreen–theory and reality. Photodermatol Photoimmunol Photomed 2014; 30: 96-101.
60. Kuhn A, Gensch K, Haust M, et al. Photoprotective effects of a broad-spectrum sunscreen in ultraviolet-induced cutaneous lupus erythematosus: a randomized, vehicle-controlled, double-blind study. J Am Acad Dermatol 201; 64:37-48.
61. Pinnell SR. Cutaneous photodamage,oxiative stres,and topical antioxidant protection. J Am Acad Dermatol 2003; 48: 1-19.
62. Chen L,Hu JY, Wang SQ. The role of antioxidants in photoprotection: a critical review. J Am Acad Dermatol 2012; 67: 1013-24.
63. Wang SQ ,Osterwalder U, Jung K. Ex vivo evaluation of radical sun protection factor in popular sunscreens with antioxidants. J Am Acad Dermatol 2011; 65: 525-30.
64. Kabir Y, Siedel R, Mcknight B, et al. DNA repair enzymes: an important role in skin cancer prevention and reversal of photodamage--a review of the literature. J Drug Dermatol 2015; 14: 297-303.
65. Yarosh D, Klein J, O'Connor A, et al. Effect of topically applied T4 endonuclease V in liposomes on skin cancer in xeroderma pigmentosum: a randomised study. Xeroderma Pigmentosum Study Group. Lancet 2001; 357: 926-9.

Fotokorunma İlkeleri

Emel Fetil, Özlem Özbağçıvan

Dokuz Eylül Üniversitesi, İzmir

Can Alıcı Noktalar

- UV maruziyetinden kaçınmanın en iyi yolu özellikle gün ortasında 10:00-14:00 saatleri arasında güneşten kaçınmak, fotokoruyucu giysiler giymek, geniş kenarlı şapkalar takmak, güneş gözlüğü kullanmak ve güneş koruma faktörü en az 30 olan bir güneş kremini düzenli olarak kullanmaktır.
- UVB'nin büyük çoğunluğu camlardan geçemezken UVA ise geçebilmektedir. Bu nedenle günün büyük çoğunluğunu kapalı alanlarda veya araç içerisinde geçiren kişiler için de UV'den korunma önem arz etmektedir.
- Geriyatrik grupta önerilecek olan güneş kremleri azalmış deri bariyer fonksiyonu nedeniyle toksik olmamalı, irritasyon ve kontakt allerjiye neden olmamalıdır.
- Amerikan Pediatri Akademisi Fotokorunma Kılavuzları; 6 aydan küçük çocuklar için fotokorunma yöntemi olarak güneş maruziyetinden kaçınmayı, güneş kremlerinin sadece kıyafetlerin örtemediği küçük alanlarda kullanılmasını, güneş koruma faktörü en az 30 olan geniş spektrumlu ve suya dayanıklı olanların seçilmesini önermektedir.
- Gebelerde inorganik güneş kremlerinin kullanımı daha uygun bir fotokorunma yöntemi olarak kabul edilmektedir.

Erişkinlerde Fotokorunma İlkeleri

Erişkinlerde UV maruziyetine karşı oluşan ilk yanıt, dermal kan damarlarının vazodilatasyonu sonucu oluşan eritemdir. UVB, eritem oluşumunda uzun dalga boylu UVA'dan 1000 kat daha etkilidir.[1] Sonraki dönemlerde pigmentasyon artışı, epidermal hiperplazi, serbest radikal oluşumu ve vitamin D sentezi meydana gelmektedir.[1,2] Kişinin yanmaya veya bronzlaşmaya olan genetik yatkınlığı deri fototipine bağlı olarak değişmektedir ve koyu tenli bireylerde yanık daha az, bronzlaşma daha fazla olmaktadır. Deri fototipi I bireyler ise daima yanmaktadır.[3] Artmış pigmentasyon, sonraki dönemlerde oluşacak UV hasarına karşı koruyucu olmakta ve melanin, UV'nin epidermisten penetrasyonunu azaltan geniş bant UV absorbanı olarak rol oynamaktadır.[1]

UV maruziyetinden kaçınmanın en iyi yolu özellikle gün ortasında 10:00-14:00 saatleri arasında güneşten kaçınmak, fotokoruyucu giysiler giymek, geniş kenarlı şapkalar takmak, güneş gözlüğü kullanmak ve en az "Sun Protection Factor" (SPF) yani güneş koruma faktörü 30 olan bir güneş kremini düzenli olarak kullanmaktır.[4,5] Daha üst düzeydeki ve özel korunma ilkeleri ise genellikle günün büyük çoğunluğunu güneş maruziyeti altında geçiren bireylerde, çok açık deri tiplerinde, multipl veya atipik nevüsları olanlarda, fotosensitif hastalığı olanlarda ve deri kanseri öyküsü olan kişilerde gereklidir.[4,6]

Bulut örtüsü; UV, görünür ışık ve kızılötesi (IR) ışıklarının yoğunluğunu azaltmaktadır. IR'nin bloklanması nedeniyle bulutlu günlerde deride ısı hissi azalmakta ve UV'ye, özellikle de UVA'ya normalden daha fazla maruziyet ortaya çıkabilmektedir. Sis, pusve kirlilik, UV seviyelerini %10-90 arasında düşürebilirken kar, kum ve metaller %90 oranında yansıtarak arttırabilmektedir. Deniz suyu %15 oranında UV'yi yansıtırken, havuz suları gibi durgun sularda yansıma minimal olmaktadır. Sudaki bir metre derinlikte bile UV penetrasyonu devam ettiği için yüzücüler önemli oranda UV'ye maruz kalmaktadır. Şemsiye gibi küçük araçlar ile sadece düşük oranda UV korunması sağlanabilmektedir ve özellikle UVA'ya maruziyetin %50 kadarı gölgede olmaktadır.[2] Bu nedenle fotokorunmanın sağlanması, bu koşullar altında da devam etmelidir.

Günlük hayatta en sık kullanılan fotokorunma yöntemi olan giysilerin ve şapkaların, pratikte birçok avantajı bulunmaktadır.[7] Bu yöntem ile hem UVA hem UVB'ye karşı koruma sabit oranda devam etmektedir. Avrupa Standardizasyon Komitesi'nin önerilerine göre fotokoruyucu giysilerin "Ultraviyole Koruma Faktörü" (UKF) en az 40 olmalı ve UVA geçişi %5'den az olmalıdır.[5] Sık dokunan, kalın kumaşlar, koyu renkler (özellikle siyah ve mavi), yün, polyester, yıkama sonrası oluşan sıkılaşma ve kumaşın tinosorb gibi maddeler ile yıkanması ile koruyuculuk artmaktadır.[2] UV absorbe etme kapasitesi en iyi polyesterde, en kötü pamuklu kumaşlarda bulunmuştur. İnce, açık renkli, ıslak, dar giysilerin ve ağartma işlemlerinin UKF'yi düşürdüğü bildirilmektedir.[7,8]

Günün büyük çoğunluğunu kapalı alanlarda veya araç içerisinde geçiren kişiler için de UV'den korunma önem arz etmektedir. UVB'nin büyük çoğunluğu camlardan geçemezken UVA geçebilmektedir. Yapılan çalışmalarda hayatının büyük bir zamanını araç kullanarak geçiren kişilerde cam tarafında olan yüz ve kollarda aktinik keratoz ve skuamöz hücreli karsinom lezyonlarının daha sık geliştiği gözlenmiştir. Araç ön camlarında kullanılan lamine camların UVA'ya karşı korumada en iyi olduğu, yan ve arka camlarda kullanılan temperli camların ise koruma açısından zayıf olduğu bildirilmektedir. Araba camlarına ilave olarak uygulanan cam filmleri de koruma oranını artırmaktadır.[4]

Deri üzerine olan etkilerinin yanı sıra UV ve görünür ışığın gözler üzerine de önemli olumsuz etkileri bulunmakta ve "oftalmoheliyozis" terimi ile ifade edilmektedir.[4,7,9] Göz kapakları ve periorbital alanlarda deri kanserlerinin gelişimi riskinin yanı sıra her yıl yaklaşık 3 milyon kişi UV nedenli katarakt ile görme kaybına uğramaktadır.[7,9] Bu durum gözlerin UV'den korunması için gerekli önemi vurgulamaktadır. Güneş gözlükleri gözleri bu zararlı ışınlardan koruyabilmektedir ve özellikle çocuklar için daha önemlidir.[2,7] Ancak, deriyi koruma ilkeleri gereği öğütlenen, güneşin tepe noktaya ulaştığı saatler olan gün ortası zamanlarda kapalı alanlarda kalma ilkesi, oküler fotokorunma için biraz farklıdır.[7] Çünkü UV maruziyeti güneş

ışınlarının göze paralel olarak geldiği sabah erken veya geç öğleden sonra saatlerinde daha fazladır.[2] Bu nedenle güneş gözlükleri özellikle bu saatlerde daha özenli olarak takılmalıdır. İdeal bir güneş gözlüğü UVA, UVB ve görünür ışığa karşı koruma sağlayabilmelidir.[7] Amerikan FDA'ya göre güneş gözlükleri standart olarak UVB'nin %0.001'den azını, UVA'nın ise %0.01'den azını geçirmelidir. Korunma oranı güneş gözlüğünün şekli ve büyüklüğü ile de değişmektedir. Aynalı camlarda görünür ışığın geçişi de azalmaktadır. UV korumalı renkli lensler de UV'yi tama yakın bloklamaktadır.[2]

Günümüzde güneşten koruyucular UV'nin neden olduğu deri hasarını önleyebilmekte, tamir edebilmekte ve UV aracılı immünsüpresyona karşı da koruma sağlamaktadır.[10] SPF, 1960'larda Franz Greiter tarafından ortaya koyulmuştur ve 1980'li yıllardan bu yana hem UVA hem de UVB'ye karşı koruma sağlayan "geniş spektrumlu koruma" konsepti yerleşmiştir.[1] Ancak yüksek koruma faktörlü güneş kremlerinin, güneş yanığını engelleyerek ve güneşin zararlı etkilerinden tamamen koruduklarını düşündürerek kişilerin daha uzun süre UV maruziyetinde kalmasına neden oldukları düşünülmektedir. Ayrıca güneş kremlerinin maruziyet öncesi, uygun miktarlarda ve doğru şekilde uygulanması da önem arz etmektedir. Güneş kremleri; SPF değerini belirleyici doz olan 2 mg/cm^2 miktarında, tüm bölgelere eşit olarak sürülmeli ve 2 saatlik aralar ile tekrarlanmalıdır. Yapılan çalışmalar göstermektedir ki birçok kullanıcı gerekli miktarın %10-25 kadarını yani çok daha az miktarlarını uygulamakta, tüm bölgelere eşit olarak dağıtamamakta ve gerekli sıklıkta tekrarlayamamaktadır. İnorganik güneş kremlerinde koruma, sürüldükten hemen sonra başlamaktayken organik güneş kremleri güneş maruziyetinden 15-30 dakika önce sürülmelidir. Suya dayanıklı güneş kremleri yüzme, kurulanma, terleme sonrası ile giysiler ve kumun sürtünmesi sonrası, tekrar uygulamaları azaltmak için kullanılabilir. Yapılan çalışmalar yüksek SPF'lerin düşük SPF'lere tercih edilmesi gerektiğini göstermektedir.[5]

Günümüzde, güneş kremlerinin sık uygulama gerektirmeleri, kullanım zorlukları, pahalı olmaları, standardize edilememeleri ve fotokorunma yöntemlerinin yetersiz kalması gibi nedenler ile "sistemik fotokoruyucu ürünler" güncel bir konu haline gelmiştir.[2] Bu ürünlerle, UV maruziyeti ile tüketilen endojen antioksidan kapasitesinin arttırılması amaçlanmaktadır. Bunlardan en bilinenleri domateste likopen olarak bulunan karotenoidler, Vitamin C ve E kombinasyonları, seresis, "polypodium leucotomos" özü (eğrelti otu yaprağı), polifenoller (kırmızı kurubaklagiller, bal, şarap, çikolata, yeşil çay, deve dikeni ve birçok meyve ve sebzeler), fenolikler, afamelanotid, soya izoflavonu olan "genistein", steroid dışı anti-inflamatuvar ilaçlar ve omega-3 çoklu doymamış yağ asitleridir. Ancak insanlar üzerinde yapılacak uzun dönemli çalışmalara ihtiyaç duyulmaktadır. Gelişme göstermekte olan bu ürünler belki de gelecekte fotokorunmanın önemli bir kolunu oluşturacaklardır.[9,10]

Geriyatrik Grupta Fotokorunma İlkeleri

Yaşlanma ile birlikte deride korneum tabakasının kalınlığı ve lipid içeriğinde ortaya çıkan azalma nedeniyle, UV ve kimyasal ajanlara karşı derinin koruma fonksiyonu zayıflamaktadır. Derinin yaşlanma süreci intrensek ve eksktrensek yaşlanma olarak ikiye ayrılmaktadır. İntrensek yaşlanma terimi kronolojik yaşlanmayı, ektrensek yaşlanma terimi ise fotoyaşlanmayı ifade etmektedir.[11] UV, moleküler düzeyde matriks metalloproteinazlarının

üretimini arttırmakta, kolajen ve elastik liflerin bozulmasından sorumlu proteaz enzimleri artmaktadır.[7] Daha uzun dalga boyu ve derin penetrasyonu nedeniyle fotoyaşlanmada esas rol UVA'nındır.[2]

Birçok çalışmada deri kanserlerinin UV maruziyetiyle olan ilişkisi ortaya konulmuştur.[4] Aktinik keratoz, skuamöz hücreli karsinom ve bazal hücreli karsinom daha çok kronik UV maruziyeti ile ilişkilendirilen deri tümörlerindendir.[4,5,7] Yapılan araştırmalarda, etkili bir şekilde güneşten korunma uygulayan hastalarda aktinik keratoz sayısının %40 oranında azaldığı ve bu koruyucu etkinin immünsüprese hastalarda dahi %30'lara ulaştığı bildirilmektedir.[12] Bu nedenle geriyatrik grupta fotokorunma özel bir önem arz etmektedir. Ancak bu grupta önerilecek güneş kremleri azalmış deri bariyer fonksiyonu nedeniyle toksik olmamalı, irritasyon ve kontakt allerjiye neden olmamalıdır.[5]

Güneş kremlerinin kullanımının artması ile araştırmalarda uzun dönem güvenilirlikleri ile ilgili sorular ortaya atılmaktadır. D vitamininin %90'ı deride UV aracılığıyla sentezlenmektedir. Birçok araştırmada D vitamini eksikliği ile bazı kanser türlerinin ilişkisi gösterilmiştir. Ancak çalışmalar, uzun dönem güneş kremi kullanımının D vitamini üzerine çok az yada hiç etkisi olmadığını ve osteoporoz ile ikincil hiperparatiroidizmi indüklemediğini göstermektedir. UV'ye çok küçük miktarlarda maruziyet, D vitamini eksikliğini engellemek için yeterlidir. Ellerin, kolların ve yüzün haftada 2 veya 3 kez yaklaşık 5 dakika UV maruziyeti ihtiyaçtan fazlasını karşılamaktadır. Sadece çok düşük güneş oranı olan ülkelerde, güneş kremlerinin Ekim-Mart ayları arasında kullanılmaması önerilmektedir.[5]

Çocuklarda Fotokorunma İlkeleri

Çocukların UV'ye karşı korunması özel bir önem arz etmektedir. Öncelikle çocuklar büyüklerin aksine günün büyük bir kısmını dışarıda geçirmekte ve güneşe daha çok maruz kalmaktadır. İnsanların hayatı boyunca aldıkları toplam gün ışığının %50'sini 19 yaşından önce aldıkları bilinmektedir. Ayrıca çocukluk çağındaki güneş yanıklarının melanom gelişimi için risk oluşturduğu da bilinmektedir.[13] Deri tipinden bağımsız olarak fotokorunma tüm çocuklar için tavsiye edilmektedir.[14] Koruyucu şapkalar, kıyafetler, güneşin tepe noktaya ulaştığı saatlerde maruziyetin sınırlandırılması ve 6 aydan büyük çocuklar için güneş kremlerinin kullanılması önerilmektedir. Her ne kadar en az oranda güneş maruziyeti bile D vitamini üretimini sağlamakta ise de oral D3 vitamini desteği ile kolaylıkla eksikliğin önüne geçilebilmektedir ve çocuk hekimleri infantların doğumdan hemen sonra günlük en az 400 IU D3 vitamini almalarını önermektedir.

Çocuklar ve yetişkinler arasında yapısal ve fonksiyonel açıdan en önemli fark, hem güneş kremlerinin hem de UV penetrasyonunun infant derisinde yüksek olmasıdır. Epidermisin en dış tabakası olan korneum tabakası, deriyi UV penetrasyonuna ve güneş kremleri gibi topikal uygulamaların penetrasyonuna karşı korumaktadır. Korneum tabakası her ne kadar doğumda var olsa da kalınlık, hidrasyon kapasitesi ve asit mantosu zaman içerisinde gelişmektedir.[14] Perkutan toksisite olgularının birçoğu yenidoğanlarda, daha az oranda bebek ve çocuklarda bildirilmektedir. Yaş küçüldükçe vücut yüzey alanı ve toksisite riski artmaktadır.[13] Ayrıca difüz reflektans spektroskopik çalışmalar infantların çocuklara göre, çocukların ise yetişkinlere göre daha az melanin içerdiğini göstermektedir.[14] Hayvan

çalışmalarında da özellikle infantların immünolojik olarak immatür oldukları ve UV hasarına yanıt veremedikleri gösterilmiştir.[15] Bu nedenle UV aracılı deri değişiklikleri ve ilişkili fotohasarlanma, doğal fotokorunma mekanizmalarının da henüz gelişmemiş olması nedeniyle hayatın ilk yazında başlayabilmektedir.[14] Son yıllarda deriden emilimi olmayan ve hormonal etkiler içermeyen güneş kremleri geliştirilmiştir. Çok küçük moleküllü ürünler deriden emilebilmektedir. Bu nedenle geçirgen olan ürünlerin kullanımı azaltılmıştır.[13] Amerikan Pediyatri Akademisi Fotokorunma Kılavuzları; 6 aydan küçük çocuklar için fotokorunma yöntemi olarak güneş maruziyetinden kaçınmayı, güneş kremlerinin sadece kıyafetlerin örtemediği küçük alanlarda kullanılmasını, en az SPF 30 geniş spektrumlu ve suya dayanıklı olanların seçilmesini önermektedir. Kıyafetler ile yapılan fotokorunmanın, melanom gelişimi için belirleyici faktörlerden biri olan yeni melanositik nevüs gelişimini engelleyip engellemediğine dair İngiltere'de yapılan ikiz çalışmalarında sonuçlar çelişkili olsa da, son dönemlerde Almanya'da yapılan bir çalışmada çocuklarda kıyafetlerin koruyucu rolü olduğu gösterilmiştir.[5,7,14,16] Ancak koruyucu kıyafet ve şapkaların da ıslandığında koruyuculuğunu önemli oranda kaybedeceği unutulmamalıdır.[13,14]

Çocukluk döneminde fotokorunma ilkeleri çerçevesinde oldukça önemli bir diğer nokta da, çocukluk döneminden itibaren fotokorunma alışkanlığının geliştirilmesidir. Yapılan araştırmalar, bu alışkanlığın edinilmesinde, ebeveynlerin sadece sosyo ekonomik durum ya da bilgi düzeylerinin değil, ebeveynlerin kendi davranışlarının ve alışkanlıklarının da etkili olduğunu göstermektedir. Bu nedenle ebeveynleri hedefleyen eğitsel faaliyetlerin uzun dönem içerisinde daha etkili olabileceği düşünülmektedir.[17]

Gebelerde Fotokorunma İlkeleri

Normal dönemlerde gerekli olan fotokorunma ihtiyacı, gebelik döneminde hormonal faktörlerin ve güneş ışığı maruziyetinin oluşturduğu deri değişiklikleri nedeniyle artmaktadır. Östrojen ve progesteron hormonlarının etkisiyle melaninin üretimi artmakta, gebelerin %45-75'inde melazma gelişimi izlenmekte, efelidler, lentigolar, nevüslar ve sikatrislerin pigmentasyonunda ve çapında artış görülebilmektedir.[18] Her popülasyon için uygulanabilir olan fotokorunma yöntemlerinin yanı sıra, fetusun zarar görmemesi için gebelik döneminde seçilecek olan güneş kremleri önem arz etmektedir. Hayvan çalışmalarında güvenli olduğu kanıtlanan birçok ajanın, insanlar üzerindeki etkiyi direkt ve kesin olarak yansıtmama ihtimali bulunması, gebe kadınların medikasyonları içeren klinik çalışmalarda yer almaması gibi nedenlerle bu ajanların teratojenite riski erken dönemlerde ortaya koyulamamaktadır.[19] Bu nedenle gebelerde inorganik güneş kremlerinin kullanımı daha uygun bir yaklaşım gibi görünmektedir. Ancak son yıllarda kozmetik kabul edilebilirliği artırmak amacıyla nanoteknoloji yöntemlerinin kullanılması, deriden emilim ve güvenilirlik ile ilişkili sorulara neden olmuştur. Yapılan araştırmalarda nanopartikül titanyum dioksitin plasenta ve anne sütü aracılığı ile fetusa geçtiği, fetusta beyin gelişimini sağlayan genler üzerinde etkisi olduğu, hipokampuste birikici etkiyle sinaps oluşumlarında bozukluklara, korteks ve olfaktor sinirler üzerinde hasara neden olduğu gösterilmiştir.[20,21] Çinko oksit ile gebe hayvanlar üzerinde yapılan araştırmalarda ise subkutan çinko oksit uygulaması sonrası beyinde monoaminerjik sistemde değişiklikler oluştuğu gösterilmiştir.[22] Ancak, bu inorganik

ajanların deriye penetrasyonu ve emilimi konusunda yapılan in vivo ve in vitro çalışmalarda, titanyum dioksit için penetrasyon olmadığı, çinko oksit için ise sınırlı penetrasyon olduğu gösterilmiştir. Yine de burada unutulmaması gereken önemli bir nokta, deri bariyer fonksiyonunun, UV maruziyeti, hidrasyon durumu, derinin eksfoliyasyonu ve vücut kıllarının epilasyon gibi işlemler ile alınması sonrası buradaki kıl foliküllerinin nanopartiküller için depo alanı oluşturması veya hasarlı deriden direkt geçişi yoluyla sistemik dolaşıma katılma ihtimali bulunacağıdır.[23,24] Ayrıca bu nano partiküllerin inhalasyon yolu ile de birtakım reaksiyonlara yol açabildikleri de bilinmelidir.[22]

Şüphesiz aşırı güneş maruziyetinin deri ve gözler için zararlı etkileri bulunmaktadır. Bunun yanında başta D vitamini sentezi olmak üzere belli ölçüde güneş ışığı sağlık için vazgeçilmezdir. Güneşten korunma ve maruziyet arasında, deri kanserlerinden koruyucu olacak ama aynı zamanda güneş ışığının faydalı etkilerinden de yararlanabilecek düzeyde bir denge sağlamak gereklidir. Güneşten koruyucu giysiler ve şapkalar kullanmak gibi davranışsal yöntemler, korunmanın temel basamağını oluşturmaktadır. Bunun yanında kıyafetlerin örtemediği alanlar için yüksek korumalı bir güneş kreminin doğru şekilde uygulanması gerekmektedir. Ayrıca güneş kremleri ile güvenli bronzlaşma şeklindeki yanlış algı nedeniyle de güneşlenme sürelerinin uzatılmaması gerektiği vurgulanmalıdır.

Kaynaklar

1. Baron ED, Suggs AK. Introduction to photobiology. Dermatol Clin 2014; 32: 255-66.
2. Jansen R, Wang SQ, Burnett M, et al. Photoprotection: part I. Photoprotection by naturally occurring, physical, and systemic agents. J Am Acad Dermatol 2013; 69: 853.
3. Pamela A. Morganroth, Henry W, et al. UltravioletRadiationandthe Skin: An In-Depth Review. http://ajl.sagepub.com/content/7/3/168_201244.pdf 21 mayıs 2013.
4. Almutawa F, Buabbas H. Photoprotection: clothing and glass. Dermatol Clin 2014; 32: 439-48.
5. Lautenschlager S, Wulf HC, Pittelkow MR. Photoprotection. Lancet 2007; 370: 528-37.
6. Gilaberte Y, González S. Update on photoprotection. Actas Dermosifiliogr 2010; 101: 659-72.
7. Wang SQ, Stanfield JW, Osterwalder U. In vitro assessments of UVA protection by popular sunscreens available in the United States. J Am Acad Dermatol 2008; 59: 934-42.
8. Rai R, Shanmuga SC, Srinivas C. Update on photoprotection. Indian J Dermatol 2012; 57: 335-42.
9. González S, Fernández-Lorente M, Gilaberte-Calzada Y. The latest on skin photoprotection. Clin Dermatol 2008; 26: 614-26.
10. Fernández-García E. Skin protection against UV light by dietary antioxidants. Food Funct 2014; 5: 1994-2003.
11. Boireau-Adamezyk E, Baillet-Guffroy A, Stamatas GN. Age-dependent changes in stratum corneum barrier function. Skin ResTechnol 2014; 20: 409-15.
12. Schmitt JV, Miot HA. Actinic keratosis: a clinical and epidemiological revision. An Bras Dermatol 2012; 87: 425-34.
13. Berneburg M, Surber C. Children and sun protection. Br J Dermatol 2009; 161(Suppl 3): 33-9.
14. Paller AS, Hawk JL, Honig P, et al. New insights about infant and toddler skin: implications for sun protection. Pediatrics 2011; 128: 92-102.
15. Jou PC, Feldman RJ, Tomecki KJ. UV protection and sunscreens: what to tell patients. Cleve Clin J Med 2012; 79: 427-36.
16. Quatrano NA, Dinulos JG. Current principles of sunscreen use in children. Curr Opin Pediatr 2013; 25: 122-9.

17. Kaptanoğlu AF, Dalkan C, Hıncal E. Kuzey Kıbrıs türk toplumunda güneşten korunma: ilkokul çağı çocukları ve ailelerinin güneşten korunma ile ilgili bilgi, tutum ve davranışları. Türkderm 2012; 46: 121-9.
18. Vora RV, Gupta R, Mehta MJ, et al. Pregnancy and skin. J Family Med Prim Care 2014; 3: 318-24.
19. Thorpe PG, Gilboa SM, Hernandez-Diaz S, et al. Medications in the first trimester of pregnancy: most common exposures and critical gaps in understanding fetal risk. Pharmacoepidemiol Drug Saf 2013; 22: 1013-8.
20. Hu R, Zheng L, Zhang T, et al. Molecular mechanism of hippocampal apoptosis of mice following exposure totitanium dioxide nanoparticles. J Hazard Mater 2011; 191: 32-40.
21. Shimizu M, Tainaka H, Oba T, et al. Maternal exposure to nanoparticulate titanium dioxide during the prenatal period alters gene expression related to brain development in the mouse. Part Fibre Toxicol 2009; 6: 20.
22. Osmond MJ, McCall MJ. Zinc oxide nanoparticles in modern sunscreens: an analysis of potential exposure and hazard. Nanotoxicology 2010; 4: 15-41.
23. Gélis C, Mavon A, Delverdier M, et al. Modifications of in vitro skin penetration under solar irradiation: evaluation on flow-through diffusion cells. Photochem Photobiol 2002; 75: 598-604.
24. Benson HA, Sarveiya V, Risk S, et al. Influence of anatomical site and topical formulation on skin penetration of sunscreens. Ther Clin Risk Manag 2005; 1: 209-18.

Güneşten Korunmada Tutum ve Davranış Modelleri

Ayşe Şebnem Özkan

Dokuz Eylül Üniversitesi, İzmir

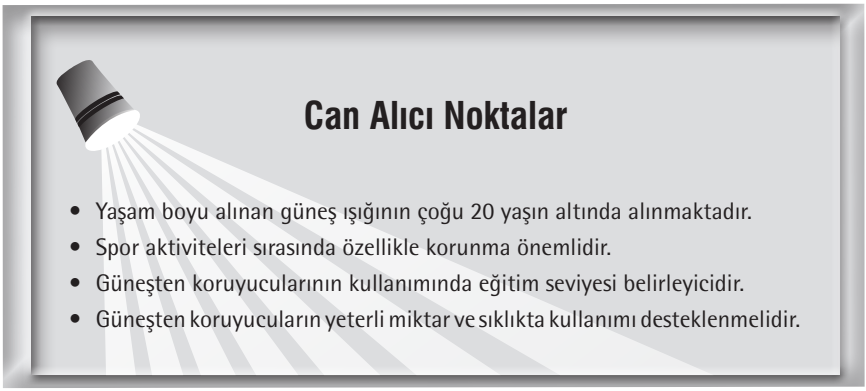

Erken yaş dönemlerinde eğitim programları ile deri kanseri insidansı ve mortalitesi azaltılabilecektir. Güneş duygu duruma canlılık verdiğinden insanlar güneşte kalmayı severler. Yapılan iş gereği güneş altında uzun zaman geçirilmesi dışında, son yıllarda değişen alışkanlıklar, hobiler ve sportif aktiviteler nedeniyle güneş altında kalış süreleri giderek artmıştır. Solar radyasyonun yarar ve zararları göz önüne alınarak güneşten faydalanmak ve aynı zamanda korunmak gereklidir. Bu ikilem hala tam olarak ayrıntılarıyla çözülememiş olmasına rağmen, en azından bilinen verilerle gereğini yapmak önemlidir.

Bilindiği gibi, sirkadiyen ritm ve uyku-uyanıklık döngüsünü kontrol eden melatoninin sentezi, solar radyasyona bağlıdır.[1] Diğer taraftan insan vücudunda D vitamini sentezinin çoğunluğu (%90 kadarı) esas olarak UVB ile sağlanır, az bir kısmı diyetle alınmaktadır.[2,3] D vitamini sağlıklı kemiklerin yanısıra genel vücut sağlığının korunmasında önemli bir rol oynayan vitamindir, diyabet, multipl skleroz, artrit, kanserler ve birçok olumsuzluktan korunmada önemlidir.[4,5] D vitamini DNA molekülünün onarımını sağlayan bir kanser supresörüdür.[6,7] Güneşin bu faydalı etkilerinin yanı sıra, bilinen birçok zararlı etkileri nedeniyle korunma da önemli bir halk sağlığı sorunu olarak karşımıza çıkmaktadır.

Güneşte fazla kalmanın ilk ve en belirgin etkisi açık tenli bireylerde birkaç dakika içinde oluşabilen şiddetli eritem ve güneş yanığıdır. Solar radyasyonun immünsüpresyon, erken yaşlanma, kırışıklıklar, pigmentasyonlar, deri kanseri ve katarak gelişimi üzerindeki etkileri iyi bilinmektedir.[8]

Melanom sıklığı tüm dünyada giderek artmaktadır ve melanomların aşağı yukarı üçte ikisinin yoğun güneş ışınlarına maruz kalma ile ilişkili geliştiği düşünülmektedir.[9] Mukozal melanom ve akral lentiginöz melanomda UV ile ilişki ön plana çıkmamakla birlikte lentigo

maligna melanomada UV rolü belirgindir. Melanom dışı deri kanserlerinden bazal hücreli karsinomda, DNA onarım kapasitesi ve genetik faktörlerin de rolü önemli olmasına karşın solar radyasyon etkisi yadsınamaz. Artan güneş maruziyeti ile birlikte deri kanseri insidansı da artmaktadır.[10,11]

Yaşam boyunca alınan total güneş ışığının yarısı 18 yaş altında, %50-80'i 20 yaşın altında alınmaktadır.[12,13] Yapılan birçok çalışma çocukluk dönemi ve adolesan dönemde alınan UV'nin deri kanseri gelişimindeki ilişkisini ortaya koymuştur. En fazla güneş maruziyetinin olduğu çocukluk ve gençlik döneminde, korunma yöntemlerinin uygulanmasının çok önem taşımasına rağmen, yapılan çalışmalar, adolesan dönemdeki bireylerin çoğunun gün perdelerini ya çok az kullanmakta ya da hiç kullanmamakta olduğunu ortaya koymaktadır.[14,15]

Bir çok Avrupa ülkesi ve Amerika'da gençlerin ve erişkinlerin güneş altında kalma süreleri araştırılmıştır. İngiltere'de kişisel UV dozimetresi kullanılarak yapılan bir çalışmada adolesanların yaz aylarında ve hafta sonunda daha çok güneş altında kaldıkları belirlenmiştir. Ayrıca yaz aylarında ve deniz tatillerinde daha çok gün perdesi kullandıkları, cinsler arasında davranış biçimleri açısından farklılık olmadığı görülmüştür. Danimarka'da ise bu süreler biraz daha az bulunmuştur. Genel olarak adolesanlarda fotokorunma ile ilişkili davranış ve tutum konusunda bilgi yetersizliği olduğu, gün perdesi kullanım oranlarının da düşük olduğu ortaya çıkmıştır.[16] Ülkemizde de 18-22 yaşlar arasındaki üniversite öğrencilerinde yapılan bir anket çalışmasının sonucunda, eğitim düzeylerinden beklenmedik şekilde güneşin zararlı etkilerinin yeterince bilinmediği belirlenmiştir. Katılımcıların yarısından azının gün perdesi kullandığı, kullanan grupta da düşük faktörlü ürünlerin kullanıldığı, yetersiz miktarda ve yetersiz sıklıkta uygulandıkları belirlenmiştir.[17]

Birçok çalışmada açık alanda spor aktiviteleri ve deri kanseri ilişkisi ortaya konmuştur. Özellikle lise yıllarında atletizm sporu yapanlar fiziksel aktivitelerini UV'nin doruk yaptığı saatlerde güneş altında sürdürmektedirler. Fiziksel aktivite ile oluşan terleme minimal eritem dozunu belirgin şekilde düşürür ve fotosensitiviteyi arttırır. On beş dakika koşu ile minimal eritem dozu %40.9 düşer ve risk artar.[18] Atletler arasında yapılan çalışmalarda çoğunun gün perdelerinin deri kanserini önlediğini bildiğini, ancak yarısının gün perdesi kullandığı belirlenmiştir. Antrenörlerin bu konuda gerekli uyarıları yapmaları gün perdesi kullanımını arttırmaktadır. Görülüyor ki; çocuklar ve gençlerin yanı sıra, özellikle gençlik döneminde atletizm sporu yapanlar korunma programlarının ana hedef kitlesi olmalıdır.[19,20,21]

Güneşten korunmada bireyin güneşe hassasiyeti belirleyici bir faktör olmaktadır. İngiltere'de güneşten daha fazla etkilenen deri tipine sahip olanların (deri tipi I ve II) daha az güneşlendiği ve daha fazla gün perdesi kullandıkları, aynı zamanda kapalı giyindikleri belirlenmiştir.[16] Benzer şekilde Avustralya ve Amerika'da da deri tipi I ve II olanların daha az güneşlendiği ve daha çok gün perdesi kullandıkları görülmüştür.[15,22]

Gün perdesi kullanımında dikkat edilmesi gereken konulardan birisi uygulama miktarıdır. Genel olarak kabul edilen miktar 2 mg/cm^2'dir, ancak birçok çalışmada bu miktarın oldukça altında uygulamaların yapıldığı (0.3-0.5 mg/cm^2) belirlenmektedir.[23,24] Böylece yüksek faktörlü ürün kullanılmasına rağmen, yetersiz uygulama, paradoksal bir sonuç doğurarak güneşte kalım süresini uzatmaktadır. Gün perdelerinin düzenli ve doğru kullanımları,

homojen biçimde 2 mg/cm^2 uygulanmaları gerekir.[8,25] Ekvatora yakın bir ülke olan Peru'da UV ve deri kanseri konusunda farkındalığın olduğu ancak günlük yaşamda koruyucu kullanımının yetersiz olduğu görülmüştür. Genelde Güney Amerika ülkelerinde gün perdesinin uygun kullanımı düşük oranda bulunmuş, az miktarda ürün kullanımının maddi olanaklarla ilişkili olabileceği vurgulanmıştır.[26] Ülkemizden verilen örnekte gün perdelerinin hem düşük faktörlü hem de gereğinden az miktarda ve sıklıkta kullanıldığı görülmektedir.[17] Bazı bildirilerde gün perdelerinin yeterli miktar ve sıklıkta kullanılmamasına rağmen, sürmüş olmanın rahatlığı ile güneşte kalma süresinin uzatılmasıyla birlikte güneş yanıklarına neden olduğu bildirilmektedir.[27]

Güneşten korunmada; saat 10:00-16:00 arasında açık alanlarda dolaşmamak, gölgede kalmak, şapka ve gözlük takmak, doğru biçimde gün perdesi kullanmanın yanı sıra, uygun giysi seçimi de yer almaktadır.[16] Giysilerden UV radyasyonunun geçişi, birincil planda giysinin doku özelliği, dokuma sıklığı ve rengi ile ilişkilidir. Giysilerin UV koruyuculuğu "Ultraviolet Protection Factor; UPF" olarak bilinmektedir. Örneğin polyester ürünler pamuklulardan daha iyi koruma sağlar ve giysinin nemli olması UPF'yi azaltır. Bazı ülkelerde gençlerin giysiyle korunma konusunda yeterli bilgi sahibi olmadıklarından, giyinme yöntemleriyle korunmanın gün perdesi kullanımından sonra geldiği görülmüştür.[25,28,29]

Eğitim seviyesinin güneşten korunmada önemli bir faktör olduğu, üniversite ve lise seviyesindeki grupta bilgi düzeyinin daha yüksek olduğu ve buna paralel olarak korunmanın göreceli olarak daha etkin olduğu vurgulanmaktadır.[26]

Yapay güneş ışığı kullanımı ya da solaryumlar ayrı bir sorun olarak ortaya çıkmaktadır.[35] yaşın altında solaryum kullanımı melanom insidansını arttırmaktadır.[14,16] İsveç'de yapılan bir çalışmada 30 yaşın altında, yılda 10 seans solaryuma girmenin melanom riskini 8 kat arttırdığı belirlenmiştir. Buna paralel olarak farklı ülkelerde genç popülasyonda solaryum kullanım oranları da araştırılmıştır. Örneğin İngiltere'de 11-17 yaşlar arasında %6-10.8 arasında solaryum kullanımı olduğu belirlenmiştir.[17,30] Peru'da ise solaryum kullanımının oldukça az olduğu ancak zararlarının bilinmesinden çok maddi nedenlerle ilişkili olduğu düşünülmüştür.[26] Benzer şekilde ülkemizde yapılan çalışmada da, gençlerin %90'dan fazlasının solaryuma hiç gitmediği belirlenmiş, ancak bu durumun zararlı olmasının bilinmesinden kaynaklanmamaktan çok pahalı bir uygulama olmasından kaynaklandığı düşünülmüştür.[17]

Güneşten korunma bilincinin yerleştirilebilmesi için uygun ve odaklı eğitim programlarının gerçekleştirilmesi önemlidir. Özellikle erken yaş dönemlerinde eğitim, alışkanlıkların değişimine ve kalıcı olmasına neden olacaktır.

Fransa'da yapılan ulusal bir çalışmada (EDIFICE Melanoma) 18 yaş üstü bireylerin %92'sinin güneş ile melanom ilişkisini, %97'sinin en azından bir korunma yöntemini bildiği belirlenmiştir. 1990 yılından beri Fransa'da konuyla ilgili bilgi düzeyinin giderek arttığı ancak yine de bazı yanlış uygulamaların sürdürüldüğü görülmüştür.[9] İskoçya'da melanom insidansı ve mortalitesinin düzenli eğitim kampanyaları ile azaltıldığı bildirilmektedir.[31]

Lübnan'da yapılan bir çalışmada esas bilgilenme kaynağının televizyon programları olduğu belirlenmiştir.[25] Güneşten korunma ile ilgili eğitim programları genellikle deri kanseri riski üzerinden yapılmaktadır. Ancak bu eğitim programlarının sonunda güneşle ilgili tutum ve

davranış modellerinde belirgin iyileşme gerçekleştirilememektedir. Gençler genellikle kanser riski ve hastalık düşüncesini kendilerinden çok uzakta gördüklerinden, tutum ve davranış değişikliği etkin biçimde oluşmamaktadır. Bu eğitim süreçlerinin, güneşin erken dönemde oluşturduğu etkilere (güneş yanığı, lekelenme) ve kırışıklık ile sarkma gibi erken yaşlanma belirtilerine odaklanması, video ve dijital medya kullanımıyla yapılması, davranış değişimini daha başarılı bir noktaya çekebileceği öne sürülmektedir.[32]

Güneşin faydaları ve zararları konusunda toplum bilinci yerleştirebilmek, doğru odaklanmış popülasyonlarda, uygun zamanda ve etkin eğitim yöntemleri kullanılarak gerçekleştirilebilecektir.

Kaynaklar

1. Feister U, Laschewski G, Grewe RD. UV index forecasts and measurements of health-effective radiation. J Photochem Photobiol B 2011; 102: 55-68.
2. Norval M, Björn LO, Gruijl FR. Is the action spectrum for the UV-induced production of previtamin D3 in human skin correct? Photchem Photobiol Sci 2010; 9: 11-7.
3. Kimlin M, Harrison S, Nowak M, et al. Does a high UV environment ensure adequate vitamin D status? J Photochem Photobiol 2007; 89: 139-47.
4. Hossein-nezhad A, Holick MF. Vitamin D for health; a global perspective. Mayo Clin Proc 2013; 88: 720-55.
5. Pludowski P, Holick MF, Pilz S, et al. Vitamin D effects on musculoskeletal health, immunity, autoimmunity, cardiovascular disease, cancer, fertility, pregnancy, dementia and mortality-a review of recent evidence. Autoimmun Rev 2013; 12: 976-89.
6. Bikle DD. Protective actions of vitamin D in UVB induced skin cancer. Photochem Photobiol Sci 2012; 11: 1808-16.
7. Gordon-Thomson C, Gupta R, Tongkao-on W, et al. 1α,25 dihydroxyvitamin D3 enhances cellular defences against UV-induced oxidative and other forms of DNA damage in skin. Photochem Photobiol Sci 2012; 11: 1837-47.
8. Silva AA. Improving photoprotection attitudes in the tropics: sunburn vs vitamin D. Photochem Photobiol 2014; 90: 1446-54.
9. Saiag P, Sassolas B, Mortier L, et al. EDIFICE Melanoma survey: knowledge and attitudes on melanoma prevention and diagnosis. J Eur Acad Dermatol Venereol 2015; 29(Suppl 2): 11-5.
10. Murphy GM. Photoprotection: public campaigns in Ireland and the U.K. Br J Dermatol 2002; 146(Suppl 61): 31-3.
11. Stern RS. Prevalence of a history of skin cancer in 2007: results of an incidence-based model. Arch Dermatol 2010; 146: 279-82.
12. Etzel RA, Balk SJ, Bearer CF, et al. Ultravioletlight: a hazardtochildren. Pediatrics 1999; 104: 328-33.
13. Williams ML, Pennela R. Melanoma, melanocytic nevi, and other melanoma risk factors in children. J Pediatr 1994; 124: 833-45.
14. Cust AE, Armstrong BK, Goumas C, et al. Sunbed use during adolescence and early adulthood is associated with increased risk of early-onset melanoma. Int J Cancer 2011; 128: 2425-35.
15. Geller AC, Colditz G, Oliveria S, et al. Use of sunscreen, sunburning rates, and tanning bed use among morethan 10 000 US children and adolescents. Pediatrics 2002; 109: 1009-14.
16. Gould M, Farrar MD, Kift R, et al. Sunlight exposure and photoprotection behaviour of white Caucasian adolescents in the UK. J Eur Acad Dermatol Venereol 2015; 29: 732-7.
17. Özkan Ş. Ergör G, İlknur T, ve ark. Güneş ve toplum bilinci; Bir anket çalışması. Turkderm 2001; 35: 277-84.

18. Moehrle M, Koehle W, Dietz K, et al. Reduction of minimal erythema dose by sweating. Photodermatol Photoimmunol Photomed 2000; 16: 260-2.
19. Hamant ES, Adams BB. Sunscreen use among collegiate athletes. J Am Acad Dermatol 2005; 53: 237-41.
20. Wysong A, Gladstone H, Kim D, et al. Sunscreen use in NCAA collegiate athletes: identifying targets for intervention and barriers to use. Prev Med 2012; 55; 493-6.
21. Dubas LE, Adams BB. Sunscreen use and availability among female collegiate athletes. J Am Acad Dermatol 2012; 67:876.
22. Livingston P, White V, Hayman J, et al. Australian adolescents' sun protection behavior: who are we kidding? Prev Med 2007; 44: 508-12.
23. Authier P, Boniol M, Severi G, et al. Quantity of sunscreen used by Europeanstudents. Br J Dermatol 2001; 144: 288-91.
24. Wulf HC, Stender IM, Lock-Andersen J. Sunscreens used at the beach do not protect against erythema: a new definition of SPF is proposed. Photodermatol Photoimmunol Photomed 1997; 13: 129-32.
25. El Sayed F, Ammoury A, Nakhle F, et al. Photoprotection in teenagers 2006; 22: 18-21.
26. Thomas-Gavelan E, Saenz-Anduaga E, Ramos W, et al. Knowledge, attitudes and practices about sun exposure and photoprotection in outpatients attending dermatology clinics at four hospitals in Lima, Peru. An Bras Dermatol 2011; 86: 1122-8.
27. Diffey B. Has the sun protectionfactor had itsday? BMJ 2000; 15: 176-7.
28. Laperre J, Gambichler T. Sun protection offered by fabrics: on the relation between effective doses based on different action spectra. Photodermatol Photoimmunol Photomed 2003; 19: 11-6.
29. Gambichler T, Hatch KL, Avermaete A, et al. Influence of wetness on the ultraviolet protection factor (UPF) of textiles: in vitro and in vivo measurements. Photodermatol Photoimmunol Photomed 2002; 18: 29-35.
30. Thomson CS, Woolnough S, Wickenden M, et al. Sunbed use in children aged 11-17 in England: face to face quota sampling surveys in the national prevalence study and six cities study. BMJ 2010; 340:877.
31. Mackie RM, Hole D, Hunter JA, et al. Cutaneous malignant melanoma in scotland: incidence, survival and mortality 1979-94. the scotland melanoma group. BMJ 1997; 315: 1117-21.
32. Tuong W, Armstrong AW. Effect of appearance-based education compared with health-based education on sunscreen use and knowledge: a randomized controlled trial. J Am Acad Dermatol 2014; 70: 665-9.

Dizin

A

Ablatif 179, 311, 364, 410, 412, 413
Ablatif olmayan 179, 311, 410, 413
Adalimumab 251, 255, 334, 345, 352
Afamelanotid 246, 250, 500
AIDS 114, 465, 466
Akkiz perforan dermatoz 230, 311
Akkor lambaları 82
Akne 70, 178, 278, 297, 307, 311, 407, 408, 409, 410, 411, 412
Akne skarları 412
Akne vulgaris 311, 414
Aktinik folikülit 144
Aktinik keratoz 56, 192, 195, 307, 308, 309, 322, 326, 486, 493, 499, 501
Aktinik liken planus 141
Aktinik prurigo 84, 85, 98, 99, 100, 155, 229
Aktinik retiküloid 92, 227
Akuajenik 213
Akuajenik kaşıntı 259
Akuajenik ürtiker 213
Akut kutanöz lupus 137
Alefasept 251, 334
Alman dermatoloji grubu 336
Alopesi 70, 116, 117, 127, 138, 217, 227, 259, 262, 270, 272, 277, 289, 381, 382, 383, 384, 425, 456
Alopesi areata 136, 138, 213, 381, 453, 454, 456
Alopesi areata ve androgenetik alopesi 277
Amerikan protokolü 215
Aminolevülinik asit 193, 195, 196
Ammi majus 199, 200
Antinükleer antikor 100, 137, 155, 324
Antioksidanlar 43, 89, 246, 249, 363, 493
Antralin 173, 211, 219, 246, 263, 265, 266, 321, 325
Apopitozis 43, 234, 240, 241, 392, 396
Araşidonik asit 21, 203
Ark lambaları 75
Asitretin 142, 211, 212, 215, 250, 259, 279, 345, 346, 425, 427, 428, 438, 458
Atipik mikobakteri infeksiyonu 307, 312
Atopik dermatit 35, 67, 88, 91, 94, 100, 118, 119, 120, 133, 134, 142, 145, 213, 217, 223,

227, 229, 230, 234, 237, 238, 241, 242, 247, 259, 270, 272, 277, 279, 286, 287, 294, 296, 302, 329, 375, 381, 386, 388, 389, 390, 392, 393, 394, 395, 396, 397, 398, 401, 448, 449, 453, 454, 455, 457, 459, 460, 464

Atopik egzema 220, 287, 291, 294, 300, 387, 389, 390, 392, 394, 399, 403

Avrupa protokolü 336

B

Bakır 289, 292

Balneofototerapi 249

Balneoterapinin etkileri 294

Banyo psoralen 179

Banyo PUVA 143, 174, 179, 186, 191, 200, 206, 207, 209, 210, 214, 215, 217, 218, 256, 257, 258, 259, 260, 261, 262, 267, 338, 339, 340, 347, 382, 386, 400, 402, 425, 426, 430, 432, 433, 434, 435, 440, 449, 450, 454, 456

Bazal hücreli karsinom 5, 58, 123, 195

Benzidamin hidroklorid 110, 163

Benzofenon-3 163, 487, 489

Benzofenon-4 163, 476, 477

Bis-etilhekziloksifenol oksifenol metoksifenol triazin 163

Bitkisel oleoresinler 161

Biyolojik ajan 345

Biyosensörler 68

Bloom sendromu 125, 131

Bowen hastalığı 306, 307, 308, 309, 310

BRAF mutasyonu 46

Bütil metoksidibenzoilmetan 163

C

Cockayne sendromu 128

CYP450 219

Ç

Çapraz reaksiyon 161, 163

Çinko 66, 67, 173, 263, 289, 343, 480, 502, 503

Çocuk 6, 63, 125, 141, 144, 228, 235, 237, 258, 264, 270, 271, 277, 338, 387, 396, 447, 448, 449, 453, 454, 455, 456, 457, 458, 459, 460, 501

Çocuklarda dar bant UVB 460

Çocuklarda fotokorunma 501

Çocuklarda UVA 234, 235

Çocuklarda UVB kullanılması 343

Dizin

D

Dar bant UVB 16, 35, 67, 80, 96, 174, 176, 181, 182, 188, 223, 226, 228, 229, 230, 231, 236, 238, 241, 247, 248, 249, 250, 251, 264, 271, 272, 273, 274, 275, 276, 278, 279, 280, 290, 291, 315, 316, 325, 329, 334, 335, 336, 337, 338, 339, 341, 342, 343, 344, 345, 347, 348, 354, 355, 356, 357, 358, 359, 361, 363, 364, 370, 371, 383, 386, 387, 396, 403, 409, 417, 419, 420, 421, 422, 423, 425, 426, 427, 428, 429, 430, 432, 433, 434, 436, 437, 438, 439, 440, 447, 448, 449, 450, 451, 453, 455, 456, 457, 458, 459, 460

Dar bant UVB tedavisi 341, 426

Darier hastalığı 140, 141

Demir 66, 138, 172, 289, 480

Deri fototipi 58, 63, 207, 208, 226, 236, 324, 340, 491, 498

Deri kanserleri 123, 124, 125, 315, 474

Dermatit 35, 67, 70, 84, 85, 88, 91, 92, 94, 95, 100, 105, 107, 108, 111, 112, 115, 118, 119, 120, 133, 134, 142, 145, 153, 154, 155, 156, 159, 160, 161, 162, 163, 164, 166, 196, 204, 213, 217, 218, 223, 227, 229, 234, 238, 241, 242, 247, 259, 260, 270, 272, 277, 279, 286, 287, 291, 292, 294, 295, 296, 297, 298, 302, 317, 321, 329, 375, 381, 386, 388, 389, 390, 392, 393, 394, 395, 396, 397, 398, 399, 401, 422, 437, 441, 448, 449, 453, 454, 455, 457, 459, 460, 464, 477, 487, 488

Dermatomiyozit 137, 327, 328

Dermografizm 213

Desil glukozid 163

Dietilhekzil butamido triazon 163

Dishidrotik egzema 401, 402, 403

Dishidrotik palmoplantar 401

Dishidroz 234, 238, 241

Ditranol 223, 265, 266, 273

DNA eksizyon tamirinin ölçümü 156

DNA hasarı 20, 21, 24, 31, 36, 44, 45, 47, 140, 203, 204, 224, 323, 329, 361, 486

Doğal güneş ışığı tedavisi 402

Doku optiği 80

Dozimetre 181, 182

Dönüştürücü büyüme faktörü alfa 22

Drometrizol trisiloksan 163, 479

D vitamini 14, 19, 61, 62, 63, 64, 89, 171, 450, 490, 501, 503, 505

E

Edinsel reaktif perforan kolajenoz 450

Egzema 85, 92, 93, 95, 107, 111, 112, 119, 142, 159, 220, 225, 230, 231, 264, 287, 291, 292, 294, 296, 297, 298, 300, 302, 328, 387, 388, 389, 390, 392, 394, 399, 401, 402, 403, 437, 455

EKF 371, 375, 376, 386, 392

Dizin

Eksizyon 21, 44, 122, 123, 125, 156, 307, 309, 412

Ekstrakorporeal fotoferez 370, 390

Ektrensek yaşlanma 500

Ekzimer ışık 80, 270, 274, 355, 361

Ekzimer lazer 80, 247, 248, 251, 261, 270, 271, 272, 273, 274, 275, 277, 278, 335, 347, 348, 355, 370, 371, 375, 387, 426, 428

Elektromanyetik Spektrum 9, 10, 11, 12, 13, 14, 15, 16, 17, 18

Eozinofilik folikülit 228, 463

Eozinofilik püstüler folikülit 464

Eritem 17, 131, 156, 165, 206, 207, 208, 209, 214, 225, 226, 230, 234, 235, 258, 315, 317, 318, 325, 326, 329, 336, 343, 346, 359, 387

Eritema ab igne 17

Eritema multiforme 86, 88, 107, 111, 133, 145, 157, 487

Eritrodermik psoriasis 211

Eritropoietik porfirya 117, 158

Eritropoietik protoporfirya 213

E selektin 214

Etanersept 251, 334, 345

Etilhekzil metoksisinnamat 163

Etilhekzil triazon 163

Etofenamat 163

Ev fototerapisi 270, 271, 272, 273, 274, 275, 276, 277, 278, 279, 280, 281, 282, 283, 284, 345

F

FDA 144, 175, 195, 196, 200, 213, 335, 340, 347, 375, 475, 476, 477, 478, 479, 481, 482, 483, 484, 500

FDT 78, 192, 193, 194, 329, 348

Fenilalanin 119, 120, 360

Floresan lambaları 76, 356

Folik asit 249, 447, 449

Folikülit 144

Fotoaktivasyon 189

Fotoallerjen 89, 153, 160, 162, 163

Fotoallerjik kontakt dermatit 84, 92, 94, 95, 108, 153, 160, 162, 164, 166, 487

Fotoallerjik reaksiyon 165

Fotobiyoloji 9, 14, 270

Fotodermatoz 134, 279, 358, 421

Fotodinamik 69, 78, 181, 192, 193, 194, 198, 201, 306, 307, 308, 309, 310, 311, 312, 313, 314, 329, 348, 376, 411

Dizin

Fotodinamik reaksiyon 201

Fotodinamik tedavi 192, 198, 306, 307, 308, 309, 310, 311, 312, 313, 314, 348, 376, 411

Fotodinamik tedavinin yan etkileri ve kontrendikasyonları 329

Fotogenodermatozlar 122, 123, 124, 125, 126, 127, 128, 129, 130, 131, 132

Fotoimmünoloji 29, 30, 31, 32, 33, 34, 35, 36, 37, 38

Fotoimmünolojik etki mekanizması 189

Fotokarsinogenez 14, 19, 29, 39, 40, 42, 43, 44, 45, 47, 48, 49, 50, 51, 52, 53, 231, 259, 315, 316, 325, 328, 448, 482

Fotokemoterapi 104, 113, 145, 173, 175, 176, 192, 212, 324, 327, 371, 381, 382, 386, 389, 390, 401, 418, 435

Fotokontakt allerjen 93

Fotokorunma 128, 129, 225, 468, 474, 491, 492, 498, 499, 500, 501, 502, 506

Foton 9, 13, 14, 69, 74, 77, 80, 81, 188

Fotonanodermatoloji 65, 66, 67, 68, 69, 70, 71, 72

Fotoprovokasyon 84, 85, 86, 88, 91, 133, 134, 138, 145, 391, 393

Fotoreseptör 30, 42, 43

Fotosensitivite 74, 85, 93, 94, 95, 96, 98, 108, 111, 112, 113, 117, 119, 125, 126, 127, 129, 130, 133, 134, 135, 137, 142, 145, 146, 153, 154, 155, 156, 158, 159, 160, 162, 187, 191, 195, 208, 210, 219, 257, 315, 327, 328, 362, 390, 401, 423, 454, 456, 471

Fototerapi çalışma grubu 169, 176, 177, 178, 183

Fototerapinin etki mekanizması 356, 388

Fototest 75, 85, 88, 89, 91, 94, 95, 100, 104, 105, 107, 153, 155, 156, 157, 158, 161

Fototoksik reaksiyon 107, 108, 110, 161, 164, 216, 316, 329

Fototoksisite 105, 107, 160, 161, 319, 402

Foto yama 161, 162

Fotoyama testi protokolü 165

Fotoyama test serileri 162, 164

Fotoyaşlanma 54, 55, 56, 57, 58, 59, 60, 231, 322, 323, 326, 328, 492

Fraksiyonel 251, 307, 309, 407, 412, 413

G

Gama ışınları 13

Gebe 231, 327, 347, 448, 449, 450, 502

Gebelerde fotokorunma 502

Gebeliğin atopik erüpsiyonu 449

Gebelik 59, 227, 325, 327, 334, 343, 409, 447, 448, 450

Gecikmiş tip hipersensitivite reaksiyonu 204, 418

Genetik danışmanlık 125, 131

Geniş bant 35, 74, 172, 176, 181, 223, 228, 229, 231, 234, 273, 274, 275, 276, 280, 334,

335, 341, 345, 371, 387, 388, 389, 393, 397, 398, 404, 417, 419, 422, 423, 426, 427, 431, 436, 450, 453, 455, 456, 458, 459, 498

Goeckerman 172, 173, 177, 223, 231, 268, 335, 340, 348, 387, 396

Görünür ışık 10, 17, 396, 472

Granuloma anulare 108, 218, 230, 272, 297, 307, 310, 425, 431, 457, 460

Grover hastalığı 142

Guttat 214, 342

Güneş 2, 3, 4, 5, 6, 7, 8, 9, 10, 11, 12, 13, 14, 15, 16, 17, 18, 24, 40, 41, 56, 57, 61, 74, 76, 87, 94, 106, 112, 119, 133, 142, 144, 145, 158, 159, 169, 171, 225, 236, 240, 360, 402, 403, 421, 471, 472, 475, 499, 500, 501, 505, 508

Güneş ışığı 9, 10, 11, 12, 13, 14, 15, 16, 17, 18, 74, 402

Güneş kremleri 418, 470, 498, 500, 501, 502, 503

Güneşten koruma faktörü 481

Güneşten koruyucular 58, 65, 66, 95, 98, 154, 162, 180, 191, 474, 475, 485, 492, 500

H

Hartnup hastalığı 119

Hava yoluyla taşınan kontakt 155

Hedefe yönelik UVB 358, 453

Hedeflenmiş fototerapi 270, 271, 272, 273, 274, 275, 276, 277, 278, 279, 280, 281, 282, 283, 284

Hedeflenmiş fototerapinin avantajları 270

Hedeflenmiş fototerapinin doz ve uygulama sıklığı 278

Hedeflenmiş fototerapinin kontrendikasyonları 278

Hedeflenmiş fototerapinin yan etkileri 278, 329

Hedeflenmiş fototerapi tipleri 271

Hedgehog 39, 45, 46, 51, 52

Helioterapi 4, 63, 169, 210, 286, 335, 346

Hepatik porfirya 155

Hidradenitis süpürativa 311

Hidroa vaksiniforme 84, 85, 96, 97, 98, 154, 155, 159, 161, 229

Hipopigmente skar ve stria alba 278

Histiositozis X 213

Human immunodeficiency virus 116

Hücre siklusu 203

I

ICAM 31, 136, 203, 204, 224, 235

IL-1β 22

Dizin

IL-2 193, 203, 204, 212, 215, 395

IL-6 22, 135, 203, 204, 214, 215, 235, 265, 335, 433

IL-8 22, 190, 203, 204, 214, 265, 409

İnterlökin (IL)-1 204

IPD 156, 482

IPL 73, 74, 79, 311, 407, 408, 409, 410, 411, 412, 413

Işık 9, 10, 13, 16, 17, 59, 68, 69, 73, 74, 75, 76, 77, 78, 79, 80, 81, 82, 85, 91, 104, 105, 106, 107, 108, 109, 110, 111, 112, 113, 114, 115, 116, 117, 118, 119, 120, 121, 157, 158, 159, 160, 162, 165, 169, 170, 172, 173, 195, 196, 218, 272, 274, 358, 396, 407, 408, 409, 411, 412, 413, 417, 418, 472

Işık yayan diyotlar 73, 79

Işınım 9, 81, 158, 171, 182, 234, 411

İ

İdame tedavisi 199, 208, 214, 215, 216, 218, 226, 228, 279, 341, 362, 372, 384, 391, 394, 401, 421, 422, 427

İdiyopatik kaşıntı 213

İhtiyoterapi 303

İktiyozis linearis sirkumfleksa 213, 218

İmmediate pigment darkening 156

İmmün koruma faktörü 483

İmmün rekonstitüsyon inflamatuvar sendromu 464

İmpetigo herpetiformis 449

İnfrared 5, 9, 10, 13, 14, 17, 18, 68, 71, 74, 171, 387, 408, 410, 411, 413, 416, 420, 469

İngiliz fotodermatoloji grubu 208, 209, 258, 336, 338

İnorganik UV filtreleri 475, 484, 494

İntense pulse light 74, 79

İntercellular adhesion molecule 204, 242

İnterferon (IFN) α 205

İyonize olmayan radyasyon 14, 73

İyonize radyasyon 14

İzoamil p-metoksisinnamat 163

J

Jeneralize granüloma anülare 213

Jeneralize püstüler 211, 214, 336, 449, 458

K

Kalsinörin inhibitörleri 246, 248, 354, 355, 363, 387, 398, 399, 400, 431, 432

Kalsipotriyol 211, 229, 247, 248, 274, 344, 432

Kalsiyum 62, 108, 225, 289, 292, 360, 490

Kaplıca 285, 286, 288, 293, 297, 298, 299, 300, 301, 303, 305

Karsinogenez 29, 30, 35, 174, 296, 346, 356, 361, 375, 381, 402, 449

Kaşıntı 70, 86, 87, 92, 99, 100, 112, 143, 154, 158, 160, 196, 205, 213, 214, 258, 259, 277, 278, 294, 315, 316, 317, 318, 325, 328, 329, 396, 398, 402, 403, 431, 434, 435, 436, 438

Katran 112, 264, 265, 266

Ketoprofen 106, 109, 110, 114, 163, 487

Khellin 360

Kızılötesi 5, 10, 11, 499

Kindler sendromu 129, 132

Kolofoni 93, 155

Kombinasyon 211, 215, 229, 238, 246, 248, 250, 251, 335, 339, 340, 344, 345, 354, 363, 364, 374, 389, 412, 428, 494

Kompozit 155

Kondiloma aküminatum 312

Konjenital eritropoietik porfirya 117

Konsantre fototerapi 270

Kontakt dermatit 70, 84, 92, 94, 95, 107, 108, 142, 153, 154, 160, 162, 164, 166, 196, 204, 260, 294, 329, 399, 422, 487, 488

Kortikosteroid 96, 100, 164, 211, 217, 262, 383, 393, 398, 399, 422, 427, 434, 438

Kömür katranı 109, 248, 262, 264, 322, 396

Krem PUVA 207, 201, 218, 261, 338, 386, 401, 402, 425, 432, 454

Kronik aktinik dermatit 84, 92, 155, 156, 159, 161, 213

Kronik el dermatiti 213

Kronik kutanöz lupus 137

Kronik ürtiker 213, 297, 439

Kronolojik (İntrensek) yaşlanma 55

Kseroderma pigmentozum 45, 122, 154, 155, 241, 316, 327, 328, 456, 460

Kuantum noktaları 67

Kutanöz T hücreli lenfoma 85, 95, 234, 429, 456

Kükürt 62, 289, 295

L

Langerhans hücreli histiositozis 213

Langerhans hücresi 204

Layşmanyasis 307, 312

Lazer 9, 67, 68, 69, 77, 78, 79, 80, 82, 144, 179, 195, 246, 247, 248, 251, 261, 270, 271, 272, 273, 274, 275, 276, 277, 278, 306, 307, 309, 310, 312, 335, 347, 348, 355, 356, 358, 370, 371, 375, 387, 396, 407, 408, 409, 410, 411, 412, 413, 426, 427, 428, 453, 458, 460

Lenfoma 84, 85, 95, 97, 123, 134, 140, 175, 216, 223, 225, 234, 429, 456

Lenfomatoid papülozis 213, 218, 277, 240, 430, 460

Liken planus 133, 134, 136, 137, 141, 213, 250, 259, 297, 298, 425, 426, 450, 457

Liken sklerozus 119, 234, 236, 237

Lineer skar 99

Lineer skleroderma 213, 236

Lokalize skleroderma 36, 234, 242, 425, 433

Lokal PUVA 164, 257, 341, 400, 403, 425, 432, 455

Lokal UVB 403, 427

Lökotrien 205

Lupus eritematozus 85, 88, 89, 108, 118, 136, 137, 154, 240, 296, 315, 321, 325, 327, 328, 460, 493

Lupus vulgaris 5, 172

M

Magnezyum 480

Malignite 5, 139, 140, 199, 339, 428, 464, 485

Mast hücresi 31, 203

Mastositoz 234, 239, 241, 242, 425, 434, 457, 460

Matriks metalloproteinaz-1 205

Melanin 17, 19, 24, 42, 59, 63, 78, 105, 108, 205, 224, 229, 293, 356, 482, 498, 501

Melanom 5, 30, 39, 40, 41, 42, 46, 48, 49, 52, 68, 69, 124, 144, 174, 211, 220, 228, 231, 241, 255, 259, 260, 264, 296, 297, 315, 316, 317, 323, 324, 325, 326, 327, 328, 332, 334, 339, 344, 345, 359, 361, 369, 373, 376, 390, 440, 453, 457, 474, 486, 490, 492, 496, 501, 502, 505, 507, 508

Melanosit stimülan hormon 69, 204

Meme dışı paget hastalığı 310

Metil-aminolevülinat 193, 195, 196

Metilen bisbenzotriazolil butil fenol 479

Metoksalen 173, 185, 186, 187, 381, 402

Metoksipsoralen 173, 185, 186, 187, 188, 189, 190, 191, 192, 198, 199, 200, 203, 206, 207, 208, 209, 210, 211, 214, 215, 217, 218, 219, 257, 258, 259, 260, 261, 262, 266, 268, 277, 319, 321, 324, 336, 338, 356, 359, 360, 371, 375, 382, 400, 401, 402, 403, 406, 435, 455, 456

Metotreksat 109, 111, 211, 250

MFD 187, 206, 207, 208, 209, 210, 218, 257, 334, 336, 337, 338, 359

Mikozis fungoides 67, 174, 185, 189, 195, 227, 239, 242, 250, 270, 272, 277, 310, 341, 373, 374, 376, 381, 448, 450, 453, 459

Mikozis fungoides 213, 215, 230, 259, 277, 297, 307, 310, 370, 373, 374, 376, 453, 454, 456, 457

Mikrodalga 13

Mikrofototerapi 270
Minimal eritem dozu 16, 226, 288, 403
Minimal fototoksik doz 187, 257, 258, 336, 359, 402
Minimal pigmentasyon dozu 156
Minimal ürtika dozu 159
Mononokromatik ışık kaynakları 156
MOP bkz. Metoksipsoralen
Morfea 119, 196, 213, 235, 236, 241, 259, 432, 450
Morötesi 11, 12
MSH 34, 69, 204, 205, 216, 224, 249, 250
MSH reseptör 205, 216
MTX bkz. Metotreksat 211, 215
Mutajenik 43, 196, 223, 224, 260, 322, 447, 448, 488
Mutasyon 39, 45, 46, 124, 125, 127, 129, 140, 203, 486

N

Nanokabuklar 69
Nanopartiküler 65, 70, 484, 489, 494
Nanoteknoloji 65, 70, 292
Natural killer hücreler 205
Nefrojenik sistemik fibrozis 237
Nekrobiyozis lipoidika 240, 307, 310, 455
Nobel ödülü 5, 13, 200
Nodüler bazal hücreli karsinom 310
Nükleotid 21, 44, 122, 123
Nükleotid eksizyon tamiri 21
Nükleotid eksizyon tamir mekanizması 44

O

Odaklanmış fototerapi 270
Oksidatif reaksiyon 203
Oktosirilen 163
Optik kumaşlar 66
Optik radyasyon 14
Oral liken planus 277
Organik UVA filtreleri 477
Organik UVB filtreleri 475
Organik UV filtreleri 475, 487, 494
Ozon tabakası 16

Ö

Ödem ve yanık bülleri 319
Ölü deniz 229, 286, 287, 288, 290, 291, 295, 296, 297, 302

P

p16 45, 51
p53 21, 23, 24, 25, 27, 28, 39, 45, 48, 51, 52, 149, 224, 228, 241, 245, 252, 308, 335, 478, 486
PABA 163, 475, 476, 485, 487
P. acnes 311, 407, 408, 409, 410, 411, 413, 450
Paget hastalığı 310
Pagetoid retikülozis 310
Palmoplantar 130, 213, 257, 258, 267, 339, 454
Palmoplantar keratoderma 130, 454
Palmoplantar püstüloz 213
Paraaminobenzoik asit 163
Parapsoriasis 35, 178, 213, 227, 228, 232, 267, 378, 425, 429, 442, 448, 450, 452, 453, 457
PAŞİ 75 214, 303, 341, 458, 459
Pellegra 108, 133, 172
Pemfigus vulgaris 118
Perforan dermatoz 230, 311
Persistan ışık erüpsiyonu 159
Photochallenge 156
PIE bkz. Polimorf ışık erüpsiyonu
Pigmente purpurik dermatoz 213
Piroksikam 110, 163
Pitriazis alba 278
Pitriyazis likenoides 213, 218, 241, 425, 428, 453, 454, 455
Pitriyazis likenoides et varioliformis acuta 241
Pitriyazis rozea 431
Pitriyazis rubra pilaris 227
Pitrosporum orbikülare 386
Plak tip psoriasis 248, 273
PLEVA 241, 428, 429, 450, 453
PLUTO 279, 283, 284, 346, 352
Polikromatik UVA 157
Polikromatik UVB 157
Polimorf ışık erüpsiyonu 17, 84, 85, 86, 87, 88, 89, 92, 94, 96, 98, 100, 118, 134, 138, 145,

Dizin

154, 155, 156, 157, 158, 161, 213, 218, 227, 229, 230, 231, 241, 259, 280, 321, 326, 328, 391, 418, 419, 420, 423, 455, 457

Polisitemia vera 213

Porfirya 115, 116, 117, 118, 155, 158, 227, 229

Porfirya kutanea tarda 118

Porfirya variyegata 116

Porokeratozis 307, 310

Pro-inflamatuvar sitokinler 265

Prometazin hidroklorid 163

Prostaglandin 23, 26, 50, 51, 204

Protokol 156, 157, 206, 207, 214, 215, 223, 228, 264, 337, 370, 373, 410, 420, 421, 449

Prurigo 84, 85, 98, 99, 100, 103, 155, 156, 172, 218, 227, 229, 245, 259, 277, 283, 396, 406, 423, 424, 441, 455

Prurigo nodülaris 213, 227, 455

Pruritus 140, 149, 213, 214, 227, 230, 315, 317, 318, 326, 365, 425, 436, 439, 444, 445, 448, 457, 463, 464, 465

Psoralen 152, 170, 173, 179, 181, 184, 185, 186, 187, 188, 189, 190, 191, 192, 197, 198, 199, 200, 206, 209, 210, 212, 219, 221, 222, 228, 229, 232, 233, 244, 254, 257, 260, 267, 268, 274, 276, 281, 282, 317, 319, 321, 330, 331, 332, 333, 335, 336, 338, 349, 350, 355, 359, 360, 364, 365, 366, 368, 378, 379, 385, 387, 389, 390, 399, 401, 402, 404, 406, 421, 432, 442, 443, 446, 453, 454, 455, 461, 462, 465, 473

Psoriasis 35, 67, 76, 78, 82, 133, 134, 145, 146, 147, 151, 152, 172, 173, 174, 177, 178, 179, 185, 190, 195, 196, 197, 198, 199, 200, 203, 204, 209, 210, 211, 212, 213, 214, 215, 220, 221, 222, 223, 224, 227, 228, 229, 231, 232, 233, 248, 249, 250, 251, 252, 253, 254, 255, 256, 258, 260, 261, 262, 263, 264, 265, 266, 267, 268, 269, 270, 273, 274, 278, 279, 280, 281, 283, 284, 286, 287, 288, 290, 291, 292, 294, 295, 296, 297, 298, 299, 300, 301, 302, 303, 304, 305, 325, 330, 331, 332, 333, 334, 335, 336, 337, 340, 341, 342, 343, 344, 345, 347, 348, 349, 350, 351, 352, 353, 356, 364, 365, 366, 367, 378, 379, 380, 381, 383, 389, 391, 424, 425, 448, 449, 451, 452, 453, 454, 457, 458, 459, 461, 462, 463, 464, 465, 466

Psödolenfomatöz 92, 93, 159

Psödoporfirya 115, 117

PTCH 45, 46, 51, 52

PUVA 35, 36, 89, 92, 96, 140, 143, 145, 146, 151, 152, 164, 166, 173, 174, 176, 177, 178, 179, 181, 185, 186, 187, 188, 189, 190, 191, 196, 197, 198, 199, 200, 201, 202, 203, 204, 205, 206, 207, 208, 209, 210, 211, 212, 213, 214, 215, 216, 217, 218, 219, 220, 221, 222, 228, 231, 233, 235, 238, 240, 241, 245, 248, 249, 250, 251, 252, 253, 254, 256, 257, 258, 259, 260, 261, 262, 266, 267, 268, 315, 316, 317, 318, 319, 320, 321, 322, 323, 324, 325, 326, 327, 330, 331, 332, 334, 335, 336, 337, 338, 339, 340, 341, 342, 347, 348, 349, 350, 352, 354, 355, 356, 357, 359, 360, 361, 362, 363, 364, 365, 366, 367, 368, 370, 371, 372, 373, 374, 375, 376, 378, 379, 382, 383, 384, 385, 386, 387, 388, 389, 390, 391, 392, 394, 395, 397, 399, 400, 401, 402, 403, 404, 405, 406, 417, 419, 420, 421, 422, 423, 424, 425, 426, 427, 428, 429, 430, 431, 432, 433, 434, 435, 437, 438, 439, 440, 441, 442, 443, 444, 445, 446, 447, 448, 449, 450, 451, 452, 453, 454, 455, 456, 459, 460, 461, 462, 463, 464, 465

PUVA ağrısı 318

PUVA etki mekanizması 201

PUVA'nın erken dönem yan etkileri 317

PUVASOL 210, 432, 443

PUVA tedavisi 210, 330, 335, 391, 401, 426

PUVA tedavisinin diğer tedavilerle kombinasyonu 339

PUVA tedavisinin kontrendikasyonları 324

PUVA tedavisinin yan etkileri ve kontrendikasyonları 316

R

Radyasyon 5, 9, 14, 16, 32, 73, 74, 76, 77, 79, 80, 81, 82, 111, 174, 179, 180, 181, 195, 211, 227, 249, 271, 272, 324, 325, 371, 469, 506

Radyo dalgaları 9, 11, 12, 13

Raman spektroskopi 68

Rehber 491

Re-PUVA 212, 215, 217, 254, 379

Retinoid 28, 59, 114, 174, 178, 212, 248, 250, 254, 334, 339, 345, 350, 374

Rothmund-thomson sendromu 126

Rozasea 307, 311

S

Salisilik asit 109, 265

Seboreik dermatit 94, 134, 213, 227, 229, 291, 294, 295, 297, 298, 441, 457, 464

Selenyum 289

Serbest radikaller 106, 188, 193, 201, 411

Serotonin 30, 111, 204

Sezary sendromu 213, 371, 390

Shh 46

SHK bkz. Skuamöz hücreli karsinom

Siklosporin 92, 96, 98, 108, 246, 251, 323, 324, 334, 344, 387, 389, 392, 398, 399, 402, 427, 437, 439, 457, 458

Siklosporin ile UVB kombinasyonu 334

Sistemik ilaçlar 165

Sistemik lupus eritematozus 296, 315, 321

Skleromiksödem 213, 218, 441, 455

Skuamöz hücreli karsinom 5, 39, 40, 41, 45, 48, 85, 123, 127, 195, 220, 260, 317, 323, 339, 345, 361, 391, 486, 499, 501

Slayt projeksiyon cihazı 157

Smith-lemli-opitz sendromu 145

Sodyum 194, 289, 308

Solar radyasyon 14, 74, 76, 506

Solar stimülasyon 156

Solar ürtiker 17, 84, 85, 88, 89, 90, 91, 92, 112, 154, 159, 161, 213, 218, 227, 229, 420

Spektral ışık 81

Spektral ışınım 81

SPF 468, 469, 471, 475, 477, 480, 481, 482, 483, 484, 485, 486, 490, 491, 492, 493, 494, 499, 500, 502, 509

Stafilokokus aureus 386

Stronsiyum 289

Subakut fototoksisite 319

Subakut kutanöz lupus eritematozus 108, 137, 154

Sülfonamid 321, 325

T

Targeted fototerapi 270

Tazaroten 59, 211, 248, 438

TGF-β 22, 205, 290

Th1 32, 47, 203, 205, 240, 244, 295, 376, 405, 450, 464

Th2 32, 47, 203, 205, 240, 244, 405, 450, 464

Tiaprofenik asit 109

Tirozinemi 120

TMP 186, 191, 199, 200, 206, 210, 214, 257, 258, 260, 261

TNF-α 22, 23, 135, 136, 140, 190, 193, 194, 203, 214, 215, 224, 345, 433

"Toll" benzeri reseptörler 33

Topikal PUVA 191, 208, 209, 210, 214, 216, 220, 256, 257, 259, 261, 338, 360, 386, 399, 401, 402

Transforming growth factor-beta 205

Transient akantolitik dermatoz 213

Trans-ürokanik asit 42

Trimetoksipsoralen 185

Tümör nekrozis faktör 86, 135, 189, 204, 235, 248, 264

Türk dermatoloji derneği 166, 176

U

Ultraviyole 10, 16, 19, 20, 21, 22, 23, 24, 25, 26, 27, 28, 29, 30, 31, 32, 33, 34, 39, 41, 56, 61, 62, 63, 64, 84, 104, 201, 223, 224, 225, 226, 227, 228, 229, 230, 231, 232, 233, 315, 398, 417, 447, 453, 469, 499

Ultraviyole A 179, 185, 202, 386, 408, 454, 455

Dizin

Ultraviyole B 61, 223, 227, 386, 408, 457

Ultraviyole koruma faktörü 499

Ustekinumab 251, 254, 334, 352

UVA1 17, 38, 76, 143, 146, 174, 176, 178, 179, 180, 181, 239, 241, 242, 243, 244, 245, 315, 316, 328, 329, 333, 375, 377, 379, 386, 387, 388, 389, 390, 391, 392, 393, 394, 395, 396, 397, 398, 399, 400, 401, 402, 403, 404, 405, 406, 425, 433, 435, 443, 444, 446, 448, 452, 453, 454, 455, 456, 459, 460, 461, 478, 479, 480, 481, 483

UVA-1 etki mekanizması 235

UVA1 tedavisinin yan etkileri ve kontrendikasyonları 328

UVA2 17, 477, 479, 480, 481, 483

UVA koruma faktörü 482, 486

UVB kombinasyon tedavisi 343

UVB'nin biyolojik ajanlarla kombinasyonu 345

UVB tedavisi 340, 341, 403, 426, 428, 457

UVB tedavisinin erken dönem yan etkileri 325

UVB tedavisinin uzun (Geç) dönem yan etkileri 325

UVB tedavisinin yan etkileri ve kontrendikasyonları 325

UVC 16, 159

UV filtreleri 475, 477, 478, 480, 481, 484, 485, 487, 488, 490, 492, 493, 494

UV kaynakları 157

Ü

Ürokanik asit 23

Ürtiker 17, 84, 85, 88, 89, 90, 91, 92, 112, 154, 156, 159, 161, 196, 213, 218, 227, 229, 297, 328, 329, 420, 439, 440, 460, 464, 487

Ürtikerya pigmentoza 174, 213, 259, 434, 435, 454, 455

V

Vakum UV 16

Variyegata 116

Vasküler selüler adezyon molekülü-1 136, 203, 214

VCAM-1 bkz. Vasküler selüler adezyon molekülü-1

Vemurafanib 47

Vismodegib 39, 47, 53

Vitiligo 78, 178, 213, 216, 223, 224, 227, 228, 230, 248, 251, 253, 257, 274, 275, 297, 355, 358, 359, 361, 362, 363, 364, 365, 367, 368, 379, 453, 454, 457, 462

Vulvar intraepiteliyal neoplazi 309

X

X Işınları 12

Y

Yama testi 94, 153, 160, 161, 164, 165, 234, 487

Yapay radyasyon 74

Yeni geliştirilen organik UV filtreleri 478

Yoğun atımlı ışık 73, 74, 79, 408, 411

Yüzeyel bazal hücreli karsinom 307, 309

Yüzey plazmon rezonans sistemi 65

Z

Zanolli 183, 252, 336, 340, 348

4-metilbenziliden kamfor 163, 489

5-MOP 173, 186, 187, 191, 199, 200, 206, 208, 210, 214, 260, 319, 336, 359

8-MOP 173, 185, 186, 187, 188, 189, 190, 191, 192, 198, 199, 200, 203, 206, 207, 208, 209, 210, 211, 214, 215, 217, 218, 219, 257, 258, 259, 260, 261, 262, 266, 268, 319, 321, 324, 336, 338, 356, 359, 360, 375, 401, 402, 403, 406, 435, 455, 456

α-2 144, 205

α-MSH reseptör 205