ISBN: 978-975-96175-3-0

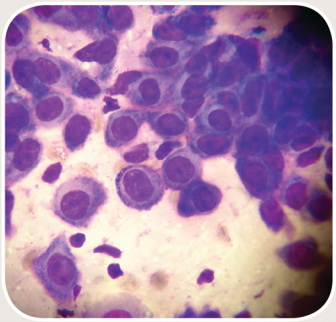
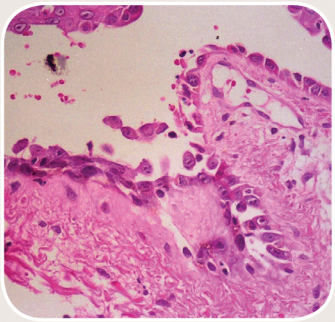

OTOİMMÜN BÜLLÖZ HASTALIKLAR

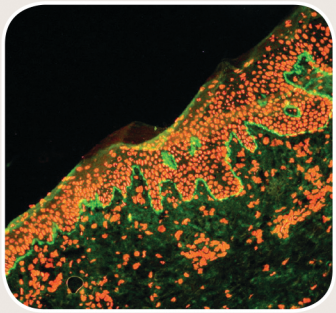
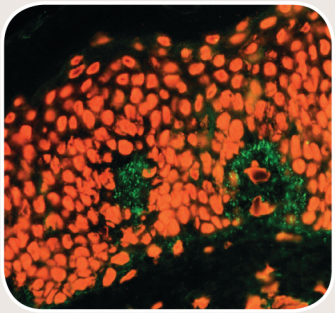

Editörler

Prof. Dr. Soner UZUN

Prof. Dr. Murat DURDU

Prof. Dr. Tamer İrfan KAYA

Prof. Dr. Şebnem AKTAN

BÖLÜM 1

OTOİMMÜN BÜLLÖZ HASTALIKLARIN EPİDEMİYOLOJİSİ

1

OTOİMMÜN BÜLLÖZ HASTALIKLARIN EPİDEMİYOLOJİSİ

Erkan ALPSOY, Ayşe AKMAN KARAKAŞ

ÖZET

Otoimmün büllöz hastalıklar (OBH) nadir görülen organa özgü, deri ve mukozaların vezikül ve bül ile seyreden bir grup hastalığıdır. Pemfigus vulgaris ve büllöz pemfigoid en sık görülen OBH'lerdir. OBH'lerin gelişiminde genetik ve çevresel faktörler önemli rol oynamaktadır. Pemfigus, tüm etnik gruplarda ve ırklarda görülebilmekle birlikte özellikle Yahudilerin iki büyük kolundan biri olan Askenazilerde ve Akdeniz kökenlilerde daha sık görülmektedir. Diğer yandan pemfigus foliaseusun endemik formu (fogo selvagem) Brezilya'nın kırsal ve tropik alanlarında pemfigus vulgarisden yaklaşık 20 kat daha sık görülmektedir. Pemfigus kadınlarda daha sık bildirilmektedir. Pemfigus vulgaris Avrupa ülkelerinde en sık 50-60 yaşları arasında saptanırken, dünyanın geri kalan ülkelerinde 30-50 yaş arasında sık görülmektedir. Büllöz pemfigoid genellikle 70 yaşın üstünde görülmektedir; genel insidans kadınlarda biraz daha yüksek olsa da, 80 yaşından sonra erkeklerde daha sık bildirilmektedir. Hem pemfigus vulgaris hem de büllöz pemfigoid, ataklarla uzun süreli bir seyir izlemektedirler. OBH'lerde morbiditenin yanısıra mortalitenin de arttığı bilinmektedir. Genel toplum ile karşılaştırıldığında mortalite oranları büllöz pemfigoid hastalarında en az 2 kat, pemfiguslu hastalarda ise yaklaşık 3 kat daha yüksek bulunmuştur. Bu bölümde, OBH'lere yönelik yapılmış olan epidemiyolojik araştırmalardan elde edilen sonuçlar coğrafik bölgelere göre analiz edilmiş ve özellikle sık görülen iki OBH, pemfigus ve büllöz pemfigoidin epidemiyolojik özellikleri tartışılmıştır.

GİRİŞ

Otoimmün büllöz hastalıklar (OBH) deri ve/veya mukozalardaki yapısal proteinlerden desmozom ve hemidesmozomlara karşı gelişen otoantikorlarla ayırt edilen, nadir görülen organa özgü hastalıklardır. Önemli bir morbidite ve mortalite nedeni olabilen bu hastalıkların epidemiyolojisi ile ilgili bilgilerimiz henüz istenen düzeyde değildir. Pemfigus grubu epidermis içinde gelişen büllöz hastalıkları kapsar. Pemfigus vulgaris (PV), pemfigus foliaseus (PF), pemfigus eritematozus, pemfigus herpetiformis, IgA pemfigusu, paraneoplastik pemfigus ve IgG/IgA pemfigusu bu grubun hastalıklarıdır. Pemfigoid grubu ise subepidermal alanda gelişen büllü hastalıkları kapsamakta olup, bu grupta büllöz pemfigoid (BP), müköz membran pemfigoidi, pemfigoid gestasyones, lineer IgA hastalığı, edinsel epidermoliz bülloza, anti-p200 pemfigoidi (anti-laminin γ1 pemfigoidi), anti-laminin 332 pemfigoidi ve liken planus pemfigoides yer almaktadır.[1-3]

OBH'ler tüm dünyada görülmektedirler. Epidemiyolojik veriler irdelendiğinde belirgin bölgesel farklılıklar göze çarpmaktadır. Bu grup hastalıklarla ilgili veriler daha çok hastane sıklıkla da 3. basamak kayıtlarının bir yansıması olarak karşımıza çıkmaktadır. OBH'lerin epidemiyolojisi ve özellikle de sıklığı için dünyanın değişik bölgelerinde yapılan çalışmaların büyük bölümü retrospektif çalışma deseniyle gerçekleştirilmiştir. Prospektif çalışma deseniyle yapılan ve hastalığın özellikle sıklığı ile ilgili olarak daha gerçekçi rakamlar veren çalışmaların sayısı ise son yıllarda giderek artmaktadır.[1] OBH'ler genel olarak toplumda nadir görülmektedirler. Bu hastalıkların toplumda görülme sıklığı ile ilgili prospektif çalışma deseni ile yapılmış 2 çalışma bulunmaktadır. İsviçre'den Marazza ve ark.'nın[4] çalışmasında yıllık OBH insidansı milyonda 14,5 olarak bildirilmiştir. Diğer bir çalışmada ise Bertram ve ark.[3] Almanya için bu oranı milyonda 20,4 olarak bulmuşlardır. Avrupa kıtası ülkelerinde genel anlamda en sık görülen OBH, BP'dir. İsviçre ve Almanya'da yapılan iki epidemiyolojik araştırmada hastaların sırasıyla %83,3 ve %65,8'inde BP saptandığı bildirilmiştir.[3,4] Benzer eğilim diğer Batı ve Kuzey Avrupa ülkelerinde de gözlenmektedir.[1] Buna karşın, Baican ve ark.5 Romanya'nın kuzey batısında 2001-2007 yılları arasında OBH tanısı alan 116 hastayı prospektif olarak incelemişler ve kendi gruplarında pemfigusun daha sık görüldüğünü bildirmişlerdir. Bu çalışmada tüm grubun %58,6'sını pemfigus, %41,4'ünü ise subepidermal büllü hastalık tanısı alanların oluşturduğu saptanmış; BP tanısı

alan hasta oranı ise %34,5 olarak belirlenmiştir. Yakın tarihli bir çalışmada Milinković ve ark.[6] Sırbistan'da yıllık pemfigus ve pemfigoid insidansını yaklaşık eşit oranda gözlemlediklerini bildirmişlerdir. Kliniğimizin de içerisinde bulunduğu bir araştırmada Akdeniz bölgesindeki OBH'ler içinde pemfigus grubunun daha sık görüldüğü belirlenmiştir.[7] Bu araştırmada 1998-2004 yılları arasında OBH tanısı alan toplam 177 hastanın 148'i (%83,6) pemfigus grubu olarak tanı alırken, 29'u BP olarak değerlendirilmiştir; kısaca pemfigus, BP'ye göre 5,1 kat daha sık gözlenmiştir. Asya kıtası ülkelerinde pemfigus daha sık olarak bildirilmektedir. Çin, İran, Malezya[1] ve Kuveyt'de pemfigus en sık görülen OBH'dir.[8-11] Singapur'da ise BP daha sık (milyonda 7,4) olarak bildirilmiştir.[12] Afrika kıtası ülkelerinden sadece Tunus'a ait veri bulunmaktadır. Zaraa ve ark.'nın[13] çalışmasında pemfigus en yaygın OBH olarak saptanmıştır. Şu ana kadar OBH ile ilgili yapılan epidemiyolojik çalışmalar ağırlıklı olarak tek bir hastalığa veya grup olarak pemfigus ya da pemfigoid grubuna odaklanmıştır. OBH'lerin tümünün alt grupları ile birlikte insidansını irdeleyen çalışma sayısı sınırlıdır.[3,8,10,11] Bunların içerisinde Milinković ve ark.'nın[6] yakın tarihte gerçekleştirdikleri çalışma en geniş serili olanıdır. Sırbistan'ın merkezinde retrospektif desenle yapılan çalışmada 1991-2010 yılları arasında OBH tanısı alan 1161 hastanın verileri incelenmiş, hastaların %41,2'sini pemfigus grubunun, %42,3'ünü ise pemfigoid grubunun oluşturduğu belirlenmiştir. Ayrıca hastaların %13,4'ünde dermatitis herpetiformis, %2,3'ünde lineer IgA dermatozu ve %0,77'sinde edinsel epidermolizis bülloza saptanmıştır. Pemfigus grubu içinde en sık PV (%80,34) ve PF (%18), pemfigoid grubu içinde ise BP (%95,93), müköz membran/sikatrisyel pemfigoid (%2,65) ve pemfigoid gestasyones (%1,42) saptanmıştır.

Güncel bilgi OBH'lerin sıklığının giderek arttığına işaret etmektedir. Son yıllarda başta BP olmak üzere subepidermal büllü hastalıkların sıklığının arttığını gösteren çok sayıda araştırma yayınlanmıştır. Bazı Avrupa ülkelerinde farklı yıllarda yapılmış epidemiyolojik veriler bulunmaktadır. Almanya'da benzer, Fransa'da farklı bölgelerde yapılan çalışmalarda yıllar içinde BP insidansındaki artışa dikkat çekilmiştir.[3,14-16] Zillikens ve ark.[14] 1995 yılında Almanya'da yaptıkları bir çalışmada BP yıllık insidansını milyonda 6,6 olarak bildirmişlerdir. Bertram ve ark.[3] Almanya'da aynı bölgede 2001-2002 yılında gerçekleştirdikleri araştırmalarında ise bu oranı milyonda 13,4 olarak saptamışlardır. Joly ve ark.[16] 2000-2005 yılları arasında üç Fransız bölgesinde yıllık BP insidansını milyonda 21,7 olarak bulmuşlardır. Bu oran benzer demografik özelliklere sahip üç Fransız bölgesinde 1986-1992 döneminde Bernard ve ark.[15] tarafından hesaplanan insidansa ve aynı dönemlerde Almanya'da Zillikens ve ark.'nın[14] çalışmasında saptanan insidansa göre yaklaşık 3 kat daha yüksektir. Försti ve ark.,[17] Finlandiya'nın kuzeyinde 2005-2009 yılları arasında saptanan BP insidansının, 1985-2004 yıllarına göre 1,4 kat arttığını gözlemlemişlerdir. Amerika'dan Brick ve ark.[18] 50 yıllık zaman diliminde toplam 87 BP hastasının verilerini değerlendirdiklerinde yıllar içinde BP sıklığında anlamlı bir artış gözlediklerini bildirmişlerdir. Sırbistan'dan Milinković ve ark.'nın[6] çalışmasında da yaklaşık 20 yıllık zaman diliminde pemfigus ve pemfigoid grubu hastalıkların ve bütün olarak OBH'lerin sıklığının arttığı saptanmıştır. İlginç olarak bu çalışmada dermatitis herpetiformis sıklığında ise yıllar içinde belirgin bir azalma dikkati çekmiştir.

Yazarlar OBH sıklığındaki artışı daha iyi tanı olanaklarına sahip olma ve hem hekim hem de toplumda hastalıkla ilgili farkındalığın artması ile açıklamışlardır. Yine özellikle Avrupa ülkelerinden bildirilen BP sıklığındaki artış için zaman içerisinde yaşlı nüfus oranının giderek artması ve bu hastalığın da ileri yaşlarda sıklığının fazla olması olası bir diğer neden olarak belirtilmiştir. Brick ve ark.[18] yaşa göre düzeltilmiş insidans oranlarını değerlendirdiklerinde tüm yaş gruplarında yıllar içinde anlamlı bir artış gözlemişler ve BP insidansındaki bu artışın sadece yaşlı nüfusun artışıyla açıklanamayacağını, diğer faktörlerin de artışta rol oynadığını ileri sürmüşlerdir. Son yıllarda toplumda nörodejeneratif hastalıkların görülme sıklığı giderek artmıştır. Demans, inme ve Parkinson hastalığı gibi nörodejeneratif hastalıklar ve bazı ilaçlar BP için önemli risk faktörleri olarak tanımlanmışlardır.[18] Joly ve ark.[16] yaşlı hastalarda BP insidansındaki artışın olası nedenleri arasında nörodejeneratif hastalıkların sıklığındaki artışa, diüretik ve psikoleptik gibi ilaçların kullanımındaki artışa ve atipik BP klinik varyantlarının tanınmasına dikkat çekmişlerdir. OBH'lerle ilgili verilerin büyük bölümü PV ve BP ile ilgilidir. Bu bölümde de ağırlıklı olarak bu başlıkların epidemiyolojik verileri tartışılmıştır.

PEMFİGUS

Sıklık: Pemfigus sıklığı genel olarak coğrafik bölgelere ve etnik özelliklere göre değişiklik göstermektedir. Pemfigus için Avrupa kıtasından bildirilen insidanslar milyonda 0,5-8 arasında değişmektedir (Tablo 1).[2,3,5-7,11,13,19-35] Yıllık pemfigus insidansları Avrupa'nın kuzeyinde yer alan Finlandiya'da milyonda 0,76, Avrupa'nın batısında yer alan ülkelerden Almanya'da milyonda 0,5-0,98, İsviçre'de milyonda 0,6 ve Fransa'da milyonda 1,7 olarak diğer ülkelere göre daha düşük sıklıkta bildirilmiştir.[2,3,19,20,22]

İlginç olarak kuzey Avrupa ülkelerinden İngiltere'den Langan ve ark.'nın[21] çalışmasında ise pemfigusun insidansı diğer kuzey ve batı Avrupa ülkelerine göre oldukça yüksek bir oran olan milyonda 6,8 olarak bildirilmiştir. Bu çalışmada veriler birinci basamak hekimlerinden elde edilmiştir. Bu nedenle verilerin yeterince güvenilir olmadığı ve aynı hasta için birden fazla veri girişi olabileceği göz ardı edilmemelidir.

Avrupa'nın güneyinde ve doğusunda bulunan, coğrafik olarak da ülkemize daha yakın konumdaki ülkelerde pemfigus daha sık bildirilmektedir. Güney Avrupa ülkelerinden Yunanistan,

İtalya, Makedonya ve Sırbistan'da; doğu Avrupa ülkelerinden Romanya ve Bulgaristan'da hastalık için bildirilen sıklıklar milyonda 4-8 arasında değişmektedir (Tablo 1).[5,23-27] Kliniğimizin de içerisinde bulunduğu çalışmada, Uzun ve ark.[7] pemfigusun Akdeniz bölgesindeki yıllık insidansını milyonda 2,4 olarak bildirmişlerdir. Dünyanın geriye kalan bölgelerine göz atıldığında Asya ülkelerinde yıllık insidansın milyonda 1,6-16,1 arasında değiştiği gözlenmektedir.[11,29-33] Bu bölgede bildirilen en yüksek sıklık milyonda 16,1 ile İsrail'dendir.[33] Bilindiği üzere pemfigus tüm etnik gruplarda ve ırklarda görülebilmekle birlikte özellikle Yahudilerin iki büyük kolundan biri olan Askenazilerde ve Akdeniz kökenlilerde daha sık görülmektedir. Kuzey Amerika'dan Simon ve ark.[28] çalışmalarında pemfigus sıklığını Yahudi kökenlilerde milyonda 32, diğer etnik kökene sahip olanlarda ise milyonda 4,2 olarak bildirmişlerdir. Afrika kıtasından yapılan üç çalışmada pemfigusun yıllık insidansı Mali'de milyonda 2,9, Tunus'da ise milyonda 6,7 ve 8,62 olarak bildirilmiştir (Tablo 1).[13,22,35]

Pemfigus grubu içinde en sık PV görülmektedir. Bu konudaki veriler irdelendiğinde pemfigus tanısı alan hastaların en az 2/3'ünü PV'li hastaların oluşturduğu göze çarpmaktadır. Bizim epidemiyolojik araştırmamızda da pemfigus hastalarının %83,1'i PV, %8,8'i PF, %4'ü pemfigus eritematozus, %2,7'si pemfigus herpetiformis ve %0,7'si pemfigus vejetans tanısı almıştı.[7]

PF'ye sporadik olarak tüm dünyada rastlanırken, endemik formu (fogo selvagem) en sık Brezilya'da görülmektedir. Brezilya'nın genellikle kırsal ve tropik alanlarında görülen PF, PV'den yaklaşık 20 kat daha sık bildirilmektedir. Culton

Tablo 1. Pemfigus ile ilgili yapılan araştırmalarda elde edilen insidanslar ve demografik bulgular

Çalışma	Çalışmanın Deseni	Ülke	Kıta	Hasta (n)	Cinsiyet (Kadın/Erkek)	Ortalama yaş (yıl)	İnsidans
Bertram ve ark.[3]	Prospektif	Almanya	Avrupa	1	-	62	0,5
Hahn-Ristic ve ark.[19]	Retrospektif	Almanya		14	1,33	-	0,98
Hietanen ve Salo[20]	Retrospektif	Finlandiya		44	1,1	57,5	0,76
Marazza ve ark.[4]	Prospektif	İsviçre		7	2,5	62,3	0,6
Langan ve ark.[21]	Retrospektif	İngiltere		138	1,93	71	6,8
Bastuji-Garin ve ark.[22]	Retrospektif	Fransa		87	1,2	52	1,7
Micali ve ark.[23]	Retrospektif	İtalya		84	1,6	56	6
Michailidou ve ark.[24]	Retrospektif	Yunanistan		129	2,25	59,6	8
V'lckova-Laskoska ve ark.[25]	Retrospektif	Makedonya		133	1,33	52	4,4
Tsankov ve ark.[26]	Retrospektif	Bulgaristan		74	1,2	72,4	4,7
Golusin ve ark.[27]	Retrospektif	Sırbistan		51	1,55	55,6	6,6
Milinković ve ark.[6]	Retrospektif	Sırbistan		478	1,44		4,35
Baican ve ark.[5]	Prospektif	Romanya		68	1,75	53	4
Uzun ve ark.[7]	Retrospektif	Türkiye		148	1,35	43	2,4
Simon ve ark.[28]	Retrospektif	ABD	Kuzey Amerika	12	5	63,6	32 (Yahudilerde) 4,2 (Diğerlerinde)
Tallab ve ark.[29]	Retrospektif	Suudi Arabistan	Asya	19	1,2	43,1	1,6
Salmanpour ve ark.[30]	Retrospektif	İran		221	1,33	38	6,7
Chams-Davatchi ve ark.[31]	Prospektif	İran		1209	1,5	42	10 (İran) 16 (Tahran)
Kumar[32]	Prospektif	Hindistan		13	2,33	37 (K), 58 (E)	4,4
Pisanti ve ark.[33]	Prospektif	İsrail		76	1,62	-	16,1
Nanda ve ark.[11]	Retrospektif	Kuveyt		60	0,9	36,5	4,57
Huang ve ark.[34]	Prospektif	Tayvan		853	1,3	52,5	4,7
Mahé ve ark.[35]	Retrospektif	Mali	Afrika	30	4	46,7	2,9
Bastuji-Garin ve ark.[22]	Retrospektif	Tunus		198	4	36,7	6,7
Zaraa ve ark.[13]	Retrospektif	Tunus		92	2	50	8,62

ve ark.'nın[36] çalışmasında %3'lük bir sıklık bildirilmiştir. Yağmur mevsiminin sonu ile birlikte yeni olgu sayısında artış olmaktadır. Nehir kıyılarında yaşayan, ekonomik geliri düşük bireylerde sık görülen tablo, kentleşmiş alanlarda daha az bildirilmektedir. Yine daha iyi hijyenik koşulların bulunduğu alanlara göç edenlerde hastalık düzelme eğilimi göstermektedir. Peru, Kolombiya, Cezayir ve Tunus PF'nin sık bildirildiği diğer ülkelerdir. Pemfigusun bu formu genç yaşlarda (ergenlik dönemi ve 20 yaş civarı) daha sık görülmektedir.[37] Brezilya ve diğer Latin Amerika ülkelerinde ve Mali ve Tunus gibi bazı Afrika ülkelerinde PF'nin PV'den daha fazla olduğu bildirilmektedir.[22]

Öte yandan, Zaraa ve ark.[13] Tunus'un orta ve güney kesimlerinde PF'nin görece daha yaygın olduğunu ancak kuzey Tunus'ta PV'nin (%61) PF'ye (%36) göre daha sık görüldüğünü bildirmişlerdir. Fas'ta ise PF ve PV görülme sıklıkları eşit olarak bildirilmiştir.[38] Hietanen ve Salo[20] Finlandiya'da pemfigusun en yaygın gözlenen formunun pemfigus eritematozus olduğunu gözlemişlerdir. Güney Afrika'dan Aboobaker ve ark.'nın[39] çalışmasında en sık görülen pemfigus varyantı PF olarak bildirilmiştir. PF özellikle siyahlarda sık görülürken, pemfiguslu Hintli hastaların çoğunda PV saptanmıştır.

Yaş ve cinsiyet: Pemfigus hemen her yaşta ortaya çıkabilmektedir. Tablo 1'de hastaların en sık 40-60 yaşları arasında tanı aldığı görülmektedir. Bizim çalışmamızda da pemfigus ortalama tanı yaşı 43 olarak saptanmıştı.[7] Avrupa ülkelerinde pemfigusta ortalama yaş 50-60 iken dünyanın geri kalan ülkelerinde 30-50 arasındadır.

Pemfigus, kadınlarda daha sık bildirilmiştir. Kadın erkek oranı 0,45-5 arasında değişmektedir. İlginç bir şekilde, bugüne kadar erkek egemenliği Orta Doğu ülkelerinden Suudi Arabistan ve Kuveyt'de ve Asya ülkelerinden Bangladeş ve Çin'de bildirilmiştir.[8,11,29,40]

Mortalite hızı: Uzun süreli seyreden pemfigus anlamlı oranda morbidite ve mortaliteye neden olmaktadır. Hastalığın mortalitesinin 1950'li yıllara kadar çok yüksek olduğu bilinmektedir; tedavisiz bırakılan hastalarda 2 yılda %50 oranında, 5 yıl sonunda ise neredeyse %100 mortalite görülmektedir. Organ transplantasyonu ve doku reddini önlemeye yönelik olarak geliştirilen kortikosteroidler ve immünsupresiflerin bu alanda kullanılmasıyla birlikte mortalite hızında belirgin bir düşme görülmüştür.[1] Günümüzde etkin tedavi seçeneklerine rağmen pemfigus halen yüksek bir morbiditeye ve önemli bir oranda da mortalite hızına sahiptir. Güncel bilgiler hastalığın mortalite hızının %5-15 arasında olduğunu göstermektedir.[1] İzlem süresi iki ay-altı yıl arasında değişen serimizde bu süreçte üçü septisemi, biri miyokart infarktüsü ve biri bilinmeyen nedenlerle 5 PV hastası yaşamını kaybetmişti.[7]

Langan ve ark.'nın[21] İngiltere'de, Huang ve ark.'nın[34] Tayvan'da gerçekleştirdiği yakın tarihli ve toplum tabanlı kohort çalışmaları bu alanda önemli epidemiyolojik veriler sağlamıştır. Langan ve ark.[21] pemfigusta yaş ve cinsiyete göre düzeltilmiş mortalite oranının kontrollerinkinden 3,3 kat fazla olduğunu bildirmişlerdir. Huang ve ark.[34] pemfigus hastalarındaki mortalite hızının genel topluma göre 2,36 kat artmış olduğunu saptamışlardır. Pemfigusta en sık ölüm nedenleri arasında sistemik enfeksiyonlar, solunum yolu enfeksiyonları, kardiyovasküler hastalıklar ve peptik ülser bildirilmiştir. Huang ve ark.[34] 60 yaşından sonra pemfigus tanısı alan hastaların, 60 yaşından önce hastalığı başlayanlara göre daha kötü prognoz ve daha düşük sağkalım oranına sahip olduklarını belirtmişlerdir. Mortalite hızları, çalışmadan çalışmaya ve ülkenin sağlık sistemi özelliklerine göre değişiklikler göstermektedir. Bu nedenle dikkatle değerlendirilmelidir.

Eşlik eden hastalıklar: Sjögren hastalığı ve romatoid artrit de dahil olmak üzere diğer otoimmün hastalıklarla birliktelik gösterebileceği bildirilmiştir.[41-43] Firooz ve ark.[44] PV hastalarının aile bireylerinde de kontrol grubuna göre artmış sıklıkta tiroid hastalığı, tip 1 diabetes mellitus ve juvenil romatoid artrit görüldüğünü bildirmişlerse de, daha sonra yayımlanan bir araştırma bu sonuçları desteklememiştir.[41] Leshem ve ark.[41] pemfiguslu hastaların birinci derece akrabalarındaki otoimmün hastalık prevalansının genel toplumdan daha yüksek oranda olmadığını bildirmişlerdir.

PV'de oral mukoza tutulumu hemen tüm olgularda gözlenmektedir *(Bkz. Pemfigus)*. Aynı zamanda oral mukoza, hastaların en az yarısında hastalığın başlangıç alanıdır. Bu bölgede uzun süre kalma eğilimindeki lezyonlar etkin bir ağız temizliğine engel oluşturduklarında ağızda plak oluşumuna eğilim artmakta ve sonuç olarak da pemfiguslu hastalarda periodontal hastalık gelişim riski artmaktadır. Grubumuzun bir çalışmasında pemfiguslu hastalardaki periodontal hastalık sıklığının kontrol grubuna göre anlamlı olarak arttığı belirlenmiştir.[45] Bu veriler pemfigusun periodontit gelişimi için uygun bir zemin hazırladığına işaret etmektedir. Oral mukoza tutulumu nedeniyle ağız bakımının yeterince yapılamaması da bu sonuçlar üzerinde etkili olmuş olabilir.

Tetikleyici faktörler: İlaçlar pemfigus sıklığındaki artışın en yaygın nedenlerinden birisi gibi gözükmektedir. Tiyol grubu ilaçlar (örn; penisilamin, kaptopril, penisilin, sefalosporinler), fenol içeren ilaçlar (örn; sefalosporinler, aspirin, rifampin, levodopa) ve ACE inhibitörleri, steroid olmayan anti-inflamatuvar ilaçlar, nifedipin en sık bildirilenleridir. İlaçların yanı sıra, herpesvirüs enfeksiyonu gibi viral enfeksiyonlar, ultraviyole gibi fiziksel ajanlar, kontakt alerjenler, diyet ve sigara pemfigusu tetikleyen en önemli çevresel faktörler olarak bildirilmiştir.[46] Bununla birlikte, tüm hastalar göz önüne alındığında özgün tetikleyici faktörlerin tanımlanabildiği hastaların sayısı sınırlıdır.

Makedonya'dan V'lckova-Laskoska ve ark.[25] 2001'de yerel iç savaş sırasında hastalığın sıklığında belirgin derecede bir artış bildirmişlerdir. Kadınlarda hastalık insidansında istatistiksel olarak anlamlı derecede artış saptanmıştır. Savaş döneminde yaşanan yoğun stresin hastalık

insidansındaki artıştan sorumlu olabileceği düşünülmüştür.

Tüm bu faktörlerin immün yanıtı ya da epidermal bazal membranın antijenik özelliklerini değiştirerek hastalığı tetikleyebileceği düşünülebilir. Herhangi bir tedavi uygulamadan, sadece tetikleyici faktörleri ortadan kaldırmak, hastalık semptomlarının gerilemesine neden olabilir.

Pemfigus hastaları arasında aktif sigara kullanım ve sigara alışkanlığı öyküsü oranları, kontrollere göre anlamlı derecede düşük bulunmuştur.[47,48] Sigara kullanımının bazı koruyucu etkilere neden olduğu ve pemfigusu hafifletebileceği düşünülmüştür.

HLA antijenleri: Pemfigus hastalığında, farklı etnik gruplarda ve hastalığın farklı alt tiplerinde ortak HLA antijenleri saptanabilmektedir. Pemfigus ve HLA doku antijenleri ile ilgili olarak ilk defa, Krain ve ark.[49] Yahudilerde özellikle HLA-A*10 birlikteliğine işaret etmişlerdir. Pemfigus ile ilgili literatürde HLA sınıf II antijenlerinden HLA-DRB1*04, DRB1*14 ve DQB1*05 antijenleriyle güçlü birliktelik bildirilmiştir. HLA-DRB1*04 antijeni özellikle Askenazi kökenli Yahudi hastalarda, HLA-DRB1*14 antijeni ise Avrupalı beyaz ırk, Amerikalı beyaz ırk, Japon, Meksikalı, Hintli ve Pakistanlı pemfigus hastalarında daha sık görülmektedir.[50-55] Türkiye'de bu konuda çok az sayıda çalışma mevcuttur.[56-59] Bu çalışmalardaki hasta grupları grubumuzun yaptığı çalışmaya göre daha az sayıdadır ve/veya çalışmamızdan farklı olarak tümünde HLA tiplendirimi için serolojik bir test olan lenfosit sitotoksisite testi kullanılmıştır.[60] Kliniğimizde yapılan çalışmada 60 pemfigus hastasında PCR-SSP yöntemi ile HLA tiplendirimi yapılmış ve sonuçlar 60 sağlıklı kontrolle karşılaştırılmıştır.[60] Ayrıca, çalışmamızda hasta grubunda yüksek ve düşük oranda bulunan antijenler arasında dengesiz bağlantı (linkage disequilibrium) analizi yapılmıştır. Pemfigus hastalarında HLA-A*11, CW*01, HLA-DRB1*04, DRB1*14, DQB1*05 ve DPB1*0401 antijenlerinin sıklıkları kontrol grubuna göre istatistiksel olarak anlamlı derecede yüksek bulunmuştur. Diğer yandan, HLA-B*18, B*50, HLA-DRB1*11, DQB1*02, DQB1*06, DPB1*0301 ve DPB1*1102 antijenlerinin sıklıkları ise kontrol grubuna göre hasta grubunda belirgin derecede düşük saptanmıştır. Dengesiz bağlantı analizlerinin sonuçlarına göre; pemfigus hastalarında DRB1*14/DQB1*05, A*11/DQB1*05, A*11/DRB1*14 antijenleri, kontrol grubunda ise DRB1*11/DQB1*05, DRB1*14/DQB1*02, B*50/DQB1*02, B*50/DPB1*0301 antijenleri ile sık birliktelik bulunmuştur. Sonuçlarımız, yaygın olarak saptanan HLA sınıf II antijenlerinin yanı sıra toplumumuzda bazı HLA sınıf I antijenlerinin de pemfigusta sık gözlendiğini göstermiştir. DRB1*14/DQB1*05 ve A*11/DQB1*05 birlikteliğinin hastalarda kontrollerden daha fazla dengesiz bağlantı göstermesi, bu antijenlerin birlikteliğinin hastalığa yatkınlıkta belirleyici olduklarına ve/veya birbirlerinin etkinliğini arttırdıklarına işaret etmektedir. HLA-B*50/DQB1*02 dengesiz bağlantısının kontrollerde pozitif iken hastalarda negatif bulunması ise bu antijenlerin hastalığa karşı koruyucu rol oynayabilecekleri şeklinde yorumlanmıştır.

BÜLLÖZ PEMFİGOİD

Sıklık: Subepidermal büllü hastalıklarla ilgili verilerin büyük bölümü bu grup içinde en sık gözlenen BP ile ilgilidir. Avrupa'dan bildirilen yıllık insidanslar 2,5-42,8/milyon arasında değişmektedir.[14-16,61-65] Şu ana kadar Avrupa'dan bildirilen en yüksek insidans İngiltere'den Langan ve ark.'nın[21] çalışmasıdır. Bu çalışmada tıpkı pemfigusda olduğu gibi BP insidansı diğer Avrupa ülkelerine göre oldukça yüksek bir sıklıkta (42,8/milyon) bildirilmiştir. Bu çalışmanın metodu ile ilgili çekincelerden derlemenin daha önceki bölümlerinde söz edilmiştir. Avrupa'dan bildirilen en düşük sıklık (2,5/milyon) Romanya'dan Baican ve ark.'nın[5] çalışmasına aittir. Hatırlanacağı üzere bu çalışmada pemfigus Romanya'da en sık saptanan OBH olarak bildirilmiştir (Tablo 2).[2,3,5-7,11-18, 21,61-65]

Amerika'dan Brick ve ark.[18] Minesota'nın Olmsted bölgesinde yaptıkları çalışmada hastalığın yıllık insidansını 24/milyon olarak bulmuşlardır. Bu değer birçok Avrupa ülkesinden daha yüksektir.

Asya ülkelerinden bildirilen yıllık BP insidansları, Kuveyt için 2,6/milyon ve Singapur için 7,6/milyondur.[11,12] İsrail'den yapılan çalışmada ise çok yüksek bir BP insidansı (23,6/milyon) bildirilmiştir.[61] Bu insidans infantlarda saptanan BP insidansını yansıtmaktadır. İsrail'de pemfigusun yanı sıra BP'nin de sık bildirilmesi genetik zeminin genel anlamda her iki grup OBH'de de önemli bir etmen olduğuna işaret etmektedir (Tablo 1 ve Tablo 2). Bununla birlikte, yazarların da vurguladığı gibi, bu çalışmanın görece kısa süresi (üç yıl) nedeniyle, hesaplanan insidans oranları İsrail'in gerçek verilerini yansıtmıyor olabilir. Öte yandan, dünyanın geri kalan ülkelerinde BP yıllık insidansı ile ilgili sadece bir çalışma bulunmaktadır. Afrika ülkelerinden Tunus'un orta ve güney kesimlerinde Zaraa ve ark.[13] BP sıklığını 3.84 /milyon olarak bildirmişlerdir.

Yaş ve cinsiyet: BP sıklığı yaşla belirgin bir şekilde artmaktadır. Hastalık genellikle 70 yaşın üzerinde görülmektedir. Marazza ve ark.'nın[4] çalışmasında BP sıklığının 70 yaş sonrası arttığı, 90 yaş üzerinde ise en yüksek sıklığa ulaştığı bildirilmiştir. Bertram ve ark.[3] 80 yaş üzerinde hastalığın insidansını 189/milyon olarak saptamışlardır. Joly ve ark.[16] 85 yaş ve üzerinde hastalığın yıllık insidansını 507/milyon olarak bildirmişlerdir. Bir diğer çalışmada Jung ve ark.[63] 90 yaş üzerinde yıllık insidansı 485/milyon bulmuşlardır. Bu çalışmada 90 yaş üzerinde hastalığa yakalanma riskinin, 60 yaş ve daha genç yaşta olanlara göre 297 kat yüksek olduğu hesaplanmıştır. Yukarıda değinilen güncel bilgiler, BP'nin özellikle yaşlı popülasyonu olan Avrupa ülkelerinde nadir görülen bir hastalık olarak görülmemesi gerektiğini göstermektedir. İlginç bir şekilde,

Bourdon-Lanoy ve ark.[66] daha genç yaşlarda görülen BP'nin olağan yaşlarda görülenden daha aktif ve daha şiddetli seyrettiğini bildirmişlerdir.

BP, Tunus'tan Zaraa ve ark.'nın[13] çalışması dışındaki tüm çalışmalarda kadınlarda daha sık bildirilmiştir. Marazza ve ark.[4] ve Joly ve ark.'nın[16] çalışmalarında kadın cinsiyetinde daha sık bildirilen hastalığın (sırasıyla, kadınlarda yıllık insidans 13,3/milyon ve 25,7/milyon; erkeklerde, 10,6/milyon ve 17,5/milyon), ilginç olarak 80 yaş üzerinde erkeklerde daha sık görüldüğü bildirilmiştir. Çalışmalar irdelendiğinde BP'de kadın erkek oranının 0,64-5,1 arasında değiştiği görülmektedir (Tablo 2).

Bununla birlikte, kadınlarda BP insidansının erkeklerden hafif derecede daha yüksek olduğu düşünülmektedir. BP'deki cinsiyet dağılımının hesaplanmasında, genel nüfustaki erkek ve kadın dağılımının dikkate alınması gerekir. BP yaşlıların hastalığıdır ve yaşlı nüfus içinde kadınların yüzdesi belirgin bir şekilde artma eğilimi göstermektedir.

Mortalite hızı: BP çoğu olguda ataklarla uzun süreli bir seyir gösterir. BP tedavisindeki son gelişmelere rağmen hastalık önemli bir morbidite ve mortalite nedenidir. Literatürde BP için bildirilen mortalite hızları oldukça değişkendir. Colbert ve ark.[67] Amerika'da yıllık mortalite hızını %6 bulmuşlardır. Aynı oran Fransa'da Roujeau ve ark.[68] tarafından %41 olarak bildirilmiştir. Joly ve ark.'nın[16] çalışmasında da, BP hastalarında mortalitenin önemli ölçüde arttığı saptanmış, BP hastalarının mortalite hızı, benzer yaş ve cinsiyetteki genel popülasyona göre 6 kat yüksek bulunmuştur. Langan ve ark.'nın[21] yakın tarihli çalışmalarında İngiltere'de BPli hastaların mortalite hızı kontrol grubuna göre yaklaşık 2 kat daha yüksek bulunmuştur. BP'nin prognozunu olumsuz yönde etkileyen faktörlerin ileri yaş, tedavinin yan etkileri ve eşlik eden diğer hastalıklar olduğu düşünülmektedir. Liu ve ark.'nın[69] yakın tarihli meta-analizinde de BP'de ileri yaş, dolaşımda antikorların varlığı, eşlik eden demans ve inme varlığının mortalite hızını arttırdığı gözlenmiştir. Buna karşın cinsiyet, hastalığın yaygınlığı, mukozal tutulum ve indirekt immünfloresan pozitifliği mortalite oranı ile ilişkili bulunmamıştır.

BP'ye eşlik edebilen hastalıklar olarak nörolojik ve kardiyovasküler hastalıklar ve malignensi üzerinde sık durulanlardır *(Bkz. Büllöz Pemfigoid).* Birçok çalışma BP ile nörodejeneratif hastalıklar, özellikle de inme, demans ve Parkinson hastalığı arasında ilişki kurmuştur.[18,21,34]

Tablo 2. Büllöz pemfigoid ile ilgili epidemiyolojik çalışmalarda elde edilen insidanslar ve demografik özellikler

Çalışma	Çalışmanın deseni	Ülke	Kıta	Hasta (n)	Cinsiyet (Kadın/Erkek)	Ortalama yaş (yıl)	İnsidans
Serwin ve ark.[64]	Prospektif	Polonya	Avrupa	35	5	68,9 (K), 67,3 (E)	4,47
Jung ve ark. [63]	Retrospektif	Almanya		94	1,04	73,7 (K), 76,1 (E)	6,1
Zillikens ve ark.[14]	Prospektif	Almanya		61	1,1	73,7	6,62
Bernard ve ark.[15]	Prospektif	Fransa		69	1,48	82,4	7,4
Joly ve ark.[16]	Retrospektif	Fransa		502	1,5	82,6	21,7
Cozzani ve ark.[61]	Prospektif	İtalya		32	1,46	74	10
Bertram ve ark.[3]	Prospektif	Almanya		27	1,2	74,6	13,4
Gudi ve ark.[62]	Retrospektif	İskoçya		83	1,5	79,2	14
Langan ve ark. [21]	Retrospektif	İngiltere		869	1,59	80	42,8
Försti ve ark.[17]	Retrospektif	Finlandiya		159	1,01	77,0 (K), 76,5 (E)	17,0
Baican ve ark.[5]	Prospektif	Romanya		40	1,5	73	2,5
Milinković ve ark.[6]	Retrospektif	Sırbistan		491	1,49	-	4,47
Marazza ve ark.[4]	Prospektif	İsviçre		140	1,3	77,2	12,1
Uzun ve ark.[7]	Prospektif	Türkiye		29	1,41	64	0,047
Brick ve ark. [18]	Retrospektif	ABD	Kuzey Amerika	87	1,35	74,5	24,0
Wong ve Chua[12]	Retrospektif	Singapur	Asya	59	2	77	7,6
Nanda ve ark.[11]	Retrospektif	Kuveyt		43	5,1	65,2	2,6
Waisbourd-Zinman ve ark.[65]	Retrospektif	İsrail		79	1,5	-	23,6
Zaraa ve ark.[13]	Retrospektif	Tunus	Afrika	41	0,64	68,6	3,84

Finlandiya'dan Försti ve ark.'nın[17] çalışmasında toplam 198 BP hastası eşlik eden hastalıklar yönünden taranmış ve en sık olarak kardiyovasküler hastalıklar (%76,3) ve nörodejeneratif hastalıklar (%40,9) saptanmıştır. Diğer kontrollü bir çalışmada, Försti ve ark.[70] toplam 4524 BP hastasını nörolojik ve psikiyatrik hastalıklar yönünden değerlendirmişlerdir. Sonuç olarak en güçlü BP geliştirme riski multipl skleroz tanısı sonrası olarak saptanmıştır (OR=5,9, %95 CI 3,9-8,5). Psikiyatrik hastalıklar yönünden benzer güçlü ilişki şizofreni hastalarında (OR=2,7, %95 CI 2,0-3,5) ve kişilik bozukluğu durumlarında (OR=2,2, %95 CI 1,3-3,3) gözlenmiştir.

BP ile malignensi ile birliktelikte artış veya erkek BP'li hastalarda malignensi sıklığında artış bildirilmiştir. Ancak, bu konudaki en geniş seri olan Lindelöf ve ark.'nın[71] 497 hastalık çalışmasında BP ile malignensi arasında bir ilişki saptanmamıştır. Yakın tarihli bir çalışmada, Ong ve ark.[72] 1999 ve 2011 yılları arasında İngiltere'deki tüm kamu hastaneleri için ulusal İngiliz kayıt sistemi hastaneye başvuru ve mortalite verilerini kullanarak ülke çapında kayıta dayalı bir çalışma yürütmüşlerdir. Bu çalışmanın sonunda yazarlar, kanserli bireylerde BP riskinde artış yönünde herhangi bir kanıt bulunmadığını bildirmişlerdir. Yine, referans bir kohortla karşılaştırıldığında BP hastalarında kanser geliştirme riskinin kontrol grubundan farksız olduğu gözlenmiştir. Yine de BP'nin malignensi nedeniyle ortaya çıkabileceği olasılığı unutulmamalıdır. Bu durum orta yaşlı, tedaviye yanıtsız hastalar veya yeni alt tipler gibi durumların bildirilmesi ve ayrıntılı yapılacak çalışmalar ile netlik kazanacaktır.

Tetikleyici faktörler: İlaçlara bağlı olarak da BP gelişebilmektedir. Özellikle diüretikler, analjezikler, D-penisilamin, antibiyotikler ve kaptoprilin BP'nin nedeni olabileceği bildirilmiştir.[73] Bastuji-Garin ve ark.[74] çok merkezli prospektif bir olgu kontrol çalışmasında 116 BP olgusunda hastalığın başlangıcından önce kullanılan ilaçları araştırmışlardır. BP hastalarında nöroleptik ve diüretiklerin (aldosteron antagonistleri) kullanım sıklığı kontrol hastalarına göre daha sık bulunmuştur. Daha yakın tarihli çalışmada, Bastuji-Garin ve ark.[75] aynı başlığı benzer çalışma deseniyle gözden geçirerek toplam 201 hastada BP için risk faktörlerini değerlendirmişlerdir. Çok değişkenli analizlerde, bilişsel yetersizlik, yatalaklık, Parkinson hastalığı ve tek kutuplu veya bipolar bozukluk hastalığının yanı sıra, uzun süreli spironolakton veya fenotiyazin kullanımının BP ile bağımsız olarak ilişkili olduğu saptanmıştır.

Ayrıca, bazı olgularda fiziksel ajanlar (radyoterapi, UV, ısı veya elektrik yanıkları, cerrahi girişimler, transplantasyon) ve enfeksiyon (sitomegalovirüs, Epstein-Barr virüsü ve HHV-6) olası tetikleyici faktörler olarak bildirilmiştir.[76]

BP'li olguların büyük çoğunluğunda belirgin bir tetikleyicinin saptanamayacağını akılda tutmakta yarar vardır. Venning ve Wojnarowska[77] BP için tanınabilir bir tetikleyici faktörün prevalansının hastaların %15'inden daha azında saptanabildiğini bildirmişlerdir.

HLA antijenleri: BP'de bazı HLA sınıf II antijenleri sıklığının arttığı bildirilmiştir. Değişik çalışmalarda beyazlarda (Kafkas) HLA-DQB1*0301 ve Japon toplumunda DRB1*04, DRB1*1101 ve DQB1*0302 antijenleriyle güçlü birliktelik bildirilmiştir.[78-80] Hastalığın belli bir coğrafik alanda yığılımı bildirilmemiştir.

Sonuç olarak çoğunlukla retrospektif ve az sayıda prospektif desenli çalışmalarla elde edilen verilere göre OBH'ler genel olarak toplumda nadir görülen hastalıklar olup, pemfigusun tüm dünyadaki yıllık insidansı 0,5-16,1/milyon arasında BP'nin ise 2,5-42,8/milyon arasında değişmektedir. Pemfigus grubu içerisinde en sık PV gözlenmekte olup Avrupa ülkelerinde daha çok 50-60 yaş aralığında diğer ülkelerde ise daha çok 30-50 yaş aralığında görülmektedir. BP en sık görülen subepidermal OBH olup tipik bir yaşlılık hastalığı olarak en sık 70 yaş üzerinde ortaya çıkmaktadır. BP'nin en sık görüldüğü ülkeler, Batı ve Kuzey Avrupa ülkeleri, İtalya, İsrail ve Amerika Birleşik Devletleri'dir.[3,4,18,21,61,65] Öte yandan pemfigusun en yaygın görüldüğü ülkeler olarak Yunanistan, İran, Çin, İsrail ve Tunus bildirilmiştir.[8,13,24,31,33] BP, PV ile karşılaştırıldığında görece daha selim seyir gösterir. En azından bazı klinik formlar yerel kortikosteroidlerle ve/veya düşük veya orta dozda sistemik kortikosteroidlerle tedavi edilebilir. Bu nedenle, daha az sayıda BP hastasının üçüncü basamak sağlık merkezine yönlendirilmesi beklenebilir. BP genel olarak ileri yaştakilerin hastalığıdır; Avrupa ülkelerinden daha yüksek sıklıkta bildirilmesinin nedeni bu ülkelerde yaşam süresinin daha uzun olması ile ilişkili olabilir. Bu verilerle uyumlu olarak, gelişmekte olan ülkelerde BP hastalarının tanı sırasındaki ortalama yaşları Batılı ülkelerden daha düşük bulunmuştur (Tablo 2). Yine de, bu hastalıkların gelişiminde genetik ve çevresel faktörlerin birlikte etkili olma olasılığı tam olarak dışlanamaz.

KAYNAKLAR

1. Alpsoy E, Akman-Karakas A, Uzun S. Geographic variations in epidemiology of two autoimmune bullous diseases: pemphigus and bullous pemphigoid. Arch Dermatol Res 2015;307:291-8.
2. Schmidt E, Zillikens D. Pemphigoid diseases. Lancet 2013;381:320-32.
3. Bertram F, Bröcker EB, Zillikens D, et al. Prospective analysis of the incidence of autoimmune bullous disorders in Lower Franconia, Germany. J Dtsch Dermatol Ges 2009;7:434-40.
4. Marazza G, Pham HC, Schärer L, et al. Incidence of bullous pemphigoid and pemphigus in Switzerland: a 2-year prospective study. Br J Dermatol 2009;161:861-8.
5. Baican A, Baican C, Chiriac G, et al. Pemphigus vulgaris is the most common autoimmune bullous disease in Northwestern Romania. Int J Dermatol 2010;49:768-74.
6. Milinković MV, Janković S, Medenica L, et al. Incidence of autoimmune bullous diseases in Serbia: a 20-year retrospective study. J Dtsch Dermatol Ges 2016;14:995-1005.
7. Uzun S, Durdu M, Akman A, et al. Pemphigus in the mediterranean region of Turkey: A study of 148 cases. Int J Dermatol 2006;45:523-8.

8. Jin P, Shao C, Ye G. Chronic bullous dermatoses in China. Int J Dermatol. 1993;32:89-92.
9. Daneshpazhooh M, Chams-Davatchi C, Payandemehr P, et al. Spectrum of autoimmune bullous diseases in Iran: a 10-year review. Int J Dermatol 2012;51:35-41.
10. Adam BA. Bullous diseases in Malaysia: epidemiology and natural history. Int J Dermatol 1992;31:42-5.
11. Nanda A, Dvorak R, Al-Saeed K, et al. Spectrum of autoimmune bullous diseases in Kuwait. Int J Dermatol 2004;43:876-81.
12. Wong SN, Chua SH. Spectrum of subepidermal immunobullous disorders seen at the National Skin Centre, Singapore: a 2-year review. Br J Dermatol 2002;147:476-80.
13. Zaraa I, Kerkeni N, Ishak F, et al. Spectrum of autoimmune blistering dermatoses in Tunisia: an 11-year study and a review of the literature. Int J Dermatol 2011;50:939-44.
14. Zillikens D, Wever S, Roth A, et al. Incidence of autoimmune subepidermal blistering dermatoses in a region in central Germany. Arch Dermatol 1995;131:957-8.
15. Bernard P, Vaillant L, Labeille B, et al. Incidence and distribution of subepidermal autoimmune bullous skin diseases in three French regions. Bullous Diseases French Study Group. Arch Dermatol 1995;31:48-52.
16. Joly P, Baricault S, Sparsa A, et al. Incidence and Mortality of Bullous Pemphigoid in France. J Invest Dermatol 2012;132:1998-2004.
17. Försti AK, Jokelainen J, Timonen M, et al. Increasing incidence of bullous pemphigoid in Northern Finland: a retrospective database study in Oulu University Hospital. Br J Dermatol 2014;171:1223-6.
18. Brick KE, Weaver CH, Lohse CM, et al. Incidence of bullous pemphigoid and mortality of patients with bullous pemphigoid in Olmsted County, Minnesota, 1960 through 2009. J Am Acad Dermatol 2014;71:92-9.
19. Hahn-Ristic K, Rzany B, Amagai M, et al. Increased incidence of pemphigus vulgaris in southern Europeans living in Germany compared with native Germans. J Eur Acad Dermatol Venereol 2002;16:68-71.
20. Hietanen J, Salo OP. Pemphigus: an epidemiological study of patients treated in Finnish hospitals between 969 and 1978. Acta Derm Venereol 1982;62:491-6.
21. Langan SM, Smeeth L, Hubbard R, et al. Bullous pemphigoid and pemphigus vulgaris–incidence and mortality in the UK: population based cohort study. BMJ 2008;337:a180.
22. Bastuji-Garin S, Souissi R, Blum L, et al. Comparative epidemiology of pemphigus in Tunisia and France: unusual incidence of pemphigus foliaceus in young Tunisian women. J Invest Dermatol 1995;104:302-5.
23. Micali G, Musumeci ML, Nasca MR. Epidemiologic analysis and clinical course of 84 consecutive cases of pemphigus in eastern Sicily. Int J Dermatol 1998;37:197-200.
24. Michailidou EZ, Belazi MA, Markopoulos AK, et al. Epidemiologic survey of pemphigus vulgaris with oral manifestations in northern Greece: retrospective study of 129 patients. Int J Dermatol 2007;46:356-61.
25. V'lckova-Laskoska MT, Laskoski DS, Kamberova S, et al. Epidemiology of pemphigus in Macedonia: a 15-year retrospective study (1990-2004). Int J Dermatol 2007;46:253-8.
26. Tsankov N, Vassileva S, Kamarashev J, et al. Epidemiology of pemphigus in Sofia, Bulgaria. A 16-year retrospective study (1980-1995). Int J Dermatol 2000;39:104-8.
27. Golusin Z, Poljacki M, Jovanovic M, et al. Some epidemiological features of pemphigus chronicus in South Vojvodina: a 12-year retrospective study. Int J Dermatol 2005;44:792-3.
28. Simon DG, Krutchkoff D, Kaslow RA, et al. Pemphigus in Hartford County, Connecticut, from 1972 to 1977. Arch Dermatol 1980;116:1035-7.
29. Tallab T, Joharji H, Bahamdan K, et al. The incidence of pemphigus in the southern region of Saudi Arabia. Int J Dermatol 2001;40:570-2.
30. Salmanpour R, Shahkar H, Namazi MR, et al. Epidemiology of pemphigus in south-western Iran: a 10-year retrospective study (1991–2000). Int J Dermatol 2006;45:103-5.
31. Chams-Davatchi C, Valikhani M, Daneshpazhooh M, et al. Pemphigus: analysis of 1209 cases. Int J Dermatol 2005;44:470-6.
32. Kumar KA. Incidence of pemphigus in Thrissur district, south India. Indian J Dermatol Venereol Leprol 2008;74:349-51.
33. Pisanti S, Sharav Y, Kaufman E, et al. Pemphigus vulgaris: incidence in Jews of different ethnic groups, according to age, sex, and initial lesion. Oral Surg Oral Med Oral Pathol 1974;38:382-7.
34. Huang YH, Kuo CF, Chen YH, et al. Incidence, Mortality, and Causes of Death of Patients with Pemphigus in Taiwan: A Nationwide Population-Based Study. J Invest Dermatol 2012;132:92-7.
35. Mahé A, Flageul B, Cissé I, et al. Pemphigus in Mali: a study of 30 cases. Br J Dermatol 1996;134:114-9.
36. Culton DA, Qian Y, Li N, et al. Advances in pemphigus and its endemic pemphigus foliaceus (Fogo Selvagem) phenotype: a paradigm of human autoimmunity. J Autoimmun 2008;31:311-24.
37. Meyer N, Misery L. Geoepidemiologic considerations of autoimmune pemphigus. Autoimmun Rev 2010;9:A379-82.
38. Benchikhi H, Ghafour S, Disky A, et al. Pemphigus: analysis of 262 cases. Int J Dermatol 2008;47:973-5.
39. Aboobaker J, Morar N, Ramdial PK, et al. Pemphigus in South Africa. Int J Dermatol 2001;40:115-9.
40. Amin MN, Islam AZ. Clinical, histologic and immunologic features of pemphigus in Bangladesh. Int J Dermatol 2006;45:1317-8.
41. Leshem YA, Katzenelson V, Yosipovitch G, et al. Autoimmune diseases in patients with pemphigus and their first-degree relatives. Int J Dermatol 2001;50:827-31.
42. Huh WK, Tada J, Fujimoto W, et al. Thyroid gland tumour, pemphigus foliaceus and myasthenia gravis in the daughter of a woman with myasthenia gravis. Clin Exp Dermatol 2001;26:504-6.
43. Diaz LA, Glamb RW, Silva J Jr. A syndrome of multiple immune autoreactivity. A breakdown in immune regulation. Arch Dermatol 1980;116:77-9.
44. Firooz A, Mazhar A, Ahmed R. Prevalence of autoimmune diseases in the family members of patients with pemphigus vulgaris. J Am Acad Dermatol 1994;31:343-7.
45. Akman A, Kacaroglu H, Yilmaz E, et al. Periodontal status in patients with pemphigus vulgaris. Oral Dis 2008;14:640-3.

46. Ruocco V, Ruocco E, Lo Schiavo A, et al. Pemphigus: etiology, pathogenesis, and inducing or triggering factors: facts and controversies. Clin Dermatol 2013;31:374-81.
47. Brenner S, Tur E, Shapiro J. Pemphigus vulgaris: environmental factors. Occupational, behavioral, medical, and qualitative food frequency questionnaire. Int J Dermatol 2001;40:562-9.
48. Sullivan TP, Elgart GW, Kirsner RS. Pemphigus and smoking. Int J Dermatol 2002;41:528-30.
49. Krain LS, Terasaki PI, Newcomer VD, et al. Increased frequency of HLA-A10 in pemphigus vulgaris. Arc Dermatol 1973;108:803-5.
50. Park MS, Terasaki PI, Ahmed AR, et al. HLA-DRW4 in 91% of pemphigus vulgaris patients. Lancet 1979;2:441-2.
51. Ahmed AR, Yunis EJ, Khatri K, et al. Major histocompatibility complex haplotype studies in Ashkenazi Jewish patients with pemphigus vulgaris. Proc Natl Acad Sci 1990;87:7658-62.
52. Ahmed AR, Wagner R, Khatri K, et al. Major histocompatibility complex haplotypes and class II genes in non-Jewish patients with pemphigus vulgaris. Proc Natl Acad Sci 1991;88:5056-60.
53. Delgado JC, Hameed A, Yunis JJ, et al. Pemphigus vulgaris autoantibody response is linked to HLA-DQB1*0503 in Pakistani patients. Human Immunology 1997;57:110-9.
54. Delgado JC, Yunis DE, Bozon MV, et al. MHC class II alleles and haplotypes in patients with pemphigus vulgaris from India. Tissue Antigens 1996;48:668-72.
55. Vega-Memije ME, Saez de Ocariz-Gutierrez MM, Corte-Franco R, et al. Analysis of HLA-DR in Mexican patients with pemphigus. Gac Med Mex 2001;137:535-40.
56. Azizlerli G, Sarıca R, Özkaya E, et al. Pemfigus vulgaris ile HLA doku grupları arasındaki ilişkiler. Türkderm -Arch Turk Dermatol Venerol 1993;27:27-9.
57. Birol A, Anadolu RY, Tutkak H, et al. HLA class I and class II antigens in Turkish patients with pemphigus. Int J Dermatol 2002;41:79-83.
58. Kavala M, Can B, Diler S, et al. HLA haplotypes in Turkish patients with pemphigus and their healthy relatives. Türkderm - Arch Turk Dermatol Venerol 2007;41:86-9.
59. Tunca M, Musabak U, Sagkan RI, et al. Association of human leukocyte antigen class II alleles with pemphigus vulgaris in a Turkish population. J Dermatol 2010;37:246-50.
60. Kaya Koc C, Sallakci N, Akman-Karakaş A, et al. HLA class I and class II antigens in the patiens with pemphigus in Southern Turkey. Int J Dermatol 2013;52:53-8.
61. Cozzani E, Parodi A, Rebora A, et al. Gruppo Ligure di Studi in Dermatologia (GLISID). Bullous pemphigoid in Liguria: a 2-year survey. J Eur Acad Dermatol Venereol 2001;15:317-9.
62. Gudi VS, White MI, Cruickshank N, et al. Annual incidence and mortality of bullous pemphigoid in the Grampian Region of North-east Scotland. Br J Dermatol 2005;153:424-7.
63. Jung M, Kippes W, Messer G, et al. Increased risk of bullous pemphigoid in male and very old patients: A population-based study on incidence. J Am Acad Dermatol 1999;41:266-8.
64. Serwin AB, Bokiniec E, Piascik M, et al. Epidemiological and clinical analysis of pemphigoid patients in northeastern Poland in 2000-2005. Med Sci Monit 2007;13:360-4.
65. Waisbourd-Zinman O, Ben-Amitai D, Cohen AD, et al. Bullous pemphigoid in infancy: Clinical and epidemiologic characteristics. J Am Acad Dermatol 2008;58:41-8.
66. Bourdon-Lanoy E, Roujeau JC, Joly P, et al. Bullous pemphigoid in young patients: a retrospective study of 74 cases. Ann Dermatol Venereol 2005;132:115-22.
67. Colbert RL, Allen DM, Eastwood D, et al. Mortality rate of bullous pemphigoid in a US medical center. J Invest Dermatol 2004;122:1091-5.
68. Roujeau JC, Lok C, Bastuji-Garin S, et al. High risk of death in elderly patients with extensive bullous pemphigoid. Arch Dermatol 1998;134:465-9.
69. Liu YD, Wang YH, Ye YC, et al. Prognostic factors for mortality in patients with bullous pemphigoid: a meta-analysis. Arch Dermatol Res 2017;309:335-47.
70. Försti AK, Jokelainen J, Ansakorpi H, et al. Psychiatric and neurological disorders are associated with bullous pemphigoid-a nationwide Finnish Care Register study. Sci Rep 2016;15;6:37125.
71. Lindelöf B, Islam N, Eklund G, et al. Pemphigoid and cancer. Arch Dermatol. 1990;126:66-8.
72. Ong E, Goldacre R, Hoang U, et al. Associations between bullous pemphigoid and primary malignant cancers: an English national record linkage study, 1999-2011. Arch Dermatol Res 2014;306:75-80.
73. Lee JJ, Downham TF. Furosemide-induced bullous pemphigoid. case report and review of literature. J Drugs Dermatol 2006;5:562-4.
74. Bastuji-Garin S, Joly P, Picard-Dahan C, et al. Drugs associated with bullous pemphigoid. A case-control study. Arch Dermatol 1996;132:272-6.
75. Bastuji-Garin S, Joly P, Lemordant P, et al. Risk factors for bullous pemphigoid in the elderly: a prospective case-control study. J Invest Dermatol 2011;131:637-43.
76. Lo Schiavo A, Ruocco E, Brancaccio G, et al. Bullous pemphigoid: Etiology, pathogenesis, and inducing factors: Facts and controversies. Clin Dermatol 2013;31:391-9.
77. Venning VA, Wojnarowska F. Induced bullous pemphigoid. Br J Dermatol. 1995;132:831-2.
78. Delgado JC, Turbay D, Yunis EJ, et al. A common major histocompatibility complex class II allele HLA-DQB1* 0301 is present in clinical variants of pemphigoid. Proc Natl Acad Sci U S A 1996;93:8569-71.
79. Okazaki A, Miyagawa S, Yamashina Y, et al. Polymorphisms of HLA-DR and -DQ genes in Japanese patients with bullous pemphigoid. J Dermatol 2000;27:149-56.
80. Zakka LR, Reche P, Ahmed AR. Role of MHC Class II genes in the pathogenesis of pemphigoid. Autoimmun Rev 2011;11:40-7.

BÖLÜM 2

OTOİMMÜN BÜLLÖZ HASTALIKLARIN ETYOPATOGENEZİ

2

OTOİMMÜN BÜLLÖZ HASTALIKLARIN ETYOPATOGENEZİ

Şebnem AKTAN, Murat DURDU

ÖZET

Otoimmün büllöz hastalıklar, epidermis içinde veya epidermis-dermis bağlantısında işlev gören hedef antijenlere karşı gelişmiş patojenik otoantikorlarla karakterize deri ve mukozalarda büllerle ortaya çıkan nadir tablolardır. Bu hastalıklar otoantikorların hedeflediği yapısal proteinlere ve bül oluşumuna yol açan ayrışmanın düzeyine göre sınıflandırılmaktadırlar. Otoimmün büllöz hastalıkların patogenezinde yer alan otoimmüniteyi tetikleyen proteinler ve bunlarla ilgili moleküler mekanizmalar uzun süredir birçok araştırmanın konusu olmuştur. Bu bölümde temel otoimmün büllöz hastalıklardan pemfigus, büllöz pemfigoid, müköz membran pemfigoidi, pemfigoid gestasyones, edinsel epidermolizis bülloza, dermatitis herpetiformis ve lineer IgA büllöz dermatozunun etyopatogenezi üzerinde durulacaktır.

GİRİŞ

Otoimmün büllöz hastalıklar (OBH) deri ve mukozalardaki adezyon moleküllerine karşı gelişmiş otoantikorlarla karakterize heterojen bir grup hastalıktan oluşurlar. Bu hastalıklar, otoantikorların hedeflediği yapısal proteinlere ve bül oluşumuna yol açan ayrışmanın düzeyine göre sınıflandırılırlar (Tablo 1). Pemfigusta otoantikorların hedefi desmozomlar iken pemfigoid grubu hastalıklarda hedef dermoepidermal bileşkedeki hemidesmozomal proteinlerdir. Dermatitis herpetiformiste ise otoantikorlar, epidermal ve doku transglutaminazına bağlanırlar.[1]

Tablo 1. Bülün yerleşim yerine göre sınıflandırılmış OBH'nin farklı tiplerinde hedef antijenler

Hastalıklar	Hedef antijenler
İntraepidermal	
Pemfigus vulgaris	Desmoglein 3, desmoglein 1, desmokolin
Pemfigus foliaseus	Desmoglein 1
Paraneoplastik pemfigus	Desmoglein 3, desmoglein 1, desmoplakin-ler, envoplakin, periplakin, BP180, BP230
Subepidermal	
Büllöz pemfigoid	BP180 (NC16A), BP230
Pemfigoid gestasyones	BP180, BP230
Müköz membran pemfigoidi	BP180, BP230, α6β4 integrin, laminin 332
Lineer IgA büllöz dermatozu	LAD-1 antijeni, kollajen VII, BP180, BP230
Anti-p200 pemfigoid	Laminin γ-1 zinciri
Dermatitis herpetiformis	Epidermal transglutaminaz
Edinsel epidermolizis bülloza	Kollajen VII
Büllöz lupus eritematozus	Kollajen VII

Hücre kavşakları, hücreler arası veya hücre matriks arası bağlantıları sağlayan özelleşmiş yapılardır. Desmozomlar epidermis, mukoza epiteli gibi çok katlı epitelde bulunan, komşu hücrelerin keratin ara filament ağlarını birleştiren hücreler arası bağlantılardır. Hücre dışı merkez alan ve iki zıt yoğun plaktan oluşurlar (Şekil 1).

Hemidesmozomlar, keratinosit filament ağlarının bazal membranla bağlantısını sağlayan proteinlerden oluşan kompleks yapılardır (Şekil 2). Hemidesmozomlar iç hemidesmozomal plak, dış hemidesmozomal plak ve subbazal yoğun plak olmak üzere üç parçalı elektron yoğun kısımdan oluşurlar. Plakin ailesinden bir protein olan plektinin N terminal ucu integrin β4, BP180, ve aktin filamentleri için bağlanma alanı sağlarken, C terminali ara keratin filamentlerine bağlanmaktadır. BP230 N-terminal kısmı hemidesmozoma integre olurken BP180 ve integrin β4 ligandlarını içerir; C-terminali ise ara keratin filamentlerine bağlanır. BP180 bir transmembran glikoproteindir; N-terminali non-kollajenöz olup hücre içi yerleşimliyken, hücre dışı kısım kollajen tekrarlarından oluşan üçlü helikal yapıdadır. BP180 hücre içinde integrin α6β4 ve plektinle etkileşerek BP230'un hemidesmozomun integrasyonuna yardım eder. Hücre dışı kısmı lamina lusidadan lamina densaya uzanarak laminin 332'ye bağlanır. Sublamina densa bölgesindeki bağlayıcı fibrillerin başlıca bileşeni ise tip VII kollajendir.[4]

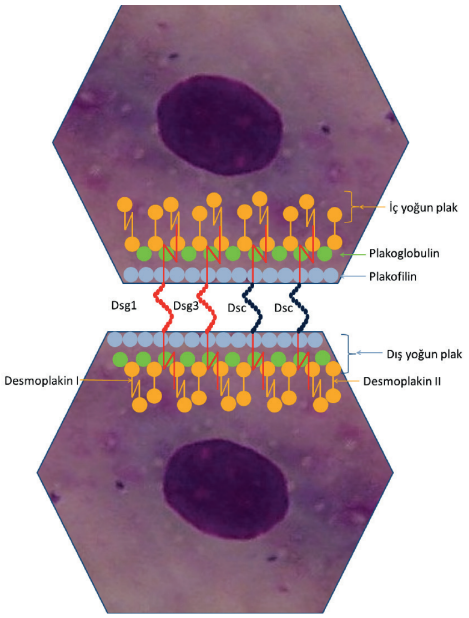

Şekil 1. *Desmozom plaklarını oluşturan proteinler. Her plakta da iç ve dış olmak üzere iki tabaka yer alır. Desmozom plaklarını oluşturan proteinler kaderin ailesine ait transmembran proteinleri (desmoglein, desmokolin), armadilloproteinleri (plakoglobulin, plakofilin) ve plakin ailesine ait sitoplazmik plak proteinleri olan desmoplakin, plektin, periplakin ve envoplakindir. Desmozomal kaderinlerin hücre dışı kısımları (ECD) adezyonun yönlendirildiği desmozomun hücre dışı merkez alanını oluştururken, hücre içi kısımları plakoglobulin ve plakofilin ile dış yoğun plağı oluştururlar. İç yoğun plakta ise desmoplakin, keratin ara filamentleriyle birleşir. Desmoglein (Dsg) ve desmokolinler (Dsc) kalsiyuma bağımlı glikoproteinler olup, desmogleinin dört desmokolinin ise üç farklı tipi vardır. Epidermiste Dsg1 ekspresyonu üst tabakalardan aşağıya doğru gidildikçe azalırken, Dsg3 bazal ve suprabazal tabakada bulunur. Dsg4 ise epidermis üst tabakalarında ve kıl folikülünde gözlenmektedir*[2,3]

PEMFİGUS

Bir OBH olan pemfigusun patogenezindeki temel olay epitelyal hücre yüzey antijenlerine bağlanan otoantikorlar sonucu desmozomların büzüşmesi ile keratinositlerin birbirlerinden ayrılması olarak tanımlanan akantolizdir.[5] Bu hastalıkta otoimmüniteyi tetikleyen proteinlerin özellikleri ve akantolizin moleküler mekanizmaları birçok araştırmaya konu olmuştur.

Otoimmün hedef olarak desmogleinler: Tüm pemfiguslu hastaların perilezyonel dokularında interselüler birikim gösteren otoantikorlar gözlenmektedir. Farklı hücre yüzey antijenlerine karşı gelişmiş otoantikorlardan en önemlileri kaderin ailesine ait transmembran glikoproteinleri olan Dsg'lerdir. Pemfigus patogenezinde Dsg'lere bağlanan otoantikorların kritik rolünü destekleyen veriler arasında pemfigus vulgaris (PV) ve pemfigus foliaseus (PF) aktivitesinin genellikle anti-Dsg3 ve anti-Dsg1 IgG otoantikor titreleriyle korelasyon göstermesi; aktif pemfiguslu annelerin yenidoğanlarında maternal transplasental anti-Dsg otoantikorlarının transferine bağlı geçici büllerin gözlenmesi; pemfiguslu hastalardan elde edilen saf anti-Dsg IgG'lerin neonatal ve erişkin farelere pasif transferi ile pemfigus benzeri lezyonların indüklenebilmesi; Dsg3 ile immünize Dsg3 -/- farelerin splenositlerinin Dsg3 eksprese eden immün yetmezlikli Rag2 -/- hayvanlara transferinin anti-Dsg3 otoantikor üretimine ve mukozalarda PV benzer lezyonların oluşumuna yol açması; ve pemfiguslu hastalardaki Dsg otoantikorlarının kültüre keratinosit

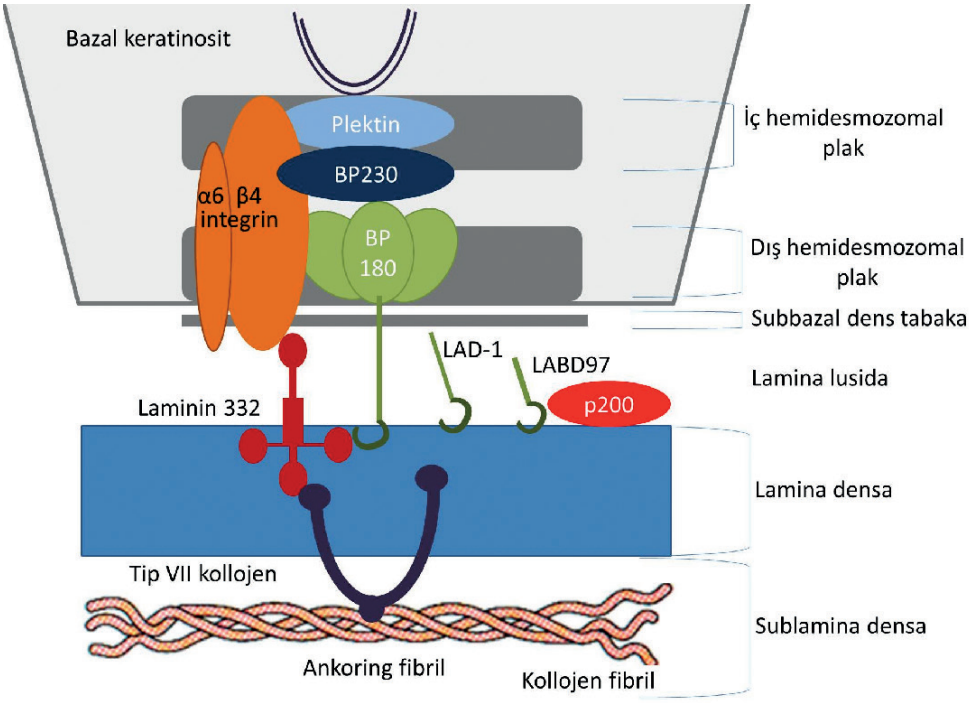

Şekil 2. *Keratinosit filament ağlarının bazal membranla bağlantısını sağlayan hemidesmozomal proteinler. Mekanik bağlantı sağlamanın yanı sıra çeşitli hücre işlevleriyle ilgili sinyal yolaklarında da önemli rol oynayan hemidesmozomlarda plektin, büllöz pemfigoid antijeni 230 (BP230; 230 kDa protein; BPAG1), integrin α6β4, büllöz pemfigoid antijeni 180 (BP180; 180 kDa protein, BPAG2; kollajen XVII) ve CD151 yapıları bulunur*

tabakasını ayrıştırabilme özelliklerinin bulunması sayılmaktadır.[6-12]

Bül oluşumu ve akantoliz: Pemfigusta patojenik otoantikorların Dsg ve diğer adezyon moleküllerindeki bağlanma alanlarını fiziksel olarak bloke ederek (yapısal engelleme), hücre ayrışmasını tetikleyen sinyal transdüksiyon olaylarını tetikleyerek ve desmozom birlikteliğini bozarak akantolize yol açtıkları ileri sürülmüştür.[13,14]

Pemfigusta bül oluşumu için kompleman aktivasyonu gerekli değildir ve monovalan antikor fragmanları bül oluşumu için yeterlidir.[14] Bunu destekler şekilde hastalardaki patojenik otoantikorların genellikle zayıf kompleman ve lökosit aktive edici özellikleri olan IgG4 alt sınıfında olduğu gösterilmiştir.[15] Ancak PV'li hastalarda patojenik IgG1 anti-Dsg3 monoklonal antikorlarının da saptanması, en azından PV'de IgG alt tipinin patojenitede belirleyici olmayabileceğini düşündürmüştür.[12]

Pemfiguslu hastaların sağlıklı birinci derece akrabalarında ve klinik olarak remisyonda olan pemfiguslu hastalarda patojenik olmayan anti-Dsg otoantikorları da bulunabilmektedir.[16] Anti-Dsg otoantikorlarının patojenik potansiyelinin hedef epitopa bağlı olduğu düşünülmektedir. Aktif hastalıklı PV ve PF'li hasta serumları başlıca Dsg aminoterminalindeki hücre dışı kısımlardan EC1 ve EC2 bölgelerindeki epitopları hedeflemektedirler.[12] EC1 ve EC2, adeziv etkileşimler için önemli rezidüler içerirler. Anti-Dsg otoantikor bağlanmasının tetiklediği ve akantoliz için gerekli olan diğer bir olay da otoantikorlar tarafından desmozom kurgusunun engellenmesidir. PV'li hastalardaki serum IgG antikorları ve rekombinan monovalan insan anti-Dsg3 otoantikorları, desmozomlara henüz uyum sağlamamış Dsg3 proteinlerinin internalizasyonuna ve degradasyonuna neden olup, desmozom kurgusunu bozarak Dsg'den yoksun desmozom oluşumuna sebep olur.[14]

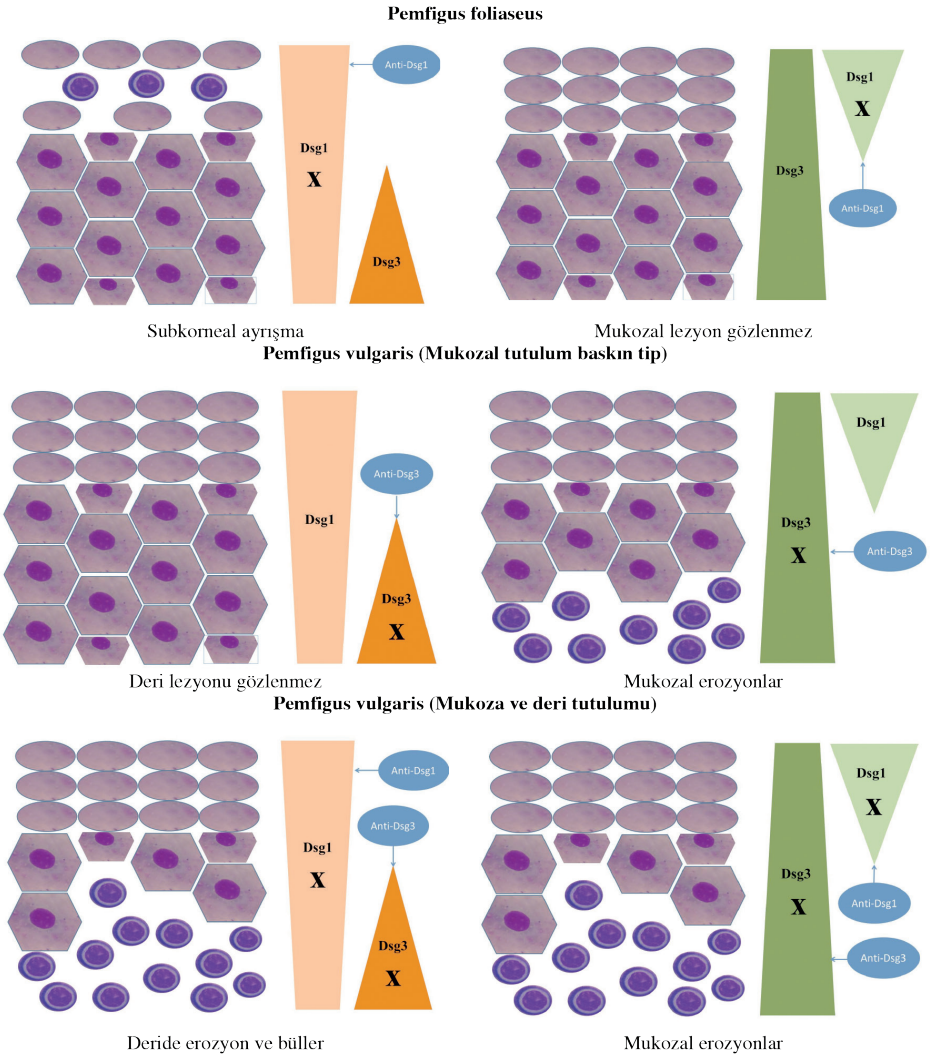

Şekil 3. ***Pemfigus gelişiminde kompanzasyon teorisi.*** *Dsg1 tüm epidermiste bulunmakla birlikte daha çok yüzeysel tabaklarda yoğun iken, Dsg3 bazal ve parabazal hücre tabakalarında eksprese edilir. Mukozalarda her iki Dsg bulunmasına karşın, Dsg1 düzeyleri Dsg3'e göre çok daha düşüktür. Buna göre tek başına Dsg1 veya Dsg3 sırasıyla üst ve alt epidermal kompartmanlarda keratinosit adezyonunun devamını sağlayabilmektedirler. Mukozal PV'li hastalarda bulunan Dsg3 otoantikorları, Dsg3'ü kompanze edecek Dsg1 bulunmadığından mukozal tutuluma neden olurken, mukokutan PV'li hastalarda Dsg3 antikorlarına ek olarak sekonder Dsg1 antikorları gözlenmektedir. Deride Dsg1'i kompanze edecek Dsg3 bulunmadığından, PF'da gözlenen Dsg1 otoantikorları yüzeyel epidermisin etkilenmesine yol açmaktadırlar*[12,17]

Pemfigus patofizyolojisindeki monopatojenik teori, intraepidermal ayrışmayı Dsg kompanzasyon hipotezi ile açıklamaktadır (Şekil 3). Bu hipoteze göre pemfigusta epidermisteki bülün yerini, Dsg1 ve Dsg3 normal epidermal dağılımları ve Dsg1 ve Dsg3 otoantikor profilleri belirlemektedir. Pemfiguslu hastaların %95'inin serumunda Dsg3 ve/veya Dsg1'e karşı otoantikorların saptanması ve antikor titreleri ile hastalık aktivitesi ve klinik fenotipin korelasyon göstermesi anti-Dsg antikorlarının patogenetik rolünü desteklemektedir.[18,19] Buna karşın, sadece anti-Dsg1 antikorlarının saptandığı izole oral mukoza tutulumu gösteren ve anti-Dsg3 antikorlarının izlendiği izole deri tutulumu olan olgular bildirilmiştir.[20,21] Pemfiguslu hastalarda Dsc3 spesifik antikorlarının da ex vivo olarak ve deneysel hayvanlarda keratinosit adezyon kaybını indüklediği gösterilmiştir.[22,23] Son yıllarda pemfigus grubu hastalıkların başlangıçta düşünüldüğünden daha heterojen olduğu ve örtüşen immünopatolojik özelliklerle farklı antiteleri kapsadığı düşünülmektedir. Klinik fenotipi belirleyen faktörler arasında gen polimorfizmleri, epigenetik özyapı, yapısal proteinlerde bozukluk, immün yanıt molekülleri, sinyal molekülleri, çevresel faktörler ve ilaçlar gibi dış faktörler sayılmaktadır.[24]

Pemfigus patofizyolojisindeki diğer teori olan multipatojenik teori ise intraepidermal bül oluşumunu çoklu vuruş teorisi ile açıklamaktadır. Bu hipoteze göre epidermal bütünlük, keratinositlerin interselüler adezyonunu yöneten farklı fizyolojik mekanizmaların aynı anda ve senkronize bir şekilde inaktivasyonu sonucu bozulmaktadır.[17] Epidermal bütünlük ağırlıklı olarak Dsg1 ve Dsg3 desmozomal ekspresyonuna bağlı değildir. Pemfigusun oluşabilmesi için hem Dsg'lere hem de non-Dsg antijenlere karşı otoantikorların olması gereklidir.[24] PV'li hastalarda muskarinik asetil kolin reseptörleri ve tiroid peroksidaza karşı IgG reaktivitesinin de anlamlı olarak arttığı saptanmıştır.[25] Tek tip otoantikor sadece reversibl değişiklikleri indüklemekte ve etkilenen keratinosit kendi kendini onarabilmektedir.

Buna karşın başka bir otoantikor ve/veya Fas ligandı (Fas-L) gibi başka bir patojenik faktörün yol açtığı kurtarma yolakları ve/veya diğer hücre işlevlerindeki bozukluklar geri dönüşümsüz hasara yol açmaktadır. Özetle adezyon moleküllerine karşı gelişen otoantikorların, mitokondriyal proteinler ve asetil kolin reseptörleri gibi otoantijenlere karşı gelişen otoantikorlarla birlikte ve Fas-L, TNF-α, sitokinler, serin proteaz ve nitrik oksit gibi humoral faktörlerle sinerjik etkisi, doğal direnci zayıf düşürerek keratinositlerde iç ve dış hücre ölüm yolaklarını aktive etmektedir.[17]

Hücreler arası kohezyonu sağlayan farklı antijenleri hedefleyen farklı otoantikorların sinerjistik etkisi, hastalığın farklı klinik ve biyolojik değişkenlikte ortaya çıkmasını açıklayabilmektedir. Hastalığın şiddeti ve klinik tablo, her hastadaki farklı antikor alt tiplerinin oranına bağlı olarak değişmektedir. Keratinosit membranına antikorun bağlanması sonrası başlayan çok basamaklı mekanizmada apopitotik düzeneğin aktivasyonunu hücre büzüşmesi (erken akantoliz) ve desmozom dışı desmogleinlerin içselleştirilmesi izlemekte ve sonunda hücreler arası tam ayrışma (ileri akantoliz), izole keratinositlerin apopitotik ölümü ve yuvarlaklaşmaları (Tzanck hücreleri) ortaya çıkmaktadır.[26] Pemfigusta apopitotik enzimlerin akantolitik fenomene moleküler olaylar ve kronolojik sıralanım olarak katkısını vurgulayan mekanizma apopitolizis olarak isimlendirilmektedir.[27]

Pemfigus gelişiminde T ve B lenfositlerin rolü: Pemfigusun ortaya çıkışı, T ve B hücreleri arasındaki etkileşim tarafından yönlendirmektedir (Şekil 4). T hücreleri otoantikor oluşumunu regüle ederek pemfigusta hem patogenezde, hem de pemfigusla ilişkili HLA sınıf II allellerini taşıyan sağlıklı bireylerde toleransın idamesinde çok önemli rol oynamaktadırlar.[12,28] Genetik yatkınlığı olan bireylerde HLA sınıf II molekülleri tarafından otoantijenin sunumu otoreaktif $CD4^+$ T hücre aktivasyonu için gereklidir.[29] Çeşitli toplumlardaki PV'li hastalarda HLA sınıf II allellerinde çok sayıda polimorfizmler saptanmış ve bunların HLA moleküllerinde otoantijenik peptidlerin bağlandıkları aktif bağlanma alanlarındaki değişikliklere bağlı olduğu düşünülmüştür *(Bkz. Otoimmün Büllöz Hastalıkların Epidemiyolojisi)*.[28]

B hücreleriyle etkileşen $CD4^+$ T hücreleri, antikor üretimini düzenlerler ve aynı zamanda hedef antijeni eksprese eden dokuyu doğrudan infiltre ederek sitokinler ve yüzey molekülleri aracılığıyla inflamasyonu modüle ederler. Otoreaktif $CD4^+$ T hücrelerinin anti-Dsg3 antikor üretiminde rol oynadıkları kabul edilmekte ve immünoglobulinlerin IgG4 alt sınıfına değişmesinden sorumlu oldukları düşünülmektedir. PV'li hastalarda $CD4^+$ T hücrelerindeki azalmanın anti-Dsg3 antikor sentezini azalttığı gösterilmiştir.[30,31] Tedavi sürecinde periferal B hücre sayısında düşerken, Dsg3 spesifik otoreaktif T hücre sayısını da belirgin olarak azalma gözlenir.[32] Bu azalma sadece Dsg3 spesifik otoreaktif T hücrelerinde gerçekleşmektedir.[12,33]

$CD4^+$ T hücreleri tüm hastalık evrelerinde IL-4 üretirken, INF-γ üretimi kronik aktif hastalık döneminde, hastalık başlangıcı ve remisyona göre daha fazladır. Dsg3-spesifik otoreaktif T hücrelerinin B hücrelerini IL-4 sekresyonu ile uyardıkları düşünülmektedir. İmmünoregülatuvar bir sitokin olan IL-10 ise patojenik Th2 hücrelerinin aktivitesini suprese eden periferal tolerans mekanizmasının ana mediyatörü olmakla birlikte kompleks etkileri ile IgG'den IgG4 değişimine de neden olabilmektedir. Bu anlamda değişik sitokinler üreten otoreaktif $CD4^+$ T hücre klonlarındaki denge, pemfigus patogenezinde önemlidir.[14]

T hücre toleransı santral ve periferik olarak regüle edilmektedir. Santral tolerans, timusta T hücre gelişimi sırasında ortaya çıkmaktadır. Timustan kaçan otoreaktif T hücrelerinin inaktivasyonu olarak isimlendirilen periferal tolerans ise ***Forkhead box*** P3 (FoxP3) transkripsiyon faktörü içeren $CD4^+$ $CD25^+$ T regülatuvar hücreler (Treg) tarafından

yürütülmektedir.[34] FoxP3 temel olarak Dsg3 spesifik tip 1 T regülatuvar hücrelerce (Tr1) eksprese edilmektedir. Bu Tr1 hücreler PV ile ilişkili HLA polimorfizmleri olan sağlıklı bireylerde PV hastalarına göre daha yüksek oranda bulunurlar.[35] Bu hücrelerde FoxP3'ün inaktivasyonu, Treg'lerin immünosupresif özelliklerini kaybetmelerine yol açarak Dsg3'e proliferatif yanıt ve Th2 sitokin profili ile sonuçlanır.[36] PV'li hastalarda Th2/Tr1 hücre oranı yüksek iken, PV ile ilişkili HLA polimorfizmleri olan sağlıklı taşıyıcılarda bu oran düşüktür.[35] Kısaca PV patogenezinde Dsg3 reaktif Th2 hücreleri ve regülatuvar T hücreleri arasındaki dengesizliğin de rolü olduğu düşünülmektedir.

Pemfigusun tüm evrelerinde Dsg3 reaktif Th2 lenfositler bulunur; Th2 sitokin yanıtı baskındır.[37] Dsg3 reaktif Th1 hücrelerinde artışa ise daha çok kronik aktif PV'li hastalarında ve PV ile ilişkili HLA polimorfizmleri olan sağlıklı bireylerde rastlanır. Hastalığın akut evresinde Th1 ve Th2 hücreleri dolaşımda benzer sıklıkta bulunurlar ve bu yardımcı T hücrelerin kemokinleri (Th1'de IFN-γ, IL-2, IL-12; Th2'de IL-4, IL-5, IL-6, IL-10, IL-13) hastalığın gelişimi için gereklidir.[38] Hastalık sürecindeki farklı evrelerde Th1/Th2 oranları değişebilir. Th1 hücreleri doğrudan doku hasarına da yol açabilirler; Dsg3 reaktif Th1 hücrelerinin farelerde interfaz dermatiti oluşturdukları gösterilmiştir.[39] Paraneoplastik pemfigusta otoimmün $CD4^+$ ve $CD8^+$ T hücrelerinin direkt infiltrasyonu ile yönlendirilen interfaz dermatiti gözlenir.[14]

Pemfigus alt tipleri: Pemfigusun bir formu olan ve paraneoplastik otoimmün multiorgan sendromu olarak da adlandırılan paraneoplastik pemfigus (PNP), neoplastik sürecin tetiklediği hümoral ve hücresel immün yanıtların önemli rol oynadığı otoimmün bir tablodur *(Bkz. Paraneoplastik Pemfigus)*. Klinik yanıtı immün yanıtın tipi ve derecesi belirlemektedir.[40,41] Çok sayıda epitelyal antijene karşı otoantikorların saptandığı PNP'de başlıca antijenik hedef epidermal hücre adezyonunda ara filamentlerin desmozomal plağa bağlanmasında önemli rol oynayan integral hücre içi proteinlerden olan desmoplakinlerdir. İki desmoplakin olan periplakin ve envoplakine karşı antikorların saptanması PNP'nin en özgün laboratuvar bulgusudur.[42] Hasta serumlarında ayrıca Dsg3, desmoplakin

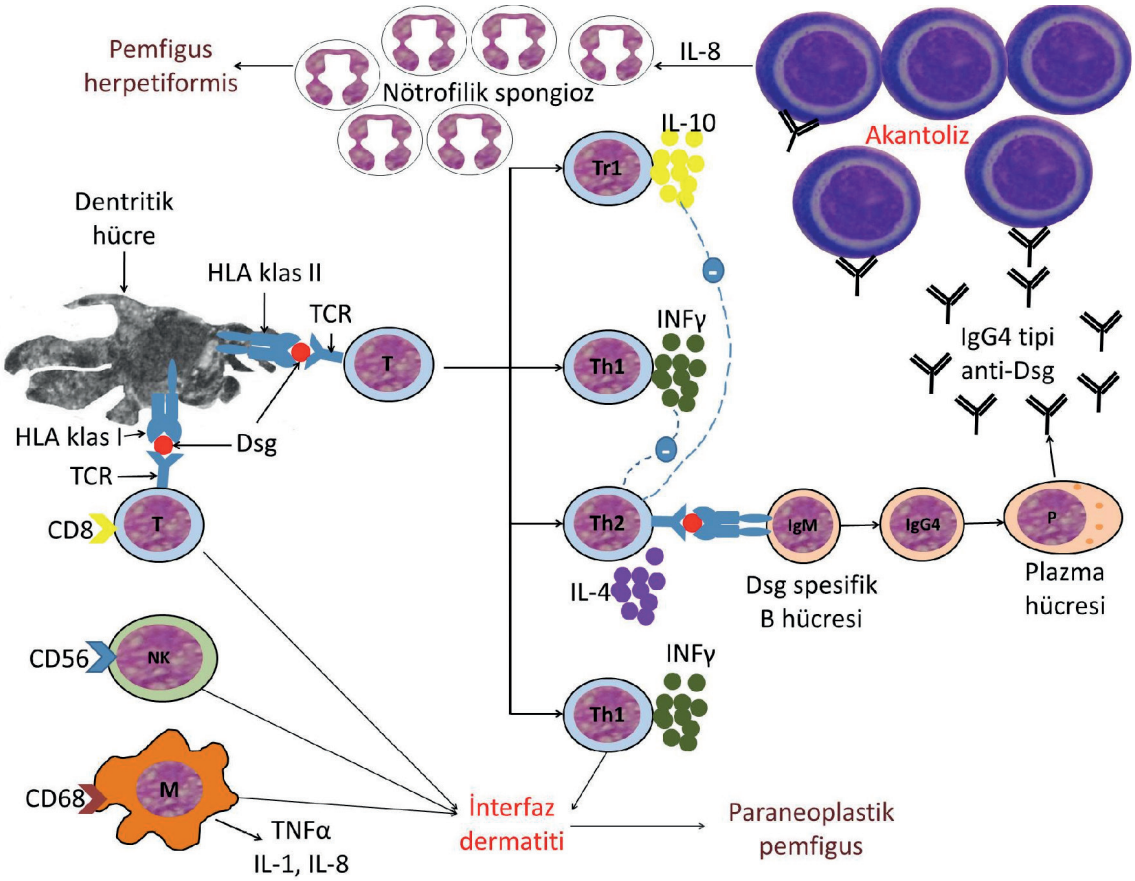

Şekil 4. ***Pemfigus gelişiminde lenfositlerin rolü.*** *Genetik yatkınlığı olan bireylerde HLA sınıf II molekülleri tarafından otoantijenin sunumu otoreaktif $CD4^+$ T hücre aktive eder. B hücreleri $CD4^+$ T hücreleri ile etkileşerek antikor üretimini düzenlerler. $CD4^+$ T hücreleri tüm hastalık evrelerinde IL-4 üretirken, INF-γ üretimi kronik aktif hastalık döneminde, hastalık başlangıcı ve remisyona göre daha fazladır. T hücre toleransı santral ve periferik olarak regüle edilmektedir. Santral tolerans T regülatuvar hücreler (Treg) tarafından yürütülür. Hastalığın akut evresinde Th1 ve Th2 hücreleri dolaşımda benzer sıklıkta bulunurlar ve bu yardımcı T hücrelerin kemokinleri hastalığın gelişimi için gereklidir. Paraneoplastik pemfigusta otoimmün Th1 hücreleri yanında monositler, NK ve $CD8^+$ T hücrelerinin direkt infiltrasyonu ile yönlendirilen interfaz dermatiti gözlenir. Pemfigus herpetiformiste gelişen otoantikorlar keratinositlerden IL-8 üretimini arttırarak nötrofil kemotaksisi, fokal interselüler ödem ve eozinofilik spongiyoza neden olurlar*

I, desmoplakin II, epiplakin, BPAG1, plektin, proteaz inhibitörü α-2-makroglobulin-benzeri-1 (A2ML1) ve nadiren laminin 332'ye karşı gelişmiş antikorlar bulunabilir.[43-46] PNP patogenezinde tümörün indüklediği immün disregülasyon sonucu antikor üretiminin uyarılması, tümör hücreleri ve epitelyal antijenlere karşı gelişmiş antikorlar arasındaki çapraz reaktivite ve doku hasarının normalde immün sistemden saklı antijenlerin ortaya çıkmasına yol açması olarak tanımlanan epitop yayılımının rolü üzerinde durulmaktadır.[41] PNP'li hastalardan alınan doku örneklerinde interfaz veya likenoid dermatit ile uyumlu hücresel infiltrat ve özelliklerin saptanması hücresel immünitenin rolünü desteklemektedir. Hastalarda dermoepidermal bileşkede $CD8^+$ sitotoksik T lenfositler, $CD56^+$ doğal öldürücü hücreler ve $CD68^+$ monosit ve makrofajlar saptanmıştır.[40] Ayrıca PNP'de lenfosit matürasyonunu, sitotoksik T hücre aktivasyonunu ve antikor üretimini uyaran bir sitokin olan IL-6 yüksek düzeylerde saptanmış, proinflamatuvar sitokinlerden IFN-γ ve TNF-α lokal üretiminin de arttığı bildirilmiştir.[47,48] Kısaca PNP'de deri ve mukozalardaki hücresel immün yanıtın hümoral immün sistemin uyarılmasına katkıda bulunabileceği, bazal tabakanın inflamasyona bağlı hasarının da normalde saklı epitelyal antijenlerin epitop yayılımı ile immün sistemce tanınmasına yol açabileceği düşünülmektedir.

IgA pemfigusu hücre yüzey bileşenlerini hedefleyen IgA antikorlarıyla ortaya çıkar. Subkorneal püstüler dermatoz tipinde hedef antijen desmozomdaki transmembran glikoproteini olan desmokolin 1'dir.[49] İntraepidermal nötrofilik tipte ise hedef antijenler daha heterojendir. Bazı hastalarda Dsg1, Dsg3, desmokolin 1 ve 3'e karşı oluşmuş antikorlar bildirilmiş, immünoelektron mikroskobik çalışmalarda ise tanımlanamayan non-desmozomal bir transmembranöz proteine dikkat çekilmiştir.[50] IgA antikorlarının püstül oluşumundaki patojenik rolleri tam bilinmemektedir; bu antikorların keratinosit yüzeyine bağlandıktan sonra epidermiste biriken nötrofiller, intraepidermal bül sonrasında püstül oluşumuna yol açmaktadırlar.

Pemfigus herpetiformiste başlıca otoantijen Dsg1 iken bazı hastalarda Dsg3, Dsc1 ve 3 ve bilinmeyen 178-kDa bir proteine karşı antikorlar da bildirilmiştir. Bu otoantikorların keratinositlerden nötrofiller için kemoatraktan olan IL-8'in üretim ve sekresyonunu arttırdıkları ve dokulara çekilen inflamatuvar hücrelerin fokal interselüler ödem ve eozinofilik spongioza neden olduğu ileri sürülmüştür.[51]

BÜLLÖZ PEMFİGOİD

Büllöz pemfigoid (BP) hemidesmozomların bileşeni olan BP180 ve BP230'a karşı gelişmiş hümoral ve hücresel yanıt ile karakterize otoimmün bir hastalıktır. BP'deki otoantikorların patojenik rolü in vitro araştırmalar ve in vivo hayvan modellerinde kanıtlanmıştır.[52]

BP otoantijenleri: BP'nin en önemli özelliği bazal membran zonu yapısal bileşkelerine karşı gelişmiş otoantikorların dolaşımda ve komplemanla birlikte perilezyonel deride depolanmış olarak saptanabilmeleridir. BP180, globüler bir sitoplazmik alan ve 15 kollajenöz kısımdan oluşan geniş hücre dışı alanı olan bir transmembran proteini iken, BP230 plakin ailesine ait sitoplazmik bir proteindir.

BP'li hastaların çoğunda IgG antikorlarının BP180'in dış kısmındaki membrana yakın yerleşimli proksimal non-kollajenöz 16A (NC16A) alanına karşı geliştiği belirlenmiş ve bu bölgeye özel hafıza B hücrelerinin varlığı gösterilmiştir.[53-55] BP'li hastalarda NC16A bölgesini tanıyan otoreaktif T hücreleri Th2'nin dominant olduğu mikst Th1/Th2 sitokin paterni gösterirler.[29,53,56] INF-γ gibi Th1 sitokinlerinin IgG1 ve IgG2 sekresyonunu, IL-4, IL-5 ve IL-13 gibi Th2 sitokinlerinin IgG4 ve IgE sekresyonunu indüklemesi ve BP'de IgG1, IgG4 ve IgE yapısında anti-BP180 ve anti-BP230 antikorlarının saptanması, BP patogenezinde Th1 ve Th2 yanıtların birlikte rol oynadığını düşündürmüştür.[29,53] Buna karşın deneysel bir BP modelinde hastalık fenotipinin tam ekspresyonu için T ve B lenfositlerin değil, nötrofil, makrofaj ve mast hücrelerinin gerekli olduğunu ileri sürülmüştür.[57]

BP180'in NC16A bölgesine bağlanan otoantikorlar patogenezde önemli rol oynarlar ve BP'li hastaların çoğunda bulunurlar. Buna karşın çoğu hastada NC16A bölgesi dışındaki epitoplara karşı gelişmiş IgG'ler de bulunur.[55,58-60] Bazı hastalar ise farklı BP180 hücre dışı epitopları ile reaksiyon verirler.[61,62] Buna göre BP patogenezinde non-NC16A epitoplarının da rol oynadığı düşünülmüştür.[61,63] Karboksi terminal epitoplarına IgG reaktivitesi mukozal tutulum ve şiddetli klinik tutulum ile ilişkili bulunurken, erken klinik evrede hücre içi kısım hedeflenmektedir.[60,64] Çoğu hastada IgA ve IgE anti-BP180 antikorları da saptanmaktadır.[65,66] BP'li hastaların %80'e yakınında NC16A'ya karşı gelişmiş IgE antikorlarına rastlanmıştır.[67] Yine tedavi edilmemiş BP hastalarının %70'inde dolaşımda IgE düzeyleri arttığı vurgulanmaktadır.[56] IgE antikorlarının BP'deki patojenik rolleri hayvan modellerinde araştırılmış ve BP-180 spesifik IgE antikorlarına yanıt olarak bazal membranda ayrışma gösterilmiştir.[68]

BP180'e karşı gelişmiş IgG (başlıca IgG1 ve IgG4) düzeyleri ile hastalık aktivitesi arasında korelasyon gösterilmiştir.[69] Aktif BP'de BP180'in NC16A bölgesini başlıca IgG1 alt tipinde antikorlar tutarlar.[60] IgG4 antikorlarının NC16A bölgesine IgG1 ve IgG3 bağlanmasını inhibe etmek yoluyla BP'de inhibitör rol oynadığı ileri sürülmüştür.[70]

Hemidesmozomal plağın hücre içi bileşeni olan BP230 antijenin gen ürünleri BPAG1a ve BPAG1b sırasıyla nöronlarda ve çizgili kaslarda bulunurlar ve hücre iskeletinin stabilizasyonunda rol oynarlar. BP ile demans, serebrovasküler ve nörolojik hastalıkların birlikteliğinin bu antijenlerle ilişkili olabileceği düşünülmektedir.[71] BP230'da B hücre epitopları BP180'de olduğu gibi molekülde eşit dağılım göstermezler; daha çok globüler karboksi terminal

bölüme lokalize olmuşlardır.[55] BP230 intrasitoplazmik bir protein olduğundan, BP'li hastalardaki IgG otoantikorların intrasitoplazmik moleküllere nasıl ulaştıkları ve BP230'un tek başına BP patogenezindeki patojenik rolü belirsizdir.[56,72,73] BP'li hastaların çoğunda BP230'a karşı IgG ve IgE reaktivitesi saptansa da, anti-BP230 antikor düzeyleri hastalık aktivitesi ile korelasyon göstermemektedir. BP230 antikorlarının lokalize tip BP ile ilişkili olabileceği bildirilmiştir.[54,74]

BP'de otoimmün mekanizmalar: B hücrelerinin aktivasyonu, B hücreleri ve CD4⁺ Th hücrelerinin etkileşimi sonucu gerçekleşir (Şekil 5). BP180 ve BP230, antijen sunucu hücrelerce yakalanıp işlenerek sınıf II majör histokompatibiliteye (MHC) bağlanarak hücre yüzeyinde yer alırlar. Bu epitopların T hücrelerince reseptör aracılı tanınması sonucu değişik sitokinlerin salınımı tetiklenir ve sonuçta B hücrelerinden otoantikor üretimi uyarılır.[53,56] HLA genleri antijen sunumundaki rolleri nedeniyle en önemli genetik yatkınlık faktörünü oluştururlar *(Bkz. Otoimmün Büllöz Hastalıkların Epidemiyolojisi).* HLADQB1*0301 alleli eksprese eden BP'li hastalarda ve sağlıklı kontrollerde rekombinan BP180 proteinlerine karşı MHC sınırlı T hücre yanıtları gösterilmiştir. Ayrıca bu alleli taşıyan BP'li hastalardaki otoreaktif BP-180 spesifik CD4⁺ T hücreleri Th1 ve Th2 sitokinlerini üretmektedirler.[75] BP'li hastalarda bül sıvısında ve serum örneklerinde IL-1β, IL-5, IL-6, IL-8, IL-10, IL-15, TNF-α, kemokin ligand (CCL) 2, CCL5, CCL13 ve CCL18 gibi sitokin ve kemokinlerin arttığı ve bir kısmının hastalık aktivitesiyle korelasyon gösterdiği belirlenmiştir.[54]

Pemfigus ve diğer otoimmün hastalıklarda otoimmünitenin aktivasyonunun B ve T lenfositlerine öz-tolerans kaybı ile gerçekleştiği kabul edilmektedir. BP patogenezinde de otoreaktif Th hücreleri ve Treg'ler arasındaki dengesizliğin rolü üzerinde durulmuşsa da BP'li hastalarda Treg sayısı ve işlevlerinde azalma saptanmamıştır.[76]

Tetikleyici olarak toll benzeri reseptörlerin (TLR) aktivasyonunu içeren yolakta ise B hücreleri, T hücrelerinden bağımsız olarak B hücre reseptörünün TLR'ye endojen TLR ligandı taşıyan otoantijen yoluyla bağlanmasıyla aktive olurlar. Bu da öz-tolerans kaybı, otoreaktif T hücre aktivasyonu ve otoimmünite ile sonuçlanmaktadır.[53,77]

BP'de Th17 hücreler ve bunların ürettikleri IL-17 gibi sitokinler de nötrofil infiltrasyonu ve eozinofil takviyesi gibi BP'nin karakteristik özelliklerinin gelişiminde, dolayısıyla patogenezde rol oynarlar. IL-17 birçok otoimmün reaksiyonun başlamasında ve sürdürülmesinde önemlidir; proinflamatuvar sitokinlerin (TNF-α, IL-1, IL-16, IL-8;

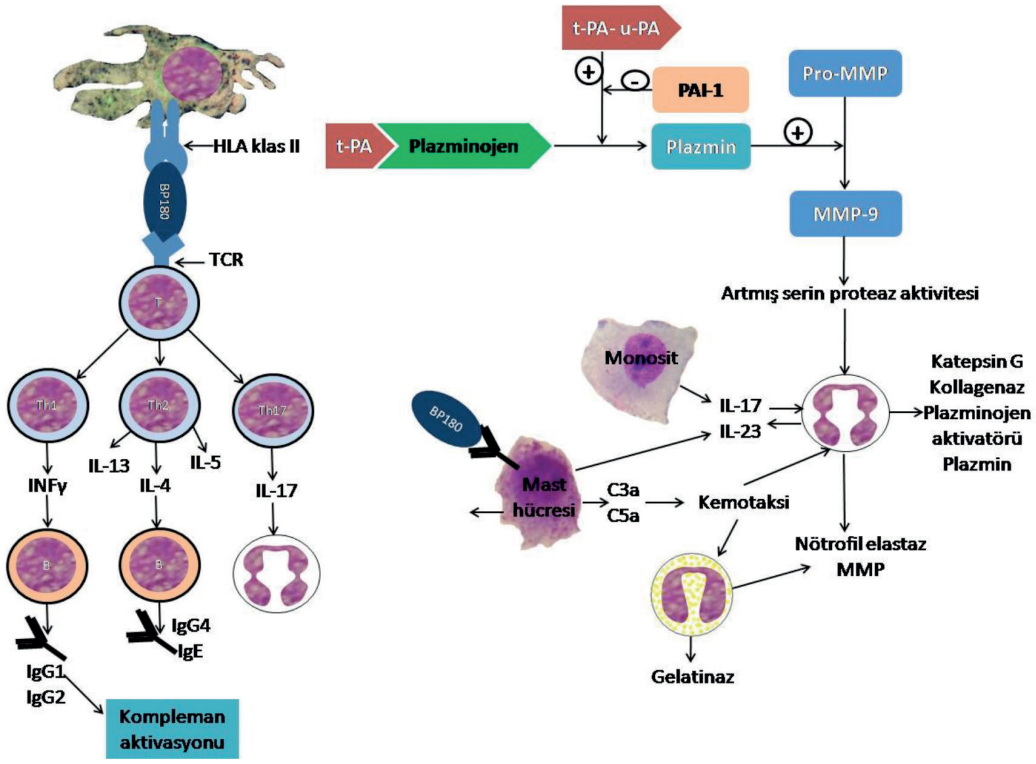

Şekil 5. *Büllöz pemfigoid patogenezi. Genetik yatkınlığı olan bireylerde HLA sınıf II molekülleri tarafından otoantijenin sunumu otoreaktif CD4⁺ T hücre aktive eder. B hücreleri CD4⁺ T hücreleri ile etkileşerek antikor üretimini düzenlerler. IgE tipi BP180 antikorları, eozinofil ve mast hücrelerine bağlanarak degranülasyona ve birçok kimyasal mediyatörün salınımına neden olurlar. Dermoepidermal ayrışmada bazal membranda toplanan nötrofiller önemli rol oynarlar; salgıladıkları nötrofil elastaz, katepsin G, kollajenaz, plazminojen aktivatörleri, plazmin, MMP-2, MMP-9 ve MMP-13 gibi proteolitik enzimler yoluyla kohezyonu bozarlar. Eozinofiller tarafından üretilen MMP, NE ve gelatinaz da doku hasarına katkıda bulunur. Proteolitik olaylarda MMP-9, NE ve plazminojen/plazmin sistemi arasındaki etkileşim rol oynar. Plazminojenden doku plazminojen aktivatörü veya ürokinaz plazminojen aktivatörü ile oluşan plazmin, MMP-9'u aktive eder. Mast hücresine spesifik serin proteaz MCP-4 (kimaz) da MMP-9'u uyarır. Aktive MMP-9, α1-proteinaz inhibitörünü inaktive ederek NE'nin inhibisyonunu engeller. Nötrofil, lenfosit, monosit ve mast hücrelerince salınan IL-17 ve IL-23, nötrofillerde MMP-9 ve elastaz üretimini anlamlı olarak arttırırlar*

granülosit makrofaj koloni uyaran faktörü vb.), matriks metalloproteinazların (MMP-9, MMP-13) üretimine ve nötrofil ve eozinofillerin toplanmasında rol oynarlar. IL-17 aynı zamanda Th2 hücre aktivasyonunu indüklemektedir.[53,78] BP'de pemfigusa göre Th17 hücre ile ilişkili inflamasyonun daha fazla ve Treg ile ilişkili regülasyonun daha az olduğu saptanmış ve bu sonuç BP'de bül oluşumu için inflamasyonun çok önemli olması ile açıklanmıştır.[53,79] Özetle BP'deki otoimmün mekanizmalar Treg'ler, TLR'ler ve Th17 ile bağlantılıdır.

BP'de bül oluşumu: BP otoantikorlarının patojenik mekanizmaları kompleman aktivasyonu, inflamatuvar hücrelerin toplanması, proteolitik enzimlerin salınımı, otoantijenlerin adeziv işlevlerinin direkt olarak bozulması ve BP180 tüketimi olarak özetlenebilir.[53,56]

IgG1 ve IgG3 otoantikorların hedefle bağlanmalarının kompleman aktivasyonuna yol açtığı kanıtlanmıştır. BP'li hastaların lezyonel derilerinde otoantikorlarla birlikte komplemanın klasik ve alternatif yolak bileşenleri (C1q, C4, C5; C5-9, faktör B, B1H globülin, properdin) saptanmıştır.[80] Patojenik otoantikorların neden olduğu bül oluşumundaki inflamatuvar kaskatta mast hücreleri önemli rol oynarlar. IgE ve kompleman aktivasyonu ile ortaya çıkan C3a ve C5a, nötrofil ve eozinofil kemotaksisini ve mast hücre degranülasyonunu uyarırlar. IgE tipi BP180 antikorlarının eozinofil ve mast hücrelerine, BP'li hastaların lezyonel derilerindeki IgE'ye yüksek afinite gösteren reseptörler yoluyla bağlandığı ve bu hücrelerin NC16A ile karşılaşması sonrası degranülasyon ve birçok kimyasal mediyatörün salındığı ileri sürülmüştür.[81] BP'de dermoepidermal ayrışmada bazal membranda toplanan nötrofiller önemli rol oynarlar; salgıladıkları nötrofil elastaz (NE), katepsin G, kollajenaz, plazminojen aktivatörleri, plazmin, MMP-2, MMP-9 ve MMP-13 gibi proteolitik enzimler yoluyla kohezyonu bozarlar. Eozinofillerce üretilen MMP, NE ve gelatinaz da doku hasarına katkıda bulunurlar.[53] BP'de nötrofil ve eozinofillerce salgılanan MMP-9 ve elastaz, BP180 hücre dışı kısmı dahil farklı hücre dışı matriks proteinlerini parçalayarak bazal membrandaki hücre matriks adezyon kaybına katkıda bulunurlar. Proteolitik olaylarda MMP-9, NE ve plazminojen/plazmin sistemi arasındaki etkileşim rol oynar. Plazminojenden doku plazminojen aktivatörü veya ürokinaz plazminojen aktivatörü ile oluşan plazmin, MMP-9'u aktive eder. Mast hücresine spesifik serin proteaz MCP-4 (kimaz) da MMP-9'u uyarmaktadır. Aktive MMP-9, α1-proteinaz inhibitörünü inaktive ederek NE'nin inhibisyonunu engeller.[54] Nötrofil, lenfosit, monosit ve mast hücrelerince salınan IL-17 ve IL-23, nötrofillerde MMP-9 ve elastaz üretimini anlamlı olarak arttırırlar.[82,83]

BP'de bül oluşumunda komplemana bağlı mekanizmalar dışında otoantikorların otoantijenlerle direkt etkileşiminin de rol oynayabileceği ileri sürülmüştür.[53] BP'li hastalardaki IgG4 ve IgG1 otoantikorlarının pasif transferinin neonatal C3 noksan COL17-humanize farelerde kompleman aktivasyonu olmaksızın bül oluşumunu indüklediği gösterilmiştir.[84] Ayrıca bazal membranda C3 olmaksızın baskın olarak IgG4 depolanması gösteren BP hastaları bildirilmiştir.[85] Bu veriler BP'de IgG4 otoantikorlarının komplemandan bağımsız bül oluşumunda rol oynayabileceklerini düşündürmüştür.[56] BP'de IgG otoantikorlarının normal insan keratinosit kültürlerinde BP180'i tükettikleri ve in vitro adeziv işlevlerini azalttıkları gösterilmiş ve BP180 tüketiminin BP'de alternatif bir mekanizma olabileceği ileri sürülmüştür.[84]

Anti-p200 pemfigoid (anti-laminin γ1 pemfigoid): Anti-p200 pemfigoid ilk kez 1996'da dermoepidermal bileşkenin 200-kDa bileşenine karşı gelişmiş otoantikorlar ve nötrofilik inflamatuvar infiltratla karakterize subepidermal otoimmün bir büllöz hastalık olarak tanımlanmıştır[86] *(Bkz. Yeni Tanımlanmış Otoimmün Büllöz Hastalıklar)*. p200 proteini, lamina lusida alt kısmında hemidesmozomların dışında lokalize epidermal keratinosit ve dermal fibroblastlarca sentezlenen asidik nonkollajenöz bir glikoproteindir. 2009 yılında p200 pemfigoidli hasta serumlarının %90'ının lamina densa bileşeni olan laminin γ1'in karboksi terminali ile reaksiyon vermesi ile p200'ün laminin γ1 olabileceği düşünülmüş ve hastalığın anti-laminin γ1 pemfigoid olarak isimlendirilmesi önerilmiştir.[87,88] Laminin γ1, hücre dışı matriks glikoprotein ailesinin bir bileşenidir; bunlar nidojen, perlekan, integrinler ve diğer glikoproteinlerle etkileşim yoluyla bazal membranın önemli non-kollajenöz yapıtaşını oluştururlar. Laminin γ1'in nidojen ile etkileşimi laminin tip IV kollajen bağlantısını sağlamakta olup, anti-laminin γ1 otoantikorlarının laminin integrin etkileşimini değiştirdiği ileri sürülmüştür.[89] Son araştırmalar anti-p200 pemfigoidde IgG4 yapısında olan antikorların laminin γ1'in karboksi terminali ile reaksiyon verdiklerini ve ex vivo olarak patojenite gösterdiklerini ancak patojenitenin laminin γ1 tarafından yönlendirilmediğine işaret etmektedir.[88]

MÜKÖZ MEMBRAN PEMFİGOİDİ

Müköz membran pemfigoidi (MMP) epidermal bazal membran yapısal proteinlerine immünolojik tolerans kaybı sonucu ortaya çıkmakta olup, hemidesmozomal adezyon kompleksinin farklı yapılarına karşı gelişmiş otoantikorlarla karakterizedir.[90] IgG veya IgA yapısındaki otoantikorlar spesifik olarak başlıca ankoring filament zonunda hücre dışı yerleşimli antijenik alanlara bağlanırlar.[52] Hedef antijenler BP180 (%75 hastada), BP230 (%25 hastada genellikle BP180 reaktivitesi ile birlikte), laminin 332, α6β4 integrin ve tip VII kollajendir.[58,73] BP'nin aksine MMP'de BP180 karboksi terminal epitopları daha sık tanınmakta, NC16A bölgesi ise BP180 reaktif serum örneklerinin %50'sinde hedeflenmektedir.[91] Laminin 332, α3, β3 ve γ2 zincirlerinden oluşan bir heterodimer olup, antilaminin 332 reaktivitesi gösteren tüm olgularda hedef α3 zinciridir. Oral lezyonları olan hastalarda α6 integrin gösterilmiş ve oküler tutulumda β4 intergrin reaktivitesi bildirilmiştir.[92] MMP hastaları otoantijen profillerine göre dört gruba

ayrılmaktadırlar; integrin β4'ün sadece oküler tutulum, integrin α6'nın sadece oral tutulum, BP180'in mukozal ve deri tutulumu ve heterojen otoantijenlerin multipl mukozal tutulum ile ilişkili olduğu ileri sürülmektedir.[90] Lamina lusida alt bölümünde yerleşen bir otoantijen olan laminin 332'ye karşı gelişmiş otoantikorları olan MMP'li hastalarda ise malignite riskinin yüksek olduğu bildirilmektedir.[93]

Otoantikorların MMP'deki patojenik rolleri in vivo ve in vitro olarak gösterilmiştir. Yenidoğan farelerde yapılan pasif transfer araştırmalarında BP180 antikorlarının inflamatuvar mekanizmalarla bül oluşumunu indüklediği gösterilmiştir.[90] Laminin 332'ye karşı gelişmiş antikorların, bağışıklığı yetersiz farelere greftlenmiş insan veya fare derisine enjeksiyonu ile non-inflamatuvar subepidermal bül oluşumu indüklenmiştir.[58,94] BP'nin aksine anti-laminin 332 antikorlarının antijen bağlayan fragmanlarının da patojenik olduğu ve farelerde bül oluşumu için kompleman aktivasyonu ve mast hücrelerinin gerekli olmadığı düşünülmektedir.[58,95] Organ kültürlerinde α6β4 integrinin de dermo-epidermal bileşkede ayrışmayı indüklediği gösterilmiştir.[58,96] Bu modelde antikorun indüklediği epidermal disadezyonun, integrin alt ünitelerindeki spesifik epitopların inaktivasyonuna bağlı olduğunu düşünülmüştür.[97]

PEMFİGOİD GESTASYONES

Pemfigoid gestasyones (PG), BP180 NC16A'ya karşı gelişmiş otoantikorlarla karakterize gebelikte gözlenen bir OBH'dir.[58] Histolojik ve immünolojik özellikleri BP'ye benzerdir. Maternal HLA-DR3 ve HLA-DR4 ile ilişkili hastalıkta ana hedef antijen, amniyotik membranda eksprese edilen BP180 ve daha az sıklıkta BP230'dur.[98] PG'li hastaların çoğunda serumdaki IgG otoantikorların BP180 NC16A'yı hedefledikleri gösterilmişse de, NC16A dışında hücre içi ve hücre dışında yerleşen antijenik alanlar da bildirilmiştir.[98,99] Plasentada eksprese edilen sınıf II MHC moleküllerinin maternal immün sistemi BP180 antijeni ile karşılaştırdığı düşünülmektedir. Normalde fetotrofoblastik hücreler bu MHC moleküllerini taşımadığından maternal immün sistem fetoplasental üniteye tolerans gösterir. BP180 antijeninin hem deri hem de plasentada bulunması nedeniyle gelişen çapraz duyarlılık epidermis bazal membranını hedef alan otoimmün reaksiyon ile sonuçlanır. IgG1 yapısındaki otoantikorların aynı zamanda komplemanı aktive edip, nötrofil ve eozinofil infiltrasyonuna neden olmasıyla doku hasarı ve bül gelişimi ortaya çıkar.[100]

EDİNSEL EPİDERMOLİZİS BÜLLOZA

Edinsel epidermolizis bülloza (EEB), dermo-epidermal bileşkedeki ankoring fibrillerin bir bileşeni olan tip VII kollajene (COL7) karşı gelişen otoantikorların oluşturduğu prototipik bir OBH'dir. Üç α-zinciri ile homotrimer bir yapı gösteren COL7'de her zincir santral bir kollajenöz ve iki non-kollajenöz (NC1 ve NC2) bölümden oluşmaktadır. NC1 bölümünün amino terminalindeki dört ana epitopun hemen tüm EEB'li hastalarda otoantikorların tanıdığı immünodominant bölge olduğu bilinmektedir.[101] Anti-COL 7-NC1 otoantikorlarının patojenitesini gösteren kanıtlar şunlardı: Dolaşımdaki otoantikorların hastalık aktivitesi ile korelasyon göstermesi, transplasental otoantikor geçişinin yenidoğanda geçici büllöz tabloya yol açması, otoantikorların ex vivo lökositlerin aktivasyon ve toplanmasını sağlamaları ve farelere COL7'ye karşı antikorların enjeksiyonu veya otoantijen ile immünizasyon sonrası gelişen otoantikorların inflamasyona yol açmalarıdır.[101-104] Otoantikorların COL17 ile bağlanmaları sonrası aktive olan kompleman kaskadının nötrofil göçü ile inflamasyonu ve bül oluşumunu indüklediği düşünülmektedir.[105]

DERMATİTİS HERPETİFORMİS

Dermatitis herpetiformis (DH) gluten duyarlılığı olan hastaların yaklaşık %25'inde görülen, gastrointestinal glutenin indüklediği IgA-transglutaminaz 3 (TG3) immünkomplekslerince yönlendirilen bir OBH'dir.[106,107] DH'de otoantijen epidermal transglutaminazdır (TG3).[108] TG3'ün DH'li hastalarda dermal papillada IgA ile birlikte yerleştiği saptanmıştır.[109]

Gluten duyarlılığı ve DH'nin altıncı kromozomda yerleşen HLA-DQ2 (%80-90) veya HLA-DQ8 (%10-20) ile anlamlı birlikteliği bilinmektedir.[106-111] DH, gluten duyarlılığı olan hastaların %25'inde ortaya çıkan Çölyak hastalığının bir deri belirtisi olduğu kabul edilmektedir.[107] DH ve Çölyak hastalığı arasındaki ilişki buğday proteini olan gluten ve çapraz reaksiyon veren antikorların etkileşimi ile ilişkilidir. Antijenik bileşen, gluteninin alkolde eriyen ürünü olan gliadindir. Besinler ile alınan ve lamina propriadan emilen gliadindeki glutamin kalıntıları doku transglutaminazı (TG2) tarafından deaminasyona uğratılır ve TG2'deki lizin kalıntıları ile gliadindeki glutaminler arasında kovalent çapraz bağlanma ortaya çıkar. TG2 tarafından gerçekleştirilen deamidasyonun antijen sunumunda önemli bir basamak olduğu düşünülmektedir. Deamide gliadin peptidleri, dendritik antijen sunucu hücrelerdeki HLADQ2 moleküllerine bağlanarak Th hücrelerine sunulurlar. B hücrelerinin uyarılmasıyla diferensiye olan plazma hücrelerince gliadin, gliadine bağlı TG2, TG2 ve epidermal transglutaminaz (TG3) gibi çok sayıda antijene karşı IgA üretimi başlar. Doğal öldürücü lenfositlerin uyarılması ile kriptalarda hiperplazi ve villöz atrofi gelişir. IgA anti-TG2 antikorları Çölyak hastalığının serolojik göstergesidir. Gliadine maruz kalımın devam etmesi sonucundaki epitop yayılımının IgA anti-TG2 antikorları olan hastaların bir kısmında IgA anti-TG3 antikorlarının gelişimine yol açtığı düşünülmektedir.[108] Dolaşımdaki IgA anti-TG3 antikorlar TG3 ile immünkompleks oluşturarak papiller dermiste depolanırlar; bu depolanma nötrofillerin toplanmasına neden olarak inflamasyon ve DH için karakteristik nötrofilik dermal mikroapselerin oluşumuna yol açar.[110]

LİNEER IgA DERMATOZU

Bazal membranda lineer IgA depolanması ile karakterize bir subepidermal büllöz hastalık olan lineer IgA dermatozunda (LAD) serumdaki IgA otoantikorlarının birçok antijenik peptidle reaksiyona girdiği belirlenmiştir. İmmünoelektron mikroskobi ile belirlenen IgA depolanmasının yerine göre lamina lusida ve sublamina densa tipi olmak üzere en az iki farklı tipte LABD'den söz edilmektedir.[108] Bu hastalığın başlıca formu olan lamina lusida tipinde en sık rastlanan antijenik peptidler BP180 polipeptidinin proteolitik parçaları olduğu düşünülen 97 kDa proteini (LAD97) ve 120 kDa (LAD-1) antijenidir. Diğer hedef antijenler olan BP230, laminin 332 ve kollajen VII'ye karşı gelişmiş IgA antikorları bildirilmiştir. Çoğu hastanın serum örneklerinde IgA anti-BP180 antikorlarının yanı sıra IgG anti-BP180 antikorlarının da bulunması LAD ve BP'nin aynı spektrumdaki hastalıklar olabileceğini düşündürmüştür.[58,73] IgA antikorlarının patojenitesi hayvan modellerinde gösterilmiştir.[112] LAD'da bül oluşum mekanizmaları tam olarak bilinmemektedir; IgA ve komplemanın yönlendirdiği nötrofil kemotaksisinin rol oynadığı düşünülmektedir.[73]

KAYNAKLAR

1. Baum S, Sakka N, Artsi O, et al. Diagnosis and classification of autoimmune bullous diseases. Autoimmun Rev 2014;12:482-9.
2. Sokol E. Structures of desmosomes. In: Jonkman MF, editor. Autoimmune Bullous Diseases. Cham: Springer; 2016. p.65-71.
3. Mahoney MG, Hu Y, Brennan D, et al. Delineation of diversified desmoglein distribution in stratified squamous epithelia: implications in diseases. Exp Dermatol 2006;15:101-9.
4. Turcan I, Jonkman MF. Structures of hemidesmosomes and the epidermal basement membrane zone. In: Jonkman MF, editor. Autoimmune Bullous Diseases. Cham: Springer; 2016. p. 113-7.
5. Sitaru C, Zillikens D. Mechanisms of blister induction by autoantibodies. Exp Dermatol 2005;14:861-75.
6. Abasq C, Mouquet H, Gilbert D, et al. ELİSA testing of anti-desmoglein 1 and 3 antibodies in the management of pemphigus. Arch Dermatol 2009;145:529-35.
7. Ruach M, Ohel G, Rahav D, et al. Pemphigus vulgaris and pregnancy. Obstet Gynecol Surv 1995;50:755-60.
8. Anhalt GJ, Labib RS, Voorhees JJ, et al. Induction of pemphigus in neonatal mice by passive transfer of IgG from patients with the disease. N Engl J Med 1982;306:1189-96.
9. Schulze K, Galichet A, Sayar BS, et al. An adult passive transfer mouse model to study desmoglein 3 signaling in pemphigus vulgaris. J Investig Dermatol 2012;132:346-55.
10. Amagai M, Tsunoda K, Suzuki H, et al. Use of autoantigen-knockout mice in developing an active autoimmune disease model for pemphigus. J Clin Invest 2000;105:625-31.
11. Caldelari R, de Bruin A, Baumann D, et al. A central role for the armadillo protein plakoglobin in the autoimmune disease pemphigus vulgaris. J Cell Biol 2001;153:823-34.
12. Zenzo GD, Amber KT, Sayar BS, et al. Immune response in pemphigus and beyond: progresses and emerging concepts. Semin Immunopathol 2016;38:57-74.
13. Sharma P, Mao X, Payne AS. Beyond steric hindrance: The role of adhesion signaling pathways in the pathogenesis of pemphigus. J Dermatol Sci 2007;48:1-14.
14. Kasperkiewicz M, Ellebrecht CT, Takahashi H, et al. Pemphigus. Nat Rev Dis Primers 2017;3:17026.
15. Funakoshi T, Lunardon L, Ellebrecht CT, et al. Enrichment of total serum IgG4 in patients with pemphigus. Br J Dermatol 2012;167:1245-53.
16. Kricheli D, David M, Frusic-Zlotkin M, et al. The distribution of pemphigus vulgaris-IgG subclasses and their reactivity with desmoglein 3 and 1 in pemphigus patients and their first-degree relatives. Br J Dermatol 2000;143:337-42.
17. Ahmed AR, Carrozzo M, Caux F, et al. Monopathogenetic vs multipathogenetic explanations of pemphigus pathophysiology. Exp Dermatol 2016;25:839-46.
18. Schmidt E, Dahnrich C, Rosemann A, et al. Novel ELİSA systems for antibodies to desmoglein 1 and 3: correlation of disease activity with serum autoantibody levels in individual pemphigus patients. Exp Dermatol 2010;19:458-63.
19. Amagai M, Tsunoda K, Zillikens D, et al. The clinical phenotype of pemphigus is defined by the anti-desmoglein autoantibody profile. J Am Acad Dermatol 1999;40:167-70.
20. Koga H, Ohyama B, Tsuruta D, et al. Five Japanese cases of antidesmoglein 1 antibody-positive and antidesmoglein 3 antibody-negative pemphigus with oral lesions. Br J Dermatol 2012;166:976-80.
21. Kamiya K, Aoyama Y, Yamaguchi M, et al. Clues to diagnosis for unusual mucosal pemphigus demonstrating undetectable anti-desmoglein 3 serum antibodies by routine tests. J Dermatol 2015;42:572-9.
22. Mao X, Nagler AR, Farber SA, et al. Autoimmunity to desmocollin 3 in pemphigus vulgaris. Am J Pathol 2010;177:2724-30.
23. Rafei D, Müller R, Ishii N, et al. IgG autoantibodies against desmocollin 3 in pemphigus sera induce loss of keratinocyte adhesion. Am J Pathol 2011;178:718-23.
24. Zenzo GD, Borradori L, Muller EJ. The pathogenesis of pemphigus: controversy vs complexity. Exp Dermatol 2016; doi: 10.1111/exd.13176.
25. Sajda T, Hazelton J, Patel M, et al. Multiplexed autoantigen microarrays identify HLA as a key driver of anti-desmoglein and -non-desmoglein reactivities in pemphigus. Proc Natl Acad Sci USA 2016;113:1859-64.
26. Ruocco V, Ruocco E, Schiavo AL, et al. Pemphigus: Etiology, pathogenesis, and inducing or triggering factors: Facts and controversies. Clin Dermatol 2013;31:374-81.
27. Grando SA, Bystryn JC, Chernyavsky AI, et al. Apoptolysis: a novel mechanism of skin blistering in pemphigus vulgaris linking apoptotic pathways to basal cell shrinkage and suprabasal acantholysis. Exp Dermatol 2009;18:764-70.
28. Amber KT, Staropoli P, Shiman MI, et al. Autoreactive T cells in the immune pathogenesis of pemphigus vulgaris. Exp Dermatol 2013;22:699-704.
29. Hertl M, Eming R, Veldman C. T cell control in autoimmune bullous skin disorders. J Clin Invest 2006;116:1159-66.
30. Zhu H, Chen Y, Zhou Y, et al. Cognate Th2-B cell interaction is essential for the autoantibody production in pemphigus vulgaris. J Clin Immunol 2012;32:114-23.

31. Nishifuji K, Amagai M, Kuwana M, et al. Detection of antigen-specific B cells in patients with pemphigus vulgaris by enzyme-linked immunospot assay: requirement of T cell collaboration for autoantibody production. J Investig Dermatol 2000;114:88-94.
32. Nagel A, Podstawa E, Eickmann M, et al. Rituximab mediates a strong elevation of B-cell activating factor associated with increased pathogen-specific IgG but not autoantibodies in pemphigus vulgaris. J Investig Dermatol 2009;129:2202-10.
33. Eming R, Nagel A, Wolff-Franke S, et al. Rituximab exerts a dual effect in pemphigus vulgaris. J Investig Dermatol 2008;128:2850-8.
34. Sakaguchi S, Ono M, Setoguchi R, et al. Foxp3+ CD25+ CD4+ natural regulatory T cells in dominant self-tolerance and autoimmune disease. Immunol Rev 2006;212:8-27.
35. Veldman C, Hohne A, Dieckmann D, et al. Type I regulatory T cells specific for desmoglein 3 are more frequently detected in healthy individuals than in patients with pemphigus vulgaris. J Immunol 2004;172:6468-75.
36. Veldman C, Pahl A, Beissert S, et al. Inhibition of the transcription factor Foxp3 converts desmoglein 3-specific type 1 regulatory T cells into Th2-like cells. J Immunol 2006;176:3215-22.
37. Veldman C, Stauber A, Wassmuth R, et al. Dichotomy of autoreactive Th1 and Th2 cell responses to desmoglein 3 in patients with pemphigus vulgaris (PV) and healthy carriers of PV-associated HLA class II alleles. J Immunol 2003;170:635-42.
38. Hertl M, Veldman C. T-cellular autoimmunity against desmogleins in pemphigus, an autoantibody-mediated bullous disorder of the skin. Autoimmun Rev 2003;2:278-83.
39. Takahashi H, Kouno M, Nagao, et al. Desmoglein 3-specific CD4+ T cells induce pemphigus vulgaris and interface dermatitis in mice. J Clin Invest 2011;121:3677-88.
40. Nguyen VT, Ndoye A, Bassler KD, et al. Classification, clinical manifestations, and immunopathological mechanisms of the epithelial variant of paraneoplastic autoimmune multiorgan syndrome: a reappraisal of paraneoplastic pemphigus. Arch Dermatol 2001;137:193-206.
41. Billet SE, Grando SA, Pittelkow MR. Paraneoplastic autoimmune multiorgan syndrome: review of the literature and support for a cytotoxic role in pathogenesis. Autoimmunity 2006;39:617-30.
42. Huang Y, Li J, Zhu X. Detection of anti-envoplakin and anti-periplakin autoantibodies by ELİSA in patients with paraneoplastic pemphigus. Arch Dermatol Res 2009;301:703-9.
43. Numata S, Teye K, Tsuruta D, et al. Anti-α-2-macroglobulin-like-1 autoantibodies are detected frequently and may be pathogenic in paraneoplastic pemphigus. J Invest Dermatol 2013;133:1785-93.
44. Tsuchisaka A, Numata S, Teye K, et al. Epiplakin Is a Paraneoplastic Pemphigus Autoantigen and Related to Bronchiolitis Obliterans in Japanese Patients. J Invest Dermatol 2016;136:399-408.
45. Amagai M, Nishikawa T, Nousari HC, et al. Antibodies against desmoglein 3 (pemphigus vulgaris antigen) are present in sera from patients with paraneoplastic pemphigus and cause acantholysis in vivo in neonatal mice. J Clin Invest 1998;102:775-82.
46. Sugiura K, Koga H, Ishikawa R et al. Paraneoplastic pemphigus with anti-laminin-332 autoantibodies in a patient with follicular dendritic cell sarcoma. JAMA Dermatol 2013;149:111-3.
47. Nousari HC, Kimyai-Asadi A, Anhalt GJ. Elevated serum levels of interleukin-6 in paraneoplastic pemphigus. J Invest Dermatol 1999;112:396-8.
48. Reich K, Brinck U, Letschert M, et al. Graft-versus-host disease-like immunophenotype and apoptotic keratinocyte death in paraneoplastic pemphigus. Br J Dermatol 1999;141:739-46.
49. Hashimoto T. Immunopathology of IgA pemphigus. Clin Dermatol 2001;19:683-9.
50. Ishii N, Ishida-Yamamoto A, Hashimoto T. Immunolocalization of target autoantigens in IgA pemphigus. Clin Exp Dermatol 2004;29:62-6.
51. Porro AM, Caetano Lde V, Maehara Lde S, et al. Non-classical forms of pemphigus: pemphigus herpetiformis, IgA pemphigus, paraneoplastic pemphigus, and IgG/IgA pemphigus. An Bras Dermatol 2014;89:96-106.
52. Bernard P, Borradori L. Pemphigoid group. In: Bolognia J, Jorizzo J, Rapini R, editors. Dermatology. 3rd ed. Philadelphia: Elsevier; 2012. p.475-90.
53. Schiavo AL, Ruocco E, Brancaccio G, et al. Bullous pemphigoid: Etiology, pathogenesis, and inducing factors: Facts and controversies. Clin Dermatol 2013;31:391-9.
54. Kasperkiewicz M, Zillikens D, Schmidt E. Pemphigoid diseases: pathogenesis, diagnosis, and treatment. Autoimmunity 2012;45:55-70.
55. Di Zenzo G, Thoma-Uszynski S, Fontao L et al. Multicenter prospective study of the humoral autoimmune response in bullous pemphigoid. Clin Immunol 2008;12:415-26.
56. Bağcı IS, Horvath ON, Ruzicka T, et al. Bullous pemphigoid. Autoimmun Rev 2017;16:445-55.
57. Chen R, Fairley JA, Zhao ML, et al. Macrophages, but not T and B lymphocytes, are critical for subepidermal blister formation in experimental bullous pemphigoid: macrophage-mediated neutrophil infiltration depends on mast cell activation. J Immunol 2002;169:3987-92.
58. Schmidt E, Zillikens D. Pemphigoid diseases. Lancet 2013;381:320-32.
59. Perriard J, Jaunin F, Favre B, et al. IgG autoantibodies from bullous pemphigoid (BP) patients bind antigenic sites on both the extracellular and the intracellular domains of the BP antigen 180. J Invest Dermatol 1999;112:141-7.
60. Hofmann S, Thoma-Uszynski S, Hunziker T ve ark. Severity and phenotype of bullous pemphigoid relate to autoantibody profile against the NH2- and COOH-terminal regions of the BP180 ectodomain. J Invest Dermatol 2002;119:1065-73.
61. Mariotti F, Grosso F, Terracina M, et al. Development of a novel ELİSA system for detection of anti-BP180 IgG and characterization of autoantibody profile in bullous pemphigoid patients. Br J Dermatol 2004;151:1004-10.
62. Fairley JA, Bream M, Fullenkamp C, et al. Missing the target: characterization of bullous pemphigoid patients who are negative using the BP180 enzyme-linked immunosorbant assay. J Am Acad Dermatol 2013;68:395-403.
63. Di Zenzo G, Della Torre R, Zambruno G, et al. Bullous pemphigoid: From the clinic to the bench. Clin Dermatol 2012;30:3-16.
64. Di Zenzo G, Grosso F, Terracina M, et al. Characterization of the anti-BP180 autoantibody reactivity profile and epitope mapping in bullous pemphigoid patients. J Invest Dermatol 2004;122:103-10.
65. Dopp R, Schmidt E, Chimanovitch I, et al. IgG4 and IgE are the major immunoglobulins targeting the NC16A domain of BP180

in Bullous pemphigoid: serum levels of these immunoglobulins reflect disease activity. J Am Acad Dermatol 2000;42:577-83.

66. Christophoridis S, Budinger L, Borradori L, et al. IgG, IgA and IgE autoantibodies against the ectodomain of BP180 in patients with bullous and cicatricial pemphigoid and linear IgA bullous dermatosis. Br J Dermatol 2000;143:349-55.
67. Messingham KA, Noe MH, Chapman MA, et al. A novel ELİSA reveals high frequencies of BP180-specific IgE production in bullous pemphigoid. J Immunol Methods 2009;346:18-25.
68. Zone JJ, Taylor T, Hull C, et al. IgE basement membrane zone antibodies induce eosinophil infiltration and histological blisters in engrafted human skin on SCID mice. J Invest Dermatol 2007;127:1167-74.
69. Schmidt E, Obe K, Bröcker EB, et al. Serum levels of autoantibodies to BP180 correlate with disease activity in patients with bullous pemphigoid. Arch Dermatol 2000;136:174-8.
70. Zuo Y, Evangelista F, Culton D, et al. IgG4 autoantibodies are inhibitory in the autoimmune disease bullous pemphigoid. J Autoimmun 2016;73:111-9.
71. Hammers CM, Stanley JR. Mechanisms of disease: pemphigus and bullous pemphigoid. Annu Rev Pathol. 2016;11:175-97.
72. Patel F, Wilken R, Sultani H, et al. Pathophysiology of autoimmune bullous diseases: nature versus nurture. Ind J Dermatol 2017;62:262-7.
73. Nishie W. Update on the pathogenesis of bullous pemphigoid: an autoantibody-mediated blistering disease targeting collagen XVII. J Dermatol Sci 2014;73:179-86.
74. Honda Y, Dainichi T, NishieW, et al. Subepidermal autoimmune bullous disease affecting predominantly mucocutaneous junctions and the palms with autoantibodies to BP230 and laminin γ1. Br J Dermatol 2016;175:619-21.
75. Büdinger L, Borradori L, Yee C, et al. Identification and characterization of autoreactive T cell responses to bullous pemphigoid antigen 2 in patients and healthy controls. J Clin Invest 1998;102:2082-9.
76. Rensing-Ehl A, Gaus B, Bruckner-Tuderman L, et al. Frequency, function and CLA expression of CD4+CD25+FOXP3+ regulatory T cells in bullous pemphigoid. Exp Dermatol 2007;16:13-21.
77. Shlomchik MJ. Activating systemic autoimmunity: B's, T's, and tolls. Curr Opin Immunol 2009;21:626-33.
78. Toosi S, Bystryn JC. Potential role of interleukin-17 in the pathogenesis of bullous pemphigoid. Med Hypothesis 2010;74:727-8.
79. Arakawa M, Dainichi T, Ishii N, et al. Lesional Th17 cells and regulatory T cells in bullous pemphigoid. Exp Dermatol 2011;20:1011-37.
80. Kasperkiewicz M, Zillikens D. The pathophysiology of bullous pemphigoid. Clin Rev Allergy Immunol 2007;33:67-77.
81. Iwata Y, Komura K, Kodera M, et al. Correlation of IgE autoantibody to BP180 with a severe form of bullous pemphigoid. Arch Dermatol 2008;144:41-8.
82. Le Jan S, Plée J, Vallerand D, et al. Innate immune cell-produced IL-17 sustains inflammation in bullous pemphigoid. J Invest Dermatol 2014;134:2908-17.
83. Plée J, Le Jan S, Giustiniani J, et al. Integrating longitudinal serum IL-17 and IL-23 follow-up, along with autoantibodies variation, contributes to predict bullous pemphigoid outcome. Sci Rep 2015;5:180-1.
84. Iwata H, Kamio N, Aoyama Y, et al. IgG from patients with bullous pemphigoid depletes cultured keratinocytes of the 180-kDa bullous pemphigoid antigen (type XVII collagen) and weakens cell attachment. J Invest Dermatol 2009;129:919-26.
85. Dainichi T, NishieW, Yamagami Y, et al. Bullous pemphigoid suggestive of complement-independent blister formation with anti-BP180 IgG4 autoantibodies. Br J Dermatol 2016;175:187-90.
86. Zillikens D, Kawahara Y, Ishiko A, et al. A novel subepidrmal blistering disease with autoantibodies to a 200-kDa antigen of the basal membrane zone. J Invest Dermatol 1996;106:465-70.
87. Dainichi T, Kurono S, Oyama B, et al. Anti-laminin gamma-1 pemphigoid. Proc Nat Acad Sci U S A 2009;106:2800-5.
88. Goletz S, Hashimoto T, Zillikens D, et al. Anti-p200 pemphigoid. J Am Acad Dermatol 2014;71:185-91.
89. Dainichi T, Koga H, Tsuji T et al. From anti-p200 pemphigoid to anti-laminin γ-1 pemphigoid. J Dermatol 2010;37:231-8.
90. Xu HH, Werth VP, Parisi E, et al. Mucous membrane pemphigoid. Dent Clin North Am 2013;57:611-30.
91. Balding SD, Prost C, Diaz LA, et al. Cicatricial pemphigoid autoantibodies react with multiple sites on the BP180 extracellular domain. J Invest Dermatol 1996;106:141-6.
92. Rashid KA, Gurcan HM, Ahmed AR. Antigen specificity in subsets of mucous membrane pemphigoid. J Invest Dermatol 2006;126:2631-6.
93. Vassileva S, Drenovska K, Manuelyan K. Autoimmune blistering dermatoses as systemic diseases. Clin Dermatol 2014;32:364-75.
94. Lazarova Z, Hsu R, Yee C, et al. Human anti-laminin 5 autoantibodies induce subepidermal blisters in an experimental human skin graft model. J Invest Dermatol 2000;114:178-84.
95. Lazarova Z, Hsu R, Briggaman RA, et al. Fab fragments directed against laminin 5 induce subepidermal blisters in neonatal mice. Clin Immunol 2000;95:26-32.
96. Rashid KA, Stern JN, Ahmed AR. Identification of an epitope within human integrin α6 subunit for the binding of autoantibody and its role in basement membrane separation in oral pemphigoid. J Immunol 2006;176:1968-77.
97. Kourosh AS, Yancey KB. Pathogenesis of mucous membrane pemphigoid. Dermatol Clin 2011;29:479-84.
98. Shimanovich I, Bröcker EB, Zillikens D. Pemphigoid gestationis: New insights into the pathogenesis lead to novel diagnostic tools. BJOG 2002;109:970-6.
99. Di Zenzo G, Calabresi V, Grosso F et al. The intracellular and extracellular domains of BP180 antigen comprise novel epitopes targeted by pemphigoid gestationis autoantibodies. J Invest Dermatol 2007;127:864-73.
100. Moore EM, Werth VP. Pemphigoid gestationis. In: Sami N, editor. Autoimmune Bullous Diseases. 1st ed. Cham: Springer; 2016. p. 149-62.
101. Kasperkiewicz M, Sadik CD, Bieber K, et al. Epidermolysis bullosa acquisita: from pathophysiology to novel therapeutic options. J Invest Dermatol 2016;136:24-33.
102. Kim JH, Kim YH, Kim S, et al. Serum levels of anti-type VII collagen antibodies detected by enzyme-linked immunosorbent assay in patients with epidermolysis bullosa acquisita are

correlated with the severity of skin lesions. J Eur Acad Dermatol Venereol 2013;27:e224-30.

103. Abrams ML, Smidt A, Benjamin L, et al. Congenital epidermolysis bullosa acquisita: vertical transfer of maternal autoantibody from mother to infant. Arch Dermatol 2011;147:337-41.
104. Recke A, Sitaru C, Vidarsson G, et al. Pathogenicity of IgG subclass autoantibodies to type VII collagen: induction of dermal-epidermal separation. J Autoimmun 2010;34:435-44.
105. Hashimoto T, Ishii N, Ohata C, et al. Pathogenesis of epidermolysis bullosa acquisita, an autoimmune subepidermal disease. J Pathol 2012;228:1-7.
106. Karpati S. Dermatitis herpetiformis. Clin Dermatol 2012;30:56-9.
107. Collin P, Reunala T. Reocognition and management of cutaneous manifestations of celiac disease. Am J Clin Dermatol 2003;4:13-20.
108. Hull CM, Zone JJ. Dermatitis herpetiformis and linear IgA bullous dermatosis. In: Bolognia J, Jorizzo J, Rapini R, editors. Dermatology. 3rd ed. Philadelphia: Elsevier; 2012. p. 491-500.
109. Donaldson MR, Zone JJ, Schmidt L, et al. Epidermal transglutaminase deposits in perilesional and uninvolved skin in patients with dermatitis herpetiformis. J Invest Dermatol 2007;127:1268-71.
110. Thrash B, Patel M, Shah KR. Cutaneous manifestations of gastrointestinal disease: part II. J Am Acad Dermatol 2013;68:211.e1-33.
111. Bolotin D, Petronic-Vosic V. Dermatitis herpetiformis. Part I. Epidemiology, pathogenesis, and clinical presentation. J Am Acad Dermatol. 2011;64:1017-24.
112. Venning V. Linear IgA Disease: clinical presentation, diagnosis, and pathogenesis. Immunol Allergy Clin N Am 2012;32:245-53.

BÖLÜM 3

OTOİMMÜN BÜLLÖZ HASTALIKLARIN LABORATUVAR TANISI

- a. Otoimmün Büllöz Hastalıklarda Sitolojik Bulgular
- b. Otoimmün Büllöz Hastalıklarda Histopatolojik Bulgular
- c. Otoimmün Büllöz Hastalıklarda İmmünofloresan Bulgular
- d. Otoimmün Büllöz Hastalıklarda Serolojik Bulgular

3-a

OTOİMMÜN BÜLLÖZ HASTALIKLARDA SİTOLOJİK BULGULAR

Murat DURDU

ÖZET

Sitoloji hücrelerin karakteristik özelliklerini incelemeye dayalı bir tanı yöntemidir. Basit, hızlı, tekrarlanabilir ve ucuz olan bu tanı yöntemin otoimmün büllöz hastalıklarda temel kullanım amacı pemfigusu pemfigoid grubu otoimmün büllöz hastalıklardan ayırt etmektir. Deri kazıntı yöntemi ile alınan örnekler havada kurutulduktan sonra uzun süre bekletilmeden May-Grünwald Giemsa veya Diff-Quick boyası ile boyanır. Musluk suyu altında yıkanan yaymalar havada kurutulduktan sonra ışık mikroskop altında incelenir. Pemfigus hastalarında yapılan mikroskopik incelemede perinükleer halosu bulunan, çevredeki sitoplazması koyu bazofilik görünen yuvarlak şekilli keratinositler görülürken pemfigoid grubu otoimmün büllöz hastalıklarda iribaş hücresi ve inflamatuvar hücreler tespit edilir. Pemfigusu, sitolojik olarak, Hailey-Hailey hastalığı gibi diğer akantolitik hastalıklardan ayırt etmek için yaymadan immünofloresan inceleme yapmak gerekir. İmmünofloresan incelemede akantolitik hücre çevresinde immünoglobulin ve kompleman depolanması saptanması pemfigusun göstergesidir. Sitoloji, sadece pemfigusun ilk tanısında değil, gelişebilecek nükslerin takibinde de oldukça önemlidir. Takipler esnasında yeni gelişen lezyonların diğer erozif vezikülobüllöz hastalıklardan ayrımı tedavi yaklaşımı açısından oldukça önemlidir. Sitolojik olarak pemfigusu diğer erozif vezikülobüllöz hastalıklardan ayrımda akantolitik hücreye eşlik eden bulgulara dikkat etmek gerekir. Mikroskobik incelemede akantolitik hücreye eşlik eden sinsityal nükleuslu multinükleer dev hücreler herpetik enfeksiyonu, corpus rond ve grainler Darier hastalığını, kok ve diskeratotik akantolitik hücreler ise büllöz impetigoyu işaret eder. Sitoloji pemfigus takibi yanında pemfigoid grubu hastalıklarda da eklenen enfeksiyonların gösterilmesi açısından oldukça önemlidir. Yaymalarda saptanan sporlar ve psödohifalar kandidiyazisin, bol bakteri ise sekonder bakteriyel enfeksiyonun göstergesidir. Yerel tedavilere bağlı kontakt dermatit gelişen hastalarda ise bol iribaş hücresi tespit edilir.

GİRİŞ

Sitoloji hastalıklar esnasında hücrelerde meydana gelen morfololojik değişiklikleri inceleyen bir tanı yöntemidir.[1] Mikroskobun keşfi sonrası ilk sitolojik incelemeler 19. yüzyılın ortalarında boyasız preparatlarda yapılmaya başlanmıştır. Sonraki yıllarda sitolojik boyaların keşfedilmesi ile bu yöntemin tanısal amaçlı kullanımı artmıştır.[2] Dermatolojide ilk sitolojik incelemeler 1947 yılında Arnault Tzanck tarafından yapılmıştır. Tzanck, başta pemfigus hastalarında akantolitik hücreyi, herpetik enfeksiyonda akantolitik hücre ile birlikte multinükleer dev hücreyi tanımlamış ayrıca bazı tümöral hastalıkların sitolojik bulgularını yayınlamıştır. Arnault Tzanck immünofloresan incelemenin kullanıma başlanmadığı dönemde Civatte ve Darier ile birlikte otoimmün büllöz hastalıkların (OBH) sınıflamasını yapmaya çalışmıştır.[3] Sonraki yıllarda immünofloresan incelemeler ve ELİSA yöntemlerinin devreye girmesi ile sitolojik uygulamaların kullanımı azalmıştır. Ancak, halen bu yöntem pemfigus ile pemfigoid grubu hastalıkların hızlı ayrımı ve hastalık nükslerinin tespitinde oldukça önemlidir. OBH yanında pek çok erozif-vezikülobülloz, nodüler ve tümöral hastalıkların tanısında kullanılabilen bu yöntem ne yazık ki bazı dermatoloji kliniklerinde belli hastalıklar dışında uygulanmamaktadır.[4-7] Bunun en büyük nedeni ise sitolojinin avantajlarının yeterince anlaşılamamasıdır.[4]

Sitoloji ***kolay uygulanabilir*** ve ***ucuz*** bir yöntemdir. Uygulamak için gereken malzemeler her dermatoloji kliniğinde kolaylıkla bulunabilmektedir. Bir hastada sitolojik inceleme yapılmasının maliyeti yaklaşık 2 TL civarındadır.

Sitolojinin önemli bir avantajı ***hızlı*** olmasıdır. Mortalite ile seyredebilen OBH'nin hızlı tanı ve tedavisi gerekir. OBH düşünülen bir hastada biyopsi ve histopatolojik inceleme yapıldığında genellikle 7-10 günde sonuç alınmaktadır. Buna karşın sitoloji ile pemfigus ve pemfigoid grubu hastalıkların ayrımı birkaç dakika içerisinde yapılabilmektedir. Bu ayrım histopatoloji ve antikor

testleriyle tanı doğrulana kadar hastalara başlanacak kortikosteroid dozunun belirlenmesinde oldukça önemlidir.

Dermatositolojik incelemelerin bir diğer önemli avantajı ***minimal ağrılı*** olmasıdır. Histopatolojik inceleme için hastalara lokal anestezi yapılması gerekirken sitolojik incelemeler için örnekleme esnasında anestezi yapılması gerekmez. Çocuklarda dahi sitolojik örnekler kolaylıkla alınabilir.

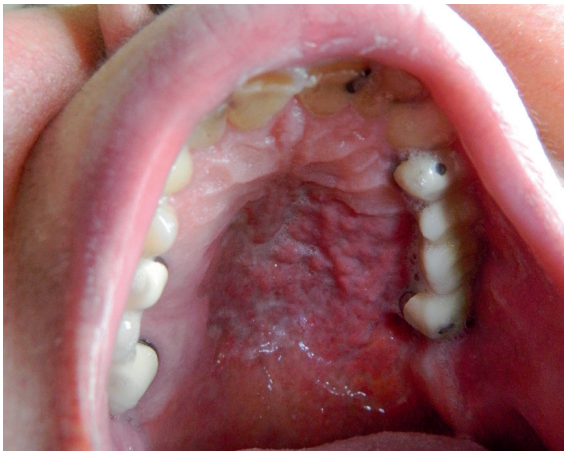

Şekil 1. *Pemfigus hastasında kortikosteroid tedavisi alırken sert damakta ülsere lezyon*

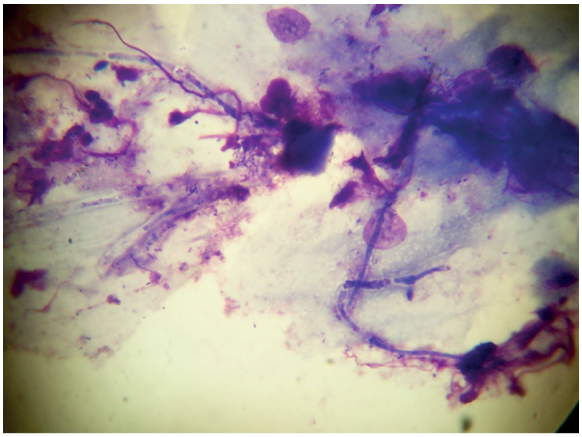

Şekil 2. *Pemfigus hastasında sert damaktan alınan yaymada psödohifalar*

Sitoloji ***tekrarlanabilir*** bir yöntemdir. OBH kronik seyirli olduğundan hastanın her aktivasyonda biyopsi almak pratik bir yöntem değildir. Bu nedenle nüksi lezyonlarda diğer hastalıkların dışlanabilmesi açısından sitolojik inceleme önemli ipuçları verebilir. Böylece hastalara gereksiz kortikosteroid ve immünosupresif tedavi başlanması da önlenebilecektir (Şekil 1 ve Şekil 2).

Örnekler uygun alındığında ***sitoloji sadece patolojik hücreleri gösterir.*** Histopatolojik incelemede olduğu gibi sitolojik örneklerin de uygun yerden ve uygun şekilde alınması gerekir. Bunun için yeni bir lezyondan ve kansız örnekler alınmalıdır. Histopatolojide hem patolojik hücreler hem de sağlıklı hücreler görüldüğünden, patolojik hücreleri seçmek gerekir. Buna karşın sitolojik örnekler kansız alındığında sadece patolojik hücreler gözlenir. Normal bir deriden sitolojik inceleme yapıldığında neredeyse hiç hücre görülmezken pemfigusta bol akantolitik hücre, kontakt dermatitte ise çok sayıda iribaş hücreleri gözlenir (Şekil 3 ve Şekil 4). Sitolojinin bu özelliği patolojiyi belirlemeyi kolaylaştırır.

Sitolojik incelemelerin son avantajı ise biyopsi almanın güç olduğu bölgelerde kullanılabilmesidir. Özellikle oral, konjonktival ve genital mukozalar yanında tırnak çevresi gibi biyopsi alınması güç olan bölgelerden sitolojik örnekler rahatlıkla alınabilir (Şekil 5 ve Şekil 6).[1,4,5,7]

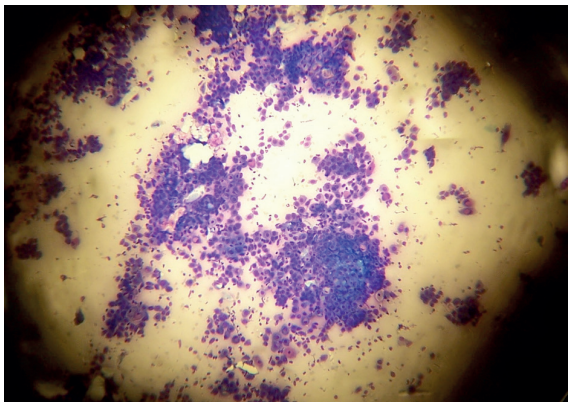

Şekil 3. *Pemfigus hastasından alınan yaymada görülen akantolitik hücreler (MGG x100)*

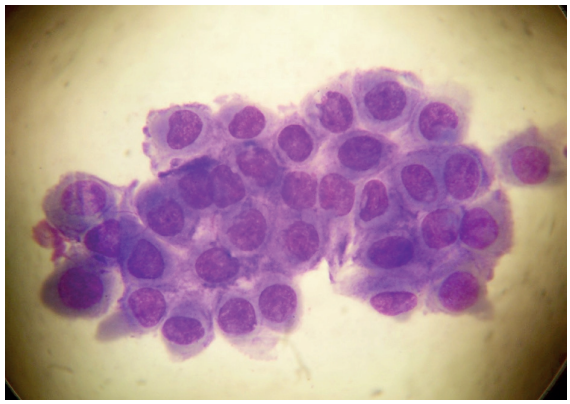

Şekil 4. *Pemfigus hastasından alınan yaymada görülen akantolitik hücrelerin yakından görünümü (MGG x1000)*

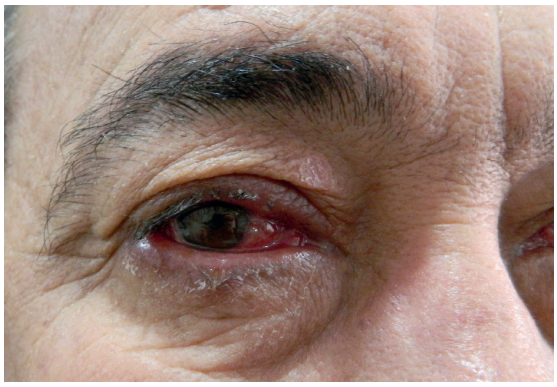

Şekil 5. *Pemfigus hastasında göz tutulumuna bağlı gelişen konjonktival eritem ve erode alanlar*

Burada sitolojik inceleme yapmak için hangi malzemelerin gerektiği, erozif-vezikülobüllöz lezyonlarda sitolojik örneklerin nasıl alındığı, alınan örneklerin hangi sitolojik boyalarla boyanması gerektiği, OBH'de hangi sitolojik bulguların gözlendiği anlatılmaya çalışılmıştır.

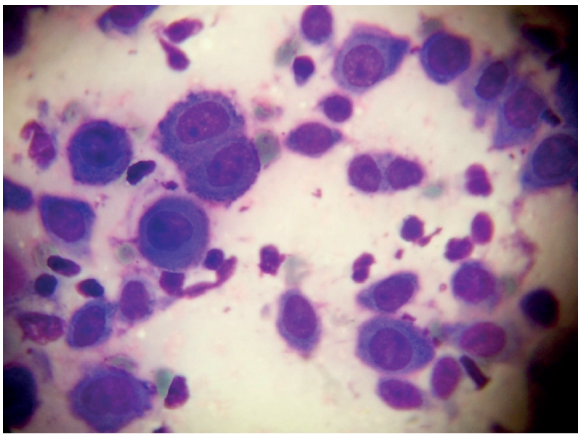

Şekil 6. *Pemfigus hastasında konjonktival lezyondan alınan yaymada görülen akantolitik hücreler (MGG x1000)*

SİTOLOJİK İNCELEME İÇİN GEREKLİ MALZEMELER

Sitoloji, uygulaması oldukça basit bir yöntemdir. Bu tanı yöntemi için hemen her dermatoloji kliniğinde bulunabilecek lam, bistüri, forseps, mikroskop, immersiyon yağı, steril spanç, antiseptik solüsyon ve sitolojik boyalar gerekir. Künt uçlu ve tercihen 15 numaralı bir bistüri tercih edilmelidir (Şekil 7). Oral mukoza örnekleri ise fırça, künt uçlu tahta veya metal spatula yardımı ile alınabilir. Kullanılacak olan lamların artefaktlara neden olmaması için temiz olması gerekir. Mikroskobik incelemeler x10, x40 ve x100 objektifleri bulunan binoküler mikroskopta yapılmalıdır. Antiseptik solüsyon olarak deriyi boyayan antiseptik solüsyonlar yerine %70'lik alkol tercih edilmelidir.[7]

Şekil 7. *Sitoloji için gerekli malzemeler*

ÖRNEKLERİN ALINMASI

Erozif-vezikülobüllöz lezyonlarda sitolojik inceleme için örnekler kazıntı *(scraping)* yöntemi ile alınır. Örnek almak için en genç vezikül veya bül seçilmelidir. Eski lezyonlardan örnek alındığında sekonder enfeksiyonlar ve hücresel dejenerasyona bağlı gelişen sitolojik değişiklikler yanıltıcı olabilir.[8] İşlem öncesi lezyon %70 alkollü spanç ile silinir. Artefakta neden olduğu için spanç yerine pamuk tercih edilmemelidir. Örnek alınırken vezikül veya bülün tavanı bistüri *(No: 15)* yardımı ile açılır. Bül sıvısı, hücrelerin dilüe olmasına ve yanlış negatif sonuçlara neden olabileceğinden, tabanına dokunmadan spanca emdirilir. Lezyon tabanı bistüri yardımı ile kanamaya yol açmadan nazikçe kazınarak en az iki lam üzerine ince bir tabaka oluşturacak şekilde yayılır. Üzeri krutlu lezyonlarda krut steril bir pens yardımı ile çıkarıldıktan sonra tabanı kazınmalıdır.[7] Oral veya genital mukoza lezyonlarından örnek alınırken bistüri kolayca kanamaya neden olur. Bu nedenle künt uçlu spatula (metal veya tahta) veya fırça (diş fırçası veya sitoloji için özel hazırlanmış fırçalar) mukozal örnekleme için kullanılabilir.[7,8] Örnek alınırken oluşabilecek kanamalar serum fizyolojikli spanç ile bası yapılarak durdurulabilir.

SİTOLOJİK ÖRNEKLERİN BOYANMASI

Deriden alınan sitolojik örneklerin rutin boyanması için Giemsa, Wright, May-Grünwald-Giemsa, Diff-Quick, Papanicolaou ve hematoksilen eozin kullanılabilir. Son yıllarda, hızlı boyama olanağı sağlaması nedeniyle May-Grünwald-Giemsa (20-25 saniye) ve Diff-Quick (1,5-2 dakika) boyalarının dermatolojik sitolojide kullanımı artmıştır.[1,9]

Alınan örnekler Papanicolaou ve hematoksilen eozin ile boyanacaksa hemen alkolle veya formole tespit edilmesi gerekir. Papanicolaou ve son zamanlarda geliştirilen hızlı boyanan formu (Cytocolor) özel geliştirilmiş spreylerle de (Mercofix) tespit edilebilir. Diğer sitolojik boyamalar için tespit yapılması gerekmez. Ancak havada uzun süre kuruma hücrelerin sitoplazmik özelliklerini değiştirdiğinden, alınan örnekler fazla bekletilmeden boyanmalıdır.[7,9]

Pemfigus düşünülen hastalarda veya sitolojik incelemede sadece akantolitik hücre tespit edilmesi durumunda, sitolojik örneklerden immünofloresan incelemede yapılabilir. Yaymadan immünofloresan inceleme yapılırken aşağıda belirtilen işlemler uygulanır:

- Havada kurutulan yaymaların üzerine floresanla işaretli anti-human IgG damlatılarak 30 dakika bekletilir.
- Fosfat tamponlu saline (PBS) solüsyonu içerisinde üç kez beşer dakika yıkanır.
- Üzerine tamponlanmış gliserol yerleştirilir.
- İmmünofloresan mikroskop altında incelenir.
- Eğer yaymalar hemen boyanmayacaksa -20 derecede depolanabilir.[7,10]

MAY-GRÜNWALD GİEMSA BOYAMA PROSEDÜRÜ

May-Grünwald-Giemsa (MGG) boyasının üç ayrı solüsyonu bulunur. Bu üç ayrı solüsyonun ilki (A) tespit amaçlı metanol içerir. İkinci solüsyonda (B) eozin ve üçüncüde (C) ise tiyazin boyası bulunur. MGG boyama işlemi aşağıda belirtildiği gibi yapılır (Şekil 8).

- Havada kurutulmuş yaymalar uzun süre bekletilmeden MGG boyasının A solüsyonuna beş defa daldırılıp çıkarılır.

Her daldırma birer saniye sürmelidir. Yaymalar uzun süre solüsyonlar içerisinde bekletilmemelidir.

- Yaymalar MGG boyasının B solüsyonuna beş defa birer saniye süre ile daldırılıp çıkarılır.
- Yaymalar MGG boyasının C solüsyonuna beş defa birer saniye süre ile daldırılıp çıkarılır.
- Bekletilmeden yavaş akan musluk suyu altında yıkanır.
- Yıkama işlemi biten yaymaların havada kuruması beklenir ve mikroskop altında incelenir.

Şekil 8. *May-Grünwald Giemsa solüsyonları*

DIFF-QUİCK BOYAMA PROSEDÜRÜ

Diff-Quick boyasının da MGG boyası gibi üç ayrı solüsyonu bulunur. Bu üç ayrı solüsyonun ilki (A) yine tespit amaçlı metanol içerir. İkinci solüsyonda (B) tamponlu ksanten boyaları ve üçüncüsünde (C) ise tiyazin boyası bulunur. Havada kurutulmuş yaymalar uzun süre bekletilmeden Diff-Quick boyasının A solüsyonuna 10 defa birer saniye süre ile daldırılıp çıkarılır. Yaymalar daha sonra B solüsyonuna sekiz defa, C solüsyonuna sekiz defa birer saniye süre ile daldırılıp çıkarılır. Yavaş akan musluk suyu altında yıkandıktan sonra havada kuruması beklenen yaymalar mikroskop altında incelenir.

MGG ve Diff-Quick boyaları birbirlerine benzer boyama özellikleri gösterir. Hücre nükleusları morumsu renkte, sitoplazma, mavi boyanır. Müsin yapıları ise vişne çürüğü renginde görülür.

MİKROSKOBİK İNCELEME

Sitolojik inceleme yapılırken öncelikle yapılması gereken preparatta yeterli hücre olup olmadığını değerlendirmektir. Bu değerlendirme için x10 objektif ile tüm alanın taranması gerekir. Yeterli hücre bulunmaması durumunda örnek alımının tekrarlanması gerekir.[7] Uygun hazırlanmış örneklerin mikroskobik değerlendirilmesinde temel olarak iki unsur bulunmaktadır. Bunlardan ilki mikroskobun ışıklandırması diğeri ise büyütmesinin ayarlanmasıdır. Mikroskobik incelemede ışığın ayarlanması büyük önem taşımaktadır. Bu konuda deneyim kazanmak için farklı ışıklandırmalar kullanılarak yapılan değerlendirmeler deneyimimizi artıracak ve mikroskobumuzu daha iyi tanımamıza yardımcı olacaktır. Boyalı preparatlar incelenirken mikroskobun kondansatörü en üst noktaya getirilmelidir.

Mikroskobik değerlendirmede örnekler, öncelikle küçük büyütmeli objektifler (x4 ve x10) ile taranır daha sonra da büyük büyütmeli objektifle (x100) detaylar incelenir. x4 objektifler, daha detaylı incelenecek alanların seçiminde ve bir takım ektoparazitlerin tespitinde kullanılsa da sitolojik tanı koyma sürecinin temelini x10 objektif ile inceleme oluşturur. Çünkü x10 büyütme ile hem hücrelerin tek tek özellikleri, hem hücrelerin birbirleriyle olan ilişkileri, hem de bazı enfeksiyon ve enfestasyon etkenlerinin varlığı değerlendirilir. Bu nedenle de sitolojik inceleme süresinin çoğu bu büyütme ile harcanır ve örneklerin çoğuna da bu büyütmede tanı konur. Düşük büyütmede gözlenen veya diğer bir deyişle hastanın klinik özelliklerine göre araştırılması gereken temel anahtar sitolojik bulgular şunlardır: Akantolitik hücre, iribaş hücresi, granülomatöz enflamasyon, enfeksiyon etkenleri ve spesifik hücre artışıdır (Şekil 9 ve Şekil 10).

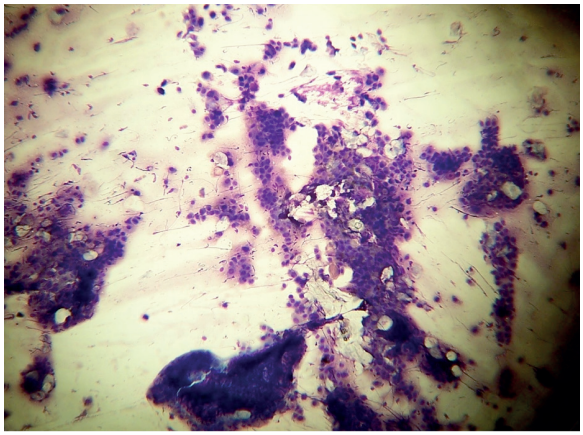

Şekil 9. *Pemfigusa bağlı büllöz lezyonlardan alınan yaymanın sitolojik incelemesinde tespit edilen akantolitik hücreler (MGG x100)*

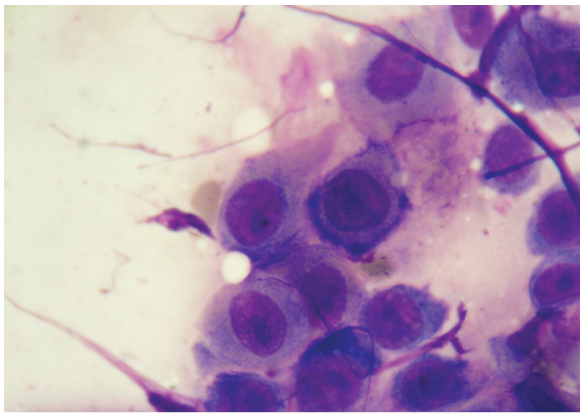

Şekil 10. *Pemfigusa bağlı büllöz lezyonlardan alınan yaymanın sitolojik incelemesinde tespit edilen akantolitik hücreler (MGG x1000)*

Bu bulguların bir kısmı tanı koydurucu bir kısmı ise tanıya götüren algoritmaların başlangıcını oluşturur. Örneğin; enfeksiyon etkenlerinin saptanması tanı koydurucu bulgulardır. Bununla birlikte akantolitik veya iribaş hücre gözlenmesi, spesifik hücre artışının tespit edilmesi veya granülomatöz enflamasyon saptanması bizleri tanı koydurucu algoritmalara götürür. İmmersiyon yağı eklenerek x100 büyütme ile inceleme, özellikle enfeksiyon

ajanlarının ve hücre detaylarının saptanmasında yararlıdır.

Sitolojik tanı koyma süreci, sitolojinin sınırlılıklarının akılda bulundurulmasıyla gerçekleştirildiğinde hem zorlama tanılardan kaçınılmış hem de sitolojinin daha etkin kullanımı sağlanmış olacaktır. Aynı zamanda sitolojik bulguların histopatolojik inceleme raporları ile karşılaştırılması, sitolojik tanı koymada deneyimimizi arttıracaktır. Deneyimimizin belli bir düzeye erişmesi ve devam eden pratik de bizi daha spesifik tanılara götürecektir. Tanıda zorlanıldığında ikinci bir görüşe başvurulması ***(telesitoloji)***, hem doğru tanıya ulaşmada hem de bizim eğitimimiz açısından oldukça faydalı olacaktır.[11] Dermatolojik hastalıkların tanısında telesitolojinin değerini inceleyen ilk çalışma ülkemizde yapılmış, granülomatöz ve tümöral hastalıklar yanında çok sayıda OBH'ye telesitolojik inceleme yardımı ile tanı konulmuştur.[12]

Telesitoloji, sitolojik örneklerin preparatı doğrudan inceleme olanağı olmayan uzaktaki kişiler tarafından değerlendirilmesidir. Günümüzde telesitoloji, ilk tanının konulması, tanıyı doğrulama, konsültasyon, sitolojik eğitim ve yeterlilik değerlendirme gibi birçok farklı amaçla kullanılabilmektedir. Üç farklı telesitoloji yöntemi geliştirilmiştir. Bunlar; mikroskopik görüntülerin fotoğraflanması (statik görüntüleme), eşzamanlı dinamik dijital mikroskopi veya videomikroskopi yöntemidir.[12]

Mikroskopik görüntülerin fotoğraflanması (statik görüntüleme) kolay kullanılabilir ve ucuz yöntem olmasına karşın bazı dezavantajları bulunmaktadır. Bu yöntemde fotoğraflanan alanların tanısal olması gerekmektedir. Fotoğrafları değerlendirecek olan gözlemci hangi bölümün fotoğrafı çekildiyse yalnızca onu yorumlayabileceğinden fotoğrafı çeken kişinin bilgisi ve tecrübesi oldukça önemlidir. Bu dezavantajı ortadan kaldırmak için video görüntüleme yöntemi önerilmektedir.[11,12]

Eşzamanlı dinamik dijital görüntü aktarımı, diğer yöntemlere göre biraz daha pahalı bir yöntemdir. Bu yöntemde mikroskop preparatı görüntülemektedir, bu görüntü eşzamanlı olarak dijital kamera ile internet bağlantısı olan bir bilgisayara aktarılmakta ve internet aracılığı ile uzaktaki gözlemciler ile paylaşılabilmektedir. Bu şekilde tüm slayt incelenebilmekte, statik görüntülemede olduğu gibi görüntünün çekildiği alanın seçiminden kaynaklanan yalancı negatiflik ortadan kalkmaktadır. Diğerlerine göre ilk bakışta daha üstün gibi görünen bu telesitolojik yöntemin zaman, hız ve pahalı olması gibi dezavantajları da vardır. Tüm bu telesitolojik yöntemlerin hangisinin üstün olduğuna dair literatürde karşılaştırmalı bir çalışma bulunmamaktadır.[11]

SİTOLOJİK BULGULAR

Pemfiguslu hastalarda sitolojik bulgular: Pemfigus, sitolojik olarak tek veya küme yapmış şekilde görünen yuvarlak veya oval şekilli akantolitik hücrelerle karakterizedir (Şekil 11-18). Bu hücrelerin sitoplazma yüzeyi düz olabileceği gibi testere dişi şeklinde sitoplazmik uzantılar da içerebilir.[13] Dar, koyu bazofilik boyanan sitoplazma, nükleus çevresinde daha soluk boyanan bir halo ***(kederli kenar)*** oluşturur (Şekil 15).[1] Akantolitik hücrelerin nükleus/sitoplazma oranı nükleus lehine bozulmuştur (Şekil 11-14). Hücre nükleusları yuvarlak ve hiperkromatik olup iki ile beş arasında değişen belirgin nükleolus içerir. Mitoza giden hücreler nedeniyle çok sayıda iki nükleuslu hücre gözlenebilir (Şekil 17).[14]

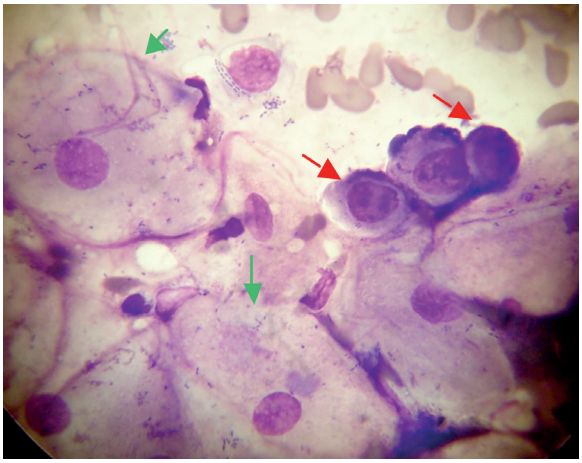

Şekil 11. *Pemfigusa bağlı oral mukozada yer alan erozyondan alınan yaymanın sitolojik incelemesinde tespit edilen akantolitik hücreler (kırmızı oklar) ve normal keratinositler (yeşil oklar) (MGG x1000)*

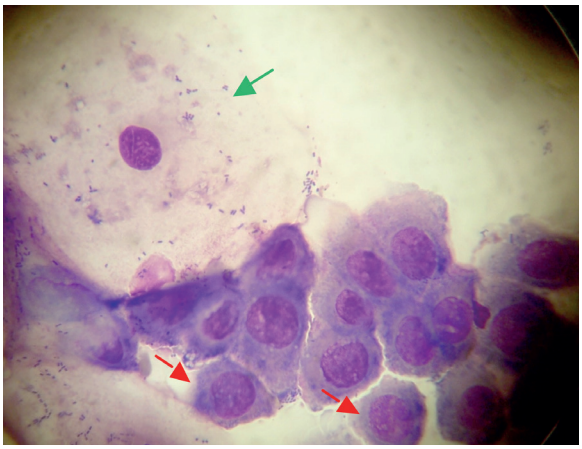

Şekil 12. *Pemfigusa bağlı oral mukozada yer alan erozyondan alınan yaymanın sitolojik incelemesinde tespit edilen akantolitik hücreler (kırmızı oklar) ve normal keratinosit (yeşil ok) (MGG x1000)*

Az sayıda iribaş (tadpole) hücresi pemfigusta gözlenebilmekle birlikte pemfigus herpetiformiste spongiotik dermatitlerin göstergesi olan x100 büyütmede 10'dan fazla sayıda iribaş hücresi gözlenebilir (Şekil 19). Bu hastalarda akantolitik hücre sayısı az olduğundan, doğru sitolojik tanı için, tüm alanların ayrıntılı incelenmesi gerekir.[5]

Pemfigusta özellikle kronik lezyonlardan yayma yapıldığında akantolitik hücreyi fagosite etmiş multinükleer dev hücreler görülebilir (Şekil 20-22). Bu dev hücreler akantolitik tip skuamöz hücreli karsinomada da rapor edilmiştir. Pemfigusta

gözlenen bu dev hücreleri herpetik enfeksiyonda gözlenen dev hücrelerden ayırt etmek için intranükleer inklüzyon cisimlerine bakılmalı veya immünofloresan inceleme yapılmalıdır.[15]

Pemfiguslu hastalarda sitolojik incelemede gözlenen inflamatuvar hücreler çoğunlukla nötrofil ve eozinofillerdir (Şekil 23-26). Bu inflamatuvar hücreler adezyon molekülleri sayesinde keratinositler çevresinde rozet şeklinde (Sertoli'nin rozet formasyonunu) yerleşebilir veya zincir şeklinde (streptosit) birbirlerine tutunabilir.[1,7] Bu bulgular pemfigusa özgü değildir. Rozet formasyonu herpetik enfeksiyonların %25'i ve diğer vezikülobüllöz hastalıkların %10'unda görülürken, streptositler ise pemfigoid grubu hastalıklarda da saptanabilir.[7,16]

Rutin sitolojik inceleme ile yayma testin pemfigus tanısı için sensitivitesi oldukça yüksek (%82-100) iken spesifitesi düşüktür (%43-60). Yapılan yeni çalışmada özellikle Tzanck yayma ve ELİSA testi birlikte kullanıldığında sensitivitenin %82, spesifitenin %98,7 olduğu rapor edilmiştir.[5,17] Spesifiteyi arttırmak için yaymadan immünofloresan inceleme yapılması gerekir. Yayma materyallerinden direkt immünofloresan (DİF) incelemelerde keratinositler çevresinde IgG depolanması olguların %86-100'ünde tespit edilir (Şekil 27 ve Şekil 28).[5,18,19]

Pemfigusun sitolojik ayırıcı tanısı: Pemfigus klinik, sitolojik ve histopatolojik olarak akantolize yol açan diğer hastalıklarla karışabilir. Özellikle oral ve genital mukoza lezyonlarından yapılan sitolojik incelemede pemfigus ile en sık karışan hastalık herpetik enfeksiyonlardır.[5] Pemfigus nedeniyle immünosupresif tedavi alan hastalarda gözlenen oral veya genital bölge lezyonlarında da herpetik enfeksiyonların ekarte edilmesi gerekir. Sitoloji pemfigus hastalarında immünosupresif tedavi esnasında gelişebilecek egzama herpetikum lezyonlarının tanısında da oldukça önemlidir. Herpetik enfeksiyonlar için en karakteristik sitolojik bulgu multinükleer dev hücrelere eşlik eden akantolitik hücrelerdir (Şekil 29 ve Şekil 30).[5,13] Multinükleer dev hücreler birbirlerine yapışık (sinsityal nükleus) üç veya daha fazla nükleustan oluşur. Nükleuslar bazen sayılamayacak kadar çok sayıda olabilir ve hücreyi 60-80 µm'ye kadar büyütebilir.[1] Bu bulguların pozitiflik oranı ilk üç günde oldukça yüksekken süre uzadıkça pozitiflik oranı azalır. Herpetik efeksiyonlara özgü intranükleer inklüzyon cisimciklerini (*Cowdry A* cisimcikleri) May-Grünwald-Giemsa ile tespit etmek güç olmasına rağmen Papanicolaou boyası ile kolayca saptanabilir.[7]

Akantolitik bir hastalık olması nedeniyle Darier hastalığı da klinik, histopatolojik ve sitolojik olarak pemfigus ile karışabilir. Pemfigustan farklı olarak, Darier hastalığında akantolitik hücrelere corps rond ve grain eşlik eder (Şekil 31 ve Şekil 32).[1] Corps rond yuvarlak şekilli, hiyalen asidofilik sitoplazmalı ve çevresinde halosu bulunan piknotik keratinositlerdir. Grain ise corps rondun son ürünüdür. Grainlerin nükleusları oval olup çevresinde homojen diskeratotik materyalle çevrilidir. Eğer lezyon enfekte değilse pemfigusun aksine çok fazla inflamatuvar hücre gözlenmez.[7,9]

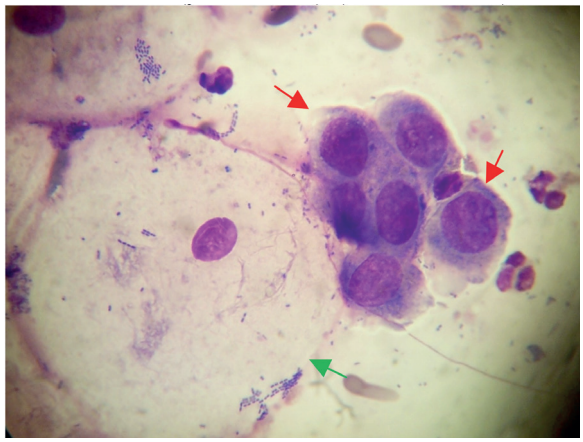

Şekil 13. *Pemfigusa bağlı oral mukozada yer alan erozyondan alınan yaymanın sitolojik incelemesinde tespit edilen akantolitik hücreler (kırmızı oklar) ve normal keratinosit (yeşil ok) (MGG x1000)*

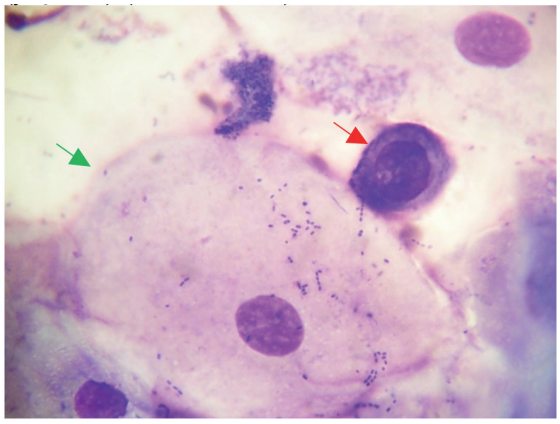

Şekil 14. *Pemfigusa bağlı oral mukozada yer alan erozyondan alınan yaymanın sitolojik incelemesinde tespit edilen akantolitik hücre (kırmızı ok) ve normal keratinosit (yeşil ok) (MGG x1000)*

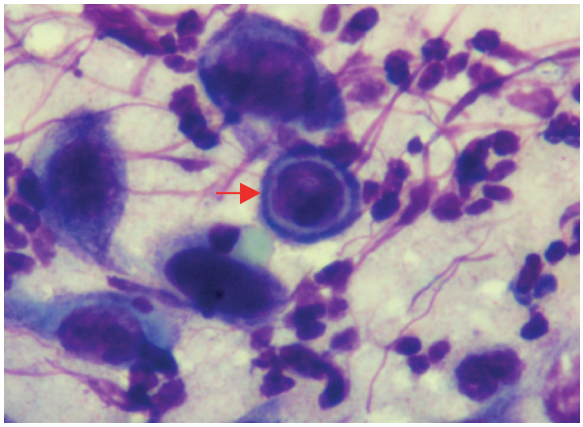

Şekil 15. *Pemfigusa bağlı büllöz lezyonlardan alınan yaymanın sitolojik incelemesinde perinükleer halosu bulunan akantolitik hücre (ok) (MGG x1000)*

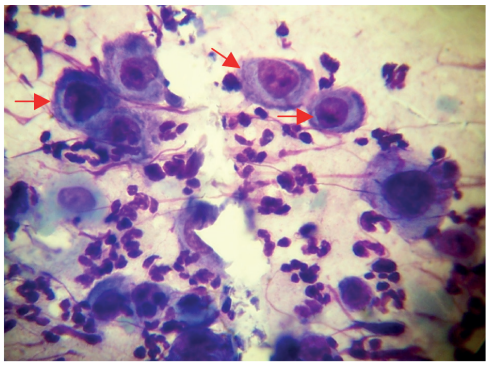

Şekil 16. *Pemfigusa bağlı büllöz lezyonlardan alınan yaymanın sitolojik incelemesinde tespit edilen akantolitik hücreler (oklar) (MGG x1000)*

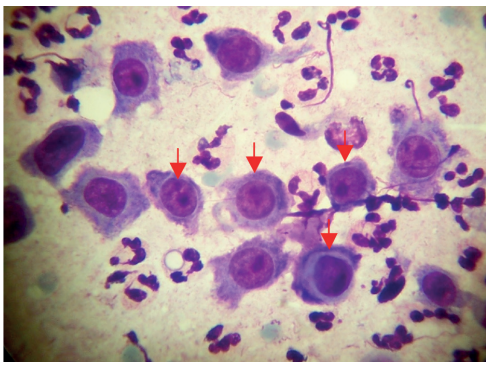

Şekil 17. *Pemfigusa bağlı büllöz lezyonlardan alınan yaymanın sitolojik incelemesinde tespit edilen akantolitik hücreler (oklar) (MGG x1000)*

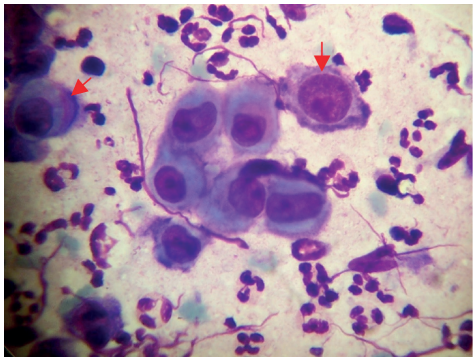

Şekil 18. *Pemfigusa bağlı büllöz lezyonlardan alınan yaymanın sitolojik incelemesinde tespit edilen akantolitik hücreler (oklar) (MGG x1000)*

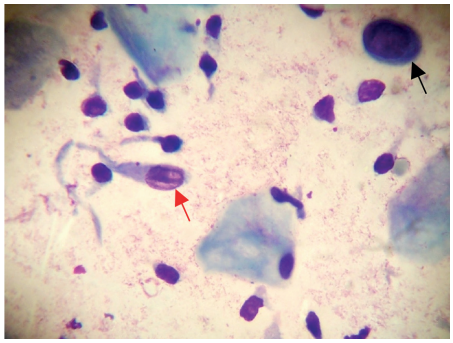

Şekil 19. *Pemfigusa herpetiformise bağlı büllöz lezyonlardan alınan yaymanın sitolojik incelemesinde tespit edilen akantolitik hücre (siyah ok) ve iribaş hücresi (kırmızı ok) (MGG x1000)*

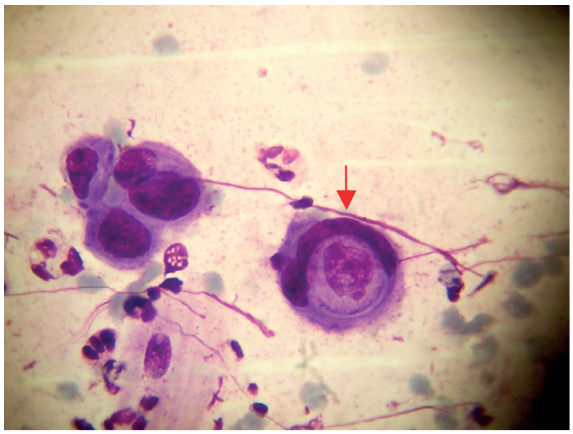

Şekil 20. *Pemfigusa vulgarise bağlı kronik erode lezyonlardan alınan yaymanın sitolojik incelemesinde tespit edilen akantolitik hücreyi fagosite eden multinükleer dev hücre (ok) (MGG x1000)*

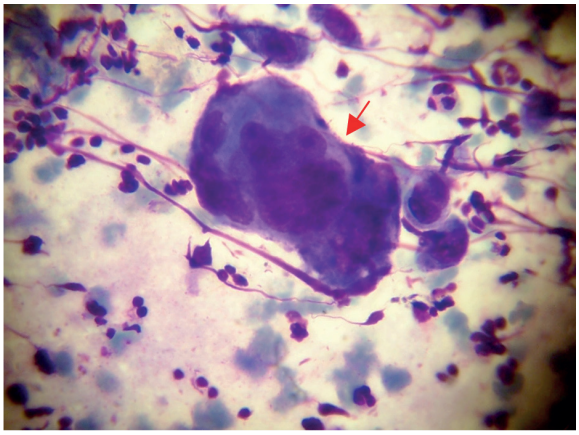

Şekil 21. *Pemfigusa vulgarise bağlı kronik erode lezyonlardan alınan yaymanın sitolojik incelemesinde tespit edilen akantolitik hücreyi fagosite eden multinükleer dev hücre (ok) (MGG x1000)*

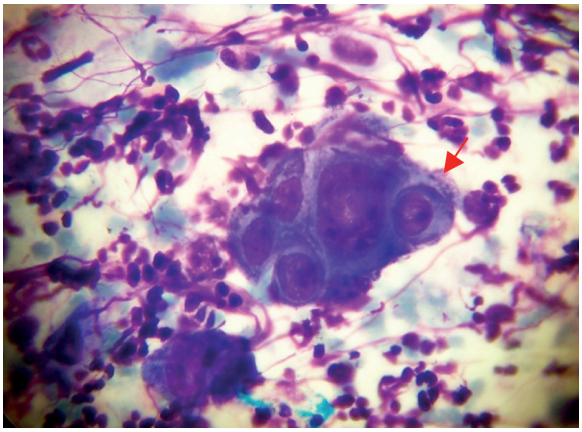

Şekil 22. *Pemfigusa vulgarise bağlı kronik erode lezyonlardan alınan yaymanın sitolojik incelemesinde tespit edilen akantolitik hücreyi fagosite eden multinükleer dev hücre (ok) (MGG x1000)*

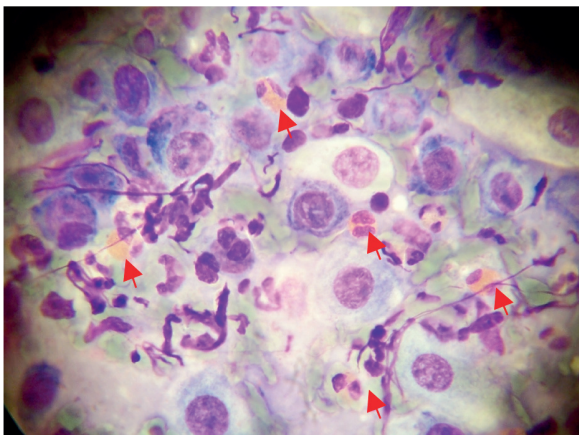

Şekil 23. *Pemfigusa bağlı büllöz lezyondan alınan yaymanın sitolojik incelemesinde tespit edilen akantolitik hücreler ve eozinofiller (oklar) (MGG x1000)*

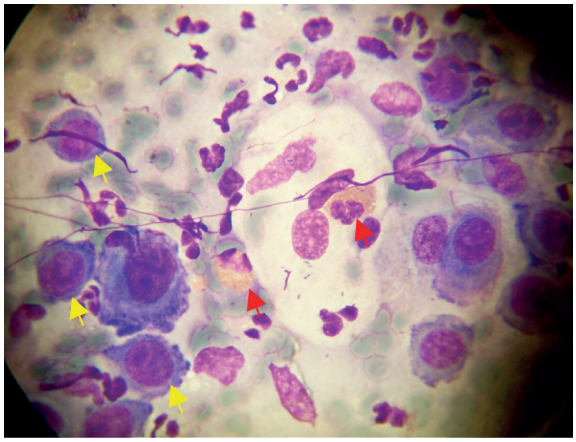

Şekil 24. *Pemfigusa bağlı büllöz lezyondan alınan yaymanın sitolojik incelemesinde tespit edilen akantolitik hücreler (sarı oklar) ve eozinofiller (kırmızı oklar) (MGG x1000)*

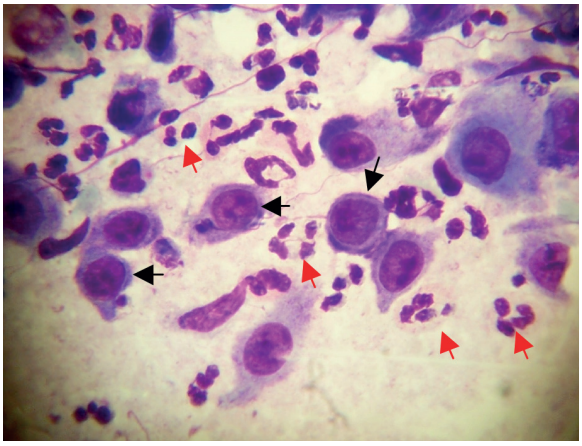

Şekil 25. *Pemfigusa bağlı büllöz lezyondan alınan yaymanın sitolojik incelemesinde tespit edilen akantolitik hücreler (siyah oklar) ve nötrofiller (kırmızı oklar) (MGG x1000)*

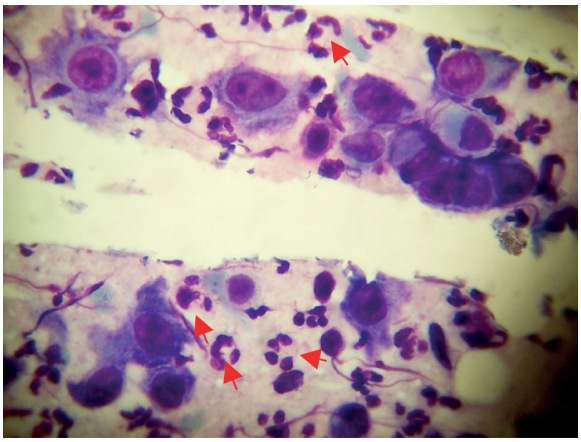

Şekil 26. *Pemfigusa bağlı büllöz lezyondan alınan yaymanın sitolojik incelemesinde tespit edilen akantolitik hücreler ve nötrofiller (oklar) (MGG x1000)*

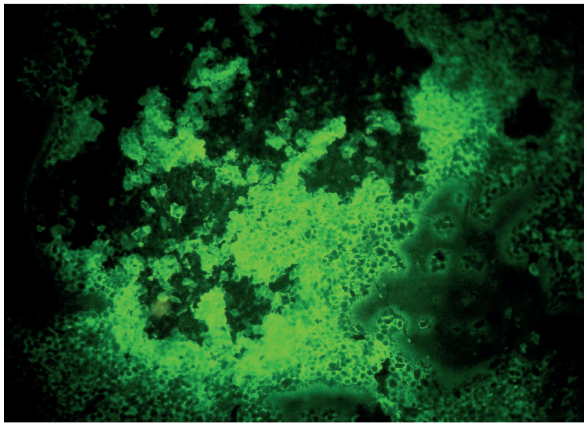

Şekil 27. *Pemfigusa bağlı büllöz lezyondan alınan yaymadan yapılan DİF incelemede akantolitik hücrelerin çevresinde IgG depolanması (DİF x100)*

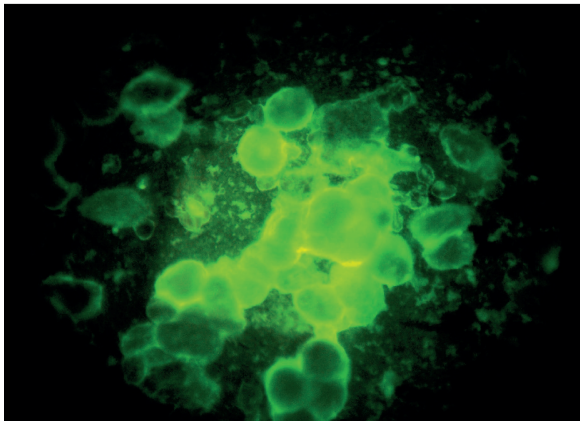

Şekil 28. *Pemfigusa bağlı büllöz lezyondan alınan yaymadan yapılan direkt immünofloresan incelemede akantolitik hücrelerin çevresinde IgG depolanması (DİF x1000)*

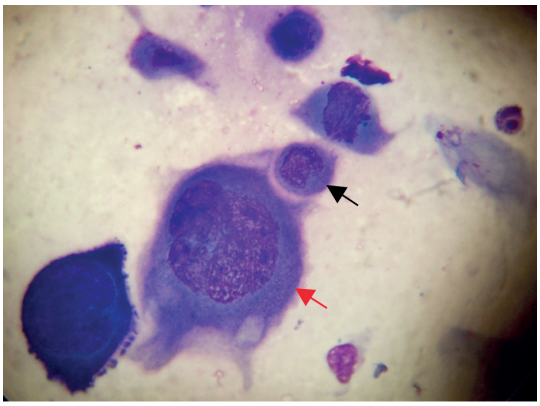

Şekil 29. *Herpetik enfeksiyona bağlı veziküler lezyondan alınan yaymanın sitolojik incelemesinde tespit edilen akantolitik hücre (siyah ok) ve multinükleer dev hücre (kırmızı ok) (MGG x1000)*

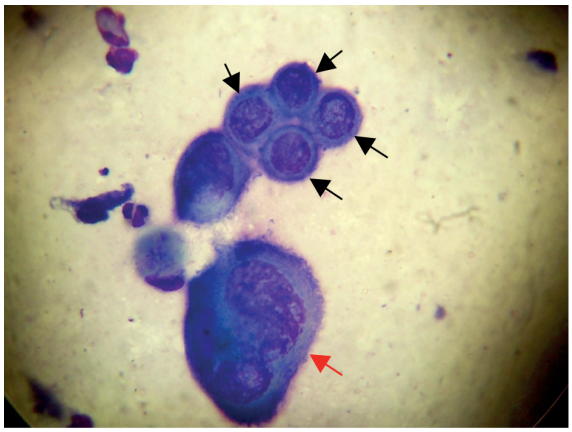

Şekil 30. *Herpetik enfeksiyona bağlı veziküler lezyondan alınan yaymanın sitolojik incelemesinde tespit edilen akantolitik hücre (siyah oklar) ve multinükleer dev hücre (kırmızı ok) (MGG x1000)*

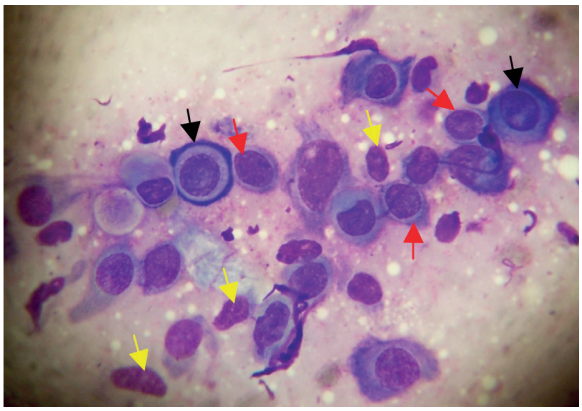

Şekil 31. *Darier hastalığına bağlı erode lezyonlardan alınan yaymanın sitolojik incelemesinde tespit edilen akantolitik hücre (siyah oklar), corpus rond (kırmızı oklar) ve grainler (sarı oklar) (MGG x1000)*

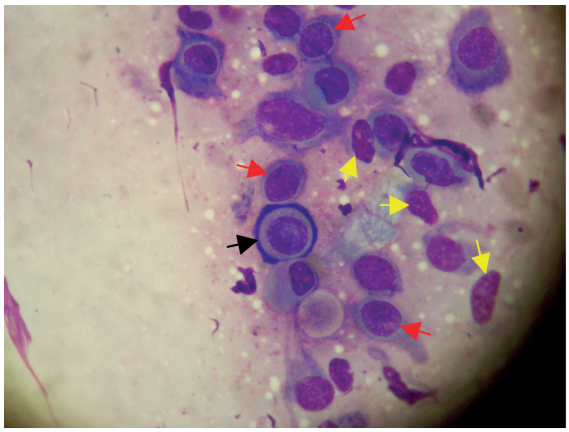

Şekil 32. *Darier hastalığına bağlı erode lezyonlardan alınan yaymanın sitolojik incelemesinde tespit edilen akantolitik hücre (siyah oklar), corpus rond (kırmızı oklar) ve grainler (sarı oklar) (MGG x1000)*

Çocuklarda büllöz impetigo ve stafilokoksik haşlanmış deri sendromu klinik ve sitolojik olarak pemfigus ile karışabilir. Büllöz impetigoda akantolitik hücrelerin bazıları diskeratotiktir (Şekil 33-36). Sitolojik incelemede diskeratotik akantolitik hücreler ile birlikte yoğun nötrofil ve kokların gözlenmesi büllöz impetigo için tanısaldır. Stafilokoksik haşlanmış deri sendromunda ise kok ve nötrofiller olmaksızın sadece diskeratotik akantolitik hücreler gözlenir.[5]

Hailey-Hailey hastalığında da, pemfigusta olduğu gibi, sadece akantolitik hücreler gözlenir. İki hastalık arasında sitolojik ayrım DİF inceleme ile yapılabilir. Yaymalardan yapılan DİF incelemede akantolitik hücre çevresinde IgG depolanması saptanması pemfigus lehine iken bu bulgunun negatif olması Hailey-Hailey hastalığını düşündürür.[5,7,18,19]

Pemfigus herpetiformisli olgularda akantolitik hücreler az sayıda olduğundan gözden kaçabilir ve çok sayıda tadpole hücre yanlışlıkla spongiotik dermatit olarak değerlendirilebilir (Şekil 37 ve Şekil 38). Bu hastalarda yaymanın tüm alanlarının ayrıntılı incelenmesi ve yaymadan DİF inceleme yapılması spongiotik dermatitlerden ayrımda önemlidir.[5]

Pemfiguslu olgularda gözlenen nükleolus belirginleşmesi, mitozda artış ve akantolitik hücre fagosite etmiş dev hücreler skuamöz hücreli karsinomaya benzerlik gösterir. Akantolitik tip skuamöz hücreli karsinomayı pemfigustan ayırt etmemize sağlayacak sitolojik bulgular skuamöz hücreli karsinomada nükleusta kontür düzensizliği, poikilositoz ve poikilokaryozisin bulunması ve buna karşın DİF incelemede IgG depolanmasının negatif olmasıdır (Şekil 39-42).[4,7]

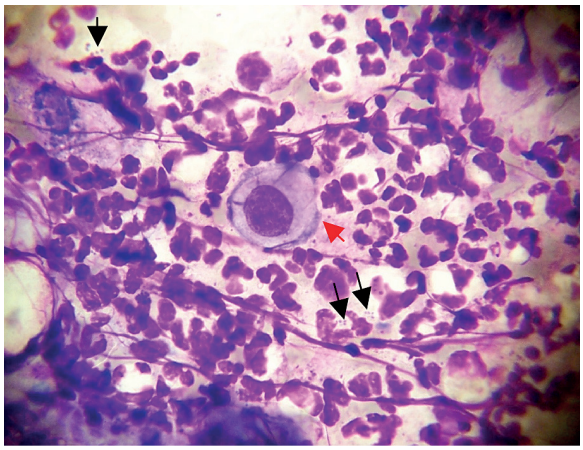

Şekil 33. *Büllöz impetigo lezyonundan alınan yaymanın sitolojik incelemesinde tespit edilen akantolitik hücre (kırmızı ok), nötrofiller ve koklar (siyah oklar) (MGG x1000)*

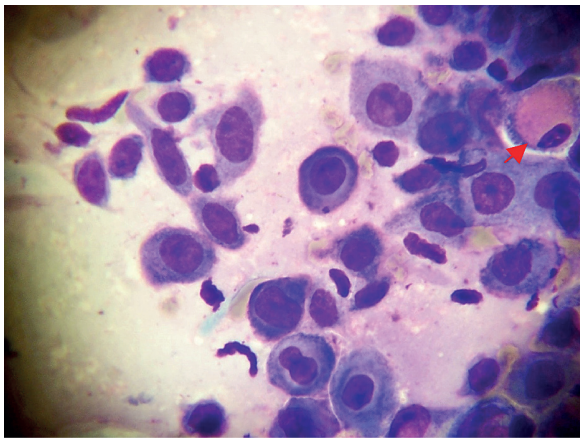

Şekil 34. *Büllöz impetigo lezyonundan alınan yaymanın sitolojik incelemesinde tespit edilen diskeratotik akantolitik hücre (ok) (MGG x1000)*

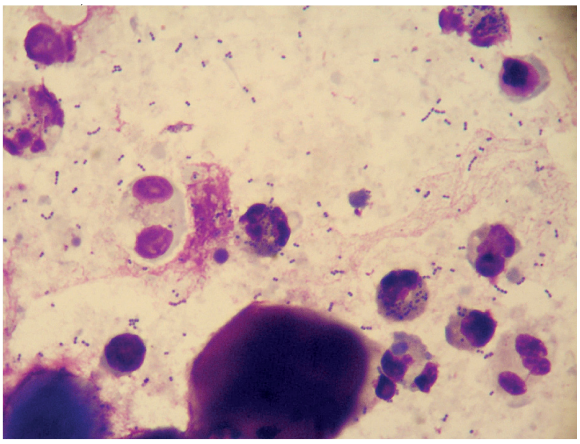

Şekil 35. *Büllöz impetigo lezyonundan alınan yaymanın sitolojik incelemesinde tespit edilen nötrofiller ve koklar (MGG x1000)*

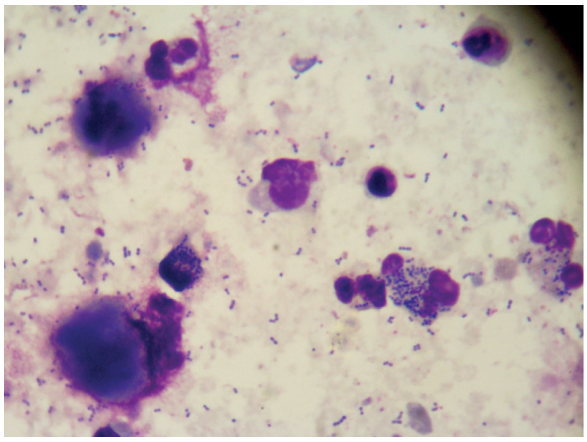

Şekil 36. *Büllöz impetigo lezyonundan alınan yaymanın sitolojik incelemesinde tespit edilen nötrofiller ve koklar (MGG x1000)*

Diğer otoimmün büllöz hastalıklar: Büllöz pemfigoid ve diğer subepidermal otoimmün büllöz hastalıkların sitolojik bulgusu tanısal değildir. Sitolojik incelemede normal poligonal keratinositler ve az sayıda iribaş hücresi gözlenir. Zeminde eozinofil, nötrofil ve lenfositlerden oluşan inflamatuar hücreler saptanır. Bu hastalıklarda pemfigustan farklı olarak akantolitik hücre gözlenmez.[5,17]

Pemfigoid grubu hastalıklarda da deri bariyerinin bozulması ve hastaların immünosupresif tedaviler alması nedeniyle yaygın ve atipik enfeksiyonlar görülebilir. Sitoloji bu tür olgularda sekonder enfeksiyonların gösterilmesi açısından da oldukça önemlidir. Yaymalarda tespit edilen psödohifalar kandidiyazisin, hifalar dermatofitik enfeksiyonun, kok ve/veya basiller ise sekonder bakteriyel enfeksiyonun göstergesidir.[20] Pemfigus ve atopik dermatit gibi deri bariyerini bozan hastalıklar yanında pemfigoid grubu hastalıklarda da herpes simpleks enfeksiyonlarının yayılmasına bağlı Kaposi'nin variselliform erüpsiyonu gelişebilir. Sitolojik incelemede sinsityal nükleuslu multinükleer dev keratinositler ve akantolitik hücrelerin görülmesi herpetik enfeksiyonun göstergesidir.[21]

Günümüzde OBH tanısında yeni yöntemler geliştirilmesine rağmen sitoloji halen pemfigusun diğer OBH'den ayırt edilmesinde ve sekonder enfeksiyonların tespitinde kullanılan hızlı, ucuz ve kolay uygulanabilir bir ön tanı yöntemidir. Bununla birlikte sitolojik olarak konmuş pemfigus tanısının histopatolojik bulgularla desteklenmesi ve en az bir otoantikor testi (immünofloresan incelemeler, ELİSA, immünopresipitasyon veya immünoblotting) ile doğrulanması gerekir.[7]

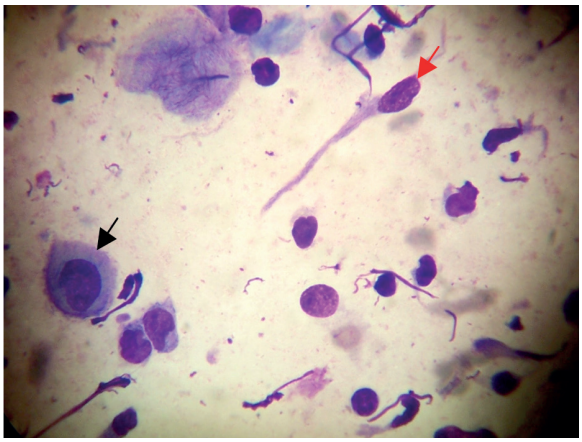

Şekil 37. *Pemfigus herpetiformis lezyonundan alınan yaymanın sitolojik incelemesinde tespit edilen akantolitik hücre (siyah ok) ve iribaş hücresi (kırmızı ok) (MGG x1000)*

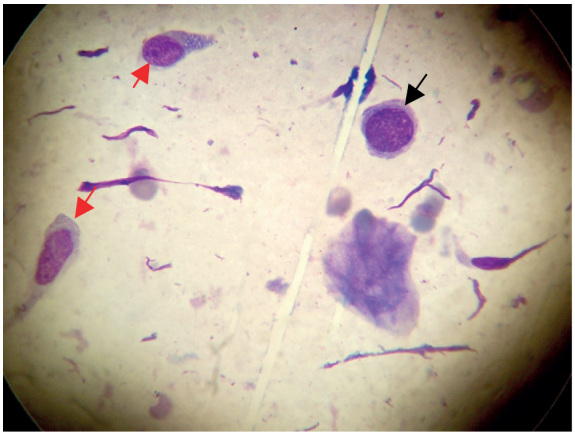

Şekil 38. *Pemfigus herpetiformis lezyonundan alınan yaymanın sitolojik incelemesinde tespit edilen akantolitik hücre (siyah ok) ve iribaş hücresi (kırmızı oklar) (MGG x1000)*

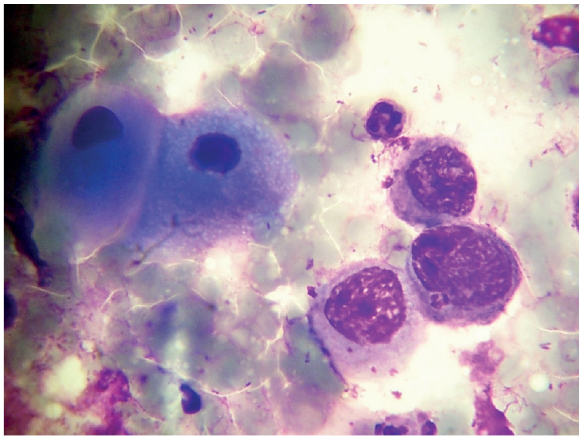

Şekil 39. *Akantolitik tip skuamöz hücreli karsinomaya bağlı nodüloülseratif lezyondan alınan yaymanın sitolojik incelemesinde tespit edilen akantolitik hücreler (MGG x1000)*

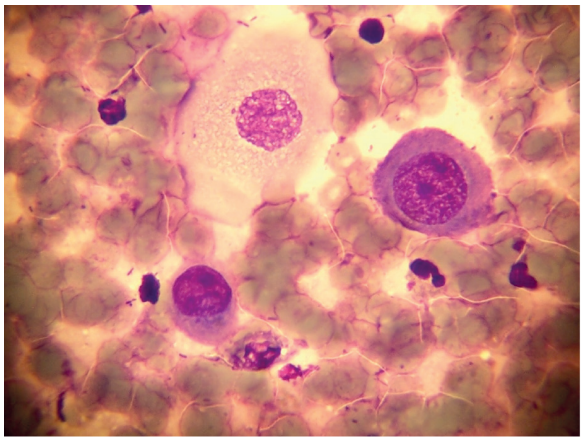

Şekil 40. *Akantolitik tip skuamöz hücreli karsinomaya bağlı nodüloülseratif lezyondan alınan yaymanın sitolojik incelemesinde tespit edilen akantolitik hücre (MGG x1000)*

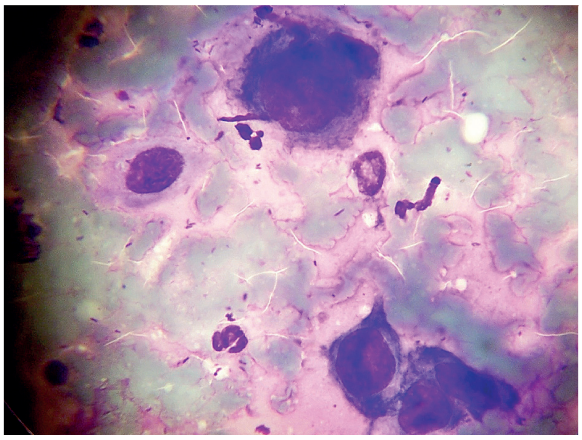

Şekil 41. *Akantolitik tip skuamöz hücreli karsinomaya bağlı nodüloülseratif lezyondan alınan yaymanın sitolojik incelemesinde tespit edilen akantolitik hücre (MGG x1000)*

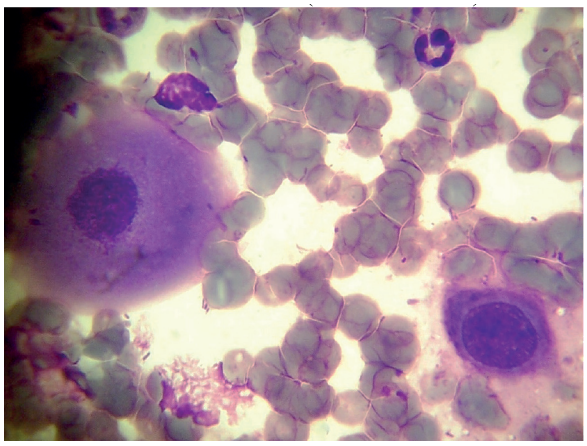

Şekil 42. *Akantolitik tip skuamöz hücreli karsinomaya bağlı nodüloülseratif lezyondan alınan yaymanın sitolojik incelemesinde tespit edilen akantolitik hücre (MGG x1000)*

KAYNAKLAR

1. Ruocco V, Ruocco E. Tzanck smear, an old test for the new millennium: when and how. Int J Dermatol 1999;38:830-4.

2. Spriggs AI. History of cytodiagnosis. J Clin Pathol 1977;30:1091-102.
3. Hunter JAA, Holubar K. The man behind the eponym. Am J Dermatopathol 1985;7:121-3.
4. Canti G. Rapid cytologic diagnosis of skin lesions. Advance in clinical cytology. In: Koss LG, Coleman DV, Editors. New York: Masson Publishing; 1984. p.243-66.
5. Durdu M, Baba M, Seçkin D. The value of Tzanck smear test in diagnosis of erosive, vesicular, bullous, and pustular skin lesions. J Am Acad Dermatol 2008;59:958-64.
6. Durdu M, Baba M, Seçkin D. More experiences with the Tzanck smear test: cytologic findings in cutaneous granulomatous disorders. J Am Acad Dermatol 2009;61:441-50.
7. Ruocco V. Cytodiagnosis in dermatology. Naples, Cooperativa Libraria Universitaria 1980;20-110.
8. Haber H. Cytodiagnosis in dermatology. Br J Dermatol 1954;66:79-94.
9. Gupta LK, Singhi MK. Tzanck smear: a useful diagnostic tool. Indian J Dermatol Venereol Leprol 2005;71:295-9.
10. Ruocco V, Coscia-Porrazzi L, Pisani M. Reliability of cytodiagnosis in oral pemphigus vulgaris. A study of 30 cases. J Dermatol 1984;11:535-40.
11. Kumar N, Busarla SV, Sayed S, et al. Telecytology in East Africa: a feasibility study of forty cases using a static imaging system. J Telemed Telecare 2012;18:7-12.
12. Durdu M, Harman M. Diagnostic value of telecytology in tertiary teledermatological consultation: a retrospective analysis of 75 cases. Int J Dermatol 2016;55:392-8.
13. Blank H, Burgoon CF. Abnormal cytology of epithelial cells in pemphigus vulgaris: a diagnostic aid. J Invest Dermatol 1952;18:213-23.
14. Kobayashi TK, Kaneko C, Sugishima S, et al. Scrape cytology of oral pemphigus. Report of a case with immunocytochemistry and light, scanning electron and transmission electron microscopy. Acta Cytol 1999;43:289-94.
15. Medak H, Burlakow P, McGrew EA, et al. The cytology of vesicular conditions affecting the oral mucosa: pemphigus vulgaris. Acta Cytol 1970;14:11-21.
16. Nieboer C, Beljaards R, van der Veen JP. Rosette-formation in herpes simplex and herpes zoster lesions as demonstrated in Tzanck smears. Arch Dermatol Res 1987;279:283-4.
17. Fang S, Li C, Hua H. Comparative study of indirect immunofluorescence, enzyme-linked immunosorbent assay, and the Tzanck smear test for the diagnosis of pemphigus. J Oral Pathol Med 2016;45:786-90.
18. Aithal V, Kini U, Jayaseelan E. Role of direct immunofluorescence on Tzanck smears in pemphigus vulgaris. Diagn Cytopathol 2007;35:403-7.
19. Kabir AK, Kamal M, Choudhury AM. Clinicopathological correlation of blistering diseases of skin. Bangladesh Med Res Counc Bull 2008;34:48-53.
20. Zisova LG, Dobrev HP, Tchernev G, et al. Tinea atypica: report of nine cases. Wien Med Wochenschr 2013;163:549-55.
21. Seta V, Fichel F, Méritet JF, et al. Dermatoses and herpes superinfection: A retrospective study of 34 cases. Ann Dermatol Venereol 2017;144:176-81.

3-b

OTOİMMÜN BÜLLÖZ HASTALIKLARDA HİSTOPATOLOJİK BULGULAR

Gül ERKİN ÖZAYGEN

ÖZET

Klinik olarak otoimmün büllöz hastalık düşünülen tüm hastalardan mutlaka deri biyopsisi alınır. Bu bölümde alınan deri biyopsilerinin rutin hematoksilen ve eozin boyası ile boyanmış kesitlerinde tespit edilebilecek bulgular verilerek klinik bulgular ile korelasyonu, tanısal ipuçları ve ayırıcı tanıları tartışılmıştır. Ancak otoimmün büllöz hastalıkların tanısında ve alt tiplerinin ayrımında sadece histopatolojik kesitlerin incelenmesinin yetersiz olacağı akılda tutulmalıdır.

GİRİŞ

Deride büller veya sulantılı lezyonlar ile ortaya çıkan ve kronik seyir gösteren hastalıklarda otoimmün büllöz hastalık (OBH) düşünülmesi ve mutlaka biyopsi alınması gerekir. Hematoksilen ve eozin (H&E) ile boyanan rutin biyopsi preparatları bize bülün ayrılma yeri dışında bazı ek bulgular sunar. Ancak OBH'nin kesin tanısını koymak için tek başına H&E boyası yeterli değildir. Hem hastalığın immünolojik özelliklerini göstermek ve otoimmün olduğunu kanıtlamak, hem de ayırıcı tanısını yapabilmek amacıyla alınan biyopsi materyalinde direkt immünofloresan (DİF) incelemenin de uygulanması ve bazı serolojik testlerin yapılması gerekir *(Bkz. Otoimmün Büllöz Hastalıklarda İmmünofloresan Bulgular, Bkz. Otoimmün Büllöz Hastalıklarda Serolojik Bulgular).* Bu bölümde sadece OBH'de H&E kesitlerde gözlenen histopatolojik bulgulardan söz edilecek ve bunlara göre ayırıcı tanılar tartışılacaktır.

Tanı için aldığımız biyopside ilk değerlendireceğimiz bulgu bülün oluştuğu, deride ya da mukozadaki ayrılma bölgesidir. Bu nedenle alınan biyopsi ayrılma yerinin en iyi değerlendirilebileceği şekilde hem bül hem de sağlam deri ya da mukozayı içerecek şekilde taze bir lezyondan alınmalıdır. Biyopsi materyalinin üçte ikisi bülü kalan üçte biri de sağlam bölgeyi içermelidir. Bu amaçla punch veya insizyonel biyopsiler yapılabilir. Yetersiz örnek alımını önlemek için deride en az 4 mm'lik, mukozal bölgelerde 3 mm'lik punch biyopsi yapılmalıdır.

OBH ön tanısı ile alınan biyopside ilk dikkat edilmesi gereken bulgu ayrışmanın lokalizasyonudur. Bu lokalizasyona göre OBH, intraepidermal (1) ve subepidermal (2) olmak üzere iki ana gruba ayrılır.

1. İNTRAEPİDERMAL AYRIŞMAYA NEDEN OLAN OTOİMMÜN BÜLLÖZ HASTALIKLAR

Pemfigus grubu OBH intraepidermal ayrışmaya neden olur. İntraepidermal ayrışmalar suprabazal veya subkorneal bölgede gelişebilir. Pemfigus vulgaris ve pemfigus vejatans subrabazal ayrışmaya neden olurken pemfigus eritematozus ve pemfigus foliaseusta subkorneal ayrışma gözlenir.

Pemfigus vulgaris (PV): Pemfigus grubu OBH içerisinde en sık görülen tip PV'dir. Histopatolojik incelemede PV'yi düşündüren en önemli bulgu akantoliz içeren suprabazal bölgede ayrışmadır. PV hastalarında akantoliz gelişirken, suprabazal bölgede yer alan bazal tabaka hücreleri de birbirlerinden ayrılır. Ancak bazı bazal tabaka hücreleri bazal tabakaya tutulu şekilde kalmaya devam eder. Bu görüntü ***"mezar taşı görünüm"*** olarak adlandırılır (Şekil 1). Akantoliz sonucu gelişen akantolitik hücrelerin bazıları bül kavitesi içinde serbest şekilde görülür. Epidermal keratinositlere göre daha yuvarlak görünen akantolitik hücrelerin hem sitoplazması hem de nükleusları daha belirgindir (Şekil 2). Akantolizin kıl folliküllerinde de gözlenmesi PV tanısını desteklediğinden, PV düşünülen hastalarda mikroskobik inceleme yapılırken kıl follikülleri de dikkatli bir şekilde kontrol edilmelidir.

İntraepidermal bül içerisinde akantolitik hücre dışında özellikle eozinofillerden oluşan inflamatuvar hücreler de görülür. Dermiste ise eozinofiller içeren orta derecede

mononükleer hücre infiltrasyonu saptanır. Erken lezyonlarda akantoliz olmaksızın eozinofilik spongioz görülebilir. Epidermis içinde interselüler aralıkta ödem ile birlikte intraepidermal eozinofiller ile karakterize eozinofilik spongioz terimi, ilk kez 1968 yılında, PV ve pemfigus foliaseusun histopatolojik değişikliğini tanımlamak için kullanılmıştır.[1] Ancak eozinofllik spongioz sadece bu iki hastalığa özgü olmayıp, bu histopatolojik patern alerjik kontakt dermatit, ilaç erüpsiyonları, böcek ısırıkları ve inkontinensi pigmentinin yanı sıra büllöz pemfigoid ve herpes gestasyones gibi diğer OBH'de de gözlenebilir.[2]

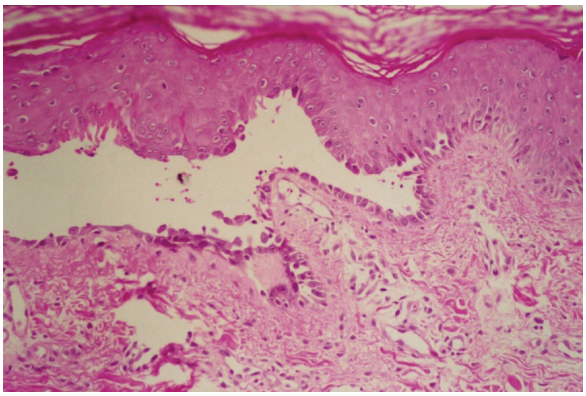

Şekil 1. *PV lezyonlarından alınan biyopsinin histopatolojik incelemesinde suprabazal ayrılma ve **"mezar taşı görünümü"** (H&E x200)*

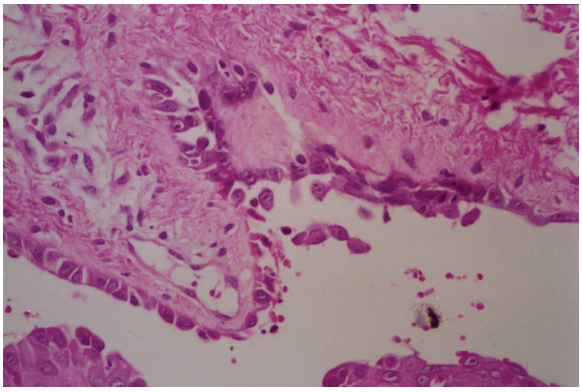

Şekil 2. *PV lezyonlarından alınan biyopsinin histopatolojik incelemesinde bül kavitesi içinde akantolitik hücreler (H&E x400)*

Pemfigus vejetans (PVej): Suprabazal ayrışma ile seyreden diğer bir OBH'dir. PV'nin aksine nadir görülen bu hastalığın tek başına klinik bulgular ile tanısı oldukça zordur. Klinik olarak şüphelenilen olgularda biyopsi alındığında tipik histopatolojik bulguların saptanması ile hastalık tedavi edilebilir.

PVej'in histopatolojk incelemesinde, PV'de olduğu gibi, suprabazal akantoliz ve intraepidermal bül oluşumu izlenir. Suprabazal akantoliz, her zaman PV'deki kadar belirgin ve lezyonun her tarafında yaygın olmayabilir. PVej'i PV'den ayıran en önemli bulgu ise klinikte gördüğümüz vejetatif lezyonları destekleyen verrüköz epidermal hiperplazidir. Dermisde çok sayıda eozinofil içeren yoğun inflamatuvar infiltrat gözlenir. PVej için karakteristik olan bulgu ise intraepidermal mikroabselerdir. PVej lezyonlarında genellikle intraepidermal püstüller ve infiltrat içinde de bol eozinofiller görülür. PVej intertriginöz bölgelerde yerleştiğinde klinik olarak büller belirgin olmadığı için ayırıcı tanıda ilk olarak aklımıza gelmeyebilir. Bu bölgelerde yerleşmiş tedavilere dirençli lezyonlarda klinik olarak bakteriyel enfeksiyon veya kontakt dermatit düşünülse bile, histopatolojik inceleme yaparken, mutlaka akantoliz varlığı da araştırılmalıdır.

Pemfigus foliaseus (PF): PF hastalarında yüzeysel büller kolayca patladığı için her etkilenen bölgede patlamamış bül veya vezikül görülmez. Bu durum OBH'nin akla gelmesini zorlaştırır. Oluşan bülün yerleşimi granüler tabakada yani subkorneal bölgededir. Bu alanda akantoliz izlenmesi tanı koydurucu bulgudur. Histopatolojik olarak akantoliz tüm preparatlara yaygın olarak yansımayabilir. Tanıyı destekleyen bulgulardan biri de epidermiste ve üst dermiste eozinofillerden yoğun infiltrasyonun bulunmasıdır. IgA pemfigusu benzeri nötrofilik spongioz PF'de nadiren gözlenir. Darier hastalığında gözlenen grainlere benzeyen diskeratotik hücreler nadiren bulunabilir.

Pemfigus eritematozus: Lupus eritematozus benzeri klinik bulgular ile giden pemfigusun bu formunun histopatolojik bulguları PF benzeri subkorneal ayrışma gösterir. Klinik benzerliği yanı sıra histopatolojik olarak da lupus eritematozus ile ayırt edilmesi güç olan interfaz dermatitine neden olabilir.

IgA pemfigusu: Klinik ve histopatolojik olarak pemfigus grubu hastalıklar içinde yer alan IgA pemfigusunun tanısı için DİF incelemesi gerekir. Hastalığın klinik olarak farklılık göstermeyen histopatolojik olarak farklı iki tipi tanımlanmıştır; subkorneal püstüler dermatoz (SPD) benzeri IgA pempfigusu ve intraepidermal nötrofilik (İEN) tip IgA pemfigusu.

IgA pemfigusunda karakteristik histolojik bulgu intraepidermal nötrofilik püstül veya vezikülün izlenmesidir. Akantoliz her zaman izlenmeyebilir. Püstülün yerleşimi SPD tipinde subkorneal yerleşimli, İEN tipte ise genellikle suprabazaldir. Ancak Hashimoto bu iki sık karşılaşılan gruba ek olarak vejetatif lezyonlar ile seyreden PVej benzeri histoloji ile giden IgA PF ve IgA PV tipleri tanımlamış ve bu hastalığı interselüler IgA dermatozu olarak adlandırmıştır.[3]

Paraneoplastik pemfigus (PNP): Farklı otoantikorlara bağlı gelişebilmesi nedeniyle PNP'nin hem klinik hem de histopatolojik bulguları klasik PV'den farklılıklar gösterir. PNP intraepidermal akantoliz yanında ilaç erüpsiyonu, eriteme multiforma veya Stevens Johnson sendromunu (SJS) düşündürecek ara yüz dermatitine neden olur. Ara yüz dermatiti nedeniyle hastaların kliniğinde de SJS'ye benzeyen dudakta hemorajik krutlar gözlenir. Akantolitik dermatoza eşlik eden çok sayıda diskeratotik hücrenin varlığı önemli bir histopatolojik ipucudur. Akantolizin en çok görülebileceği alan oral mukozadır. Karakteristik

histopatolojik bulguların saptanması için veziküler lezyonlardan örnek alınması önerilir. Hem deri hem de mukoza lezyonlarında izlenebilecek bulgular; suprabazal akantoliz, ara yüz dermatiti, diskeratotik keratinositler ve lenfositik ekzositozdur. Hastalarda suprabazal akantoliz görülürken, gelişen bu ayrışma histopatolojik olarak PV'den ayırt edilemez. Dermal bölgede gelişen hücre infiltratı çoğunlukla lenfositiktir ve likenoid patern de gösterebilir.[4,5]

PNP'nin 1990 yılındaki orijinal tanımında histopatolojik kriter olarak akantoliz, keratinosit nekrozu ve ara yüz dermatiti varlığı belirtilmiştir.[6] 2004 yılında Anhalt'ın[7] önerdiği yeni kriterlerde ise akantoliz veya likenoid/ara yüz dermatiti bulgularının sadece birinin varlığı histopatolojik kriter olarak yeterlidir (Şekil 3 ve Şekil 4).

PNP oral ve kutanöz değişik karakterdeki lezyonlarla seyretmesine ve solid kanserlerle de görülmesine rağmen daha çok lenfoproliferatif maliniteler ile birlikte bildirilmektedir *(Bkz. Paraneoplastik Pemfigus).* Ancak malignite ile birlikte ortaya çıkan tüm büllöz hastalıkları PNP olarak değerlendirmemek gerekir. Kanser hastalarında diğer OBH'nin de görülebileceği akılda tutulmalıdır. Büllöz pemfigoid, müköz membran pemfigoidi, lineer IgA dermatozu gibi OBH'nin malign hastalığı olan kimselerde hastalık ile ilişkili olarak ortaya çıkabileceği düşünülmelidir. Bu hastalıklarda kanser ile ilişkili olan ve olmayan durumlarında ayırt edici klinik ve histopatolojik bulgu şimdiye kadar bildirilmemiştir.

Pemfigus herpetiformis: Pemfigusun bu formunda lezyonlar zamanla farklı histopatolojik bulgular gösterebildiğinden tanı için genellikle çok sayıda biyopsi almak gerekir. Hastalık için tipik histopatolojik bulgular eozinofilik spongioz ve intraepidermal bül oluşumudur. Yapılan bir çalışmada epidermiste hücre infiltrasyonunun %20'sinin eozinofilik, %20'sinin nötrofilik ve %60'ının ise miks nötrofil ve eozinofil infiltrasyonu gösterdiği bildirilmiştir. Büller subkorneal veya suprabazal yerleşim gösterebilir. Akantoliz görülmeyebilir veya görebilmek için birden fazla biyopsi gerekebilir.

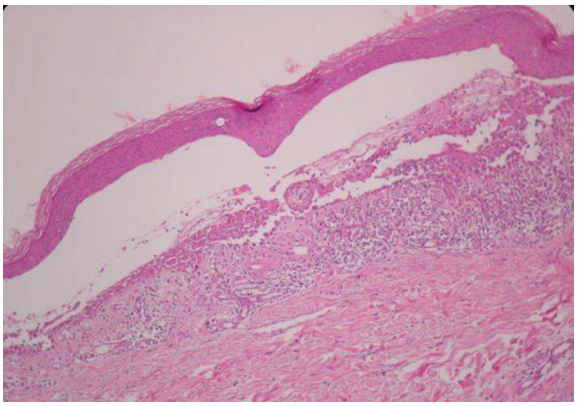

Şekil 3. *PNP hastasında kolda yer alan veziküler, üzeri krutlu erode lezyondan alınan biyopsinin histopatolojik incelemesinde intraepidermal bül oluşumu ve ara yüz dermatiti (H&E x100)*

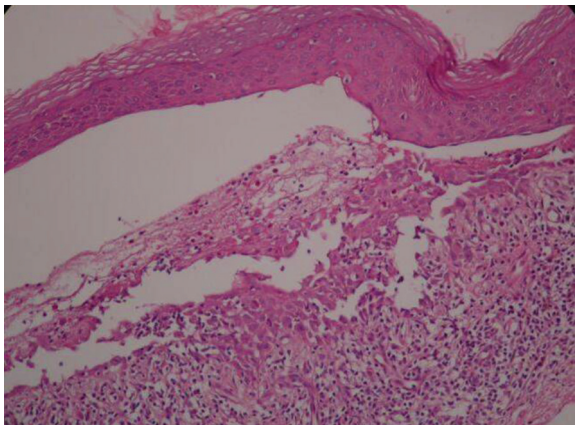

Şekil 4. *PNP hastasında intraepidermal bül oluşumu ve ara yüz dermatiti görünümü (H&E x200)*

PEMFİGUSUN HİSTOPATOLOJİK AYIRICI TANISI

Akantoliz, pemfigus grubu OBH'nin tanısında ve biyopsi incelemelerinde çok önemli bir bulgu olmakla birlikte sadece OBH'de görülmez. Bakteriyel (büllöz impetigo, stafilokokkal haşlanmış deri sendromu) ve viral (herpes simpleks ve varisella zoster virüs) enfeksiyonlar (Şekil 5), bazı genetik hastalıklar, letal akantolitik tip epidermolizis bülloza, palmoplantar hiperkeratoz, Gali-Gali hastalığı, Darrier hastalığı ve Hailey-Hailey hastalığında da akantoliz saptanabilir (Şekil 6). Hatta bazı deri biyopsilerinde mekanik nedenle oluşmuş akantoliz tespit edilebilir.[4] Ancak bu hastalıkların hiçbirinde DİF incelemede immün depolanma gözlenmez. Bu nedenle akantoliz bulgusunu OBH lehine değerlendirirken klinik bulguların yanı sıra immünofloresan incelemelerin de yapılması gerekir.

2. SUBEPİDERMAL AYRIŞMAYA NEDEN OLAN OTOİMMÜN BÜLLÖZ HASTALIKLAR

Pemfigoid grubu hastalıklar subepidermal ayrışmaya neden olur. Birçok hastalığın yer aldığı bu grupta hastalıklar arasında ayırım için H&E ile boyalı preparatların histopatolojik incelenmesi yeterli değildir. Bu amaçla, DİF inceleme, indirekt immünfloresan (İİF) ve tuzda ayrıştırılmış deride İİF, hatta hedef antijeni belirlemek için ELİSA, immünobloting ve diğer laboratuvar yöntemlerinin yapılması gerekir *(Bkz. Otoimmün Büllöz Hastalıklarda İmmünofloresan Bulgular, Bkz. Otoimmün Büllöz Hastalıklarda Serolojik Bulgular).*

Büllöz Pemfigoid (BP): Subepidermal büle neden olan hastalıklar içinde en iyi bilinen ve en eski hastalık BP'dir. Histopatolojik incelemede subepidermal ayrışmaya akantoliz eşlik etmezken dermiste ve epidermiste ve hatta bül kavitesi içinde çok sayıda eozinofiller bulunur (Şekil 7-9). Birçok OBH gelişiminde dokuda bulunan eozinofillerin hastalık gelişiminde önemli rol oynadığına dair kanıtlar artmaktadır *(Bkz. Otoimmün Büllöz Hastaların Etyopatogenezi).*[8] BP'nin bül olmayan ürtikeryal (prodromal)

döneminde bile üst ve orta dermiste perivasküler alanlarda ve dermiste interstisyel olarak çok sayıda eozinofil varlığı izlenir. Dermisteki infiltrasyonda eozinofillerin yanı sıra lenfosit ve nötrofiller de mevcuttur. Tipik bulgu olarak bazı biyopsilerde eozinofilik spongioz veya dermoepidermal bileşkede eozinofil infiltrasyonu izlenebilir. Yoğun eozinofillerin yer aldığı ve bül gelişiminin henüz ortaya çıkmadığı durumlarda, sadece histopatolojik bulgular ile ilaç erüpsiyonu ve dermal hipersensitivite reaksiyonlarından ayırt etmek mümkün değildir.

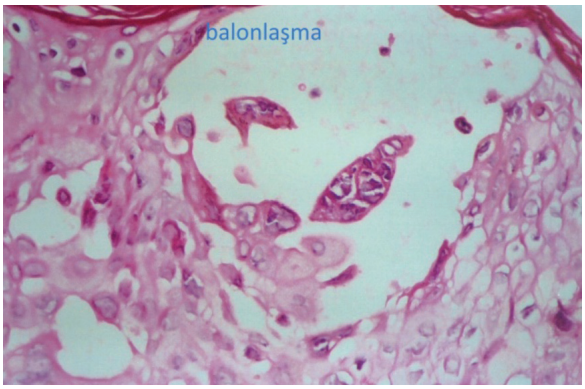

Şekil 5. *Varisella-zoster enfeksiyonuna bağlı gelişen veziküler lezyondan alınan biyopsinin histopatolojik incelemesinde intraepidermal vezikül içerisinde yer alan akantolitik hücreler (H&E x400)*

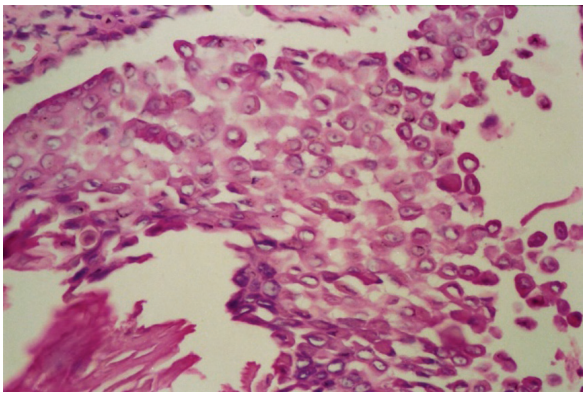

Şekil 6. *Hailey-Hailey hastalığına bağlı erode lezyonlardan alınan biyopsinin histopatolojik incelemesinde **"çimentosuz duvar"** görüntüsü ve akantolitik keratinositler (H&E x400)*

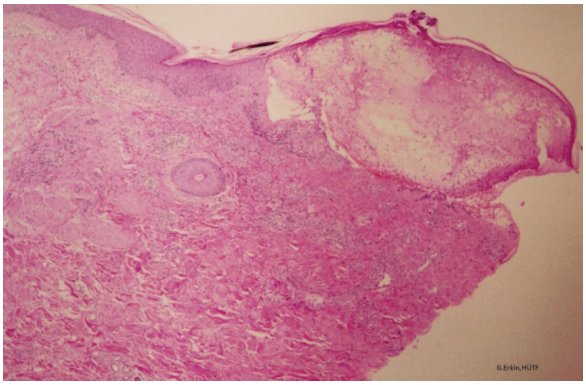

Şekil 7. *BP lezyonlarından alınan biyopsinin histopatolojik incelemesinde subepidermal ayrışma, bül oluşumu, dermiste inflamasyon (H&E x100)*

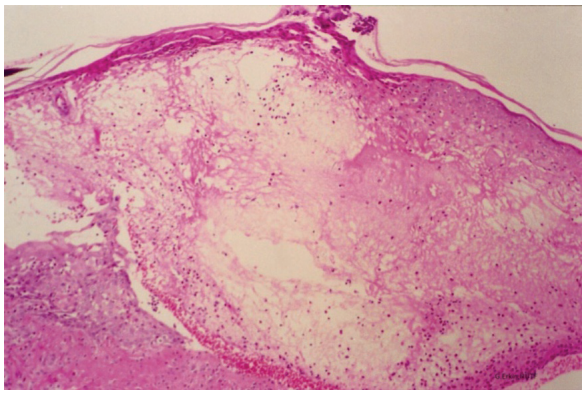

Şekil 8. *BP'nin subepidermal bülü içerisinde yer alan eozinofil ve nötrofiller (H&E x200)*

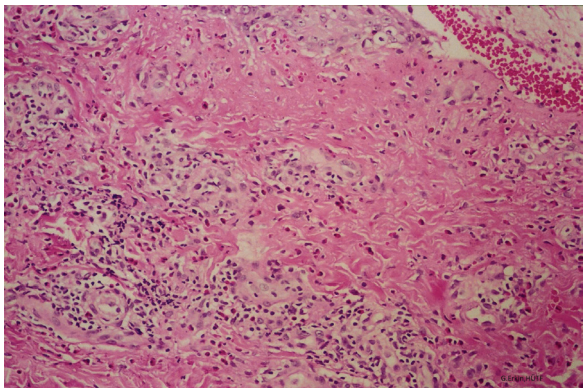

Şekil 9. *BP'de üst ve orta dermiste ve perivasküler alanlarda interstisyel eozinofilik infiltrasyon (H&E x400)*

BP tanısı için DİF yanında tuzda ayrışmış deride İİF yapılması gerekir. Serolojik olarak anti-BP180 ve BP230 bakılması tanıyı destekleyebileceği gibi, hastalık aktivitesinin takibinde de kullanılabilir *(Bkz. Otoimmün Büllöz Hastalıklarda Serolojik Bulgular).*

Gebelikte ortaya çıkan OBH olan pemfigoid gestasyones de BP ile aynı histopatolojik bulgulara sahiptir. Hastalığın ortaya çıkma dönemi ve prognoz farklılığı dışında rutin histopatolojik incelemeler ile iki durumu ayırt etmek mümkün değildir.

Müköz membran pemfigoidi: Pemfigoid grubu OBH'nin primer olarak mukozaları etkileyen alt grubudur.[9] Kronik seyirli olan bu nadir hastalık bazal membran bölgesinde yer alan farklı antijenlere (BP180 dışında BP230, laminin-332, tip VII kollajen, α6β4-integrin) karşı oluşan antikorlara bağlı gelişir *(Bkz. Otoimmün Büllöz Hastalıkların Etyopatogenezi).*[10-12]

Eğer hastanın deri lezyonları var ise alınan biyopsiler BP'den farksız bulgular gösterir. Histopatolojik incelemede subepidermal bül oluşumu ve dermiste belirgin eozinofilik infiltrasyon gözlenir. Mukoza örneklerinde ise dermiste miks inflamatuvar infiltrat gözlenir. Bu infiltrat içinde lenfositler, histiositler, nötrofiller ve her zaman olmayacak şekilde eozinofiller gözlenir. Klinikteki skar gelişimine paralel olarak subepidermal fibrozis de görülebilir.[13]

Tanı için hem rutin H&E incelemeye hem de DİF için örneklemeye ihtiyaç vardır. Biyopsi örneklemeleri, aktif olarak etkilenmiş konjontival alanlardan veya diffüz olarak etkilenme varsa alt konjonktival forniksten elde edilmelidir. Özellikle aktif lezyon varlığında ağız mukozasından biyopsi alınabilir.[14]

Edinsel epidermolizis bülloza (EEB): Histopatolojik olarak akantolizin eşlik etmediği subepidermal ayrılma ile karakterizedir. Dermiste hücre infiltrasyonuna göre iki farklı tipi vardır. Dermiste hücre infiltrasyonu çok az olan olgularda klinik olarak non-inflamatuvar lezyonlar (mekanobülloz form) görülürken, bol inflamatuvar hücre infiltrasyonu tespit edilen olgularda BP ve lineer IgA dermatozu benzeri inflamatuvar lezyonlar görülür. Non-inflamatuvar tipte temiz bir subepidermal ayrılma izlenir (Şekil 10 ve Şekil 11). Böyle bir biyopsi örneğinde herediter epidermolizis büllozayı dışlamak için DİF inceleme yapılması gerekir. Histopatolojik olarak EEB ile büyük benzerlik gösteren bir diğer hastalık olan porfirya kütane tardadan ayırım için porfirin düzeyi bakılmalıdır. İnflamatuvar tip EEB'de subepidermal büle eşlik eden eozinofiller, daha az sayıda nötrofiller ve lenfositler gözlenir. İnflamatuvar tip EEB'nin diğer pemfigoid grubu hastalıklardan ayırt edilmesi gerekir. Bu ayrım için tuzda ayrıştırılmış deri biyopsisinde İİF testi yapılması ve immün depolanmanın lamina lusida altında gerçekleştiğini göstermek gerekir (dermal tarafta yani ayrışmanın tabanında depolanma). Tanı için ayrıca hedef antijenin tespitini sağlayan ELİSA, Western immünoblotting ve direkt immünoelektron mikroskopi çalışmaları kullanılabilir. Klinik ve histopatolojik olarak karışabilen büllöz lupus eritematozus hastalığından ayırımda sistemik lupus eritematozus kriterleri önemlidir.

Anti p-200 pemfigoidi: Anti-laminin γ1 pemfigoidi olarak da adlandırılan bu OBH'de histopatolojik olarak subepidermal ayrışma ve bül gelişimine ek olarak bunlara eşlik eden nötrofil ve eozinofil infiltrasyonu görülür *(Bkz. Yeni Tanımlanmış Otoimmün Büllöz Hastalıklar).* Bu bulgular ile diğer subepidermal hastalıklardan sadece rutin histoloji ile ayırt etmek mümkün değildir. DİF bulguları tanıda yardımcı olabilir ancak kesin tanı için immünblotting ile laminin γ1'e karşı otoantikorun gösterilmesi gerekir.

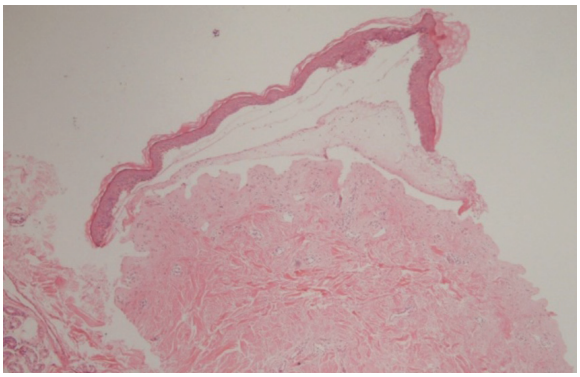

Şekil 10. *EEB lezyonlarından alınan biyopsinin histopatolojik incelemesinde subepidermal ayrılma (H&E x100)*

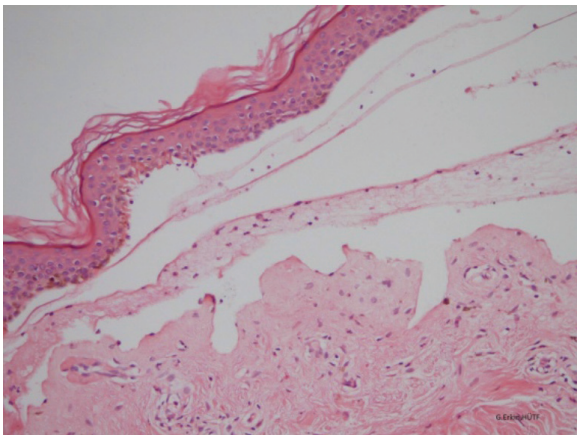

Şekil 11. *EEB'de subepidermal ayrılma ve minimal dermal hücre infiltrasyonu (H&E x200)*

Tanıda immünohistokimyasal incelemelerin kullanıldığı iki olgu rapor edilmiştir. Hastalığı EEB'den ayırt etmede, immünohistokimyasal olarak tip IV kollajen boyanmasının anti-laminin γ1 pemfigoidini gösterdiği bildirilmiştir. Bu boyama ile anti p-200 pemfigoidi hastalarında tip IV kollajen bülün tabanında izlenir.[15]

Büllöz sistemik lupus eritematozus (Büllöz SLE): Lupus eritematozus hastalarının her tür dermatolojik lezyonunda bazal tabakadaki dejenerasyona ikincil olarak subepidermal ayrılma ve bül gelişebilir. Ancak büllöz SLE terimi daha çok büllöz lezyonlarla ortaya çıkan klinik tabloları tarif etmek için kullanılmaktadır. Bu lezyonlardan alınan örnekler subepidermal bül gelişimini ve nötrofillerden zengin bir infiltrasyonu gösterir. Nadiren büllöz pemfigoide benzer tablolar da görülebilir. Genel olarak hastalıkta tip VII kollajene karşı gelişen otoantikor varlığı tanımlanmıştır. Ancak otoimmün hastalık zemininde gelişen diğer OBH'ler de ayırıcı tanıda düşünülmelidir. Kesin tanı için mutlak DİF inceleme ve tuzda ayrıştırılmış deride İİF inceleme yöntemlerinin sonuçlarını değerlendirmek gerekir.

Liken planus pemfigoides: Histopatolojik olarak subepidermal bül gelişimi ve dermoepidermal bileşkede BP'de olduğu gibi lineer IgG ve C3 depolanması izlenir *(Bkz. Otoimmün Büllöz Hastalıklarda İmmünofloresan Bulgular).* Rutin incelmelerde subepidermal bül yerleşimine ek olarak liken planusda görülen likenoid, bant tarzı inflamasyon karakteristiktir. Hastaların serumlarında BP180'e karşı gelişmiş dolaşan otoantikorlar izlenir. İmmünolojik bulguların varlığı ile liken planusdan gelişen Max-Joseph aralığı ve subepidermal ayrılmadan ayırt edilir.

Dermatitis herpetiformis (DH): Klinik olarak DH düşünülen hastada histopatolojik inceleme planlanıyor ise biyopsi yerinin seçimi oldukça önemlidir. Tipik inflamatuvar bulguların görülebilmesi için patlamamış yeni bir vezikülden biyopsi alınması gerekir. Eğer klinik olarak patlamamış vezikül yoksa eritemli bir alandan biyopsi yapılmalıdır. DİF için de yine en uygun yer lezyon yanındaki normal görünümlü alandır. Veziküler lezyonlardan biyopsi

alındığında subepidermal yerleşimli bir bül ve nötrofillerin baskın olduğu bir infiltrat gözlenir. Eritemli ancak vezikül gelişmemiş alandan biyopsi alındığında dermal papillalarda nötrofil birikimleri ve kümeleri izlenebilir. Deride sırasıyla, ilk olarak nötrofil birikimlerin başladığı, sonrasında multifokal olarak dermoepidermal bileşkede sınırlı ayrılmaların ve fibrin birikiminin izlendiği, sonrasında ise subepidermal bül gelişiminin gerçekleştiği söylenebilir (Şekil 12 ve Şekil 13). Ancak DİF yapılmadan ve tanısal IgA depolanması gösterilemeden DH tanısı verilmesi mümkün değildir *(Bkz. Otoimmün Büllöz Hastalıklarda İmmünofloresan Bulgular).*

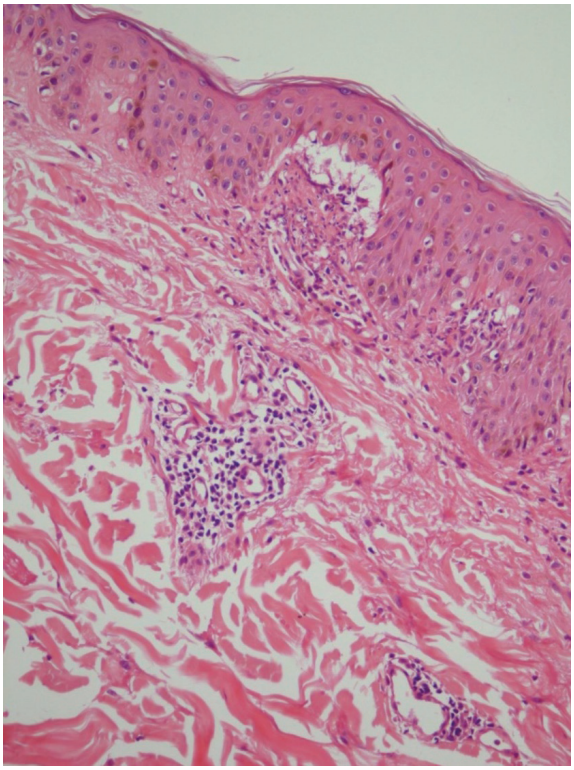

Şekil 12. *DH lezyonlarından alınan biyopsinin histopatolojik incelemesinde dermal papillalarda nötrofil kümeleri ve fokal ayrılma alanları (H&E x400)*

Lineer IgA dermatozu (LAD): Hem çocukluk hem de yetişkin dönemde ortaya çıkabilen, sistemik hastalıklar, ilaç kullanımları ve maligniteler ile birlikteliği olabilen subepidermal bir OBH'dir. Klinik bulguları çocukluk döneminde daha karakteristik olmakla birlikte, yetişkinde daha çok DH ve BP ile uyumludur. Histopatolojik olarak kesin tanı sadece dermoepidermal bileşkede lineer IgA depolanmasının gösterilmesi ile konabilir.

Histopatolojik olarak subepidermal bül varlığının yanı sıra biyopsi örneklerinde ek olarak ara yüz dermatiti de gözlenebilir. Subepidermal bül varlığında, BP den farklı olarak dermoepidermal bileşkede belirgin olarak nötrofillerin varlığı ve perivasküler alanlarda eozinofiller ile birlikte nötrofillerin de belirgin olarak bulunması LAD'ı düşündürmelidir (Şekil 14 ve Şekil 15).

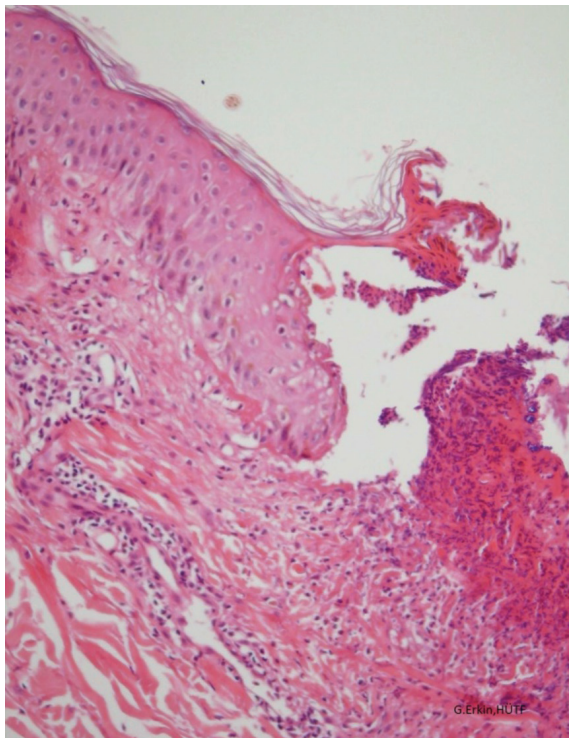

Şekil 13. *DH'de subepidermal ayrılma ve epidermis altında fibrin birikimi (H&E x400)*

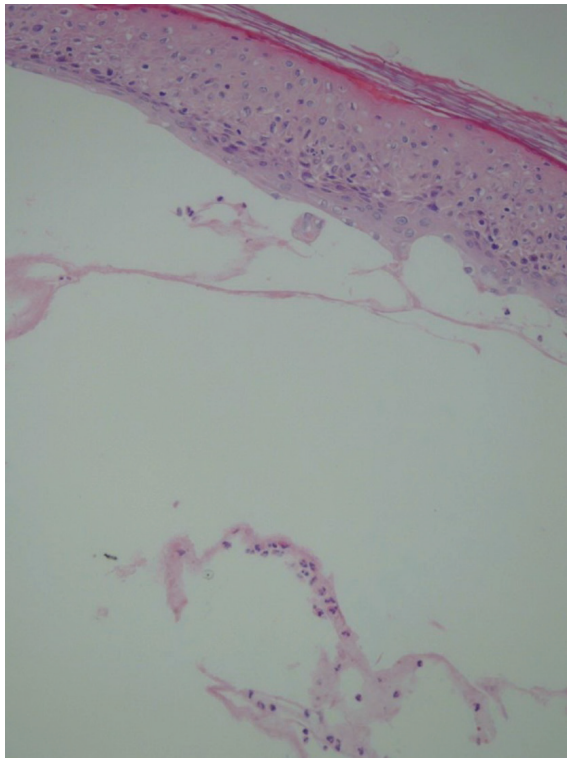

Şekil 14. *LAD lezyonlarından alınan biyopsinin histopatolojik incelemesinde subepidermal ayrılma (H&E x200)*

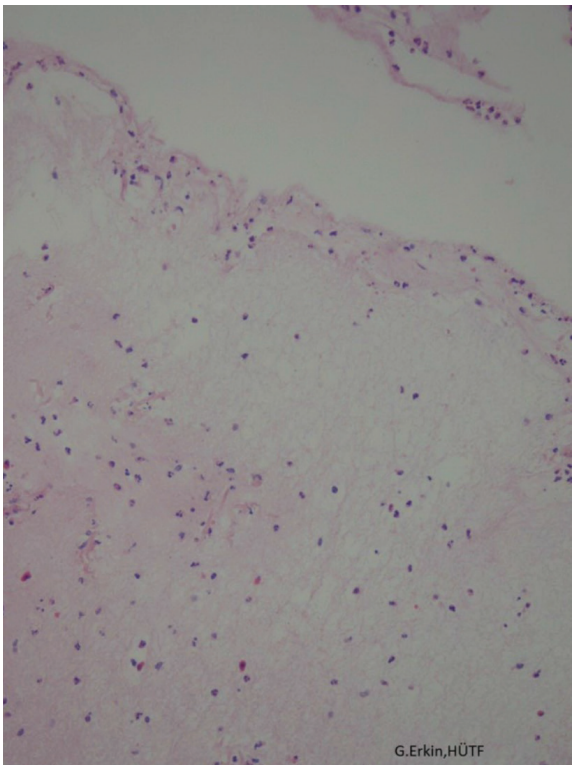

Şekil 15. *LAD'da nötrofil ve eozinofillerden oluşan infiltrasyon (H&E x400)*

Ek olarak, subepidermal bül gelişimi, dermoepidermal bileşkeyi de içeren nötrofil ağırlıklı inflamasyon, epidermiste ekzositoz ve dermal papilla tepelerinde nötrofil kümeleri gözlenebilir. İnflamasyonda eozinofiller de görülebilir ve özellikle de ilaç ile indüklenen olgularda eozinofil infiltrasyonu daha da belirgin olabilir. Bu bulgularla DH'den ayırt etmek mümkün olamayacağından DİF inceleme mutlak gereklidir. Ancak LAD grubu içinde ayrılma noktası ve muhtemelen hedef antijenleri farklı olan tablolar olabileceğinden DİF değerlendirmesi ve yorumu önem taşımaktadır. Unutulmaması gereken nokta, bu hastalıkta da DİF incelemedeki karakteristik görünüm olmaksızın sadece histopatolojik bulgular ile tanı konulmasının mümkün olmadığıdır.

KAYNAKLAR

1. Emmerson RW, Wilson-Jones E. Eosinophilic spongiosisin pemphigus. A report of an unusual histological change inpemphigus. Arch Dermatol 1968;97:252-7.
2. Machado-Pinto J, McCalmont TH, Golitz LE. Eosinophilic and neutrophilic spongiosis: Clues to the diagnosis of immunobullous diseases and other inflammatory disorders. Semin Cutan Med Surg 1996;115:308-16.
3. Hashimoto T, Teye K, Ishii N. Clinical and immunological studies of 49 cases of various types of intercellular IgA dermatosis and 13 cases of classical subcorneal pustular dermatosis examined at Kurume University. Br J Dermatol 2017;176:168-75.
4. Ho J, Bhawan J. Mimickers of classic acantholytic diseases. J Dermatol 2017;44:232-42.
5. Goldberg LJ, Nisar N. Paraneoplastic pemphigus. Available at: http://emedicine.medscape.com/article/1064452-overview.
6. Anhalt GJ, Kim SC, Stanley JR, et al. Paraneoplastic pemphigus. An autoimmune mucocutaneous disease associated with neoplasia. N Engl J Med 1990;323:1729-35.
7. Anhalt GJ. Paraneoplastic pemphigus. J Investig Dermatol Symp Proc 2004;9:29-33.
8. Diny NL, Rose NR, Čiháková D. Eosinophils in autoimmune diseases. Front Immunol 2017;8:484.
9. Murrell DF, Marinovic B, Caux F, et al. Definitions and outcome measures for mucous membrane pemphigoid: Recommendations of an international panel of experts. J Am Acad Dermatol 2015;72:168-74.
10. Chan LS, Ahmed AR, Anhalt GJ, et al. The first international consensus on mucous membrane pemphigoid: definition, diagnostic criteria, pathogenic factors, medical treatment, and prognostic indicators. Arch Dermatol 2002;138:370-9.
11. Rashid KA, Gurcan HM, Ahmed AR. Antigen specificity in subsets of mucous membrane pemphigoid. J Invest Dermatol 2006;126:2631-6.
12. Sadler E, Lazarova Z, Sarasombath P, et al. A widening perspective regarding the relationship between anti-epiligrin cicatricial pemphigoid and cancer. J Dermatol Sci 2007;47:1-7.
13. Broussard KC, Leung TG, Moradi A, et al. Autoimmune bullous diseases with skin and eye involvement: Cicatricial pemphigoid, pemphigus vulgaris, and pemphigus paraneoplastica. Clin Dermatol 2016;34:205-13.
14. Grau AE, Setterfield J, Saw VP. How to do conjunctival and buccal biopsies to investigate cicatrising conjunctivitis: improving the diagnosis of ocular mucous membrane pemphigoid. Br J Ophthalmol 2013;97:530-1.
15. García-Díez I, Martínez-Escala ME, Ishii N, et al. Usefulness of a simple immunohistochemical staining technique to differentiate anti-p200 pemphigoid from other autoimmune blistering diseases: a report of 2 cases. Actas Dermosifiliogr 2017;108:e1-e5.

3-c

OTOİMMÜN BÜLLÖZ HASTALIKLARDA İMMÜNOFLORESAN BULGULAR

Soner UZUN

ÖZET

Otoimmün büllöz hastalıklarda (OBH) doğru tanıya ulaşabilmek için klinik, histolojik ve immünopatolojik bulguların birlikte değerlendirilmesine ihtiyaç vardır. Bu hastalıkların pek çoğunda, özellikle pemfigusta, yan etki veya komplikasyon geliştirme riskleri oldukça yüksek ilaçlar veya tedavi yöntemleri kullanılmaktadır. Dolayısıyla doğru, etkin ve güvenli bir tedavi için tanının mutlaka bir otoantikor testi ile doğrulanması gerekir. ELİSA gibi sensitivitesi ve spesifitesi oldukça yüksek yeni testler geliştirilmiş olmasına rağmen OBH'de klinik şüphenin doğrulanmasında immünofloresan (İF) testler günümüzde de değerini koruyan, rutinde hala en çok kullanılan ve altın standart kabul edilen laboratuvar yöntemleridir.

Bu bölümde söz konusu İF yöntemlerinin kısaca uygulama tekniklerinden söz edildikten sonra ağırlıklı olarak OBH'de elde edilen İF bulgulardan söz edilecektir.

GİRİŞ

Fluorescein ile işaretlenmiş anti-insan antikorlar aracılığı ile doku örneklerinde immünoreaktanların varlığını ve/veya lokalizasyonlarını ortaya koymak amacı ile ilk kez 1960'lı yılların başından itibaren kullanıma giren immünofloresan (İF) teknikler özellikle otoimmün büllöz hastalıklar (OBH), lupus eritematozus ve vaskülitlerin tanısında yaygın olarak kullanılmaktadırlar.[1,2] Bugün tüm dünyada otoimmün hastalıkların tanısında en sık kullanılan antikor testleridir. İF teknikler OBH'nin rutin tanısında kullanılan en önemli tanı-ayırıcı tanı yöntemleridir. Mevcut klinik ön tanıyı kesinleştirebilirler, yine mevcut tanıyı değiştirip tamamen farklı bir tanının konmasına neden olabilirler ve hatta yeni antiteler [IgA pemfigusu, lineer IgA dermatozu, büllöz SLE, edinsel epidermolizis bülloza (EEB) gibi] tanımlayabilirler.

OBH tanısında kullanılmak üzere hastadan en az üç örnek alınmalıdır:

1) Histopatolojik inceleme ve direkt immünofloresan (DİF) tetkik için biyopsi örnekleri,

2) İndirekt immünofloresan (İİF) tetkik ve,

3) ELİSA serolojileri için serum ya da pıhtılaşmış kan.

Örneklerin **uygun yerden, uygun biçimde** alınması ve incelemelerin yapılacağı laboratuvara **uygun yolla** taşınması OBH tanısında kullanılan araçların duyarlılıklarını doğrudan etkiler. Bu konuda en önemli sorumluluk örneklemeyi yapan klinisyene aittir.

TEMEL İMMÜNOFLORESAN TEKNİKLERİ

OBH'lerin tanısında kullanılan İF teknikleri temel olarak DİF ve İİF şeklinde iki yöntem ile uygulanırlar. DİF deri örneklerinde depolanmış antikorların varlığını, İİF ise serumda dolaşan antikorların varlığını ortaya koyar. DİF'de, uygun biçimde alınmış (Resim 1 ve Resim 2) ve laboratuvara uygun koşullarda taşınmış (Tablo 1) biyopsi örneklerinin frozen kesitleri doğrudan *floresan konjugat* (floresan boyası ile işaretlenmiş anti-insan antikoru) (Şekil 1) ile enkübe edilirken (Şekil 2), İİF'de seri dilüsyonları yapılmış serum örnekleri önce bir ara doku (substrat) (Tablo 2) ile ardından da *floresan konjugat* ile enkübe edilir (Şekil 3). Hazırlanan preparatlar *ultraviyole* mikroskobu ile incelenir.

Biyopsi materyali sıvı azot içerisinde ani dondurma ile -20 C°'de saklanabilir ve kısa mesafeye azot kabı içerisinde taşınabilir. Uzun mesafelere taşımak için en çok Michel-Zeus solüsyonu kullanılır (doku enzimlerini inhibe ederek dokuyu korur, immün komplekslerin tüketilmesini önler). Bu solüsyon yalancı negatifliğe yol açmadan bir aya kadar kesin, altı aya kadar büyük olasılıkla korur. Serum fizyolojikte saklama 48-72 saat boyunca dokunun tazeliğini koruduğu gibi duyarlılığı da arttırabilir, arka plan boyanmalarını

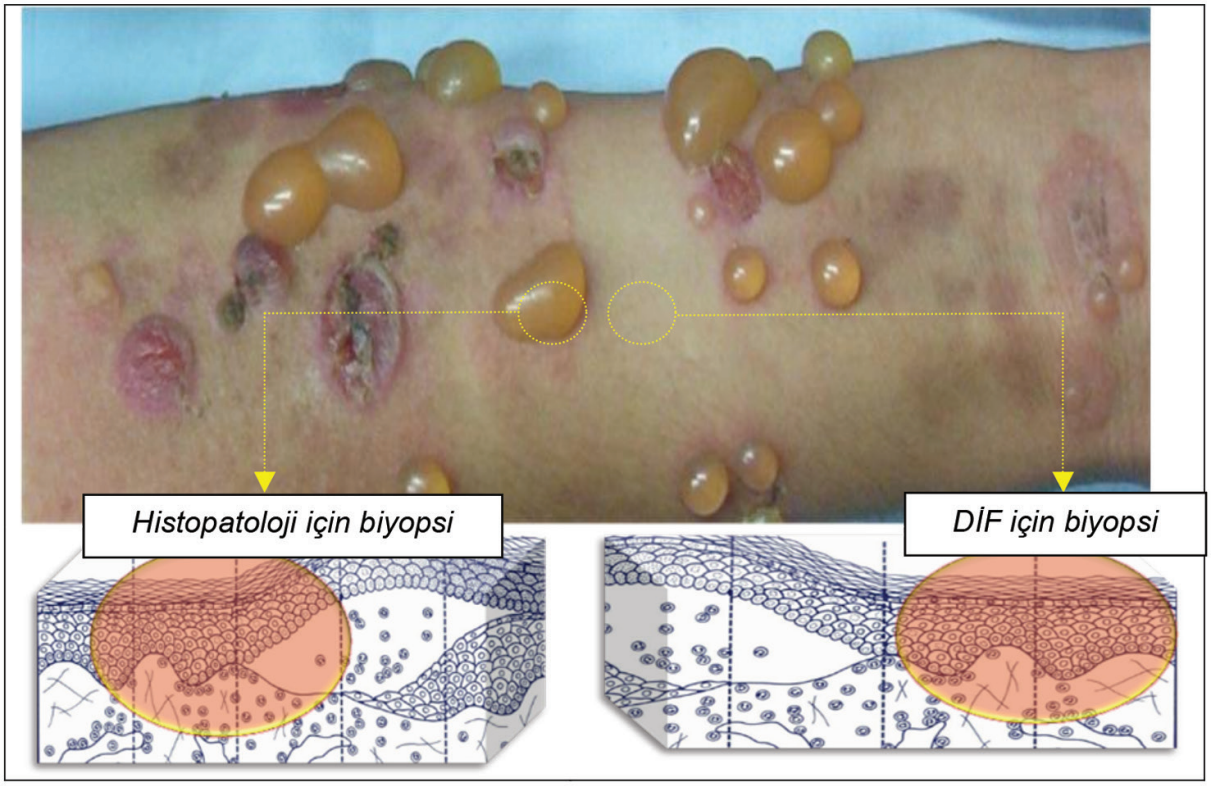

Resim 1. *Deri lezyonlarında doğrudan yapılacak testlerin duyarlılığını etkileyeceğinden histopatoloji ve direkt immünofloresan için uygun örneklerin elde edilmesi son derece önem taşır. Histopatoloji için mümkün olduğunca taze (2 günden yaşlı olmayan) bir bülün kenarından normal deriyi de içerecek şekilde bistüri ile (punch'a tercih edilmeli) biyopsi alınmalıdır (vezikülse normal deriyi içerecek şekilde tamamı alınabilir). Direkt immünofloresan içinse taze bir vezikül, bül, erozyon, ürtikeryal papül veya plağın kenarındaki normal görünümlü deriden biyopsi alınmalıdır*

DİF: Direkt immünofloresan

azaltabilir.[3] Doku yanlışlıkla formol içerisine konursa iki dakika sonra yalancı negatifliğe yol açacak doku hasarına neden olabilir.

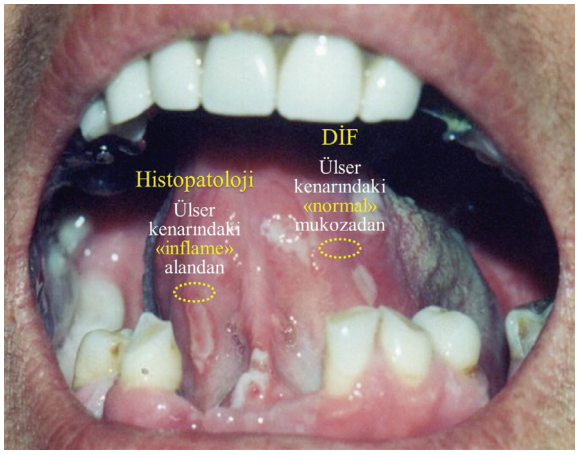

Resim 2. *Otoimmün büllöz hastalıklar oral mukozada bülden daha çok erozyon ya da ülserlerle seyreder. Ülserin içerisinden alınacak örnek uygun değildir ve hem histopatolojik incelemenin hem de direkt immünofloresan (DİF) tetkikin duyarlılığını azaltır. En uygun biyopsi örnekleri histopatoloji için, ülser kenarındaki «inflame» alandan alınan, DİF içinse ülser kenarındaki «normal» mukozadan alınan örneklerdir (uygun örnek alındığında DİF oral pemfigusun en duyarlı tanı araçlarından birisidir)*

Tablo 1. Direkt immünofloresan için kullanılacak örneklerin uygun biçimde saklanması ve laboratuvara taşınması

- Ani dondurma *(sıvı azot ile)*
- Taşıma solüsyonları

Michel-Zeus taşıma solüsyonu:

1) Amonyum sülfat
2) Deiyonize su
3) 1.0 M potasyum hidroksit
4) Transport buffer

- Serum fizyolojik içerisinde bekletme

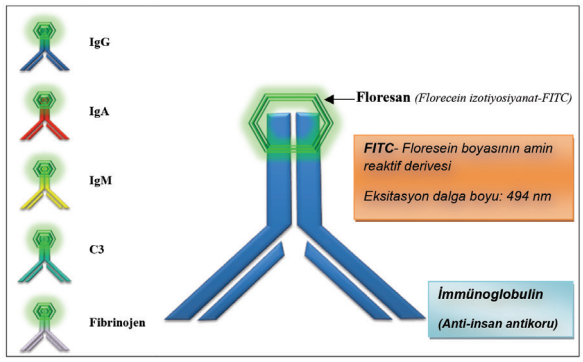

Şekil 1. ***Floresan konjugat****; floresan boyası ile işaretlenmiş anti-insan antikoru. Rutin direkt immünofloresanda genellikle beş farklı konjugat kullanılır (anti-IgG, IgA, IgM, C3 ve fibrinojen)*

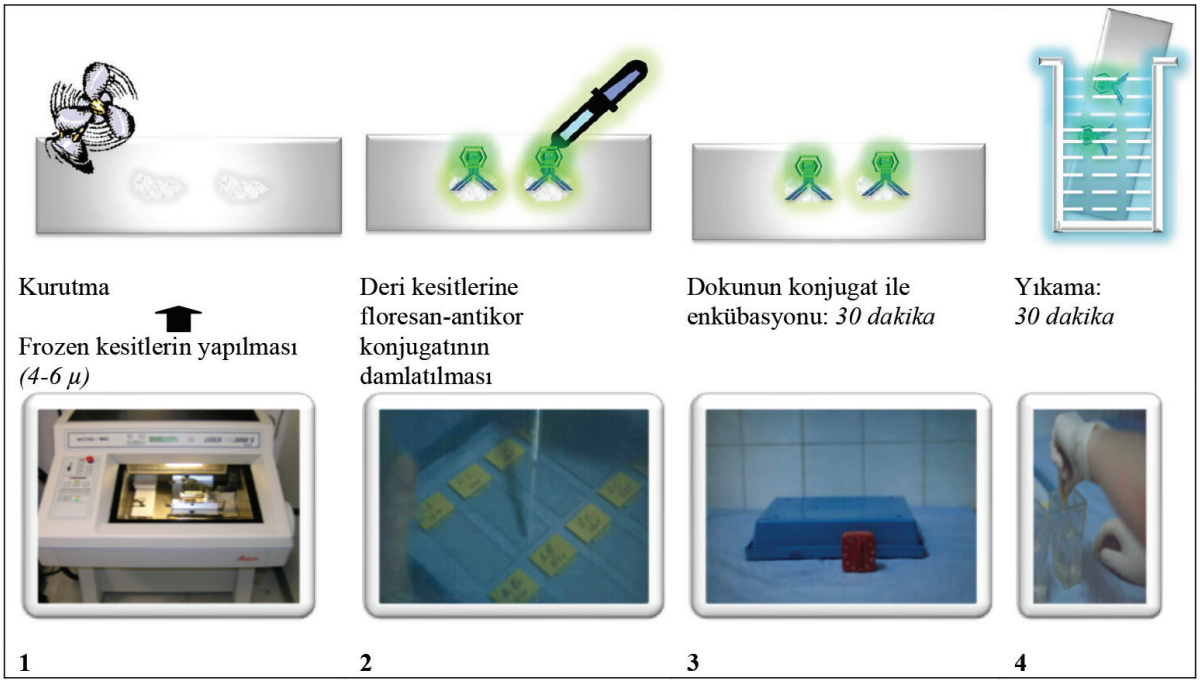

Şekil 2. *Direkt immünofloresan işlemleri*

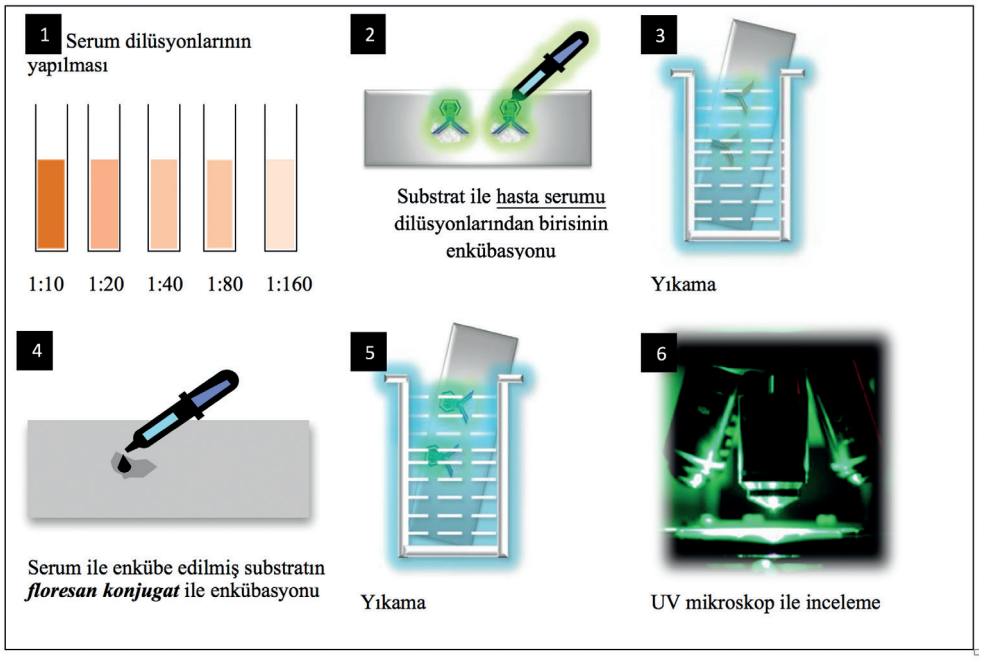

Şekil 3. *İndirekt immünofloresan işlemleri (seri serum dilüsyonları yapılarak antikor titrasyonu saptanabilir)*
UV: Ultraviyole

Tablo 2. İndirekt immünofloresan testinde kullanılan ara dokular (substratlar) ve endikasyonları

Substrat	Tanı
Maymun özefagusu	Pemfigus vulgaris
İnsan meme ya da sünnet derisi	Büllöz pemfigoid ve edinsel epidermolizis bülloza ayırıcı tanısı *(Tuzda ayrıştırma testi)*
Sıçan özefagusu	Pemfigus foliaseus
Sıçan mesanesi	Paraneoplastik pemfigus

SUBEPİDERMAL OTOİMMÜN BÜLLÖZ HASTALIKLAR AYIRICI TANISINDA KULLANILAN İMMÜNOFLORESAN YÖNTEMLER

Tuzda ayrıştırma testi: Sıklıkla büllöz pemfigoid (BP) ve EEB'nin tanısında kullanılan bir İİF yöntemdir. Lamina lusida boyunca ayrıştırılmış substrat dokuda lamina densa ve sublamina densa antijenlerinin, ayrışmanın çatısında (epidermal tarafında) ya da tabanında (dermal tarafında)

immün depozitler halinde gösterilmeleri prensibine dayanır.[4] Genellikle substrat olarak insan meme derisi ya da sünnet derisi kullanılır. Bir molar NaCl içerisinde +4 C° (buzdolabı kapağında) 48-72 saat bekletilen dokunun frozen kesitleri yapılır ve lamina lusida boyunca ayrışmış bu deriye İİF uygulanır (Şekil 4).

Direkt immünofloresan tetkikte bazal membran zonunda (BMZ) boyanma paterni analizi: Bir transmembranöz antijen olan BP180'nin anatomik olarak bazal keratinosit tabanında **"n"** harfi şeklinde, bir sublamina densa antijeni olan tip VII kollajenin ise **"u"** harfi şeklinde yerleşerek DİF boyamalarında ***testere dişi*** görünümüne yol açmaları temeline dayanan bir patern analizidir.[5] Buna göre BP **"n-şeklinde"**, EEB ve büllöz SLE ise **"u-şeklinde"** testere dişi görünümüne neden olurlar.

Çekilmiş Kılda Direkt İmmünofloresan

Çekilmiş kılın dış kök kılıfında DİF ile interselüler balık ağı depolanmasının gösterilerek biyopsi almanın mümkün olmadığı hastalarda pemfigus tanısını doğrulamaya yönelik invazif olmayan bir testttir.[6] Ancak deri örnekleri kadar duyarlı değildir ve oral pemfigusta negatiftir.

İMMÜNOFLORESAN BULGULARI VE YORUMLAMA

OBH tanısında kullanılan İF bulguları, tanıya ulaşmada DİF ve İİF bulgularının temel alındığı bir algoritma aracılığı ile aktarılacaktır (Şekil 5).[7] OBH'de DİF ile saptanan immünoreaktan depolanmaları anatomik olarak üç alana sınırlıdır. Bunlar epidermiste keratinositlerin çevresinde interselüler aralık (İSA), dermoepidermal bileşkede BMZ ve dermal papillalardır.

İNTERSELÜLER ARALIK DEPOLANMASI

Doğrudan **pemfigusu** işaret eden bir bulgudur. Tanıda altın standart kabul edildiği için pemfigus düşünülen tüm olgularda DİF uygulanmalıdır.[8,9] Pemfigus için çok güvenilir ve oldukça duyarlı bir bulgudur. Özellikle oral pemfigus tanısında tüm tanı araçları içerisinde en duyarlı yöntemdir. Non-spesifik boyanmalar dışında yalancı pozitiflik pek görülmez. Yalancı negatiflik genellikle inflamatuvar alanlardan veya lezyonel alınan biyopsilerden kaynaklanır. Bu nedenle DİF'in sensitivitesi biyopsi örneklerinin uygun alınıp alınmadığı ile yakından ilişkilidir. Tüm OBH'lerde DİF için en uygun örnekler deride veya mukozada taze bir lezyona yakın ***"normal görünümlü"*** alandan alınan biyopsi örnekleridir (Resim 1 ve Resim 2). Genellikle DİF, İİF'den daha önce pozitifleşir ve tanısal değeri İİF'ye göre daha göre yüksektir. İSA'da IgG depolanması tüm pemfigus olgularında saptanır. Çoğu zaman buna C3 depolanması da eşlik eder (daha az oranda IgA ve IgM). Tek başına IgA depolanması ise **IgA pemfigusunu** işaret eden bir bulgudur. İSA depolanması

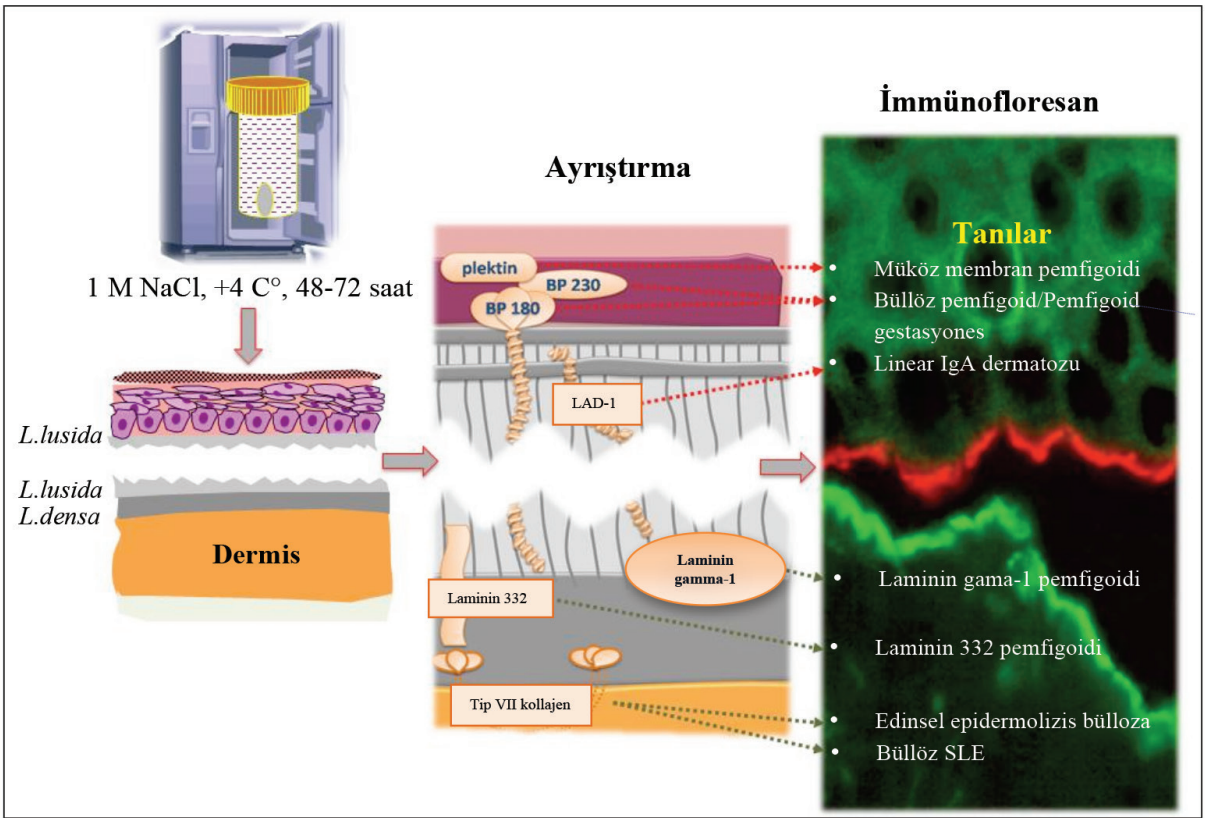

Şekil 4. *Tuzda ayrıştırma testi: Tuzlu solüsyon içerisinde 2-3 gün kadar buzdolabı kapağında bekletilen insan derisi, lamina lusida boyunca ayrışır. Ardından uygulanan immünofloresan işlemi sonucunda ayrışmanın epidermal tarafında kalan antijenler çatı kısmında lineer, dermal tarafında kalan antijenler ise taban kısmında lineer boyanmaya yol açarlar. Böylece boyanmanın anatomik lokalizasyonuna göre subepidermal bir grup otoimmün büllöz hastalığın ayırıcı tanısını yapmak mümkün olabilir*

keratinositlerin çevresinde kesintisiz **elma yeşili** renginde bir floresan ile karakterizedir ***(balık ağı, tavuk kümesi görünümü)*** (Şekil 6, Şekil 7).

Floresan depolanma paterni pemfigus formlarının çoğunda identiktir ve epidermisin tüm katları boyunca gözlenir. Ancak depolanma az sayıdaki pemfigus vulgaris **(PV)** olgusunda suprabazal alanda, pemfigus foliaseus **(PF)** olgusunda ise üst epidermiste daha yoğun olabilir. Ancak PV ile PF'nin ayrımında en güvenilir bulgu H&E incelemede ayrışmanın anatomik lokalizasyonudur. DİF ile tek başına İSA depolanması saptanan bir örnekte ayrışma suprabazal ise tanı PV'dir. Ancak subkorneal veya intragranüler bir ayrışma varsa tanı PF'dir (Şekil 5). Deri tutulumunun olduğu pemfigus hastalarında biyopsi alma olanağı yoksa (maliyet, anestezi riski vs.) çekilmiş kılda DİF uygulanabilir. Dış kök kılıfında İSA depolanmasının gösterilmesi tanıyı doğrulmak için yeterlidir (Şekil 8).

İİF ile pemfiguslu olguların serumunda IgG antikorları %80-%90 olguda saptanabilir. Sensitivite doğrudan kullanılan ara dokuyla ilişkilidir. Sensitivitesi en yüksek olan ara dokular sırasıyla; normal insan derisi, maymun özefagusu ve sıçan özefagusudur. İİF'de yalancı pozitiflik yanıklarda, TEN, penisilin alerjisi gibi durumlarda görülebilir. Antikor titrasyonları genellikle klinik aktivite ile korelasyon gösterebilirlerse de hastalığın şiddetini yansıtması bakımından güvenilir değildir.

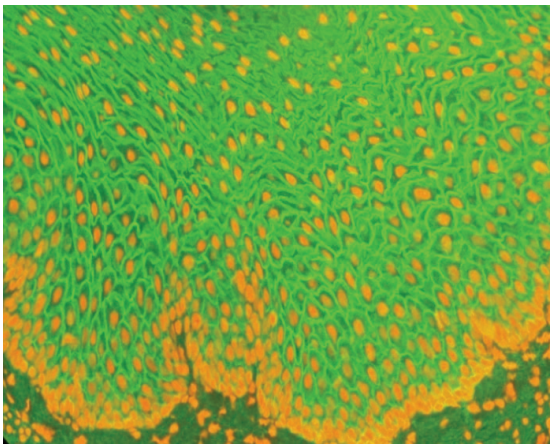

Şekil 6. *Direkt immünofloresan incelemede elma yeşili renginde ve balık ağı görünümünde floresan veren interselüler aralık depolanması pemfigus tanısı için altın standarttır*

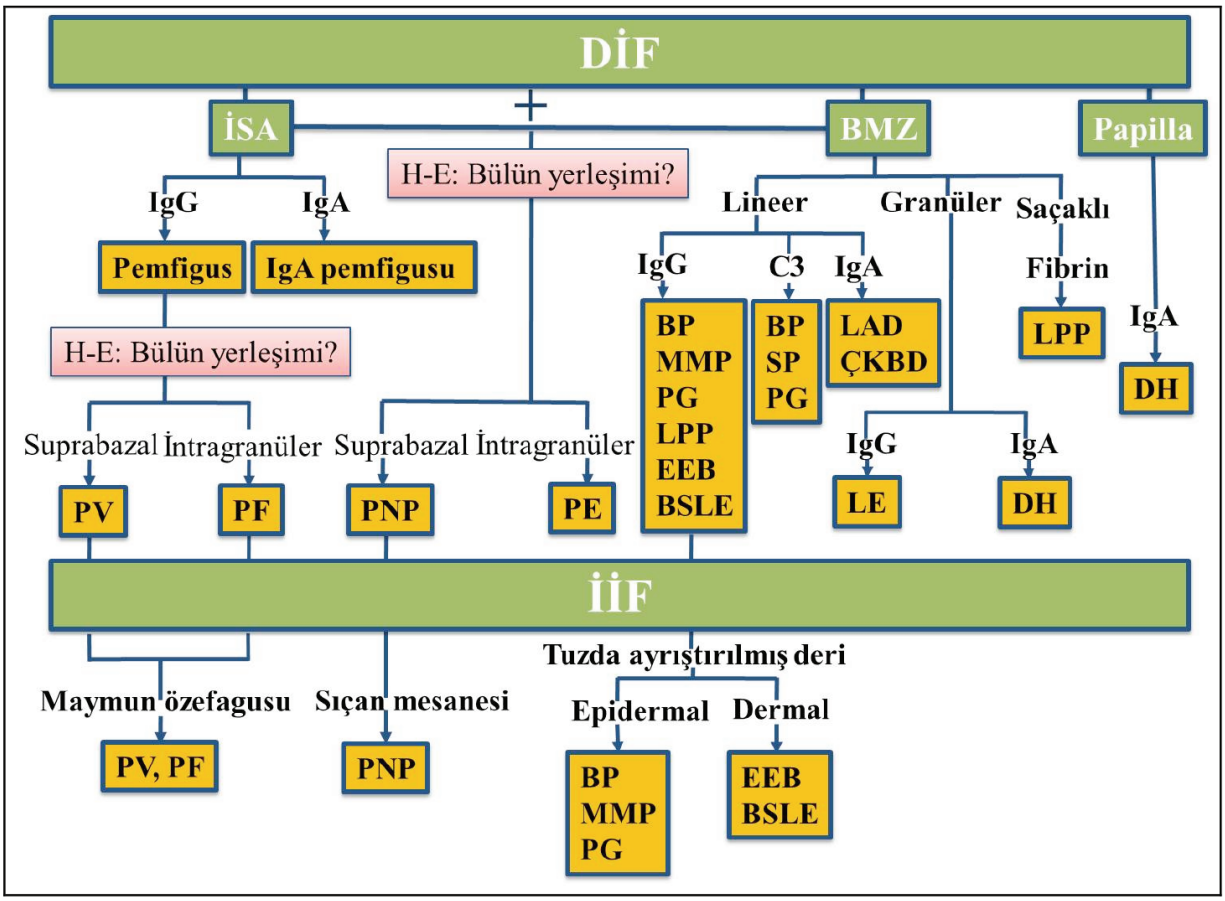

Şekil 5. *Otoimmün büllöz hastalıkların immünofloresan bulgularla tanı algoritması*[3]
DİF: Direkt immünofloresan, İSA: İnterselüler aralık, BMZ: Bazal membran zonu, H&E: Hematoksilen-eozin boyama, İİF: İndirekt immünofloresan, PV: Pemfigus vulgaris, PF: Pemfigus foliaseus, PE: Pemfigus eritematozus, PNP: Paraneoplastik pemfigus, BP: Büllöz pemfigoid, MMP: Müköz membran pemfigoidi, PG: Pemfigoid gestasyones, LPP: Liken planus pemfigoides, EEB: Edinsel epidermolizis bülloza, BSLE: Büllöz SLE, LAD: Lineer IgA dermatozu, ÇKBD: Çocukluk kronik büllöz dermatozu, LE: Lupus eritematozus, DH: Dermatitis herpetiformis

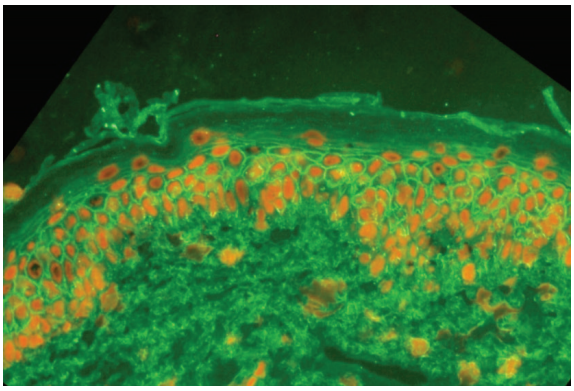

Şekil 7. *Pemfigusta interselüler aralık depolanmasının lokalizasyonu pemfigusun klinik formuna göre değişkenlik göstermez ve genellikle epidermisin tüm katları boyunca gözlenir*

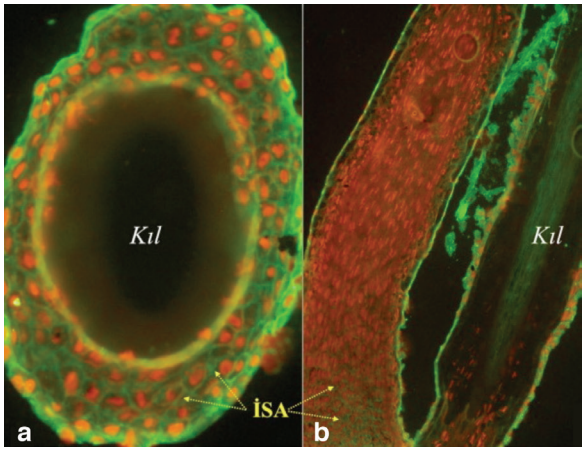

Şekil 8. *Çekilmiş kılda direkt immünofloresan testinde dış kök kılıfı içeren kılın enine (a) ve boyuna (b) kesitlerinde interselüler aralık depolanması*
İSA: İnterselüler aralık

İNTERSELÜLER ARALIK VE BAZAL MEMBRAN ZONU DEPOLANMASI

İSA depolanmasına eşlik eden lineer veya granüler BMZ depolanması pemfigusun iki alt tipinde görülen İF bulgularıdır.[8,9] Böyle bir depolanmada tanının söz konusu pemfigus tiplerinden hangisi olduğuna yine H&E incelemede ayrışmanın anatomik lokalizasyonu ile karar verilir. Ayrışma üst epidermiste ise yani subkorneal veya intragranüler ise tanı pemfigus eritematozus (PE) (Şekil 5, Şekil 9), ayrışma suprabazal ise paraneoplastik pemfigustur (PNP) (Şekil 5, Şekil 10). Depolanan immünoreaktanlar IgG ve/veya C3'tür. PNP'de İİF ile olguların %75'inde sıçan mesanesi epiteline karşı dolaşan antikorlar saptanırken PE olgularının %80'inde lupus bant testi pozitifliği, %30-%80'inde ise ANA pozitifliği gözlenebilir.[9]

BAZAL MEMBRAN ZONU DEPOLANMASI

DİF ile BMZ'de gözlenen depolanmanın morfolojisi (lineer, granüler, saçaklı vs.) ve depolanan immünoreaktanın tipi (IgG, IgA, IgM, C3, fibrinojen) tanı için önemli ipuçları verir. Tek başına BMZ'de lineer depolanma tüm subepidermal OBH'lerin ortak bulgusudur (Şekil 5). **BP** tanısının doğrulanması için DİF şarttır.[9] BMZ'de lineer C3 depolanması olguların tümünde saptanır (Şekil 11).

Genellikle buna lineer IgG depolanması da eşlik eder. **İİF** ile dolaşan anti-BMZ IgG antikorları %70-%80 olguda pozitif olup, klinik aktivite ile korelasyon göstermez. BP'nin EEB'den ayrımı için ***tuzda ayrıştırılmış deride İİF*** uygulanır (Şekil 4). Eğer lineer depolanma ayrışmanın epidermal (%80 olguda) (Şekil 12) veya hem epidermal hem de dermal

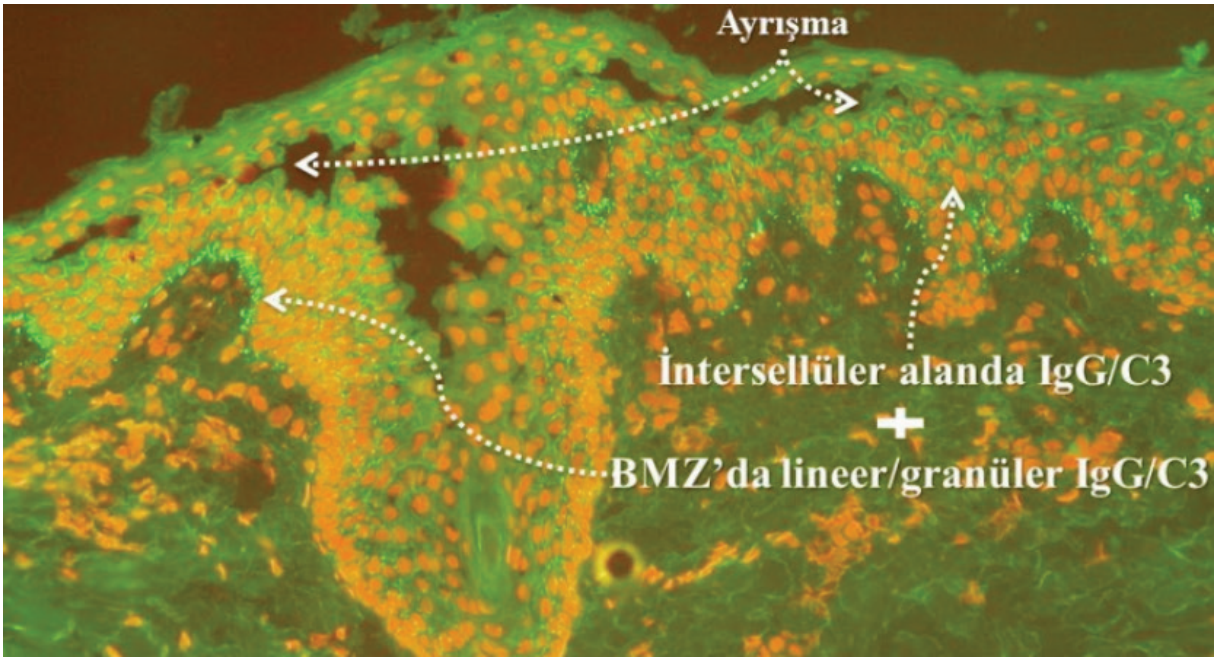

Şekil 9. *İnterselüler aralık ve bazal membran zonu depolanması birlikte iken ayrışma üst epidermiste ise bu bulgu pemfigus eritematozusu işaret eder*
BMZ: Bazal membran zonu

(%20 olguda) tarafında saptanırsa bu öncelikle BP'yi işaret eder (Şekil 13).

Tek başına dermal tarafta depolanma ise öncelikle EEB'nin bulgusudur (Şekil 14).

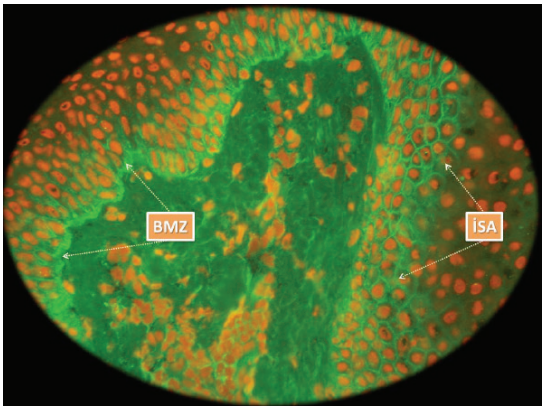

Şekil 10. *İnterselüler aralık ve bazal membran zonu depolanması birlikte iken ayrışma suprabazal ise bu bulgu paraneoplastik pemfigusu işaret eder. Bu hastaların önemli bir kısmının serumunda indirekt immünofloresan ile sıçan mesanesi epiteline karşı antikorlar saptanır*
BMZ: Bazal membran zonu, İSA: İnterselüler aralık

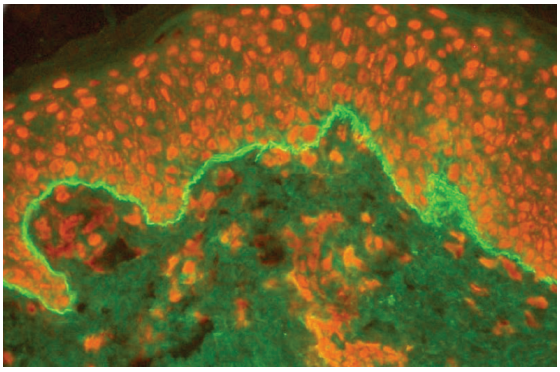

Şekil 11. *Bazal membran zonunda lineer depolanma başta büllöz pemfigoid olmak üzere çoğu subepidermal otoimmün büllöz hastalığın ortak direkt immünofloresan bulgusudur*

Ayrıca BP'de **"n-şeklinde"** testere dişi paterni gösteren (Şekil 15) depolanmaya karşılık EEB'de **"u-şeklinde"** testere dişi paterni izlenir. **Pemfigoid gestasyoneste** BMZ'de lineer C3 tüm olgularda, IgG ise çoğunluğunda saptanır.

İİF ile %25 olguda dolaşan anti-BMZ IgG antikorları saptanırken %75 olguda da komplemanı fikse eden anti-BMZ IgG antikorları ***(HG faktör)*** saptanır. ***Müköz membran pemfigoidinde*** %80 olguda BMZ'de lineer C3 depolanması, *İİF* ile olguların çoğunda anti-BMZ IgG antikorları saptanır. **Büllöz SLE'de** olguların tümünde BMZ'de IgG ve C3 saptanır (lineer veya granüler-bant şeklinde). *İİF*; genellikle negatiftir. **Lineer IgA dermatozunda** adından da anlaşılacağı gibi tüm olgularda BMZ'de lineer paternde IgA depolanması gözlenir. *İFF* ile anti-BMZ IgA antikorları olguların en fazla %30'unda saptanır. BMZ'de granüler IgG depolanması büllöz SLE'yi veya pozitif lupus bant testini işaret ederken IgA depolanması dermatitis herpetiformisi (DH) düşündüren bir bulgudur (Şekil 16).

BMZ'de lineer IgG ve/veya C3 depolanmasına fibrinojen ile saçaklı bir depolanmanın eşlik etmesi liken planus pemfigoides için tipik bir bulgudur (Şekil 17).

DERMAL PAPİLLA DEPOLANMASI

Sadece IgA ile ve granüler morfolojide gözlenen bu DİF bulgusu DH için tanı koydurucu bir bulgudur (Şekil 18).[8,9] Öyle ki iki kez negatif saptanan DİF, DH tanısını kesin olarak dışlar. DH şüphesi olan olgularda DİF için en iyi biyopsi örneği taze bir eritemin yanındaki normal görünümlü alandan veya tutulmamış deri bölgesinden (ön kol veya glutea en uygun yerler) alınan örneklerdir. DH'de İİF negatiftir.

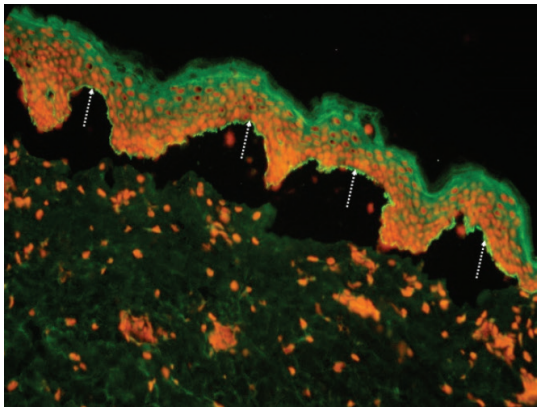

Şekil 12. *Tuzda ayrıştırılmış insan derisinde uygulanan indirekt immünofloresan testinde ayrışmanın çatısında (epidermal tarafta) depolanmanın gözlenmesi büllöz pemfigoidi işaret eder*

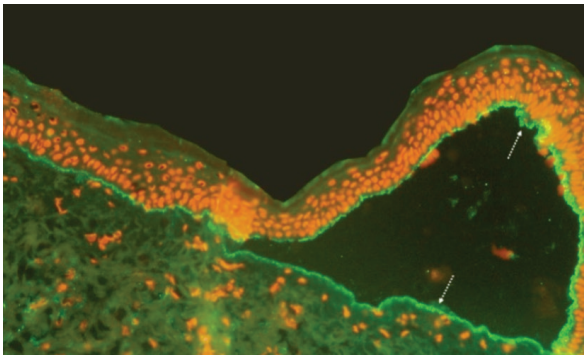

Şekil 13. *Büllöz pemfigoid olgularının az bir kısmında tuzda ayrıştırma testinde depolanma hem çatıda hem de tabanda gözlenir*

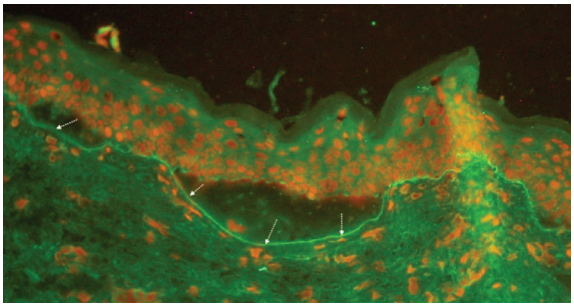

Şekil 14. *Edinsel epidermolizis büllozada depolanma ayrışmanın tabanında (dermal tarafında) saptanır*

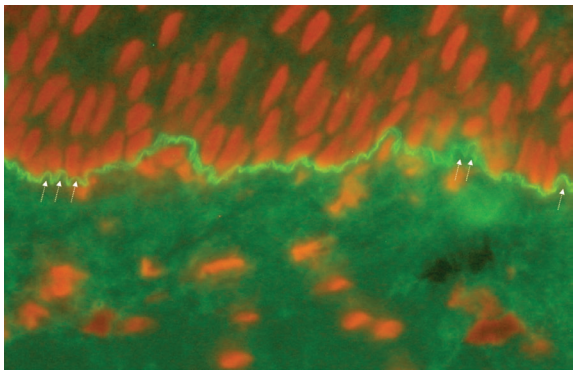

Şekil 15. *Büllöz pemfigoid olgularının direkt immünofloresanında bazal membran zonunda gözlenen* ***"n-şeklinde" testere dişi*** *paterni*

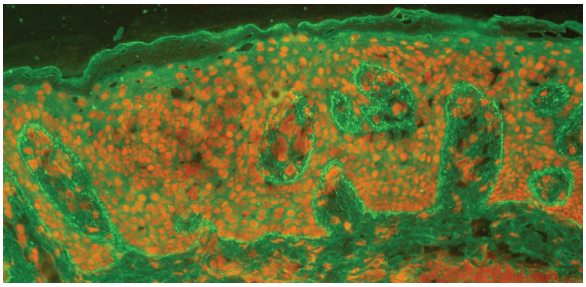

Şekil 16. *Dermatitis herpetiformis olgularının bir kısmında IgA granüler depolanması bazal membran zonu boyunca gözlenir*

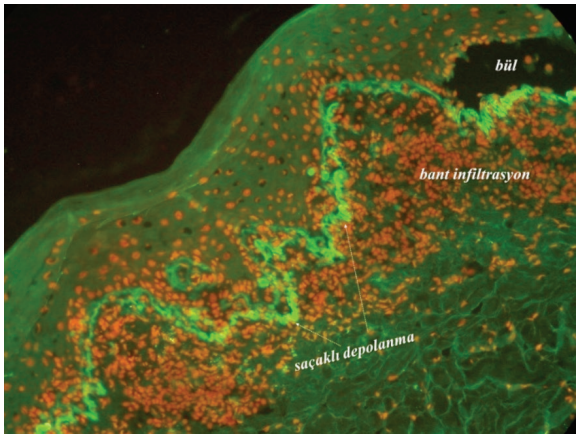

Şekil 17. *Bir büllöz pemfigoid klinik tipi olan liken planus pemfigoideste direkt immünofloresanda fibrinojenle likenoid infiltrasyon üzerinde epidermisten aşağı doğru saçaklı depolanma görülür*

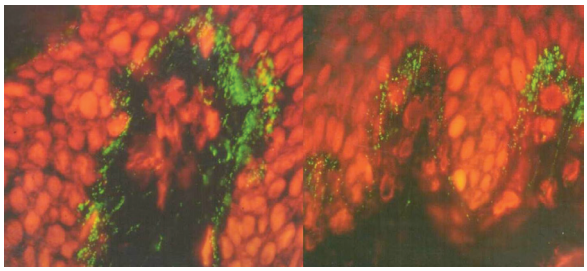

Şekil 18. *Üst dermist epapilla uçlarında granüler IgA depolanması dermatitis herpetiformis için tanı koydurucu bir direkt immünofloresan bulgusudur*

KAYNAKLAR

1. Beutner EH, Lever WF, Witebsky E, et al. Autoantibodies in pemphigus vulgaris: response to an intercellular substance of epidermis. JAMA 1965;192:682-8.
2. Jordon RE, Beutner EH, Witebsky E, et al. Basement zone antibodies in bullous pemphigoid. JAMA 1967;200:751-6.
3. Vodegel RM, de Jong MC, Meijer HJ et al. Enhanced diagnostic immunofluorescence using biopsies transported in saline. BMC Dermatol 2004;4:10.
4. Gammon WR, Fine JD, Forbes M, et al. Immunofluorescence on split skin for the detection and differentiation of basement membrane zone autoantibodies. J Am Acad Dermatol 1992;27:79-87.
5. Vodegel RM, Jonkman MF, Pas HH, et al. U-serrated immunodeposition pattern differentiates type VII collagen targeting bullous diseases from other subepidermal bullous autoimmune diseases. Br J Dermatol 2004;151:112-8.
6. Schaerer L, Trüeb RM. Direct immunofluorescence of plucked hair in pemphigus. ArchDermatol 2003;139:228-9.
7. Aunhachoke K, Rogers III RS. The value of immunofluorescence testing in dermatology. Thai J Dermatol 1997;13:240-56.
8. Uzun S. Otoimmün Büllöz Hastalıkların Tanısında immünofloresan bulgular. Türkderm 2011;45:31-5.
9. Mutasim DF, Adams BB. Immunofluorescence in dermatology. J Am Acad Dermatol 2001;45:803-22.

3-d

OTOİMMÜN BÜLLÖZ HASTALIKLARDA SEROLOJİK BULGULAR

Ayşe AKMAN KARAKAŞ, Birgül ÖZKESİCİ KURT

ÖZET

Otoimmün büllöz hastalıklar (OBH), epidermis veya dermoepidermal bileşkenin yapısal proteinlerine karşı otoantikor gelişimi sonucu deri ve/veya mukozalarda bül ve erezyon oluşumu ile karakterize nadir görülen bir hastalık grubudur. Bu grup hastalıkların progresif ve hayatı tehdit edebilecek seyir gösterebilmesi nedeni ile hızlı tanı konması önemlidir. Tanı klinik özellikler, histopatolojik ve immünolojik bulgular bir arada değerlendirilerek konur. OBH'nin tanısında altın standart dokuda depolanmış ve/veya serumda dolaşan otoantikorların gösterilmesidir. Dokuda depolanmış otoantikorların saptanmasında altın standart yöntem direkt immünofloresan incelemedir. Serumda dolaşan otoantikorların saptanmasına yönelik metodlar ise indirekt immünofloresan, Enzyme Linked Immunosorbent Assay (ELİSA), Chemiluminescent Enzyme Immunoassay (CLEIA), immünoblotting ve immünopresipitasyondur. Bu bölümün amacı OBH'nin tanısında kullanılan serolojik tanı araçlarını ve bu yöntemlerle elde edilen bulguları gözden geçirmektir.

GİRİŞ

Otoimmün büllöz hastalıklar (OBH), neden olabilecekleri morbidite ve mortalite göz önüne alındığında diğer deri hastalıkları arasında ayrı bir öneme ve yere sahiptirler. Bu hastalık grubunda tanı hastalardan alınan deri ve serum örneklerinde otoantikorların saptanmasına dayanmaktadır. Beutner ve Jordon[1] tarafından 1964'de pemfigus hastalarının serumlarında dolaşan deri ve müköz membranlardaki interselüler antijenleri hedef alan antikorların ve hemen ardından büllöz pemfigoid (BP) otoantikorlarının direkt immünofloresan (DİF) ve indirekt immünofloresan (İİF) yöntemler kullanılarak gösterilmesi OBH'nin Etyopatogenezlerinin anlaşılmasında ve tanı araştırmalarında çok önemli bir dönüm noktasıdır.[2,3] OBH'nin çoğunda yan etki veya komplikasyon geliştirme riskleri oldukça yüksek ilaçlar veya tedavi yöntemleri kullanıldığından tedaviye başlamadan önce tanının spesifik otoantikorlar gösterilerek doğrulanması önerilmektedir. Şekil 1'de

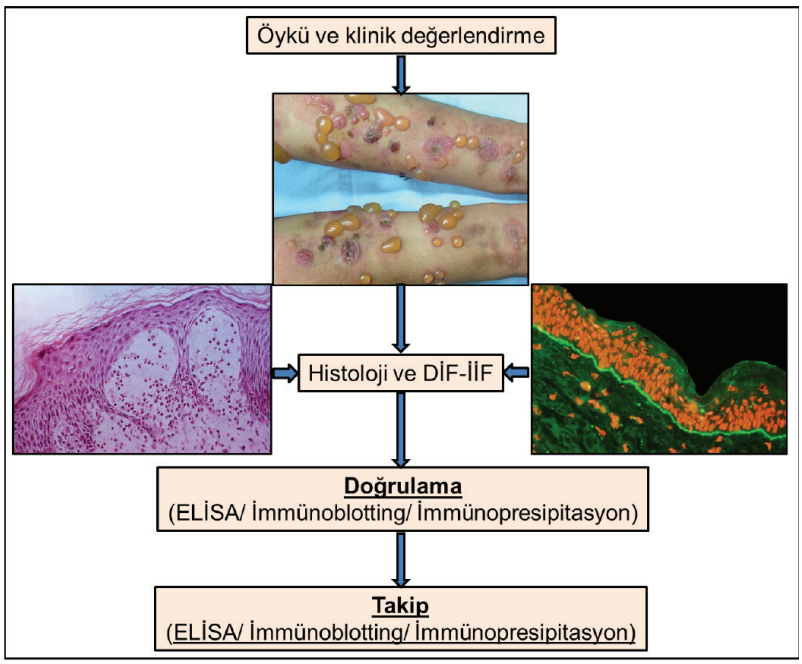

Şekil 1. *Otoimmün büllöz hastalıklarda önerilen tanı ve takip şeması*[4]

DİF: Direkt immünofloresan, ELİSA: Enzyme Linked Immunosorbent Assay, İİF: İndirekt immünofloresan, (Prof. Dr. Soner Uzun'un arşivinden alınmıştır)

Eming ve Hertl[4] tarafından OBH'de önerilen tanısal yaklaşım özetlenmiştir.

Bu bölümde İİF mozaik tabanlı BİYOÇİP, Enzyme Linked Immunosorbent Assay (ELİSA), Chemiluminescent Enzyme Immunoassay (CLEIA), immünopresipitasyon ve immünoblotting gibi serumda dolaşan otoantikorların saptanmasına yönelik OBH'nin tanısında kullanılan serolojik tanı yöntemleri ve elde edilen bulgular, son dönemlerdeki gelişmeleri de kapsayacak şekilde aktarılmıştır.

1. İNDİREKT İMMÜNOFLORESAN MOZAİK TABANLI BİYOÇİP

OBH'nin tanısında DİF ve ELİSA'dan daha ucuz, pratik ve hızlı yapılabilir bir test elde etmek amacıyla son yıllarda İİF mozaik tabanlı BİYOÇİP yöntemi geliştirilmiştir. Bu yöntemle birden fazla antikor-spesifik antijenik substrat kullanılarak tanıya ulaşmak amaçlanmaktadır. Standart boyuttaki slaytta on inkübasyon alanı (her bir inkübasyon alanı bir hastaya ait), her inkübasyon alanında substrat olarak farklı antijenik yapılar bulunmaktadır (Şekil 2).

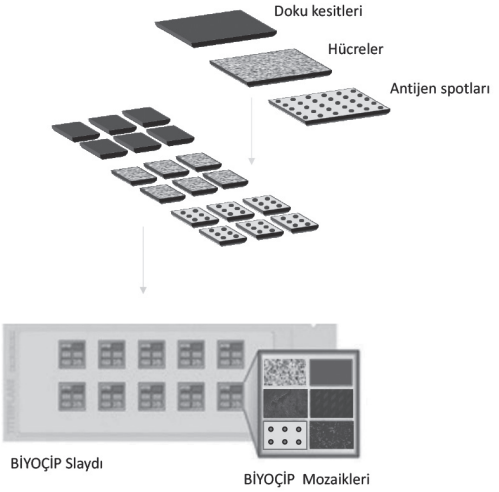

Şekil 2. *Mozaik tabanlı indirekt immünofloresan BİYOÇİP slaytı*[5]

Substratlar öncelikle ince bir cam üzerine yapıştırılarak standart boyutlarda kesilmekte ve BİYOÇİP'ler elde edilmektedir. Bir inkübasyon alanında farklı BİYOÇİP'ler bir araya getirilerek BİYOÇİP mozaikleri oluşturulmaktadır.[5] Standart İİF yöntemlerden farklı olarak bu yöntemde substrat olarak doku kesitlerinin (maymun özofagusu kesiti, 1 mol/L NaCl'de ayrıştırılmış insan derisi kesiti) yanında desmoglein (Dsg) 1, Dsg3, BP230 globüler C-terminal domaini, tam boy BP230, tip VII kollajen N-terminal kollajenoz (NC) domaini vs. aktarılmış hücreler ve antijen alanları (rekombinant tetramerik BP180NC16A antijen spotları) da kullanılabilmektedir (Tablo 1). Bu yöntemde Dsg1, Dsg3 gibi antijenik yapıların aktarıldığı hücreler HEK293 (insan emriyonik böbrek hücresi) veya EU90 (***'human embryonic kidney cells'*** hücre hattı) rekombinant hücrelerdir.

Ticari olarak hazırlanmış BİYOÇİP mozaikleri mevcuttur *(Dermatology Mosaic, Euroimmun, Padova, İtalya ve Lübeck, Almanya).* Standart İİF yöntemde uygulanan işlemler geçerlidir ve bu yöntem ile IgG otoantikorları saptanmaktadır. OBH'nin tanısında tarama testi olarak kullanılabilecek bir yöntem olarak gelecek vaad eden BİYOÇİP yöntemi yarı-kantitatif bir testtir. Hasta serumları seri dilusyonlarda çalışılarak serumdaki antikor düzeyleri saptanabilmektedir. Tarama testi olarak uygulandığında 1/10 dilüsyonda hasta serumu ile çalışılması önerilmektedir. Bir BİYOÇİP üzerinde birden fazla antijenik yapının bulunması bir damla serum örneği ile çok sayıda OBH arasında ayırıcı tanı yapma olanağı sunmaktadır (Şekil 3-5). Yapılan çalışmalarda BİYOÇİP yönteminin pemfigus ve BP tanısı koymada oldukça sensitif ve spesifik olduğu yönünde veriler mevcuttur. Çalışmaların çoğunda pemfigus tanısı koymada en sensitif substrat Dsg3 aktarılmış hücreler (%86-%100), BP tanısı koymada ise en sensitif substrat rekombinant tetramerik BP180 NC16A antijen spotları (%83-%100) olarak bildirilmektedir.[5-9] Ayrıca, bu iki substratın ELİSA ile uyumlu olduğu gösterilmiştir.[7-10] Mevcut çalışmaların hepsinde BİYOÇİP yöntemi ile pemfigus ve BP tanısı koymada kullanılan substratların hepsinin spesifisitesi %95'in üzerinde saptanmıştır.[5-9] Bu yeni yöntemin pemfigoid gestasyones tanısı koymada da oldukça başarılı olduğu yönünde veriler mevcuttur.[11] Bir çalışmada BİYOÇİP yöntemi modifiye edilerek IgG4 otoantikorlarını saptamak amaçlanmış, klasik BİYOÇİP yöntemi ile karşılaştırıldığında, Dsg1 ve Dsg3 aktarılmış hücreler oldukça sensitif (%100)

Tablo 1. İndirekt immünofloresan mozaik tabanlı BİYOÇİP yönteminde şimdiye kadar kullanılan antijenik substratlar, ticari firmalar ve kullanıldığı otoimmün büllöz hastalıklar[5-11]

Antijenik substratlar	Hastalık	Ticari firma
Primat maymun özofagusu kesiti	Pemfigus vulgaris Pemfigus foliaseus Büllöz pemfigoid Pemfigoid gestasyones	*Euroimmun*
1 mol/L NaCl'de ayrıştırılmış primat insan derisi kesiti	Büllöz pemfigoid Pemfigoid gestasyones	*Euroimmun*
Desmoglein 1 aktarılmış HEK293 hücreleri	Pemfigus foliaseus Pemfigus vulgaris	*Euroimmun*
Desmoglein 3 aktarılmış HEK293 hücreleri	Pemfigus vulgaris	*Euroimmun*
Rekombinant tetramerik BP180NC16A antijen spotları	Büllöz pemfigoid Pemfigoid gestasyones	*Euroimmun*
BP230 tam boy aktarılmış HEK293 hücreleri	Büllöz pemfigoid	*Euroimmun*
BP230'un *C-terminal domain*'i aktarılmış HEK293 hücreleri	Büllöz pemfigoid Pemfigoid gestasyones	*Euroimmun*
Tip VII kollajen NC1 domaini aktarılmış HEK293 hücreleri	Edinsel epidermolizis bülloza	*Euroimmun*
Gliadin (GAF-3X)*	Dermatitis herpetiformis	*Euroimmun*
Sıçan mesanesi*	Paraneoplastik pemfigus	*Euroimmun*

*Ticari olarak üretilen bu antijenik substratın kullanıldığı yayın henüz mevcut değildir

ve spesifik (%100 ve %78, sırasıyla) bulunmuştur. Modifiye BİYOÇİP yöntemi ile rekombinant tetramerik BP180 NC16A antijen spotlarının ise sensitivitesi %100 iken spesifisitesinin düşük (%13) olduğu gözlenmiştir.[12]

Yeni geliştirilen bu test tip VII kollajen NC1 otoantikorlarını saptayarak edinsel epidermolizis bülloza (EEB) tanısında da oldukça başarılı bulunmuştur. Bu amaçla substrat olarak rekombinant tip VII kollajen NC1 domaini aktarılmış hücreler kullanılmıştır.[13,14] Ancak EEB hastalarının yalnızca yaklaşık %60'ının serumunda otoantikor bulunduğu akılda tutulmalıdır.[15]

2. ELİSA

ELİSA, enzime bağlı immünosorbent test olarak da ifade edilmektedir. Hasta örneklerinde (serum, tükürük, vs.) antijen (HBsAg) veya antikor (anti-Dsg) belirlenmesi için uygulanır. İmmünoblotting ve immünopresipitasyon testlerde olduğu gibi kanda dolaşan otoantikorların spesifik olarak hangi antijenik yapılara karşı geliştiğini saptayan testlerden biridir. OBH tanısında ilişkili olabilecek antijene spesifik otoantikorların saptanması amacıyla uygulanmaktadır. Ticari olarak hazırlanmış setler mevcuttur; *Euroimmun (Lübek, Almanya) ve MBL (Nagoya, Japonya)* (Tablo 2). Klinik, histopatolojik ve immünofloresan yöntemlere ek olarak OBH'nin tanısında doğrulama testi olarak kullanılmaktadır (Şekil 1). Günümüzde ELİSA ticari test sistemlerinin *(Örneğin: Dsg1 ektodomaini, Dsg3 ektodomaini, BP180 NC 16A, BP230 N ve C terminal fragmanları, tam boy veya C-terminal domaini, envoplakin N terminali, tip VII kollajen NC1 ve NC2 domaini veya sadece NC1 domaini, epidermal transglutaminaz gibi)* geliştirilmesi ile çok sayıda OBH'de spesifik antikorların titrasyonlarını saptamak mümkün hale gelmiştir (Tablo 2). Elde edilen antikor titrasyonları OBH'nin tanısı, takibi ve tedaviye alınan yanıtın değerlendirilmesinde kullanılmaya başlanmıştır.[4,16,21,22] ELİSA testinde her ticari antijen kit için değişmekle birlikte anti-Dsg1, anti-Dsg3, anti-BP180, anti-BP230 ve anti-kollajen VII için ortalama kesim doktası 20 RU/mL, envoplakin için 1 RU/mL, anti-gliadin (GAF-3X) için ise 25 RU/mL olup bunların üzerindeki değerler pozitif kabul edilir *(Euroimmun, Lübek, Almanya kitleri için geçerli veriler).* Diğer geleneksel tanı yöntemlerine göre ELİSA daha hızlı, uygulanması kolay, daha iyi standardize edilebilir yani daha objektif olması ve birçok örneğin aynı anda çalışılabilmesi gibi avantajlara sahiptir. En önemli avantajlarından biri de testin kantitatif olması, yani hasta serumundaki otoantikor titrelerinin saptanabilmesidir. Ancak yalancı pozitif sonuçların olabileceği bilinmelidir.[23] Laboratuvar testlerde otoantikor varlığının saptanması, hastanın o sırada var olan yakınmalarından sorumlu olmayabilir. Sonuçlar, klinik ve histopatolojik olarak ilişkilendirilerek yorumlanmalıdır.

Yapılan çalışmalarda hastalığın tanısında antijen spesifik ELİSA'nın immünofloresandan daha sensitif ve spesifik olduğu, İİF'ye göre ELİSA titrelerinin hastalık aktivitesi ile daha iyi korelasyon gösterdiği saptanmıştır.[24,25] Günümüzde ELİSA, büyük ölçüde immünoblotting ve immünopresipitasyon testlerinin yerini almıştır. Son zamanlarda OBH'nin tanı ve ayırıcı tanısında kullanılmak üzere tek serum örneğinde farklı antijenik yapıların tespit edilebildiği, pratik ve oldukça standardize bir test olan multivaryant ELİSA sistemi geliştirilmiştir.[26,27]

Özellikle pemfigus ve pemfigoid grubu hastalıklarda klinik aktivite ile ELİSA sonuçları arasında pozitif korelasyon gösterilmiştir.[28,29] Hastalığın seyri sırasında ELİSA isteminin klinik değerlendirmeye göre belirlenmesi önerilmektedir. Hastalığın aktivitesi kontrol altına alınana kadar iki haftada bir, minimal tedavi ile tam remisyon elde edilene kadar

Tablo 2. ELİSA testinde şimdiye kadar kullanılan antijenik yapılar, ticari firmalar ve tanısında kullanılan OBH[16-20]

Antijen	Hastalık	Ticari firma
İnsekt hücrelerinden elde edilmiş desmoglein 1'in *ektodomain'i*	Pemfigus foliaseus	MBL
İnsan HEK 293 hücrelerinden elde edilmiş desmoglein 1'in *ektodomain'i*	Pemfigus foliaseus	*Euroimmun*
İnsekt hücrelerinden elde edilmiş desmoglein 3'ün *ektodomain'i*	Pemfigus vulgaris	MBL
İnsan HEK 293 hücrelerinden elde edilmiş desmoglein 3'ün *ektodomain'i*	Pemfigus vulgaris	*Euroimmun*
BP180 NC16A	Büllöz pemfigoid	MBL
BP180 NC16A tetramer	Pemfigoid gestasyones Liken planus pemfigoides Müköz membran pemfigoidi Lineer IgA dermatozu	*Euroimmun*
BP230'un N- ve C-terminal parçaları	Büllöz pemfigoid	MBL
BP230'un C-terminal parçası	Büllöz pemfigoid	*Euroimmun*
Envoplakin'in N-terminal parçası	Paraneoplastik pemfigus	*Euroimmun*
Epidermal ve doku transglutaminazı	Dermatitis herpetiformis	İmmünodiagnostik AG
Doku transglutaminazı	Dermatitis herpetiformis	INOVA diagnostic
DGP *(deamidated gliadin peptides)*	Dermatitis herpetiformis	INOVA diagnostic
Gliadin (GAF-3X) IgA ve IgG	Dermatitis herpetiformis	*Euroimmun*
Tip VII kollajen NC1 ve NC2 domaini	Edinsel epidermolizis bülloza	MBL
Tip VII kollajen NC1 domaini	Edinsel epidermolizis bülloza	*Euroimmun*

konsolidasyon fazında bir ila üç ayda bir, tedavi ile tam remisyon sağlandığında ise üç ila altı ayda bir inceleme yapılabilir.[30]

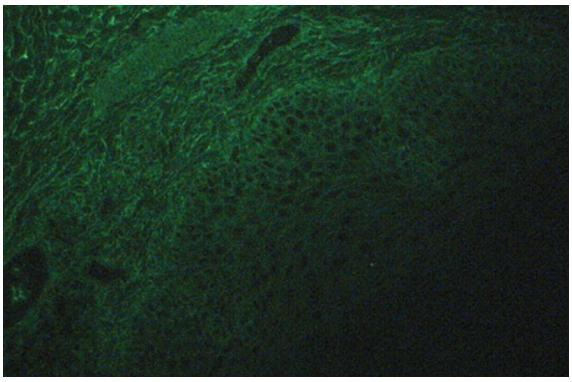

Şekil 3. *İnterselüler aralık pozitifliği (Euroimmun Mozaik 7 BİYOÇİP maymun özofagusu, x600)*

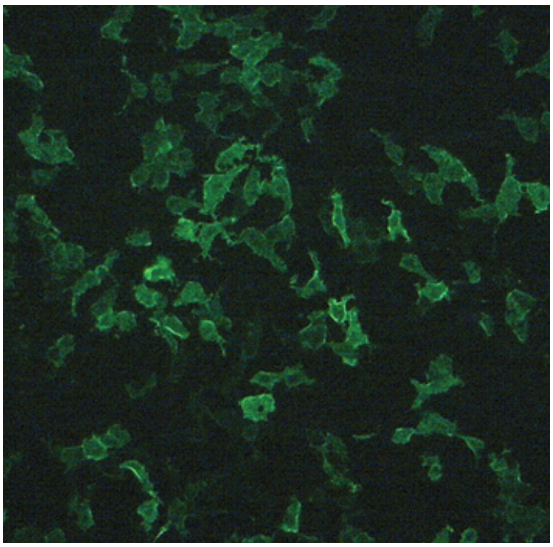

Şekil 4. *Anti-Dsg3 pozitifliği (Euroimmun Mozaik 7 BİYOÇİP EU90 hücreleri, x600)*

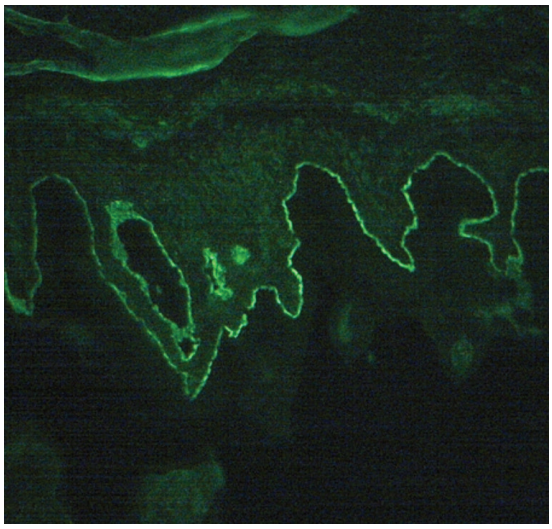

Şekil 5. *Bazal membran zonu boyunca lineer depolanma (Euroimmun Mozaik 7 BİYOÇİP TAİD, x600).*
TAİD: 1 mol/L NaCl'de ayrıştırılmış insan derisi kesiti

a) Pemfigus

Pemfigus vulgaris (PV) tanısında ELİSA'nın kanda dolaşan otoantikorları saptamada en sensitif ve spesifik test olduğu düşünülmektedir.[25,31] Özellikle, Dsg1 ve Dsg3'ün antijenik ektodomainlerinin aktarıldığı HEK293 hücrelerinin kullanıldığı yeni ELİSA testinin oldukça sensitif ve spesifik olduğu bildirilmiştir.[22] Pemfigus tanısında farklı ticari ELİSA sistemlerinde testin sensitivitesinin hem anti-Dsg1 hem de anti-Dsg3 için %90'ın üzerinde, spesifitesinin %95'lerde olduğu bildirilmiştir.[28,32,33] Tampoia ve ark.'nın[25] derlediği meta-analizde anti-Dsg3'ün sensitivitesinin %97 ve spesifitesinin ise %98,5 olduğu bildirilmiştir. Mukozal PV'de anti-Dsg3 ELİSA, mukozal ve belirgin deri tutulumu olan PV'de anti-Dsg1 ELİSA ve anti-Dsg3 ELİSA pozitifliği saptanırken pemfigus foliaseus tek başına Dsg1'e karşı oluşan antikorlar ile ilişkilidir. DİF pozitif olan hastalarda anti-Dsg1 ve anti-Dsg3 otoantikorları saptanamaz ise anti-desmokolin otoantikorlarına bakılabilir. DİF negatif ve anti-Dsg1 ve anti-Dsg3 otoantikorları saptanamayan hastalarda ise non-Dsg spesifik otoantikorlara bakılması önerilmektedir.[30]

Deri lezyonlarının şiddeti anti-Dsg1 antikor düzeyi ve oral mukoza lezyonlarının şiddeti anti-Dsg3 antikor düzeyi ile ilişkili bulunmuştur.[34-36] Bunun yanında bizim yaptığımız çalışmada pemfigus hasta grubunda ELİSA sonuçlarının prediktif değerinin istatistiksel olarak anlamlı olmadığı saptansa da Dsg1'in prediktif değer açısından daha anlamlı bir korelasyon gösterdiği gözlenmiştir.[36] Ancak PV hastalarında hastalığın takibinde deri lezyonlarının seyri ile ELİSA anti-Dsg1 antikor değerleri arasında yakın korelasyon mevcutken, mukozal lezyonların seyri ile ELİSA anti-Dsg3 otoantikor değerleri arasında paralellik gösterilemediğini bildiren yayınlar da mevcuttur.[37] Mukozal lezyonların şiddeti ile tükürük ELİSA anti-Dsg1 otoantikor değerleri arasında anlamlı ilişki bildirilmiştir.[35]

İİF titrasyonları ile Dsg1 ve Dsg3'e karşı spesifik otoantikorların ELİSA değerleri karşılaştırıldığında; İİF titrelerinde artış olmasına karşın ELİSA sonuçlarının belli bir değerden sonra aynı düzeyde kaldığı gözlenmiştir. Bu nedenle, takipte ve araştırma amacıyla ELİSA kullanılacaksa gerçek indeks değeri için, sonuç >150 IU/mL ise dilüsyon yapılması önerilebilir.[38,39] Dilüsyon yapılacak değerler kullanılan yöntem ve kit ile ilişkili olarak belirlenebilir.

Paraneoplastik pemfigus (PNP) tanısında envoplakin rekombinant N-terminalini içeren ticari ELİSA testi kullanılmakta olup sensitivitesi %82, spesifitesi %100 olarak bildirilmiştir.[40] Periplakinin rekombinant N-terminalini içeren ELİSA testi de mevcuttur.[41] Ayrıca PNP hastalarında sıklıkla anti-Dsg1, anti-Dsg3 ve anti-BP180 ELİSA pozitifliği de saptanır.[42] Bununla birlikte seronegatif PNP olguları da bildirilmiştir.[43]

Yanık hastalarında, alerjik ilaç reaksiyonlarında (Stevens-Johnson sendromu, toksik epidermal nekroliz), fungal

infeksiyonlarda ve ABO kan grubu antijenlerine karşı antikor geliştiren hastalarda kanda dolaşan pemfigus otoantikorları düşük titrelerde saptanabilmektedir.[42,44,45]

b) Pemfigoid

Birçok çalışma göstermiştir ki ELİSA yöntemi BP tanısında oldukça sensitif ve spesifiktir. Özellikle rekombinant proteinlerin kullanıldığı ELİSA testleri BP tanısında bir dönüm noktasıdır. Piyasada bulunan *Euroimmun (Lübek, Almanya) ve MBL (Nagoya, Japonya)* ELİSA testleri ile sırasıyla %80-90 ve %60-70 oranında kanda dolaşan BP180 NC16A ve BP230 C-terminal fragmandaki otoantijenlere karşı gelişen otoantikorlar saptanabilmektedir. Bu iki test kombine kullanıldığında tanısal sensitivite %90-100 olarak bildirilmiştir.[17,46] *MBL (Nagoya, Japonya)* tarafından üretilen BP230 N ve C terminal fragmanlarını tam boy içeren ELİSA da rutinde kullanılmaktadır. BP180 rekombinant proteinlerin kullanıldığı ELİSA, BP230'a göre daha sensitif ve spesifiktir.[47,48] DİF pozitif olan hastalarda anti-BP180 NC16A ve anti-BP230 otoantikorları saptanamaz ise BP180 ve BP230 otoantijenlerinin farklı domainlerini içeren testler kullanılabilir.[30]

BP180 NC16A domaini ve diğer BP180 epitoplarına karşı gelişen IgG otoantikorlarının serumdaki konsantrasyonu ile hastalık aktivitesi ve şiddeti ilişkili bulunmuştur.[29,49,50] BP230 antijenine karşı gelişen otoantikorlar ile hastalık aktivitesi arasındaki ilişki ise çelişkilidir.[49,51]

Hastaların önemli bir kısmında BP180 ve BP230 antijenlerine karsı oluşmuş spesifik IgE otoantikorları saptanmaktadır. Anti-BP180 IgE otoantikor pozitifliğinin hastalığın daha şiddetli formu ile ilişkili olabileceği düşünülmektedir.[24,52]

Polimorfik kaşıntılı deri hastalığı olan yaşlı bireylerde BP180 ve BP230 antijenlerine karşı IgG otoantikorlarının önemli ölçüde yüksek oranlarda (%33 anti-BP180 ve/veya anti-BP230 pozitifliği) saptandığı akılda tutulmalıdır.[53] Yaştan ve cinsiyetten bağımsız olarak, klinik ve histopatolojik bulgusu olmayan normal popülasyonun yaklaşık %7'sinde anti-BP180 otoantikorlarının saptandığı bildirilmiştir.[24] Bu nedenle DİF ile dokudaki otoantikorlar gösterilmeden sadece ELİSA ile BP tanısı konulmamalıdır.

Pemfigoid gestasyones hastalarının %90-97'sinde BP180 NC16A'yı, %10'unda ise BP230 antijenini hedef alan otoantikorlar ELİSA ile tespit edilmektedir.[54,55]

Anti-p200 pemfigoidi tanısında kullanılmak üzere laminin γ1'in rekombinant C terminali kullanılarak manuel üretilen ELİSA'nın sensitivitesi %70 ve spesifisitesi %98,7 olarak bildirilmiştir.[56]

c) Edinsel Epidermolizis Bülloza

EEB tanısında kullanılan ticari ELİSA sistemleri tip VII kollajen NC1 ve NC2 domaini veya sadece NC1 domainini içermektedir (sırasıyla *MBL, Nagoya, Japonya ve Euroimmun, Lübek, Almanya).* İmmünoblotting veya İİF yöntemlerle hasta serumunda otoantikor varlığının gösterildiği hastalarda, ELİSA sistemlerinin EEB tanısı koymada oldukça sensitif (%90) ve spesifik (%98) olduğu gösterilmiştir.[13,18,57] Ancak serumda otoantikor varlığı saptanamayan, EEB tanısı DİF veya direkt immüngold elektron mikroskopisi ile konulan hastalarda ELİSA sensitivitesinin düşük olduğu akılda tutulmalıdır. Hastalık şiddeti ile ELİSA titreleri arasında korelasyon olduğunu gösteren yayınlar mevcuttur.[58,59]

d) Dermatitis Herpetiformis

Dermatitis herpetiformis (DH) tanısı koymak için doku ve epidermal transglutaminaza karşı oluşmuş IgA'yı saptamak amacıyla geliştirilmiş sensitif (sırasıyla; %47-95, %52-100) ve spesifik (her ikisi de >%90) ticari ELİSA sistemleri mevcuttur.[60,61] DH tanısından şüphelenilen olgularda ilk yapılması önerilen serolojik test ***anti-doku transglutaminaz IgA*** antikor testidir. Yalancı negatif sonuçları dışlamak için ELİSA ile total serum IgA düzeyi de bakılmalıdır. Anti-



Şekil 6. *Multivaryant ELİSA'da tek bir pleytte saptanabilen antijenik yapılar*[26]
Dsg: Desmoglein, BP: Büllöz pemfigoid

DGP (sentetik gliadin derive peptid) antikorlarına ise (sensitivitesi; %55 IgA, %50 IgG) şüpheli durumlarda bakılması önerilmektedir. Son yıllarda DH hastalarında anti-gliadin (GAF-3X) (gliadin analog füzyon peptid) antikorları üzerinde çalışılmaktadır. DH hastalarında, Çölyak hastalığı ilişkili otoantikorları saptamada anti-gliadin (GAF-3X) ELİSA'nın sensitivitesi (%83 IgA, %78 IgG) oldukça yüksek bulunmuştur.[19] Son yıllarda ELİSA ticari kiti geliştirilen anti-endomisyum antikorun ise DH tanısındaki değerini gösteren çalışmalara ihtiyaç vardır.[62] Mevcut otoantikorların DİF, İİF ve ELİSA ile gösterilemediği durumlarda HLA DQ2/DQ8 bakılabilir ve duodenal biyopsiye başvurulabilir.[61]

3. MULTİVARYANT ELİSA

Multivaryant ELİSA, son zamanlarda OBH'nin tanısında kullanılmak üzere geliştirilen tek pleytte farklı antijenik yapıların kullanıldığı, böylece aynı anda farklı antijenik yapılara karşı oluşan serumdaki otoantikorların saptanabildiği bir testtir.[26,27] Lupus eritematozus, sistemik skleroz gibi diğer otoimmün hastalıkların tanısında standart olan bu yöntem pratik, oldukça standardize olmasının yanında daha hızlı tanı koymaya da olanak sağlar. Ticari olarak hazırlanmış ELİSA kitleri mevcuttur; *MESACUP™ anti-Skin profile TEST (MBL, Nagoya, Japonya), Dermatology Profile (Euroimmun, Lübek, Almanya).* Standart ELİSA sistemleri ile karşılaştırıldığında hem birden fazla antijenik yapıyı tek pleytte içerdiğinden hem de inkübasyon süresi yarıya düştüğünden oldukça hızlı tanıya ulaşılmaktadır.[27] Multivaryant ELİSA yönteminde standart ELİSA sistemlerinde kullanılan Dsg1, Dsg3, BP180 NC16A, BP230, envoplakin ve tip VII kollajen NC1 domain antijenleri kullanılmaktadır (Şekil 6). Standart ELİSA sistemlerinde olduğu gibi kantitatif bir test olup benzer sensitivite ve spesifisite oranları bildirilmektedir. PV tanısında Dsg3 sensitivitesi %93, PF tanısında Dsg1 sensitivitesi %92, BP tanısında BP180 sensitivitesi %60 ve BP230 sensitivitesi %62 ve EEB tanısında kollajen VII sensitivitesi %81 olarak bildirilmiştir.[27] Bu yöntem ile de standart ELİSA gibi IgA otoantikorlarının saptanamadığı akılda tutulmalıdır.

4. CHEMILUMINESCENT ENZYME IMMUNOASSAY (CLEIA)

Son yıllarda yeni geliştirilmiş pemfigus ve BP'nin takibinde ELİSA kadar güvenilir olduğu ileri sürülen otoantikorları saptamada oldukça etkili bir yöntemdir. Tüm prosedür STACIA® sistemi ile entegre edilerek otomatikleştirilmiştir. Işığın emisyonu esasına dayanır. Manyetik parçacık bağlı antijenik yapılar kullanılarak Dsg1, Dsg3 ve BP180'e karşı oluşan otoantikorlar saptanabilmektedir. ELİSA ile benzer rekombinant antijenik yapılar kullanılmaktadır. ELİSA'ya göre oldukça hızlı olan bu yöntemde foto-çoğaltıcı tüp ve oldukça duyarlı foto detektörler kullanıldığı için algılama aralığı ELİSA'dan daha geniştir ve gerçek indeks değeri için 1000 IU/mL değerlerine kadar dilüsyon yapılmasına ihtiyaç duyulmaz.[63]

5. İMMÜNOBLOTTİNG VE İMMÜNOPRESİPİTASYON

Her iki yöntem de hedef antijeni elektroforez ile ayrıştırılmış belirli moleküler ağırlıktaki protein bantları olarak saptar. Pemfigus tanısında immünoblotting yöntem ile Dsg3'e karşılık gelen 130-kDa bandı hedef alan hastanın serumundaki IgG tipi otoantikorlar gösterilmektedir. Deri tutulumu olan hastaların serumunda Dsg1'e karşılık gelen 160-kDa bandı hedef alan otoantikorlar da bulunmaktadır. PNP tanısında en sensitif yöntem olduğu yönünde yayınlar mevcuttur. Karakteristik olarak çift bant 210-kD ve 190-kD proteinler gözlenir (sırasıyla envoplakin ve periplakin).[64,65] İnsan epidermal esktraktı veya insan keratinosit kültürü ekstraktı kullanılabilir. Son dönemlerde yapılan çalışmalarda epiplakinin de PNP otoantijenlerinden biri olduğu ve anti-epiplakin otoantikorlarının bronşiolitis obliterans ve mortalite ile ilişkili olabileceği yönünde bulgular mevcuttur.[66]

BP tanısında immünoblottingin sensitivitesi değişkendir. Hastaların %75'inde BP230 antijeni ile reaksiyon oluşurken %50'sinde BP180 antijeni ile reaksiyon gözlenir. Hem IgG hem de IgA tipi otoantikorlar saptanabilir.[67]

EEB'de ise 290-kD tip VII kollajen ve tip VII kollajenin immünodominant bölgesi olan NC1 domaini otoantikorlar tarafından tanınır.[68] Genellikle insan dermis ekstraktı (tam boy tip VII kollajen) ve rekombinant tip VII kollajen NC1 domaini kullanılır.[21] Bu yöntem ile tip VII kollajene karşı oluşan IgA otoantikorları da saptanabilir. Ticari kitlerde saptanamayan bilinmeyen hedef antijenik yapılara karşı gelişmiş otoantikorlar bu yöntemler ile saptanarak yeni hedef antijenik yapılar ve dolayısıyla yeni OBH tanıları konulabilir veya isimlendirilebilir. Örneğin; son dönemlerde tanımlanan anti-p200 pemfigoidinde dermisteki 200-kD proteinleri tanıyan otoantikorlar saptanmıştır.[69,70]

KAYNAKLAR

1. Beutner E, Jordon R. Demonstration of skin antibodies in sera of pemphigus vulgaris patients by indirect immunofluorescent staining. Proc Soc Exp Biol Med 1964;117:505-10.
2. Beutner EH, Lever Wf, Witebsky E, et al. Autoantibodies in pemphigus vulgaris: response to an intercellular substance of epidermis. JAMA 1965;192:682-8.
3. Jordon RE, Beutner EH, Witebsky E, et al. Basement zone antibodies in bullous pemphigoid. JAMA 1967;200:751-6.
4. Eming R, Hertl M. Autoimmune Diagnostics Working Group. Autoimmune bullous disorders. Clin Chem Lab Med 2006;44:144-9.
5. Zarian H, Saponeri A, Michelotto A, et al. Biochip technology for the serological diagnosis of bullous pemphigoid. ISRN Dermatol 2012;2012:237802.
6. Damoiseaux J, van Rijsingen M, Warnemünde N, et al.

Autoantibody detection in bullous pemphigoid: clinical evaluation of the EUROPLUS™ Dermatology Mosaic. J Immunol Methods 2012;382:76-80.

7. van Beek N, Rentzsch K, Probst C, et al. Serological diagnosis of autoimmune bullous skin diseases: prospective comparison of the BIOCHIP mosaic-based indirect immunofluorescence technique with the conventional multi-step single test strategy. Orphanet J Rare Dis 2012;7:49.
8. Tampoia M, Zucano A, Villalta D, et al. Anti-skin specific autoantibodies detected by a new immunofluorescence multiplex biochip method in patients with autoimmune bullous diseases. Dermatology 2012;225:37-44.
9. Russo I, Saponeri A, Peserico A, et al. The use of biochip immunofluorescence microscopy for the diagnosis of Pemphigus vulgaris. Acta Histochem 2014;116:713-6.
10. Russo I, Saponeri A, Michelotto A, et al. Salivary Samples for the Diagnosis of Pemphigus vulgaris Using the BIOCHIP Approach: a Pilot Study. In Vivo 2017;31:97-9.
11. Sadik CD, Pas HH, Bohlmann MK, et al. Value of BIOCHIP Technology in the Serological Diagnosis of Pemphigoid Gestationis. Acta Derm Venereol 2017;97:128-30.
12. Gornowicz-Porowska J, Seraszek-Jaros A, Bowszyc-Dmochowska M, et al. Accuracy of molecular diagnostics in pemphigus and bullous pemphigoid: comparison of commercial and modified mosaic indirect immunofluorescence tests as well as enzyme-linked immunosorbent assays. Postepy Dermatol Alergol 2017;34:21-7.
13. Komorowski L, Müller R, Vorobyev A, et al. Sensitive and specific assays for routine serological diagnosis of epidermolysis bullosa acquisita. J Am Acad Dermatol 2013;68:e89-95.
14. Marzano AV, Cozzani E, Biasin M, et al. The use of Biochip immunofluorescence microscopy for the serological diagnosis of epidermolysis bullosa acquisita. Arch Dermatol Res 2016;308:273-6.
15. Buijsrogge JJ, Diercks GF, Pas HH, et al. The many faces of epidermolysis bullosa acquisita after serration pattern analysis by direct immunofluorescence microscopy. Br J Dermatol 2011;165:92-8.
16. Rose C, Armbruster FP, Ruppert J, et al. Autoantibodies against epidermal transglutaminase are a sensitive diagnostic marker in patients with dermatitis herpetiformis on a normal or gluten-free diet. J Am Acad Dermatol 2009;61:39-43.
17. Schmidt E, Zillikens D. Modern diagnosis of autoimmune blistering skin diseases. Autoimmun Rev 2010;10:84-9.
18. Vorobyev A, Ludwig RJ, Schmidt E. Clinical features and diagnosis of epidermolysis bullosa acquisita. Expert Rev Clin Immunol 2017;13:157-69.
19. Kasperkiewicz M, Dähnrich C, Probst C, et al. Novel assay for detecting celiac disease-associated autoantibodies in dermatitis herpetiformis using deamidated gliadin-analogous fusion peptides. J Am Acad Dermatol 2012;66:583-8.
20. Jaskowski TD, Donaldson MR, Hull CM, et al. Novel screening assay performance in pediatric celiac disease and adult dermatitis herpetiformis. J Pediatr Gastroenterol Nutr 2010;51:19-23.
21. Atzori L, Deidda S, Aste N. Enzyme-linked immunosorbent assay in autoimmune blistering diseases: preliminary experience of the Dermatology Department of Cagliari. G Ital Dermatol Venereol 2008;143:1-8.
22. Schmidt E, Dähnrich C, Rosemann A, et al. Novel ELİSA systems for antibodies to desmoglein 1 and 3: correlation of disease activity with serum autoantibody levels in individual pemphigus patients. Exp Dermatol 2010;19:458-63.
23. Wieland CN, Comfere NI, Gibson LE, et al. Anti-bullous pemphigoid 180 and 230 antibodies in a sample of unaffected subjects. Arch Dermatol 2010;146:21-5.
24. Culton DA, Liu Z, Diaz LA. Bullous pemphigoid. In: Goldsmith LA, Katz SI, Gilchrest BA, Paller AS, Leffell DJ, Wolff K, Editors. Fitzpatrick's Dermatology in General Medicine. 8th ed. United States of America: McGraw-Hill; 2012. p. 608-16.
25. Tampoia M, Giavarina D, Di Giorgio C, et al. Diagnostic accuracy of enzyme-linked immunosorbent assays (ELİSA) to detect anti-skin autoantibodies in autoimmune blistering skin diseases: a systematic review and meta-analysis. Autoimmun Rev 2012;12:121-6.
26. van Beek N, Dähnrich C, Johannsen N, et al. Prospective studies on the routine use of a novel multivariant enzyme-linked immunosorbent assay for the diagnosis of autoimmune bullous diseases. J Am Acad Dermatol 2017;76:889-94.
27. Horváth ON, Varga R, Kaneda M, et al. Diagnostic performance of the "MESACUP anti-Skin profile TEST". Eur J Dermatol 2016;26:56-63.
28. Amagai M, Komai A, Hashimoto T, et al. Usefulness of enzyme-linked immunosorbent assay using recombinant desmogleins 1 and 3 for serodiagnosis of pemphigus. Br J Dermatol 1999;140:351-7.
29. Sitaru C, Dähnrich C, Probst C, et al. Enzyme-linked immunosorbent assay using multimers of the 16th non-collagenous domain of the BP180 antigen for sensitive and specific detection of pemphigoid autoantibodies. Exp Dermatol 2007;16:770-7.
30. Schmidt E, Goebeler M, Hertl M, et al. S2k guideline for the diagnosis of pemphigus vulgaris/foliaceus and bullous pemphigoid. J Dtsch Dermatol Ges. 2015;13:713-27.
31. Harman KE, Gratian MJ, Seed PT, et al. Diagnosis of pemphigus by ELİSA: a critical evaluation of two ELİSAs for the detection of antibodies to the major pemphigus antigens, desmoglein 1 and 3. Clin Exp Dermatol 2000;25:236-40.
32. Ng PP, Thng ST, Mohamed K, et al. Comparison of desmoglein ELİSA and indirect immunofluorescence using two substrates (monkey oesophagus and normal human skin) in the diagnosis of pemphigus. Australas J Dermatol 2005;46:239-41.
33. Ishii K, Amagai M, Hall RP, et al. Characterization of autoantibodies in pemphigus using antigen-specific enzyme-linked immunosorbent assays with baculovirus-expressed recombinant desmogleins. J Immunol 1997;159:2010-7.
34. Harman KE, Seed PT, Gratian MJ, et al. The severity of cutaneous and oral pemphigus is related to desmoglein 1 and 3 antibody levels. Br J Dermatol 2001;144:775-80.
35. Hallaji Z, Mortazavi H, Lajevardi V, et al. Serum and salivary desmoglein 1 and 3 enzyme-linked immunosorbent assay in pemphigus vulgaris: correlation with phenotype and severity. J Eur Acad Dermatol Venereol 2010;24:275-80.
36. Akman A, Uzun S, Alpsoy E. Immunopathologic features of pemphigus in the east Mediterranean region of Turkey: a prospective study. Skinmed 2010;8:12-6.
37. Abasq C, Mouquet H, Gilbert D, et al. ELİSA testing of anti-

desmoglein 1 and 3 antibodies in the management of pemphigus. Arch Dermatol 2009;145:529-35.

38. Bystryn JC, Akman A, Jiao D. Limitations in enzyme-linked immunosorbent assays for antibodies against desmogleins 1 and 3 in patients with pemphigus. Arch Dermatol 2002;138:1252-3.
39. Cheng SW, Kobayashi M, Tanikawa A, et al. Monitoring disease activity in pemphigus with enzyme-linked immunosorbent assay using recombinant desmogleins 1 and 3. Br J Dermatol 2002;147:261-5.
40. Probst C, Schlumberger W, Stöcker W, et al. Development of ELİSA for the specific determination of autoantibodies against envoplakin and periplakin in paraneoplastic pemphigus. Clin Chim Acta 2009;410:13-8.
41. Huang Y, Li J, Zhu X. Detection of anti-envoplakin and anti-periplakin autoantibodies by ELİSA in patients with paraneoplastic pemphigus. Arch Dermatol Res 2009;301:703-9.
42. Bystryn JC, Rudolph JL. Pemphigus. Lancet 2005;366:61-73.
43. Cummins DL, Mimouni D, Tzu J, et al. Lichenoid paraneoplastic pemphigus in the absence of detectable antibodies. J Am Acad Dermatol. 2007;56:153-9.
44. Park GT, Quan G, Lee JB. Sera from patients with toxic epidermal necrolysis contain autoantibodies to periplakin. Br J Dermatol 2006;155:337-43.
45. Cozzani E, Di Zenzo G, Calabresi V, et al. Anti-desmoplakin antibodies in erythema multiforme and Stevens-Johnson syndrome sera: pathogenic or epiphenomenon? Eur J Dermatol 2011;21:32-6.
46. Di Zenzo G, Della Torre R, Zambruno G, et al. Bullous pemphigoid: from the clinic to the bench. Clin Dermatol 2012;30:3-16.
47. Thoma-Uszynski S, Uter W, Schwietzke S, et al. BP230- and BP180-specific auto-antibodies in bullous pemphigoid. J Invest Dermatol 2004;122:1413-22.
48. Yoshida M, Hamada T, Amagai M, et al. Enzyme-linked immunosorbent assay using bacterial recombinant proteins of human BP230 as a diagnostic tool for bullous pemphigoid. J Dermatol Sci 2006;41:21-30.
49. Di Zenzo G, Thoma-Uszynski S, Fontao L, et al. Multicenter prospective study of the humoral autoimmune response in bullous pemphigoid. Clin Immunol 2008;128:415-26.
50. Schmidt E, Obe K, Bröcker EB, et al. Serum levels of autoantibodies to BP180 correlate with disease activity in patients with bullous pemphigoid. Arch Dermatol 2000;136:174-8.
51. Kromminga A, Sitaru C, Hagel C, et al. Development of an ELİSA for the detection of autoantibodies to BP230. Clin Immunol 2004;111:146-52.
52. Hashimoto T, Ohzono A, Teye K, et al. Detection of IgE autoantibodies to BP180 and BP230 and their relationship to clinical features in bullous pemphigoid. Br J Dermatol 2017;177:141-51.
53. Feliciani C, Caldarola G, Kneisel A, et al. IgG autoantibody reactivity against bullous pemphigoid (BP) 180 and BP230 in elderly patients with pruritic dermatoses. Br J Dermatol 2009;161:306-12.
54. Sitaru C, Powell J, Messer G, et al. Immunoblotting and enzyme-linked immunosorbent assay for the diagnosis of pemphigoid gestationis. Obstet Gynecol 2004;103:757-63.
55. Al Saif F, Jouen F, Hebert V, et al; French Study Group on Autoimmune Bullous Skin Diseases. Sensitivity and specificity of BP180 NC16A enzyme-linked immunosorbent assay for the diagnosis of pemphigoid gestationis. J Am Acad Dermatol; 76:560-2.
56. Groth S, Recke A, Vafia K, et al. Development of a simple enzyme-linked immunosorbent assay for the detection of autoantibodies in anti-p200 pemphigoid. Br J Dermatol 2011;164:76-82.
57. Chen M, Chan LS, Cai X, et al. Development of an ELİSA for rapid detection of anti-type VII collagen autoantibodies in epidermolysis bullosa acquisita. J Invest Dermatol 1997;108:68-72.
58. Kim JH, Kim YH, Kim S, et al. Serum levels of anti-type VII collagen antibodies detected by enzyme-linked immunosorbent assay in patients with epidermolysis bullosa acquisita are correlated with the severity of skin lesions. J Eur Acad Dermatol Venereol 2013;27:e224-30.
59. Ito Y, Kasai H, Yoshida T, et al. Anti-type VII collagen autoantibodies, detected by enzyme-linked immunosorbent assay, fluctuate in parallel with clinical severity in patients with epidermolysis bullosa acquisita. J Dermatol 2013;40:864-8.
60. Rose C, Armbruster FP, Ruppert J, et al. Autoantibodies against epidermal transglutaminase are a sensitive diagnostic marker in patients with dermatitis herpetiformis on a normal or gluten-free diet. J Am Acad Dermatol 2009;61:39-43.
61. Antiga E, Caproni M. The diagnosis and treatment of dermatitis herpetiformis. Clin Cosmet Investig Dermatol 2015;8:257-65.
62. Shamir R, Eliakim R, Lahat N, et al. ELİSA of anti-endomysial antibodies in the diagnosis of celiac disease: comparison with immunofluorescence assay of anti-endomysial antibodies and tissue transglutaminase antibodies. Isr Med Assoc J 2002;4:594-6.
63. Fujio Y, Kojima K, Hashiguchi M, et al. Validation of chemiluminescent enzyme immunoassay in detection of autoantibodies in pemphigus and pemphigoid. J Dermatol Sci 2017;85:208-15.
64. Poot AM, Diercks GF, Kramer D, et al. Laboratory diagnosis of paraneoplastic pemphigus. Br J Dermatol 2013;169:1016-24.
65. Hashimoto T, Amagai M, Watanabe K, et al. Characterization of paraneoplastic pemphigus autoantigens by immunoblot analysis. J Invest Dermatol 1995;104:829-34.
66. Tsuchisaka A, Numata S, Teye K, et al. Epiplakin Is a Paraneoplastic Pemphigus Autoantigen and Related to Bronchiolitis Obliterans in Japanese Patients. J Invest Dermatol 2016;136:399-408.
67. Kiss M, Husz S, Molnár K, et al. Identification of different circulating autoantibodies in patients with bullous pemphigoid and pemphigus vulgaris by means of immunoblotting. Acta Microbiol Immunol Hung 1996;43:115-23.
68. Woodley DT, Briggaman RA, O'Keefe EJ, et al. Identification of the skin basement-membrane autoantigen in epidermolysis bullosa acquisita. N Engl J Med 1984;310:1007-13.
69. Zillikens D, Kawahara Y, Ishiko A, et al. A novel subepidermal blistering disease with autoantibodies to a 200-kDa antigen of the basement membrane zone. J Invest Dermatol 1996;106:1333-8.
70. Commin MH, Schmidt E, Duvert-Lehembre S, et al. Clinical and immunological features and outcome of anti-p200 pemphigoid. Br J Dermatol 2016;175:776-81.

BÖLÜM 4

OTOİMMÜN BÜLLÖZ HASTALIKLARIN KLİNİĞİ VE TEDAVİSİ

- a. Pemfigus
- b. Paraneoplastik Pemfigus
- c. Büllöz Pemfigoid
- d. Pemfigoid Gestasyones
- e. Edinsel Epidermolizis Bülloza
- f. Müköz Membran Pemfigoidi
- g. Çocukluk Çağının Otoimmün Büllöz Hastalıkları
- h. Lineer IgA Dermatozu
- i. Büllöz Sistemik Lupus Eritematozus
- j. Yeni Tanımlanmış Otoimmün Büllöz Hastalıklar
- k. Dermatitis Herpetiformis

4-a

PEMFİGUS

Soner UZUN

ÖZET

Pemfigus klinik olarak deri ve mukozalarda erozyon ve büllerle seyreden, patogenezinde keratinosit hücre yüzeyi antijenlerine karşı gelişmiş otoantikor yanıtının rol oynadığı, temel patolojisi akantolizis ve buna bağlı intraepidermal ayrışma olan bir grup otoimmün büllöz hastalığı tanımlar. Ülkemizde en sık görülen otoimmün büllöz hastalık olup tedavi edilmezse yol açtığı mortalite ve morbidite riski nedeniyle dermatolojinin en önemli hastalıklarından birisidir. Gelişen intraepidermal bülün anatomik olarak derin ya da yüzeysel yerleşimi pemfigusun sırasıyla pemfigus vulgaris (PV) ve pemfigus foliaseus ana klinik formlarını oluşturur. Daha sık görülen PV'nin temel özelliği derinin yanı sıra mukozaları da tutmasıdır ve genellikle kronik oral ülserler ilk klinik bulgusudur. IgA pemfigusu, herpetiform pemfigus ve paraneoplastik pemfigus diğer nadir varyantlardır. Paraneoplastik pemfigus kendine özgü özellikleri nedeniyle bu bölümün dışında ayrı bir hastalık olarak ele alınmıştır.

Pemfigusun tedavisinde ve prognozunda ana kırılma noktası olan kortikosteroidlerin keşfi ile beraber önemli ilerlemeler kaydedilmiştir. Tıbbın diğer alanlarındaki gelişmeler ve artmış erken tanı olanaklarının katkısı ile prognozdaki belirgin düzelmeye rağmen pemfigus tedavisi hâlâ önemli riskleri olan zor ve karmaşık bir süreç içermektedir. Tek başına ya da immünosupresif ajanlarla kombine sistemik kortikosteroid tedavisi çok sayıda yeni seçeneğe rağmen geçerliliğini koruyan temel yaklaşımdır. Optimal tedavi stratejilerinin bilinmemesi, yan etkiler, tedavi maliyetleri ve eşlik eden diğer morbiditeler pemfigusta tedavi yaklaşımlarını daha da karmaşık hale getiren güncel sorunlardır. Steroidden koruyucu adjuvan tedavisinin en önemli seçenekleri olarak azatiyopürin, mikofenolat mofetil ve yüksek yan etki profiline rağmen siklofosfamid halen geçerliliklerini koruyan ajanlardır. Tedavinin yapıldığı merkezin olanakları ölçüsünde İVİG ve immünoadsorpsiyon dirençli hastalarda kullanılabilen tedavi seçenekleridir. Ancak rituksimab tedavisinin etkinliği ve güvenilirliği konusunda son yıllarda elde edilen deneyim ve kanıtlar bu ajanı yalnızca dirençli hastalık tedavisine sınırlı olmaktan öteye geçirmiş ve yeni başlangıçlı pemfigus hastalarında da kortikosteroidlerle birlikte ilk seçenek tedavi olarak ön plana çıkarmıştır.

GİRİŞ

Pemfigus terimi "sulu kabarcık" anlamına gelen Yunanca **"pemphix"** kelimesinden köken alır ve ilk kez büllü hastalıkları tanımlamak için De Sauvages tarafından 1768 yılında kullanılmıştır. İlk pemfigus vulgaris (PV) olgusu ise 1791 yılında Wichman tarafından tanımlanmıştır.[1]

Günümüzde pemfigus terimi, deri ve müköz membranların yaşamı tehdit edici, kronik seyirli bir grup otoimmün büllöz hastalığını tanımlar.[2] Histolojik olarak epidermal hücrelerin birbirinden ayrılması (akantolizis) sonucu gelişmiş intraepidermal ayrışma (bül) temel bulgusu olup immünolojik olarak deride ve serumda keratinosit hücre yüzeyi antijenlerine karşı gelişmiş IgG tipi otoantikorların varlığı ile karakterizedir.[2,3]

PV'li hastaların serumunda keratinosit hücre yüzeyi antijenlerine karşı dolaşan antikorların varlığı ilk kez Beutner ve Jordon tarafından 1964 yılında gösterilmiştir.[4] Bu keşif sayesinde PV'nin deri ve mukozaların dokuya özgü bir otoimmün hastalığı olduğu anlaşılmıştır. Yine bu bilgi hastalığın patogenezinin anlaşılmasında önemli bir ilk adım olmuş, hatta derinin diğer otoimmün büllöz hastalıklarına ait otoantikorların keşfedilmesinin de önünü açmıştır.[5]

Temel olarak dört ana klinik form vardır; PV, pemfigus foliaseus (PF), paraneoplastik pemfigus ve IgA pemfigusu (Tablo 1). PV epidermisin derin kısımlarına ve suprabazal olarak, yüzeysel pemfigus da denilen PF ise granüler tabakaya veya subkorneal bölgeye yerleşmiş bül ile karakterizedir.[4,6] Son yıllardaki immünolojik çalışmalar

Tablo 1. Pemfigus formlarının intraepidermal ayrışmanın anatomik lokalizasyonuna göre sınıflandırması

Derin pemfigus formları	Yüzeysel pemfigus formları
Pemfigus vulgaris (mukozal, mukokutanöz) - Pemfigus vejetans - İlaç nedenli Paraneoplastik pemfigus	Pemfigus foliaseus - Pemfigus eritematozus - İlaç nedenli - Fogo selvagem IgA pemfigusu

sayesinde, farklı hedef yapılara karşı gelişmiş spesifik otoantikorlar aracılığı ile pemfigus formlarının moleküler ayrımı da yapılabilmektedir.

Genetik duyarlılığı olan kişilerde keratinositlerin adezyon kaybı sonucu birbirlerinden ayrılması, yani ***"akantolizis"*** tüm pemfigus formlarında saptanan en temel patolojidir. Akantolizis gelişimindeki primer olay, desmosomal bütünlüğün bozulmasını takiben hücreler arası ara maddenin çözünmesidir. Bunun sonucunda da daha sonradan büle dönüşecek olan intraepidermal ayrışma gelişir.[4,6] *(Bkz. Otoimmün Büllöz Hastalıkların Etyopatogenezi)*

Pemfigusta interselüler otoantikorlarının nasıl geliştiği konusunda bilgiler sınırlı olmakla birlikte hastalık çoğu kişide idiyopatiktir. Ancak bazı hastalarda ilaç gibi bir dış neden tetikleyici olarak rol oynar (Tablo 2).

Genellikle pemfigus sınıflandırmalarında yer alsa da paraneoplastik pemfigusun bir pemfigus formu olup olmadığı konusu güncel tartışmalardan birisidir. Gerçekten kendine özgü ve az bilinen özellikleri nedeniyle tanısında zorlukların olabildiği, mortalitesi oldukça yüksek bu hastalık daha kapsamlı biçimde ayrı bir bölümde ele alınmıştır.

KLİNİK BULGULAR

Pemfigus Vulgaris

PV, bülün anatomik olarak suprabazal alana yerleştiği derin pemfigus formudur. Coğrafik farklılıklar olmakla birlikte tüm pemfigus varyantları içerisinde en sık görülenidir *(Bkz. Otoimmün Büllöz Hastalıkların Epidemiyolojisi)*.[4,6,7] Klinik ve immünopatolojik olarak iki alt tipi vardır. Mukozal PV sadece mukozalara özellikle oral mukozaya sınırlıdır ve bu

Tablo 2. Pemfigusa yol açabilen ilaçlar[6]

Tiyol grubu ilaçlar	Anjiyotensin konverting enzim inhibitörleri	Diğerleri
Penisilamin	Enalapril	Aspirin
Benzilpenisilin	Silazapril	Non-steroid anti-inflamatuvar ilaçlar
Tiyopronin	Fosinopril	Rifampisin
Sefalosporin	Ramipril	Levodopa
Piritinol	Kaptopril	Fenobarbital
		Pentaklorofenol
		İnterferon
		İnterlökin
		Propranolol
		Nifedipin

Resim 1. *Pemfigus vulgaris genellikle oral ülserler şeklinde başlar. Sağlam büller nadiren gözlenir (a ve b). Ülserlerin kenarında bül artıklarının gözlenmesi büllöz bir hastalığın işaretidir (c ve d)*

hastalarda sadece desmoglein 3'e (Dsg3) karşı antikorlar saptanır. **Mukokutanöz tip PV**'de ise mukozal alanların yanı sıra deride de bül gelişimi söz konusu olup bu hastaların serumunda hem Dsg3 hem de desmoglein 1'e (Dsg1) karşı antikorlar gözlenir. Hangi alt tipte olursa olsun, PV hastaların %60-%80'inde ağızda ağrılı ülserler şeklinde başlar.[2,6,7] Bu ülserler kronik ve inatçı olup non-spesifik tedavilere (anti-bakteriyel, anti-viral, anti-fungal vs.) yanıt vermezler. Başlangıç bulgusu olmasa bile oral ülserler PV'li hastaların neredeyse tamamına yakınında gözlenir. Konuşma-çiğneme hareketleri ve ıslak ortam, hastalığın tipik gevşek ve ince cidarlı büllerinin kolayca patlayıp erozyon veya ülsere dönüşmesine yol açar. Bu nedenle gün içi muayenesinde ağızda sağlam bül görmek çoğu zaman olası değildir. Ancak hasta sabah uyanır uyanmaz ve kahvaltı etmeden muayene edilirse henüz patlamamış bir bül gözlenebilir (Resim 1a, Resim 1b). Bazen erozyon veya ülserasyonların kenarında bül artıkları gözlenebilir ki bu PV'yi ya da bir başka büllöz hastalığı işaret etmesi bakımından önemli bir ipucu olabilir (Resim 1c, Resim 1d).

PV'nin oral ülserleri genellikle birden fazla sayıda, yüzeysel ve düzensiz kenarlı olup normal görünümlü mukoza üzerinden yükselirler (Resim 2a). En sık dudak vermilyonu ve dudak, yanak mukozası, damak, ağız tabanı ve dilin ventrali tutulmakla beraber oral mukozanın herhangi bir yeri de tutulmuş olabilir (Resim 2b, Resim 2c). Hastaların yaklaşık %5-10'unda hastalık oral mukozaya sınırlı kalır ve deride asla lezyon oluşturmadan ***erozif deskuamatif gingivostomatit*** tablosu şeklinde seyreder ***(mukozal PV)*** (Resim 2d).[7]

PV'nin oral ülserleri klinik olarak karışabilecek diğer ülserlerden örneğin birkaç gün veya hafta içerisinde iyileşen aftöz ülserden veya herpetik jinjivostomatitten farklı olarak kendiliğinden iyileşmeden hatta genişleyerek devam eden ülserlerdir (Şekil 1). Benzer şekilde kronik ancak tek sayıda olan malin ülserlerden farklı olarak genellikle birden fazla ülserler şeklindedir (Şekil 2). PV'nin oral ülserlerinin diğer büllöz hastalıkların ülserlerinden ayrımında genellikle histopatolojik, immünofloresan ve serolojik bulgular yol göstericidir *(Bkz. Otoimmün Büllöz Hastalıklarda Laboratuvar Tanı).*

Klinik pratikte en sık gördüğümüz iki otoimmün büllöz hastalık olan PV ve büllöz pemfigoidin oral mukozayı etkileme sıklığı ve klinik morfolojileri açısından farklılıkları vardır (Resim 3).

PV, göreceli olarak nadir bir hastalık olması ve bu hastalık konusunda deneyimi sınırlı olan dermatolog dışı hekimlerin de ilgi alanı olan bir anatomik lokalizasyondan, yani ağızdan başlaması nedeniyle genellikle geç tanınmaktadır. Aslında oral mukozayı ilgilendiren şikayetlerle dermatoloji polikliniklerine başvuran hastalar arasında pemfigusa ait oral ülserler önemli bir yer kaplamaktadır.[8] Genellikle bu ülserlerin antibiyotik, anti-fungal veya anti-viral tedavi gibi non-spesifik tedavilere yanıt vermeksizin haftalarca

Resim 2. *Pemfigus vulgarisin yüzeysel ve düzensiz kenarlı oral ülserleri oral kavitenin herhangi bir yerine yerleşebilir (a) özellikle ağız tabanı ve dilin ventralinin yanı sıra dudak vermilyonu sıkça tutulur (b ve c). Oral pemfigus vulgaris bir kısım olguda erozif deskuamatif gingivostomatit tablosu şeklinde seyreder (d)*

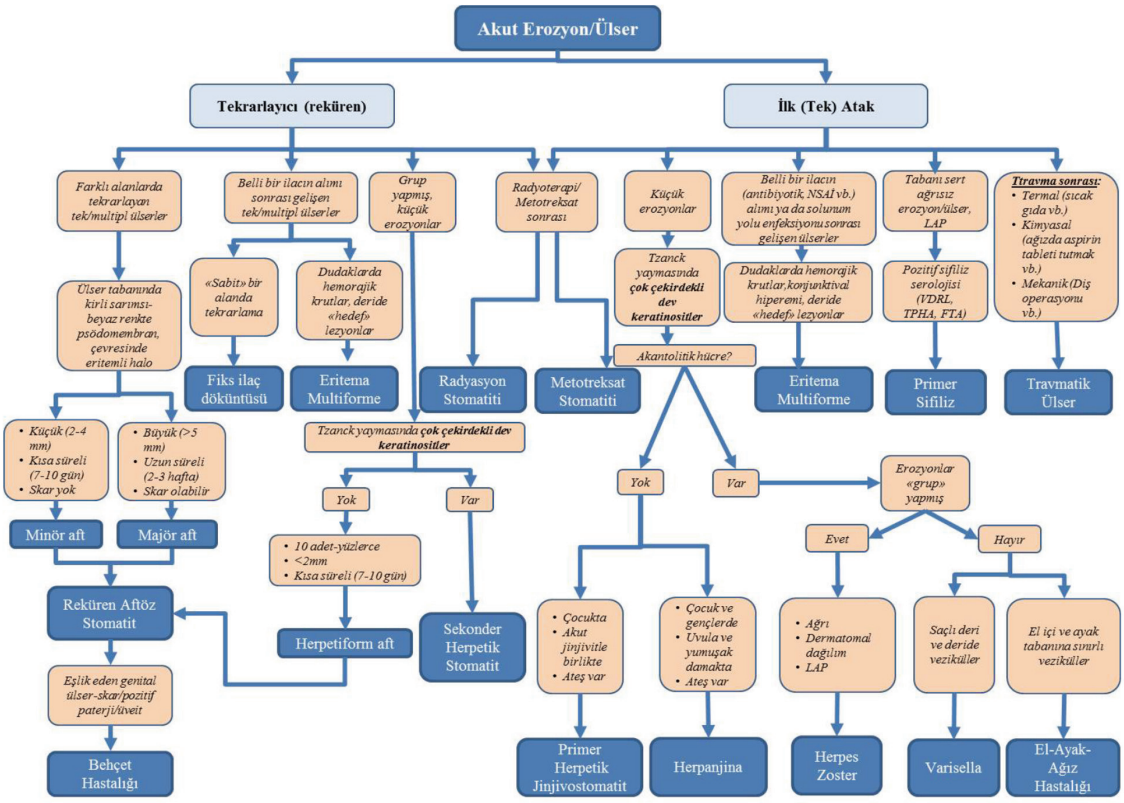

Şekil 1. *Oral ülserlere yol açan akut nedenlerin ayırıcı tanı algoritması*

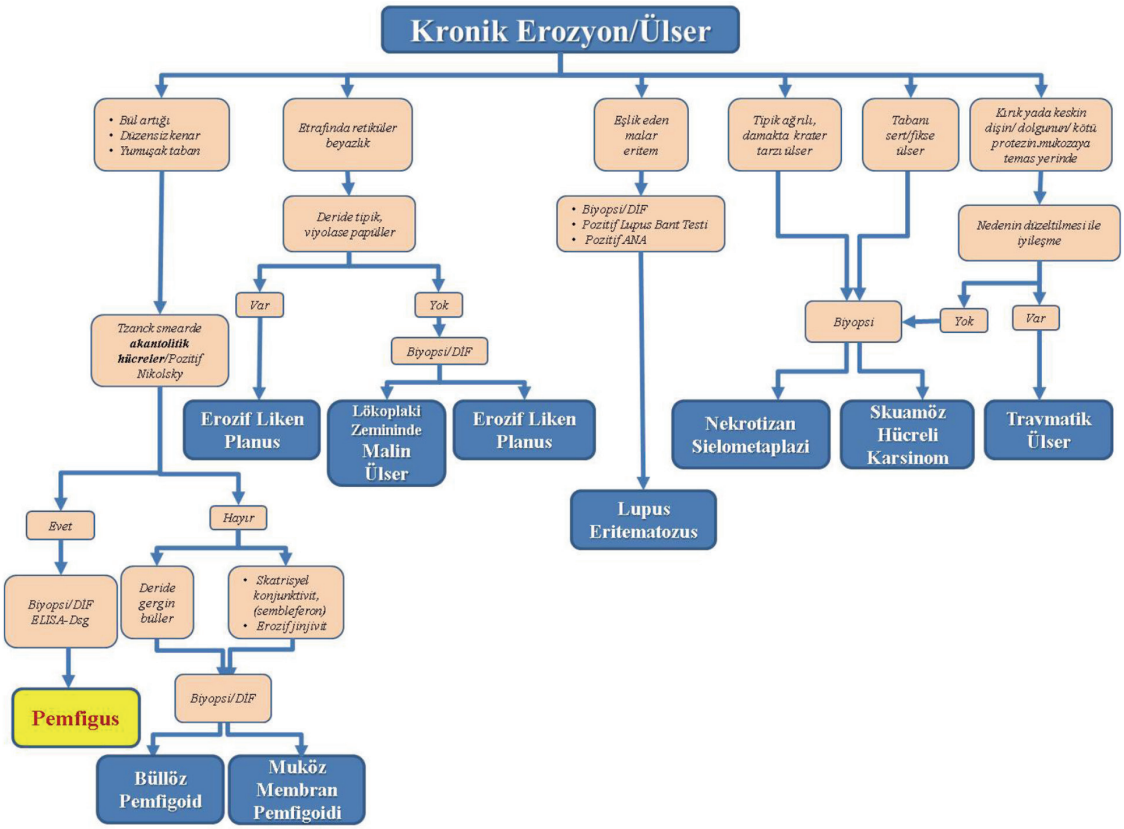

Şekil 2. *Kronik oral ülser nedenlerinin ayırıcı tanı algoritması*

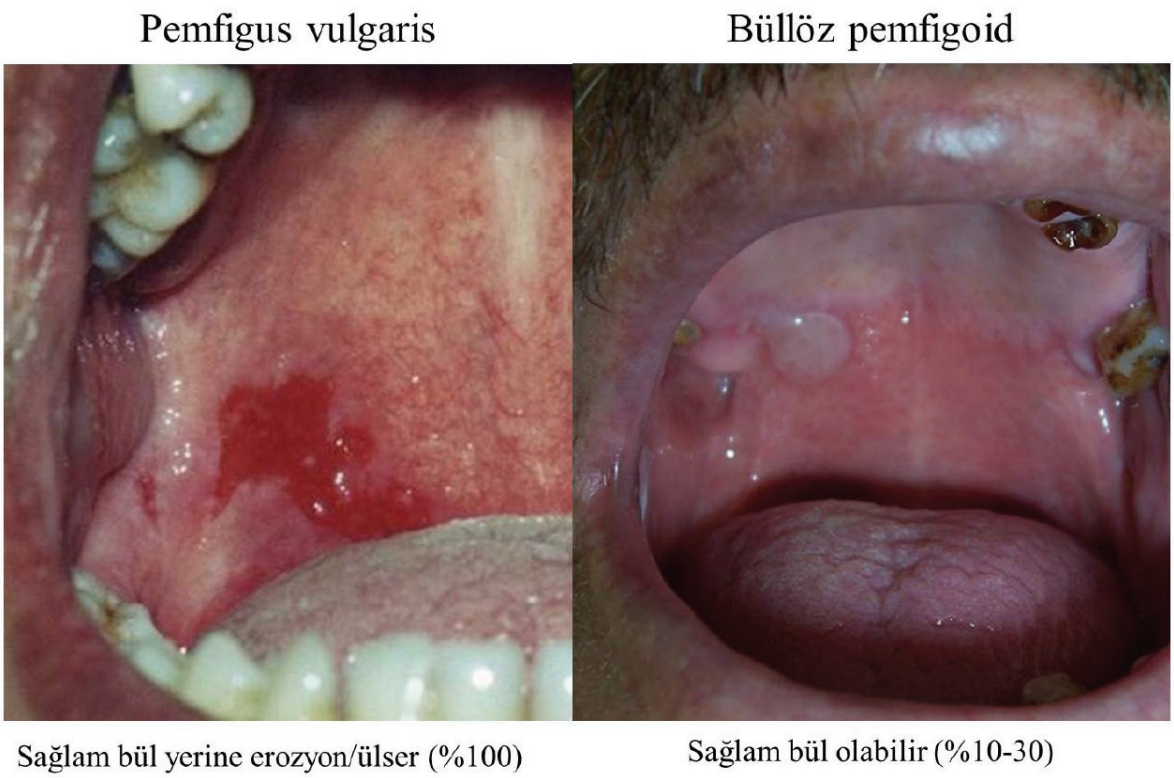

Resim 3. *Pemfigus vulgarisde genellikle aynı zamanda başlangıç yeri olan oral mukoza hemen her zaman tutulur ve kendini kronik seyirli ülserlerle gösterir. Buna karşın büllöz pemfigoidde hastaların üçte birinden azında oral mukoza tutulur ve pemfigus vulgarisin aksine sağlam bül görme olasılığı daha yüksektir*

hatta aylarca sebat etmesinden sonra pemfigus ancak akla gelebilmektedir.[6] Pemfigusun prognozu büyük oranda erken tanıya ve dozu hastalığın klinik şiddetine göre ayarlanan kortikosteroid tedavisinin yan etkilerine bağlıdır. Ancak erken tanı prognoz açısından bu denli önemli olmasına rağmen hastalığın başlangıç bulguları ile kesin tanı konulması arasında geçen süre (gecikme peryodu), hasta çok sayıda hekim tarafından görülmesine rağmen, bazen ayları bulmaktadır.[7] Bu nedenle bir aydan uzun süredir iyileşmeden ısrar eden tüm oral ülserlerde pemfigus da akla gelmeli ve ***"kronik oral ülserler histolojik olarak değerlendirilmelidir"*** altın kuralı gereği gecikmeden biyopsi alınmalıdır.

PV, hastaların %10'undan azında oral mukozayı tutmadan doğrudan deriden başlayabilir.[7] Ancak PV'nin genel olarak klinik seyri oral mukozadan başlayıp haftalar ya da aylarla ölçülen bir süre buraya sınırlı kaldıktan sonra deride lezyonlar geliştirmek şeklindedir ***(mukokutanöz PV)***. Oral mukozadan deriye geçiş süresi 4-8 ay arasında değişmektedir.[7] Söz konusu deri lezyonları genellikle normal görünümlü olmakla birlikte bazen inflamatuvar bir zemin üzerinde yükselen, içi berrak bir sıvı ile dolu büller şeklinde başlar. Çatısı ince olduğu için büller gevşek ve pörsümüş görünümde olup en küçük basıya bile dayanamazlar (Resim 4a). Bu nedenle hastalar hemen her zaman büllerden daha çok erozyonlar ve yer yer bunların üzerini örtmüş kabuklanlanmalarla başvururlar (Resim 4b). Birkaç günde kolayca patlayıp açılan büller kenarlarında yaka şeklinde bül artıklarının olduğu keskin sınırlı, ıslak et görünümünde, yüzeysel erozyonlara yol açarlar (Resim 4c). Sağlam büllerin içeriği berrak olabileceği gibi bazen sekonder infeksiyon nedeniyle pürülan görünümlü de olabilir ve bül içerisinde seviye yapabilir. Tek bül, yer çekimi ve sıvı içeriğinin distale doğru basısı nedeniyle, "armut" benzeri bir görünüm kazanabilir (Resim 4d).

Çoğunlukla ilk tutulan deri alanları saçlı deri, yüz ve üst gövdedir (Resim 5a, 5b, 5c). Gövdede yanlardan daha çok iç ve merkezi kısımları tutma eğilimindedirler (Resim 5d). Bazı anatomik bölgeler daha sık olmakla beraber çok katlı yassı epitelin olduğu tüm alanlar tutulabilir.[6] Ancak belirli deri bölgelerini örneğin burun ve yanak derisini özellikle etkileyip sadece buraya sınırlı da kalabilmektedir (Resim 6a).[9] Tutulmuş bazı alanlar ise ilk bakışta gözden kaçabilir. Örneğin; hastalık bazen kendisini göbek içerisine gizleyerek buradan pürülan bir akıntıya yol açabilir (Resim 6b). Yine periungual alanların tutulumu sonucu paronişi ve tırnak değişiklikleri gelişebilir (Resim 6c). Yutkunmada ağrı, ses kısıklığı ve sabahları müköz burun akıntısı gibi paronişi de anamnez ve muayene aşamasında pemfigusun gözden kaçan semptomlarından birisidir. Halbuki bu semptomlardan herhangi birisi pemfigusun ilk bulgusu olabilir veya remisyondaki hastalarda alevlenmenin işareti olarak karşımıza çıkabilir.[10]

PV'de oral mukoza dışında nazal mukoza, konjuntiva ve genital mukoza gibi diğer müköz membranlar da tutulabilir. Ses kısıklığı, dispne (larinks tutulumu), odinofaji, disfaji

Resim 4. *Pemfigusun tipik lezyonları gevşek büllerdir (a). Kolayca patlayıp erozyonlara dönüşürler (b). Bazen zemini "ıslak et" görünümünde olan yaygın erozyonlar gözlenebilir (c). Sağlam kalan bir bül, içeriğinin yer çekimi nedeniyle perifere yaptığı bası sonucu "armut benzeri" bir görünüm kazanabilir (d)*

ve retrosternal ağrı (farinks, özofagus tutulumu), nazal konjesyon, epistaksis ve sabahları müköz burun akıntısı (nazal kavite tutulumu), kanlı-pürülan genital akıntı, *Papanicaloaou* yaymasında akantolitik hücreler (vajen, serviks tutulumu), hematokezya (anorektal tutulum) gibi şikayet ve bulgular tutulan müköz membran alanları ile ilişkili olarak pemfiguslu hastalarda gözlenebilmektedir (Tablo 3).

Tablo 3. Pemfigus vulgarisin mukozal tutulumuna bağlı gelişen ve gözden kaçabilen semptomları

Ses kısıklığı	Müköz burun akıntısı
Yutkunmada ağrı	Burun kanaması
Yutma güçlüğü	Solunum güçlüğü
Retrosternal yanma	Konjunktival hiperemi
Hematemez	Genital akıntı
Nazal konjesyon	Hematokezya

Hastalık nadir de olsa doğrudan bu alanlardan birinden başlayabilir, hatta sadece buraya sınırlı kalabilir. Klinik deneyimlerimizden olan izole subglottik laringeal tutulumlu olgumuzda yaşandığı gibi böyle durumlarda pemfigus akla gelmezse yıllar süren tanı gecikmeleri olabilmektedir.[7] Bu nedenle örneğin; ***ses kısıklığının*** bir pemfigus belirtisi de olabileceği düşünülmelidir. Aslında bu çeşit müköz membran tutulumları sanıldığından daha yüksek sıklıktadır. Nazal ve laringeal tutulumun PV'li hastaların neredeyse yarısına yakınında saptanabildiği belirtilmektedir.[7,11] Endoskopik olarak hastaların yarısında hatta bir başka araştırmada ise yaklaşık %90'ında özofagus tutulumu saptanmıştır.[12,13] Dolaysıyla hastalardaki gizli müköz membran tutulumlarını ortaya koymak açısından endoskopik muayeneler önem taşıyabilir. Ancak klinik deneyimlerimiz göstermiştir ki endoskopik muayenenin kendisi de pemfigusun alevlenmesi açısından bir risk oluşturmaktadır. Özellikle üst gastrointestinal sistem (GİS) endoskopik muayenesi travmaya bağlı süperfisyal disekan özefajite yol açabileceğinden ehil eller tarafından ve dikkatli olarak yapılmalıdır ve travmanın bül gelişimine yol açabileceği ***(Nikolsky etkisi)*** konusunda endoskopist bilgilendirilmelidir.

Oküler pemfigus ise hastaların %10'undan azında ve daha çok diğer deri ve müköz membran lezyonlarına eşlik eder biçimde görülür. Lezyonlar konjunktiva ve göz kapaklarına sınırlı olup non-skatrisyel konjuntivit ve erozyonlara neden olurlar (Resim 7a). Genital, anal ve vulvovajinal tutulum genellikle şiddetli PV hastalarında ve diğer tutulum alanlarına eşlik eder biçimde gözlenir (Resim 7b, 7c, 7d). Kadınlarda daha çok vulvar erozyonlar şeklinde gözlenir. Vajinal tutulum söz konusu ise kanlı pürülan bir akıntı eşlik edebilir.

Pemfigus ayırıcı tanısında önemli bir ipucu da akantolizisin klinik karşılığı olan *Nikolsky belirtisinin* pemfigusta pozitif buna karşın başta büllöz pemfigoid olmak üzere subepidermal büllöz hastalıklarda negatif olmasıdır.[14,15]

Resim 5. *Saçlı deri (a), yüz (b) ve gövde (c) sık tutulan deri bölgeleridir. Gövdede ağırlıklı olarak merkezi alanlar tutulur (d)*

Nikolsky belirtisi iki şekilde ortaya konabilir:

1) Bülün çatısından veya erozyonun kenarındaki bül artığından tutulup çekildiğinde bül artığının normal görünümlü deri boyunca sıyrılabilmesi veya bül veya erozyonun kenarındaki normal görünümlü deriye parmakla çok kuvvetli olmayan burgu biçiminde bir bası uygulandığında uygulama alanında erozyon gelişmesi ***(marjinal Nikolsky belirtisi)*** (Resim 8a, 8b).

2) Bül veya erozyondan uzak normal görünümlü deri bölgesine burgu biçiminde bası yapılması sonrası erozyon oluşması ***(direkt Nikolsky belirtisi)***. Nikolsky belirtisinin bu modifikasyonlarından "marjinal" olanı yüksek bir sensitiviteye sahiptir. "Direkt" ise düşük bir sensitiviteye sahip olmasına karşın son derece yüksek bir spesifiteye sahiptir. Yani hastaların yaklaşık yarısında saptanabilmesine rağmen direkt Nikolsky belirtisinin pozitif olması, pemfigus

Resim 6. *Pemfigus vulgaris bir kısım hastada sadece burun derisine lokalize olabilir (a). göbek (b) ve periungual alanların tutulumu ilk bakışta dikkat çekmeyebilir, özellikle tırnak plağı ve kıvrımlarında değişikliklere yol açabilir (c) bazen izole olgularda pemfigus foliaseus saçlı deride basit kepeklenme ile karışabilir (d)*

tanısını neredeyse kesin olarak koydurur.[15] Nikolsky belirtisi oral PV hastalarında da jinjivada, bir spatula aracılığı ile ya da parmakla bası yaparak, deridekine benzer biçimde ortaya konabilir (Resim 8c, 8d). Nikolsky belirtisinin tanısal değerinin yanı sıra prognostik değeri de vardır. Tedavi sürecinde negatifleşmesi remisyonun işareti sayılır. Tersine durumda ise yani tedavi sonrası negatifken zaman içerisinde pozitifleşmesi ise klinik olarak bir relapsın habercisi olabilir.

PV hastaları tedavisiz bırakılırsa bül ve erozyonlar çevreye doğru yayılarak genişlerler. Tıpkı ikinci derece yanıklarda olduğu gibi ölüme yol açabilecek biçimde şiddetli infeksiyonlar veya metabolik bozukluklarla komplike olabilirler.[6] Tedavide sistemik kortikosteroidlerin kullanılmadığı dönemlerde PV'li hastaların yaklaşık %75'i bir yıl içerisinde kaybedilmekteydi.[16] Günümüzdeki gelişmiş tanı yöntemleri sayesinde hastalığın çok daha belirsiz formlarını bile tanımak olanaklı hale gelmiştir. Buna göre hastalığın şiddet bakımından geniş bir klinik spektrumu olduğu görülmüştür. Bazı hafif formlar kendiliğinden gerileme gösterebilmekle birlikte tedavi edilmezse genellikle ilerleyerek şiddetli formlara dönüşmektedirler. Ancak artık çok şiddetli formlarda bile uygun tedavi yaklaşımları ile kötüye gidişi durdurmak ve klinik seyri tersine çevirmek mümkün olabilmektedir.

Tedavi ile lezyonlar kabuklanarak ve ardından epitelize olarak iyileşirler. Skatris yoktur, ancak lezyon yerinde post-inflamatuvar bir hiperpigmentasyon gelişebilir.

Pemfigus Foliaseus

PF bülün subkorneal ya da intragranüler yerleştiği yüzeysel pemfigus formudur. PF'nin insidansı PV formuna göre çok daha düşük olup biraz daha ileri yaşlarda ortaya çıkar.[7] Buradaki patoloji o kadar yüzeyseldir ki üstteki epidermis

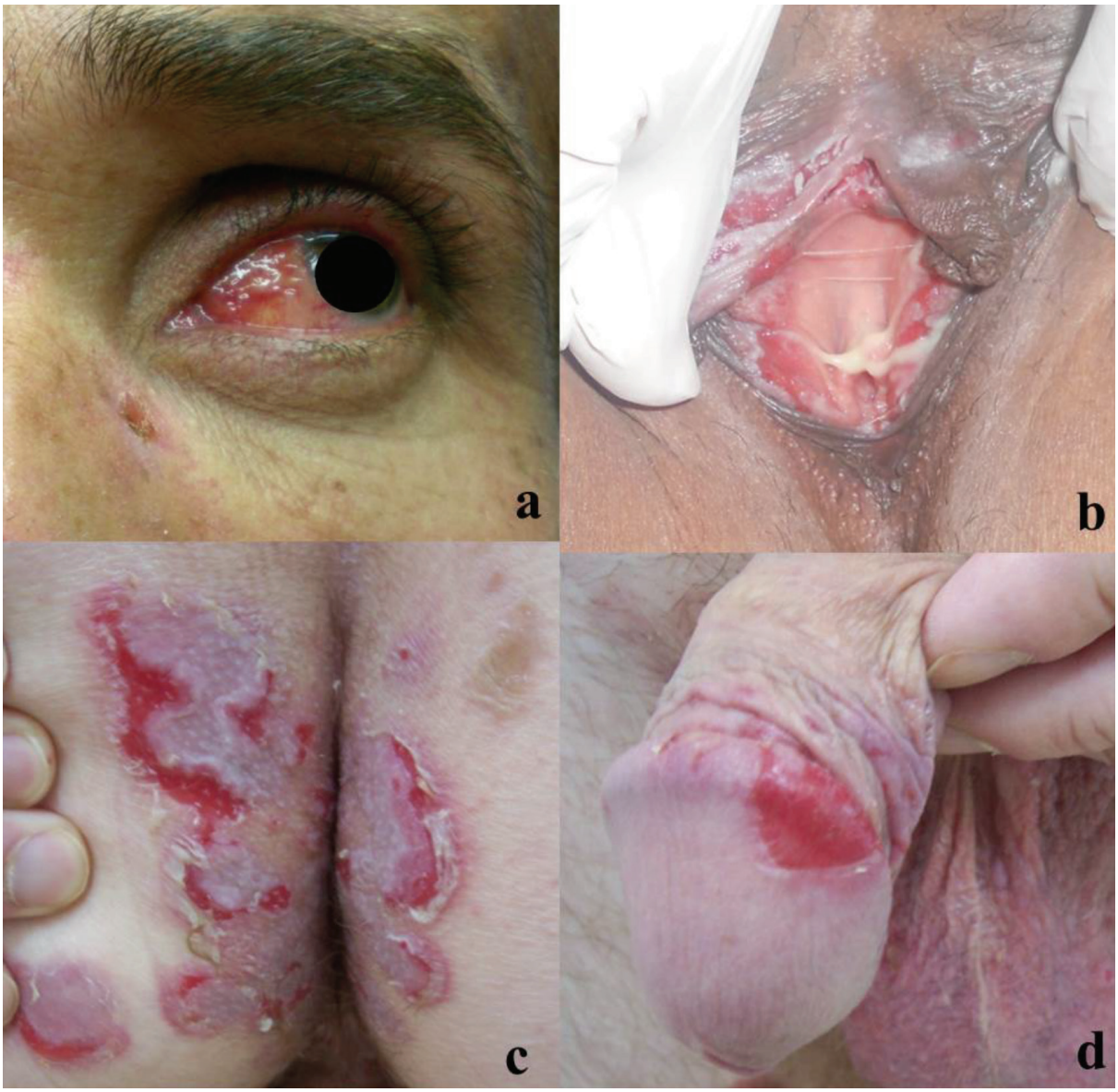

Resim 7. *Pemfigusta oral kavite dışında oküler (a) vulvo-vajinal (b) ve ano-genital mukozalar da tutulabilir*

kısmının, yani ayrışmanın çatısının çok ince cidarlı olması sıvıyı altta hapsedip bül oluşturmaya olanak vermez. Bu yüzden klinik olarak sağlam bül görmek pek mümkün değildir. Lezyonlar göğsün üst kısmına, yüzün orta kısmı ve saçlı deriye (seboreik bölgeler) yerleşmiş, genellikle madeni para büyüklüğünde, çok sayıda, kaşıntılı, kabuklu yamalar şeklinde başlar (Resim 9a). Şiddetli olgularda lezyonlar iç içe girerek ve tüm deri yüzeyini kaplayarak eksfolyatif eritrodermiyi andırır bir klinik tabloya dönüşür (Resim 9b). Sağlam görünümlü deri üzerinden yükselen mısır gevreği görünümünde kabuklanma ve kepeklenmeler vardır. Bu kabuklar kolayca kaldırılabilir ve altlarında yüzeysel erozyonlar gözlenir (Resim 9c). Bazen tek başına saçlı deriyi tutar ve basit kepeklenme ile karışabilir (Resim 9d). Tedavi edilmezse bu lezyonlar kendiliğinden gerilemedikleri gibi haftalarla aylar içerisindeki bir süreçte sayıca giderek artarlar. PV'nin aksine oral mukoza ve diğer müköz membranların tutulumu neredeyse hiç gözlenmez.[4,6,7]

PF'nin iki klinik varyantı vardır; pemfigus eritematozus *(Bkz. Nadir Pemfigus Varyantları)* ve fogo selvagem. Endemik pemfigus, Brezilya pemfigusu gibi isimlerle de anılan fogo selvagem başta Güney Amerika olmak üzere dünyanın belli kırsal bölgelerinde bazen epidemik olarak seyredebilen bir formdur. Klinik, histolojik ve immünolojik özellikleri bakımından tamamen PF ile idantiktir.[4,6]

Tedavisiz PF'nin prognozu PV'den çok daha iyidir. Bunun nedeni yüzeysel lezyonlar nedeniyle infeksiyon ve metabolik bozukluk gelişme riskinin ve sıvı kaybının daha az olmasıdır. Bazen dirençli olguların tedavisinde PV'ye benzer biçimde yüksek ilaç dozlarına ihtiyaç duyulsa da pek çok olguda çok daha düşük dozlar hatta topikal tedaviler bile yeterli olabilmektedir.[2,4,6]

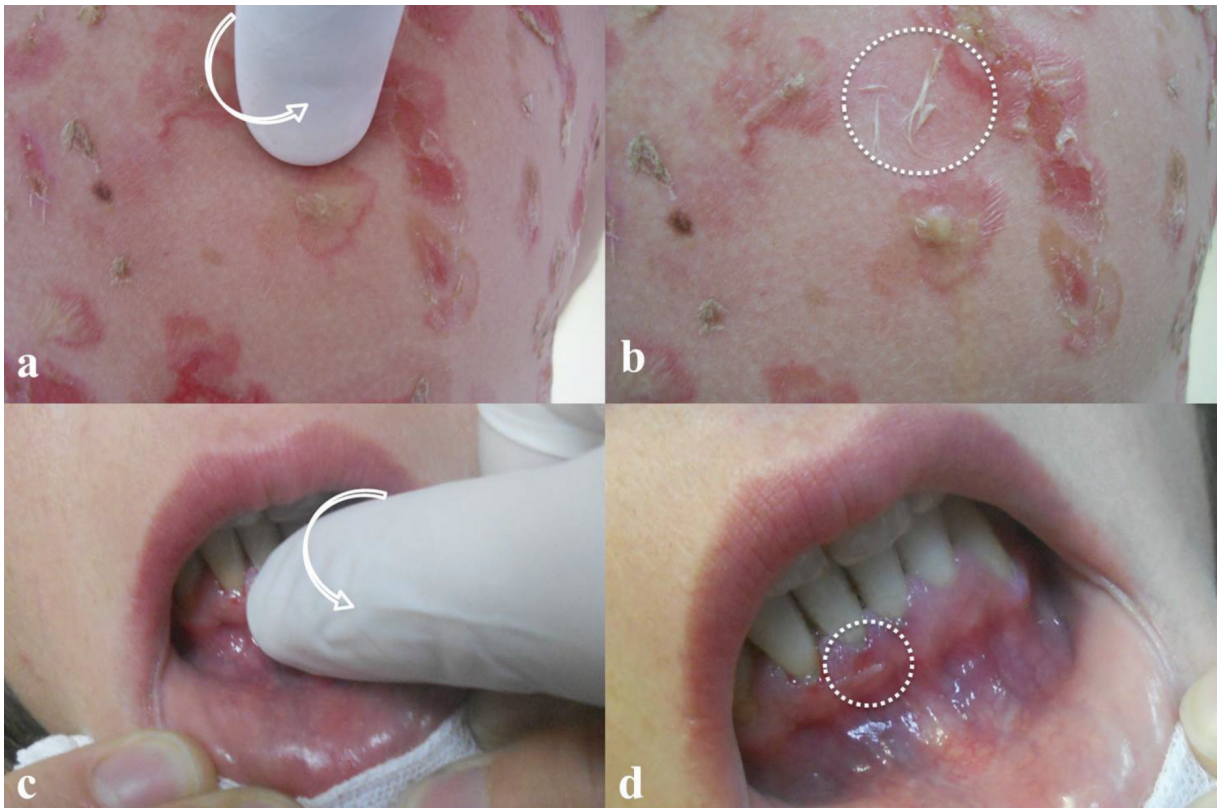

Resim 8. *Mekanik bir semptom olan Nikolsky belirtisi, bül veya erozyonun kenarındaki normal görünümlü deriye (a ve b) ya da mukozaya (c ve d) parmakla çok kuvvetli olmayan burgu biçiminde bir bası uygulanması ile ortaya konulabilir*

İlaç Pemfigusu

Belirli ilaçlar pemfigusun hem vulgaris hem de foliaseus formlarını tetikleyebilir. Çok nadir olmayan bu olasılığı dışlayabilmek için yeni pemfigus tanısı almış tüm hastalarda ayrıntılı bir ilaç öyküsü alınmalıdır. İlaç pemfigusunun klinik, histolojik ve immünofloresan bulgular açısından idiyopatik pemfigustan herhangi bir farkı yoktur. Ürtikeryal bir döküntü ile başlayabilir. Çoğu olguda belirtiler, neden olan ilacın alınmaya başlanmasından birkaç hafta sonra gözlenmeye başlar ve ilaç kesilmediği sürece hastalıktaki ilerleme devam eder.[17] Çeşitli ilaçlar tetikleyici olarak rol oynarken bazıları yapıları gereği tetiklemesinin yanı sıra prognoza da etki gösterebilir.[6] Pemfigusa yol açan ilaçların çoğu tiyol veya tiyollere dönüşebilen sülfür grupları içerirler. Bunların içerisinde D-penisilamin, kaptopril, propanolol, indometasin, fenilbutazon, piritinol, piroksikam ve tüberkülostatik ilaçlar en sık suçlananlardır (Tablo 2).[4]

NADİR PEMFİGUS VARYANTLARI

Pemfigus herpetiformis: Klinik özellikleri dermatitis herpetiformisi anımsatan ancak pemfigusun immünolojik özelliklerine sahip olan bir pemfigus varyantıdır (Resim 10).[18] Çoğu PF, geri kalanı ise PV'ye ait özellikler taşır. Az sayıda olguda desmokolin antikorları da saptanmıştır.[2,4]

IgA pemfigusu: Klinik olarak anüler ve sirsine dizilim eğiliminde olan püstüllerle karakterize bir pemfigus varyantı olup adını interselüler aralıkta depolanmış immünoglobulinin tipinden alır (Resim 11).[19] Mukozal tutulum nadirdir. Birisi pemfigusu diğeri ise subkorneal püstüler dermatozu yakından taklit eden iki alt tipi vardır. Benin ve malin monoklonal IgA gammopatiler ve gastrointestinal hastalık eşlik edebilir.[4] Deride intraepidermal IgA depolanması tüm olgularda saptanırken dolanan IgA otoantikorları olguların ancak yarısında bulunur. Desmokolin I ve II de dahil olmak üzere çeşitli desmosomal hedef antijenler gösterilmiştir. Desmoglein 1 ve 3'e karşı gelişmiş IgA antikorlar da saptanmıştır.[2,19]

Pemfigus eritematozus (Senear-Usher sendromu): PF'nin bir varyantı olup güneş gören alanlarda, özellikle yüz ve gövdenin üst kısmında, keskin sınırlı eritemli-skuamlı plaklarla karakterizedir.[4,6] Tıpkı lupus eritematozusda olduğu gibi yüzdeki döküntü kelebek tarzı bir dağılım gösterebilir (Resim 12). Buna ilaveten saçlı deri, göğüs ve ekstremitelerde kabuklanma ve impetijinizasyonla birlikte büller gözlenebilir. Hastaların %80'inde lupus bant testi ve/veya anti-nükleer antikor pozitifliği saptanabilmektedir.[2,6] Direkt immünofloresanda tipik pemfigus bulgusu olan interselüler aralık depolanmasına ilaveten dermo-epidermal bileşkede lineer veya granüler immünoglobulin depolanmasının gözlenmesi hastalığın pemfigus ile lupus arasında bir geçiş sendromu olabileceğini düşündürmektedir[2,4,6] *(Bkz. Otoimmün Büllöz Hastalıklarda İmmünofloresan Bulgular).*

Resim 9. *Pemfigus foliaseus tipik olarak seboreik bölgeleri tutar (a) ve genişleyen plaklar eritrodermiye benzer bir tabloya yol açabilir (b), pemfigus foliaseus büllerden ziyade üzeri krutla kaplı yüzeysel erozyonlarla karakterize olup (c) saçlı deride bazen basit kepeklenme ile karışabilir (d)*

Resim 10. *Herpetiform pemfigus anüler veya grup yapacak şekilde dizilmiş vezikülobüllöz lezyonlarla karakterizedir*

Pemfigus vejetans : PV'nin bir klinik varyantıdır. Verrüsiform ve papillomatöz vejetasyonlara dönüşme eğiliminde olan büller ve püstüllerle karakterizedir.[2,4,6] Neumann tipi (tipik pemfigus gibi başlar ve sonlanır) ve Hallopeau tipi (genellikle bir bölgeye sınırlı kalır) olmak üzere iki klinik formu vardır. Lezyonlar tipik olarak aksilla, kasıklar ve meme altı gibi majör kıvrım yerlerine yerleşmiştir (Resim 13). PV'dekine idantik oral lezyonlar, ağız etrafında vejetasyon ve dilde serebriform morfolojik değişiklikler gözlenebilir (Resim 14a, 14b).[2,4] PV'ye göre daha düşük doz sistemik kortikosteroid tedavisine hızla yanıt verir (Resim 14c, 14d).

Resim 11. *Püstüler psoriazis benzeri IgA pemfigusu*

Resim 12. *Pemfigus eritematozus klinik ve immünolojik olarak lupus eritematozus bulguları gösteren pemfigus foliaseus formudur*

Resim 13. *Pemfigus vejetans deride özellikle majör kıvrım yerlerinde gelişmiş vejetatif plaklarla karakterizedir*

TANI

Pemfigus tanı ve tedavisi konusunda güncel tavsiyeler sunmak üzere 2016 yılında toplanan ***uluslararası uzmanlar grubunun*** pemfigus tanısı konulabilmesi için belirlediği kriteler şunlardır:[20]

1) Klinik özellikler,

2) Histopatoloji,

3) Perilezyonel derinin direkt immünofloresan mikrokopisi,

4) Epitelyal hücre yüzeyi antijenlerine karşı gelişmiş otoantikorların indirekt immünofloresan ve/veya ELİSA testleri ile serolojik olarak gösterilmesidir.

Direkt immünofloresan mikrokopinin uygulanamadığı durumlarda diğer üç kriter varsa pemfigus tanısı konulabilir.

Pemfigus tedavi edilmediğinde mortalitesi yüksek bir hastalıktır. Öte yandan tedavi edildiğinde de kullanılan ajanlara bağlı komplikasyonlar nedeni ile morbidite riski olan bir hastalıktır. Bu nedenle klinik olarak pemfigus tanısı almış tüm olgularda tanı yukarıdaki kriterlere göre mutlaka doğrulanmalıdır. Pemfigus tanısında kullanılan laboratuvar yöntemler ve bulgular kitabın ilgili bölümlerinde ayrıntılı olarak ele alınmıştır *(Bkz. Otoimmün Büllöz Hatsalıklarda Laboratuvar Tanı).*

Klinik olarak normal görünümlü deriden yükselen gevşek büller, genellikle birden fazla sayıda olan kronik-inatçı oral ülserler ve pozitif Nikolsky belirtisi pemfigusu düşündürecek klasik bulgulardır.[2,6,15] Erozyon veya bül tabanından alınan seröz kazıntı materyali ile hazırlanan Tzanck yaymasında akantolitik keratinositlerin saptanması ise klinik tanıyı destekleyici bir başka bulgudur *(Bkz. Otoimmün Büllöz Hastalıklarda Sitolojik Bulgular).* Tzanck yayması özelikle oral ülserlerin ayırıcı tanısında pemfigusu, subepidermal büllöz hastalıklardan ve çok çekirdekli dev keratinositlerin gözlendiği herpetik jinjivostomatit tablosundan ayırmada basit ve hızlı bir araç olabilir.[21]

AYIRICI TANI

Oral PV özellikle oral kavitede erozyon ve ülser yapan nedenlerden ayırt edilmelidir (Şekil 1 ve Şekil 2).

Pemfigus diğer otoimmün büllöz hastalıklar gibi günlük pratikte karşılaşabileceğimiz deride bül yapan başka pek çok nedenden ayırt edilmelidir (Şekil 3). Bunların çoğu hastanın öyküsü, lezyonların görünüm ve dağılım özellikleri ile dışlanabilir. Ancak yukarıda da vurgulandığı gibi hastalığın ciddiyeti göz önüne alındığında, klinik tanı mutlaka histopatoloji ve immünofloresan ile hatta mümkünse ELİSA gibi antijen tayin eden serolojik bir yöntemle doğrulanmalıdır. Yanık ve soğuk gibi deri hasarlanmasına bağlı büller veya kontakt dermatit hastanın öyküsünden dışlanabilir. Viral veya bakteriyel nedenli büller ise gelişim sürelerinin daha kısa olması ile ayrılabilirler.[2,6]

Büller pek çok otoimmün, genetik ve metabolik hastalığın belirtisi olarak ortaya çıkabilirler. Bunların çoğunda ayrışmanın anatomik lokalizasyonu subepidermal alanda olduğu için biyopsi ile kolayca dışlanırlar. Büllöz pemfigoid, skatriyel pemfigoid, pemfigoid gestasyones, lineer IgA dermatozu, epidermolizis bülloza, porfirya kutane tarda ve eritema multiforme bu grup hastalıklara örnektir. Bu hastalıklarda bülün anatomik lokalizasyonunu doğru olarak belirlemek için biyopsi örnekleri sağlıklı deriyi de içerecek şekilde aktif bir lezyonun kenarından alınmalıdır. Subepidermal otoimmün büllöz hastalıklarda depolanma epidermiste değil bazal membran zonunda olduğu için DİF ayrımda çok değerli bir araçtır.[6]

Bülün intraepidermal yerleştiği impetigo, stafilokoksik haşlanmış deri sendromu, Hailey-Hailey hastalığı ve subkorneal püstüler dermatoz gibi büllöz hastalıklarda ise tanıda güçlükler yaşanabilir. Özellikle klinik ve histolojik görünümü bakımından PF ile neredeyse aynı olan kronik impetigodan ayırım bu açıdan önemlidir. İmpetigoda büllerin daha az sayıda ve asimetrik dağılımlı olması ve antibiyotik tedavisine kısa sürede yanıt vermesi ayrımda klinik ipuçlarıdır. Bu grup hastalıklarda deride ve serumda otoantikorların saptanmaması ise ayırıcı tanıdaki en değerli bulgudur.[2,3,6]

Resim 14. *Oral pemfigus vejetans püstüllerin eşlik ettiği perioral vejetasyonlar (a) ve serebriform ya da skrotal dil görünümü (b) ile karakterize olup sistemik kortikoterapiye çok iyi yanıt verir (c ve d)*

TEDAVİ

Pemfigusta prognoz: Mortalite oranlarını dramatik biçimde aşağıya çeken kortikosteroid eksenli pemfigus tedavisi ***tıbbın mucizelerinden birisi*** olarak kabul edilir. Özellikle son yıllarda hızlı ve doğru tanı olanaklarının artmış olması nedeniyle erken dönemde hastalığa müdahale edilebilmesi, kortikosteroid kullanımının eskiye göre daha uygun hale getirilmiş olması (gereksiz çok yüksek dozlardan kaçınılması), yüksek doz kortikosteroid kullanımına ihtiyacı azaltan adjuvan tedavi seçeneklerinin artmış olması, özellikle rituksimab gibi yüksek adjuvan etkinliği kanıtlanmış yeni tedavi seçeneklerinin gündeme gelmiş olması ve en önemli ölüm nedeni olan infeksiyonun yeni keşfedilen anti-bakteriyel ilaçlarla daha iyi kontrol altına alınabilmesi, diğer yan etkilerin ve eşlik eden hipertansiyon, diyabetes mellitus gibi prognozun kötüleşmesine yol açan hastalıkların eskiye göre daha iyi tedavi edilebilmesi son yıllarda pemfigusun prognozunun önemli oranda düzelmesini sağlayan gelişmelerdir. Öyleki yakın bir gelecekte bu hastalıktaki mortalite oranının sıfıra kadar indirilebilmesi mümkün görülmektedir. Ancak özellikle kortikosteroid tedavisinin sağladığı ***"hayat kurtarıcı"*** bu olumlu gelişmeler mortalite oranını büyük oranda azaltmış olmakla birlikte ciddi morbidite nedeni olabilecek pek çok yan etkinin ***(Kuşing sendromu, osteoporoz, ciddi infeksiyonlar, sepsis, katarakt, diyabetes mellitus, hipertansiyon, gastrointestinal perforasyon, lökopeni, hepatit, psikoz, aseptik kemik nekrozu, infertilite, kanser vs. gibi)*** gelişebiliyor olması (kortikosteroidlerin ***"İyi, Kötü, Çirkin"*** etkileri) pemfigus tedavisinin hala güncelliğini koruyan olumsuzluklarıdır. Ayrıca randomize kontrollü çalışmaların yetersizliği (hastalığın nadir görülmesi ve etik kaygılardan dolayı yeterli hasta gruplarının oluşturulamaması) nedeniyle yeni ilaçların, hatta yerleşik tedavilerin bile gerçek etkinliklerinin bilinmiyor olması bir başka önemli sorundur. İşte yukarıda sözü edilen tüm bu nedenlerle henüz her hastaya uygun, standart veya ***ideal*** sayılabilecek bir pemfigus tedavisinden söz etmemiz mümkün değildir.

Tedavi edilmeyen pemfiguslu hastaların %80'i 1 yıl içerisinde kaybedilir.[6] Günümüzün tedavi olanaklarıyla bu

oran (izleyen merkeze göre değişmekle birlikte) %5-%20 arasındadır. Amerika Birleşik Devletleri'nde 1998 yılında başta pemfigus olmak üzere büllöz deri hastalıkları, derinin kanserlerini, ülserlerini ve bakteriyel infeksiyonlarını takiben en sık dördüncü ölüm nedeni olarak bildirilmiştir.[22] Dolayısıyla pemfigus hala en ciddi deri hastalıklarından birisidir. Geçmişte hastalığın etkileri nedeniyle kaybedilen hastalar günümüzde başta kortikosteroidler olmak üzere kullanılan immünosupresif tedavilerin yan etkileri sonucu kaybedilmektedirler. En önemli ölüm nedeni infeksiyondur (immünosupresyona bağlı gelişen ve genellikle bronkopnömoniyi izleyen sepsis). Ayrıca iskemik inme, kontrolsüz hipertansiyon ve diyabetes mellitus diğer sık görülen ölüm nedenleridir. Bu hastaların özellikle üçüncü basamak kurumlarında kötü izlemleri ölüm oranını arttıran bir başka önemli faktördür.

Erken tanı, hastalığın başlangıçtan itibaren hafif-orta şiddette olması, tedaviye erkenden yanıt alınması, eşlik eden özellikle diyabet, hipertansiyon gibi bir hastalığın olmaması ve hastanın genç olması ***iyi prognostik faktörlerdir.*** Aksine örneğin; hasta yaşlı ve hastalık kısa sürede progresyon gösteren mukokütanöz tip bir pemfigus vulgaris ise prognoz kötüdür. Elbette en kötü prognoz tedaviye rağmen mortalitenin %90 olduğu paraneoplastik pemfigustadır.

Pemfiguslu hastaya yaklaşım, tedavi öncesi değerlendirme: Tanı almış hastaların, özellikle PV hastalarının, uzun süreli immünosupresif tedaviye hazırlanmaları aşamasında ve tedavinin ilk dönemlerinde hastalık kontrol altına alınana kadar hospitalize edilmelerinde yarar vardır.

Uzun süreli ve ciddi komplikasyonlar geliştirme potansiyeline sahip olan pemfigus tedavisine başlamadan önce ***klinik tanı,*** histolojik ve immünofloresan bulguların ışığında ***doğrulanmalıdır.*** Eğer olanak varsa anti-desmoglein antikorları serolojik olarak (immünofloresan ve/veya ELİSA ile) tespit edilmeli ve başlangıç titrasyonları not edilmelidir. Tanının doğrulanmasının ardından öncelikle hastanın son dönemde kullandığı ilaçlar arasında pemfigusa yol açma potansiyeline sahip ilaçların *(özellikle **D-penisilinamin, ACE inhibitörleri, anjiyotensin reseptör blokerleri, beta blokerler, sefalosporinler, fenilbutazon, piritinol, tiyopronin)*** olup olmadığı dikkatli bir öykü ile belirlenmelidir. Böyle bir ilaç kullanımı söz konusu ise ya derhal elimine edilmeli ya da benzer etkili başka bir gruptan ilaçla değiştirilmelidir.

Sonraki adım klinik ve immünopatolojik bulgular ışığında pemfigusun varyantını belirlemektir. Çünkü pemfigusun alt tipi tedavi planları açısından belirleyicidir. PV tanısı almış

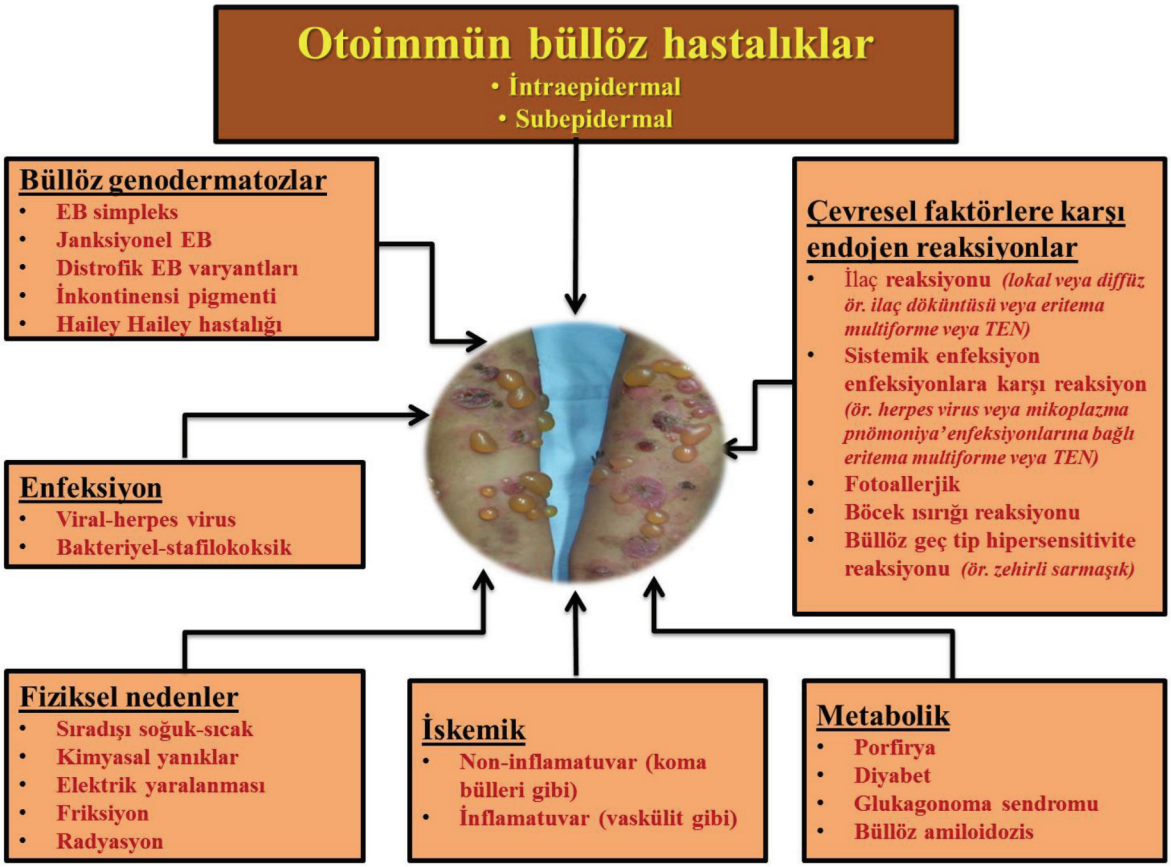

Şekil 3. *Günlük klinik pratikte büllöz döküntüye neden olacak pek çok nedenle karşılaşmak mümkündür. Bunların içerisinde başta pemfigus olmak üzere otoimmün büllöz hastalıklar etkileri ve sonuçları itibariyle ayrı bir öneme sahiptir ve diğer büllöz döküntü nedenleriyle dikkatli bir biçimde ayırıcı tanıları yapılmalıdır*
EB: Epidermolizis bülloza, TEN: Toksik edipermal nekrolizis

hastalarda klinik tip (mukozal, mukokutanöz, kutanöz), hastalığın yaygınlığı ve tutulum şiddeti belirlenmelidir. Nikolsky belirtisinin pozitif olup olmadığı birden fazla deri bölgesinde uygun biçimde araştırılmalıdır (Bu belirtinin aktif akantolizin klinik göstergesi olarak tanısal değerinin yanı sıra tedaviye yanıtı belirlemede yardımcı olabilecek prognostik değeri de vardır).[15] Özellikle mukozalar dikkatle muayene edilmeli, orofaringeal, konjunktival, nazal ve anogenital mukoza tutulumu olup olmadığı ortaya konmalıdır. Eğer ses kısıklığı, disfaji, odinofaji gibi sırasıyla larinks, farinks ve özofagus tutulumunu işaret edecek belirtiler varsa hasta ayrıntılı bir kulak-burun-boğaz muayenesinden geçirilmelidir. ***Hemoptizi*** ve özellikle sabahları pürülan ya da kanlı-pürülan ***burun akıntısı,*** ayrıca umblikal, genital, anorektal ya da periungual akıntıların varlığı sorgulanmalıdır. ***Periungual ödem ve eritem*** bazen de umblikal erozyonlar hastalığın ilk hatta tek deri belirtisi olabilecekleri gibi remisyondaki hastalarda alevlenmeye de işaret edebilir (tedavi kontrollerinde bu bölgeler de dikkatle değerlendirilmelidir). Çoklu mukozal erozyonların yanı sıra özellikle ***palmoplantar büllerin varlığı*** PV'de tutulumun şiddetli olduğuna işaret eden bulgulardan birisidir.

Son yıllarda pemfigusun aktivitesini ve şiddetini daha objektif olarak değerlendirmeye yönelik iki klinik skorlama sistemi geliştirilmiştir. Bunlar: Otoimmün Büllü Hastalıklar Tutulum Şiddeti Skoru (ABSIS) ve Pemfigus Hastalığı Alan İndeksi'dir (PDAI).[23] Bu skorlar özellikle tedavi çalışmalarında standart ve objektif veriler elde edilmesi amacıyla geliştirilmişlerdir. Ancak pemfigusun başlangıç şiddetini belirleyerek kortikosteroidin doz ayarının yapılmasında ve tedavi izlemi sırasında tedaviye alınan yanıtın veya klinik seyrin değerlendirilmesinde de kullanılabilirler. PDAI daha sık kullanılan bir skorlama sistemidir (Şekil 4).

Hastanın tıbbi durumu özellikle kortikosteroidler ve diğer sistemik tedavilerin olası komplikasyonlarına yatkınlık açısından sistematik olarak değerlendirilmeli ve ciddi risk yaratacak herhangi bir predispozisyonun olup olmadığı araştırılmalıdır (hematolojik, neoplastik, endokrin, kardiyovasküler ve infeksiyöz). Bu hastalık için hayat kurtarıcı olan sistemik kortikosteroidlerin tedavide kullanımı açısından mutlak bir kontrendikasyon yoktur. Diyabet, hipertansiyon, hiperlipidemi, duodenal ülser, katarakt, osteoporoz, tüberküloz gibi kronik bir infeksiyon, psikiyatrik hastalık ve diğer risk faktörleri tedavi süresince yakın izlem ve koruyucu yaklaşımlar gerektiren durumlardır. Bu durumların varlığında hastayı yüksek doz kortikosteroid yan etkilerinden koruyacak adjuvan tedavilere ağırlık verilmelidir.

Sistemik kortikosteroid tedavisi alacak hasta tüberküloz maruziyeti açısından ***tüberkülin testi*** *veya* ***kuantiferon ve akciğer radyografisi*** ile araştırılmalıdır. Eğer geçirilmiş tüberküloza dair bulgular tespit edilirse INH ile 6 ay süreyle profilaksi uygulanmalıdır. Yine kortikosteroid kullanımından önce ve tedavi süresince periyodik olarak ***kemik yoğunlukları*** ölçülmeli ve ***oftalmolojik muayeneler*** yapılmalıdır. Tedavi öncesinde yapılması gereken diğer araştırmalar: ***Tam kan sayımı, açlık kan şekeri, serum üre ve kreatinin düzeyi, elektrolitler, karaciğer fonksiyon testleri, hepatit B, C ve HIV serolojisi, total serum proteini ve albümin***, doğurganlık çağındaki kadın hastalarda *gebelik testi (β HCG),* azatiyopürin kullanılacaksa ***tiyopürin metil transferaz (TPMT) enzimi düzeyi*** ve dapson kullanılacaksa hemoliz riski açısından ***glukoz-6-fosfat dehidrogenaz*** düzeyleri, bilirubin ve retikülosit bakılmalıdır. İntravenöz immünoglobulin (İVİG) tedavisi düşünülen hastalarda ***IgA yetmezliği*** dışlanmalıdır. Pemfigus hastalarında sıkça gözlenen tiroid patolojilerini ortaya koymak için ***serbest T3, T4, TSH*** düzeyleri bakılmalı gerekirse ***tiroid ultrasonografi (USG)***, sintigrafi ve tiroid biyopsisine kadar gidebilecek ileri tetkikler yapılmalıdır. Paraneoplastik pemfigus şüphesi olan ancak bilinen bir neoplazisi olmayan hastalarda başta ***periferik yayma*** olmak üzere gerekirse onkoloji bölümüyle işbirliği halinde ayrıntılı neoplazi taraması yapılmalıdır (batın-pelvik USG, toraks-batın bilgisayarlı tomografi vs. gibi radyolojik tetkikler de dahil olmak üzere).

Deri	Aktivite		Hasar
Anatomik lokalizasyon	Erozyon/Bül veya taze eritem		İyileşen lezyonlarda post-inflamatuvar hiperpigmentasyon veya eritem
	0 yok 1 1-3 lezyon, en fazla biri >2cm, hiçbiri>6 cm 2 2-3 lezyon, en az ikisi>2cm, hiçbiri>6cm 3 >3 lezyon, hiçbiri>6cm 5 >3 lezyon ve/veya en az biri >6 cm 10 >3 lezyon, ev/veya en az bir lezyon>16 cm veya tüm alan	Lezyon sayısı ≤3 ise	0 yok 1 var
Kulaklar			
Burun			
Yüz			
Boyun			
Göğüs			
Karın			
Sırt, kalça			
Kollar			
Eller			
Bacaklar			
Ayaklar			
Genitaller			
Total deri			

Saçlı deri	Erozyon/Bül veya taze eritem	Lezyon sayısı ≤3 ise*	İyileşen lezyonlarda post-inflamatuvar hiperpigmentasyon veya eritem
	0 yok 1 bir kadranda 2 iki kadranda 3 üç kadranda 4 tüm kafatasını etkilemiş 10 en az bir lezyon>6cm		0 yok 1 var
Total saçlı deri (0-10)	/10		/1

Anatomik Lokalizasyon	Erozyon/Bül	
	0 yok 1 bir lezyon 2 2-3 lezyon 5 >3 lezyon veya 2 lezyon>2cm 10 tüm alan	Lezyon sayısı ≤3 ise ancak hiçbiri >2cm değilse: 1 lezyon: 1 puan 2 lezyon:1.3 puan 3 lezyon: 1.6 puan
Gözler		
Burun		
Bukkal mukoza		
Sert damak		
Yumuşak damak		
Üst jinjiva		
Alt jinjiva		
Dil		
Ağız tabanı		
Dudak mukozası		
Posterior farinks		
Anogenital		
Total mukoza		

Skor	Şiddet
1-5	: Çok hafif
6-10	: Hafif
11-40	: Orta
41-100	: Şiddetli
101-250	: Çok şiddetli

Şekil 4. *Pemfigus Hastalığı Alan İndeksi pemfigusun tutulum şiddetini belirlemede en sık kullanılan skorlama sistemidir*

Hastalara her yıl sonbaharda uygulanacak ***influenza aşısı*** ve 5 yılda bir uygulanacak ***Streptococcus pneumoniae*** *aşısı* profilaksi açısından gerekli bir yaklaşımdır.[24] Doğurganlık çağındaki kadınlarda özellikle immünosupresif tedavi planlanıyorsa uygun bir yöntemle mutlaka kontrasepsiyon önerilmelidir.

Pemfigus tedavisi zor ve zahmetli bir süreçtir. Bu sürecin olumlu işleyebilmesinin yolu tedavi ve izlem aşamasında hasta ile tam bir işbirliğinin sağlanmasından geçer. Bunun için öncelikle hastanın pemfigus konusunda tam ve doğru olarak bilgilendirilmesi gerekir. Bazı hastalar pemfigusun tedavi edilemez ölümcül bir hastalık olduğu düşüncesine kapılabilirler. Hastalara iyi tedavi ve izlem ile hastalığın durdurulabileceği, iyileşmenin sağlanabileceği (hatta kür elde edilebileceği ve bunun günümüzdeki modern tedavi yaklaşımlarıyla asla uzak bir olasılık olmadığı) konusunda güven verilmelidir. Bunun tersi olarak bazı kişilerde de deri hastalıklarının ciddi olmadığı şeklinde bir ön yargı vardır.[6] Bu düşüncede olup pemfigusa tamamen kaygısız bakan hastalar da uyarılıp bilinçlendirilmelidirler. Pemfigusun uzun süreli ve zahmetli bir tedavi sürecine ihtiyaç duyduğu ve tedavi edilmediğinde ciddi sonuçlara yol açabileceği özellikle vurgulanmalıdır. Hastaların pemfigusun kendisi ve tedavisi konusunda doğru ve yeterli bilgilendirilmesine yönelik olarak ***"hasta bilgilendirme kitapçıkları"*** veya broşürleri kullanılabilir. Kendi klinik pratiğimiz de, bunun söz konusu amaca yönelik etkili bir araç olduğunu göstermektedir (Şekil 5). Benzer kaynaklara Türk Dermatoloji Derneği (http://www.turkdermatoloji.org.tr/) Büllü Hastalıklar Çalışma Grubu'nun internet linklerinden de ulaşılabilir.

Tedavi: Pemfigus tedavisinde temel amaç en düşük ilaç dozu ve en az yan etki ile remisyonu sağlamak, remisyonu sürdürmek ve nihayet kür elde etmektir. Uzun süreli, hatta *"tedavisiz sürdürülebilen"* bir remisyonu sağlamak için belirli stratejilere uyulmalıdır:

1) Hastalığın şiddet ve seyrinin ve buna bağlı olarak tedaviye verilen yanıtın hastadan hastaya büyük değişiklikler gösterdiği unutulmamalıdır,

2) Tedavi standart yaklaşımlar çerçevesinde hastaya özgü yani kişiselleştirilmiş olmalıdır (pemfigusun varyantı, hastaya özgü durumlar örneğin; diyabet, hipertansiyon vs. gibi eşlik eden hastalıklar ve yaş dikkate alınmalı, ilaç seçenekleri ve dozu buna göre belirlenmelidir),

3) Geleneksel olarak sistemik kortikosteroidlerin, son yıllarda da rituksimab tedavisinin etkinliği kanıtlanmış seçenekler olduğu ancak diğer tedavi yöntemleri ve ilaçlar konusunda klinik çalışmaların az ve etkinliklerinin belirsiz olduğu göz önüne alınmalıdır.

Pemfigus tedavisindeki temel amaç doku hasarı yaratan antikorların sentezinin azaltılmasıdır. Bu nedenle, tedavide sadece antikor üretimini baskılayacak ajanların geçerliliği

PEMFİGUS HASTALIĞI İÇİN
HASTA BİLGİLENDİRME KİTAPÇIĞI

AKDENİZ ÜNİVERSİTESİ TIP FAKÜLTESİ

DERİ VE ZÜHREVİ HASTALIKLARI ANABİLİM DALI

İÇİNDEKİLER

Pemfigus nedir? 1
Pemfigus hastalığı neden ve nasıl olur?.....1
İrsi bir hastalık mıdır?.....2
Bulaşır mı?.....3
Hastalığın görülme sıklığı nedir?.....3
Hastalığı ortaya çıkaran veya çıkmasını kolaylaştıran etmenler nelerdir?.....3
Pemfigusun farklı tipleri var mıdır?.....4
Pemfigusun belirtileri nelerdir?.....4
Pemfigustan şüphelenildiğinde nereye, hangi uzmana başvurulmalı 6
Pemfigus teşhisi nasıl konur.....6
Pemfigus teşhisi alan hasta nelere dikkat etmeli, tedaviye uyumun ve takibin önemi nedir? 7
Tedaviyi ve hastalığın seyrini etkileyen hastaya ait başka etmenler var mıdır?.....8
Pemfigus nasıl tedavi edilir?.....9
İlaçların olası yan etkileri nelerdir?.....10
Hastalığın seyrini olumsuz etkileyen, yinelemesine yol açan durumlar neleridir?.....11
Bu hastalıkta günlük hayat nasıl olmalı, nelere dikkat edilmeli.....12

Şekil 5. *Hasta bilgilendirme formları özellikle karmaşık tedavilerin uygulandığı pemfigus tedavisinde hasta uyumunun sağlanması açısından yararlı araçlardır*

vardır. Pemfigus tedavisindeki güncel seçenekler Tablo 4'te verilmiştir.

Tablo 4. Pemfigus tedavisinde kullanılan ilaç ve yöntemler[6]

- Sistemik kortikosteroidler	- Metotreksat
- Anti-CD20 monoklonal antikorlar (rituksimab)	- Dapson
- İntravenöz immünoglobulinler	- Siklosporin
- İmmünoadsorpsiyon	- Takrolimus
- Azatiyopürin	- Altın
- Mikofenolat	- Tetrasiklin
- Siklofosfamid	- Niasinamid

Yukarıda sözü edilen uluslararası uzmanlar grubunun tavsiyelerine göre pemfigusun güncel tedavisi Tablo 5'te gösterildiği gibi şekillenmiştir.[20] Tabloda görüleceği gibi rituksimab kortikosteroidlerle birlikte ilk seçenek tedavi olarak tavsiye edilmektedir. Hatta eşlik eden morbiditeler nedeniyle sistemik kortikosteroidin riskli olduğu durumlarda rituksimabın tek başına kullanımı da önerilebilmektedir. Rituksimab uzunca bir süredir özellikle Kuzey Amerika ülkelerindeki pek çok uzman tarafından ilk seçenek ajan olarak tercih edilmektedir. Ülkemizde ise ancak sistemik kortikosteroid ve immünosupresif adjuvan kombinasyonu şeklindeki konvansiyonel tedavilere yanıt vermeyen dirençli hastalarda Sağlık Bakanlığı'ndan endikasyon dışı kullanım onayı alınarak kullanılabilmektedir.

Tablo 5. Uluslararası uzmanlar grubunun pemfigus tedavisine ilişkin güncel tavsiyeleri[20]

Birinci Seçenek Tedavi
- Sistemik kortikosteroidler (0,5-1,5 mg/kg)
- Anti-CD20 monoklonal antikorlar (rituksimab)

Kortikosteroid Koruyucu (Adjuvan) Ajanlar

Birinci seçenek kortikosteroid koruyucu ajanlar
- Azatiyopürin
- Mikofenolat mofetil veya mikofenolik asit

Diğer kortikosteroid koruyucu ajanlar
- İntravenöz immünoglobülinler
- İmmünoadsorpsiyon
- Siklofosfamid

Yukarıda da sözü edildiği gibi pemfigus tedavisi hastanın özelliklerine ve tedavi edildiği merkezin deneyim ve olanaklarına göre şekillenir. Bizim kliniğimizin uzun yıllar içerisinde yüzlerce pemfigus hastasının tedavisi sürecinde elde ettiği deneyimler ışığında oluşturulmuş tedavi algoritması Şekil 6'da gösterilmiştir.

Sistemik kortikosteroid tedavisi: Pemfigus tedavisinde sistemik kortikosteroid tedavisi hemen her zaman başlangıç tedavisidir ***(Kitabın "Otoimmün Büllöz Hastalıkların Tedavisinde Kullanılan Yöntemler ve Öneriler" bölümünde bu grup hastalıklarda sistemik kortikosteroid tedavisinin genel özellikleri ayrıntılı olarak anlatılmıştır, Bkz. Sistemik Kortikosteroid Tedavisi).*** Genellikle prednisolon veya metilprednisolon gibi orta etkili kortikosteroidler kullanılır (avasküler kemik nekrozu başta olmak üzere yan etki riski görece az olan prednison ülkemizde yoktur). Sistemik kortikosteroid tedavisi özellikle PV'de en sık kullanılan ve en yerleşik tedavi olmakla birlikte dozlama şemaları büyük oranda ampirik olup daha çok klinik deneyimlere dayandırılmaktadır. Son yapılan ve pemfigus tedavisine yönelik randomize kontrollü çalışmaların analiz edildiği Kokreyn gözden geçirmesi de bunu desteklemekte ve standart olarak kullanılabilecek bir doz şemasına işaret etmemektedir.[25] Geçmişte bazen günlük 200 mg'a kadar varan yüksek dozlarda kortikosteroidlerle tedaviye başlanırdı.[26] Bu uygulamalar steroid nedenli morbidite oranlarını arttırmış, mortaliteyi de %20'lere kadar yükseltmiştir. Randomize kontrollü bir çalışmada düşük doz oral prednisolon (1 mg/kg/gün) ve yüksek doz oral **prednisiolon** (2-2,5 mg/kg/gün) alan hastalar arasında remisyon süreleri ile 5. yıldaki relaps oranları arasında anlamlı bir fark gözlenmemiştir.[27] Bu nedenle sıradışı yüksek dozlarda kortikosteroidlerle tedaviye başlama yaklaşımı artık terk edilmektedir.

Alınan yanıta göre ***kademeli olarak yükseltilen sistemik kortikosteroid*** ve immünosupresif ajan kombinasyonunun tedavi etkinliğini en üst seviyeye çıkardığı buna karşın steroid nedenli yan etki riskini en aza indirdiği şeklinde yaygın kabul gören görüş kendi klinik deneyimlerimiz tarafından da desteklenmektedir (Şekil 6).[26,28] Klinik şiddeti hafif olan veya yavaş progresyon gösteren hastalarda intralezyonel (İL) triamsinolon asetonid (20 mg/mL), klobetazol propionat gibi süperpotent topikal steroidler ve düşük doz alterne gün kullanımlı sistemik steroidler (prednisolon 40 mg/gün aşırı) ilk adım olabilir.[6] Bu tedaviye yanıt vermeyen hastalarda hastalığın şiddetine göre 0,5-1,5 mg/kg/gün prednisolon dozunda sistemik kortikosteroid tedavisine geçilebilir. Bu tedavi immünosupresif bir adjuvan ile kombine edilebilir. Bizim kliniğimizde de olduğu gibi bazı otörler ilk basamakta prednisolonu tek başına kullanmakta, yanıt alınamazsa bir immünosupresif eklemektedirler. Ancak bu ajanların etkilerinin ortaya çıkmasının 8 haftaya kadar uzadığı da göz önüne alınmalıdır. Şiddetli mukokutanöz tutulumun olduğu veya hastalığın başlangıçtan itibaren progresif seyrettiği PV hastalarında iki hafta içerisinde hastalık kontrol altına alınamamış ise prednisolon dozu 1,5 mg/kg/gün dozuna kadar çıkarılabilir ve adjuvan olarak bir immünosupresif ajan tedaviye eklenebilir.

Sistemik prednisolon tedavisinin günlük dozu genellikle sabahları (yüksek etki ve düşük GİS yan etkisi olması için tok karnına) tek doz halinde verilir. Ancak özellikle şiddetli ve progresif olma eğilimindeki hastalarda anti-inflamatuvar etkiyi arttırarak klinik yanıtı hızlandırmak için günlük doz ***ikiye bölünmüş*** olarak verilebilir (sabah-akşam tok karnına).[6] Ancak bu uygulamanın yan etki potansiyeli daha yüksek olduğu için hastalık kontrol altına alınır alınmaz tekrar ***sabah tek doz*** uygulamasına geçilmelidir.

İntravenöz yüksek doz pulse kortikosteroid tedavisi: Birikmiş toplam steroid dozunu ve dolayısıyla yan etki riskini azaltmak için gündeme gelmiştir. Oral prednisolona ek olarak verilen intravenöz pulse kortikosteroid tedavisinin etkinliğini belirlemek için yapılmış kontrollü iki prospektif

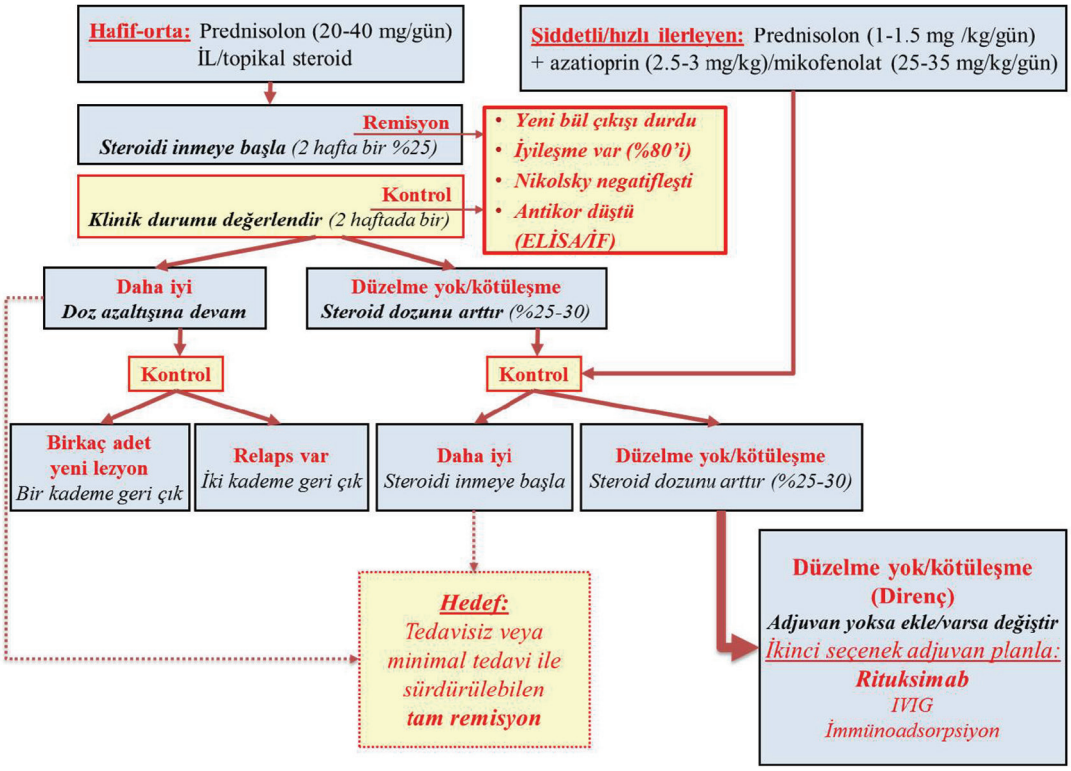

Şekil 6. *Pemfigus vulgaris tedavisinde steroid dozunun basamak basamak artırıldığı veya azaltıldığı tedavi algoritması (Mimouni D, Anhalt GJ. Pemphigus. Dermatol Ther 2002; 15: 362-368'den kendi klinik deneyimlerimiz ışığında adapte edilmiştir)*

çalışma vardır. Bunlardan birinde yüksek doz oral prednisolon (125 mg/gün) alan grupla üç haftalık intravenöz betametazon (20 mg/gün 4 gün) ve aralarda 50 mg/gün oral prednisolon kombinasyonu karşılaştırılmış ve pulse protokolünün hızlı iyileşme süresi ve daha az yan etki gibi avantajları saptanmıştır.[29] Yeni tanı konmuş PV'li hastaların alındığı diğer çalışmada ise konvansiyonel tedaviye (oral prednisolon ve azatiyopürin kombinasyonu) intravenöz pulse deksametazon (300 mg/gün 3 gün süre ile) ilave edilmesinin bir yarar sağlamadığı saptanmıştır.[30] İntravenöz pulse kortikosteroid tedavisinin etkinliğine ve yan etki profiline dair başka kontrolsüz çalışmalar ve olgu sunumları da vardır. Ancak bunlarda da farklı sonuçlar bildirmiştir. Dolayısıyla bu yaklaşımın pemfigus tedavisindeki gerçek rolünü belirleyebilmek için yeni klinik çalışmalara ihtiyaç vardır.

ADJUVAN İMMÜNOSUPRESİF TEDAVİLER

Birinci Seçenek Adjuvanlar

En sık kullanılan immünosupresif adjuvanlar pürin sentezi inhibitörleri olan azatiyopürin ve mikofenolat mofetildir.

Azatiyopürin: Pemfigus tedavisinde en sık kullanılan adjuvandır. Prospektif randomize kontrollü çalışmalar da dahil olmak üzere çok sayıda çalışmada etkinliğine dair kanıtlar bildirilmiştir. Mikofenolat mofetil ve pulse intravenöz siklofosfamid ile karşılaştırıldığında bu iki ajandan daha etkili olduğu ve remisyonu sağlayan kümülatif steroid dozunu azalttığı gösterilmiştir.[31] Yakın zamanda yapılan bir çalışma ile yüksek doz (1,5 mg/kg/gün) oral prednisolon ile gün aşırı 40 mg oral prednisolon ve azatiyopürin (100 mg/gün) kombinasyonu karşılaştırılmıştır.[32] Her iki grupta da yüksek remisyon oranları gözlenmekle birlikte tek başına yüksek doz steroidin kullanıldığı grupta daha hızlı etki ancak daha yüksek yan etki oranı saptanmıştır.

Azatiyopürin genellikle **2,5-3 mg/kg/gün** dozunda kullanılır. Etkili ve ucuz bir sitotoksik ajan olmakla birlikte yan etki sıklığının yüksek olması kullanımını kısıtlamaktadır. ***Miyelosupresyon, pansitopeni, hepatoksisite, bulantı-kusma, ilaç ateşi, artralji ve pankreatit*** en sık gözlenen yan etkilerdir. Söz konusu yan etkiler açısından hastaların klinik ve laboratuvar bulguları yakın izleme alınmalıdır (ilk bir ay haftalık kontrollerle). İlacın dozu, metabolize edilmesinde aracı olan ***TPMT enziminin aktivitesine göre*** ayarlanırsa güvenirliği artmaktadır.[26] Enzim aktivitesi düşük olanlarda en fazla 1 mg/kg/gün dozunda kullanılmalı hiç olmayanlarda ise kullanılmamalıdır.[33] Buna karşın normal seviyede olanlarda antikor üretimini baskılamada en etkili doz olan 4 mg/kg/gün dozuna kadar çıkmak mümkündür.[26]

Mikofenolat mofetil: Pürin sentezini daha selektif olarak inhibe ettiğinden ***daha az yan etkiye sahip ve daha güvenilir bir ajan*** olarak son yıllarda öne çıkan bir adjuvandır.[6,26,31] Prospektif kontrollü bir çalışmada iki adjuvan yani azatiyopürin ve mikofenolat mofetil karşılaştırılmış ve birikmiş kortikosteroid dozu, etkinlik ve yan etkiler açısından bir fark gözlenmemiştir.[34] Bir çalışmada

oral kortikosteroide adjuvan olarak mikofenolat mofetil eklenmesinin plasebo eklenmesine göre daha yararlı olduğu, başka bir çalışmada ise bu kombinasyonun kortikosteroidin tek başına kullanımına göre üstün olmadığı bildirilmiştir.[28,35]

Mikofenolat mofetil tedavisinde hafif nötropeni, gastrointestinal semptomlar, bazen kemik ağrısı ve halsizlik nedeniyle intolerans gözlenebilmektedir. En etkili dozu 25-35 mg/kg/gün'dür (genellikle oral olarak ***günde iki kez 1000-1500 mg,*** ancak ***mikofenolik asid*** kullanılacaksa ***günlük 1440 mg)***. Gastrointestinal intolerans varsa günlük doza haftada bir kapsül eklenerek ulaşılabilir. Etkinliğinin geç ortaya çıkması (2-3 ayı bulmaktadır) ve ***pahalı olması*** bu ilacın dezavantajlarıdır (ülkemizde SGK endikasyon dışı kullanım raporu ile ödemekte olup 1 aylık tedavi maliyeti azatiyopürin tedavisinin yaklaşık 5 katıdır).[6,26,31]

İkinci Seçenek Adjuvanlar

Rituksimab: Yukarıda sözü edildiği üzere rituksimab uluslararası uzmanlar tavsiyesine göre ilk seçenek tedavi olmakla birlikte ülkemizde pemfigus tedavisi için halihazırda endikasyon dışı kategorisinde olup ancak konvansiyonel tedavilere dirençli hastalarda kullanılabilmektedir. Pemfigus patogenezinde hem B hücresinin hem de diğer immünite hücrelerinin kontrol ve düzenlerinde bir bozulma söz konusu olmakla birlikte asıl etken ***patojenik antikor üreten B hücreleridir.*** Rituksimab, ***selektif olarak pre-B ve olgun B lenfositleri hedefleyen,*** fare Fab ve insan Fc kısmı içeren, kimerik yapıda bir monoklonal IgG1 ***anti-CD20 antikorudur*** *(Bkz. Sistemik Tedaviler-Rituksimab).*[36,37] Dolaşan B hücrelerini ve bu hücrelerin antikor üreten plazma hücrelerine dönüşümünü baskılar. Bu antikor, CD20 antijeni içermeyen kök hücrelerini veya plazma hücrelerini etkilemez. Romatoid artrit ve B hücreli lenfoma tedavisinde FDA onayı almıştır. Pemfigus tedavisinde rituksimab ya ***4 defa haftada bir 375 mg/m² (lenfoma protokolü) ya da 15 gün ara ile 2 defa 1000 mg/gün (romatoid artrit protokolü)*** infüzyonu şeklinde uygulanmaktadır. Bu protokoller arasında etki ve yan etkiler açısından birbirlerine karşı üstünlükleri saptanmamıştır.[38] Uygulama kolaylığı ve hastanede kalma süresinin daha kısa olması nedeniyle genellikle tercih edilen romatoid artrit protokolüdür.

Pemfigus tedavisinde rituksimabın ilk kez kullanıldığı 2002'den bu yana özellikle standart tedavilere yanıt vermeyen hastalarda, giderek artan sayılarda oldukça umut verici sonuçların bildirildiği olgu sunumları ve serileri yayımlanmıştır. Bu serilerden en genişlerinden birisini içeren 2007 tarihli çok merkezli bir açık çalışmada *(Fransa deneyimi)* standart tedavilerle yanıt alınamayan 21 hastaya (14 PV, 7 PF) bir kürlük (375 mg/m^2/hafta dozunda 4 hafta) rituksimab infüzyonu uygulanmıştır.[39] Hastaların %86'sında 3 ay içerisinde tam remisyon gelişmiştir. Hastaların yarısından fazlası 2 yıl aşan süreler boyunca remisyon halini sürdürmüş ve sistemik kortikosteroid ihtiyacını ortadan kaldıran adjuvan etki gözlenmiştir. Relaps hastaların %45'inde ve ortalama 19 ayda gelişmiştir. Relaps gelişim sıklığının özellikle 24 ay sonrasında arttığı bildirilmiştir. Benzer bir sonuç 13 şiddetli pemfigus hastasında yakın zamanda bildirilmiş ve rituksimabın uzun dönemde de etkili ve iyi tolere edilen bir tedavi olduğu sonucuna varılmıştır.[40] Tek merkezli ve 5 yıl boyunca izlenen 42 hastanın yer aldığı yeni bir çalışmada 15 gün ara ile 2 defa 1000 mg/gün, relapslarda ek olarak tek doz 500 mg/gün şeklindeki bir protokol ile uygulanan rituksimabın başka bir immünosupresif ajana ihtiyaç göstermeksizin uzun süre remisyon sağladığı bildirilmiştir *(İtalya deneyimi)*.[41] Rituksimabın pemfigustaki etkinliğine dair 36 hastalık bir başka retrospektif analiz *(Almanya deneyimi)* rituksimabın özellikle dirençli hastalarda etkili ve görece olarak güvenli bir adjuvan olduğunu göstermiştir.[42]

Tayvan'dan bildirilen bir başka deneyimde ise orta ve şiddetli 9 olguluk bir serinin retrospektif değerlendirilmesinde ilk seçenek tedavi olarak sistemik kortikosteroid ve rituksimab kombinasyonu pemfigus tedavisinde etkili ve güvenli bulunmuştur.[43]

Bizim de yüksek kortikosteroid dozları relaps olmadan minimal dozlara indirilemeyen ve bu nedenle ciddi yan etkiler gözlediğimiz 29 PV'li hastada uyguladığımız rituksimab tedavisi ile ilgili deneyimlerimiz yukarıdaki raporlarla benzerdir.[44] Yani rituksimab tedavisi kısa sürede gelişen ve uzun süre devam eden remisyonlar sağlamakta ve steroid ihtiyacını güvenli bir biçimde azaltmaktadır.

Pemfigusta rituksimab tedavisinin etkinlik ve güvenirliği konusunda kanıt değeri en yüksek çalışma Fransada gerçekleştilen ve ilk seçenek olarak kısa süreli prednisolon ile rituksimab kombinasyonunun tek başına kortikosteroid tedavisi ile karşılaştırıldığı çalışmadır.[45] Bu çalışma sonuçlarına göre rituksimab genel kortikosteroid tedavisine göre 2,6 kat daha fazla tedavisiz tam remisyon oranı, 7 kat daha uzun tedavisiz tam remisyon süresi, 3 kat daha az birikmiş kostikosteroid dozu ve 2 kat daha düşük şiddetli yan etki oranı sağlamıştır.

Hem kendi klinik deneyimlerimiz hem de uluslararası deneyimler göstermektedir ki rituksimab tedavisinde remisyonun devamını sağlayacak bir idame tedavisine ihtiyaç vardır. Söz konusu idame tedavisi bizim uygulamamızda 6 aydan az olmayan aralıklarla 1000 mg/infüzyon şeklindedir. Ancak bununla birlikte optimal tedavi ve idame protokollerinin belirlenmesi için daha ileri klinik araştırmalar gerekmektedir.[36,37]

İnfüzyon sırasında şiddetli yan etkiler nadir olmakla birlikte şimdiye kadar %10 oranında sistemik infeksiyon rapor edilmiştir. Bu infeksiyonların %3'ü fatal sonuçlanmıştır.[36] Ayrıca derin venöz trombozu, uzun süreli hipogammaglobulinemi ve nötropeni de bildirilmiştir. Baş ağrısı, ateş, titreme, ürtiker, kaşıntı ve hipotansiyon infüzyonla ilişki hafif yan etkilerdir. Ancak prednisolon, parasetamol ve anti-histaminiklerle öncesinde uygulanan

premedikasyon hem şiddetli infüzyon reaksiyonu riskini azaltmakta hem de bu yan etkileri büyük oranda kontrol altına alabilmektedir.[36,37] Bizim hastalarımızda hafif gribal belirtiler dışında infüzyon sırasında ve sonrasında herhangi bir önemli yan etki gözlenmemiştir. Son yıllarda rituksimab tedavisi ile birlikte gelişen hepatit B reaktivasyonları sıklıkla bildirilmektedir. Bu nedenle rituksimab tedavisi öncesinde her hastada HBsAg/anti-HBc taraması yapılmalı ve gerekirse infeksiyon hastalıkları veya gastroenteroloji bölümlerine danışarak aktivasyon profilaksisi yapılmalıdır. Yine rituksimab alanlarda ***Pneumocystis carinii*** pnömonisi profilaksisinin yapılması uygundur (6 ay süre ile haftada 2 kez trimetoprim/sülfometoksazol forte tabletten 1 tane).

Rituksimab ülkemizde SGK tarafından endikasyon dışı kullanım raporu ile ödenmekte olup bir kür tedavinin maliyeti yaklaşık 8 bin TL civarındadır.

İVİG: Pemfigus tedavisinde ilk kez 1989 yılında kullanılmıştır.[36] Hasta serumunda bulunan ve pemfigusa yol açan antikorların seviyesini hızlı ve ***selektif*** olarak azaltmaktadır.[46,47] Akut hastalık tedavisinde klasik tedaviye yanıt alınamamış hastalarda, kronik hastalık tedavisinde ise remisyonu sağlamak ve sistemik kortikosteroid dozunu relaps olmadan azaltmak için kullanılır. Ciddi yan etkileri olan standart tedaviye iyi bir alternatif olabilir. İntravenöz olarak birkaç saat içerisinde ve 2 g/kg/gün dozunda 3-5 günlük sikluslar halinde kullanılan ilaç duruma göre 2-4 haftada bir tekrarlanır.[48,49] Birlikte siklofosfamid veya azatiyopürin gibi bir immünosupresif ajan kullanımı etkiyi artırır.

İVİG ile tedavi edilen 150 civarında hastayı içeren raporların gözden geçirildiği son derlemelerde hastaların %90'ının sistemik kortikosteroid tedavisi ile birlikte verilen İVİG tedavisine yanıt verdiği belirtilmiştir. Birkaç hafta sonra serum antikorlarında düşme, 4-6 ay sonra tam klinik kontrol gözlenmiştir.[36,50,51]

Japonya'da yapılan ilk çok merkezli plasebo kontrollü çift-kör çalışmada 400 mg/kg/gün dozunda 5 ardışık gün İVİG uygulanan grupta plasebo grubuna göre klinik aktivite skorunun belirgin şekilde azaldığı ve remisyon süresinin de uzadığı bildirilmiştir.[52]

Diğer tedavilerle karşılaştırıldığında İVİG tedavisinin en önemli avantajı oldukça güvenli olmasıdır. Ciddi yan etkiler hastaların %1'inden azında gözlenmektedir.[53] Bildirilmiş yan etkiler ateş, baş ağrısı, miyalji, yüzde ani eritem, hipotansiyon ve gastrointestinal semptomlar gibi hafif yan etkilerdir. Tedavi verilmeden önce IgA yetmezliği olmadığı ortaya konmalıdır.

Pemfigusda İVİG tedavisine ilişkin çok sayıda ulusal ve uluslararası kullanım rehberleri geliştirilmiştir.[54] Ancak bu tedavinin çok pahalı olması kullanımını kısıtlamaktadır (bir siklusun maliyeti 40 bin-50 bin TL, bir kür tedavinin maliyeti ise 240-300 bin TL arasındadır).

İmmünoadsorpsiyon: Plazmaferez, immünoadsorpsiyon, sistemik kortikosteroidler ve İVİG dolaşan pemfigus otoantikorlarını en hızlı elimine eden yöntemlerdir. ***Plazmaferez*** ile ilgili yapılmış bazı küçük çalışmalar yöntemin tam veya kısmi remisyon gelişiminde etkili olabileceğini bildirmiştir.[36] Ancak bu konuda şimdiye kadar yapılmış tek randomize kontrollü çalışmada kontrol grubu ile plazmaferez grubu arasında hastalık kontrolü, toplam steroid dozu ve serum antikor titrasyoları açısından bir fark saptanmamıştır.[55] Ayrıca 22 hastanın yer aldığı plazmaferez grubundan 4 hasta tromboemboli ve infeksiyon nedeni ile kaybedilmiştir. Son yıllarda serumdan pemfigus otoantikorlarını daha selektif ve daha güvenli olarak uzaklaştıran immünoadsorpsiyon yöntemi plazmaferezin yerini almıştır.

İmmünoadsorpsiyonun pemfigusta etkinliğine dair randomize kontrollü bir çalışma olmamakla birlikte bugüne kadar bu yöntemle yaklaşık 50 hasta tedavi edilmiştir (özellikle Almanya'da).[36] Hastaların %20'sinde herhangi bir immünosupresyona ihtiyaç göstermeden tam remisyon, %50'sinde ise klinik remisyon gözlendiği bildirilmiştir.[56] Lezyonlar antikor titrasyonlarındaki hızlı düşmeye paralel olarak birkaç hafta içerisinde iyileşmektedir. Tedavinin başlangıcında antikor seviyelerini dinamik bir biçimde düşürmek ve yan etki sıklığını azaltmak için immünoadsorpsiyonu rituksimab ile kombine eden tedavi yaklaşımları da bildirilmiştir.[57]

İmmünoadsorpsiyonla ilişkili yan etki sıklığı görece olarak düşük olmakla birlikte derin ven trombozu, perforan diverkülit, sepsis ve anaflaktik reaksiyon gibi ciddi yan etkiler de bildirilmiştir.[56]

Siklofosfamid: Alkilleyici bir ajan olan siklofosfamid hematopoetik hücreleri koruyarak lenfopoetik hücreleri selektif olarak baskılar. Antikor üreten B lenfositlerini baskılayarak pemfigus dahil çok sayıda otoimmün hastalıkta etkili olduğu gösterilmiştir. Pemfigus tedavisi ile ilgili yapılmış çalışmaları sistematik olarak analiz eden Kokreyn gözden geçirmesinde siklofosfamidin kortikosteroidler, azatiyopürin, siklosporin ve mikofenolat ile karşılaştırıldığı 3 çalışma değerlendirilmiştir.[25] Buna göre siklofosfamidin prednisolonla kombine kullanıldığında steroid ihtiyacını belirgin olarak azalttığı ve bu etkisinin mikofenolattan daha yüksek ancak azatiyopürinden daha düşük olduğu ortaya konmuştur.

Siklofosfamid hem oral hem de intravenöz uygulanabilir. Pulse intravenöz deksametazon-siklofosfamid + günlük oral siklofosfamid kombinasyonu ile pulse intravenöz siklofosfamid + günlük oral prednisolon kombinasyonu karşılaştırılmıştır.[58] Pulse siklofosfamid/oral prednisolon grubunda remisyon daha hızlı gelişmiş ancak toplam remisyon ve relaps oranlarında bir fark gözlenmemiştir.

Siklofosfamid pemfigus tedavisinde etkili olma potansiyeline sahip bir ajan gibi görünmekle beraber oldukça ciddi sayılabilecek erken ve geç dönem yan etkilere sahiptir. Bu nedenle tedavide kullanılmadan önce yarar-

zarar değerlendirmesi çok iyi yapılmalıdır. Geç dönemde günlük oral alımı lenfoma, lösemi ve mesane kanseri riskini arttırmaktadır.[59] Ayrıca sterilite geliştirme riski yüksektir. Erken dönem yan etkileri ise hemorajik sistit ve miyelosupresyondur. İlaç 2,5-3 mg/kg/gün dozunda oral olarak sabahları 2-3 litre sıvı ile birlikte verilmelidir.

Dapson: Büllöz pemfigoide göre daha az kullanılmakla beraber pemfigus tedavisinde de eskiden beri iyi bilinen bir adjuvandır.[36] Tek olgularda ve küçük serilerde hastalığı kontrol altına almada etkili olabilceğine dair raporlar vardır. Son dönemde yapılmış çift kör, randomize ve plasebo kontrollü bir çalışmada dapson (50-150 mg/gün dozunda), kortikosteroid dozu 15 mg/gün'ün altına iki kez relaps gelişmeden indirilemeyen bir grup hastada üçüncü basamak adjuvan olarak kullanılmıştır. İlaç oldukça iyi tolere edilmiş ve istatiksel olarak anlamlı olmamakla birlikte plasebo grubuna göre kortikosteroid dozu daha güvenle azaltılabilmiştir.[60] Dolayısıyla dapson glukoz-6-fosfat dehidrogenaz yetmezliği olmayan pemfiguslu hastalarda ucuz ve görece daha güvenli ikinci seçenek bir adjuvan olarak değerlendirilebilir.

Metotreksat: Randomize kontrollü bir çalışma olmamakla birlikte günlük 3-40 mg oral prednisolona adjuvan olarak haftalık oral 10-17,5 mg dozunda kombine edilen metotreksatın steroid dozunun relaps yaratmadan indirilmesine olanak sağladığı ve ilacın kesildiği tüm olgularda relaps geliştiği bildirilmiştir.[61] Önerilen dozu 10-20 mg/haftadır. Ancak metotreksat pnömoni ve tüberküloz aktivasyonu gibi yan etkilerin yanı sıra yüksek doz steroid alanlarda sepsis riskini ciddi olarak arttırmaktadır.[6]

DESTEKLEYİCİ TEDAVİLER

Yerel tedavi iyileşmeyi geciktiren sekonder infeksiyonu kontrol altına almak ve ağrıyı azaltmak amacıyla yapılır. İnce bir tabaka halinde lezyonlara sürülen vazelin hem ağrıyı azaltır hem de giysilerin veya çarşaf vs.'nin erode alanlara yapışmasını önler. Lezyonlar, serum fizyolojik veya oktenidin hidroklorit, gümüş nitrat, potasyum permanganat gibi dilüe edilmiş bakteriyostatik solüsyonlarla kompresler yapılarak temiz tutulmaya çalışılır. İnatçı lezyonlar klobetazol propionat gibi ***süperpotent topikal steroidler*** veya İL kortikosteroid enjeksiyonları ile tedavi edilebilir (deride ***10 mg/mL dozunda triamsinolon asetonid)***. Potent veya yüksek doz lokal steroid tedavileri atrofi gibi yan etkilere sahiptirler. Ancak sistemik steroid ihtiyacını azaltmaları nedeniyle elde edilen yararları bu riski göze almaya fazlasıyla değer. Son yıllarda topikal takrolimus kullanımından sınırlı da olsa yarar görüldüğü bildirilmektedir.[6]

İnfeksiyon kontrolü pemfigus tedavisindeki en kritik yaklaşımlardan birisidir. Deri tutulumu olan hastalarda tedavinin başlangıç aşamasında birden fazla lezyondan kültürler alınmalı ve sonucuna göre uygun sistemik ve lokal anti-bakteriyel tedaviler verilmelidir. Tedaviyle düzelme belirtisi göstermeyen inatçı lezyonlarda mutlaka kandidiyazis veya herpes simpleks gibi sekonder infeksiyonların varlığı akla gelmelidir. Söz konusu infeksiyonları ortaya koymak için tüm inatçı lezyonlarda KOH muayenesi veya Tzanck yayması yapılmalıdır. Uygun anti-infektif tedaviler sonrası bu lezyonlarda iyileşmenin şaşırtıcı biçimde hızlandığını görmekteyiz.

Oral lezyonlar deri lezyonlarına göre tedaviye daha yavaş yanıt verirler ve genellikle en son iyileşirler. Topikal steroidler (triamisinolon jel, astım için kullanılan inhaler kortikosteroidler) iyileşmeyi hızlandırabilirler. Ancak en etkilisi 20 mg/mL dozunda uygulanan İL triamisinolon asetonid enjeksiyonlarıdır *(Bkz. Otoimmün Büllöz Hastalıklarda Yerel Tedavi)*.[62] Hasarlı ağız mukozasında sekonder kandidiyal infeksiyon hemen her hastada kolayca gelişir. Günde 3-4 kez yapılan bikarbonatlı gargaraların ardından nistadin solüsyon uygulamaları hem profilakside hem de mevcut infeksiyonu tedavi etmede etkili olmaktadır. Topikal anti-fungal ajanlarla kontrol edilemezse günde 200 mg ketokonazol veya haftalık 150 mg flukonazol ile sistemik tedavi yapılabilir. Klinik deneyimlerimiz; lokal anestezik olarak difenhidramin, anti-inflamatuvar-immünosupresif etkisi ile metilprednisolon, anti-kandidiyal etkisi ile nistatin ve anti-bakteriyel-anti-inflamatuvar etkisi ile tetrasiklin içeren bir karışımla yapılan gargaraların lezyonların hızla düzelmesinde ve ağrının kontrolü ile oral beslenmeye hızla geçilebilmesinde etkili olduğunu göstermiştir (Tablo 6).

Yine deri lezyonlarında kullandığımız oktenidin hidroklorid ağız bakımında da etkili bir ajandır. Oral ülserler hastanın oral alımını dolayısıyla beslenmesini de bozan şiddetli ağrılara yol açabilir. Özellikle hastalığın aktif olduğu dönemde ağrıyı kontrol altına almak için İL steroide ek olarak anestezikler ve analjezikler (hatta ketamin gibi narkotik analjezikler) kullanılabilir. Ağız hijyeninin iyi olması ve periodontal hastalıkların tedavisi oral ülserlerin iyileşmesinde önemli koşullardır. Bu nedenle yumuşak diş fırçalarıyla (pediyatrik diş fırçaları kullanılabilir) dişler düzenli olarak fırçalanmalıdır. Özellikle ***kara kıllı dil*** gelişmiş ise dil sırtı da benzer şekilde fırçalanabilir. Hastaların periodontal şikayetleri için diş hekimi görüşü alınabilir. Ancak buradaki kritik nokta periodontal müdahalelerin travmatizasyonundan kaçınmaktır. Çünkü bu tür travmalar pemfigusta oral lezyonların gelişimini tetikleyebilmektedir. Remisyondaki hastalarda çiğneme ve yutkunma ile ağrı ***(odinofaji)*** nüksi pemfigus lezyonunu veya kandidiyal infeksiyonu işaret edebileceğinden endoskopik muayene yapılmalıdır. Yine remisyondaki bir hastada ses kısıklığı gelişmesi de laringeal erozyonun göstergesi olabilir. Ancak pemfiguslu hastalarda her türlü endoskopik girişim çok dikkatli bir şekilde ve deneyimli eller tarafından yapılmalıdır. Özellikle üst GİS endoskopisi sırasındaki travmatizasyonun Nikolsky etkisi yaratarak süperfisyal disekan özefajit gelişimini tetiklemesi klinik deneyimlerimiz arasındadır.

Tablo 6. Oral pemfigusta kullanılan gargara karışımının formülasyonu ve kullanımı

Difenhidramin hidroklorür sirup **100 mL** *(Fenotral veya Hydryllin sirup 12,5 mg/mL'den 1 şişe)*
Metilprednizolon tablet **6 mg** *(Prednol tablet 4 mg'den 1,5 tane veya Prednol-L 20 amp.'den 6 mg)*
Nistatin süsp. **30 mL** *(Mikostatin veya Fungostatin 48 mL)*
Tetrasiklin kap. **750 mg** *(Tetra veya Tetralet* **250 mg** *kap.'den 3 tane)*
Kullanımı: **5 mL** *(1 tatlı kaşığı) günde 2 ya da 3 kez ağız içerisinde 5 dakika gezdirilir ve gargara yapılır sonra tükürülür. Pemfigus gibi farinks ve özofagus tutulumu olanlarda yutulabilir*

Tedavi İzlemi

Pemfigus, sıklıkla kronik seyirli ve relapslarla karakterize bir hastalıktır. Tedavisinin temelini oluşturan sistemik kortikosteroidlerin ve diğer immünosupresif ajanların uzun süreli kullanımı pek çok sistemde yan etkilerin gelişmesine yol açabilmektedir. Dolayısıyla tedavi sürecinde çoğunlukla *multidisipliner yaklaşımlarla* yakından izlem gerekmektedir. İzlemin temel amacı tedavinin etkinliğini ve güvenliğini değerlendirmektir. Bu değerlendirmelere göre immünosupresif tedavinin kademeli biçimde azaltılarak idameye geçilmesine ve sonunda da tamamen kesilmesine yönelik planlamalar yapılır. Söz konusu değerlendirmelerin daha standart hale getirilebilmesi için son yıllarda bazı klinik izlem tanımlamaları geliştirilmiştir.[63]

Hastalık aktivitesinin kontrolü: Yeni lezyon çıkışının durduğu, var olan lezyonların iyileşmeye başladığı zaman.

Pekiştirme fazının sonu: En az 2 hafta süre ile yeni lezyon çıkışının olmadığı, var olan lezyonların da %80'ine yakının iyileştiği ve çoğu klinisyenin steroid dozunu azaltmaya başladığı zaman.

Relaps/alevlenme: Hastalığın kontrol altına alındığı bir hastada ayda 3 veya daha fazla ve 1 hafta içerisinde kendiliğinden iyileşmeyen yeni lezyon çıkışı olması veya var olan lezyonun genişlemesi.

Minimal tedavi: En az 2 ay süredir hastalığı kontrol altında tutan günlük 10 mg veya altındaki dozda prednisolon (veya eşdeğeri) ve/veya minimal adjuvan tedavi.

Tanı almış özellikle PV'li hastaların tedavi başlangıcında ve uzun süreli immünosupresif tedaviye hazırlama aşamasında hastalık kontrol altına alınana kadar hospitalize edilmelerinde yarar vardır.

Pemfigusta tedaviye klinik yanıtın ortaya çıkması genellikle yavaştır ve kontrol altına alma safhası genellikle en az 2 haftayı bulmaktadır. Lezyonların tam iyileşmesi ise sıklıkla 1-3 aylık bir süre gerektirmektedir.

Oral kortikosteroid dozu, başlangıç dozu ile hastalık kontrol altına alınamamış ise 2 haftada bir yapılacak değerlendirmelere göre iyileşme sağlanana kadar %25-30 oranında kademeli olarak yükseltilir (Şekil 8). Tedavi etkinliğinin değerlendirilmesinde öncelikli rehber klinik düzelmenin durumu olup**,** *yeni lezyon çıkışının durması, mevcut erozyon ve ülserlerin %80'in epitelize olması (iyileşmesi) ve başlangıçta pozitif ise Nikolsky belirtisinin negatifleşmesi* hastalığın kontrol altına alındığının klinik işaretleridir. Hastalık kontrol altına alınır alınmaz yukarıda belirtilen pekiştirme fazının sonunda steroid dozu ***iki haftada bir %25*** *oranında* kademeli olarak azaltılır. Bu doz azaltımı döneminde birkaç adeti geçmeyen (yani relaps olarak kabul edilemeyecek sayıda) yeni lezyon çıkışı olursa lezyon çıkışının olduğu dozdan ***bir önceki doz basamağına*** geri çıkılır. Eğer yukarıdaki tanımlamaya uyar biçimde ***"relaps gelişimi"*** söz konusu ise steroid dozu bu sefer iki basamak öncesine yükseltilir ve bu dozda lezyon çıkışı kontrol altına alınana kadar devam edilir. Kontrol sağlandıktan sonra tekrar kademeli olarak doz azaltımı yapılır. Ancak 2 hafta boyunca bu dozda verilen tedaviye rağmen iyileşme yok ve lezyon çıkışı devam ediyorsa tedavini***n başlangıç dozuna*** geri dönülür. Bu aşamada başlangıçta kortikosteroid tek başına verilmişse ve özellikle de yüksek doza rağmen erken dönemde relaps gelişmişse bir adjuvan immünosupresif tedaviye eklenir. Eğer oral kortikosteroid tedavisine zaten bir adjuvanla kombine olarak başlanmış ise bu durumda söz konusu adjuvan ya birinci seçenek başka bir immünosupresifle değiştirilmeli ya da rituksimab veya İVİG gibi ikinci seçenek bir immünosupresif devreye girmelidir (bizim klinik pratiğimizde bu aşamada hasta konvansiyonel tedaviye dirençli kabul edilip öncelikli olarak rituksimab tedavisine yönlendirilmektedir. İVİG, rituksimabın kullanılamadığı çok nadir durumlarda gündeme gelmektedir). Ancak elbette farklı ajanlarla uzun süreli immünosupresif tedavilerin yan etki riskini arttıracağı da unutulmamalı ve izlem daha dikkatli yapılmalıdır. Bazen yeni lezyon çıkışı olmamasına rağmen var olan birkaç lezyon tam olarak epitelize olup iyileşmeden uzun süre devam edebilir (özellikle kıvrım yerlerine, oral kaviteye veya saçlı deriye yerleşmiş erozyon veya ülserler). Bu durumlarda kortikosteroidin dozunu arttırma yerine lokal süperpotent *(klobetazon propionat, betametazon valerat gibi)* ve İL steroid uygulamaları bir adjuvan tedavi olarak yarar sağlayabilir ve sistemik kortikosteroid ihtiyacını azaltabilir.[62]

Hastalık kontrol altına alındıktan sonra hastalar ***aylık kontrollerle*** hem klinik belirtiler hem de tedavi yan etkileri açısından izleme alınmalıdır. ***Pemfigus dinamik bir hastalık olduğu için doz değişikliklerine hızla yanıt verir.*** Dolayısıyla bu izlemlerde saptanacak bir relaps steroid dozunun arttırılması ile derhal yatıştırılabilir.[6] Klinik olarak stabil olan ve kademeli doz düşümünün daha yavaş yapıldığı düşük kortikosteroid dozlarında bulunan hastalarda kontrollerin arası 2-3 aya kadar uzatılabilir.

Pemfigusta iyileşme ve relaps gibi kilinik seyirde meydana gelen değişikliklerin ve tedaviye yanıtın değerlendirilmesi pratikte daha çok yukarıda söz edilen klinik parametrelere göre yapılmaktadır. Ancak son yıllarda gösterilmiştir ki özellikle ELİSA ile serumda saptanan anti-desmoglein antikor titrasyonlarının da bu değerlendirmede önemli katkısı olabilmektedir.[64-66] Söz konusu antikor titrasyonlarının klinik aktivite ile korelasyon gösterdiği iyi bilinmektedir. Örneğin;

anti-Dsg3 seviyesindeki yükseklikle mukozal relaps arasında bir ilişki saptanmamış olmakla birlikte ***anti-Dsg1*** seviyelerindeki ısrarcı bir yükseklik deride gelişebilecek bir relapsın öncü işareti olabilmektedir ***(yüksek prediktif değer)***.[64] Dolayısıyla bizim de kendi pratiğimizde yaptığımız gibi eğer olanak varsa hastaların periyodik biçimde serolojik izlemlerinin de yapılması olası relapslara karşı erkenden tedbir alınması açısından yararlı bir uygulama olacaktır. Bizim serolojik izlem uygulamamız tedavi başlangıcında ve tedavi sonlandırılana kadar 3 ayda bir ELİSA ile anti-Dsg1 ve anti-Dsg3 titrasyonlarına değerlendirmek şeklindedir. ELİSA olanağı yoksa indirekt immünofloresan ile interselüler IgG antikor titrasyonlarına bakılabilir.

Klinik deneyimleriz göstermektedir ki pemfigusta relaps en çok günlük 20 mg prednisolon dozunun altındaki dozlarda gelişmektedir. Bu nedenle iyileşme sonrası kademeli doz azaltımı yapılarak söz konusu dozlara kadar inilmiş hastalarda sonraki doz azaltımları daha yavaş yapılmalıdır (Örneğin; 3-4 haftada bir kademe inilecek şekilde).

TEDAVİ YAN ETKİLERİNİN İZLEMİ VE TEDAVİSİ

Tedavi etkinliğindeki en önemli noktalardan birisi de hastaların özellikle kortikosteroid yan etkileri açısından düzenli ve yakından takipleridir. Tedavinin erken dönemlerinde öne çıkan yan etkiler hiperglisemi ve steroid miyopatisidir. Yara iyileşmesini olumsuz etkilediği ve infeksiyona eğilimi arttırdığı için hiperglisemi hızla ve gerekirse endokrinoloji desteği alarak tedavi edilmelidir. Kortikosteroid miyopatisi genellikle *alt ekstremite proksimal kas güçsüzlüğüne* yol açar ve hastalar merdiven çıkarken, yataktan ya da oturduğu yerden (genellikle tuvaletten) kalkarken güçsüzlükten ve bitkinlikten şikayet ederler. Özellikle yaşlı hastalarda immobilizasyona neden olan bu durum özellikle pulmoner emboli ile sonuçlanabilecek tromboemboli tablosuna ya da sepsis ile sonuçlanabilecek bronkopnömoni tablosuna zemin hazırlamaktadır. Uzun süreli kortikosteroid tedavisi pek çok organ ya da sistemde olumsuz etkilere yol açabilmekte ve genellikle pemfigusta hem mortaliteden hem de gelişen önemli morbiditeden sorumlu olabilmektedir. İyi bilinen bu yan etkiler her kontrolde değerlendirilerek yakından izlenmeli ve erkenden saptanıp tedavisi uygun biçimde yapılmalıdır (Tablo 7). Hastaların bu konuda bilgilendirilmesi için Türk Dermatoloji Derneği'nin web sayfasında Büllü Hastalıklar Çalışma Grubu'nun ***"Kortikosteroid Tedavisi ve Etkileri"*** konusundaki hasta bilgilendirme linkinden yararlanılabilinir. Ayrıca bu kitabın tedavi bölümünde otoimmün büllöz hastalıklarda sistemik kortikosteroid tedavisine ilişkin bilgiler ayrıntılı olarak gözden geçirilmiştir *(Bkz. Sistemik Kortikosteroid Tedavisi).*

TEDAVİNİN SONLANDIRILMASI

Pemfigus tedavisinde nihai hedef tedavisiz tam remisyon halinin sağlanmasıdır. Tedaviyi sonlandırmada temel kriter klinik belirtilerdir. Ancak bu ELİSA ve/veya indirekt immünofloresan ile bakılan anti-Dsg antikor titrasyonları ile serolojik olarak desteklenebilir. Sistemik kortikosteroidlerin tamamen kesilmesi konusu yukarıda sözü edilen minimal tedavi (yani günlük dozun 10 mg veya altında prednisolon veya eşdeğeri olması) sürecindeki tam remisyon hastalarında değerlendirilebilir. Adjuvan immünosupresif kullanılıyorsa bunun kortikosteroid tedavisinin sonlandırılmasından sonraki 3-6 ay içerisinde kesilmesi önerilen bir yaklaşımdır. Relaps olmadan yani güvenli bir şekilde prednisolon dozu günlük 10 mg'nin altına indirilemeyen hastalarda rituksimabın belirgin adjuvan etkisinden yararlanılabilinir.[20,24] Bizim klinik pratiğimizde de uygulama bu şekilde olup rituksimab tedavisi alan hastalarımızın tamamına yakınında tedavisiz tam remisyon hali 10-12 aylık periyotlarla uygulanan 500-1000 mg'lik tek rituksimab infüzyonları ile sürdürülebilmektedir.[44]

GENEL ÖNERİLER VE ÖNLEMLER

Çeşitli faktörlerin pemfigus seyrinde alevlenmelere ve relapslara yol açabileceği hastalara iyi anlatılmalıdır. Dişlere yapılan girişimler, güneşe maruziyet, infeksiyonlar, radyografik çekimler, stres ve travma bunlar arasında sayılabilir. Yazın ***UV indeksinin*** yüksek olduğu gün ortasında dış ortamlarda bulunmaktan kaçınılmalı ve yüksek faktörlü güneşten koruyucu kremler kullanılmalıdır. Ayrıca uygun giysi veya şapkalarla da mekanik korunmaya yönelik önlemler alınmalıdır. Ancak bir yandan da bu hastalarda artmış olan osteoporoz riskini de göz önünde bulundurarak D vitamini eksikliği yaratmamak için uygun saatlerde (yüz ve gövde korunarak) güneş banyoları da tavsiye edilmelidir. Gerekirse oral D vitamini replasmanı yapılmalıdır. Soğuk mevsimlerde ise özellikle üst solunum yolu infeksiyonları açısından gerekli önlemler alınmalıdır (mevsimsel aşılama, bulaşma riski yüksek ortamlardan kaçınma vs.). Yeni pemfigus lezyonlarının çıkışı Nikolsky etkisi ile tetiklenebildiğinden (veya mevcut erozyonlar genişleyebildiğinden) özellikle hastalığın aktif olduğu dönemlerinde ***deri ve mukoza travmaları en aza indirilmelidir.*** Jinjivaları travmatize eden sert diş fırçalamalarından, hamam, kese, masaj, basınçlı duş ve ağda uygulamalarından, aktif anogenital lezyonların varlığında ise cinsel ilişkiden ve sert tuvalet kağıtlarının kullanımından kaçınılmalıdır. Tuvalet temizliği su ile yıkama şeklinde, kadınlarda genital bölge temizliği klorheksidin gibi anti-septikli solüsyonlarla önden-arkaya doğru silme veya oturma banyoları şeklinde yapılmalıdır. Hastalara herhangi bir nedenle uygulanacak invaziv işlemler (örneğin; endoskopik muayeneler) acil değilse elektif koşullarda yani hastalık remisyona girdikten sonra yapılmalıdır. Herhangi bir cerrahi müdahale pemfiguslu hastalarda kortikosteroid ihtiyacını arttırmakta ve kortikosteroidin yetersiz kaldığı durumlarda relaps gelişmektedir. Bu nedenle bu hastaların sıkça maruz kaldıkları diş veya göze (sıklıkla katarakt nedeniyle) yönelik cerrahi girişimler tedavisiz veya minimal

tedavili remisyon dönemlerinde yapılmalıdır. İşlemden 1 hafta kadar önce kortikosteroid dozu profilaktik olarak 20 mg/gün prednisolon dozuna çıkarılmalıdır. Girişim sonrası bu dozda 1 hafta kadar daha devam edilip relaps gelişmemiş ise tekrar kademeli olarak eski doza dönülebilir.

Hastalar uzun süreli kortikosteroid tedavisinin etkileri konusunda bilinçlendirilmeli, önlemleri ve tedavileri konusunda bilgilendirilmelidirler (Tablo 7). Kronik immünosupresif tedavinin olumsuz etkilerini daha da kötüleştirecek multisistemik etkileri nedeniyle hastalar sigaradan kaçınmalıdır (her ne kadar nikotinin pemfigusta remisyon gelişimine kanıtlanmamış olumlu etkilerinden söz edilse ve hatta bazı hastalar sigarayı bıraktıktan sonra lezyon çıkışının arttığını bildirseler de). Diyetleri proteinden ve kalsiyumdan zengin, az tuzlu, az yağlı ve az şekerli olmalıdır (yağsız süt ve süt ürünleri bu hastalar için oldukça uygun gıdalardır). Özellikle steroid nedenli osteoporozdan korunmak için gerekirse destek tedaviler verilmeli, periyodik olarak kemik yoğunluğu ölçümleri yapılmalı, hastalar osteoporoz riskini arttıran kafein, alkol ve sigara gibi faktörler konusunda uyarılmalıdır. Bazı ilaçların (özellikle tiyol içerenlerin) pemfigusu tetikleyebildiği bilinmektedir. Hastalar bu ilaçlar konusunda uyarılmalı gerekirse ilaç listeleri verilmelidir. Hipertansiyon tedavisinde kullanılan ACE inhibitörü ilaçlar ve beta blokerler konusunda dikkatli olunmalı ve gerekirse dahiliye uzmanı görüşü alınarak uygun alternatif ilaçlarla değiştirilmelidirler. Benzer biçimde allium cinsi tiyol içeren ***soğangiller grubu*** (soğan, sarımsak, pırasa gibi) gıdaların hastalığı tetikleyebileceğine dair bilgiler ve hastaların bazen kendi bildirimleri olmakla birlikte mutlak kısıtlamalar yaptırmaya yetecek bilimsel kanıtlar yoktur. Ancak hastalar bu gıdaların olası etkileri konusunda bilgilendirilip fazla tüketilmemeleri konusunda uyarılabilirler.

Pemfigus hastalarının sözü edilen tedavi özellikleri veya diğer sağlık sorunları nedeniyle çok sayıda hekim tarafından görülüyor olması tedavinin uygun izlemi açısından birincil hekimi olan deri ve zührevi hastalıklar uzmanı ile diğer disiplin uzmanları, özellikle de birinci basamak hekimleri arasında yakın bir işbirliği gerekmektedir. Hasta tarafından gerektiğinde sunulmak üzere ilgili hekime hitaben yazılmış ve hastanın tedavi özelliklerini (özellikle kortikosteroid tedavisini) vurgulayan bir mektup bu amaca yönelik etkili bir araç olabilir.

DİĞER PEMFİGUS FORMLARININ TEDAVİSİ

Pemfigusun *özellikle yüzeysel formlarının tedavisi yukarıda sözü edilen* PV tedavisi kadar zorlu ve agresif değildir. PF daha düşük dozda ve adjuvan kombinasyonu gerektirmeyen sistemik kortikosteroid tedavilerine yanıt verebilmektedir. Kortikosteroid dışında özellikle belirli anti-inflamatuvar ajanlardan örneğin; dapson ve anti-malaryal ajanlardan da yararlanabilmektedir.[26] Hatta yalnızca yerel kortikosteroidlerle bile bazen hastalık kontrol altına alınabilmektedir. IgA pemfigusunda öne çıkan tedavi seçeneği dapson olup 25 mg/gün dozunda bile etki gösterebilmektedir.[68] Ancak bazı inatçı yüzeysel pemfigus olgularında da PV için geçerli olan daha agresif tedavi yaklaşımlarına ihtiyaç duyulabilmektedir.[6,68] Son yıllarda rituksimab bu tür dirençli PF olgularında da (PV'dekine benzer dozlarda) giderek artan sıklıkta kullanılmaya başlanmıştır.[69]

Tablo 7. Pemfigus tedavisiyle ilişkili yan etkiler ve tedavileri[67]

Yan Etki	Tedavi
Adrenal bez yetmezliği *(güçsüzlük, halsizlik, miyalji, artralji, senkop)*	Kortikosteroid tedavisini birden kesmekten kaçın; yeniden kortikosteroid yükle; endokrinoloji görüşü al
Femur veya humerusun avasküler nekrozu	Kalça ve omuz ağrısı açısından izle; radyolojik tetkikler; ortopedi görüşü al
Katarakt ve glokom	Her kontrolde görme problemi var mı sorgula; oftalmoloji görüşü al
Merkezi sinir sistemi toksisitesi	Davranış bozuklukları, psikoz, insomniya ve intihar düşünceleri var mı gözden geçir; psikiyatri görüşü al
Diyabetes mellitus	Glukoz ve hemoglobin A_{1c} seviyelerini izle; gerekirse oral anti-diyabetikler veya insülinle tedavi et
Gecikmiş yara iyileşmesi, deride kolay purpura-ekimoz gelişimi, ince ve kolay zedelenen deri	Travmadan koru; iyi yara bakımı
Elektrolit dengesizliği *(artmış sodyum azalmış potasyum seviyesi)*	Elektrolit seviyelerini izle ve gerekirse yerine koy
Sıvı retansiyonu ve alt ekstremite ödemi	Düşük tuz diyeti ile koru, potasyum koruyucu diüretikler ve varis çorabı
Gastrointestinal kanama	Anemi açısından izle, gaitada gizli kan bak ve gerekirse gastroenteroloji görüşü al
Hipertansiyon	Anti-hipertansif ile tedavi et
İnfeksiyon *(bakteriyel, fungal, viral, tüberküloz reaktivasyonu)*	Kültür, PPD; kuantiferon testi; anti-mikrobiyal ajanlar
Menstruel düzensizlikler	Şiddetli ise hormonal tedavi gerekebilir
Miyopati ve güçsüzlük	Kortikosteroid dozunun ayarlanması, egzersiz önerileri için FTR konsültasyonu
Osteoporoz, özellikle postmenopozal kadınlarda	Kemik yoğunluğu ölçümü, bifosfonatlar, kalsiyum, vitamin D ve östrojen tedavisi
Pneumocystis carinii pnömonisi profilaksisi (rituksimab alanlarda)	Haftada 2 kez trimetoprim/ sulfametoksazol forte tablet
Peptik ülser	Oral kortikosteroidleri tok karnına ver, H2 blokerler, proton pompa inhibitörleri ve sukralfat ile koru veya tedavi et
Deri değişiklikleri (akne, folikülit, stria, hipertrikoz)	Akne tedavisi, kilo almaktan kaçınmak, depilatör, epilasyon *(aktif dönemde Nikolsky etkisi yapacak ağda gibi adezif işlemlerden kaçınılmalı)*
Kilo alımı ve kuşingoid özellikler	Uygun diyet, düzenli egzersiz

KAYNAKLAR

1. Zeina B, Mansoor S, Sakka N. Pemphigus vulgaris. http://emedicine.medscape.com/article/1064187-overview#a5'de (Erişim tarihi 30.01.2017). Ed. Vinson RP, Callen JP, Van Voorhees AS ve ark.
2. James WD, Berger TG, Elston DM. Andrew's Diseases of the Skin Clinical Dermatology. Canada, Saunders Elsevier, 2006. p. 459-78.
3. Cohen LM, Skopicki DK, Harrist TJ, et al. Noninfectious vesiculobullous and vesiculopustular diseases. Lever's Histopatholgy of the Skin'de. Ed. Elder D, Elenitsas R, Jaworsky C, Johnson B. Philadelphia, Lippincott-Raven, 1997. p. 209-52.
4. Michael Hertl. Pemhigus. Autoimmune diseases of the skin'de. Ed. Michael Hertl. Wien, Springer, 2005. p. 45-69.
5. Stanley JR. Pemphigus. Fitzpatrick's Dermatology of General Medicine'de. Ed. Freedberg IM, Eisen AZ, Wolff KK et al. New York, McGraw-Hill, 2003. p. 558-67.
6. Bystryn JC, Rudolph JL. Pemphigus. Lancet 2005;366:61-73.
7. Uzun S, Durdu M, Akman A, et al. Pemhigus in the Mediterranean region of Turkey: A study of 148 cases. Int J Dermatol 2006;45:523-8.
8. Ramirez-Amador VA, Esquivel-Pedraza L, Orozco-Topete R. Frequency of oral conditions in a dermatology clinic. Int J Dermatol 2000;39:501-5.
9. Baykal C, Azizlerli G, Thoma-Uszynski S, et al. Pemphigus vulgaris localized to the nose and cheeks. J Am Acad Dermatol 2002; 47:875-80.
10. Lee HE, Wong WR, Lee MC, et al. Acute paronychia heralding the exacerbation of pemphigus vulgaris. Int J Clin Pract 2004;58:1174-6.
11. Palleschi GM, Cipollini EM, Lotti T. Development of oesophageal involvement in a subject with pemphigus vulgaris: a case report and review of the literature. J Eur Acad Dermatol Venereol 2002;16:405-8.
12. Gomi H, Akiyama M, Yakabi K, et al. Oesophageal involvement in pemphigus vulgaris. Lancet 1999;354:1794.
13. Calka O, Akdeniz N, Tuncer I, et al. Oesophageal involvement during attacks in pemphigus vulgaris patients. Clin Exp Dermatol 2006;31:515-9.
14. Grando SA, Grando AA, Glukhenky BT et al. History and clinical significance of mechanical symptoms in blistering dermatoses: a reappraisal. J Am Acad Dermatol 2003;48:86-92.
15. Uzun S, Durdu M. The specificity and sensitivity of Nikolskiy sign in the diagnosis of pemphigus. J Am Acad Dermatol 2006;54:411-5.
16. Bystryn JC, Steinman NM. The adjuvant therapy of pemphigus. An update. Arch Dermatol 1996;132:203-12.
17. Scott JE, Ahmed AR. The blistering diseases. Med Clin N Am 1998;82:1239-83.
18. Jablonska S, Chorzelski TP, Beutner EH, et al. Herpetiform pemphigus, a variable pattern of pemphigus. Int J Dermatol 1975;14:353–9.
19. Huilgol SC, Black MM. Management of the immunobullous disorders. II. Pemphigus. Clin Exp Dermatol 1995;20:283–93.
20. Murrell DF, Peña S, Marinovic B, et al. Diagnosis and Management of Pemphigus: recommendations by an International Panel of Experts, AAD Meeting, 4-8 March, Washington DC.
21. Uzun S. Ağızda ülser. Deri Sorunlarında Adım Adım Tanısal Yaklaşımlar'da. Ed. Acar MA, Yücel A, Uzun S et al. İstanbul, Mart Matbaacılık, 2006.p.27-31.
22. Risser J, Lewis K, Weinstock MA. Mortality of bullous skin disorders from 1979 through 2002 in the United States. Arch Dermatol 2009;145:1005–8.
23. Sebaratnam DF, Murrell DF. Objective scoring systems for disease activity in autoimmune bullous disease. Dermatol Clin 2011;29:515-20.
24. Hertl M, Jedlickova H, Karpati S, et al. Pemphigus. S2 Guideline for diagnosis and treatment-guided by the European Dermatology Forum (EDF) in cooperation with the European Academy of Dermatology and Venereology (EADV). J Eur Acad Dermatol Venereol 2015;29:405-14.
25. Martin LK, Werth V, Villanueva E, et al. Interventions for pemphigus vulgaris and pemphigus foliaceus. Cochrane Database Syst Rev 2009;21:CD006263.
26. Mimouni D, Anhalt GJ. Pemphigus. Dermatol Ther 2002;15:362-8.
27. Ratnam KV, Phay KL, Tan CK. Pemphigus therapy with oral prednisolone regimens. A 5-year study. Int J Dermatol 1990;29:363-7.
28. Chams-Davatchi C, Esmaili N, Daneshpazhooh M ve ark. Randomized controlled open-label trial of four treatment regimens for pemphigus vulgaris. J Am Acad Dermatol 2007;57:622-8.
29. Femiano F, Gombos F, Scully C. Pemphigus vulgaris with oral involvement: evaluation of two different systemic corticosteroid therapeutic protocols. J Eur Acad Derm Venereol 2002;16:353-6.
30. Mentink LF, Mackenzie MW, Tóth GG, et al. Randomized controlled trial of adjuvant oral dexamethasone pulse therapy in pemphigus vulgaris: PEMPULS trial. Arch Dermatol 2006;142:570-6.
31. Dick SE, Werth VP. Pemphigus: a treatment update. Autoimmunity 2006;39:591-9.
32. Chaidemenos G, Apalla Z, Koussidou T, et al. High dose oral prednisone vs. prednisone plus azathioprine for the treatment of oral pemphigus: a retrospective, bi-centre, comparative study. J Eur Acad Dermatol Venereol 2011;25:206-10.
33. Anstey AV, Wakelin S, Reynolds NJ. British Association of Dermatologists Therapy, Guidelines and Audit Subcommittee. Guidelines for prescribing azathioprine in dermatology. Br J Dermatol 2004;151:1123-32.
34. Beissert S, Werfel T, Frieling U, et al. A comparison of oral methylprednisolone plus azathioprine or mycophenolate mofetil for the treatment of pemphigus. Arch Dermatol 2006;142:1447-54.
35. Beissert S, Mimouni D, Kanwar AJ, et al. Treating pemphigus vulgaris with prednisone and mycophenolate mofetil: a multicenter, randomized, placebo-controlled trial. J Invest Dermatol 2010;130:2041-8
36. Kasperkiewicz M, Schmidt E, Zillikens D. Current therapy of the pemphigus group. Clin Dermatol 2012;30:84-94.
37. Daniel BS, Murrell DF, Joly P. Rituximab and its use in autoimmune bullous disorders. Dermatol Clin 2011;29:571-5.
38. Wang HH, Liu CW, Li YC, et al. Efficacy of rituximab for pemphigus: a systematic review and meta-analysis of different regimens. Acta Derm Venereol 2015;95:928-32.

39. Joly P, Mouquet H, Roujeau JC, et al. A single cycle of rituximab for the treatment of severe pemphigus. N Engl J Med 2007;357:545–52.
40. Reguiai Z, Tabary T, Maizières M, et al. Rituximab treatment of severe pemphigus: Long-term results including immunologic follow-up. J Am Acad Dermatol 2012;67:623-9.
41. Cianchini G, Lupi F, Masini C ve ark. Therapy with rituximab for autoimmune pemphigus: Results from a single-center observational study on 42 cases with long-term follow-up. J Am Acad Dermatol 2012; 67: 617-22.
42. Kasperkiewicz M, Eming R, Behzad M, et al. Efficacy and safety of rituximab in pemphigus: experience of the German Registry of Autoimmune Diseases. J Dtsch Dermatol Ges 2012;10:727-32.
43. Cho YT, Lee FY, Chu CY, et al. First-line combination therapy with rituximab and corticosteroids is effective and safe for pemphigus. Acta Derm Venereol. 2014;94:472-3.
44. Uzun S, Bilgiç Temel A, Akman Karakaş A, et al. Efficacy and safety of rituximab therapy in patients with pemphigus vulgaris: first report from Turkey. Int J Dermatol 2016;55:1362-68.
45. Joly P, Maho-Vaillant M, Prost-Squarcioni C, et al. First-line rituximab combined with short-term prednisone versus prednisone alone for the treatment of pemphigus (Ritux 3): a prospective, multicentre, parallel-group, open-label randomised trial. Lancet 2017;20;2031-40.
46. Bystryn JC, Jiao D, Natow S. Treatment of pemphigus with intravenous immunoglobulin. J Am Acad Dermatol 2002;47:358-63.
47. Bystryn JC, Jiao D. İVİG selectively and rapidly decreases circulating pathogenic autoantibodies in pemphigus vulgaris. Autoimmunity 2006;39:601-7.
48. Engineer L, Bhol KC, Ahmed AR. Analysis of current data on the use of intravenous immunoglobulins in management of pemphigus vulgaris. J Am Acad Dermatol 2000;43:1049-57.
49. Rutter A, Luger TA. High-dose intravenous immunoglobulins: an approach to treat severe immune-mediated and autoimmune diseases of the skin. J Am Acad Dermatol 2001;44:1010-24.
50. Ishii N, Hashimoto T, Zillikens D, et al. High-dose intravenous immunoglobulin (İVİG) therapy in autoimmune skin blistering diseases. Clin Rev Allergy Immunol 2010;38:186-95.
51. Gürcan HM, Jeph S, Ahmed AR. Intravenous immunoglobulin therapy in autoimmune mucocutaneous blistering diseases: a review of the evidence for its efficacy and safety. Am J Clin Dermatol 2010;11:315-26.
52. Amagai M, Ikeda S, Shimizu H, et al. Pemphigus Study Group. A randomized double-blind trial of intravenous immunoglobulin for pemphigus. J Am Acad Dermatol 2009;60:595-603.
53. Rutter A, Luger TA. High-dose intravenous immunoglobulins: an approach to treat severe immune-mediated and autoimmune diseases of the skin. J Am Acad Dermatol 2001;44:1010-24.
54. Enk A, Hadaschik E, Eming R, et al. European Guidelines (S1) on the use of high-dose intravenous immunoglobulin in dermatology. J Dtsch Dermatol Ges 2017;15:228-41.
55. Guillaume JC, Roujeau JC, Morel P, et al. Controlled study of plasma exchange in pemphigus. Arch Dermatol 1988;124:1659-63.
56. Schmidt E, Zillikens D. Immunoadsorption in dermatology. Arch Dermatol Res 2010;302:241-53.
57. Shimanovich I, Nitschke M, Rose C, et al. Treatment of severe pemphigus with protein A immunoadsorption, rituximab and intravenous immunoglobulins. Br J Dermatol 2008;158:382-8.
58. Sethy P, Khandpur S, Sharma V. Randomized open comparative trial of examethasone-cyclophosphamide pulse and daily oral cyclophosphamide versus cyclophosphamide pulse and daily oral prednisolone in pemphigus vulgaris. Indian J Dermatol Venereol Leprol 2009;75:476-82.
59. Sigal SH, Tomaszewski JE, Brooks JJ, et al. Carcinosarcoma of bladder following long-term cyclophosphamide therapy. Arch Pathol Lab Med 1991;115:1049-51.
60. Werth VP, Fivenson D, Pandya AG, et al. Multicenter randomized, double-blind, placebo-controlled, clinical trial of dapsone as a glucocorticoid-sparing agent in maintenance-phase pemphigus vulgaris. Arch Dermatol 2008;144:25-32.
61. Smith TJ, Bystryn JC. Methotrexate as an adjuvant treatment for pemphigus vulgaris. Arch Dermatol 1999;135:1275-6.
62. Mignogna MD, Fortuna G, Leuci S, et al. Adjuvant triamcinolone acetonide injections in oro-pharyngeal pemphigus vulgaris. J Eur Acad Dermatol Venereol 2010;24:1157-65.
63. Murrell DF, Dick S, Ahmed AR, et al. Consensus statement on definitions of disease, end points, and therapeutic response for pemphigus. J Am Acad Dermatol 2008;58:1043-6.
64. Abasq C, Mouquet H, Gilbert D, et al. ELİSA Testing of Anti–Desmoglein 1 and 3 Antibodies in the Management of Pemphigus. Arch Dermatol 2009;145:529-35.
65. Anand V, Khandpur S, Sharma VK, et al. Utility of desmoglein ELİSA in the clinical correlation and disease monitoring of pemphigus vulgaris. J Eur Acad Dermatol Venereol 2012;26:1377-83.
66. Daneshpazhooh M, Chams-Davatchi C, Khamesipour A, et al. Desmoglein 1 and 3 enzyme-linked immunosorbent assay in Iranian patients with pemphigus vulgaris: correlation with phenotype, severity, and disease activity. J Eur Acad Dermatol Venereol 2007;21:1319-24.
67. Clay T, Pandya AG. Minimizing complications in autoimmune blistering diseases. Dermatol Clin 2011;29:577-83.
68. James WD, Berger TG, Elston DM. Andrew's Diseases of the Skin Clinical Dermatology. Canada, Saunders Elsevier, 2006.p.459-78.
70. Hertl M, Zillikens D, Borradori L, et al. Recommendations for the use of rituximab (anti-CD20 antibody) in the treatment of autoimmune bullous skin diseases. J Dtsch Dermatol Ges 2008;6:366-73.

4-b

PARANEOPLASTİK PEMFİGUS

(PARANEOPLASTİK OTOİMMÜN MULTİORGAN SENDROMU)

Soner UZUN

ÖZET

Paraneoplastik pemfigus ya da diğer adıyla paraneoplastik otoimmün multiorgan sendromu görece olarak yeni tanımlanmış, iç organları da tutan ve patofizyolojisi desmoglein 3 ve desmoglein 1 gibi adezyon moleküllerini hedef alan otoantikorlarla sınırlı olmayan heterojen bir otoimmün sendromdur. Tümör hücreleri tarafından anormal biçimde üretilen tümöral antijenlere karşı gelişen otoantikorların epitelyal antijenlerle çapraz reaksiyon vermesinin bu mukokutanöz hastalığa yol açtığı sanılmaktadır. Hem klinik ve histolojik hem de antijenik olarak polimorfik bir özelliğe sahip olması ve bir neoplaziyle birlikte veya takiben başlaması bu sendromun temel özelliğidir. Dudak vermilyonunda hemorajik kabuklanma gösteren ağrılı, inatçı oral ülserler sendromun karakteristik bulgusu olup eritema multiformeden liken planusa kadar geniş bir yelpazede mukokutanöz hastalıkla ayırıcı tanıya giren klinik çeşitliliğe sahiptir. Tanısı klinik, histolojik ve immünolojik kriterler ışığında konur. Son yıllarda rituksimab ve alemtuzumab gibi biyolojik immünosupresiflerden fayda gören olgular bildirilmiş olmakla beraber etkili ve standart bir tedavisi söz konusu değildir. Özellikle neden olduğu bronşiyolitis obliteransa bağlı solunum yetmezliği ve sepsis bu hastalıktaki çok yüksek mortalite oranları ve dolaysıyla kötü prognozdan sorumlu en önemli faktörlerdir.

GİRİŞ

Anhalt ve ark.[1] tarafından ilk kez foliküler büyük hücreli lenfoması olan bir hastada 1990 yılında tanımlanan bir antitedir. Sözü edilen hastada gelişen Stevens-Johnson sendromu-toksik epidermal nekrolizis (TEN) benzeri mukokutanöz hastalık tablosu ve serumda tespit edilen pemfigus benzeri otoantikorların varlığı bu yeni antitenin temel özellikleriydi. Bu ilk olgunun ardından günümüze kadar literatürde 500'ün üzerinde olgunun rapor edildiğini görüyoruz.

İlk tanımlandığından bu yana bir pemfigus varyantı olarak bilinmesine rağmen bu antitenin isimlendirilmesi konusu halen tartışmalıdır. İleri sürülen iki temel savdan ilkine göre bu hastalık neoplazinin eşlik ettiği bir pemfigus varyantıdır ve **paraneoplastik pemfigus (PNP)** tanımlaması yeterlidir. Diğerine göre ise pemfigustan farklı bir otoimmün hastalık olup iç organları da tutan ve patofizyolojisi desmoglein 3 ve desmoglein 1 gibi adezyon moleküllerini hedef alan otoantikorlarla sınırlı olmayan heterojen bir otoimmün sendromdur. Dolayısıyla **paraneoplastik otoimmün multiorgan sendromu** daha kapsayıcı bir isimlendirmedir.[2,3] Ancak isimlendirme konusunda şu an için genel kabul görmüş uluslararası bir uzlaşı yoktur ve PNP isimlendirmesi literatürde daha yaygın olarak kullanılmaktadır.

Tümör hücreleri tarafından anormal biçimde üretilen tümöral antijenlere karşı gelişen otoantikorların epitelyal antijenlerle çapraz reaksiyon vermesinin bu mukokutanöz hastalığa yol açtığı sanılmaktadır *(Bkz. Otoimmün Büllöz Hastalıklarda Etyopatogenez)*. Yani bu hipoteze göre tümör antijenleri özellikle plakinlere karşı otoantikorlar gelişimine neden olan bir immün yanıta yol açmaktadırlar.[4] PNP'deki antikor yanıtı, desmogleinlere ilaveten desmosomal proteinlerin plakin ailesi üyelerine (özellikle periplakin ve envoplakine) karşı gelişmiş antikorlarla karakterizedir.[4-6] Şiddetli mukozal tutulum ve buna eşlik eden polimorfik bir deri döküntüsünün varlığı, bir neoplaziyle birlikte veya bir neoplaziyi takiben başlaması, tedaviye direnç göstermesi ve eşlik eden neoplaziden daha fatal olması bu hastalığın önemli özellikleridir.[4,6]

Klinik Bulgular

Sıklığı bilinmeyen ve çocuk hastalar da bildirilmiş olmakla beraber genellikle 60 yaş civarında (45-70 yaş arasında) ve erkeklerde biraz daha sık görülen bu hastalıkta mukozal

Resim 1. *İnatçı, ağrılı erozif stomatit ve vermilyonda hemorajik krutlar ile karakterize oral mukoza tutulumu paraneoplastik pemfigusu işaret eden temel bulgulardır*

tutulum en temel bulgu olup PV'den daha şiddetlidir. Klinik olarak çeşitlilik gösteren, polimorfik bir döküntü söz konusudur (Tablo 1).[4,5]

Dil kenarından başlayıp karakteristik olarak vermilyona kadar genişleyen ve tıpkı Stevens-Johnson sendromunda olduğu gibi erozyon ve hemorajik kabuklanma gösteren ağrılı, inatçı oral lezyonlar karakteristik bulgusudur (Resim 1).

Farinks, larinks, özofagus, göz (psödomembranöz konjunktivit), burun ve genital bölge müköz membranlarının tutulumu da nadir değildir (Resim 2). Deride ise büllerden likenoid lezyonlara kadar uzanan polimorfik bir döküntü gözlenir. Bu kutanöz döküntü tıpkı pemfigus vulgariste olduğu gibi gevşek büller ve erozyonlarla veya büllöz pemfigoidde olduğu gibi gergin büllerle karakterize olabilir. Bazı olgularda eritema multiformede olduğu gibi hedef tahtası benzeri lezyonlar gözlenebilirken (Resim 3) bazı olgularda ise Graft-Versus-Host hastalığı veya liken planus benzeri bir döküntü ön plandadır (Resim 4).[4,5]

Hastaların %80'inde eşlik eden neoplaziler sıklık sırasına göre; non-Hodgkin lenfoma, kronik lenfositik lösemi (KLL) veya Castleman hastalığıdır (Şekil 1)[4]. Timoma, sarkoma, Waldenström makroglobulinemisi ve akciğer kanseri saptanabilen diğer neoplazilerdir. Deri hastalığı üçte iki olguda mevcut neoplazi üzerine gelişirken geri kalan üçte bir olguda ise neoplazi mukokutanöz lezyonlar sonrası saptanır (Şekil 1).[6]

Tablo 1. Paraneoplastik pemfigusun klinik alt tipleri ve özellikleri

PNP alt tipi	Pemfigus benzeri	Büllöz pemfigoid benzeri	Eritema multiforme benzeri	GVHH benzeri	Liken planus benzeri
Klinik bulgular	Yüzeysel vezikül ve gevşek büller, nadiren eritem	Eritematöz papül ve plaklar, bazen gergin büller	Polimorfik, eritematöz papüller, targetoid lezyonlar, erozyon ve ülserasyon	Skuamlı koyu kırmızı papüller	Viyolase, skuamlı düz papüller
Tutulum alanları	Baş, gövde ve üst ekstremiteler	Daha çok ekstremiteler	Mukoza, gövde ve ekstremiteler	Gövde ve ekstremiteler	Gövde ve akral bölgeler

PNP: Paraneoplastik pemfigus, GVHH: Graft-Versus-Host hastalığı

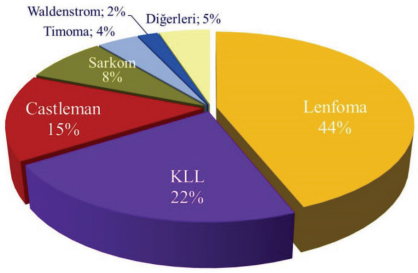

Şekil 1. *Lenfoma, kronik lenfositik lösemi ve Castleman hastalığı paraneoplastik pemfigusda en sık eşlik eden neoplazilerdir. Deri hastalığı, hastaların 2/3'ünde mevcut neoplazi üzerinden gelişirken geri kalan hastalarda neoplazi mukokutanöz lezyonlardan sonra saptanır (gizli malignite belirteci). Çocuk hastaların tamamına yakınında Castleman hastalığı eşlik eder*
KLL: Kronik lenfositik lösemi

PNP'de akciğer tutulumu ve solunum yetmezliği: T hücresi sitotoksisitesinin majör role sahip olduğu bu tutulum PNP'deki en önemli ölüm nedenidir. Bronşiyal epitel hücreleri diskeratotik değişiklikler göstererek lamina propriadan ve komşu hücrelerden ayrılırlar. Bu hücrelerin aspirasyonu sonucu bronşiyoller ve alveol kesecikleri tıkanır. Zamanla gelişen fibrozis, ***bronşiolitis obliterans*** adı verilen ve önlenemez bir progresyonla hemen daima ölümle sonlanan tıkayıcı ve daraltıcı solunum yetmezliğine yol açar.[7]

Tanı

PNP tanısı klinik ve laboratuvar bulguların ışığında Camisa ve Helm[8] tarafından geliştirilmiş tanı kriterlerine göre konur. Buna göre tanı için 3 majör veya 2 majör ve 2 minör kriter gereklidir (Tablo 2).

Tablo 2. Paraneoplastik pemfigus tanı kriterleri[8]

Majör kriterler

- Polimorfik kutanöz döküntü
- Eşlik eden internal neoplazi
- Serumda spesifik immünopresipitasyon paterni

Minör kriterler

- Histolojik olarak akantolizisin gösterilmesi
- Direkt immünofloresanda IgG ve C3 ile interselüler ve bazal membran depolanması
- İndirekt immünofloresanda sıçan mesanesi epitelinde interselüler depolanma ***(desmoplakin antikorları)***

Klinik olarak dil ve vermilyonda diffüz epitelyal nekrozla karakterize ağrılı stomatit tablosu tanı algoritmasının ilk adımıdır. Bu tablo yoksa PNP tanısı dışlanabilir. Bu tablo varsa yukarıda sözü edilen özelliklerden birisine uyan bir polimorfik kutanöz döküntünün varlığı araştırılmalıdır. Sonraki adım uygun biyopsi ile histolojik olarak akantolitik, likenoid veya vaküoler ara yüz değişikliklerinin, direkt immünofloresanda ise (yalancı negatiflik sık olmakla beraber) interselüler alanda ve bazal membran boyunca IgG ve/veya C3 depolanmalarının saptanmasıdır *(Bkz. Otoimmün Büllöz Hastalıklarda İmmünofloresan Bulgular).* Maymun özofagusu ve sıçan mesanesinde çalışılan indirekt immünofloresan pozitifliği (likenoid formda genellikle negatif olsa da) tanı açısından değerli bir bulgudur (sıçan mesanesi epitelinde hastaların %80'inde pozitiftir). Serolojik olarak bu hastaların serumunda desmoglein 1, 3, desmoplakin 1, 2, envoplakin ve periplakine karşı antikorlardan bir ya da birkaçı saptanabilir (Tablo 3).[9] Özellikle envoplakin ve periplakin PNP'nin en sensitif ve spesifik belirteçleridir.

Resim 2. *Oral, nazal ve konjuntival mukozaların tutulduğu eritema multiforme-Stevens-Johnson sendromu benzeri klinik tablo gösteren paraneoplastik pemfigus*

Tablo 3. Paraneoplastik pemfigusun otoantijenleri ve saptama yöntemleri

Otoantijen	Mol.Ağırlığı (kDa)	Saptama Yöntemi
Plektin	500	İP + İB
Desmoplakin 1	250	İP veya İB
BP230	230	İP veya İB
Desmoplakin 2	215	İP veya İB
Envoplakin	210	İP, İB veya ELİSA
Periplakin	190	İP, İB veya ELİSA
Alfa-2-makroglobulin benzeri-1	170	İP
Dsg1	160	ELİSA
Dsg3	130	ELİSA

İP: İmmünopresipitasyon, İB: İmmünoblotting, Dsg: Desmoglein. Alfa-2-makroglobulin benzeri-1: Paraneoplastik pemfigusda çok katlı epitelde ve diğer hasarlı dokularda eksprese edilen bir proteaz inhibitörü

Tedavi öncesi son adım ise eğer hastalık mevcut bir neoplazi üzerinden gelişmemiş ise gizli bir neoplaziyi *(En sık tümörler olan non-Hodgkin lenfoma, KLL, Castleman, retroperitoneal sarkom veya timomayı)* ortaya çıkarmak üzere göğüs, batın ve pelvis görüntülemesine yönelik tetkiklerinin yapılmasıdır.

Ayırıcı Tanı

PNP, müköz membran tutulumu ve polimorfik deri döküntüsü ile eritema multiforme-Stevens Johnson sendromu-TEN, müköz membran pemfigoidi, büllöz pemfigoid, edinsel epidermolizis bülloza, erozif liken planus, akut herpetik jinjivostomatit, porfirya kutane tarda ve kemoterapiye bağlı stomatit tabloları ile karışabilir (Tablo 4).[4,10]

Resim 3. *Eritema multiforme benzeri paraneoplastik pemfigus; vermilyonda hemorajik krutlar, konjunktival tutulum, deride targetoid lezyonlar ve servikal kitle ile kendisini gösteren eşlik eden neoplazi*

Tablo 4. Paraneoplastik pemfigusun ayırıcı tanısı ***(Paraneoplastik pemfigus hastalarının önemli bir kısmı önce bu tanılardan birisini alır)***

Oral lezyonlar
Pemfigus vulgaris
Stevens-Johnson sendromu
Müköz membran pemfigoidi
Oral liken planus
Kemoterapi-nedenli stomatit
Majör aftöz stomatit
Akut herpetik jinjivostomatit
Kutanöz lezyonlar
Eritema multiforme/Stevens-Johnson sendromu/TEN
İlaç erüpsiyonu
Liken planus
Büllöz pemfigoid
Edinsel epidermolizis bülloza
Porfirya kutane tarda

TEN: Toksik epidermal nekrolizis

Tedavi

PNP altta yatan maligniteden bağımsız olarak tedaviye dirençlidir. Benign veya kapsüllü tümörlerin erkenden tespiti ve rezeksiyonu klinik remisyon veya regresyon sağlayabilir.[11-13] Bu nedenle eşlik eden neoplazi Castleman tümörü, timoma veya sarkom gibi bir solid tümör ise mümkün olduğunca tam eksizyon ardından da 2 yıl süre ile immünosupresif tedavi uygulanır. Tümörden dolaşıma otoantijenlerin salınımını önlemek için tümörü besleyen kan damarı bloke edilir ve tümör sıkılmaz. Öncesinde ve operasyon sırasında İVİG replasmanı bronşiyolitis obliterans gelişimini belirgin olarak azaltır.

Eksizyonu mümkün olmayan non-Hodgkin lenfoma, KLL gibi neoplazilerde tümör yükünü azaltmak otoimmün hastalığı durdurmaz. Bu neoplazilerde doğrudan tıbbi tedavi uygulanır. Burada amaç neoplazi nedenli antikor üretimini

Resim 4. *Mukokutanöz tutulumla karakterize liken planus benzeri paraneoplastik pemfigus*

baskılamaktır. Deri lezyonları gerilese de mukozit tablosu genellikle tedaviye dirençlidir (Tablo 5).

Tablo 5. Paraneoplastik pemfigusda tıbbi tedavi seçenekleri

1. Seçenek tedavi

- Prednisolon (0,5-1 mg/kg)
+
- Azatiyopürin/mikofenolat mofetil
- Siklosporin (5 mg/kg) ve/veya siklofosfamid (2 mg/kg)

2. Seçenek tedavi

- İmmünoablatif yüksek-doz siklofosfamid
(kök hücre kurtarması yapılmaksızın)
- İmmünoaferez
- İVİG
- Rituksimab
- Alemtuzumab
(anti-CD52 humanize monoklonal antikor)

Rituksimab non-Hodgkin lenfomanın eşlik ettiği PNP hastalarında diğer immünosupresif ajanlarla veya prednisolon tedavisi ile kombine olarak uygulanmıştır.[14,15] Rituksimab tedavisi hem PNP patofizyolojisinde rol oynayan B-hücresi otoantikorlarını hem de alttaki maligniteyi hedefler. Lenfoma protokolünde olduğu gibi (375 mg/m^2/hafta dozunda 4 infüzyon şeklinde) uygulanır. İdame tedavisi ise 375 mg/m^2/2 ay şeklindedir.

T ve B lenfositlerin %95'inde eksprese edilen CD52 antijenine karşı gelişmiş monoklonal, humanize IgG1 yapısında antikor olan ***alemtuzumab*** KLL'nin eşlik ettiği PNP hastalarında bir tedavi seçeneğidir.[16-18] Oldukça immünosupresif bir biyolojik ajan olup şiddetli ve uzun süreli lenfopeniye yol açabilir. Sekonder infeksiyonlar açısından iyi takip ve profilaksi gerektirir. Genellikle İVİG tedavisi ile birlikte ve bir hafta içerisinde kademeli olarak 30 mg/gün dozuna çıkılacak şekilde İV uygulanır. İdame tedavisi olarak 12 hafta süre ile haftada 3 uygulama yapılır.

Prognoz

PNP'de sepsis ve solunum yollarına doğrudan etki ile solunum yetmezliği başlıca ölüm nedenleridir.[19] Hayatta kalım süresi bir yıldan az olmak üzere %90'lara kadar varan mortalite oranları da verilmiş olmakla birlikte son bir seride 1, 3 ve 5 yıllık hayatta kalım oranları sırasıyla %49, %41 ve %38 olarak rapor edilmiştir.[20] Klinik olarak başlangıçtan itibaren şiddetli tutulum gösteren eritema multiforme benzeri alt tipinde ve histolojik olarak keratinosit nekrozunun saptandığı hastalarda diğer klinik ve histolojik tiplere göre daha kötü bir prognoz söz konusudur.[20]

KAYNAKLAR

1. Anhalt GJ, Kim S, Stanley JR. Paraneoplastic pemphigus: an autoimmune mucocutaneous disease associated with neoplasia. N Engl J Med 1990;323:1729-35.
2. Bystryn JC, Rudolph JL. Pemphigus. Lancet 2005;366:61-73.
3. Czernik A, Camilleri M, Pittelkow MR, et al. Paraneoplastic autoimmune multiorgan syndrome: 20 years after. International Journal of Dermatology 2011;50:905-14.
4. Robinson ND, Hashimoto T, Amagai M, et al. The new pemphigus variants. J Am Acad Dermatol 1999;40:649-71.
5. James WD, Berger TG, Elston DM. Andrew's Diseases of the Skin Clinical Dermatology. Canada, Saunders Elsevier, 2006.p.459-78.
6. Stone SP, Buescher LS. Life-threatening paraneoplastic cutaneous syndromes. Clin Dermatol 2005;23:301-6.
7. Nousari HC, Deterding R, Wojtczack H, et al. The mechanism of respiratory failure in panaeoplastic pemphigus. N Engl J Med 1999;340:1406-10.
8. Camisa C, Helm TN. Paraneoplastic pemphigus is a distinct neoplasia-induced autoimmune disease. Arch Dermatol 1993;129:883-6.
9. Poot AM, Diercks GF, Kramer D, et al. Laboratory diagnosis of paraneoplastic pemphigus. Br J Dermatol 2013;169:1016-24.
10. Yeh SW, Ahmed B, Sami N, et al. Blistering disorders: diagnosis and treatment. Dermatol Ther 2003;16:214-23.
11. Wang J, Zhu X, Li R, et al. Paraneoplastic pemphigus associated with Castleman tumor: a commonly reported subtype of paraneoplastic pemphigus in China. Arch Dermatol 2005;141:1285-93.
12. Barbetakis N, Samanidis G, Paliouras D, et al. Paraneoplastic pemphigus regression after thymoma resection. World J Surg Oncol 2008;12:83.
13. Zhang J, Qiao QL, Chen XX, et al. Improved outcomes after complete resection of underlying tumors for patients with paraneoplastic pemphigus: a single-center experience of 22 cases. J Cancer Res Clin Oncol 2011;137:229-34.
14. Barnadas M, Roe E, Brunet S, et al. Therapy of paraneoplastic pemphigus with Rituximab: a case report and review of literature. J Eur Acad Dermatol Venereol 2006;20:69-74.
15. Borradori L, Lombardi T, Samson J, et al. Anti-CD20 monoclonal antibody (rituximab) for refractory erosive stomatitis secondary to CD20 (+) follicular lymphoma-associated paraneoplastic pemphigus. Arch Dermatol 2001;157:269-72.
16. Hohwy T, Bang K, Steiniche T, et al. Alemtuzumab-induced remission of both severe paraneoplastic pemphigus and leukaemic bone marrow infiltration in a case of treatment-resistant B-cell chronic lymphocytic leukaemia. Eur J Haematol 2004;73:206-9.
17. Bech R, Baumgartner-Nielsen J, Peterslund NA, et al. Alemtuzumab is effective against severe chronic lymphocytic leukaemia-associated paraneoplastic pemphigus. Br J Dermatol 2013;169:469-72.
18. Ekbäck M, Uggla B. Paraneoplastic pemphigus associated with chronic lymphocytic leukaemia: treatment with alemtuzumab. Leuk Res 2012;36:e190-1.
19. Stone SP, Buescher LS. Life-threatening paraneoplastic cutaneous syndromes. Clin Dermatol 2005;23:301-6.
20. Leger S, Picard D, Ingen-Housz-Oro S, et al. Prognostic factors of paraneoplastic pemphigus. Arch Dermatol 2012;148:1165-72.

4-c

BÜLLÖZ PEMFİGOİD

Şebnem AKTAN, Soner UZUN

ÖZET

Büllöz pemfigoid (BP), hemidezmozomlarda bulunan BP antijenlerine (BP180 ve BP230) karşı gelişen otoantikorlarla karakterize bir subepidermal otoimmün bir büllöz dermatozdur. Büyük oranda yaşlılarda görülen hastalık, pruritus ve lokalize veya jeneralize büllöz döküntüyle karakterize, polimorfik özellikler gösteren bir klinik tabloyla ortaya çıkar. BP'li hastaların yaklaşık %20'sinde erken evrede büller olmaksızın ekskoriasyonlar, egzama benzeri veya ürtikeryal lezyonlar izlenir. Atipik klinik varyantlar tanıyı zorlaştırabilirler. Tanı klinik, histolojik, immünopatolojik ve serolojik bulgularla konur. Tanı için perilezyonel deriden alınan biyopsi materyalinin direkt immünofloresan incelemesinde epidermal bazal membran boyunca lineer IgG ve/veya C3 birikiminin gösterilmesi şarttır. ELİSA ve indirekt İF ile serolojik olarak anti-BP180/BP230 otoantikorlarının saptanması BP tanısı ve ayırıcı tanısında önemlidir. BP tedavisinin birinci basamağında etkin ve güvenilir özellikleriyle yerel potent kortikosteroidler yer almaktadırlar. Tedavi temelini yerel ve/veya sistemik kortikosteroidler oluşturmakla birlikte doksisiklin gibi anti-inflamatuvar antibiyotikler ve kortikosteroid koruyucu adjuvan ajanlar da alternatif tedavi seçenekleri arasındadırlar. Relapslarla kronik bir seyir gösteren BP, mortalitesi yüksek bir hastalıktır. Tedavi yan etkileri ve özellikle nörolojik hastalıklarla birlikteliğinin yarattığı önemli morbiditeleri vardır.

GİRİŞ

Büllözpemfigoid(BP)hemidezmozomlarda bulunan proteinlerden BP antijen 180 (BPAG2, kollajen XVII) ve BP antijen 230 (BPAG1)'a karşı gelişen otoantikorlarla karakterize bir subepidermal otoimmün büllöz bir dermatozdur *(Bkz. Otoimmün Büllöz Hastalıklarda Etyopatogenez)*.[1] İlk kez 1953'de Lever tarafından özgün klinik ve histolojik özellikleriyle pemfigustan farklı bir klinik tablo olarak tanımlanmıştır.[2,3] Yaklaşık on yıl kadar sonra da dermoepidermal bileşkeye karşı gelişmiş otoantikorlar gösterilmiştir.[2-4] Son yıllarda insidansındaki artışa dikkat çekilen BP'de, morbidite ve mortalite oranları yüksek olarak bildirilmektedir *(Bkz. Otoimmün Büllöz Hastaların Epidemiyolojisi)*. Hastalık ileri yaşlarda pruritus, gövde ve ekstremitelerde ürtikeryal plaklar ve gergin büllerle ortaya çıkmakla birlikte, klinik bulgular polimorfik olup erken dönemde ve atipik varyantlarda büllöz lezyonlar görülmeyebilir.[2,4,5]

Resim 1. *BP'de bazen hemorajik olabilen gergin büller özellikle gövdeye, aksilla ve inguinal bölge gibi kıvrım yerlerine yerleşirler*

Resim 2. *BP'de eritemli veya normal görünümlü deri üzerinden yükselen büller, anüler - herpetiform dizilimler gösterebilirler*

KLİNİK BULGULAR

Klasik BP: Klinik olarak polimorfik özellikle gösterebilen BP, klasik olarak büyük (1-3 cm çaplı), gergin, içeriği seröz veya hemorajik olabilen büller ve şiddetli pruritus ile karakterizedir (Resim 1).

Vezikül ve büller, normal veya eritemli zemin üzerinde, bazen annüler veya figüre şekil oluşturabilen ürtikeryal, infiltre plaklar ve egzamatöz lezyonlarla birlikte ortaya çıkarlar (Resim 2).[4-6]

Nikolsky fenomeni genellikle gözlenmez. Dinamik süreçte erode ve krutlu alanlara dönüşen lezyonlar sikatriks bırakmaksızın iyileşirler. İyileşme sırasında hipopigmentasyon ve hiperpigmentasyon şeklinde post-inflamatuvar pigmentasyon değişiklikleri ve nadiren milia oluşumu görülebilir. Büller genellikle kümeler halinde ortaya çıkıp hızla yayılabilirler. Simetrik olarak dağılan lezyonlar gövde, alt abdomen, ekstremite proksimalleri, iç uyluk bölgeleri, önkol fleksör yüzleri, kasık ve aksillalarda yerleşme eğilimindedirler (Resim 1 ve Resim 2).[4,5] Oral mukoza tutulum oranı %10-30 olarak bildirilmiştir (Resim 3).[5,6]

Resim 3. *Oral mukoza BP'li hastaların az bir kısmında tutulur. Pemfigus vulgarisin aksine çoğu zaman başlangıç bulgusu değildir ve sağlam bül görme olasılığı daha yüksektir*

Resim 4. *BP, olguların bir kısmında şiddetli kaşıntılı ürtikeryal papül ve plaklar şeklinde başlar (non-büllöz, prodromal BP), ürtikerden farklı olarak günlerce hatta haftalarca sürebilen bu lezyonlar zamanla egzamatize olabilirler*

Resim 5. *Ürtikeryal plakların üzerinde büllerin gelişmesi ile hastalık büllöz evreye geçer (Büllöz BP)*

Burun, farinks, özofagus ve anogenital bölgeler gibi diğer mukozal alanların tutulumu nadirdir.[4,6,7] Genital mukoza tutulumu erişkin hastaların %9'unda ve pediyatrik olguların %40'ında bildirilmiştir.[5,8-10]

Non-büllöz pemfigoid: Büllöz evre öncesinde birkaç haftadan birkaç aya kadar sürebilen ve şiddetli bir kaşıntının tek başına veya ekskoriye, egzamatöz, papüler ve ürtikeryal lezyonlarla bir arada olduğu prodromal (non-büllöz) evre gözlenir (Resim 4). BP'li olguların yaklaşık %20'sinde gözlenebilen bu evrede tanı zor olabilir.[6,11,12]

Zaman içerisinde ürtikeryal plakların üzerinde gergin büllerin gelişmesi ile birlikte hastalık büllöz evreye geçer ve klinik olarak daha kolay akla gelir (Resim 5).

Ancak bazı olgularda özgün olmayan deri bulguları hastalığın tek belirtisi olarak kalabilirler.[4,5,7] Bu nedenle uzun süreli pruritik, egzamatöz, prurigo benzeri, papüler veya ürtikeryal lezyonları olan, ekskoriyasyon, erozyon, hemorajik krutlar saptanan yaşlı hastaların ayırıcı tanısında mutlaka BP düşünülmelidir.[4,12-14] Bu evrede nadiren atipik görünümde polisiklik, targetoid, nodüler, likenoid veya veziküler lezyonlar da görülebilir (Resim 6). Bu lezyonlar hastalığın tek bulgusu olabilecekleri gibi daha sonra büllöz lezyonlara dönüşüm de izlenebilir.[5]

Resim 6. *BP bazı olgularda veziküler ve/veya egzamatize plaklarla seyredebilir*

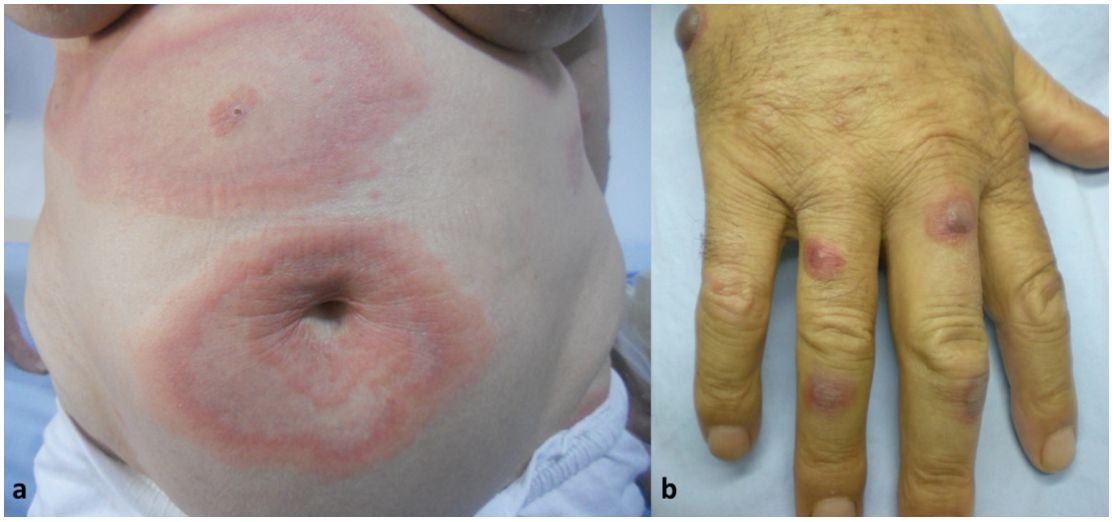

Resim 7. *Figüre (a) ve EM benzeri BP (b)*

Atipik varyantlar: BP hastalarında birçok farklı atipik klinik form tanımlanmıştır (Tablo 1). Polisiklik ve anüler özellikleri ile figüre eritem, anüler eritem veya eritema giratum repens benzeri lezyonlar gözlenebilir (Resim 7a). Bu hastaların bir kısmında eşlik eden maligniteler saptanmış olup bu tarz figüre eritemli lezyonların olası malignityeyi işaret eden bir klinik bulgu olabileceğine dikkat çekilmiştir.[15,16] Eritema multiforme (EM) benzeri BP, anüler paternde eritematöz ürtikeryal plaklarla karakterizedir. Yaygın büllöz ve hedef benzeri lezyonlarla bu hastalar BP ve EM klinik özelliklerini bir arada gösterirler (Resim 7b).[17-19]

Ekstremitelerde ve omuzlarda hiperkeratozik, ekskoriye ve pruritik nodüllerle karakterize form *Pemfigoid nodularis* olarak isimlendirilmiştir. Çoğu kadın olan bu hastalarda hem *Prurigo nodularis* hem de BP klinik özellikleri görülebilirse de, bül izlenmeyebilir (Resim 8).[5,6,20,21]

Akral yerleşimli önceden var olan likenoid papüllerin üzerinde veya normal deride ortaya çıkan BP, liken planus pemfigoides olarak tanımlanmıştır (Resim 9). Klinik ve histopatolojik olarak BP ve liken planus özellikleri taşıyan bu form, beşinci dekatta ve kadınlarda daha sık gözlenmektedir.[5,22]

Veziküler BP'de gövde ve ekstremitelerde simetrik dağılım gösteren, ürtikeryal ve eritematöz zemine yerleşmiş, dermatitis herpetiformis benzeri, kaşıntılı küçük veziküller izlenir.[11,23] Dizhidroziform pemfigoid, palmoplanter alana sınırlı dizhidroziform dermatit benzeri görünümle karakterizedir; lezyonlar daha sonra diğer deri bölgelerine de yayılabilir (Resim 10).[24]

Pemfigoid vejetans, kıvrım alanlarında, boyun, el, göz kapakları ve perioral bölgelerde vejetatif, krutlu pürülan ve bazen erode lezyonlar şeklinde ortaya çıkar (Resim 11a).[5,25] Çok nadir görülen bir form olan eritrodermik BP, eritrodermanın başlangıcından önce veya sonra ortaya çıkabilen büllerle karakterizedir.[5,26] Bazen dizhidroziform, veziküler, vejetatif ve nodüler lezyonlar hep birlikte aynı hastada gözlenebilirler.[6]

BP lezyonları pretibial, umbilikal, palmoplanter, vulvar bölgelerde lokalize olarak da görülebilir (Resim 11b).[5,6,11]

Yine radyoterapi, travma, cerrahi ve yanık gibi fiziksel ajanlarla ve PUVA tedavisi sırasında tetiklenen BP sadece hasarlanan bölgeye sınırlı kalabilir (Resim 12).[27,28]

Çocukluk döneminde BP (juvenil BP), bir yaşın altındaki bebeklerde yaygın dağılım gösteren lezyonlarla ortaya çıkar

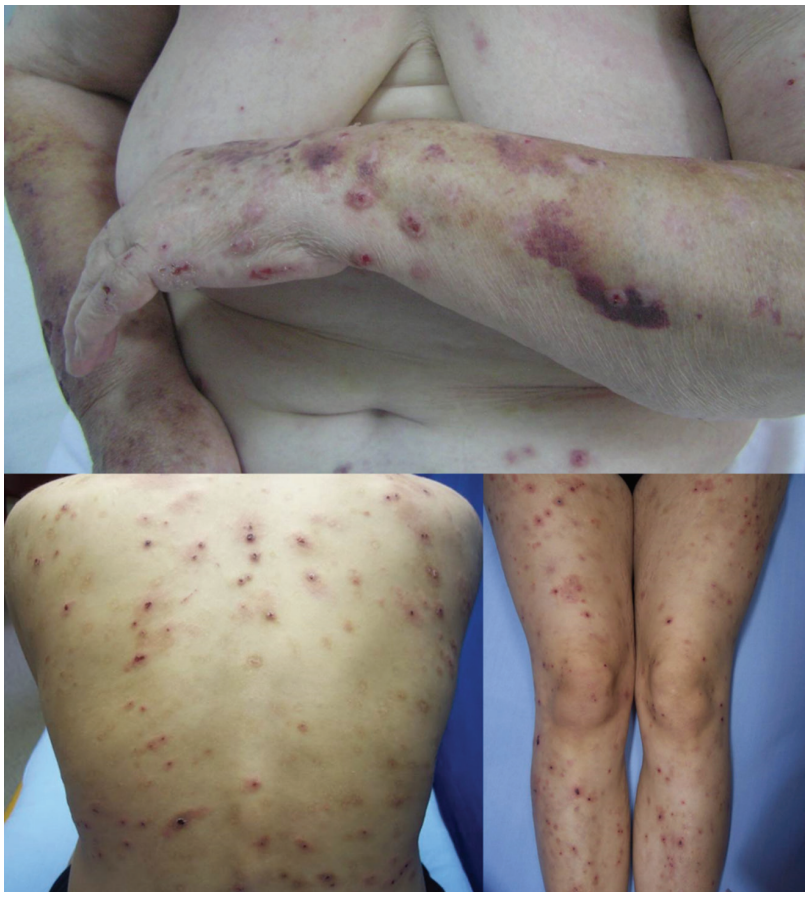

Resim 8. *Pemfigoid nodularis veya Prurigo nodularis benzeri BP olarak adlandırılan klinik formda, bülden daha çok prurigo papülleri ya da nodülleri gözlenir. Genellikle atlanan bu BP formunda kesin tanı ancak hastalığın akla gelmesi ile yapılacak DİF incelemesi ile konur*

(Resim 13); palmoplanter alanlar ve yüz tutulumu sıktır *(Bkz. Çocukluk Çağı Otoimmün Büllöz Hastalıkları).* Daha büyük çocukların yaklaşık %50'sinde ise sadece genital lezyonlar izlenir.[29,30]

Tablo 1. BP'nin atipik klinik varyantları[4,5]

Atipik varyant	Lezyonlar ve dağılım özellikleri
Dizhidroziform	Palmoplanter hemorajik olabilen vezikül ve büller
Prurigo nodularis benzeri (Pemfigoid nodularis)	Ekstremitelerde hiperkeratozik, ekskoriye nodüller; normal deri veya nodüllerin üzerinde büller
Veziküler	Ekstremiteler ve gövdede simetrik yerleşimli veziküller
Anüler eritem benzeri	Yaygın, polisiklik, anüler, figüre lezyonlar
Eritema multiforme benzeri	Yaygın, anüler, targetoid paternde eritematöz ürtikeryal plaklar; bazen büller
Eritrodermik	Tüm vücutta eritroderma ve büller
Liken planus pemfigoides	Akral dağılımda likenoid papül/plaklar üzerinde veya normal deride büller
Pemfigoid vejetans	Kıvrım alanları, boyun, el ve perioral bölgelerde vejetatif, krutlu, pürülan ve bazen erode lezyonlar
Lokalize	Pretibial, peristomal, umbilikal, vulvar, travma alanında büller

TANI

BP tanısı klinik, histopatolojik ve immünopatolojik bulguların birlikte değerlendirilmesi ile konur. Jeneralize kaşıntısı ve inflamatuvar lezyonları olan yaşlı hastalarda bül görülsün veya görülmesin BP'den şüphelenilmelidir.[4,5,11]

Subepidermal büllöz dermatozu olan hastalar arasında direkt immünofloresan incelemede (DİF) dermoepidermal bileşkede lineer IgG ve/veya C3 depolanması saptanan ve Tablo 2'de verilen dört klinik ölçütten üçünü karşılayan hastalarda BP tanısının yüksek duyarlılık ve özgüllük ile konabileceği ileri sürülmüştür.[31,32]

Tablo 2. BP'de klinik tanı ölçütleri[31,32]

Klinik ölçütler
- Yetmiş yaş ve üzerinde olmak - Atrofik sikatris gözlenmemesi - Mukozal tutulumun olmaması - Baş-boyun tutulumunun olmaması

Ancak BP'li hastaların %20'sinde tanı anında büllöz lezyonlar bulunmadığından bu ölçütlerin tanısal değeri tartışmalıdır.[33,34] Bül görülmeyen olgularda tanı için tipik DİF bulgularının izlenmesi ve serumda BP180 ve/veya BP230 antijenlerine karşı gelişmiş otoantikorların saptanması gereklidir.[4,34]

Resim 9. *Liken planus pemfigoides; büller liken planus lezyonları üzerinden gelişebileceği gibi bağımsız olarak da görülebilir (a), tipik liken planus lezyonları (b) ya da hipertofik liken planus (c) da eşlik edebilir*

Resim 10. *Dizhidroziform pemfigoid*

Resim 11. *Pemfigoid vejetans (a) ve pretibial BP (b)*

Resim 12. *Lokalize BP; baş-boyun tümörü nedeniyle radyoterapi uygulanmış alanda (a), mikozis fungoides nedeniyle fototerapi uygulanmış alanda (b), diz ve batın cerrahileri sonrasında insizyon skarı etrafında (c, d) BP gelişimi*

Histopatoloji ve immünohistokimya: Klasik hastalarda taze bir bülden alınan biyopsi materyalinin incelenmesinde subepidermal bül ve üst dermiste eozinofil, nötrofil ve mononükleer hücrelerden oluşan inflamatuvar infiltrasyon gözlenir *(Bkz. Otoimmün Büllöz Hastalıklarda Histopatolojik Bulgular)*.[4,34] Nonbüllöz faz veya atipik varyantlarda ise ışık mikroskopisi yardımcı değildir; eozinofilik spongioz ve/veya dermal eozinofilik infiltrasyon görülür.[4,5,11] İmmünohistokimyasal incelemelerde formol ile fikse edilmiş deride dermoepidermel bileşkede C3d depolanmasının gösterilmesinin tanıda yardımcı olabileceği bildirilmiştir.[35]

DİF: BP tanısının doğrulanması için DİF inceleme şarttır.[5,36] Tüm BP'li hastalarda perilezyonel deriden alınan biyopsi materyalinin DİF incelemesinde epidermal bazal membran boyunca lineer IgG ve/veya C3 birikimi görülür. IgM, IgE ve fibrinojen birikimi de saptanabilir.[4] Epidermal bazal membran zonundaki lineer floresan paterninin yakın analizi, BP'nin edinsel epidermolizis büllozadan (EEB) ayırımında yardımcı olabilir; "n-biçimli" testere dişi paterni BP lehinedir *(Bkz. Otoimmün Büllöz Hastalıklarda İmmünofloresan Bulgular)*.[37]

İndirekt İF mikroskopi: Serumdaki antikorların belli antijenler kullanılarak saptanması temeline dayalı olan İİF incelemede substrat olarak tuzda ayrıştırılmış normal insan derisi kullanılarak BP'li hastaların %60-80'inde dolaşımda IgG daha az sıklıkta IgA ve IgE yapısında bazal

Resim 13. *Juvenil BP genellikle daha jeneralize büller ve ürtikeryal plaklarla karakterizedir*

membrana karşı gelişmiş otoantikorlar saptanabilir.[38] Bu otoantikorlar tipik olarak %80 olguda epidermal tarafa yaklaşık %20 hastada ise hem epidermal hem dermal tarafa bağlanırlar.[4,36,38] İndirekt İF mikroskopi (İİF) inceleme, BP'nin diğer subepidermal büllöz hastalıklardan ayrılmasında önemlidir. Son yıllarda geliştirilmiş olan İİF mozaik tabanlı biyoçip yönteminde kullanılan antikor özgün antijenlerden, saflaştırılmış BP180 rekombinant protein spotları ve BP230 eksprese eden aktarılmış hücreler ile BP tanısında yüksek duyarlılık ve özgüllük oranları bildirilmiştir.[38,39]

ELİSA: Rekombinant proteinler kullanılarak yapılan, BP tanısında duyarlılığı ve özgüllüğü yüksek bir testtir *(Bkz. Otoimmün Büllöz Hastalıklarda Serolojik Bulgular).* Avantajı çok sayıda örneğin test edilebilmesi, hızlı ve kolay uygulanabilmesi ve standardize edilebilmesidir. Piyasada bulunan ELİSA kitleriyle anti-BP180 otoantikorları BP'li olguların %80-90'ında saptanabilir. Bu antikorların serum düzeyleri hastalık aktivitesiyle korelasyon gösterirler.[38-41] BP230 rekombinant proteinlerin kullanıldığı ELİSA, BP180'e göre daha az özgül ve duyarlıdır; ancak doğrulayıcı tanısal

değeri bulunmaktadır.[6,38] ELİSA BP230 testinin, BP şüphesi olup ELİSA BP180 NC16A'sı negatif olan hastalarda uygulanması önerilmektedir.[6] İki test birlikte kullanıldığında tanısal duyarlılığın %90-100'e çıktığı bildirilmiştir.[6,38,42] Son yıllarda geliştirilen ve otoimmün büllöz hastalıkların 6 majör antijenini (Desmoglein 1, desmoglein 3, envoplakin, BP180, BP230 ve tip VII kollajen) tek bir hasta serumunda tarayabilen **multivaryant ELİSA** sistemi ise oldukça yüksek duyarlılık ve özgüllükle BP tanısını koyabilmekte ve diğer büllöz hastalıklardan ayırımını da yapabilmektedir.[43] BP'si olmayan pruritik dermatozlu hastaların yaklaşık %7'sinin serumunda düşük konsantrasyonlarda anti-BP180 veya anti-BP230 saptanabilmektedir.[44] Bu nedenle DİF, tanıda hala altın standart olarak kabul edilmektedir.[7,11]

AYIRICI TANI

BP büyük taklitçi olarak değerlendirilmektedir.[4,45] Non-büllöz prodromal evredeki ve atipik varyantlardaki lezyonlar lokalize veya jeneralize ilaç reaksiyonları, kontakt dermatit, dizhidrotik dermatit, prurigo, ürtikeryal vaskülit, artropod reaksiyonları, skabiyez, psödoporfirya, porfirya kutane tarda, impetigo, epidermolizis bülloza, büllöz mastositoz, ektima hatta pitiriyazis likenoides ile karışabilir.[2,4,34] Ayrıntılı öykü, klinik değerlendirme, histopatolojik bulgular ve DİF inceleme BP'nin diğer dermatozlardan ayrılmasında önemlidir. Yine ELİSA ile hastaların çoğunda serolojik olarak tanıya yardımcı olabilmektedir.

BP'nin pemfigus grubu hastalıklar ve dermatitis herpetiformisten ayırıcı tanısında Nikolsky belirtisinin gözlenmemesi ve immünopatolojik bulgular yardımcıdır. Lineer IgA büllöz dermatozundan DİF inceleme ile ve EEB ve anti-p200/laminin γ1 pemfigoidinden serolojik analizlerle ayrılabilir.[4]

TEDAVİ

BP'li hastaya yaklaşımda ana noktalar tanının doğrulanması, risk faktörleri ve komorbiditelerin araştırılması, hastalık aktivitesinin ve hastanın genel durumunun (Karnofski performans skalası) değerlendirilmesi ve terapötik seçeneklerin gözden geçirilmesidir. Tedavi amaçları ise bül oluşumu ve pruritusu baskılamak, lezyonların iyileşmesini hızlandırmak ve minimal yan etki ile yaşam kalitesini yükseltmek olarak özetlenebilir.[46] Ayrıntılı öykü ile olası eşlik edebilecek hastalıklar ve özellikle son 1-6 aylık dönemde kullanılan diüretikler ve nöroleptikler gibi tetikleyici olabilecek ilaçların kullanımı sorgulanmalıdır.[11,46] Klinik olarak hastalığın şiddeti, BP hastalık aktivite indeksi ile hesaplanmalı, günlük bül sayısı ve pruritus şiddeti kaydedilmelidir.[46,47] Hastanın genel durumu ve planlanan tedavi seçeneğine göre gerekli laboratuvar tetkikler istenmelidir.

BP tedavisinde kullanılan ilaçların etkinliğini araştıran prospektif, randomize, kontrollü araştırma sayısı çok yetersizdir. Araştırmalarda kullanılan tanım ve değerlendirme ölçütlerinin farklı olması, tedavi ile ilgili meta-analizlerin yapılmasını zorlaştırmaktadır. Bu amaçla BP'nin değişik evrelerinde hastalık aktivite tanımları ve tedavi değerlendirme ölçütleri belirlenmiştir.[47] Ancak şu an için tedavi daha çok ulusal/uluslararası kılavuzlara ve klinik deneyimlere göre planlanmaktadır. Şimdiye kadar yayınlanan kılavuzların hepsinde BP tedavisi temel olarak yerel ve/veya sistemik kortikosteroidlere dayandırılmakta, gerektiğinde adjuvan tedavi eklenmesi önerilmektedir.[46,48,49]

Rutin pratikte tedavi seçimi hastalığın şiddeti, hastanın genel sağlık durumu ve komorbiditelerine göre yapılmaktadır. Alman kılavuzunda %10 altında deri tutulumu hafif, %10-30 arası tutulum orta ve %30 üzerinde deri alanının tutulumu şiddetli BP olarak tanımlanmıştır.[48] Joly ve ark.[50] günlük 10 ve üzerinde bül çıkışı izlenen hastaları şiddetli BP olarak değerlendirmişler; günde 10 taneden az bül çıkışı hafif BP olarak tanımlanmıştır.[47,49-51] Vücudun bir alanına sınırlı lokalize lezyonlar ve birkaç non-büllöz inflamatuvar lezyon varlığı da hafif BP olarak değerlendirilebilmektedir.[46]

Şiddetli BP tedavisi: Şiddetli BP tedavisinde 40 g/gün yerel klobetazol propiyonatın 1 mg/kg/gün oral prednizona üstünlüğü gösterilmiş ve BP standart tedavisinde yerel kortikosteroid tedavisi önerilmiştir (Şekil 1).[50] Ayrıca orta ve şiddetli hastaların tedavisinde 10-30 g/gün gibi daha düşük dozların da hastalık kontrolünde etkili olduğu ve dozun hızla azaltılarak 4 ay içinde kesilebileceği de bildirilmiştir.[51]

Avrupa BP tedavi kılavuzunda şiddetli BP tedavisinde ilk basamak olarak günde 30-40 g klobetazol propiyonat %0,05 kremin iki uygulama şeklinde yüz hariç normal deri, büller ve erozyon alanlarını içerecek şekilde tüm vücuda uygulanması önerilmektedir *(Bkz. Otoimmün Büllöz Hastalıklarda Yerel Tedavi)*. Yeni lezyon çıkışının durması, var olan lezyonlarda iyileşmenin başlaması ve pruritusun azalması olarak tanımlanan hastalık kontrolünden 15 gün sonra doz düşüm protokolüne geçilir. Buna göre tedavi sırasıyla birinci ay günlük, ikinci ay günaşırı, üçüncü ay haftada iki ve dördüncü aydan itibaren de haftada bir olarak uygulanır. Daha sonra tedavinin sonlandırılması veya 8 ay haftada 10 gr olacak şekilde tedaviye devam edilmesi şeklinde iki seçenek önerilmektedir. Bir haftada iyileşmeyen bül çıkışı veya en az bir tanesi 10 cm çapından büyük egzamatöz/ürtikeryal lezyonlar veya var olan lezyonların yayılması veya her gün kaşıntının olması olarak tanımlanan relaps durumunda ise bir önceki tedavi basamağına geçilir.[46] Alman BP tedavi kılavuzunda şiddetli BP tedavisinde yerel klobetazol propiyonatın sistemik kortikosteroid tedavisiyle birlikte kullanılması önerilmektedir.[48] İngiliz kılavuzunda ise, potent yerel kortikosteroidlerin BP tedavisindeki etkinliği kabul edilmekle birlikte şiddetli hastalıkta pratik nedenlerden dolayı kullanım zorluğuna dikkat çekilerek 0,75-1 mg/kg/gün sistemik kortikosteroid kullanımı ön plana çıkarılmıştır.[49] Yeni BP tanısı almış hastalarda yerel kortikosteroid tedavisine hasta uyumunu araştıran bir çalışmada, hemşire desteği veya yakınlarından yardım alan

hastaların tedavi uyumlarının yüksek buna karşın yardım alamayan hastaların düşük olduğu ve bunlarda relaps riskinin 4 kat daha yüksek olduğu belirlenmiştir.[52] Buna göre gerekli desteğin sağlanamadığı durumlarda diğer tedavi seçeneklerinin de göz önüne alınmasında fayda vardır.

Şiddetli BP tedavisinde 1 mg/kg/gün prednizolon gibi yüksek dozlarda sistemik kortikosteroid kullanımının etkili olduğu kanıtlanmış olmasına karşın, olası yan etkiler nedeniyle başlangıç tedavisi olarak genellikle 0,5-0,75 mg/kg/gün prednizolon dozu önerilmektedir (Şekil 1).[34,46,48] Hastalık kontrolünden 15 gün sonra doz düşürülmektedir. Sistemik kortikosteroid dozunun 1-2 haftalık aralarla %25 azaltılması, 20 mg sonrasında ise 2-4 haftalık aralarla daha yavaş düşürülmesi önerilmektedir.[48] Tedavinin yaklaşık 4-6. ayında kortikosteroid dozu minimal tedavi dozu olan 0,1 mg/kg/güne düşürülerek, bu dozda 3-6 ayda tam remisyon varsa tedavi sonlandırılmaktadır. Total tedavi süresi genellikle 9-12 ay olup, doz düşüm döneminde relaps olduğunda doz bir üst basamağa çıkartılmaktadır.[46]

Şiddetli BP tedavisinde oral kortikosteroidlerle kontrol sağlanamadığında veya oral kortikosteroidlerin kontrendike olduğu durumlarda veya diyabet gibi komorbiditelerde ikinci basamakta antimikrobiyal, immünosupresif veya immünomodülatör ajanlar kullanılabilmektedir.[34,46,48,49]

Tetrasiklinler (oksitetrasiklin 2 g/gün, doksisiklin 200 mg/gün) tek başına veya 2 g/gün dozuna kadar nikotinamid ile birlikte verilebilmektedir.[46,48] Yakın zamanda yayınlanan çok merkezli randomize kontrollü bir çalışmada, BP tedavisinde günde 200 mg doksisiklin 0,5 mg/kg/gün prednizolon ile karşılaştırılmıştır. Bu çalışmada doksisiklinin etkinliği kısa süreli bül kontrolünde prednizolona göre daha düşük saptanmakla birlikte (%74 ve %91) kabul edilebilir bir başarı sağladığı ve yan etki oranının düşüklüğü nedeniyle daha güvenilir olduğu sonucuna varılmıştır.[53] Buna göre, BP tedavisinde birinci basamakta doksisiklinin yerel süperpotent kortikosteroidlerle kombine edilerek tedaviye başlanması, kontrol sağlanamadığında sistemik kortikosteroidlere geçilmesi önerilmiştir.[54] Ancak söz konusu çalışmada, metodolojisi gereği, hastalara doksisiklinle beraber yerel kortikosteroid tedavisi de uygulanmıştır. Bu durum doksisiklinin BP'de etkinliğine dair çalışmada elde edilmiş olan sonuçların kanıt değerini düşürmektedir.

Adjuvan tedaviler arasında kortikosteroid koruyucu etkisi olan azatiyopürin, tiyopürin metil transferaz aktivitesine göre 1-3 mg/kg/gün dozlarında kullanılabilmektedir. Güvenlik profili açısından azatiyopürine üstünlüğü olan mikofenolatlar da (2 g/gün mikofenolat mofetil, 1,44 g/gün mikofenolik asit) BP'de kullanılabilen adjuvan ilaçlardandır.[34,46,48] Yine düşük doz metotreksat (haftada bir 15 mg'a kadar) BP tedavisinde oral veya yerel kortikosteroidlerle birlikte kullanılabilmektedir.[34,46,55] Dapson (1,5 mg/kg/güne kadar) BP tedavisinde glikoz 6 fosfat dehidrogenaz enzim düzeyi normal olmak şartıyla oral veya yerel kortikosteroidlerle birlikte özellikle mukoza tutulumunda kullanılabilmekle birlikte yaşlı hastalarda doza bağlı anemi ve hipersensitivite sendromu yan etkileri nedeniyle dikkatli kullanılmalıdır.[34,46,56] Klorambusilin de şiddetli tedaviye dirençli BP hastalarında adjuvan olarak 2-4 mg/gün dozlarında etkili olabileceği bildirilmektedir.[34]

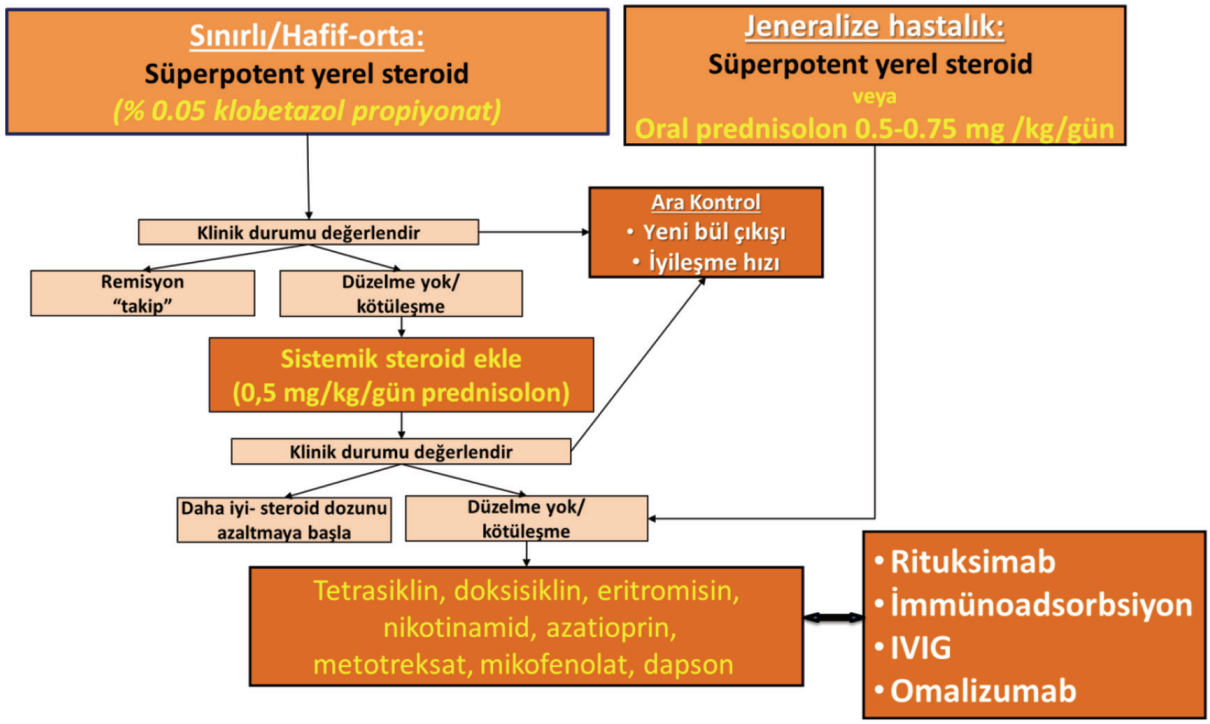

Şekil 1. *BP'de tedavi algoritması (Akdeniz Üniversitesi Tıp Fakültesi Deri ve Zührevi Hastalıklar Anabilim Dalı/Büllöz Hastalıklar Birimi)*

Jeneralize hastalığı olup tedaviye dirençli hastalarda önerilen üçüncü basamak tedaviler arasında yüksek doz intravenöz immünoglobulin (İVİG), immünoadsorbsiyon, rituksimab, omelizumab, siklofosfamid ve plazma değişimi yer almaktadır.[46,48] Çift kör randomize plasebo kontrollü bir çalışmada kortikosteroide dirençli BP tedavisinde 5 gün 400 mg/kg/gün uygulanan İVİG'nin etkinliği gösterilmiştir.[57] Olgu bildirimlerinde şiddetli ve dirençli BP tedavisinde kortikosteroid veya diğer immünosupresiflere eklenen rituksimab tedavisinin kortikosteroid koruyucu etkinliği saptanmıştır.[34,58] Omelizumab ve sistemik kortikosteroid tedavisinde yanıt vermeyen dirençli bir BP hastasında da rituksimabın etkili olduğu bildirilmiştir.[59] BP patogenezinde anti-BP180 IgE antikorlarının olası rolüyle ilişkili olarak omelizumab kullanılan dirençli BP hastalarında iyi sonuçlar bildirilmiştir.[60]

Lokalize ve hafif BP tedavisi: Lokalize ve hafif BP'li hastaların tedavisinde ilk seçenek yerel potent kortikoidlerdir *(Bkz. Otoimmün Büllöz Hastalıklarda Yerel Tedavi).*[34,46] Hafif fakat dissemine lezyonları olan hastalarda yüz dışında tüm vücuda günde 20 g, lokalize lezyonlarda sadece lezyonel deriye günde 10-20 g klobetazol propiyonat ile tedaviye başlanması önerilmektedir.[46] Bir-üç haftada kontrol sağlanamayan hastalarda doz 40 g'ye çıkarılmaktadır.[50,51] Hastalık kontrolünden 15 gün sonra yerel kortikoidler şiddetli BP tedavisinde önerilen şemaya uygun olarak yavaşça azaltılarak 4-12 ay içinde tedavi sonlandırılmaktadır.[46] Yerel kortikosteroidlere alternatif olarak yerel takrolimusun özellikle hafif ve lokalize BP tedavisinde kullanılabileceği ileri sürülmüş, ancak pahalı olması nedeniyle kullanımının sınırlılığına dikkat çekilmiştir.[34,48]

Hafif BP tedavisinde ikinci seçenek olarak 0,5 mg/kg/gün dozunda oral kortikosteroid önerilmektedir.[46,48] Daha düşük dozların da etkili olabileceği ileri sürülmüştür.[49] Tedavinin 4-6. ayında prednizon dozu minimal doz olan 0,1 mg/kg/güne düşürülerek 4-12 ayda tedavi sonlandırılmaktadır. Özel durumlarda adjuvan veya alternatif tedavi olarak tetrasiklinler, metotreksat ve dapson kullanımı önerilmektedir.[46]

Tüm BP hastalarında açık lezyonların ikincil infeksiyonlarının önlenmesinde fusidik asit, triklozan ve oktenidin gibi antiseptik lokal tedavi önerilmektedir. Büyük eroziv lezyonlarda atravmatik yara örtüleri kullanılabilmektedir. Bül ve veziküllerin steril bir şekilde patlatılması ve kabarcık tavanın intakt bırakılması, iyileşmeyi hızlandırmakta ve enfeksiyondan koruma sağlamaktadır *(Bkz. Otoimmün Büllöz Hastalıklarda Yerel Tedavi).*[48]

İzlem: Tedavinin etkinliğini, güvenilirliğini değerlendirmek ve gerekli değişiklikleri planlamak amacıyla hastanın izlemi önemlidir. Hastalık kontrolüne kadar haftada bir veya iki haftada bir, sonraki 3 ayda ayda bir kez ve sonrasında tedavi kesilene kadar iki ayda bir klinik ve laboratuvar incelemelerle hasta değerlendirilmelidir.[46] İmmünolojik izlem olarak bazal, 60. ve 150. günlerde anti-BP180 IgG titrelerinin bakılması önerilmektedir. Tedavinin 60. gününde serum anti-BP180 IgG düzeyinde bazala göre düşüş oranının az olması ile tedavinin birinci yılı içinde ortaya çıkacak relaps oranı ilişkili bulunmuştur.[34,46,61]

BP'de en uygun tedavi süresi tanımlanmamıştır. En az 1-6 ay süre ile minimal tedavi altında olup yakınması olmayan hastalarda tedavi sonlandırılabilmektedir. Tedavi sonlandırılmadan önce DİF veya BP180 için ELİSA incelemeleri önerilmektedir.[34,46] DİF pozitifliği ve yüksek BP180 ELİSA titreleri yüksek relaps riski göstergeleri olarak bildirilmiştir.[46,62,63]

PROGNOZ

BP sık relapslarla yıllarca sürebilen, morbiditesi ve mortalitesi yüksek kronik bir hastalıktır. Çoğu tedavi bitiminden sonraki 6 ay içinde olmak üzere %45'e ulaşan relaps oranları bildirilmiştir.[34,62] BP tanısı sonrasındaki bir yıl içinde bildirilen mortalite oranları %6-48 arasında değişmektedir.[64-68] BP'li hastaların toplumda aynı yaş ve cinsiyetteki kontrollere göre mortalite oranları da yüksek olarak bildirilmiştir.[64,65,68-71] Kötü prognostik faktörler arasında ileri yaş, düşük Karnofsky skoru, yüksek doz kortikosteroid ve immünosupresif kullanımı, tanı sırasında eşlik eden demans ve felç gibi nörolojik hastalıkların varlığı, düşük serum albümin düzeyleri ve dolaşımdaki anti-BP180 antikorları bildirilmiştir.[4,34,64,67] İlginç olarak BP şiddeti ve mortalite arasında ilişki saptanmamıştır.[64]

BP ve nörolojik hastalıklar: Son yıllarda BP'nin, hastaların yaklaşık üçte birinde komorbidite olarak gözlenen nöro-psikiyatrik hastalıklarla olan anlamlı birlikteliğine dikkat çekilmektedir.[11] Epidemiyolojik araştırmalarda BP ile felç, demans, Parkinson hastalığı, multipl skleroz ve epilepsi gibi nörolojik hastalıklar arasında yaştan bağımsız bir ilişki olduğu vurgulanmaktadır.[72] Nörolojik hastalıkların çoğu hastada BP tanısından önce bulunması nedensel bir birlikteliği düşündürmektedir.[73-75] BP'li hastaların izlem sürecinde de felç ve Parkinson hastalığı gibi nörolojik hastalıklar gelişme riskinin yüksek olduğu vurgulanmıştır.[76,77] Diğer önemli bir nokta da BP'ye eşlik eden nörolojik hastalıkların yüksek mortalite ile olan ilişkileridir.[65,67] Sonuç olarak BP'li hastaların izleminde başta nörolojik hastalıklar olmak üzere diğer olası komorbiditelere dikkat edilmesi önem taşımaktadır.

KAYNAKLAR

1. Noe MH, Fairley JA. Bullous pemphigoid. In: Sami N, editor. Autoimmune Bullous Diseases. London: Springer;2016.p.57-73.
2. Bernard P, Borradori L. Pemphigoid group. In: Bolognia J, Jorizzo J, Rapini R, editors. Dermatology. 3rd ed. Philadelphia: Elsevier;2012.p.475-90.
3. Meijer JM, Terra JB. Cutaneous pemphigoid. In: Jonkman MF, ed. Autoimmune Bullous Diseases: Text and Review. Springer;2016.p.119-27.
4. Schmidt E, della Torre R, Borradori L. Clinical features and practical diagnosis of bullous pemphigoid. Immunol Allergy Clin N Am 2012;32:217-32.

5. Cozzani E, Gasparini G, Burlando M, et al. Atypical presentations of bullous pemphigoid: Clinical and immunopathological aspects. Autoimmune Rev 2015;14:438-45.
6. Di Zenzo G, Della Torre R, Zambruno G, et al. Bullous pemphigoid: from the clinic to the bench. Clin Dermatol 2012;30:3-16.
7. Schmidt E, Zillikens D. Pemphigoid diseases. Lancet 2013;381:320-32.
8. Farrell AM, Kirtschig G, Dalziel KL, et al. Childhood vulvar pemphigoid: a clinical and immunopathological study of five patients. Br J Dermatol 1999;140:308-12.
9. Kirtschig G, Wojnarowska F, Marsden RA, et al. Acquired bullous diseases of childhood: re-evaluation of diagnosis by indirect immunofluorescence examination on 1 M NaCl split skin and immunoblotting. Br J Dermatol 1994;130:610-6.
10. Edwards S, Wakelin SH, Wojnarowska F, et al. Bullous pemphigoid and epidermolysis bullosa acquisita: presentation, prognosis and immunopathology in 11 children. Pediatr Dermatol 1998;15:184-90.
11. Bağcı IS, Horvath ON, Ruzicka T, et al. Bullous pemphigoid. Autoimmun Rev 2017;16:445-55.
12. Zhang Y, Luo Y, Han Y, et al. Non-bullous lesions as the first manifestation of bullous pemphigoid: a retrospective analysis of 181 cases. J Dermatol 2017;44:742-6.
13. Di Zenzo G, Marazza G, Borradori L. Bullous pemphigoid: physiopathology, clinical features and management. Adv Dermatol 2007;23:257-88.
14. Strohal R, Rappersberger K, Pehamberger H, et al. Nonbullous pemphigoid: prodrome of bullous pemphigoid or a distinct pemphigoid variant? J Am Acad Dermatol 1993;29:293-9.
15. Mussani F, Siddha S, Rosen CF. Figurate erythema: an unusual presentation of the nonbullous phase of bullous pemphigoid. J Cutan Med Surg 2012;16:61-3.
16. Gilmour E, Bhushan M, Griffiths CE. Figurate erythema with bullous pemphigoid: a true paraneoplastic phenomenon? Clin Exp Dermatol 1999;24:446-8.
17. Hirano SA, Mason AR, Harvey VM, et al. Erythema multiforme-like bullous pemphigoid assocaited with furosemide. J Clin Exp Dermatol Res 2011;2:3.
18. Hayawaka K, Shiohara T. Atypical bullous disease showing features of both erythema multiforme and bullous pemphigoid. Acta Derm Venereol 2002;82:196-9.
19. Mehravaran M, Gyulai R, Husz S, et al. Drug-induced erythema multiforme-like bullous pemphigoid. Acta Derm Venereol 1999;79:233.
20. Cliff S, Holden CA. Pemphigoid nodularis: a report of three cases and review of the literature. Br J Dermatol 1997;136:398-401.
21. Gengoux P, Lachapelle JM. Pemphigoid presenting as atypical excoriated prurigo: regarding 11 cases. Dermatology 1997;194:392-4.
22. Zaraa I, Mahfoudh A, Sellami MK, et al. Lichen planus pemphigoides: four new cases and a review of the literature. Int J Dermatol 2013;52:406-12.
23. Komine M, Nashiro K, Asahina A, et al. Vesicular pemphigoid. Int J Dermatol 1992;31:868-70.
24. Yasuda M, Miyachi Y, Utani A. Two cases of dyshidrosiform pemphigoid with different presentations. Clin Exp Dermatol 2009;34:151-3.
25. Suda-Takayagani T, Hara H, Ohyama B, et al. A case of pemphigoid vegetans with autoantibodies against both BP180 and BP230 antigens. J Am Acad Dermatol 2011;64:206-8.
26. Amato L, Gallerani I, Mei S, et al. Erythrodermic bullous pemphigoid. Int J Dermatol 2001;40:343-6.
27. Lo Schiavo A, Ruocco E, Brancaccio, et al. Bullous pemphigoid: etiology, pathogenesis, and inducing factors: facts and controversies. Clin Dermatol 2013;31:391-9.
28. Özkesici B, Koç S, Akman-Karakaş A, et al. PUVA induced bullous pemphigoid in a patient with mycosis fungoides. Case Reports in Dermatological Medicine 2017;2017:6134752.
29. Waisbourd-Zinman O, Ben-Amitai D, Cohen AD, et al. Bullous pemphigoid in infancy: clinical and epidemiological characteristics. J Am Acad Dermatol 2008;58:41-8.
30. Nemeth AJ, Klein AD, Gould EW, et al. Childhood bullous pemphigoid. Clinical and imunological features, treatment and prognosis. Arch Dermatol 1991;127:378-86.
31. Vaillant L, Bernard P, Joly P, et al. Evaluation of clinical criteria for diagnosis of bullous pemphigoid. Arch Dermatol 1998;134:1075-80.
32. Joly P, Courville P, Lok C, et al. Clinical criteria for the diagnosis of bullous pemphigoid: a reevaluation according to immunoblot analysis of patient sera. Dermatology 2004;208:16-20.
33. Lipsker D, Borradori L. Bullous pemphigoid: what are you? Urgent need of definitions and diagnostik criteria. Dermatology 2010;221:131-4.
34. Bernard P, Antonicelli F. Bullous pemphigoid: a review of its diagnosis, associations and treatment. Am J Clin Dermatol 2017;18:pp513-28.
35. Pfaltz K, Mertz K, Rose C, et al. C3d immunohistochemistry on formalin-fixed tissue is a valuable tool in the diagnosis of bullous pemphigoid of the skin. J Cutan Pathol 2010;37:654-8.
36. Uzun S. Otoimmün büllöz hastalıkların tanısında immünofloresan bulgular. Türkderm 2011;45:31-5.
37. Terra JB, Meijer JM, Jonkman MF, et al. The n- vs u-serration is a learnable criterion to differentiate pemphigoid from epidermolysis bullosa acquisita in direct immunofluorescence serration-pattern analysis. Br J Dermatol 2013;169:100-5.
38. Özkeseci B, Karakaş AA. Otoimmün büllöz hastalıkların serolojik tanısı. Turk J Dermatol 2016;10:1-8.
39. Damoiseaux J, van Rijsingen M, Warnemünde N, et al. Autoantibody detection in bullous pemphigoid: clinical evaluation of the EUROPLUS™ Dermatology Mosaic. J Immunol Methods 2012;382:76-80.
40. Schmidt E, Obe K, Brocker EB, et al. Serum levels of autoantibodies to BP180 correlate with disease activity in patients with bullous pemphigoid. Arch Dermatol 2000;136:174-8.
41. Roussel A, Benichou J, Randriamanantany ZA, et al. Enzyme-linked immunosorbent assay for the combination of bullous pemphigoid antigens 1 and 2 in the diagnosis of bullous pemphigoid. Arch Dermatol 2011;147:293-8.
42. Schmidt E, Zillikens D. Modern diagnosis of autoimmune blistering skin diseases. Autoimmun Rev 2010;10:84-9.
43. van Beek N, Dähnrich C, Johannsen N, et al. Prospective studies on the routine use of a novel multivariant enzyme-linked immunosorbent assay for the diagnosis of autoimmune bullous diseases. J Am Acad Dermatol 2017;76:889-94.
44. Wieland CN, Comfere NI, Gibson LE, et al. Anti-bullous pemphigoid 180 and 230 antibodies in a sample of unaffected subjects. Arch Dermatol 2010;146:21-5.

45. Kim M, Borradori L, Murrell DF. Autoimmune blistering diseases in the elderly: clinical presentation and management. Drugs Aging 2016;33:711-23.
46. Feliciani C, Joly P, Jonkman MF, et al. Management of bullous pemphigoid: the European Dermatology Forum consensus in collaboration with the European Academy of Dermatology and Venereology. Br J Dermatol 2015;172:867-77.
47. Murrell DF, Daniel BS, Joly P, et al. Definitions and outcome measures for bullous pemphigoid: recommendations by an international panel of experts. J Am Acad Dermatol 2012;66:479-85.
48. Eming R, Sticherling M, Hofmann SC, et al. S2k guidelines for the treatment of pemphigus vulgaris/foliaceus and bullous pemphigoid. J Dtsch Dermatol Ges 2015;13:833-44.
49. Venning VA, Taghipour K, Mohd Mustapa MF, et al. British Association of Dermatologists' guidelines for the management of bullous pemphigoid 2012. Br J Dermatol 2012;167:1200-14.
50. Joly P, Roujeau JC, Benichou J, et al. A comparison of oral and topical corticosteroids in patients with bullous pemphigoid. N Engl J Med 2002;346:321-7.
51. Joly P, Roujeau JC, Benichou J, et al. A comparison of two regimens of topical corticosteroids in the treatment of patients with bullous pemphigoid: a multicenter randomized study. J Invest Dermatol 2009;129:1681-7.
52. Sobocinski V, Duvert-Lehembre S, Bubenheim M, et al. Assessment of compliance with topical corticosteroids in bullous pemphigoid patients. Br J Dermatol 2016;174:919-21.
53. Williams HC, Wojnarowska F, Kirtschig G, et al. Doxycycline versus prednisolone as an initial treatment strategy for bullous pemphigid: a pragmatic, non-inferiority, randomized controlled trial. Lancet 2017; doi 10. 1016-s0140-6736(17)30560-3.
54. Grantham HJ, Stocken DD, Reynolds NJ. Doxycycline: a first-line treatment for bullous pemphigiod? Lancet 2017; doi 10. 1016-s0140-6736(17)30549-4.
55. Du-Thanh A, Merlet S, Maillard H, et al. Combined treatment with low-dose methotrexate and initial short-term superpotent topical steroids in bullous pemphigoid: an open, multicenter, retrospective study. Br J Dermatol 2011;165:1337-43.
56. Ruocco E, Wolf R, Caccavale S, et al. Bullous pemphigoid: associations and management guidelines: facts and controversies. Clin Dermatol 2013;31:400-12.
57. Amagai M, Ikeda S, Hashimoto T, et al. A randomized double-blind trial of intravenous immunoglobulin for bullous pemphigoid. J Dermatol Sci 2017;85:77-84.
58. Kasperkiewicz M, Shimanovich I, Ludwig RJ, et al. Rituximab for treatment-refractory pemphigus and pemphigoid: a case series of 17 patients. J Am Acad Dermatol 2011;65:552-8.
59. Bilgiç Temel A, Başsorgun CI, Akman-Karakaş A, et al. Successful Treatment of a Bullous Pemphigoid Patient with Rituximab Who Was Refractory to Corticosteroid and Omalizumab Treatments. Case Rep Dermatol 2017;10:38-44.
60. Yu KK, Crew AB, Messingham KA, et al. Omalizumab therapy for bullous pemphigoid. J Am Acad Dermatol 2014;71:468-74.
61. Fichel F, Barbe C, Joly P, et al. Clinical and immunologic factors associated with bullous pemphigoid relapse during the first year of treatment: a multicenter, prospective study. JAMA Dermatol 2014;150:25-33.
62. Bernard P, Reguiai Z, Tancre`de-Bohin E, et al. Risk factors for relapse in patients with bullous pemphigoid in clinical remission: a multicenter, prospective, cohort study. Arch Dermatol 2009;145:537-42.
63. Ingen-Housz-Oro S, Plee J, Belmondo T, et al. Positive direct immunofluorescence is of better value than ELİSA-BP180 and ELİSA-BP230 values for the prediction of relapse after treatment cessation in bullous pemphigoid: a retrospective study of 97 patients. Dermatology 2015;231:50-5.
64. Liu Y, Wang Y, Ye Y, et al. Prognostic factors for mortality in patients with bullous pemphigoid: a meta-analysis. Arch Dermatol Res 2017;309:pp335-47.
65. Cai SC, Allen JC, Lim YL, et al. Mortality of bullous pemphigoid in Singapore: risk factors and causes of death in 359 patients seen at the National Skin Centre. Br J Dermatol 2014;170:1319-26.
66. Gual A, Mascaro JJ, Rojas-Farreras S, et al. Mortality of bullous pemphigoid in the first year after diagnosis: a retrospective study in a Spanish medical centre. J Eur Acad Dermatol Venereol 2014;28:500-6.
67. Cortés B, Marazza G, Naldi L, et al. Mortality of bullous pemphigoid in Switzerland: a prospective study. Br J Dermatol 2011;165:368-74.
68. Joly P, Baricault S, Sparsa A, et al. Incidence and mortality of bullous pemphigoid in France. J Invest Dermatol 2012;132:1998-2004.
69. Li J, Zuo YG, Zheng HY. Mortality of bullous pemphigoid in China. JAMA Dermatol 2013;149:106-8.
70. Brick KE, Weaver CH, Lohse CM, et al. Incidence of bullous pemphigoid and mortality of patients with bullous pemphigoid in Olmsted County, Minnesota, 1960 through 2009. J Am Acad Dermatol 2014;71:92-9.
71. Ren Z, Hsu DY, Brieva J, et al. Hospitalization, inpatient burden and comorbidities associated with bullous pemphigoid in the U.S.A. Br J Dermatol 2017;176:87-99.
72. Lai YC, Yew YW, Lambert WC. Bullous pemphigoid and its association with neurological diseases: a systematic review and meta-analysis. J Eur Acad Dermatol Venereol 2016;30:2007-15.
73. Chen YJ, Wu CY, Lin MW, et al. Comorbidity profiles among patients with bullous pemphigoid: a nationwide population-based study. Br J Dermatol 2011;165:593-9.
74. Taghipour K, Chi CC, Vincent A, et al. The association of bullous pemphigoid with cerebrovascular disease and dementia: a case-control study. Arch Dermatol 2010;146:1251-4.
75. Kibsgaard L, Rasmussen M, Lamberg A, et al. Increased frequency of multiple sclerosis among patients with bullous pemphigoid: a population-based cohort study on comorbidities anchored around the diagnosis of bullous pemphigoid. Br J Dermatol 2017;176:1486-91.
76. Brick KE, Weaver CH, Savica R, et al. A population-based study of the association between bullous pemphigoid and neurologic disorders. J Am Acad Dermatol 2014;71:1191-7.
77. Yang YW, Chen YH, Xirasagar S, et al. Increased risk of stroke in patients with bullous pemphigoid: a population-based follow-up study. Stroke 2011;42:319-23.

4-d

PEMFİGOİD GESTASYONES

Bilge FETTAHLIOĞLU KARAMAN

ÖZET

Pemfigoid gestasyones, gebelik ile ilişkili, nadir görülen bir otoimmün büllöz dermatozdur. Deri lezyonlarına öncülük eden şiddetli kaşıntıyı, ürtikeryal papül ve plakların ardından gergin vezikül ve büllerin oluşumu izler. Genellikle ikinci veya üçüncü trimesterde görülmekle beraber, gebeliğin herhangi bir döneminde veya doğum sonrasında meydana gelebilir. Etyopatogenezi hala tam olarak anlaşılamamış olsa da, plasental antijen BP180'e karşı oluşan otoantikorların derinin bazal membranında meydana getirdiği hasara bağlı olarak oluştuğu düşünülmektedir. Klinik, histopatolojik ve immünolojik özellikleri bakımından pemfigoid grubu hastalıklarla arasında güçlü bir ilişki bulunmaktadır. Tanı, tipik klinik belirtiler ve histopatolojik bulgular varlığında, direkt immünofloresan incelemede bazal tabakada lineer kompleman C3 ve otoantikorların depolanmasının gösterilmesi ile konulur. ELİSA veya BİYOÇİP yöntemleri ile kandaki anti-BP180 NC16A IgG'nin gösterilmesi de tanının doğrulanmasını sağlamaktadır. BP180 antikorlarının serum seviyesinin ölçülmesi, hastalığın şiddetini ve tedaviye yanıtı değerlendirmeye de yardımcı olmaktadır. Kortikosteroidler, pemfigoid gestasyoneste başlıca tedavi seçeneğidir. Kortikosteroid tedavisine yeterli yanıt alınamayan, dirençli ve kronikleşen olgularda tedaviye immünosupresif ilaçlar eklenebilir. Pemfigoid gestasyonesli gebelerde, erken doğum ve fetal büyüme geriliği riski artmıştır. Hastalar, sonraki gebeliklerinde, menstrüasyon dönemlerinde ve oral kontraseptif kullanımında tekrarlamalar ve/veya alevlenmeler görülebileceği konusunda bilgilendirilmelidir.

GİRİŞ

Pemfigoid gestasyones (PG), gebelik ile ilişkili, nadir görülen bir otoimmün büllöz hastalıktır (OBH). Şiddetli kaşıntıyı takiben oluşan ürtikeryal papül ve plaklar, polisiklik dağılan gergin vezikül ve büllerle karakterizedir. İlk kez 1872'de, Dr. John Laws Milton tarafından, herpes gestasyones adı ile tanımlanmıştır.[1] Ancak, adının aksine, herpetik infeksiyonlarla bağlantısı bulunmamaktadır. Klinik, histopatolojik ve immünolojik özellikleri bakımından pemfigoid grubu hastalıklarla yakın benzerlikler göstermektedir. Bu nedenle, 1982'de Dr. Charles Holmes ve Dr. Martin Black, hastalığın PG olarak adlandırılmasını önermişlerdir.[2,3]

Tahmini insidansı 20,000 ile 50,000 gebelikte birdir *(Bkz. Otoimmün Büllöz Hastalıkların Epidemiyolojisi)*.[4,5] Genellikle ikinci veya üçüncü trimesterde görülmekle beraber, gebeliğin herhangi bir döneminde veya doğum sonrasında meydana gelebilir. Nadiren, trofoblastik hastalıklar ve oral kontraseptif tedavisine bağlı olarak da gelişebilir.[3,5-9]

PG'nin Etyopatogenezi hala tam olarak anlaşılamamıştır. Normal gebeliklerde anne ve fetüs arasında, annenin içinde gelişmekte olan genetik ve immünolojik olarak farklı fetal dokuyu tolere etmesini sağlayan, homeostaz mevcuttur.[10] Annenin bu sıkıca düzenlenmiş immün sisteminde meydana gelen değişiklikler, PG gibi otoimmün büllöz hastalıkların gelişimine yol açmaktadır. Fetal trofoblastik hücreler, tipik olarak majör histokompatibilite kompleksi (MHC) sınıf I ve II moleküllerinden yoksundur.[10] Bu özellik, annenin büyüyen fetüse karşı immün yanıt geliştirmesini engellemektedir. PG'de tahminen fetoplasental ünitenin immün ayrıcalığının kaybolmasına bağlı olarak, amniyokoryonik stromal hücreler ve trofoblastlardan anormal şekilde MHC sınıf II molekülleri eksprese edilmektedir.[5] Yapılan immünogenetik çalışmalarda, PG hastalarında MHC sınıf II moleküllerinden HLA-DR3 (DRB1*0301) ve HLA-DR4'ün (DRB1*0401/040X) daha sık olduğu gösterilmiştir. HLA-DR3, PG hastalarının %61-80'inde, kontrol grubunun %22'sinde; HLA-DR4 ise PG hastalarının %52'sinde, kontrol grubunun ise %33'ünde saptanmıştır. Bu iki HLA haplotipinin kombinasyonunun da PG hastalarının %43'ünde, kontrollerin ise sadece %3'ünde bulunduğu gösterilmiştir.[11,12] Farklı etnik gruplarda yapılan çalışmalarda da benzer sonuçlar elde edilmiştir.[5] Bu güçlü ilişki, hastalık patogenezinde MHC sınıf II'nin rolünün çok

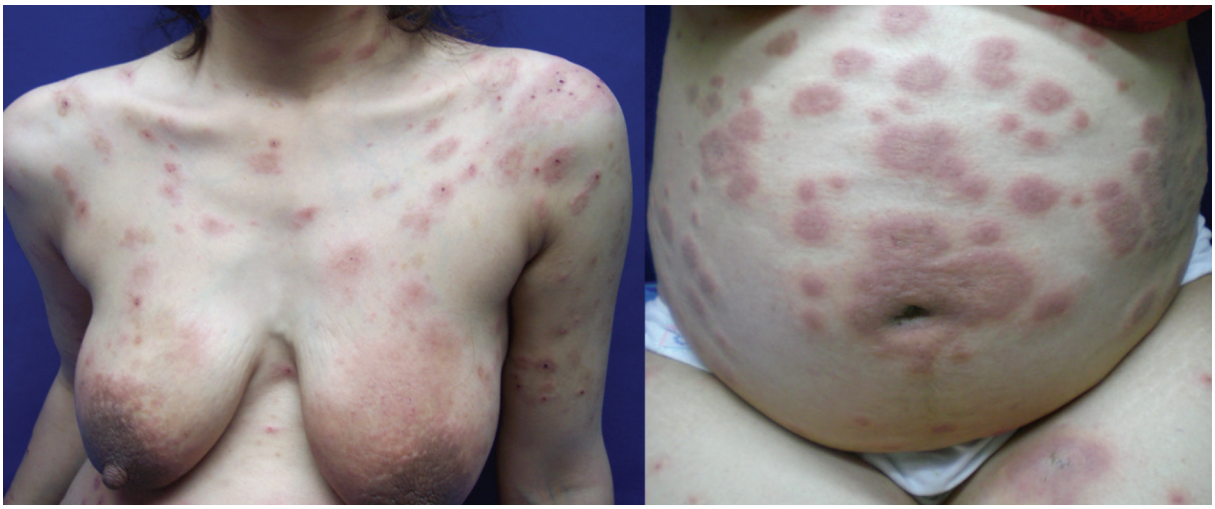

Resim 1. *PG'nin prodromal bulguları (Prof. Dr. Soner Uzun'un arşivinden alınmıştır.)*

önemli olduğunu göstermektedir. Paternal MHC II varlığında, umblikal kord ve plasentanın amniyotik epitelinden eksprese edilen büllöz pemfigoid (BP)180, maternal MHC II'ye sunulur ve yabancı cisim olarak algılanarak, BP180'e karşı IgG otoantikorlarının oluşumuna yol açar. Maternal ve paternal immün sistemler arasındaki bu direkt ilişki, paternal MHC I antijenlerine karşı antikor oluşumuna da yol açar. Bu otoantikorlar PG hastalarının tamamında, sağlıklı multiparların ise sadece %25'inde saptanmıştır.[13] Ancak, bu anti-MHC I antikorlarının patogenezdeki rolü tam olarak anlaşılamamıştır.

Plasental immün toleransın bozulması, zamanla BP180'e karşı IgG otoantikorlarının oluşumuna yol açar.[5] PG hastalarının %90'ında, BP180'in ekstraselüler non-kollajenöz 16A (NC16A) bölgesine karşı, başta IgG ve kompleman C3 olmak üzere, otoantikorlar saptanmıştır.[5,10,14] NC16A'nın BP de etkilenen en önemli bölge olduğu bilinmektedir. Yapılan çalışmalarda, hamile kadınlarda BP180'in NC16A bölgesine karşı reaktif IgE1 otoantikorlarının da insidansının artmış olduğu saptanmıştır.[15] Önceleri, IgG1 ve IgG3'ün PG'de etkilenen başlıca alt tipler olduğu bildirilmiş olsa da, sandwich double antikor immünofloresan kullanılarak yapılan çalışmalarda IgG4'ün PG'de baskın olan alt tip olduğu gösterilmiştir.[10,16] IgG4, plasentadan geçebilmektedir. Böylece, infant kademeli olarak, annesinin farklı BP180 bölgelerine karşı immün yanıt geliştirebilir. PG'nin epitop profili BP180'in NC16A bölgesi dışında hedef bölgeleri de kapsamaktadır. Di Zenzo ve ark.[17], immünolojik görüntüleme yöntemleri ve ELİSA kullanarak, PG'li hastaların serumlarındaki antikorların, intraselüler ve ekstraselüler bölgelerde toplam sekiz epitopa bağlandığını tespit etmişlerdir. Ayrıca, PG hastalarının serumlarında BP230 antijeni de saptanabilir.[5,14]

PG'nin oluşumunda etkili olduğu düşünülen faktörlerden biri de anormal kompleman sistemidir. PG hastalarının %90'ının, kontrol grubunun ise %43'ünün C4'ün null alelini (C4*Q0) taşıdığı saptanmıştır. Bu nedenle, immün komplekslerin uzaklaştırılamadığı ve depolanmalarının kolaylaştığı düşünülmektedir.[5,18] Bununla birlikte, C4 aleli ile DR alellerinin kromozom 6 üzerinde oldukça yakın yerleşimli olması, genetik faktörlerin rolünü akla getirmekte ve PG patogenezini karmaşıklaştırmaktadır.[5]

Hormonlar da hastalık aktivitesinde modülatör etkiye sahiptir. Östrojen ve progesteron seviyelerindeki değişiklikler, hastalık aktivitesi ile doğrudan bağlantılıdır. Gebelik sonrasında doğum kontrol ilaçlarının kullanımı ve menstrüel siklusla ilişkili olarak alevlenmeler görülebilir.[3,10] Progesteron gebeliğin son haftalarında artarak antikor üretimini baskılarken, östrojen antikor üretimini arttırır. Bu değişimler, PG'nin doğumdan hemen önce gerilemesini ve doğum sonrası alevlenmesini açıklamaktadır.

KLİNİK BULGULAR

PG'de başlıca klinik belirti kaşıntıdır. Genellikle deri lezyonlarına öncülük eden, şiddetli kaşıntı mevcuttur. Ürtikeryal papülleri ve anüler plakları (Resim 1), veziküller ve gergin büller izler.

Genellikle simetrik dağılım gösteren, polimorfik deri lezyonları bulunur (Resim 2).

Hedef benzeri lezyonlar ve "mücevher kümesi bulgusu" olarak adlandırılan, anüler polisiklik ürtikeryal plakların periferine yerleşen gergin büller gözlenebilir (Resim 3).

Kaşıntılı papül ve plaklar ile gergin büllerin oluşumu arasında geçen süre birkaç gün ile birkaç hafta arasında değişir. Döküntü, hastaların %90'ında periumblikal bölgeden başlayarak, ağırlıklı olarak gövde ve bacaklar olmak üzere, vücudun geri kalanına dağılır.[10] Oral mukoza tutulumu nadiren bildirilmiştir.[17,19,20] Şiddetli mukozal tutulum, kronikleşen pemfigoid ile ilişkilendirilmiştir.[21,22] Subfebril ateş, üşüme-titreme ve halsizlik gibi sistemik semptomlar deri bulgularına nadiren eşlik etmektedir.[5]

Resim 2. *Bir PG olgusunda yaygın anüler, polisiklik, ürtikeryal plaklar ve bu plakların periferinde veziküller ve büller (herpetiform dizilim, polimorfik döküntü)*

Resim 3. *PG dışında BP ve lineer IgA dermatozu için de tipik bir klinik bulgu olan "mücevher kümesi" görünümü ürtikeryal bir plak ya da merkezde sağlam görünümlü deri etrafına dizilmiş gergin büller ile karakterizedir (Prof. Dr. Soner Uzun'un arşivinden alınmıştır.)*

PG, gebeliğin herhangi bir döneminde veya puerperiumda görülebilmekle birlikte, en sık ikinci ve üçüncü trimesterde görülür. Bulgular genellikle doğumdan birkaç hafta önce geriler. Ancak hastaların %75'inde doğum sırasında yeniden alevlenir. Hastalığın seyrindeki bu düzelme ve alevlenme dönemlerinin, doğuma doğru iyice artan progesteron seviyesinin doğum sonrasında ani düşüşüne bağlı olabileceği düşünülmektedir. PG genellikle kendini sınırlayan bir hastalık olup, büllöz lezyonlar ortalama dört haftada, ürtikeryal plaklar ise ortalama 60 haftada kaybolmaktadır.[10] Ancak, literatürde bildirilen olgularda, lezyonların kaybolma süresi iki hafta ile 12 yıl arasında değişmektedir.[4,22] Hastaların %5'ten azında PG kronikleşebilmekte ve BP'den ayırt edilememektedir. Olguların büyük çoğunluğunda, takip eden gebeliklerde hastalık şiddetini arttırarak tekrarlamaktadır.[4,5,14]

Graves hastalığı dışında, PG ile otoimmün hastalıklar arasında anlamlı bir ilişki saptanmamıştır. Graves hastalığı ile PG birlikteliği, HLA-DR3 ve HLA-DR4 varlığı ile ilişkilendirilmektedir. Graves hastalığının genel kadın popülasyonunda sıklığının %0,4, PG hastalarında ise %10-11 olduğu saptanmıştır.[3,5,10,23] PG'li olgularda, otoimmün tiroid hastalığı aile öyküsü ve pernisiyöz anemi insidansı artmıştır.[3,23]

PG, nadiren mol hidatiform veya koryokarsinomadan kaynaklanan paraneoplastik bir hastalık olarak da karşımıza çıkabilmektedir.[3,7-9,24] Paraneoplastik PG, klinik ve immünolojik olarak, gebelikle ilişkili PG'den ayırt edilemeyebilir. Bu hastalarda, trofoblastik tümörün tedavisi, deri lezyonlarının da düzelmesini sağlar.

Fetüs ve yenidoğan: PG'li annelerden doğan bebeklerde genellikle deri bulgusu gözlenmemektedir. Ancak hastaların %10'unda yenidoğanda, maternal IgG'nin pasif transferine bağlı olarak tipik deri lezyonları görülebilir.[5,10,25] Etkilenen yenidoğanlarda meydana gelen hafif ve geçici veziküler deri lezyonları, tedavisiz kendiliğinden geriler. Bu bebeklerde hiçbir uzun dönem sekeli saptanmamıştır.[10,25,26] Yetmiş dört olguluk bir seride PG olgularında, erken doğum ve gestasyon haftasına göre düşük doğum ağırlıklı yenidoğan sıklığının arttığı saptanmıştır. Spontan abortus ve ölü doğum oranında ise artış gözlenmemiştir.[10,26] Altmış bir olgunun yer aldığı bir başka seride de, erken başlangıçlı (birinci veya ikinci trimester) PG ve annede veziküllerin varlığının, erken doğum ve gestasyon haftasına göre düşük doğum ağırlıklı yenidoğan açısından yüksek risk oluşturduğu ve yakın obstetrik bakım gerektiği belirtilmiştir.[27]

TANI

PG'de tanı, tipik klinik belirtilerin ve histopatolojik bulguların direkt immünofloresan (DİF) bulgularıyla doğrulanması ile konulur. Ayırıcı tanı için gerekli görülürse indirekt immünofloresan (İİF), ELİSA, İİF mozaik tabanlı BİYOÇİP ve immünoblotting yöntemleri uygulanabilir.[5,10,14] HLA-DR3 ve HLA-DR4 varlığını belirlemek için HLA profili istenebilir.[10]

Histopatolojik olarak, eozinofilik sponjiyozun eşlik ettiği papiller ödem ve eozinofiller ile lenfositlerden oluşan inflamatuvar infiltrat gözlenir. İlerleyen evrelerde subepidermal ayrışma belirginleşir. Bül sıvısı da eozinofillerden zengindir *(Bkz. Otoimmün Büllöz Hastalıklarda Histopatolojik Bulgular)*.

Perilezyonel derinin DİF incelemesinde, dermoepidermal bileşkede kompleman ve/veya IgG otoantikorlarının depolanmalarının belirlenmesi tanının doğrulanması için gereklidir *(Bkz. Otoimmün Büllöz Hastalıklarda İmmünofloresan Bulgular)*. PG olgularının tamamında C3'te bazal tabakada lineer depolanma saptanırken, olguların %25-50'sinde IgG'de de depolanma gözlenir.[3,10] DİF bulguları, klinik düzelmeden sonra altı ay ile dört yıl arasında değişen sürelerde pozitif kalabilmektedir.[3,28]

Gebelik nedeniyle biyopsi alınmasından çekinilmesi durumunda, tuzda ayrıştırılmış deride İİF inceleme, ELİSA veya BİYOÇİP yöntemleri ile kanda dolaşan otoantikorların saptanması yoluyla tanıya gidilebilir.[5] Tuzda ayrıştırılmış deride İİF incelemede depolanma bül tavanındadır. ELİSA'da ise anti-BP180 IgG otoantikorları saptanır. ELİSA, daha sensitif ve daha spesifik olması nedeniyle tanısal

açıdan İİF'den daha değerlidir.[5,14] Üstelik, anti-BP180 NC16A IgG'nin serum seviyelerinin hastalık şiddeti ile korelasyon göstermesi nedeni ile PG'de hastalık aktivitesini takip etmeyi de sağlamaktadır.[5,14,29,30] Anti-BP180 IgG otoantikorlarının saptanmasında, ELİSA'ya alternatif olarak BİYOÇİP yöntemi de kullanılabilmektedir.[5,31] Otoantikor miktarlarının belirlenmesinin gerekli olmadığı durumlarda, indirekt immünofloresan mozaik tabanlı BİYOÇİP yöntemi, kolay uygulanabilir olması nedeniyle PG tanısında tercih edilebilir *(Bkz. Otoimmün Büllöz Hastalıklarda Serolojik Bulgular)*.[31]

PG'yi diğer gebelik dermatozlarından ayırt etmekte kullanılmaya başlanan yeni bir yöntem ise C4d immünohistokimyanın kullanılmasıdır. Dermoepidermal bileşkede C4d depolanmalarının saptanmasının, gebelik dermatozları arasında PG için spesifik olduğu bildirilmiştir.[32] C4d, klasik kompleman yolağının sabit aktivasyon ürünüdür ve dermoepidermal bileşkede depolanması, anti-BP180 IgG1 otoantikorlarının bağlanması ile bu yolağın aktivasyonunu gösterir. Bu yöntemin formalinle fikse edilmiş ve parafinlenmiş dokularda çalışılabilir olması, tek bir biyopsi örneği ile histopatolojik inceleme ve C4d depolanmalarının saptanmasını sağlamaktadır.

AYIRICI TANI

PG'nin klinik olarak en çok karıştırıldığı hastalık, önceleri gebeliğin pruritik ürtikeryal papül ve plakları (PUPPP) olarak adlandırılan, gebeliğin polimorfik döküntüsüdür.[22] PG, yalnızca ürtikeryal papül ve plakların görüldüğü erken döneminde, klinik ve histopatolojik olarak gebeliğin polimorfik döküntüsünden ayırt edilememektedir. Bu dönemde, klinik olarak ayırıcı tanıda yardımcı olabilecek tek ipucu, PG'de lezyonların genellikle umblikal bölgeden, gebeliğin polimorfik döküntüsünde ise strialardan başlaması ve umblikal bölgenin tipik olarak korunmuş olmasıdır.[22]

Gebeliğin atopik döküntüsü ise gebeliğe özgü deri hastalıklarının en sık görülenidir. Her beş ile yirmi gebelikten birinde rastlanmaktadır.[22] Bu hastaların ise yalnızca %20 'sinin gebelikten önce tipik atopik dermatit bulguları bulunur. Hastaların %80'inde gebelik öncesinde herhangi bir atopik dermatit öyküsü olmaksızın, özellikle ekstremitelerin ekstansör yüzleri ve gövdede, yaygın egzamatöz döküntü mevcuttur. PG'den farklı olarak, lezyonlar genellikle gebeliğin ilk iki trimesterinde başlar. Laboratuvar incelemelerinde serum IgE seviyelerinde artış saptanabilir.

Dermatitis herpetiformiste de (DH) oldukça kaşıntılı, polimorfik lezyonlar oluşur. Gebelik döneminde, bu deri lezyonları PG ile karıştırılabilir. DH'de döküntü daha çok ekstremitelerin ekstansör bölgeleri, sırt, kalça ve saçlı deriyi etkiler. Perilezyonel derinin DİF incelemesinde, dermal papillalarda granüler IgA depozitlerinin saptanması dermatitis herpetiformis için tanı koydurucudur.

Gebeliğe veya gebelik döneminde kullanılan ilaçlara bağlı olarak gelişen eritema multiforme lezyonları, klinik olarak PG'den ayırt edilemeyebilir. Her iki hastalıkta da hedef benzeri (targetoid) ve polimorfik lezyonların görülmesi, klinik ayırıcı tanıyı güçleştirir. Hedef benzeri lezyonlar olmaksızın da ilaç döküntüleri, tüm deri hastalıklarını taklit edebildikleri için ilaç öyküsü dikkatle sorgulanmalıdır.

PG ile klinik olarak ayırıcı tanıya giren tüm bu hastalıklarda, perilezyonel deriden alınan biyopsi örneğinin rutin histopatolojik incelemesi, DİF incelemede lineer C3 depolanması ve/veya ELİSA yöntemi ile anti-BP180 NC16A IgG'nin gösterilmesi ile tanı kesinleştirilmektedir.[22,29,33]

TEDAVİ

PG'nin nadir görülen bir otoimmün büllöz hastalık olması ve gebeler üzerinde klinik çalışma yapılamaması nedeni ile literatürde PG tedavisi ile ilgili yayınların çoğunu olgu bildirileri ve küçük olgu serileri oluşturmaktadır.[22,34] Özellikle postpartum dönemde, hastaların tedavisinde BP'deki klinik deneyim ve bilgilerden yararlanılmaktadır.

PG'de tedavinin amacı kaşıntıyı gidermek, yeni vezikül oluşumunu engellemek ve oluşanların iyileşmesini hızlandırmaktır.[3,22,34] Birinci kuşak anti-histaminlerden klorfeniramin, ikinci kuşak antihistaminlerden loratadin ve setirizin kaşıntıyı kontrol altına almak için gebelerde kullanılabilecek antihistaminlerdir.

Kortikosteroidler: PG'de tedavinin temelini kortikosteroid tedavisi oluşturur (Tablo 1). Sınırlı hastalıkta, klobetazol propiyonat %0,05 veya betametazon dipropiyonat %0,05 gibi oldukça güçlü yerel kortikosteroidlerin, günde iki kez uygulanması hastalığı kontrol altına alabilir *(Bkz. Otoimmün Büllöz Hastalıklarda Yerel Tedavi)*. Yerel kortikosteroidlerin güvenli kullanımını konu alan, geniş bir sistematik derlemede yerel kortikosteriodler ile fetüste konjenital anomaliler, erken doğum veya ölü doğum arasında anlamlı ilişki saptanmamıştır.[34,35] Ancak, çok güçlü yerel kortikosteroid kullanımı ile gestasyon haftasına göre düşük doğum ağırlıklı yenidoğan insidansındaki artış istatistiksel olarak anlamlı bulunmuştur.

Tablo 1. PG tedavisinde kullanılan ajanlar

Kortikosteroidler (Yerel, sistemik)
Siklosporin
Plazmaferez
İVİG
Dapson
Rituksimab
Tetrasiklinler
Azatiyopürin
Siklofosfamid
Goserelin

Olguların çoğunluğunda yaygın deri lezyonları nedeni ile sistemik kortikosteroid tedavisi gerekli olmaktadır.

Sistemik kortikosteroidler, PG tedavisinde oldukça etkili olmaları ve gebelik sırasında kullanımlarının göreceli olarak güvenli olması nedeni ile, tedavinin temelini oluşturur. Prednizolonun genellikle 20-40 mg/gün dozunda başlanarak hastanın üç gün takip edilmesi, yeni lezyon oluşmadıysa, bir iki hafta süresince bu şekilde devam edilmesi ve daha sonra hastalığı kontrol altında tutacak yeterli idame dozuna kadar kademeli olarak azaltılması veya kesilmesi önerilmektedir.[3] Şiddetli olgularda, hastalığı kontrol altına alabilmek için daha yüksek dozlara çıkmak gerekebilir. PG'nin doğal seyri göz önüne alınacak olursa, prednizolonun dozu doğum öncesi azaltılabilir, ancak doğum sonrası hemen arttırılmalıdır. Doğum sonrası steroidin dozu ve süresi, klinik bulguların şiddetine ve tedaviye alınan klinik yanıta bağlıdır. Sistemik steroid tedavisi, gebelikte güvenli kabul edilmekle beraber ölü doğum, spontan düşük ve fetal hipotalamik-pitüiter-adrenal aks baskılanmasına neden olabilir.[36] Uzun dönem kullanımda, steroidlerin iyi bilinen diğer sistemik etkileri de görülebilir.

Sistemik kortikosteroid tedavisine yanıt alınamayan dirençli ve şiddetli olgularda tedaviye adjuvan ilaçlar eklenmektedir.

Siklosporin: Konvansiyonel tedavilerden yanıt alınamayan PG hastalarında, kortikosteroidlere eklenebilecek ajanlar arasında yer almaktadır. Yakın zamanda Huilaja ve ark.[37], üçüncü trimesterdeki şiddetli ve dirençli, iki PG hastasını oral prednizolona ek olarak 100-400 mg/gün dozunda siklosporin ile tedavi etmişlerdir. Ancak, siklosporin tedavisi verilen hastaların infeksiyon (%1-71), erken doğum (%21), fetal büyüme geriliği (%21) riskleri ve doğum öncesi böbrek fonksiyon bozukluğu açısından yakın maternal ve fetal takiplerinin yapılması önerilmektedir.[37,38] Literatürde, gebelikte sistemik steroid ile birlikte 100 mg/gün dozunda, doğum sonrasında sistemik steroid ve intravenöz immünoglobulin (İVİG) ile kombine kullanılarak başarılı sonuçlar alınmış olgu bildirileri bulunmaktadır.[37,39]

Plazmaferez: Doğum öncesi ve/veya sonrası uygulanabilen tedavi alternatifleri arasında yer almaktadır. Van de Wiel ve ark.[40] ilk kez 1980'de, 40 yaşında, beşinci gebeliği sırasında PG gelişen hastaya doğum öncesi 26 hafta süresince, doğum ve doğum sonrası dönemde pek çok kez plazmaferez uyguladıktan sonra kaşıntısı ve deri lezyonları gerilemiştir. Homan ve ark.[41], doğum sonrası sistemik steroid, plazmaferez ve azatiyopürin kombinasyonundan iyi yanıt almışlardır. Amato ve ark.[42], postpartum iki yıl devam eden, persistan bir PG'li olguda yüksek doz prednizon, azatiyopürin ve dapson ile kombine olarak plazmaferez uygulamışlardır. Marker ve ark.[43], 30 yaşında yüksek doz metilprednizolon ile kontrol altına alınamayan PG hastasında steroide ek olarak 14'ü doğum öncesi, biri doğum sonrası olmak üzere toplam 15 immünoaferez seansı uygulamış ve iyi yanıt almışlardır.

İVİG: Gebelik süresince ve sonrasında güvenli olduğuna dair olgu bildirileri bulunmaktadır.[44-46] İVİG, sıklıkla devam eden sistemik steroid ve immünosupresif tedavilere ek olarak, 0,4-0,5 gr/kg/gün dozunda ayda 2-5 günlük tedaviler şeklinde uygulanmaktadır.

Dapson: Sistemik kortikosteroid tedavisine günlük 50-150 mg/gün arasında değişen dozlarda eklenebilmektedir.[34] Literatürde, dapson tedavisine farklı yanıtlar bildirilmiştir.[42,45,47] PG'de, BP'ye benzer şekilde, bül oluşumunda nötrofillerin etkisini engelleyerek etki gösterdiği düşünülmektedir.[48]

Rituksimab: Cianchini ve ark.[47], yüksek doz prednizon, azatiyopürin ve dapson kombinasyon tedavisinden yeterli yanıt alamadıkları 31 yaşındaki PG'li olgunun tedavisine İVİG tedavisi de eklemişler, ancak bu tedavi de geçici düzelme sağlamıştır. Doğumundan altı ay sonra hastanın tedavisine haftalık 375 mg/m^2 rituksimab ilave etmişler, ardışık dört haftalık infüzyonun ardından remisyona giren hastaya, altı ay sonra relaps üzerine iki aylık aralarla, dört kez daha 375 mg/m^2 rituksimab uygulanmış ve tam iyileşme sağlanmıştır. Rituksimabın gebelikte kullanımından genellikle kaçınılsa da, yakın zamanda Avrupa Romatizma Birliğinin (European League Against Rheumatism) yaptığı retrospektif bir çalışmada, rituksimabın anne ve fetüs tarafından iyi tolere edildiği bildirilmiştir.[49-51] Tourte ve ark.[49] da, önceki gebeliklerinde düşük ve erken doğumu takip eden açıklanamayan bebek ölümü öyküsü olan bir tekrarlayan PG hastasına beşinci gebeliğinin ikinci ayında, proflaktik olarak rituksimab tedavisi vermişlerdir. Klinik bulgu olmamasına rağmen, kandaki anti-BP180 düzeyini takip ederek gebelik süresince PG'nin tekrarlamasını ve komplikasyonlarını engellemeyi amaçlamışlardır. Hasta sorunsuz bir gebelik sonrasında, sağlıklı bir bebek dünyaya getirmiştir. Yazarlar rituksimabın seçili, şiddetli ve tekrarlayıcı PG öyküsü olan, gebeliğin başından itibaren kanda ototantikorlar saptanan hastalar ve bebekleri için güvenli ve etkili bir önleyici tedavi seçeneği olduğunu belirtmişlerdir.[49]

Tetrasiklinler: Doksanlı yılların sonunda, PG'li bir hastada tek başına minosiklin ile klinik bulgularda iyileşme ve antikor seviyelerinde azalma bildirilmiştir.[52] Ardından 2000'li yılların başında doksisiklin-nikotinamid ve minosiklin-nikotinamid kombinasyonları ile persistan PG'li üç olgu başarılı şekilde tedavi edilmiştir.[6,34,53] Ancak, tetrasiklinlerin kemik ve diş gelişimini etkileyebilme riskleri nedeniyle gebelik ve emzirme dönemlerinde kullanımı kontrendikedir.

Azatiyopürin: Uzun süreli ve şiddetli PG olgularında, azatiyopürin sistemik steroide ek olarak 50-150 mg/gün dozunda kullanılmış ve farklı sonuçlar elde edilmiştir.[4,20,34,42,44,47] Gebelik ve emzirme dönemlerinde kullanımı önerilmemektedir.

Siklofosfamid: Gebelik ve emzirme döneminden sonra, sistemik steroid tedavisine eklenebilecek ajanlar arasında yer almaktadır. Şiddetli ve dirençli bir PG hastasında, doğumdan dokuz ay sonra, sistemik steroid tedavisine siklofosfamid eklenmiş, toplam üç kez 0,75 g/m^2 dozunda, yavaş infüzyon şeklinde uygulanmış ve iyi yanıt alınmıştır.[34,54]

Goserelin: Goserelin, luteinizan hormon salgılatıcı hormon analoğudur. İngiltere'de, son gebeliğinin ardından on yıl süresince, yüksek doz oral prednizolon kullanmak zorunda kalan, 46 yaşındaki şiddetli bir PG hastasına, goserelin ile kimyasal ooferektomi yapılmış ve tam iyileşme sağlanmıştır.[55]

Diğerleri: Piridoksin, sülfapiridin, altın, ritodrin ve metotreksat PG hastalarında geçmişte denenmiş, ancak günümüzde kullanılmayan tedavi seçenekleridir.[3,4]

PROGNOZ

PG'de klinik seyir çeşitlilik gösterebilmektedir. Çoğunlukla, doğum sonrasında haftalar veya aylar içinde kendiliğinden gerileme görülür.[3] Altı aydan uzun süreli olgular, kronik PG olarak kabul edilmektedir.[3,21] Hastaların %5'ten azında PG kronikleşebilmekte ve BP'den ayırt edilememektedir. Az sayıda olguda deri lezyonları, doğumdan sonra yıllarca sürebilir.[42]

Doğum sonrası alevlenmelerin ortalama süresi yaklaşık 28 haftadır.[3,4] Bazı hastalarda bu alevlenmeler yıllarca devam edebilir.[2,3,28] Hastalığın şiddeti, lezyonların tipi ve dış etkenlere bağlı olarak bu süre değişkenlik gösterebilir. Emzirmenin iyileşmeyi hızlandırdığı düşünülmektedir.[3,28] Doğumdan sonraki dönemde menstrüel siklusların ve oral kontraseptif kullanımının, lezyonların yeniden ortaya çıkmasına yol açabileceği konusunda hastalar bilgilendirilmelidir. Çeşitli çalışmalarda, oral kontraseptif kullanımı sırasında relaps görülen PG hastalarının oranları %11 ile %50 arasında değişmektedir.[4,19,22,28]

Olguların büyük çoğunluğunda, takip eden gebeliklerde hastalık şiddetini arttırarak tekrarlar.[3-5,10,14] Tekrarlayan PG'lerde klinik bulgular, önceki gebeliklerden daha erken ortaya çıkar ve daha şiddetli seyreder. PG'li bir gebeliği, sağlıklı bir gebeliğin izlemesi nadir olup, insidansının %5-8 olduğu bildirilmiştir.[3,4,28]

KAYNAKLAR

1. Jenkins RE, Shornick J. Pemphigoid (herpes) gestationis. In: Black M, Ambros-Rudolph CM, Edwards L., Lynch PJ, editors. Obstetric and Gynecologic Dermatology. 3rd. ed. Mosby; 2008. pp.37-47.
2. Al-Fares SI, Jones SV, Black MM. The specific dermatoses of pregnancy: a re-appraisal. JEADV 2001;15:197-206.
3. Semkova K, Black M. Pemphigoid gestationis: Current insights into pathogenesis and treatment. Eur J Obstet Gynecol Reprod Biol 2009;145:138-44.
4. Jenkins RE, Hern S, Black MM. Clinical features and management of 87 patients with pemphigoid gestationis. Clin Exp Dermatol 1999;24:255-9.
5. Sadik CD, Lima AL, Zillikens D. Pemphigoid gestationis: Toward a better understanding of the etiopathogenesis. Clin Dermatol 2016;34:378-82.
6. Amato L, Coronella G, Berti S, et al. Successful treatment with doxycycline and nicotinamide of two cases of persistent pemphigoid gestationis. J Dermatolog Treat 2002;13:143-6.
7. Tindall JG, Rea TH, Shulman I, et al. Herpes gestationis in association with a hydatidiform mole. Arch Dermatol 1981;117:510-2.
8. Takatsuka Y, Komine M, Ohtsuki M. Pemphigoid gestationis with a complete hydatidiform mole. J Dermatol 2012;39:474-6.
9. Djahansouzi S, Nestle-Kraemling C, Dall P, et al. Herpes gestationis may present itself as a paraneoplastic syndrome of choriocarcinoma-a case report. Gynecol Oncol 2003;89:334-7.
10. Intong LR, Murrell DF. Pemphigoid gestationis: pathogenesis and clinical features. Dermatol Clin 2011;29:447-52.
11. Shornick JK, Stastny P, Gilliam JN. High frequency of histocompatibility antigens HLA-DR3 and DR4 in herpes gestations. J Clin Invest 1981;68:553-5.
12. Shornick JK, Jenkins RE, Artlett CM, et al. Class II MHC typing in pemphigoid gestationis. Clin Exp Dermatol 1995;20:123-6.
13. Shornick JK, Jenkins RE, Briggs DC, et al. Anti-HLA antibodies in pemphigoid gestationis (herpes gestationis). Br J Dermatol 1993;129:257-9.
14. Tani N, Kimura Y, Koga H, et al. Clinical and immunological profiles of 25 patients with pemphigoid gestationis. Br J Dermatol 2015;172:120-9.
15. Noe MH, Messingham KA, Brandt DS, et al. Pregnant women have increased incidence of IgE antibodies reactive with the skin and placental antigen BP180 (type XVII collagen). J Reprod Immunol 2010;85:198-204.
16. Patton T, Plunkett RW, Beutner EH, et al. IgG4 as the predominant IgG subclass in pemphigoides gestationis. J Cutan Pathol 2006;33:299-302.
17. Di Zenzo G, Calabresi V, Grosso F, et al. The intracellular and extracellular domains of BP180 antigen comprise novel epitopes targeted by pemphigoid gestationis autoantibodies. J Invest Dermatol 2007;127:864-73.
18. Shornick JK, Artlett CM, Jenkins RE, et al. Complement polymorphism in herpes gestationis: association with C4 null allele. J Am Acad Dermatol 1993;29:545-9.
19. Shornick JK, Bangert JL, Freeman RG, et al. Herpes gestationis: Clinical and histologic features of twenty-eight cases. J Am Acad Dermatol 1983;8:214-24.
20. Castro LA, Lundell RB, Krause PK, et al. Clinical experience in pemphigoid gestationis: report of 10 cases. J Am Acad Dermatol 2006;55:823-8.
21. Boulinguez S, Bedane C, Prost C, et al. Chronic pemphigoid gestationis: comparative clinical and immunopathological study of 10 patients. Dermatology 2003;206:113-9.
22. Huilaja L, Mäkikallio K, Tasanen K. Gestational pemphigoid. Orphanet J Rare Dis 2014;9:136.
23. Shornick JK, Black MM. Secondary autoimmune diseases in herpes gestationis (pemphigoid gestationis). J Am Acad Dermatol 1992;26:563-6.
24. Inani K, Meziane M, Bouyahyaoui Y, et al. [Choriocarcinoma: a hidden face of pemphigoid gestationis]. Gynecol Obstet Fertil 2014;42:357-9.
25. Al-Mutairi N, Sharma AK, Zaki A, et al. Maternal and neonatal pemphigoid gestationis. Clin Exp Dermatol 2004;29:202-4.

26. Shornick JK, Black MM. Fetal risks in herpes gestationis. J Am Acad Dermatol 1992;26:63-8.
27. Chi CC, Wang SH, Charles-Holmes R, et al. Pemphigoid gestationis: early onset and blister formation are associated with adverse pregnancy outcomes. Br J Dermatol 2009;160:1222-8.
28. Holmes RC, Black MM, Jurecka W. Clues to the aetiology and pathogenesis of herpes gestationis. Br J Dermatol 1983;109:131-9.
29. Sitaru C, Powell J, Messer G, et al. Immunoblotting and enzyme-linked immunosorbent assay for the diagnosis of pemphigoid gestationis. Obstet Gynecol 2004;103:757-63.
30. Barnadas MA, Rubiales MV, Gonzalez MJ, et al. Enzyme-linked immunosorbent assay (ELİSA) and indirect immunofluorescence testing in a bullous pemphigoid and pemphigoid gestationis. Int J Dermatol 2008;47:1245-9.
31. Sadik CD, Pas HH, Bohlmann MK, et al. Value of BIOCHIP Technology in the Serological Diagnosis of Pemphigoid Gestationis. Acta Derm Venereol 2017;97:128-30.
32. Kwon EJ, Ntiamoah P, Shulman KJ. The utility of C4 d immunohistochemistry on formalin-fixed paraffin-embedded tissue in the distinction of polymorphic eruption of pregnancy from pemphigoid gestationis. Am J Dermatopathol 2013;35:787-91.
33. Powell AM, Sakuma-Oyama Y, Oyama N, et al. Usefulness of BP180 NC16 A enzyme-linked immunosorbent assay in the serodiagnosis of pemphigoid gestationis and in differentiating between pemphigoid gestationis and pruritic urticarial papules and plaques of pregnancy. Arch Dermatol 2005;141:705-10.
34. Intong LR, Murrell DF. Pemphigoid gestationis: current management. Dermatol Clin 2011;29:621-8.
35. Chi CC, Wang SH, Kirtschig G, et al. Systematic review of the safety of topical corticosteroids in pregnancy. J Am Acad Dermatol 2010;62:694-705.
36. Gan DC, Welsh B, Webster M. Successful treatment of a severe persistent case of pemphigoid gestationis with antepartum and postpartum intravenous immunoglobulin followed by azathioprine. Australas J Dermatol 2012;53:66-9.
37. Huilaja L, Mäkikallio K, Hannula-Jouppi K, et al. Cyclosporine treatment in severe gestational pemphigoid. Acta Derm Venereol 2015;95:593-5.
38. Paziana K, Del Monaco M, Cardonick E, et al. Ciclosporin use during pregnancy. Drug Saf 2013;36:279-94.
39. Hern S, Harman K, Bhogal BS, et al. A severe persistent case of pemphigoid gestationis treated with intravenous immunoglobulins and cyclosporin. Clin Exp Dermatol 1998;23:185-8.
40. Van de Wiel A, Hart CH, Flinterman J, et al. Plasma exchange in herpes gestationis. Br Med J 1980;281:1041-2.
41. Homan S, Uzun S, Kılıç NB, et al. Sistemik steroide yanıt vermeyen bir pemfigoid gestasyones olgusunda plazmaferezin etkinliği. Turkderm 2002;36:44-7.
42. Amato L, Mei S, Gallerani I, et al. A case of herpes gestationis: persistent disease or conversion to bullous pemphigoid. J Am Acad Dermatol 2003;49:302-7.
43. Marker M, Derfler K, Monshi B, et al. Successful immunoapheresis of bullous autoimmune disease:Pemphigus vulgaris and pemphigoid gestationis. J Dtsch Dermatol Ges 2011;9:27-31.
44. Kreuter A, Harati A, Breuckmann F, et al. Intravenous immuneglobulin in the treatment of persistent pemphigoid gestationis. J Am Acad Dermatol 2004;51:1027-8.
45. Rodrigues CDS, Filipe P, Solana MDM, et al. Persistent herpes gestationis treated with high-dose intravenous immunoglobulin. Acta Derm Venereol 2007;87:184-6.
46. Doiron P, Pratt M. Antepartum intravenous immunoglobulin therapy in refractory pemphigoid gestationis: case report and literature review. J Cutan Med Surg 2010;14:189-92.
47. Cianchini G, Masini C, Lupi F, et al. Severe persistent pemphigoid gestationis: long-term remission with rituximab. Br J Dermatol 2007;157:388-9.
48. Schmidt E, Reimer S, Kruse N, et al. The IL-8 release from cultured human keratinocytes, mediated by antibodies to bullous pemphigoid autoantigen 180, is inhibited by dapsone. Clin Exp Immunol 2001;124:157-62.
49. Tourte M, Brunet-Possenti F, Mignot S, et al. Pemphigoid gestationis: a successful preventive treatment by rituximab. J Eur Acad Dermatol Venereol 2017;31:e206-7.
50. Götestam Skorpen C, Hoeltzenbein M, Tincani A, et al. The EULAR points to consider for use of antirheumatic drugs before pregnancy, and during pregnancy and lactation. Ann Rheum Dis 2016;75:795-810.
51. Chakravarty EF, Murray ER, Kelman A, et al. Pregnancy outcomes after maternal exposure to rituximab. Blood 2011;117:1499-506.
52. Satoh S, Seishima M, Sawada Y, et al. The time course of the change in antibody titres in herpes gestationis. Br J Dermatol 1999;140:119-23.
53. Loo WJ, Dean D, Wojnarowska F. A severe persistent case of recurrent pemphigoid gestationis successfully treated with minocycline and nicotinamide. Clin Exp Dermatol 2001;26:726-7.
54. Castle SP, Mather-Mondrey M, Bennion S, et al. Chronic herpes gestationis and antiphospholipid antibody syndrome successfully treated with cyclophosphamide. J Am Acad Dermatol 1996;34:333-6.
55. Garvey MP, Handfield-Jones SE, Black MM. Pemphigoid gestationis-response to chemical oophorectomy with goserelin. Clin Exp Dermatol 1992;17:443-5.

4-e

EDİNSEL EPİDERMOLİZİS BÜLLOZA

Murat DURDU

ÖZET

Edinsel epidermolizis bülloza tip VII kollajene karşı oluşan antikorlara bağlı gelişen subepidermal ayrışma ile karakterize otoimmün büllöz bir hastalıktır. Ankoring fibrillerin majör komponenti olan tip VII kollajenin yıkılması sonucu hastalarda konjenital epidermolizis bülloza benzeri inflamatuvar olmayan büller gelişebileceği gibi büllöz pemfigoid, lineer IgA dermatozu, mukoz membran pemfigoidi ve Brunsing-Perry sikatrisyel pemfigoidi benzeri inflamatuvar büllöz lezyonlar oluşur. Non-inflamatuvar formda büllerin iyileştiği bölgelerde milyum gelişimi belirginken inflamatuvar formlarda az sayıda gelişir veya bulunmaz. Tanıda histopatolojik incelemelerin amacı hastalığı pemfigus grubu hastalıklardan ayırt etmektir. Yapılan histopatolojik incelemelerde subepidermal bül gözlenir ve tek başına bu bulgu ile pemfigoid grubu diğer hastalıklardan ayrımı yapılamaz. Perilezyonel bölgeden yapılan biyopsilerin direkt immünofloresan incelemesinde en sık dermoepidermal bileşke boyunca lineer IgG depolanması saptanır. Bazı hastalarda IgG depolanmasına IgA, IgM ve kompleman depolanması eşlik eder. Nadiren IgG olmadan sadece IgA veya IgM depolanması gözlenir. İmmünofloresan incelemede "u" şeklinde testere dişi görünümü oluşturan depolanmalar saptanması edinsel epidermolizis bülloza lehinedir. Tuzla ayrıştırma testinde bu depolanma ayrışmanın dermal tarafında yer alır. İndirekt immünofloresan incelemede hastaların yaklaşık yarısında dolanan antikorlar saptanır. ELİSA ve Western blotting yöntemi ile bu antikorların 290 kD büyülüğünde kollajen VII'ye karşı geliştiği tespit edilir. ELİSA yöntemi hastaların tedaviye yanıtının takibinde de kullanılabilir. Non-inflamatuvar formda kolşisin tedavisi yeterli olabilirken inflamatuvar formda sistemik steroid ile birlikte immünosupresif ilaçlar gerekir. Steroid tedavisi verilemeyen hastalarda dapson ve minosiklin kullanılabilir. Dirençli olgularda rituksimab, İVİG, ekstrakorporeal fotoferez ve plazmaferez tedavileri gerekir.

GİRİŞ

Edinsel epidermolizis bülloza (EEB), deri ve mukozaların kronik seyirli, özellikle travma bölgelerinde skar ve milyum bırakarak iyileşen büller ile karakterize bir otoimmün büllöz hastalığıdır (OBH).[1] Toplumda oldukça nadir (0,2/1,000,000) görülen bu hastalık ilk kez 1895 yılında erişkin iki olguda saptanmış ve geç başlangıçlı distrofik tip herediter epidermolizis bülloza olarak tanımlanmıştır *(Bkz. Otoimmün Büllöz Hastaların Epidemiyolojisi).*[2,3] Ailesel yatkınlığı bulunmayan bu olgular Roenigk ve ark.[4] (1971) tarafından derlenmiş ve hastalık için tanı kriterleri geliştirmiştir; Hastalığın erişkin dönemde başlaması (1), aile öyküsünün olmaması (2), travma sonrası distrofik epidermolizis bülloza benzeri büllerin olması (3) ve diğer otoimmün hastalıkların ekarte edilmesi (4).

İmmünofloresan mikroskobun bulunması ile bu hastalarda bazal membran zonu (BMZ) boyunca büllöz pemfigoid (BP) benzeri lineer IgG ve kompleman depolanması saptanmıştır. İmmün elektron mikroskobik incelemeler sayesinde bu antikor depolanmanın BP'den farklı olduğu, antikor kompleksinin lamina densa zonunun altında veya içinde olduğu tespit edilmiştir.[5] Woodley ve ark.[6] (1984) hastalığın patogenezinde rol alan antikorların 290-kDa büyüklüğünde bir proteine karşı geliştiğini bulmuş ve bu proteinin sonraki yıllarda tip VII kollajen olduğu anlaşılmıştır. Böylece EEB, günümüzde pemfigoid grubu OBH'ler arasında sınıflandırılmıştır.[1,7]

KLİNİK BULGULAR

EEB için geliştirilen ilk tanı kriterlerinde distrofik epidermolizis bülloza benzeri klinik bulgular tanı kriterleri içerisine alınmıştır.[4] Sonraki yıllarda immünofloresan incelemelerin yapılması ve hedef antijenlerin tespit edilmesi ile inflamatuvar bulgular ile seyreden ve BP ve lineer IgA dermatozu (LAD) gibi diğer OBH'leri taklit eden olgular rapor edilmiştir. Hastalığın mukoza ağırlıklı tutulumlarının da rapor edilmesi ile günümüzde beş farklı klinik form tanımlanmıştır (Tablo 1).

BP, müköz membran pemfigoidi (MMP) ve LAD benzeri formlar inflamatuvar lezyonlar ile seyrederken mekanobüllöz

form non-inflamatuvar lezyonlar ile seyreder. Brunsing-Perry skatrisyel pemfigoidi benzeri form da genellikle non-inflamatuvar lezyonlara neden olur. Bununla birlikte bu formlar statik değildir. Bazen iki form bir arada bulunurken bazen de bir formdan diğerine geçiş gözlenebilir.[8]

Tablo 1. EEB'nin klinik formları
Mekanobüllöz
Büllöz pemfigoid benzeri
Müköz membran pemfigoidi benzeri
Lineer IgA dermatozu benzeri
Brunsing-Perry skatrisyel pemfigoidi benzeri
EEB: Edinsel epidermolizis bülloza

Formların görülme sıklığı yaşla birlikte değişkenlik gösterir. Erişkinlerde görülen EEB olgularında en sık non-inflamatuvar tip görülürken çocuklarda inflamatuvar tip daha sıktır.[9] Bu farklılığın gelişen antikorların erişkinlerde sadece tip VII kollajenin NC1 bölgesine karşı gelişirken çocuklarda farklı bölgelerine karşı gelişmesi ile ilişkili olduğu düşünülmektedir.[10,11]

Mekanobüllöz form: EEB'nin yaklaşık %30-65'ini oluşturan bu form travma bölgelerine yerleşim gösteren, skatris ve milyum bırakarak iyileşen büller ile karakterizedir. Hastalığın hafif şekilleri porfiria kutanea tardayı taklit eder. Hirsutizmin, fotosensitivitenin, skleroderma benzeri deri değişikliklerinin ve idrarda porfirin artışının olmaması ile porfiria kutanea tardadan ayırt edilir. Yaygın formları ise klinik olarak resesif tip distrofik epidermolizis büllozaya benzerlik gösterir. Konjenital epidermolizis büllozadan en önemli farkı ise EEB'nin ileri yaşlarda oluşması ve aile öyküsünün bulunmamasıdır. Buna karşın nadiren neonatal olgular da bildirilmiştir.[12]

Mekanobüllöz formda lezyonlar genellikle el sırtı, el bileği, diz ve ayak parmağı gibi güneş gören yerleri ve travmaya açık bölgeleri etkiler (Resim 1 ve Resim 2). Büllerin bazıları hemorajik görünümdedir (Resim 3). Erozyonlar ile birlikte skuam ve krut görülebilir. Büller genellikle eritemsiz zeminde veya eski skatrisler üzerinde gelişir. Skatris ve milyum oluşumu genellikle hastalığın başlangıcından aylar sonra ortaya çıkar (Resim 4-7). El ve parmaklarda fibrozis ve özofagusta stenoz gelişebilir.[3]

Oral mukozasında sıklıkla erozyon ve büller gelişir (Resim 8). Saçlı deri tutulumuna bağlı skatrisyel alopesi, tırnak çevresi ve tırnak tutulumuna bağlı tırnak distrofisi ve tırnak kaybı gelişebilir.[13] Kaşıntı şiddeti değişkenlik gösterir. Kaşıntı bazı hastalarda hafif bazı hastalarda ise doktora gitmeyi gerektiren primer neden olacak derecede şiddetlidir.[1,14]

BP benzeri form: EEB hastaların %25-30'unda BP benzeri lezyonlar gözlenir.[1] Hastalığın bu tipinde özellikle gövde, deri kıvrımları ve ekstremitelerde yaygın vezikülobüllöz lezyonlar oluşur. Oldukça gergin olan büllerin zemini genellikle eritemli veya bazen ürtikeryal karakterdedir.

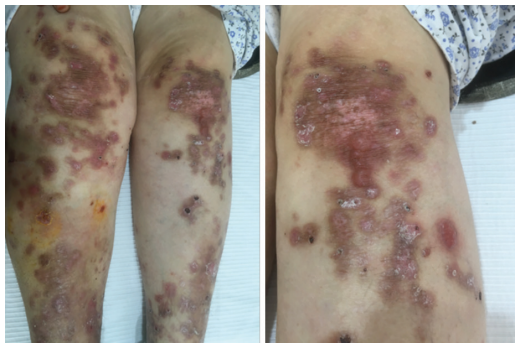

Resim 1. *Mekanobüllöz form EEB hastasında bacak ön yüz ve dizde yerleşim gösteren büllerin iyileşmesi sonucu oluşan post-inflamatuvar pigmentasyon, skatrisyel alanlar ve krutlar*

Resim 2. *Mekanobüllöz form EEB hastasında ayak bileğinde travmaya bağlı gelişen büllöz lezyonlar*

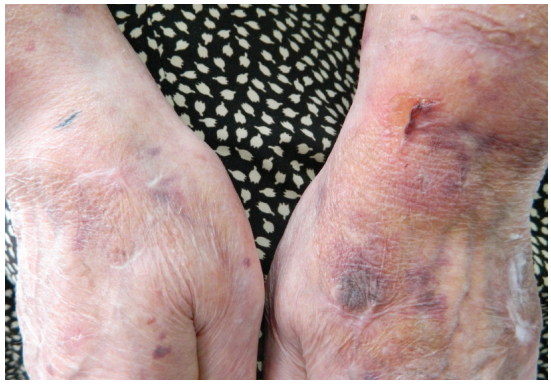

Resim 3. *Mekanobüllöz form EEB hastasında el sırtı ve el bileğinde yer alan hemorajik büller*

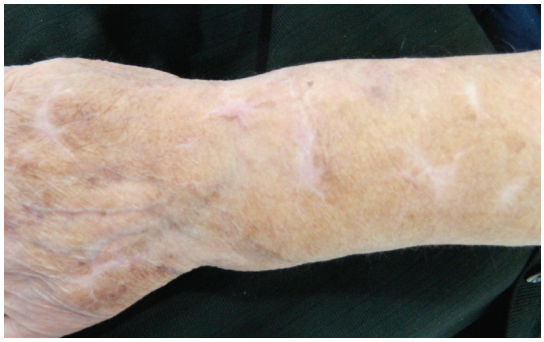

Resim 4. *Mekanobüllöz form EEB hastasında el sırtı ve el bileğinde yer alan hemorajik büllerin tedaviyle iyileşmesi sonucu oluşan skarlar*

Resim 5. *Mekanobüllöz form EEB hastasında dirsek bölgesinde büllerin iyileşmesi sonrası oluşan hipopigmente skar*

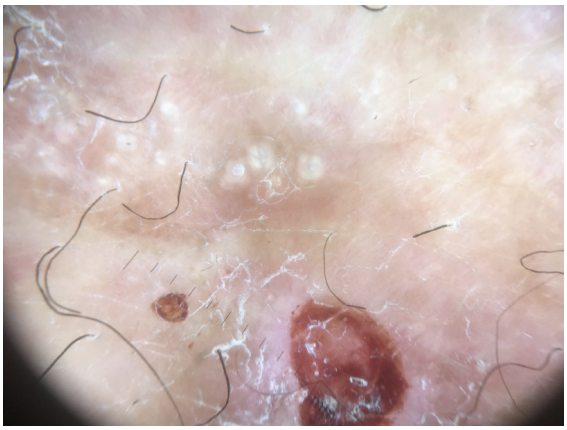

Resim 6. *Mekanobüllöz form EEB hastasında bacak ön yüzde yerleşim gösteren milyumların dermatoskopik görünümü*

Resim 7. *Mekanobüllöz form EEB hastasında dirsek bölgesinde büllerin iyileşmesi sonrası oluşan milyumlar (Prof. Dr. Soner Uzun'un arşivinden alınmıştır)*

(Resim 9 ve Resim 10). Bül oluşmaksızın sadece eritem veya ürtikeryal plaklarla da seyredebilir. Yüzde yerleşim gösteren lezyonlar büllöz sistemik lupus eritematozusu (SLE) taklit edebilir.[15] EEB'nin bu formunda genellikle belirgin kaşıntı gözlenir. Kaşıntının şiddetli olduğu olgularda ***Pemfigoid nodularis*** benzeri ekskoriye nodüller gelişir (Resim 11 ve Resim 12). Bu nodüller, büllerle birlikte veya tek başına olabilir.[15] Büllöz lezyonlar belli alanlara lokalize olabileceği gibi eritrodermiye neden olacak derecede şiddetli de olabilirler.[16] Skatris ve milyum oluşumu görülmez veya görülse dahi az sayıdadır. Klinik olarak BP ile karıştığından tuzda ayrıştırma testi yapılmaksızın direkt immünofloresan (DİF) yöntemle BP tanısı alan hastaların yaklaşık %5'inin EEB olduğu rapor edilmiştir. Bu nedenle tuzda ayrıştırma testi yapılmamış ve tedaviye dirençli BP olgularında EEB araştırmak gerekir.[7]

Resim 8. *Mekanobüllöz formda EEB hastasında sert damakta yer alan veziküler lezyon (Prof. Dr. Soner Uzun'un arşivinden alınmıştır)*

Resim 9. *Karın ön yüzde eritemli zeminde üzeri krutlu erode alanlar*

MMP benzeri form: Hem klasik hem de BP benzeri formda hafif mukoza tutulumu gözlenmekle birlikte bazı EEB olgularında şiddetli mukoza tutulumu gözlenir. Klinik olarak MMP'ye benzeyen bu olgular tüm EEB olgularının %10'dan azını oluştururlar. Hastalarda genellikle ağız mukozası, larinks, özofagus, göz, anüs veya vajina mukozası etkilenebilir. Çocuklarda mukoza tutulumu erişkinlere göre daha şiddetli seyirlidir.

EEB hastalarında mukozalar içerisinde en sık oral mukoza etkilenir. Başlangıçta bukkal bölgede, dilde, damakta ve dudakta erozyon ve bül artıkları gelişir (Resim 13 ve Resim 14). Deskuamatif jinjivite neden olan hastalık kronik dönemde jinjivalarda geri çekilme, skar oluşumları, dilde yapışıklık, alveolar kemik kaybına neden olur.[17] Konjenital distrofik ve janksiyonel epidermolizis büllozada olduğu gibi

şiddetli diş çürükleri ile giden bazı EEB'li erişkin ve çocuk olgular rapor edilmiştir.[18,19]

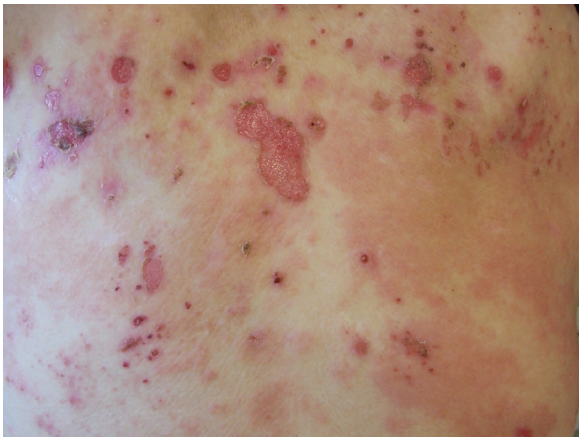

Resim 10. *BP benzeri EEB olgusunda sırtta yer alan eritemli zeminde üzeri krutlu erode alanlar*

Resim 11. *Pemfigoid nodularis benzeri EEB olgusunda el sırtında yer alan ekskoriye nodüller*

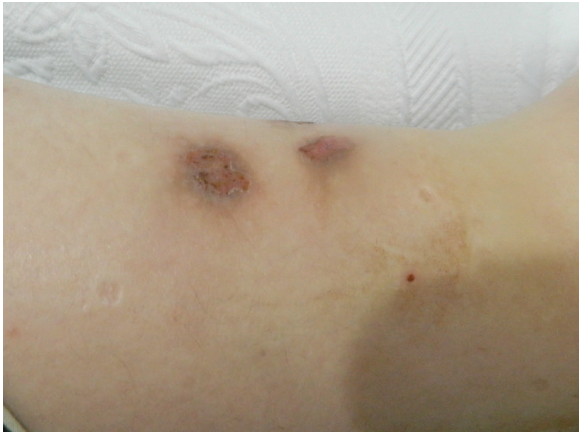

Resim 12. *Pemfigoid nodularis benzeri EEB olgusunda bacak ön yüzünde yer alan ekskoriye nodüller*

EEB'ye bağlı laringeal tutulum nadiren rapor edilmiştir. Bir olgu raporunda, 81 yaşındaki EEB hastasında, akut psödomembranöz larenjit gelişimi sonucu solunum güçlüğü, yutma güçlüğü ve ses bozukluğu bildirilmiştir.[20] EEB'li 12 hastanın deri ve mukoza tutulumunun derlendiği bir çalışmada ise dokuz hastanın ikisinde laringeal yapışıklık rapor edilmiştir.[21] Larinks tutulum sonucu eritem, erozyon ve epiglotlarda kalınlaşma oluşabilirken geç dönemde trakeoskomi gerektirecek laringeal stenozlar gelişebilir.[17]

Resim 13. *MMP benzeri EEB olgusunda gingivada yer alan erozyonlar*

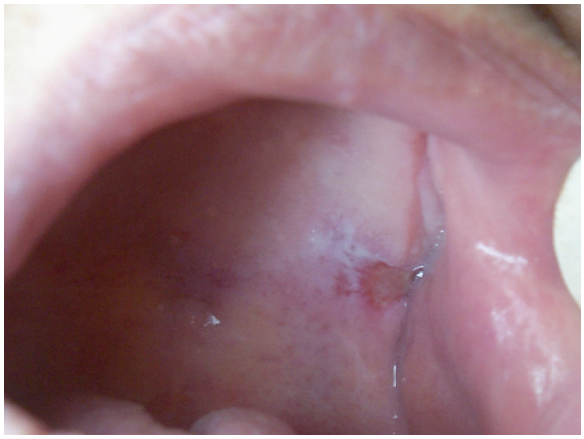

Resim 14. *MMP benzeri EEB olgusunda bukkal mukozada skar periferinde gelişmiş ülsere lezyon*

Hem EEB hem de konjenital epidermolizis büllozanın distrofik tipi kollajen tip VII'yi etkiler. Konjenital epidermolizis büllozada özofagus tutulumu sık görülür. EEB'de özofagus tutulumunun genellikle az olduğu bildirilmekle birlikte bazı çalışmalarda bu oran oldukça yüksek rapor edilmiştir.[21] Bu farklılığın etnik yatkınlığa ve bazı bölgelerde gastrik kanser taraması için rutin endoskopik inceleme yapılmasına bağlı olduğu düşünülmektedir. Özofagial tutuluma bağlı özofagusta ülserler oluşur ve yutma güçlüğüne neden olur. Hastalık zamanında tedavi edilmediğinde periyodik endoskopik dilatasyon gerektiren fibrozis ve stenoz gelişir.[22] Kronik dönemde hafif veya orta derecede özofagus motalitesinde azalma gözlenir.

Göz tutulumuna bağlı ankiloblefaron, sembliferon, konjonktival skarlar, korneal opasite, korneal perforasyon lakrimal punkta ve körlük gelişebilir.[23,24] Korneal tutulum tek taraflı veya iki taraflı gözlenebilir.[25] IgA tipi EEB hastalarında klasik tipe göre daha sık göz tutulumu gelişir.[26] Bazı

hastalarda EEB'nin hem klasik hem de BP benzeri lezyonları birlikte gözlenebilmesine karşın skatrisyel pemfigoid benzeri tip izole olarak görülür.[27]

Lineer IgA dermatozu benzeri form: EEB'nin bu klinik formunda LAD benzeri ürtikeryal plaklar üzerinde halkasal veya polisiklik dizilim gösteren gergin büller görülür (Resim 15 ve Resim 16). Vezikül ve büllerin bu dizilimi *"mücevher kümesi belirtisi"* olarak adlandırılır. Mekanobüllöz formda olduğu gibi milyum gelişimi ve skar oluşumu gözlenmez. Olguların yaklaşık %4'ünde oral mukoza tutulumu gözlenirken şiddetli konjonktival tutulum gösteren olgular da rapor edilmiştir. Hastalarda genellikle lineer IgA, IgG veya her iki immünoglobulin birikimi saptanır. EEB'nin bu formunda da IgA tipi antikorlar tip VII kollajene karşı gelişir. Olguların yaklaşık %11'i ilaca bağlı gelişir.[1] Çocuklarda EEB non-inflamatuvar formdan çok LAD veya BP benzeri inflamatuvar formlarda görülür.[28]

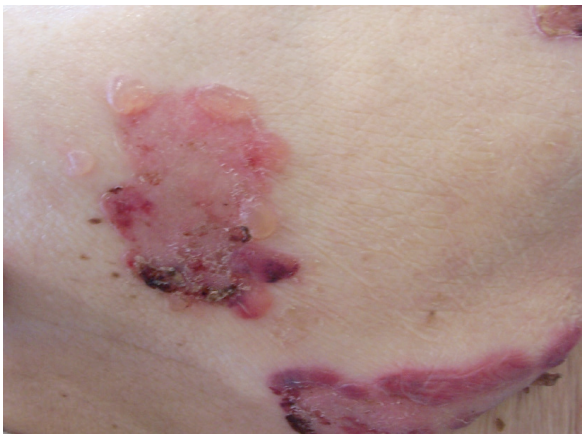

Resim 15. *LAD benzeri EEB olgusunda gövdede yerleşim gösteren eritemli zeminde halkasal gergin büller*

Resim 16. *LAD benzeri EEB olgusunda gövdede yerleşim gösteren eritemli zeminde periferal yerleşimli gergin büller*

Brunsting-Perry skatrisyel pemfigoidi benzeri form: EEB'nin bu klinik varyantında baş ve boyun bölgesine lokalize skatrisle iyileşen vezikülobüllöz lezyonlar görülür. Bu tipte mukoza tutulumu hafiftir veya bulunmaz.[1] Kurzhals ve ark.[29] ilk kez 1991 yılında 56 yaşında bir kadın hastada Brunsting-Perry skatrisyel pemfigoidi benzeri klinik bulguları gözlemiş immünofloresan haritalama çalışmaları ve elektron mikroskobik inceleme ile EEB bulguları saptanmıştır.[29] Sonraki yıllarda Tanaka ve ark.[30] benzer bir olgu rapor etmiş ve bu olguların kolşisine iyi yanıt verdiği bildirmiştir.

EEB ile ilişkili hastalıklar: HLA-DR2 fenotipine sahip kişilerde hem EEB hem de büllöz SLE sık görülmektedir. SLE'li hastalarda deri frajil değildir ve klinik olarak bül gelişimi gözlenmez. Buna karşın tip VII kollajene karşı antikorlar oluştuğunda yaygın büller gelişebilir ve bu durum büllöz SLE olarak adlandırılır. Ancak, SLE'li hastalarda bu antikorlar bül oluşmaksızın da saptanmıştır.[1] SLE dışında tiroidit, multipil endokrin sendrom, romatoid artrit, pulmoner fibrozis, timoma, kronik hepatit C ve diabetes mellitus gibi hastalıklara eşlik ettiği; kronik lenfositik lösemi, multipl miyeloma, akciğerin şeffaf hücreli karsinomu, skuamöz hücreli karsinoma ve serviksin metastatik karsinomu gibi maligniteler ile ilişkili olduğu ve bazı ilaçlara bağlı olarak da gelişebildiği rapor edilmiştir.[27]

EEB ile inflamatuvar barsak hastalıkları arasındaki ilişki belirgindir.[31-33] Günümüze kadar bildirilen EEB olgularının yaklaşık üçte birinde inflamatuvar barsak hastalığı bulunduğu rapor edilmiştir. Bu ilişki daha çok Crohn hastalığı ile belirgindir.[34] EEB ile ilişkili 25 Crohn hastası bildirilirken ülseratif kolit ile ilişkili sadece dört olgu rapor edilmiştir.[35,36] Ayrıca Hayashi ve ark.[37] distrofik epidermolizis büllozalı bir olguda yaşamın ileri dönemlerinde EEB gelişimi rapor etmiştir.

TANI

Farklı klinik görünümlerinin olması ve klinik olarak diğer OBH'leri ve konjenital epidermolizis büllozayı taklit etmesi nedeniyle, EEB'nin tanısı tek başına klinik bulgulara dayalı olarak konulamaz. EEB tanısı için günümüzde kullanılan tanı kriterleri hem klinik, hem de histopatolojik, immünofloresan ve serolojik bulguları içermektedir.

EEB'nin tanısı için Yaoita ve ark.[38] tarafından geliştirilen kriterler kullanılmış ancak sonraki yıllarda bu tanı kriterleri ile ilgili bazı eksiklikler tespit edilmiştir. Bu tanı kriterlerine göre DİF incelemede dermoepidermal bileşkede IgG depolanmasının tespit edilmesi gerekirken tek başına IgA ve IgM birikimi gözlenen EEB olguları da bildirilmiştir. IgA depolanması saptanan EEB hastalarında LAD'dan ayrım için antijen tayini yapılmalı veya lazer konfokal mikroskobi kullanılarak floresan haritalama uygulanmalıdır.[39] Yaoita ve ark.[38] tarafından geliştirilen kriterlere göre EEB tanısı için aile öyküsünün olmaması gerekmektedir. Anneden geçen IgG tipi antikorların plasental transferine bağlı neonatal OBH gelişimi oldukça nadirdir. Bu antikor transferine bağlı pemfigus vulgaris, pemfigus foliaseus, LAD ve pemfigoid gestasyones gelişebildiği gibi EEB'li bir kadın hastanın yenidoğan çocuğunda 10 günde iyileşen büllöz lezyonlar rapor edilmiştir. Hastada yapılan DİF incelemede BMZ

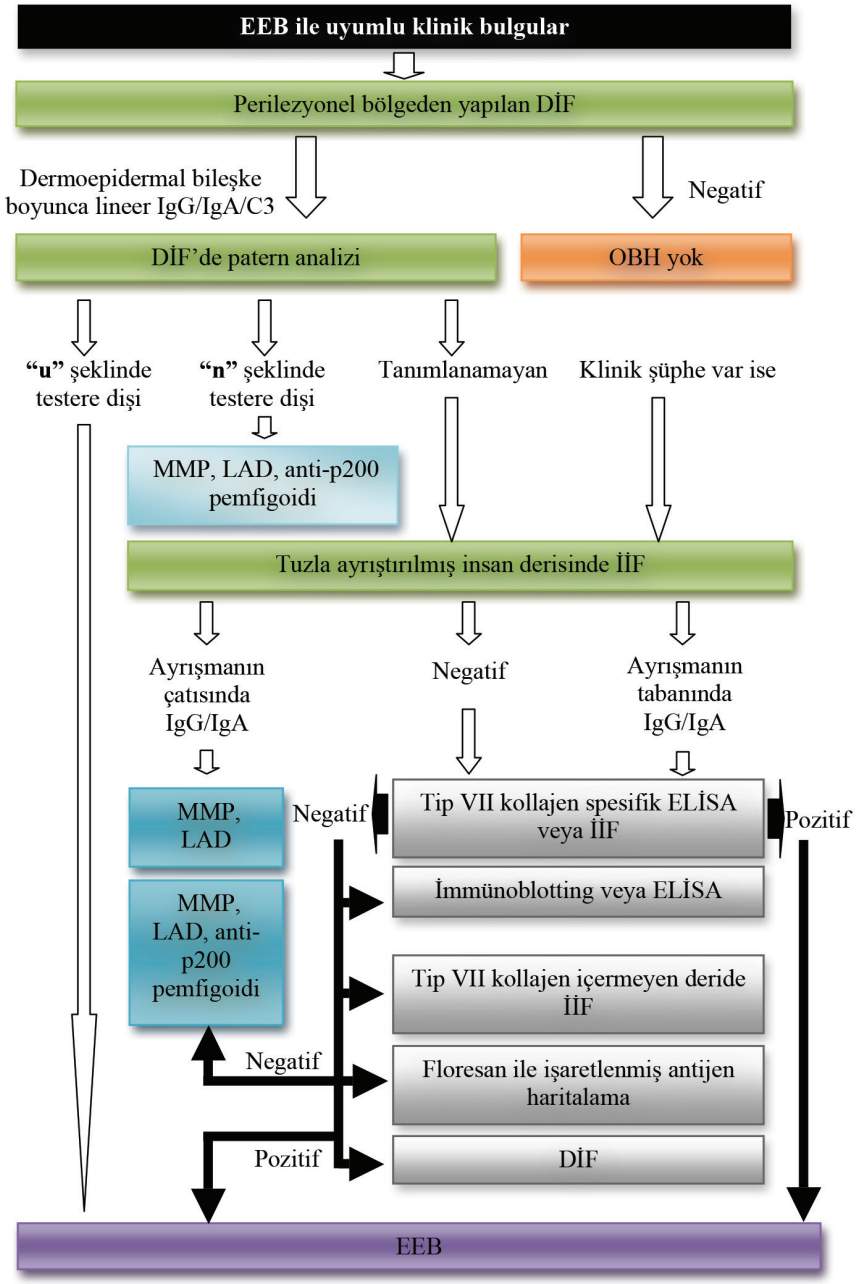

Şekil 1. *EEB için tanısal algoritma*
EEB: Edinsel epidermolizis büllöza, OBH: Otoimmün büllöz hastalık, BP: Büllöz pemfigoid, MMP: Müköz membran pemfigoidi, LAD: Lineer IgA dermatozu, DİF: Direk immünofloresan inceleme, İİF: İndirek immünofloresan inceleme

boyunca lineer IgG ve C3 depolanması tespit edilmiştir.[40] Neonatal OBH'lerin derlendiği retrospektif bir çalışmada saptanan 51 olgunun sadece birinin EEB olduğu rapor edilmiştir.[12]

Yaoita ve ark.[38] tarafından geliştirilen kriterlerdeki bu eksiklikler nedeniyle günümüzde uluslararası büllöz hastalıklar çalışma grubu tarafından Tablo 2'de belirtilen tanı kriterleri geliştirilmiştir. EEB'nin diğer OBH'lerden ayrımı için lezyonel ve perilezyonel bölgeden iki adet biyopsi alınması gerekir. Lezyonel bölgeden alınan biyopsi materyalinden histopatolojik inceleme, perilezyonel bölgeden alınan biyopsi materyalinden ise DİF inceleme yapılması gerekir (Şekil 1).

Bu hastalarda histopatolojik incelemenin primer amacı gelişen büllöz lezyonun intraepidermal mi yoksa subepidermal yerleşimli mi olduğunun tespit edilmesidir *(Bkz. Otoimmün Büllöz Hastalıklarda Histopatolojik Bulgular).* EEB'li olgularda pemfigoid grubu diğer OBH'ler gibi subepidermal bül oluşumu gözlenir. Histopatolojik inceleme ile EEB'yi diğer subepidermal ayrışmaya neden olan OBH'lerden ayırt etmek mümkün değildir.[8] Non-inflamatuvar tipte dermiste inflamatuvar hücre

gözlenmezken inflamatuvar tipte nötrofiller ile birlikte eozinofiller, lenfositler ve monositler tespit edilir. Bu infiltrat perivasküler, periadneksiyal ve intersitisyel bölgede yerleşim gösterebilir. Hafif eritemli lezyonlarda papiller ödem ve dermoepidermal bileşkede vakuoler değişiklik gözlenir. Non-inflamatuvar tipte fibrozis ve milia oluşumu tespit edilir.[3]

Tablo 2. EEB'nin tanı kriteleri*

1. Klinik spektrum kapsamında büllöz lezyonların gelişmesi,
2. Histopatolojik olarak subepidermal veya subepitelyal büllerin saptanması,
3. Deri veya mukozal lezyonların periferinden yapılan DİF incelemede dermoepidermal bileşke boyunca lineer IgG, C3, IgA ve/veya IgM depolanmasının tespit edilmesi,
4. DİF incelemede U şeklinde testere dişine benzer depolanma saptanması,
5. İmmünoelektron mikroskobik olarak depolanmanın ankoring fibriller boyunca olması. Bu depolanma lamina densa hattı altında da yer alabilir,
6. Floresan destekli antijen haritalama analizinde immün birikimin tip VII kollajenin hemen altında yer alması,
7. İmmünoblotting, ELİSA ve/veya kollajen VII eksprese eden insan hücrelerinde İİF incelemede tip VII kollajene karşı otoantikorların saptanması,
8. İmmünoelektron mikroskopide ankoring fibrillerin etiketlenmesi veya kollajen VII içermeyen deride yapılan İİF incelemenin negatif olması,
9. Direkt immünoelektron mikroskopi ve testere dişi paternine alternatif olarak tuzda ayrıştırılmış deride yapılmış İİF veya DİF incelemede dermal depolanma tespit edilmesi.

EEB: Edinsel epidermolizis büllöza, DİF: Direk immünofloresan, İİF: İndirek immünofloresan

*EEB'nin kesin tanısı için ilk üç kriter ile birlikte 4., 5. ve/veya 6. kriterin pozitif olması gerekir. İlk üç kriter ile birlikte 7. veya 8. kriterin pozitifliği yüksek olasılıkla EEB tanısı koydurur. İlk üç kriter ile birlikte 9. kriterin pozitif olması durumunda muhtemel EEB tanısı konulur. Bu durumda kesin tanı için anti-laminin γ1/p200 protein ve laminin 332 pemfigoidinin ekarte edilmesi gerekir

EEB tanısında altın standart yöntem immünoelektron mikroskobidir. Perilezyonel bölgeden alınan biyopsi örnekleri elektron mikroskobu ile incelediğinde ankoring fibrillerin az olduğu veya bulunmadığı görülür. Lezyonel bölgede ise sublamina densa veya lamina densa boyunca ayrışma saptanır. Bu yöntem dünyada sadece sayılı laboratuvarlarda bulunduğundan günümüzde tanı için ilk basamakta kullanılan DİF incelemelerdir. DİF incelemenin sensitivitesi immün elektron mikroskobi ile benzerdir.[8] İmmünofloresan incelemede BMZ boyunca lineer IgG depolanması saptanır *(Bkz. Otoimmün Büllöz Hastalıklarda İmmünofloresan Bulgular)*. IgG depolanmasına IgA ve C3 eşlik edebilir. Nadiren IgG olmadan IgA ve IgM depolanması rapor edilmiştir. Lineer depolanmanın paterni de tanı için önemlidir. "U" şeklinde testere dişi oluşturan depolanmalar EEB lehinedir. Bu analizin yapılabilmesi için x400 veya x600 büyütmede inceleme yapılması gerekir. "U" şeklindeki depolanma EEB ve büllöz SLE için tanısaldır. BP, anti-laminin 332 MMP ve anti-p200/laminin γ1 pemfigoidinde ise "n" şeklinde testere dişi oluşturan depolanma tespit edilir. Mukozal biyopsilerde ve bazen büyük deri biyopsilerinde "u" veya "n" şeklinde patern görülmeyebilir. Bu durumlarda mutlaka tuzda ayrıştırma testi uygulanmalıdır. Tuzla ayrıştırma testinde lamina lusida içerisinde ayrışma oluşturulduğunda EEB hastalarında ayrışmanın tabanında depolanma gözlenir. Bu test ile EEB ile anti-p200/laminin γ1 pemfigoidi ve anti-laminin 332 pemfigoidi ayırt edilemez. Bu ayrım için antijen tayini yapılması gerekir.

EEB hastalarında serumda bulunan otoantikorlar indirekt immünofloresan (İİF) inceleme ile gösterilebilir. Bu inceleme için substrat olarak 1 M NaCl içerisinde enkübe edilerek subepidermal ayrışma sağlanmış insan derisi yanında maymun veya fare özofagusu kullanılabilir. Tip VII kollajene karşı gelişen antikorlar ayrışmanın dermal tarafına bağlanır. Bununla birlikte, anti-p200/laminin γ1 pemfigoidi ve anti-laminin 332 pemfigoidi antikorları da dermal bölgede depolanır. Bu iki hastalıkta EEB'den farklı olarak "n" şeklinde testere dişi oluşturan depolanmalar tespit edilir. EEB hastalarında İİF incelemede antikor pozitifliği farklı çalışmalarda ortalama %64 (%57-100) olarak tespit edilmiştir.[41] İİF inceleme için substrat olarak konjenital distrofik tip epidermolizis bülloza derisi kullanıldığında tip VII kollajene karşı gelişen antikorlar bağlanmaz. Buna karşın anti-p200/laminin γ1 ve anti-laminin 332 antikorları bağlanır.[42]

EEB hastalarında kanda bulunan otoantikorların hangi antijene karşı geliştiğini saptamak için Western blotting veya ELİSA yöntemi kullanılır *(Bkz. Otoimmün Büllöz Hastalıklarda Serolojik Bulgular)*. ELİSA hastalarında hastalık aktivitesi ile serumdaki antikor miktarı arasında korelasyon saptanmıştır. Bu nedenle ELİSA yöntemini hastaların takibinde kullanmak mümkündür.[43]

Son yıllarda OBH'lerin ayırımı için ELİSA yönteminden daha ucuz, hızlı ve kolay olan mozaik tabanlı BİYOÇİP yöntemi geliştirilmiştir. Burada, standart İİF incelemeden farklı olarak substrat olarak maymun özofagusu kesiti yanında, tuzla ayrıştırılmış deri, desmoglein 1, desmoglein 3 ve 230 globüler C-terminal bölgesi ve rekombinant NC1 eksprese eden HEK293 hücreleri kullanılır. Standart İİF inceleme ile benzer prosedürler uygulanan bu yöntem sayesinde birden fazla antikor varlığı aynı serumda araştırılabilir. Hem pemfigus hem de pemfigoid grubu hastalıkları aynı serum ile ayırt etmeye yarayan yeni bir multivaryant ELİSA yöntemi geliştirilmiştir.[44]

AYIRICI TANI

EEB distrofik tip epidermolizis bülloza, toksik epidermal nekroliz, BP, ***Pemfigoid nodularis***, skatrisyel pemfigoid, porfiria kutanea tarda, LAD ve büllöz SLE ile hem klinik hem de histopatolojik olarak karışabilir. İnflamatuvar tipin erken dönemlerinde büller gelişmemiş ise ürtiker, ürtikeryal vaskülit, viral egzantem ve ilaç döküntüleri ile benzerlik gösterir.[45] Aile öyküsünün olmaması ve DİF incelemenin negatif olması ile konjenital distrofik tip epidermolizis büllozadan; tuzla ayrışma testi ile BP ve ***Pemfigoid nodularisten***; kan ve idrarda porfirin düzeyinin normal olması, sklerodermoid görünümün ve hipertrikozun bulunmaması ile porfiria kutanea tardadan;

antijen tayini veya lazer konfokal mikroskobi kullanılarak floresan haritalama ile LAD'dan; ve SLE açısından ARA kriterlerinin bulunmaması ile büllöz SLE'den ayırt edilebilir.[27] Kortikosteroid tedavisine dirençli, kaşıntısı olan hastalarda skabiyes düşünülmeli ve potasyum hidroksit inceleme ile parazit araştırılmalı veya skabiyes tedavisi uygulanmalıdır.[46] Tedaviye dirençli göz kapağı dermatiti hastalarında da EEB düşünülmeli ve immünofloresan incelemeler yapılmalıdır.[47] Kaşıntının şiddetli olduğu olgular nörodermatit benzeri likenifiye plaklar ile başvurabilir.[48] Özellikle Crohn hastalarında peristomal bölge çevresinde gelişen EEB lezyonları enfeksiyonlar, piyoderma gangrenozum ve skuamöz hücreli kanser ile klinik olarak karışabilir.[49]

TEDAVİ

EEB lezyonlarının vücudun özellikle travmaya yatkın bölgelerinde çıkması nedeniyle hastaların travmadan kaçınmaları, banyo esnasında çok sıcak su kullanmamaları, kese yapmamaları, güneşe çıkarken koruyucu krem veya losyonlar kullanmaları önerilmelidir.

Hastalığın farklı klinik formlarının tedaviye yanıtları değişkenlik gösterir. Brunsting-Perry skatrisyel pemfigoidi benzeri formun kolşisin tedavisine iyi yanıt verdiği rapor edilmiştir.[30] Non-inflamatuvar tip EEB'nin tedavisi güçtür ve genellikle yüksek doz kortikosteroid, azatiyopürin, metotreksat, siklosporin ve siklofosfamid tedavisine direnç gösterebilir.[1,7] Bu tedaviler BP benzeri tipte daha etkilidir. Hatta sadece çok güçlü yerel kortikosteroid tedavisiyle düzelme rapor edilmiştir.[50] Prednizolona dirençli bazı olgularda, yüksek doz siklosporinin (5-9 mg/kg) etkili olduğu bildirilmiştir. Buna karşın uzun süreli tedavilerde siklosporine bağlı toksik etkiler gözlenebileceği unutulmamalıdır. Özellikle mukozal tutulum gösteren, histopatolojik incelemede dermal infiltratta belirgin nötrofiller bulunan (inflamatuvar tip) ve immünofloresan incelemede IgA depolanması saptanan hastalarda dapson tedavisine iyi yanıt gözlenir. Çocuklarda da dapson tedavisine yanıt daha iyidir. Çocuk olgularda dapson ile birlikte düşük doz sistemik kortikosteroid tedavisi genellikle yeterlidir.[50]

Mekanobüllöz formda günde iki veya üç defa 500 mg kolşisin tek başına veya vitamin-E ile (600-1200 mg/gün) birlikte kullanılabilir. İnflamatuvar barsak hastalığına eşlik eden EEB olgularında kolşisin kullanımından kaçınılmalıdır.[1,14] Sistemik kostikosteroid kullanılan hastalarda kortikosteroid dozunu azaltmak amacıyla tedaviye mikofenolat mofetil eklenebilir.[51] İnhibitör kappa B fosforilasyonunu inhibe ederek nötrofil ve eozinofil birikimini azaltan, kollajenaz ve proteinazı inhibe eden, antikor oluşumunu önleyen, bazı sitokinleri (TNF-alfa, interferon gama ve IL-6) ve kemokinleri (CXCL 8, CXCL10, CCL2, CCL3, CCL4, CCL5 ve CCL11) azaltan minosiklinin (200 mg/gün) inflamatuvar formlarda etkili olduğu olgular bildirilmiştir.[52]

Diğer tedavilere yanıtsız hastalarda intravenöz immünoglobulin (İVİG), rituksimab ve fotoferez önerilir.[53,54] Rituksimab tek başına veya İVİG ya da immünoadsorbsiyon yöntemi ile kombine kullanılabilir.[55] İmmün disregülasyon, poliendokrinopati, enteropati, X'e bağlı geçen sendroma eşlik eden EEB'li bir çocuk olguda allojenik kemik iliği transplantasyonu ile tam düzelme geliştiği bildirilmiştir.[56]

Son yıllarda EEB hastalarının yönetimi ile ilgili bazı tedavi önerileri yayınlanmıştır (Tablo 3). Buna göre EEB hastalarında birinci basamakta 0,5-1,5 mg/kg/gün dozunda prednizolon ve kolşisin (0,5-3 mg/gün) dapson ile birlikte veya dapson olmaksızın kullanılmalıdır. Bazı dirençli olgularda tek başına kolşisin ile düzelme rapor edilmiştir. Özellikle diyabeti olan ve kortikosteroid tedavisi almayan hastalarda da kolşisinin iyi bir seçenek olduğu unutulmamalıdır. Birinci basamak tedavilere direnç gösteren olgularda ikinci basamakta siklosporin (3-6 mg/kg/gün) veya mikofenolat mofetil (2 gr/gün) önerilmelidir. Bu tedavilere de dirençli hastalarda ise İVİG, plazmaferez ve rituksimab kullanılmalıdır.[57] Sistemik steroid, azatiyopürin, İVİG ve rituksimab tedavisine dirençli bazı olgularda ekstrakorporeal fotoferez ile düzelme bildirilmiştir.[58]

Tablo 3. EEB hastalarında tedavi önerileri

Birinci basamak tedavi	Prednizon (0,5-2 mg/kg/gün) + kolşisin (0,5-3 mg/gün) ± dapson*
İkinci basamak tedavi	Mikofenolat mofetil (2 gr/gün) veya siklosporin 3-6 mg/kg/gün
Üçüncü basamak tedavi	İmmünoadsorbsiyon Ekstrakorporeal fotoferez İVİG Rituksimab

EEB: Edinsel epidermolizis bülloza, İVİG: İntravenöz immünoglobulin
*Çocuk olgularda ve IgA depolanması olan hastalarda dapson tek başına veya düşük doz kortikosteroid ile kullanılabilir

Gelecek için umut vadeden tedavi çalışmaları: Farelerde yapılan yeni bir çalışma topikal hsp60 inhibitörlerinin nötrofil infiltrasyonunu, NF-κB aktivasyonunu, matriks metaloproteinaz ekspresyonunu azaltarak ve anti-inflamatuvar özellikleri bulunan hsp70'in miktarını arttırarak EEB lezyonlarını düzelttiği gösterilmiştir.[59]

Farelerde yapılan farklı bir çalışmada nötrofil aktivasyonunu baskılayan dimetilfumaratın EEB lezyonlarında düzelme sağladığı saptanmıştır.[60]

Miyeloid hücrelerde antikor aktivasyonunda önemli hücre içi enzimlerden biri olan fosfodiesteraz 4'ün inhibisyonunu sağlayan roflumilast gibi ilaçların doz bağımlı olarak EEB lezyonlarını azalttığı tespit edilmiştir.[61]

PROGNOZ

EEB kronik seyirli bir hastalıktır. Hastalık süresi bir yıldan yirmi yıla kadar değişebilir. Kollajen VII'e karşı gelişen antikorların düzeyi ile hastalık aktivitesi paralellik gösterir. Bu nedenle ELİSA yöntemi ile antikor düzeyi ölçülerek

hastalık aktivitesi takip edilebilir.[62] Prognozu belirleyen en önemli faktörler hastalığın süresi, aktivitesi, şiddeti ve yol açtığı komplikasyonlardır. Olguların çoğu yıllarca alevlenme ve iyilik dönemleri ile seyreder. Ancak BP benzeri tipte remisyon gözlenebilir.[27] Erişkinler ile karşılaştırıldığında çocuk olgularda prognoz daha iyi seyirlidir. Skatrisler üzerinden skuamöz hücreli karsinoma gelişimi bildirilmiştir.[63] Malignite ile ilişkili EEB olgularında solid kanser tedavi edildiğinde kısa sürede büllöz lezyonlarda düzelme gözlenebilir.[64] Skuarik asit dibütil ester tedavisine bağlı gelişen EEB olgusunda tedavinin kesilmesi ile hızla düzelme rapor edilmiştir.[65] Neonatal dönemde görülen konjenital EEB olguları da kendiliğinden düzelme eğilimi gösterirler.[66]

KAYNAKLAR

1. Lai OY, Kasperkiewicz M, DeClerck BK, et al. Epidermolysis bullosa acquisita Approach and Management. Switzerland, Springer International Publishing, 2016. p. 133-47.
2. Elliott GT. Two cases of epidermolysis bullosa. J cutan Genitourin Dis 1895;13:10.
3. Gupta R, Woodley DT, Chen M. Epidermolysis bullosa acquisita. Clin Dermatol 2012;30:60-9.
4. Roenigk HH Jr, Ryan JG, Bergfeld WF. Epidermolysis bullosa acquisita. Report of three cases and review of all published cases. Arch Dermatol 1971;103:1-10.
5. Gibbs RB, Minus HR. Epidermolysis bullosa acquisita with electron microscopical studies. Arch Dermatol 1975;111:215-20.
6. Woodley DT, Briggaman RA, O'Keefe EJ, et al. Identification of the skin basement-membrane autoantigen in epidermolysis bullosa acquisita. N Engl J Med 1984;310:1007-13.
7. Woodley DT, Chang C, Saadat P, et al. Evidence that anti-Type VII collagen antibodies are pathogenic and responsible for the clinical, histological, and immunological features of epidermolysis bullosa acquisita. J Invest Dermatol 2005;124:958-64.
8. Vorobyev A, Ludwig RJ, Schmidt E. Clinical features and diagnosis of epidermolysis bullosa acquisita. Expert Rev Clin Immunol 2017;13:157-69.
9. Schmidt E, Höpfner B, Chen M, et al. Childhood epidermolysis bullosa acquisita: a novel variant with reactivity to all three structural domains of type VII collagen. Br J Dermatol 2002;147:592-7.
10. Mayuzumi M, Akiyama M, Nishie W, et al. Childhood epidermolysis bullosa acquisita with autoantibodies against the noncollagenous 1 and 2 domains of type VII collagen: Case report and review of the literature. Br J Dermatol 2006;155:1048-52.
11. Lapiere JC, Woodley DT, Parente MG, et al. Epitope mapping of type VII collagen. Identification of discrete peptide sequences recognized by sera from patients with acquired epidermolysis bullosa. J Clin Invest 1993;92:1831-9.
12. Zhao CY, Chiang YZ, Murrell DF. Neonatal autoimmune blistering disease: A systematic review. Pediatr Dermatol 2016;33:367-74.
13. Meissner C, Hoefeld-Fegeler M, Vetter R, et al. Severe acral contractures and nail loss in a patient with mechano-bullous Epidermolysis bullosa acquisita. Eur J Dermatol 2010;20:543-4.
14. Das JK, Sengupta S, Gangopadhyay AK. Epidermolysis bullosa acquisita. Indian J Dermatol Venereol Leprol 2006;72:86.
15. Furukita K, Ansai S, Hida Y, et al. A case of epidermolysis bullosa acquisita with unusual clinical features. Clin Exp Dermatol 2009;34:e702-4.
16. Häfliger S, Klötgen HW, Horn M, et al. Erythrodermic epidermolysis bullosa acquisita. JAMA Dermatol 2015;151:678-80.
17. Luke MC, Darling TN, Hsu R, et al. Mucosal morbidity in patients with epidermolysis bullosa acquisita. Arch Dermatol 1999;135:954-9.
18. Hakki SS, Celenligil-Nazliel H, Karaduman A, et al. Epidermolysis bullosa acquisita: clinical manifestations, microscopic findings, and surgical periodontal therapy. A case report. J Periodontol 2001;72:550-8.
19. Baican A, Chiriac G, Torio-Padron N, et al. Childhood epidermolysis bullosa acquisita associated with severe dental alterations: a case presentation. J Dermatol 2013;40:410-1.
20. Lecomte H, Folia M, Muller G, et al. Acute pseudo-membranous laryngitis in epidermolysis bullosa acquisita. Rev Med Interne 2010;31:e7-10.
21. Delgado L, Aoki V, Santi C, et al. Clinical and immunopathological evaluation of epidermolysis bullosa acquisita. Clin Exp Dermatol 2011;36:12-8.
22. Ishii N, Furumura M, Hamada T, et al. Oesophageal involvement in epidermolysis bullosa acquisita. Br J Dermatol 2015;172:288-90.
23. Caux F, Kirtschig G, Lemarchand-Venencie F, et al. IgA-epidermolysis bullosa acquisita in a child resulting in blindness. Br J Dermatol 1997;137:270-5.
24. Lang PG Jr, Tapert MJ. Severe ocular involvement in a patient with epidermolysis bullosa acquisita. J Am Acad Dermatol 1987;16:439-43.
25. Dantas PE, Nishiwaki-Dantas MC, Seguim MH, et al. Bilateral corneal involvement in epidermolysis bullosa acquisita. Cornea 2001;20:664-7.
26. Bauer JW, Schaeppi H, Metze D, et al. Ocular involvement in IgA-epidermolysis bullosa acquisita. Br J Dermatol 1999;141:887-92.
27. Roenigk HH Jr, Ryan JG, Bergfeld WF. Epidermolysis bullosa acquisita. Dermatology'de. Ed. Braun-Falco O, Plewing G, Wolff HH. Springer-Verlag, 2001.p.685-6.
28. Callot-Mellot C, Bodemer C, Caux F, et al. Epidermolysis bullosa aquisita in childhood. Arch Dermatol 1997;133:1122-6.
29. Kurzhals G, Stolz W, Meurer M, et al. Acquired epidermolysis bullosa with the clinical feature of Brunsting-Perry cicatricial bullous pemphigoid. Arch Dermatol 1991;127:391-5.
30. Tanaka N, Dainichi T, Ohyama B, et al. A case of epidermolysis bullosa acquisita with clinical features of Brunsting-Perry pemphigoid showing an excellent response to colchicine. J Am Acad Dermatol 2009;61:715-9.
31. Ludwig RJ. Clinical presentation, pathogenesis, diagnosis, and treatment of epidermolysis bullosa acquisita. ISRN Dermatol 2013; 2013: doi: 10.1155/2013/ 812029.
32. Livden JK, Nilsen R, Thunold S, et al. Epidermolysis bullosa acquisita and Crohn's disease. Acta Dermato-Venereologica 1978;58:241-4.
33. Hughes BR, Horne J. Epidermolysis bullosa acquisita and total ulcerative colitis. Journal of the Royal Society of Medicine 1988;81:473-5.
34. Ludwig RJ. Clinical presentation, pathogenesis, diagnosis, and treatment of epidermolysis bullosa acquisita. ISRN Dermatol 2013; 2013: doi: 10.1155/2013/ 812029.

35. Livden JK, Nilsen R, Thunold S, Schjonsby H. Epidermolysis bullosa acquisita and Crohn's disease. Acta Dermato-Venereologica 1978; 58: 241-44.
36. Hughes BR, Horne J. Epidermolysis bullosa acquisita and total ulcerative colitis. Journal of the Royal Society of Medicine 1988;81: 473-75.
37. Hayashi R, Natsuga K, Watanabe M, et al. Epidermolysis Bullosa Acquisita Develops in Dominant Dystrophic Epidermolysis Bullosa. J Invest Dermatol 2016;136:320-3.
38. Yaoita H, Briggaman A, Lawley TJ. Epidermolysis bullosa acquisita: Ultrastructural and immunological studies. J Invest Dermatol 1981;76:288-92.
39. Wozniak K, Hashimoto T, Ishii N, et al. Fluorescence overlay antigen mapping using laser scanning confocal microscopy differentiates linear IgA bullous dermatosis from epidermolysis bullosa acquisita mediated by IgA. Br J Dermatol 2013;168:634-8.
40. Abrams ML, Smidt A, Benjamin L, et al. Congenital epidermolysis bullosa acquisita: vertical transfer of maternal autoantibody from mother to infant. Arch Dermatol 2011;147:337-41
41. Ghohestani RF, Nicolas JF, Rousselle P, et al. Diagnostic value of indirect immunofluorescence on sodium chloride-split skin in differential diagnosis of subepidermal autoimmune bullous dermatoses. Arch Dermatol 1997;133:1102-7.
42. Liu A, Yang DJ, Hsu S. A quick and simple serum test to differentiate bullous pemphigoid, epidermolysis bullosa acquisita, and anti-epiligrin cicatricial pemphigoid. Dermatol Online J 2008;14:3.
43. Kim JH, Kim YH, Kim S, et al. Serum levels of anti-type VII collagen antibodies detected by enzyme-linked mmunosorbent assay in patients with epidermolysis bullosa acquisita are correlated with the severity of skin lesions. J Eur Acad Dermatol Venereol 2012;27:e224-30.
44. van Beek N, Dähnrich C, Johannsen N, et al. Prospective studies on the routine use of a novel multivariant enzyme-linked immunosorbent assay for the diagnosis of autoimmune bullous diseases. J Am Acad Dermatol 2017;76:889-94.
45. El-Haj N, Micheli C, Brunner M, et al. Generalized inflammatory epidermolysis bullosa acquisita initially diagnosed as viral exanthem: a rare disease within the subepidermal blistering disorders. Hautarzt 2014; 65: doi: 10.1007/s00105-014-3505-9.
46. Akin Belli A, Geyik N, Dervis E. A case of bullous scabies misdiagnosed as acquired epidermolysis bullosa. Int J Dermatol 2015;54:e499-501.
47. Kubisch I, Diessenbacher P, Schmidt E, et al. Premonitory epidermolysis bullosa acquisita mimicking eyelid dermatitis: successful treatment with rituximab and protein A immunoapheresis. Am J Clin Dermatol 2010; 11: doi: 10.2165/11533210.
48. Aksoy B, Üstün H, Balcı M, et al. Klinik olarak nörodermatitle karışan ve romatoid artritle birlikte olan akkiz epidermolizis bülloza olgusu. Genel Tıp Derg 2009;19:129-32.
49. Ormaechea-Pérez N, Tuneu-Valls A, Borja-Consigliere HA, et al. Peristomal epidermolysis bullosa acquisita in a patient with Crohn's disease. Acta Derm Venereol 2014;94:489-90.
50. Mayuzumi M, Akiyama M, Nishie W, et al. Childhood epidermolysis bullosa acquisita with autoantibodies against the noncollagenous 1 and 2 domains of type VII collagen: case report and review of the literature. Br J Dermatol 2006;155:1048-52.
51. Abecassis S, Joly P, Genereau T, et al. Superpotent topical steroid therapy for epidermolysis bullosa acquisita. Dermatology 2004;209:164-6.
52. Kawase K, Oshitani Y, Mizutani Y, et al. Inflammatory epidermolysis bullosa acquisita effectively treated with minocycline. Acta Derm Venereol 2014;94:615-6.
53. Tanaka H, Ishida-Yamamoto A, Hashimoto T, et al. A novel variant of acquired epidermolysis bullosa with autoantibodies against the central triple-helical domain of type VII collagen. Lab Invest 1997;77:623-32.
54. Kofler H, Wambacher-Gasser B, Topar G, et al. Intravenous immunoglobulin treatment in therapy resistant epidermolysis bullosa acquisita. J Am Acad Dermatol 1997;36:331-5.
55. Kolesnik M, Becker E, Reinhold D, et al. Treatment of severe autoimmune blistering skin diseases with combination of protein A immunoadsorption and rituximab: a protocol without initial high dose or pulse steroid medication. J Eur Acad Dermatol Venereol 2014;28:771-80.
56. Bis S, Maguiness SM, Gellis SE, et al. Immune dysregulation, polyendocrinopathy, enteropathy, X-linked syndrome associated with neonatal epidermolysis bullosa acquisita. Pediatr Dermatol 2015;32:e74-7.
57. Schmidt E, Hunzelmann N, Zillikens D, et al. Rituximab in refractory autoimmune bullous diseases. Clin Exp Dermatol 2006;31:503-8.
58. Gürcan HM, Ahmed AR. Current concepts in the treatment of epidermolysis bullosa acquisita. Expert Opin Pharmacother 2011;12:1259.
59. Tukaj S, Bieber K, Kleszczyński K, et al. Topically Applied Hsp90 Blocker 17AAG Inhibits Autoantibody-Mediated Blister-Inducing Cutaneous Inflammation. J Invest Dermatol 2016. doi: 10.1016/j.jid.2016.08.032.
60. Müller S, Behnen M, Bieber K, et al. Dimethylfumarate Impairs Neutrophil Functions. J Invest Dermatol 2016;136:117-26.
61. Koga H, Recke A, Vidarsson G, et al. PDE4 Inhibition as Potential Treatment of Epidermolysis Bullosa Acquisita. J Invest Dermatol 2016; doi: 10.1016/j.jid.2016.06.619.
62. Ito Y, Kasai H, Yoshida T, et al. Anti-type VII collagen autoantibodies, detected by enzyme-linked immunosorbent assay, fluctuate in parallel with clinical severity in patients with epidermolysis bullosa acquisita. J Dermatol 2013;40:864-8.
63. Yamada T, Suzuki M, Hiraga M, et al. Squamous cell carcinoma arising on scars of epidermolysis bullosa acquisita. Br J dermatol 2005;152:588-90.
64. Lombardo GA, Pilla MA, Benucci R, et al. Paraneoplastic epidermolysis bullosa acquisita associated with thyroid carcinoma. Acta Derm Venereol 2016;96:414-5.
65. Guerra L, Pacifico V, Calabresi V, et al. Childhood epidermolysis bullosa acquisita during squaric acid dibutyl ester immunotherapy for alopecia areata. Br J Dermatol 2016; doi: 10.1111/bjd.14764.
66. Abrams ML, Smidt A, Benjamin L, et al. Congenital epidermolysis bullosa acquisita: vertical transfer of maternal autoantibody from mother to infant. Arch Dermatol 2011;147:337-41.

4-f

MÜKÖZ MEMBRAN PEMFİGOİDİ

Altan A. ÖZCAN, Emine ÇİLOĞLU

ÖZET

Müköz membran pemfigoidi, pemfigoid grubu otoimmün büllöz hastalıkların primer olarak mukozaları etkileyen alt grubudur. Hastalarda oral mukoza (%85) ve konjonktiva (%80) dışında sırasıyla burun (%20-40), farinks (%20-43), ürogenital mukoza (%20), özofagus (%5-15) ve larinks (%5-10) tutulumu görülür. Kronik seyirli olan bu büller mukozalarda ciddi skatrisler, körlük, üst solunum yolu obstrüksiyonu gibi çeşitli komplikasyonlara neden olur. Tedavide gecikmeler nedeniyle oluşan bu skatrislerin önlenmesi için erken tanı ve tedavi oldukça önemlidir. Tanı için direkt immünofloresan mikroskopi ve serumda dolaşan antikorların tespiti gerekir. Direkt immünofloresan incelemede subepidermal IgG, IgA ve C3 depolanması saptanırken tuzla ayrıştırma testinde bu depolanmalar hedef antijenin tipine göre ayrışmanın tabanında veya tavanında yer alır. ELİSA ve Western blotting yöntemi ile bu antikorların bazal membran zonu boyunca yer alan BP180, BP230, α6β4 ve laminin 332'ye karşı geliştiği saptanır. Genellikle tedavi lezyonların yerleşim yerine ve hastalığın şiddet derecesine göre düzenlenir. Düşük riskli olgularda yerel kortikosteroidler yeterli olabilirken, yüksek riskli grupta sistemik kortikosteroidler ile kombine immünosupresif ilaçlar kullanmak gerekir. Hastalığın prognozu tutulumun şiddetine ve tutulan bölgeye göre değişkenlik gösterir.

GİRİŞ

Müköz membran pemfigoidi (MMP) subepidermal bül oluşumu ile karakterize ve primer olarak mukozaları etkileyen bir kronik otoimmün büllöz hastalıktır.[1] Daha önceleri skatrisyel pemfigoid, bening mukozal pemfigoid, oral skatrisyel pemfigoid, oküler skatrisyel pemfigoid olarak da adlandırılan bu hastalık 2002 yılında alınan uzlaşı kararı ile MMP olarak adlandırılmıştır.[2] Kronik seyirli olan bu nadir (1,3-2/1,000,000/yıl) hastalık bazal membran bölgesinde yer alan farklı antijenlere karşı oluşan antikorlara bağlı gelişir.[3-5] BP180 dışında BP230, laminin-332, tip VII kollajen, α6β4-integrine karşı antikorlar rapor edilmiştir. α6β4-integrinin α6 zincirine karşı antikor gelişen olgularda oral mukoza bulguları belirginken β4 zincirine karşı antikor geliştiğinde oküler tutulumun şiddetli olduğu saptanmıştır. Laminin-332'ye karşı antikor gelişen hastalarda solid kanser gelişim riski artmıştır[6,7] *(Bkz. Yeni Tanımlanmış Otoimmün Büllöz Hastalıklar-Anti-Laminin 332 Müköz Membran Pemfigoidi).*

KLİNİK BULGULAR

MMP, primer olarak mukozaları etkileyen, skatris ile iyileşen, vezikülobüllöz lezyonlar ile karakterizedir. Kadınlarda erkeklere oranla iki kat daha sık gözlenen hastalık genellikle yaşlı popülasyonda görülür. Lezyonlar bir alana sınırlı olabileceği gibi birden çok mukozayı ve deriyi etkileyebilir. Hastalığın etkilediği mukozal alanlar sıklık sırasına göre oral mukoza (%90), konjonktiva (%80), farinks (%20-43), nazal mukoza (%20-40), larinks (%5-30), özofagus (%5-15) ve genital bölgedir (%20-35).[8,9] Sadece oral mukoza ve/veya derinin etkilendiği hastalarda skatris oluşumu daha az görüldüğünden düşük riskli olarak kabul edilirler. Buna karşın, konjonktiva, özofagus, nazofarinks, anogenital bölge tutulumlarında skatris oluşumu yüksek ve tedavilere yanıt kötüdür ***("yüksek riskli bölgeler")***.[9]

Oral mukoza bulguları: MMP en sık oral mukoza (%90) ve konjonktivayı (%60) etkiler. Oral mukoza tutulumu görülen hastaların %43'ünde oküler lezyonlar gelişirken,[10] oküler tutulum görülen olguların ise %15-50'sinde oral bulgular oluşur. Ağız içinde görülen vezikül ve büller ağzın her yerinde görülebilmekle birlikte en sık gingiva ve damak mukozasını etkiler (Resim 1).[11-13] Oral mukozada MMP'nin başlangıç bulgusu genellikle erozif deskuamatif gingivittir.[14,15] Ülserler düzensiz şekillidir ve üzerinde sarımsı renkte psödomembran yer alır. Lezyonların etrafı genellikle eritemli inflamatuvar halka ile çevrilidir. Vezikül ve büller travma sonucu rüptüre olarak erozyonlara ve ülserlere

dönüşür.[10,16] Subepidermal yerleşimli bu ülserler sekonder olarak infekte olabilir ve yavaş iyileşen (3-4 hafta) ülser alanlarında skatrisler ve fibrozis gelişir. Oluşan bu skatris dokularında diş fırçalama, yemek yeme veya hafif baskı sonucunda kolayca kanar ve skatris üzerinde yeni vezikül veya bül oluşumu gözlenir.[17]

Resim 1. *Müköz membran pemfigoid hastasında dil altında yer alan bül artıkları ve skatrisler (Prof. Dr. Soner Uzun'un arşivinden alınmıştır)*

Resim 2. *Müköz membran pemfigoid hastasında erozyon ve bül artığı (Prof. Dr. Soner Uzun'un arşivinden alınmıştır)*

Oküler bulgular: Oral mukozadan sonra MMP'nin en sık etkilediği mukozal bölge konjonktivalardır. MMP hastasında oküler tutulum var ise oküler MMP olarak adlandırılır. Oküler tutulum sonucu hastalarda erozyon, bül artığı, skatris oluşumu, progresif skatrizasyon ve görme kaybı gözlenir (Resim 2).

Başlangıçta göz tutulumu olmayan olgularda göz lezyonlarının gelişme riski beş yıldan sonra her yıl için %3-5'tir.[18,19] MMP hastalarının yaklaşık %80'inde topikal tedaviye cevap vermeyen kırmızı göz ve inatçı konjonktivit gözlenir. Oküler tutulum genellikle yavaş seyirli olmasına karşın tekrarlayıcı özellik gösterir. Göz tutulumu genelde simetrik olmakla birlikte nadiren asimetrik seyredebilir. Hastalarda gözlenen en önemli yakınmalar yanma, yabancı cisim hissi ve aşırı sulanmadır. Göz lezyonları sıklıkla koagülaz-pozitif stafilokoklar ile sekonder enfekte olur. Yaklaşık %30'unda akut konjonktivit ve limbitis şeklinde başlayıp hızla progresyon göstererek skatris ve korneal keratinizasyon gelişir.[20] Subkonjonktival inflamasyon ve skatris gelişimi sonucu göz kapaklarının kenarları birbirine (ankiloblefaron) veya göz küresine yapışabilir (semblefaron).

Konjonktivadaki fibrozis lakrimal ve aksesuar lakrimal bezlerin ağızlarında tıkanıklığa sebep olarak humor aköz eksikliğine yol açabilir. Konjonktivadaki ilerleyici skatrisleşme goblet hücrelerinde kayba ve müsin eksikliğine yol açar. Kronik stafilokoksik blefarit ve meibomium bezlerinde fonksiyon bozukluğu sonucu lipit tabakasında anormallikler oluşur ve böylece gözyaşının tüm komponentleri olumsuz yönde etkilendiğinden gözyaşı hacminde azalma ve kuru göz gelişir. Skatrizasyon sonucu trikiazis, entropiyon ve lagoftalmi görülür. Semblefaron, fibrotik bantlar ve özellikle alt fornikslerin daralması bunu takip eder ve forniksler kaybolur, ankiloblefaron ve keratinize oküler yüzey epiteli son evrede gelişir (Resim 3).

Ağır kuru göz ve bozulmuş göz kapağı yapısından dolayı korneada tekrarlayan kornea erozyonları, keratinizasyon, korneal neovaskülarizasyon ve ülserasyona sebep olur (Resim 4-7).

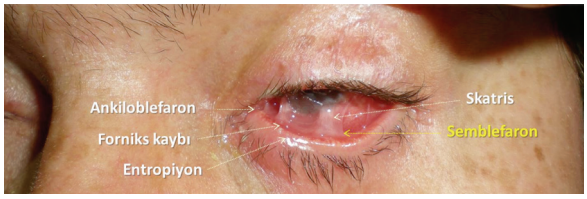

Resim 3. *Müköz membran pemfigoidine bağlı konjonktivada ankiloblefaron, semblefaron, forniks kaybı, skatris ve ektropion oluşumu (Prof. Dr. Soner Uzun'un arşivinden alınmıştır)*

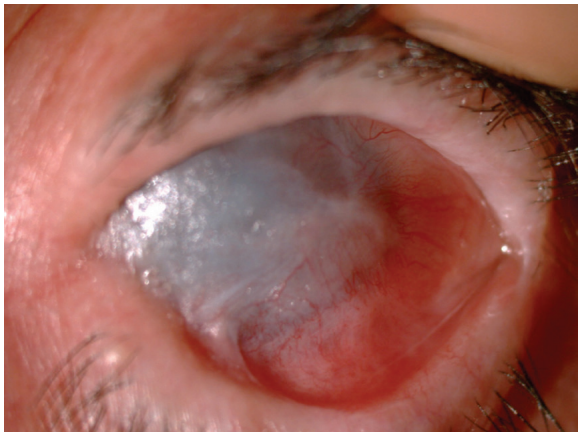

Resim 4. *Ağır kuru göz ve bozulmuş göz kapağı yapısından dolayı korneada keratinizasyon, korneal neovaskülarizasyon*

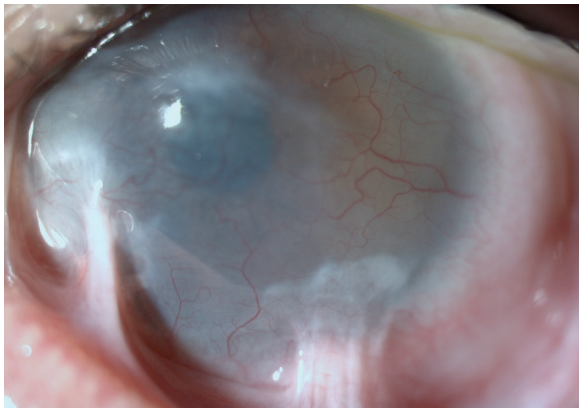

Resim 5. *Korneal neovaskülarizasyonun eşlik ettiği semblefaron*

Hastaların %25'inde glokom gelişir. Kapak ile ilgili mekanik sebeplerden, anormal gözyaşı oluşumundan ve preoküler

gözyaşı tabakasında inflamatuvar mediatörlerin direkt epitel hasarından dolayı keratopati ve görmede azalma meydana gelir. MMP olgularının %20'sinde bilateral körlük, %30'unda ise ciddi görme kaybı bildirilmiştir.[21-23]

Resim 6. *Müköz membran pemfigoidiye bağlı konjonktivada skatris oluşumu (Prof. Dr. Soner Uzun'un arşivinden alınmıştır)*

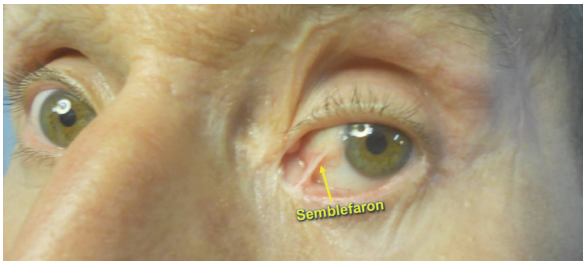

Resim 7. *Müköz membran pemfigoidiye bağlı konjonktivada semblefaron oluşumu (Prof. Dr. Soner Uzun'un arşivinden alınmıştır)*

Nazofarengeal bulgular: Nazal mukozada krutlanma (%82), epistaksis (%26), disfaji (%40), disfoni (%18) ve nazal tıkanıklıklar (%37) oluşabilir. En sık görülen bulgu atrofik rinittir. Bu tabloya bağlı hastalarda krutlanma ve sineşiler oluşur. Nazal tutulum sonucu hastaların hayat kalitesini etkileyen septum perforasyonu, koanal ve nazal valv stenozu gelişir.[24] Bazı hastalarda klinik olarak herhangi vezikül, bül ve ülserasyon olmadan disfaji ve disfoni gibi semptomlar görülebilir. Diğer yandan bazı hastalarda ise klinik olarak lezyonlar görülmesine rağmen hastada herhangi bir yakınma olmayabilir.[25]

Laringeal bulgular: Laringeal tutulum nadir (%7) görülmekle birlikte görüldüğünde hayatı tehdit edecek bulgulara yol açması nedeniyle oldukça önemlidir. Larinks tutulumu genellikle asemtomatiktir. Tutulum görülen olgularda en önemli semptom disfoni ve dispnedir. Laringeal tutulum şiddeti hastanın semptomlarına göre belirlenir.[26]

Trakeobronşial bulgular: Tutulum sıklığı tam olarak bilinmemektedir. Literatürde sekiz olgu rapor edilmiş ve bu olguların yarısı mortalite ile sonuçlanmıştır. MMP genellikle ileri yaşlarda görülmekle birlikte trakeobronşial tutulum görülen olgular genellikle genç yaşta kadınlardır. Bu nedenle, mortaliteyi önlemek için erken yaştaki kadın hastalarda bronkoskopik muayene önerilmektedir. Lezyonlar belli alana lokalize olabileceği gibi tüm trakeal mukoza gri-beyaz membran ile kaplı olabilir. Lezyonlara bağlı subglottik bölge, trakea veya bronşial bölgede stenoz ve hatta ölüm gelişir.[27]

Özofageal bulgular: Özofagus tutulumu hastaların yaklaşık %3-15'inde görülür. Genelde diğer mukoza tutulumları ile birlikte görülürken izole özofagus tutulumu olan iki olgu da rapor edilmiştir.[28,29] Diğer mukoza tutulumlarına eşlik eden olgularda hastalığın başlangıcında veya yıllar sonra gelişebilir. Erken dönemde vezikül ve büller gelişirken kronik dönemde balonla dilatasyon gerektiren fibrozis gelişir. Genellikle servikal özofagusta çok sayıda ve kompleks özofagus halkaları gelişir. MMP'ye bağlı dissekan özofajit gelişim sıklığı pemfigus vulgaris ile benzerdir. Hastalarda göğüste yanma ve disfaji gelişir. Kusma esnasında hematemez oluşabilir ve mukoza epitelleri ağza gelebilir.[30] Özofagus tutulumuna ikincil intramural divertiküller, gastroözofageal reflü, kilo kaybı ve trakeal aspirasyon sonucu ölüm gelişebilir. Skatris zemininde skuamöz hücreli karsinom rapor edilmiştir.[31]

Genital mukoza bulguları: Genital mukoza hastaların yaklaşık %20-35'inde tutulur. Vajinal bölgede gelişen deskuamatif vajinitin nedenlerinden birisi de MMP'dir. Hastalarda genital akıntı, cinsel ilişki ile artan ağrı ve kanama yakınması olur. Hastalar spekülum ile muayene yapılmadığında vulvodininin diğer nedenleri ile kolaylıkla karışır.[32] Vulvar lezyonlar genç kızlarda daha sık görülür ve liken skleroatrofik ile karışır. Labial bölgede gelişen adezyonlara bağlı şiddetli dizüri oluşabilir.[33]

Deri bulguları: Deri olguların yaklaşık %25'inde tutulur. Büllöz pemfigoid (BP) benzeri yaygın deri lezyonları oldukça nadir olup lezyonlar çoğu hastada baş ve boyun bölgesine sınırlıdır (Brunsting-Perry varyantı). Eritemli plaklar üstünde ortaya çıkan büller ve erozyonlar daha sonra atrofik skatrislere dönüşür. Yayılım ve sayıları genellikle sınırlıdır. Saçlı deri tutulumuna bağlı skatrisyel alopesi gelişir.[14,15]

TANI

MMP tanısı klinik, histopatolojik ve immünopatolojik inceleme ile yapılır. Tipik klinik bulgu hızlıca erode olarak skatris formasyonu ile iyileşen subepitelyal gergin bül oluşumudur. Histopatolojik incelemede diğer pemfigoid grubu hastalıklarda olduğu gibi subepidermal ayrışma ve dermiste lenfositler, nötrofiller ve eozinofillerden oluşan inflamatuvar infiltrat gözlenir **(***Bkz. Otoimmün Büllöz Hastalıklarda Histopatolojik Bulgular).* Perilezyonel bölgeden yapılan biyopsi materyalinin direkt immünofloresan incelemesinde bazal membran zonu boyunca lineer IgG (%97), IgA (%27) veya C3 (%78) depolanması saptanır[2,5,12] *(Bkz. Otoimmün Büllöz Hastalıklarda İmmünofloresan Bulgular).* Biyopsi örneklemeleri, aktif olarak etkilenmiş konjonktival alanlardan veya diffüz olarak etkilenme varsa alt konjonktival forniksten elde edilmelidir. Özellikle aktif lezyon varlığında ağız mukozasından biyopsi alınabilir.

Hastalığın tanısında kullanılan bir diğer test indirekt immünofloresan incelemedir. Bu yöntem ile hastaların kanında antikor varlığı araştırılır. MMP'de antikor pozitiflik oranı (%50-80) ve titresi (genellikle, 1:10-1:40) BP'den daha azdır. IgA ile birlikte IgG antikorları saptanan hastalarda tek

başına IgG antikoru saptanan hastalara göre daha şiddetli klinik bulgular gözlenir.[7] Bu antikorların titresinin hastalık aktivitesi ile ilişkili olduğu bildirilmiştir. Tuzda ayrıştırma testi yapıldığında BP180 ve α6β4-integrine karşı gelişen antikorlar ayrışmanın tavanında depolanırken laminin-332 ve tip VII kollajene karşı gelişen antikorlar ayrışmanın tabanında depolanır.[12] Tek başına histopatolojik inceleme ve immünofloresan inceleme ile BP ile MMP ayrımını yapmak oldukça güçtür. Bu ayrım için moleküler teknikler gerekir.

İndirekt immünofloresan test negatif olan veya tuzda ayrıştırma testinde dermal depolanma gözlenen hastalarda malignite ile ilişkisi olması nedeniyle laminin-332 reaktivitesini saptamak için immünoblotting, immünopresipitasyon veya ELİSA yöntemi ile hastalığa neden olan otoantijenin saptanması gerekir.[6,7,34-36]

AYIRICI TANI

Radyasyon, termal veya ağır kimyasal yanıklar, Sjögren sendromu, ağır atopik keratokonjonktivit, skleroderma ve sarkoidoz gibi konjonktivada fibrozise neden olan diğer hastalıklar MMP ayırıcı tanısında düşünülmelidir. Cerrahi sonrası skatrisler ve konjonktival karsinomalar da MMP ile klinik olarak karışabilir. Bazı bakteriyel (trahom, β-hemolitik streptokoklar, difteri) ve viral enfeksiyonlar (adenovirüs, herpes simpleks ve herpes zoster virüs) da konjonktivada skatrislere neden olarak hastalığı taklit edebilir. Sistemik praktolol, topikal epinefrin, idoksiuridin, ekotiyofat iyodid, pilokarpin, timolol, demekaryum ve dipivefrin gibi ilaçlarla da oküler skatrisyel pemfigoid gelişebilir.[37,38] Vezikül ve büllere neden olan eritema multiforme majör, BP, pemfigus, erozif liken planus genelde konjonktivada skatris sebebi olmazlar.[39] Skatris oluşumuna yol açmayan bu hastalıklar MMP'nin başlangıç lezyonları ile karışabilir. Lezyonların oldukça ağrılı olması ve skatrislerin bulunmayışı pemfigus vulgaris lehinedir. Deride yaygın büller BP lehine iken saçlı deride skuamlı plaklar pemfigus foliaseusu düşündürmelidir.

TEDAVİ

MMP kronik ve progresif bir hastalık olup nadiren spontan remisyon gösterir. Hastalığın tedavisi için oftalmolog, dermatolog, çene cerrahı, jinekolog, otolaringolog gastroenterolog ve diş hekiminin katılacağı multidisipliner yaklaşım gerektirir. Tedavi lezyonların lokalizasyonu ve şiddetine göre düzenlenir.[40]

MMP'li hastalar, lezyonların lokalizasyonuna göre düşük riskli ve yüksek riskli olarak iki gruba ayrılır.[41] Lezyonların sadece oral mukoza ya da oral mukoza ve deride görüldüğü hastalar düşük risk grubu oluşturur. Çok daha düşük skatris oluşumu gözlenen bu grupta genellikle konservatif tedaviler önerilir (Şekil 1).[42]

Düşük riskli hastalarda tedavi yaklaşımı: Oral mukoza lezyonları bulunan hastalarda hijyen sağlanması ve travmalardan kaçınılması oldukça önemlidir. Oral hijyen için alkolsüz, klorheksidin glukonat içeren gargaralar önerilir. Hastalarda ağrıyı azaltmak için ksilokain gibi topikal analjezik jeller kullanılabilir. Hafif olguların kontrolünde yerel kortikosteroidli jeller ve lokal anestezik ilaçlar kullanılabilir. Daha ciddi olguların tedavisi için yüksek doz sistemik kortikosteroidler gerekir.

Oral mukozaya yerel kortikosteroid uygulamalarında en az 30 dakika yeme içmeden kaçınılması ve bir uygulamanın gece yatmadan önce yapılması önerilir. Özellikle sistemik tedavi kullanılamayan hastalarda dirençli lezyonların tedavisi için perilezyonel ve intralezyonel triamsinalon asetonid (5-10 mg/mL, 2-4 hafta ara ile) tedavisi ile iyi yanıt alınabilir.[43] Düşük riskli hastalarda az sayıda deri ve oral mukoza lezyonlarının yerel tedavisinde diğer alternatif yerel takrolimustur. Günde iki veya üç kez takrolimus merhem yanında solüsyon formunun da etkili olduğu bildirilmiştir.[44] Az sayıda deri ve oral mukoza lezyonlarında çok güçlü bir yerel kortikosteroid (klobetazol propiyonat) kullanılabilir. Yerel siklosporin gingival eritemi bulunan iki hastada kullanılmış ve hastaların birisinde tam iyileşme elde edilmiştir.[11]

Yerel kortikosteroidlere yanıt alınamayan hafif veya orta derece MMP hastalarında dapson (25-200 mg/gün) kullanılabilir. Randomize bir çalışmada dapson tedavisi ile göz bulgularında %70 düzelme rapor edilmiştir.[45] Rogers ve ark.[46] ise MMP hastalarını dapson ile tedavi etmiş ve hastaların %83'ünün göz bulgularında kısmi veya tam iyileşme elde etmiştir. Dapson tedavisinin oral mukozadaki etkinliği ise oküler mukozadan daha iyidir. Dapson erişkinlerde olduğu gibi çocuklarda da aktif lezyonların tedavisi dışında idame tedavisinde tek başına veya yerel kortikosteroidlerle birlikte kullanılabilir.[47] Dapson tedavisini tolere edemeyen hastalarda 1-4 gr dozunda sülfasalazin önerilir.[8]

Yüksek riskli hastalarda tedavi yaklaşımı: Oral mukozada orta veya şiddetli derecede lezyonları bulunan MMP hastalarında dapson ile birlikte düşük dozda sistemik kortikosteroidler (0,5 mg/kg) önerilmelidir. Bu tedavi ile yanıt alınamayan hastalarda azatiyopürin veya mikofenolat mofetil eklenebilir.[49]

Azatiyopürin (100 mg/gün) tek başına veya düşük doz prednisolon (0,5 mg/kg/gün) ile birlikte kullanılabilir.[16]Azatiyoprin hastaların %47'sinde etkili olmakla birlikte %40'ında yan etkiler görülür. Azatiyoprinin yan etkilerinin görüldüğü hastalarda diğer immünosupresif ilaçlara göre yan etkileri az olan ve etkisi hızlı başlayan mikofenolat mofetil (1-2 gr/gün) kullanılabilir.[50]

Ilımlı kliniğe sahip hastalarda başlangıç tedavisi olarak dapson (50-200 mg/gün) 12 hafta boyunca tavsiye edilmektedir.[51] Başarılı sonuç alınamayan olgularda tedaviye prednisolon veya siklofosfamid ile devam edilebilir. İVİG dirençli oküler lezyonları bulunan hastaların tedavisinde

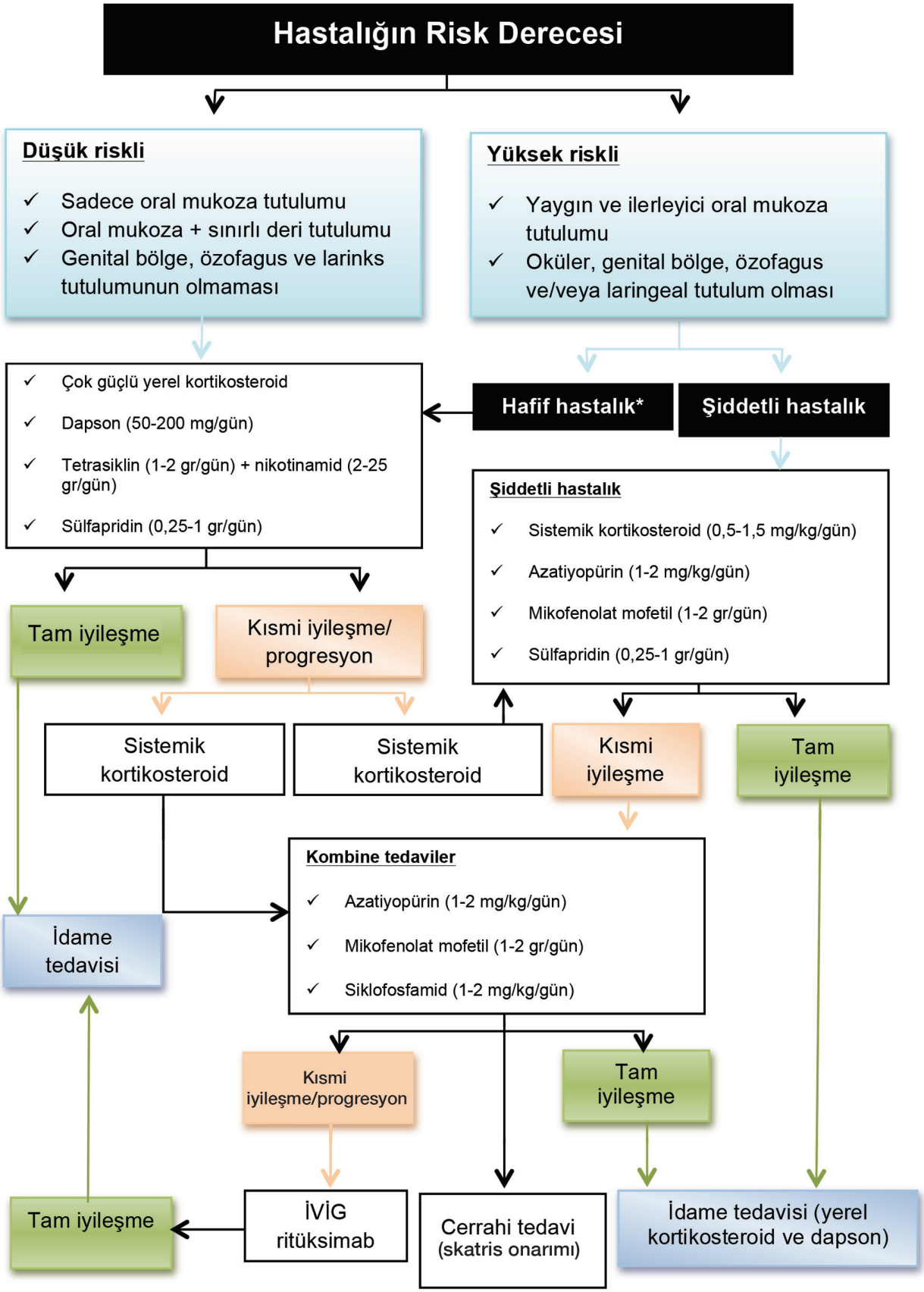

Şekil 1. *MMP'de tedavi algoritması*
**Oküler tutulumlarda suni gözyaşı ve yerel siklosporin kullanılabilir*
İVİG: İntravenöz immünoglobulin

kullanılabilir.[11] Otoantikor seviyesinin hızlı bir şekilde azalmasına neden olan İVİG tedavisine oral lezyonların yanıtı oküler lezyonlardan daha iyidir.[52]

Oküler tutulumu bulunan hastalarda tek başına yerel tedaviler yetersiz sonuç verir. Yerel ya da intralezyonel enjeksiyonlar kısa süreli bir iyileşme sağlayabilir. Ancak katarakt gelişimine neden olma riski bu tedavinin kullanımını sınırlandırır.

Oküler, genital, larengeal, özofageal mukoza lezyonlarıyla seyreden yüksek riskli hastalarda ve agresif topikal tedaviye cevap vermeyen oral ve kutanöz lezyonlarda sistemik kortikosteroid ve immünosupresif ajanlarla sistemik tedavi başlanmalıdır. Kortikosteroidlerin özellikle uzun süreli kullanımındaki önemli yan etkileri nedeniyle diğer ajanlarla kombine edilmelidir. Özofageal ve larengeal tutulumu olan hastalarda prednisolon ve siklofosfamid kombinasyonu ile agresif tedavi yaklaşımı hayatı tehdit edici komplikasyonlar olan asfiksi ve özofageal stenozu engellemektedir. Sistemik immünosupresif olarak en çok tercih edilen siklofosfamid (1-2 mg/kg/gün) tedavisidir. Azatiyopürin ve mikofenolat mofetil genellikle daha az etkili olmakla birlikte siklofosfamid kullanılamayan hastalarda tercih edilebilir. Çoğu hastada 6 ay süre ile prednisolon (1 mg/kg/gün) ve 18-24 ay süreyle siklofosfamid (1-2 mg/kg/gün) kombinasyonu ile çok iyi sonuçlar alınabilmektedir. Yetersiz cevap alınması durumunda tedaviye dapson (50-200 mg/gün) eklenmelidir.[16]

Etanercept, oral ve diğer müköz membranların tedavisi için etkili bir tedavi seçeneğidir. Bu tedavi, siklofosfamid, kortikosteroid, azatiyopürin ve İVİG gibi diğer agresif sistemik tedavi gerektiren hastalarda, alternatif olarak kullanılabilir.[7]

Ciddi oküler hastalıkta subkonjonktival mitomisin tedavisinin mukozal fibrozisi azalttığı gösterilmiştir.[51,53] Bunun yanı sıra göze yerel tedavilerin de uygulanması gerekmektedir. Koruyucu içermeyen suni gözyaşları bu tedavinin temelidir. Suni gözyaşı, hastalığın ilerleyişini durduramasa da, oküler yüzeyi geçici olarak düzeltir ve hasta konforunu artırır. Eğer punktumlar skatris ile kapanmamışsa punktum tıkaması uygulanabilir. Trikiyazis ve kapak anormallikleri sebebiyle kornea hasarından rahatsız olan hastalarda tedavi amaçlı kontakt lens kullanılabilir.

Oküler tutulum gözlenen hastalarda infeksiyon riskinin artması sebebi ile düzenli kapak temizliği yapılmalı ve kapak kenarlarına antibiyotikli merhemler (basitrasin veya eritromisin) kullanılmalıdır. Oral tetrasiklin ve doksisiklin de arka blefarit kontrolünde kullanılabilir.

Trikiyazis seyrek ise kriyoterapi ile tedavi edilebilir. İlerlemiş skatrize kapak pozisyonunu normale çevirmek için okküloplastik girişimler önerilir ancak bu uygulamaların inflamatuvar olayı aktive edebileceği unutulmamalıdır. Skatrisleşmiş konjonktivanın yerini alması için müköz membran greftleri kullanılabilir. Ancak müköz membran kaynağı olan diğer göz ve oral mukoza da hastalıktan etkilenmiş olabilir. Bu amaçla amniyon zarı greftleri konjonktival bazal membranının yenilenmesi amacıyla kullanılabilir. Öncesinde limbal hücre transplantasyonu uygulansa da kornea naklinin prognozu kötüdür. Bazı cerrahlar keratoprotez ameliyatı ile başarılı olmuşlarsa da MMP olan bir göze uygulanacak herhangi bir cerrahide dikkatli olmak gerekir. Hastalık immünosupresif tedavi ile yeterince kontrol altına alınmamış ise katarakt, glokom veya kapak cerrahisi hastalığı aktive edebilir. Eğer katarakt cerrahisi gerekli ise konjonktivaya dokunmadan saydam kornea kesili cerrahi tercih edilmelidir.[38]

Skatris oluşumu sonucu konjonktiva, larinks veya özofagusda gelişen adezyonlarda cerrahi girişim gerekebilir. Dirençli deri erozyonlarında tam kat deri greftleri ile yapılan tedavi denenebilir. Cerrahi tedaviler hastalar remisyonda ve aktif lezyonu yokken uygulanmalıdır.[11]

Pek çok faktör tedaviyi güçleştirmektedir. Genelde tedavi edilecek grup yaşlı hastalardır ve kullanılan sistemik ilaçların çoğu bu yaş grubunda toksiktir. Tanı konulduğunda hastalık ya çok ileri evrededir ya da uzun süreli yoğun bir tedavi gerektirmektedir. İlaç başlandıktan sonra yüksek nüks oranı hastaların uzun süreli tedavi alma zorunluluğunu gerektirir. Bu da ilaçların risk oranını artırmaktadır. Anemi, lökopeni, karaciğer toksisitesi, baş ağrısı, bronşit, halsizlik, hipertansiyon, diabetes mellitus, osteoporozis sistemik tedavi sonrası en sık görülen komplikasyonlardır. İleriki yıllarda daha spesifik ve az toksik tedavilerin geliştirilmesi MMP'nin prognozunu ve hastaların yaşam kalitesini olumlu yönde etkileyecektir.[38]

PROGNOZ

MMP kronik seyirlidir. Hastalar hafifleme ve şiddetlenme dönemleri yaşayabilirler. Hastaların %25-40'ında zaman içinde oküler lezyon gelişebilir.[54,55] Oftalmolojik konsültasyon göz lezyonlarının varlığını tespit etmek için mutlaka yapılmalıdır. MMP hastanın genel durumunu etkilemez. Olguların %20-60'ında körlük gelişir. Ağızdaki ağrılı erozyonlar beslenmeyi etkiler. Larinks ve farinksteki stenoz hayatı tehdit eden komplikasyonlara neden olabilir. Anti-laminin-332 tipi MMP'ye bağlı bronşiolitis obliterans gelişebilir.[56]

KAYNAKLAR

1. Sami N, Bhol KC, Ahmed AR. Intravenous immunoglobulin therapy in patients with multiple mucosal iInvolvement in mucous membrane pemphigoid. Clin Immunology 2002;102:59-67.
2. Chan L.S, Ahmed A.R, Anhalt GJ, et al. The first international consensus on mucous membrane pemphigoid: definition, diagnostic criteria, pathogenic factors, medical treatment, and prognostic indicators. Arch Dermatol 2002;138:370-9.

3. Bernard P, Vaillant L, Labeille B. Incidence and distribution of subepidermal autoimmune bullous skin diseases in three French regions. Bullous Diseases French Study Group. Arch Dermatol 1995;131:48-52.
4. Bertram F, Brocker EB, Zillikens D, et al. Prospective analysis of the incidence of autoimmune bullous disorders in Lower Franconia, Germany. J Dtsch Dermatol Ges 2009;7:434-40.
5. Scully C, Carrozzo M, Gandolfo S, et al. Update on mucous membrane pemphigoid: a heterogeneous immune-mediated subepithelial blistering entity. Oral Surg Oral Med Oral Pathol Oral Radiol Endod 1999;88:56-68.
6. Schmidt E, Zillikens D. Pemphigoid diseases. Lancet 2013;381:320-32.
7. Egan CA, Lazarova Z, Darling TN, et al. Anti-epiligrin cicatricial pemphigoid and relative risk for cancer. Lancet 2001;357:1850-1.
8. Thorne JE, Anhalt GJ, Jabs DA. Mucous membrane pemphigoid and pseudopemphigoid. Ophtalmol 2004;111:45-52.
9. Xu HH, Werth VP, Parisi E, et al. Mucous membrane pemphigoid. Dent Clin North Am. 2013;57:611-30.
10. Foster ME, Nally FF. Benign mucous membrane pemphigod (cicatricial mucosal pemphigoid): a reconsideration. Oral Surg Oral Med Oral Pathol 1977;44:697-705.
11. Fleming TE, Korman NJ. Cicatricial pemphigoid. J Am Acad Dermatol 2000;43:571-91.
12. Yeh SW, Ahmed B, Sami N, et al. Blistering disorders: diagnosis and treatment. Dermatol Ther 2003;16:214-23.
13. Falco OB, Plewig G, Wolff HH, et al. Dermatology. Blistering Diseases. 2nd Ed. Berlin, Springer-Verlag. 2000.p.649-95.
14. Leao JC, Ingafou M, Khan A, et al. Desquamative gingivitis: retrospective analysis of disease associations of a large cohort. Oral Dis 2008;14:556-60.
15. Mostafa MI, Hassıb NF, Nemat AH. Case Report. Oral mucous membrane pemphigoid in a 6-year-old boy: diagnosis, treatment and 4 years follow-up. Int J of Paediatric Dentistry 2009;76-9.
16. Günbay S, Sezer B. Ağız içinde görülen otoimmun vezikulobüllöz hastalıklar. İÜ Diş Hek Fak Diş Hek Derg 2004;38:44-54.
17. Dahi MGG, Cook LJ. Lesions induced by trauma in pemphigoid. Br J Dermatol 1979;101:469-73.
18. Bruch-Gerharz D, Hertl M, Ruzicka T. Mucous membrane pemphigoid: clinical aspects, immunopathological features and therapy. Eur J Dermatol 2007;17:191-200.DiZenzo G, Carrozzo M, Chan LS. Urban legend series: mucous membrane pemphigoid. Oral Dis. 2014;20:35-54.
19. Elder MJ, Bernauer W, Leonard J, et al. Progression of disease in ocular cicatricial pemphigoid. Br J Ophthalmol 1996;80:292–6.
20. Saw VP, Dart JK, Rauz S, et al. Immunosuppressive therapy for ocular mucous membrane pemphigoid strategies and outcomes. Ophthalmology 2008;115:253-61.
21. Williams GP, Radford C, Nightingale P, et al. Evaluation of early and late presentation of patients with ocular mucous membrane pemphigoid to two majör tertiary referral hospitals in the United Kingdom. Eye (Lond) 2011;25:1207-18.
22. Hardy KM, Perry HO, Pingree GC, et al. Benign mucous membrane pemphigoid. Arch Dermatol 1971;104:467-75.
23. Ramlogan D, Coulsom IH, Mc George A. Cicatricial pemphigoid: a diagnostic problem for the urologist. J R Coll Surg Edinb 2000;45:62-3.
24. Alexandre M, Brette MD, Pascal F, et al. A prospective study of upper aerodigestive tract manifestations of mucous membrane pemphigoid. Medicine (Baltimore) 2006;85:239-52.
25. Trimarchi M, Bellini C, Fabiano B, et al. Multiple mucosal involvement in cicatricial pemphigoid. Acta Otorhinolaryngol Ital 2009;29:222-5.
26. Nash R, Hughes J, Kuchai R, et al. Assessment and Management of Laryngeal Mucous Membrane Pemphigoid: Our Experience in Six Patients and a Proposed Severity Scale. Clin Otolaryngol 2016. (doi: 10.1111/coa.12676).
27. Jalil BA, Abdou YG, Rosen SA, et al. Mucous membrane pemphigoid causing central airway obstruction. J Bronchology Interv Pulmonol 2017. (doi: 10.1097/ LBR.0000000000000374).
28. Sallout H, Anhalt GJ, Al-Kawas FH. Mucous membrane pemphigoid presenting with isolated esophageal involvement: a case report. Gastrointest Endosc 2000;52:429-33.
29. Sánchez Prudencio S, Domingo Senra D, Martín Rodríguez D, et al. Esophageal Cicatricial Pemphigoid as an Isolated Involvement Treated with Mycophenolate Mofetil. Case Rep Gastrointest Med. 2015;2015:620374.
30. Furusawa K, Hasegawa T, Hirasawa Y, et al. Mucous membrane pemphigoid with esophageal stricture treated with balloon dilatation. J Dermatol 2015;42:325-7.
31. Naylor MF, MacCarty RL, Rogers RS 3rd. Barium studies in esophageal cicatricial pemphigoid. Abdom Imaging 1995;20:97-100.
32. Murphy R. Desquamative inflammatory vaginitis. Dermatol Ther 2004;17:47-9.
33. Ikegaya H, Kato A, Matsushima H, et al. A case of cicatricial pemphigoid producing severe dysuria due to labial adhesion. BJU Int 1999;83:735-6.
34. Calabresi V, Carrozzo M, Cozzani E, et al. Oral pemphigoid autoantibodies preferentially target BP180 ecto domain. Clin Immunol 2007;122:207-13.
35. Chan LS, Majmudar AA, Tran HH, et al. Laminin-6 and Laminin-5 are recognized by autoantibodies in a subset of cicatricial pemphigoid. J Invest Dermatol 1997;108:848-53.
36. Bekou V, Thoma-Uszynski S, Wendler O, et al. Detection of laminin 5-specific auto-antibodies in mucous membrane and bullous pemphigoid sera by ELİSA. J Invest Dermatol 2005;124:732-40.
37. Hingorania M, Lightman S. Ocular cicatricial pemphigoid. Curr Opin Allergy Clin Immunol 2006;6:373-8.
38. Rubenstein JB, Jic SL. Cicatricial pemphigoid. Ophthalmology'de. Ed. Yanoff M, Duker JH. St. Louis, Mosby-Yearbokk, 2004.p.408-10.
39. Miserocchi E, Baltatzis S, Roque MR, et al. The effect of treatment and its related side effects in patients with severe ocular cicatricial pemphigoid. Ophthalmology 2002;109:111-8.
40. Pandya GA. Cicatricial pemfigoid succesfully treated with pulse intravenous cyclophosphamide. Arch Dermatol 1997;133:245-7.
41. Scully C, Muzio LL. Oral mucosal diseases: Mucous membrane pemphigoid. Br J Oral and Maxillofac Surg 2008;46:358-66.
42. Chan LS. Mucous Membrane Pemphigoid. Clinics in Dermatology 2001;19:703- 11.
43. Kalinska-Bienias A, Kalowska M, Kwiek B, et al. Efficacy and safety of perilesional/intralesional triamcinolone injections in oral mucous membrane pemphigoid. Br J Dermatol 2016;174:436-8.

44. Al-Shehhi F, Balakirski G, Baratli J, et al. Localized oral mucous membrane pemphigoid: successful topical treatment with 1% tacrolimus solution as steroid-sparing therapy. J Eur Acad Dermatol Venereol 2017;31:e176-8.
45. Gürcan HM, Ahmed AR. Efficacy of dapsone in the treatment of pemphigus and pemphigoid: analysis of current data. Am J Clin Dermatol 2009;10:383-96.
46. Rogers RS, Seehafer JR, Perry HO. Treatment of cicatricial (benign mucous membrane) pemphigoid with dapsone. J Am Acad Dermatol 1982;6:215-23.
47. Kharfi M, Khaled A, Anane R, et al. Early onset childhood cicatricial pemphigoid: a case report and review of the literature. Pediatr Dermatol 2010;27:119-24.
48. Doan S, Lerouic JF, Robin H, et al. Treatment of ocular cicatricial pemphigoid with sulfasalazine. Ophthalmology 2001;108:1565-8.
49. Chan LS. Ocular and oral mucous membrane pemphigoid (cicatricial pemphigoid). Clin Dermatol 2012;30:34-7.
50. Nottage JM, Hammersmith KM, Murchison AP, et al. Treatment of mucous membrane pemphigoid with mycophenolate mofetil. Cornea 2013;32:810-5.
51. Ojha J, Bhattacharyya I, Stewart C, et al. Cicatricial pemphigoid with severe gingival and laryngeal involvement in an 18-year-old female. Oral Surg Oral Med Oral Pathol Oral Radiol Endod 2007;104:363-7.
52. Ahmed AR, Colon JE. Comparison between intravenous immunglobulin and conventional immunosuppressive theraphy regimens in patients with severe oral pemphigoid. Arch Dermatol 2001;137:1181-9.
53. Donnenfeld ED, Perry HD, Wallerstein A, et al. Subconjunctival mitomycin C for the treatment of ocular cicatricial pemphigoid. Ophthalmolgy 1999;106:72-8.
54. Nelson BL, ThompsonLDR. Oral cicatrial pemphigoid. Oral Surg Oral Med Oral Pathol 1993;76:453-9.
55. Higgins GT, Allan RB, Hall R, et al. Development of ocular disease in patients with mucous membrane pemphigoid involving the oral mucosa. Br J Ophtalmol 2006;90:964-67.
56. Orime M, Tomiyama K, Hashidate H, et al. Non-paraneoplastic autoimmune subepidermal bullous disease associated with fatal bronchiolitis obliterans. J Dermatol 2016 (doi: 10.1111/1346-8138.13706).

4-g

ÇOCUKLUK ÇAĞININ OTOİMMÜN BÜLLÖZ HASTALIKLARI

Ekin ŞAVK

ÖZET

Otoimmün büllöz hastalıklar çocukluk çağının nadir hastalıkları arasında yer alır. Çocukluk çağı lineer immünoglobulin A dermatozunun yanı sıra pemfigus, büllöz pemfigoid, dermatitis herpetiformis, edinsel epidermolizis bülloza, büllöz sistemik lupus eritematozus ve liken planus pemfigoides tanılı pediatrik olgular bildirilmiştir. Çocukluk çağı otoimmün büllöz hastalıklarının ortak özelliği tanının erişkindekine benzer şekilde tipik klinik görünüm yanında histopatolojik bulgular ve immünofloresan inceleme ile konulmasıdır. Çocuk hastalarda epidemiyolojik özelliklerin, klinik görünümün, histopatolojik bulguların, eşlik eden patolojilerin ve prognozun erişkindekilerden bazı farklılıklar gösterdiği bilinmelidir. Ayrıca bu yaş grubundaki hastaların tedavisinde kullanılan sistemik ajanlar ile ilgili güvenilirlik verileri de çok kısıtlıdır.

GİRİŞ

Otoimmün büllöz hastalıklar (OBH) çocukluk çağının nadir hastalıkları arasında yer alır.[1-5] Görülme sıklıkları ile ilgili veriler kısıtlı olup genelde olgu ya da olgu serisi sunuları ile sınırlıdır. Pemfigus, büllöz pemfigoid (BP), dermatitis herpetiformis (DH), çocukluk çağı lineer IgA dermatozu (ÇLAD), edinsel epidermolizis bülloza, büllöz sistemik lupus eritematozus (BSLE) ve liken planus pemfigoides çocuk olguların bildirilmiş olduğu büllöz dermatozlardır.[2] Bazı yazarlarca bunlar arasında çocuklarda en sık gözlenenler LAD ve DH'dir.[3] Amerika Birleşik Devletleri'nde OBH tanısı ile hastaneye yatırılarak tedavi gören çocuk hastaların incelendiği bir çalışmada pemfigus milyonda 8 ile en sık yatış nedeni olan OBH olarak belirlenmiş; pemfigusu milyonda 3,9 oranı ile DH ve milyonda 3,3 oranı ile BP'nin izlediği saptanmıştır.[4] Aynı çalışmada bu dermatozların çocukluk çağının farklı yaş gruplarındaki dağılımlarının da farklılık gösterdiği belirlenmiştir. Pemfigus ve BP'li çocuk hastalar en fazla 12-17 yaş aralığında gözlenmiş iken DH'li çocuk hastaların büyük oranda 0-5 yaş grubunda yer aldığı saptanmıştır. Singapur'da tüm dermatolojik hastalıklar için başvuru merkezi konumundaki bir kurumda gerçekleştirilen ve 15 yılı kapsayan bir taramada toplam sadece 12 çocukluk çağı OBH olgusu kaydedilmiş ve bu ülke nüfusu için çocuk OBH insidansı milyonda 13 olarak hesaplanmıştır.[5] Bildirilen olguların 5'i LAD ve 3'ü pemfigus olup listeyi ikişer BP ve BSLE olgusu tamamlamış, ülkedeki erişkin nüfusa benzer şekilde DH'li çocuk hastaya ise rastlanılmamıştır *(Bkz. Otoimmün Büllöz Hastalıkların Epidemiyolojisi).*

Çocukluk çağı OBH'nin ortak özelliği tanının erişkindekine benzer şekilde tipik klinik görünüm yanında histopatolojik bulgular ve immünofloresan inceleme ile konulmasıdır *(Bkz. Otoimmün Büllöz Hastalıklarda Laboratuvar Tanı).* Vezikülobüllöz lezyonları olan çocuk hastada infeksiyonlar, ilaç erüpsiyonları ve genodematozların da ayırıcı tanıda yer alması gerektiği unutulmamalıdır. Buna yönelik olarak tanısal yaklaşımda çocuğun yaşı, genel durumu, lezyonların morfolojisi ve dağılımı yanında aile öyküsü de önem taşıyan kriterler olarak öne çıkar.[1] Çocuk hastalarda ortaya çıkan OBH'de epidemiyolojik özelliklerin, klinik görünümlerin, histopatolojik bulguların, eşlik eden patolojilerin ve prognozun erişkindekilerden bazı farklılıklar gösterdiği bilinmelidir.[2,6] Ayrıca çocukluk çağı OBH'nin tedavisinde kullanılan sistemik ajanlar ile ilgili güvenilirlik verileri de çok kısıtlıdır ve bu yaş grubundaki hastaların tedavisinde ayrı bir titizlik gösterilmesi gerekir.

Burada yukarıda sayılan OBH'den çocukluk çağında görülen pemfigus, BP, DH ve ÇLAD'den söz edilecek ve erişkin olgulardan farklılıkları vurgulanacaktır.

PEMFİGUS

Çocukluk çağında pemfigus jüvenil pemfigus, paraneoplastik pemfigus (PNP), endemik pemfigus ve neonatal pemfigus olarak karşımıza çıkar.

JÜVENİL PEMFİGUS

Pemfigusun erişkinlerde en sık gözlenen formu olan pemfigus vulgaris (PV) çocuklarda çok nadirdir ve bildirilen olgular daha çok erişkin yaşa yakın olan ergenlik çağındaki hastalardır. Bu nedenle özellikle 13-18 yaşlarında ortaya çıkan PV, jüvenil PV olarak adlandırılmıştır.[7]

KLİNİK BULGULAR

Jüvenil PV erişkin tip PV'den farklı olarak her iki cinste eşit oranda görülmekle beraber diğer klinik özellikleri açısından fazla farklılık göstermez. Ancak 1972 ile 2009 yılları arasında bildirilmiş 47 jüvenil PV olgusunun değerlendirildiği bir çalışmada oral bölge dışındaki mukozal tutulumun (%34) erişkinlerdekinden fazla olduğu, özellikle genital bölge tutulumunun (%26) sıklıkla bildirildiği saptanmıştır.[7] Hastalığın ilaçlarla tetiklenmesi nadirdir.[8] Ancak astım için montelukast kullanımını ve difteri-tetanoz aşısını takiben jüvenil PV gelişen olgular da bildirilmiştir.[3]

TEDAVİ VE PROGNOZ

Yaşamı tehdit edici şiddette olabilen hastalığın tedavisi, sistemik kortikoterapinin diğer yan etkileri yanında büyüme ve gelişme geriliğine de yol açması nedeniyle, erişkinlere göre daha da dikkat gerektirir.[8] Sistemik kortikosteroid kullanan jüvenil PV hastalarının beşte birinde çoğu ciddi ve yaşamı tehdit edici yan etkiler gözlenmiş, bunlar arasında %2 olguda gelişme geriliği ve %2 olguda da davranış bozuklukları yer almıştır.[7] PV tanısı ile izlenen 12 yaş altındaki 33 olgunun değerlendirildiği bir çalışmada ise ortalama 5,2 yıl gibi uzun süreli izlem sırasında ciddi yan etkilerin hastaların yaklaşık %61'inde gözlendiği, bunlar arasında en sıklıkla kuşingoid görünüm (%65), gelişme geriliği (%50) ve infeksiyonların (%50) yer aldığı bildirilmiştir.[9] Erişkin hastalarda da gözlenebilen diğer istenilmeyen etkilerden kilo artışı, akne, menstrüel düzensizlik, femur başının avasküler nekrozu ve diyabetin özellikle ergen hastalarda daha fazla psikolojik morbiditeye yol açabileceği unutulmamalıdır. Jüvenil PV tedavisinde kullanılan sistemik kortikosteroidlerin dozu erişkinlerde olduğu gibi vücut ağırlığına göre belirlenir ve sıklıkla 1-2 mg/kg gün başlanır. Sistemik kortikosteroidlere yeterli yanıt vermeyen ya da istenilmeyen etkilerin şiddetli olarak ortaya çıktığı olgularda azatiyopürin, mikofenolat mofetil, dapson, metotreksat, siklosporin ve intravenöz immünoglobulin gibi çeşitli adjuvan immün baskılayıcı ajanlar kullanılmıştır.[2,3,8,9] Ancak bu ilaçların da olası ciddi yan etkileri olabileceği bilinmektedir. Yakın zamanda 18 yaşından küçük PV olgularında rituksimab ile etkili ve güvenilir sonuç alındığı bildirilmiştir.[10,11] Erişkinlerdeki sağaltım şemasından farklı olarak çocuklarda ritüksimabın lenfoma protokolündekine benzer şekilde vücut yüzey alanına göre hesaplanan dozda (375 mg/m^2) ve 4 kez tekrarlanan haftalık infüzyon şeklinde uygulanması önerilmektedir.[2,6]

PARANEOPLASTİK PEMFİGUS

Çocuklarda gözlenen PNP en sıklıkla Castleman hastalığına bağlı gelişir *(Bkz. Pemfigus)*. Bu tablo için tipik olan şiddetli oral mukoza tutulumunun bu yaş grubundaki hastalarda Stevens Johnson sendromundan ayırıcı tanısının yapılması gerekir. Çocukluk çağı PNP'li 14 olgunun incelendiği bir çalışmada ortalama başvuru yaşı 13 olarak saptanmıştır. Bu hastalarda PNP'nin klinik formlarından liken planus benzeri formun daha sık olduğu (8 olgu) ve eşlik eden neoplazinin genelde pemfigus lezyonlarından sonra tanı aldığı (10 olgu) gözlenmiştir. Ayrıca kötü prognoz belirteci olan bronşiyolitis obliteransın olguların çoğunda gözlendiği (10 olgu), nitekim bu serideki olguların büyük bir kısmının kaybedildiği bildirilmiştir.[12]

ENDEMİK PEMFİGUS

Pemfigus grubu hastalıklardan çocukluk çağında ortaya çıkma eğilimi en belirgin olan fogo selvagem ismiyle de bilinen ve Brezilya başta olmak üzere Güney Amerika kıtası ülkeleri ile Tunus kırsalında endemik olarak gözlenen bir pemfigus foliaseus (PF) formudur.[6] Simulium nigrimanum sineği ısırığı ile bulaştığı düşünülen hastalık genç erişkinlerde ve adölesanlarda diğer PF formlarından farklı olarak en sıklıkla yüz ve saçlı deride üzeri yoğun krutlu arkiform, sirsine ya da polisiklik olabilen erozyonlar ile seyreder ve eritrodermik hal almaz. Pediatrik olgularda çok nadir olarak ortaya çıkan sporadik PF'nin seyri ise özellikle hafif olup çoğu olgunun bir yıl içerisinde minimal tedavi ile iyileştiği bildirilmiştir (Resim 1).[6]

YENİDOĞAN PEMFİGUSU

PV ya da PF'li annelerden doğan bebeklerde transplasental otoantikorların aktarımı sonucu ortaya çıkan ve tipik pemfigus kliniği ile seyreden tablo yenidoğan pemfigusu olarak adlandırılır (Resim 2a). Yenidoğan çağında beliren vezikülobüllöz lezyonların en sık nedeninin infeksiyonlar olduğu ve erken tedavi gerektirdiği, yenidoğan pemfigusunun ise hayli nadir bir durum olduğu unutulmamalıdır (Resim 2b).[13] Öte yandan bir seride, yenidoğan çağında OBH saptanan 54 olgunun 34'ünde tanı pemfigus olarak belirlenmiştir.[14] Annede hastalığın aktif olması gerekliliği yoktur. Yenidoğan pemfigusu doğumdan birkaç hafta sonra maternal antikorların katabolize olması ile birlikte tamamen gerileyen geçici bir tablodur.[3,6]

Resim 1. *Yüzeysel erozyon, krutlar ve yer yer sağlam büllerle karakterize jüvenil PF olgusu (Prof. Dr. Soner Uzun'un arşivinden alınmıştır)*

Resim 2. *Pemfiguslu anneden doğan yenidoğanda pemfigus benzeri erozyon ve büllerle karakterize geçici klinik tablo (a) bu dönemde görülebilen ve benzer şekilde gevşek büller ve ıslak et görünümde erozyonların eşlik ettiği büllöz impetigo ve stafilokoksik haşlanmış deri sendromu gibi infeksiyonlardan ayırt edilmelidir (b) (Prof. Dr. Soner Uzun'un arşivinden alınmıştır)*

JÜVENİL BÜLLÖZ PEMFİGOİD

İlk çocukluk çağı BP olgusu 1970'te sunulmuş ve günümüze değin 100 civarı hasta bildirilmiştir.[6] Jüvenil BP başlığı altında sunulan BP olguları daha çok kız çocuklarında, sıklıkla 10 yaşından önce ve bunların da önemli bir oranı yaşamın ilk yılında ortaya çıkmaktadır.[3,6,15] Jüvenil BP'li olguların tarandığı bir çalışmada literatürde 2008 yılına kadar 79 olgu yayınlandığı, bunların 42'sinin (%53) bir yaşından küçük bebekler olduğu saptanmıştır.[16] Hastalığın aşılar ile tetiklenebildiği gösterilmiştir.[17-19]

KLİNİK BULGULAR

Özellikle bebeklikte ortaya çıkan jüvenil BP olgularında lezyonlar gövdenin yanı sıra erişkin BP'sinde pek gözlenmeyen şekilde akral (avuçlar, ayak tabanları ve yüz) bölgelerde de dağılım gösterirler (Resim 3).[3,6,15] Oyun ve okul çağı çocukluk çağındaki jüvenil BP'de ise mukozal tutulum sık gözlenir.[3,6,15,20] Çocuklukta ortaya çıkabilen özel bir form lokalize vulvar tutulumdur.[6,8,15,21]

Resim 3. *Jüvenil BP erişkin hastalara benzer biçimde ürtikeryal ya da normal görünümlü deri üzerinden gelişen gergin büllerle karakterize olup çocuk olgularda yüz ve akral tutulum biraz daha ön plandadır (Prof. Dr. Soner Uzun'un arşivinden alınmıştır)*

TEDAVİ VE PROGNOZ

Jüvenil BP'nin erişkin BP'sinden ayrıldığı bir başka nokta da tedavi yanıtı ve prognozdur. Yaşlı bireylerdeki kronikleşen seyrin aksine çocukluk çağındaki pemfigoid olgularının tamama yakını bir yıl içerisinde iyileşirler.[2,3,6,15,16] Ayrıca eşlik eden ve morbiditeye katkısı bulunan başka hastalık da yoktur. Yerel kortikosteroidlere yanıt genelde iyidir. Bazen sistemik kortikosteroidlere hatta nadir olguda diğer immün baskılayıcı ajanlara gereksinim duyulabilir. Altı olguluk bir seride histopatolojik bulgular arasında eozinofillerden zengin subepidermal bül oluşumu yanında erişkindekinden daha baskın bir şekilde nötrofil infiltrasyonunun da gözlendiği kaydedilmiş ve bu hastalarda sistemik kortikosteroid ile kombine edilen dapson ile ortalama 1 ayda düzelme elde edildiği raporlanmıştır.[15]

DERMATİTİS HERPETİFORMİS

Gluten enteropatisinin deri bulguları ile karakterize bir hastalık olan DH güçlü bir genetik yatkınlığa sahiptir. Bu nedenle çocuk olgular bazı popülasyonlarda hiç gözlenmez iken bazı yazarlarca farklı bölgelerden çocukluk çağının en sık saptanan OBH'si olarak bildirilmiştir.[3,5]

KLİNİK BULGULAR

Başlangıç yaşının 2 ile 16 arasında değiştiği ve ortalama yaşın 7 olduğu genişçe bir seride hastalığın kız çocuklarında daha sık gözlendiği bildirilmiştir (Resim 4).[22]

Resim 4. *Jüvenil DH erişkinlere benzer biçimde herpetiform dizilim ve psoriasiform dağılım gösteren tepesi yolunmuş papüllerle (prurigo papülleri) karakterizedir (Prof. Dr. Soner Uzun'un arşivinden alınmıştır)*

İki yaş altındaki bebeklerde gluten maruziyeti henüz başlamadığı için infantlarda DH'nin ortaya çıkması beklenmez.[22] Hastalık çoğu zaman erişkinlerdekine benzer tipik klinik tabloyla seyreder. Ancak nadiren bazı çocuk hastalarda, kaşıntılı olmayan ve pitriazis likenoides kronikayı

Resim 5. *ÇLAD klinik olarak jüvenil BP'ye benzer bir tablo gösterir. Eritemli ya da normal deri üzerinden yükselen gergin, içeriği seröz ya da hemorajik olabilen büller (a ve b), genellikle eski lezyonların çevresinde gelişerek özel görünümler oluşturabilirler (c). Genital bölge ve yüz tutulumu sık gözlenir (d ve e) (Prof. Dr. Soner Uzun'un arşivinden alınmıştır)*

andıran lezyonlar ile seyrettiği de bildirilmiştir.[2,6] Çocuklarda DH'nin böcek ısırıkları, egzemalar, uyuz ve ürtiker ile ayırıcı tanısı yapılmalıdır.[23] Bu yaş grubunda ortaya çıkması beklenen bir başka OBH olan ÇLAD'den ayırt etmek için doku transglutaminaz IgA antikoru varlığının araştırılması tanıya yardımcı bir testtir.[3]

TEDAVİ VE PROGNOZ

Tedavinin temeli erişkinlerdeki gibi glutensiz diyet ve dapsondur.[24] Çocuklarda tek başına glutensiz diyetle bile ortalama 11 ayda remisyon sağlandığı, diyetin aksatılmasının ise semptomların hızla geri dönmesine neden olduğu bildirilmiştir.[2] Dapson başlangıç dozu olan 0,5 mg/kg/gün ile semptomlarda günler içerisinde dramatik rahatlama sağlar. Bir hafta içerisinde beklenen yanıtın alınamaması durumunda doz kademeli olarak en fazla 2 mg/kg/gün olacak şekilde günde 0,5 mg/kg arttırılabilir.[2]

ÇOCUKLUK ÇAĞI LİNEER IGA DERMATOZU

Çocukluk çağı kronik büllöz dermatozu olarak da bilinen ÇLAD tipik olarak çocuklarda gözlenen bir OBH olup bazal membran boyunca lineer IgA birikimi ve subepidermal bül oluşumu ile karakterlidir *(Bkz. Lineer IgA Dermatozu).*

KLİNİK BULGULAR

Jüvenil BP ile benzerlik gösterir. Yaşamın ilk on yılında ve en sıklıkla okul öncesi çocukluk çağında belirir. Bir çalışmada olguların %38'inde infeksiyon, %31'ine anti-inflamatuvar ilaç kullanımı öyküsü olduğu bildirilmişse de olası tetikleyiciler ile ilgili yeterli bilgi yoktur.[25] Çevresi eritemli ya da ürtikeryal, gergin, bazan hemorajik içerikli vezikül ve büller karakteristik olmakla beraber bazen yalnızca eritemli ya da ürtikeryal plaklar ve/veya eritema multiformeyi andıran hedef benzeri lezyonlar da gözlenebilir (Resim 5a, 5b).

Merkezdeki bir krutun çevresinde bir dizi şeklinde sıralanan veziküllerin görünümü inci dizisine veya mücevher kümesine benzetilir ve hastalık için tipik kabul edilir ***(mücevher belirtisi)*** (Resim 5c). Yeni vezikül ve büller eskilerinin periferinde belirir. Başlangıç ani olup lezyonlar vücudun belli bir bölgesinde sınırlı kalabilir ya da yayılabilir. En sık tutulan bölgeler gövde alt yarısı ve anogenital bölgedir (Resim 5d, Resim 6). Eller, ayaklar ve yüz de hastalığın etkilediği diğer alanlardır (Resim 5a ve 5e).

Mukozal tutulum sıktır ve bazen şiddetli olabilir. İntakt veziküller, erozyon alanları gingivit ve keilit görünümü yanında oftalmik göz tutulumu fotosensitivite, bulanık görme ve batma hissinden skatrizasyona bağlı görme kaybına uzanan bir spektrum ile belirti verebilir. Mukozal tutulumun deri lezyonlarından önce başladığı olgular

Resim 6. *ÇLAD genital bölgede sağlam büllerin yanı sıra arabezi bölgesinde sıkça erozyonlar şeklinde gözlenir*

bildirilmiştir.[2,3,25] Erişkin hastaların aksine pediatrik olgularda hematopoetik sistem hastalıkları, solid organ malignitesi ya da otoimmün hastalıklar ile birliktelik gözlenmemiştir.[25]

TEDAVİ VE PROGNOZ

ÇLAD erişkinlere kıyasla daha iyi bir prognoza sahiptir. Bir seride tedavisiz izlenen olgularda 4,4 yıl içerisinde %65 oranında spontan remisyon gözlenmiştir.[25] Ancak yaygın lezyonlar ve özellikle skar gelişimi riski gösteren mukozal tutulumun gözlendiği olgularda tedavinin geciktirilmemesi uzun süreli olması önerilir (Resim 6). En sıklıkla tercih edilen ajan dapsondur *(Bkz. Lineer IgA Dermatozu, Bkz. Sistemik Tedaviler-Dapson).*[2,3,26] Olguların büyük çoğunda tek başına ya da kortikosteroidler ile kombine edilerek verilen dapsonun başlangıç dozu 1 mg/kg/gündür. Genelde güvenilir bir yan etki profili olan dapson ile tedaviye başlamadan önce mümkünse olası hemolizi öngörebilmek için glikoz 6-fosfat dehidrogenaz enzim düzeyinin ölçülmesi; methemoglobinemi, nöropati ve hepatit gelişimine yönelik olarak da özellikle dapson kullanımının ilk 3 ayında sık laboratuvar kontrolü önerilir (ilk 1 ay haftada bir, sonra ayda bir). Dapsona yanıt haftalar içerisindedir. Hastalığın kontrol altına alınmasını takiben kademeli doz azaltımının aylar içerisinde yapılması gerekir. Takip sırasında 1-2 hafta içerisinde beliren tek tük veziküllerin yeni tedavi gerektirmediği belirtilmiştir.[25] Hafif bazı olgularda sistemik tedaviye gerek kalmaksızın yerel kortikosteroidler ile düzelme elde edilebilir.[27] Şiddetli ve dapsonun kullanılamadığı ya da dapsonun hastalığı kontrol altına almada yetersiz kaldığı durumlarda en sıklıkla kullanılan ikinci alternatif tedavi sistemik kortikoterapidir. Azatiyopürin, mikofenalot mofetil ve siklosporin gibi immün baskılayıcılarla, eritromisin, dikloksasilin, sülfapiridin gibi antibiyotiklerle, kolşisin ve İVİG ile de iyileşen olgular bildirilmiştir.

KAYNAKLAR

1. Rico MJ. Differential diagnosis of vesiculobullous lesions. In: Harper J, Oranje A, Prose N, editors. Textbook of Pediatric Dermatology. Slovenya: Blackwell Science; 2000.
2. Paller AS, Mancini AJ. Hurwitz Clinical Pediatric Dermatology. 5.Baskı. St Louis: Elsevier;2016.
3. Sansaricq F, Stein SL, Petronic-Rosic V. Autoimmune bullous diseases in childhood. Clin Dermatol 2012;30:114-27.
4. Ren Z, Hsu DY, Silverberg NB, et al. The Inpatient Burden of Autoimmune Blistering Disease in US Children: Analysis of Nationwide Inpatient Sample Data. Am J Clin Dermatol 2017;18:287-97.
5. Kong YL, Lim YL, Chandran NS. Retrospective Study on Autoimmune Blistering Disease in Paediatric Patients. Pediatr Dermatol 2015;32:845-52.
6. Marathe K, Lu J, Morel KD. Bullous diseases: Kids are not just little people. Clin Dermatol 2015;33:644-56.
7. Asarch A, Gürcan HM, Ahmed AR. A current review of juvenile pemphigus vulgaris: analysis of data on clinical outcomes. Am J Clin Dermatol 2010;11:21-33.
8. Sillevis Smitt JH. Pemphigus, pemphigoid and epidermolysis bullosa acquisita. In: Harper J, Oranje A, Prose N, editors. Textbook of Pediatric Dermatology Slovenya: Blackwell Science; 2000.
9. Mabrouk D, Ahmed AR. Analysis of current therapy and clinical outcome in childhood pemphigus vulgaris. Pediatr Dermatol 2011;28:485-93.

10. Miller B, Abbott J, Cusack CA. Rituximab as first-line therapy for juvenile pemphigus vulgaris. J Am Acad Dermatol 2016;74:AB148.
11. Vinay K, Kanwar AJ, Sawatkar GU et al. Successful use of rituximab in the treatment of childhood and juvenile pemphigus. J Am Acad Dermatol 2014;71:669-75.
12. Mimouni D, Anhalt GJ, Lazarova Z et al. Paraneoplastic pemphigus in children and adolescents. Br J Dermatol. 2002;147:725-32.
13. Zhao CY, Murrell DF. Blistering diseases in neonates. Curr Opin Pediatr 2016;28:500-6.
14. Zhao CY, Chiang YZ, Murrell DF. Neonatal Autoimmune Blistering Disease: A Systematic Review. Pediatr Dermatol 2016;33:367-74.
15. Gajic-Veljic M, Nikolic M, Medenica L. Juvenile bullous pemphigoid: the presentation and follow-up of six cases. J Eur Acad Dermatol Venereol 2010;24:69-72.
16. Waisbourd-Zinman O, Ben-Amitai D, Cohen AD, et al. Bullous pemphigoid in infancy: Clinical and epidemiologic characteristics. J Am Acad Dermatol 2008;58:41-8.
17. Baroero L, Coppo P, Bertolino L, et al. Three case reports of post immunization and post viral Bullous Pemphigoid: looking for the right trigger. BMC Pediatr 2017;17:60.
18. de la Fuente S, Hernández-Martín Á, de Lucas R, et al. Postvaccination bullous pemphigoid in infancy: report of three new cases and literature review. Pediatr Dermatol 2013;30:741-4.
19. Baykal C, Okan G, Sarica R. Childhood bullous pemphigoid developed after the first vaccination. J Am Acad Dermatol 2001;44:348-50.
20. Oranje AP, van Joost T. Pemphigoid in children. Pediatr Dermatol. 1989;6:267-74.
21. Oranje AP, Vuzevski VD, van Joost T, et al. Bullous pemphigoid in children. Report of three cases with special emphasis on therapy. Int J Dermatol 1991;30:339-42.
22. Leonard JN. Dermatitis herpetiformis. In: Harper J, Oranje A, Prose N, editors. Textbook of Pediatric Dermatology. Slovenya: Blackwell Science; 2000.
23. Powell GR, Bruckner AL, Weston WL. Dermatitis herpetiformis presenting as chronic urticaria. Pediatr Dermatol 2004;21:564-7.
24. Hervonen K, Salmi TT, Kurppa K, et al. Dermatitis herpetiformis in children: a long-term follow-up study. Br J Dermatol 2014;171:1242-3.
25. Collier PM, Wojnarowska F. Chronic bullous disease of childhood. In: Harper J, Oranje A, Prose N, editors. Textbook of Pediatric Dermatology. Slovenya: Blackwell Science; 2000.
26. Fortuna G, Marinkovich MP. Linear immunoglobulin A bullous dermatosis. Clin Dermatol 2012;30:38-50.
27. Gil Sáenz FJ, Durán Urdániz G, Fernández Galar M, et al. Topical corticosteroids as a therapeutic alternative in linear immunoglobulin A bullous dermatosis in childhood: case report. Arch Argent Pediatr 2016;114:e440-3.

4-h

LİNEER IgA DERMATOZU

Mehmet Kamil MÜLAYİM, Perihan ÖZTÜRK

ÖZET

Lineer IgA dermatozu subepidermal bül oluşumu ve dermoepidermal bileşkede lineer IgA depolanması ile karakterize, derinin nadir görülen bir otoimmün büllöz hastalığıdır. Erişkinlerde ve çocukluk çağında görülen iki klinik formu söz konusudur. Hastalık idiyopatik olabileceği gibi başta vankomisin olmak üzere çeşitli ilaçlara bağlı olarak da ortaya çıkabilir. Klinik olarak deride ve müköz membranlarda dermatitis herpetiformis ve büllöz pemfigoide benzer vezikülobüllöz döküntü izlenir. Lineer IgA dermatozu tanısının altın standardı direkt immünofloresan incelemesidir. Hastalığın tedavisinde en çok kullanılan ajan dapson olup, yanıtın alınamadığı veya dapsonun kullanılamadığı durumlarda kortikosteroidler ikinci seçenek ajanlardır.

GİRİŞ

Lineer IgA dermatozu (LAD) bazal membran zonu (BMZ) boyunca lineer IgA birikimi ve subepidermal bül oluşumu ile karakterize nadir görülen bir otoimmün büllöz hastalıktır.[1] Çocuklarda görülen varyantı çocukluk çağı kronik büllöz dermatozu veya diğer adıyla çocukluk çağı lineer IgA dermatozu (ÇLAD) olarak adlandırılır *(Bkz. Çocukluk Çağının Otoimmün Büllöz Hastalıkları)*.[2,3]

1873 yılından itibaren ÇLAD kliniği gösteren olgular bildirilmiştir. 1969 yılında IgA'nın dermoepidermal bileşkede lineer depolandığı veziküllü ve büllü hastalıkları olan olgular bildirilmiştir. 1975'te ise Chorzelski ve Jablonska LAD'nin ayrı bir hastalık olduğunu ifade etmiştir. Jordan bu hastalığı çocukluk çağının benign kronik büllöz hastalığı olarak tanımlamıştır.[4,5] İlaca bağlı LAD ilk kez 1981 yılında Gabrielsen ve ark.[6] tarafından tanımlanmıştır.

Erişkin LAD ortalama 60 yaşında ortaya çıkarken, ÇLAD genellikle 5 yaşından önce görülür.[7,8] ÇLAD yaşamın birinci on yılı içinde en yaygındır ve okul öncesi dönemde insidansı pik yapar.[9] Erkek/kadın oranı 1/1,6 dır.[1,2] LAD'nin gerçek insidansı bilinmemekle birlikte İngiltere'de yapılan bir araştırmada çocuklardaki sıklığı 1/500,000, yapılan başka bir çalışmada ise erişkinlerdeki sıklığı 1/250,000 olarak saptanmıştır.[1,4] Avrupa'daki sıklığı 1,000,000'da 0,2-0,5 olarak bildirilmiştir *(Bkz. Otoimmün Büllöz Hastalıkların Epidemiyolojisi)*.[10]

LAD farklı dermoepidermal antijenlere karşı gelişmiş IgA antikorlarının neden olduğu, BMZ boyunca lineer IgA birikimi ile karakterize, derinin edinsel subepidermal büllöz hastalığıdır.[11] Sıklıkla rastlanan olası antijenler BP180 ve muhtemelen tip XVII kollajenin yıkım ürünleri olan 120 kd ve 97 kd'lik protein molekülleridir.[12-15] Bu hastalarda HLA-B8, HLA-DR3 ve HLA-DQ2 oranları artmıştır.[14]

IgA otoantikorların alt tipleri çoğu olguda IgA1 olup monomeriktir.[4,5] IgA'nın depolanmasının ardından nötrofillerin kemotaksisi gelişmektedir. Nötrofillerden salınan lizozomal enzimler dermoepidermal bileşke boyunca ayrışmaya ve subepidermal bül oluşumuna neden olmaktadır *(Bkz. Otoimmün Büllöz Hastalıkların Etyopatogenezi)*.[4]

Hastalık idiyopatik olabileceği gibi, çeşitli faktörlerle de tetiklenebilir. Bunlar arasında infeksiyonlar, maligniteler ve başta vankomisin olmak üzere çeşitli ilaçlar yer alır (Tablo 1).[16,17]

Tablo 1. LAD gelişimini tetikleyebilen ilaçlar.

Vankomisin	Amiodoran
Penisilinler	Karbamazepin
Sefalosporinler	Furasemid
Kaptopril	Fenitoin
Lityum	Rifampisin
Diklofenak	Metronidazol
Asetaminofen	Naproksen

Hem erişkin LAD'nin hem de ÇLAD'nin üst solunum yolu infeksiyonları, aşılamalar, akut mononükleoz, Varicella, herpes zoster ve Salmonella enteriti ile birliktelikleri bildirilmiştir.[4,5,18]

Erişkin LAD'nin otoimmün hastalıklardan özellikle sistemik lupus eritematozus, dermatomyozit, romatoid artrit, hipotiroidi, vitiligo, kronik hepatit, Crohn hastalığı, ülseratif kolit, otoimmün hemolitik anemi, multipl skleroz, glomerulonefrit, IgA nefropatisi ve kemik iliği aplazisi ile ilişkisi bildirilmiştir.[1,2,19] ÇLAD'nin ise ülseratif kolit ve gastrik hipoklorhidri ile birlikteliği bildirilmiştir.[4] Olguların %5'inde hastalığın gelişiminde malignite suçlanmıştır.[1,2] Erişkin LAD'de Hodgkin lenfoma, B hücreli lenfoma, multipl miyelom, lenfoblastik lenfoma ve mesane, özofagus, meme, tiroid gibi solid organ tümörleri ile birliktelikleri bildirilmiştir.[2,4,20] ÇLAD'li bir olguda ise otoimmün lenfoproliferatif sendrom bildirilmiştir.[21]

KLİNİK BULGULAR

Erişkin LAD lezyonları tipik olarak dirsek, diz ve kalçaları içeren ekstremitelerin ekstansör yüzeylerinde yer alır ve gövde hemen her zaman tutulmuştur.[1] Deride grup yapmış veya anüler görünümde papül, ürtikeryal plaklar, küçük veziküller ve büller ani bir şekilde gelişebilir (Resim 1).

Lezyonlar büllöz pemfigoidde (BP) olduğu gibi bülsüz bir merkezin etrafında anüler yapıda plaklar ve gergin bül halkaları şeklinde (Resim 2), dermatitis herpetiformiste (DH) olduğu gibi grup yapmış papülovezikül̈ler şeklinde veya bazen epidermolizis bülloza lezyonlarına benzer deri bulguları şeklinde ortaya çıkabilir.[1,2]

Eritema multiforme (EM), Stevens-Johnson sendromu, eritema anülere sentrifugum veya eritema gyratum repense benzer deri bulguları da bildirilmiştir.[22-25]

ÇLAD ise, aniden ortaya çıkan, normal deri veya ürtikeryal plak zemininde yerleşim gösteren, gergin vezikülobüllöz lezyonlarla seyreder (Bkz. Çocukluk Çağının Büllöz Dermatozları). Özellikle genital bölge civarında yerleşen lezyonlar, yüzü (özellikle perioral bölgeyi), gövdenin alt kısmını, alt ekstremiteleri ve saçlı deriyi de tutabilir ve gruplaşma eğilimi gösterirler (Resim 3).

Eski lezyonların kenarında yeni veziküllerin ortaya çıkması ile periferinde berrak içerikli vezikül veya büller bulunan, anüler veya polisiklik şekilli ürtikeryal papül ve plaklardan oluşan tipik lezyonlar, "inci dizisi" veya **"mücevher kümesi"** şeklinde tanımlanırlar (Resim 4). Bazen sağlam deri zemininde yerleşen büyük büller de görülebilir. Lezyonlara kaşıntı ve yanma yanında, ateş ve anoreksi gibi sistemik semptomlar da eşlik edebilir.[8,16,26,27]

İlaca bağlı gelişen LAD, sorumlu ilacın alınmasından 7-14 gün sonra ortaya çıkar. Klinik olarak idiyopatik formu andırabileceği gibi, büllöz EM (Resim 5a), toksik epidermal nekroliz veya morbiliform ilaç erupsiyonu gibi ilaca bağlı

Resim 1. *Erişkin LAD olgusunda anüler, polisiklik, ürtikeryal plakların periferinde gergin vezikül ve büller (Prof. Dr. Soner Uzun'un arşivinden alınmıştır)*

Resim 2. *Anüler dizilimli gergin büller LAD (a) ve BP (b) için tipiktir (Prof. Dr. Soner Uzun'un arşivinden alınmıştır)*

Resim 3. *ÇLAD'de periorifisyal alanlar ve ekstremiteler sıkça tutulur (Prof. Dr. Soner Uzun'un arşivinden alınmıştır)*

diğer deri döküntülerini de taklit edebilir. Deri lezyonları, sorumlu ilacın kesilmesinden sonra yaklaşık 3 hafta içinde geriler.[26,28-30] Hem erişkin başlangıçlı LAD'nin, hem de ÇLAD'nin seyrinde mukoza tutulumu görülebilir (Resim 5b). İlaca bağlı gelişen LAD'de idiyopatik tipe göre mukoza tutulumu daha sıktır.[31] Oral, oküler, nazal, farengeal, özofageal veya genital mukozalar tutulabilir. Mukoza tutulumunun spektrumu geniştir; asemptomatik oral mukoza tutulumundan, sikatrisyel pemfigoide benzer şekilde oral, oküler veya diğer mukozaların tutulumuna kadar uzanır. Oral mukoza tutulumu sıklıkla, büllerin rüptürü ile oluşan ağrılı erozif ve ülseratif lezyonlar şeklindedir; nadiren kronik deskuamatif gingivit şeklinde görülebilir.[16,26,32,33] Göz tutulumu sonucunda sikatris ve görme kaybı gelişebilir.[1,4]

TANI

LAD'nin tanısı için üç önemli tanı kriteri vardır; a) deri ve müköz membranlarda vezikülobüllöz döküntü, b) biyopside nötrofil infiltrasyonunun baskın olduğu subepidermal veziküller, c) direkt immünofloresan (DİF) incelemede BZM boyunca lineer IgA birikiminin olması.[2,3,5] LAD tanısında altın standart BZM boyunca lineer IgA depozitlerinin DİF ile gösterilmesidir.[2,5,34,35] Biyopsinin histopatolojik inceleme için mümkünse 24 saatten taze bir lezyonun kenarından lezyonu ve perilezyonel sağlam deriyi içerecek şekilde, DİF için ise perilezyonel sağlam deriden alınması önerilir.

Resim 4. *ÇLAD'de herpetiform dizilmiş büller özel klinik görünümlere yol açarlar (daire içerisinde "mücevher kümesi" görünümü)*

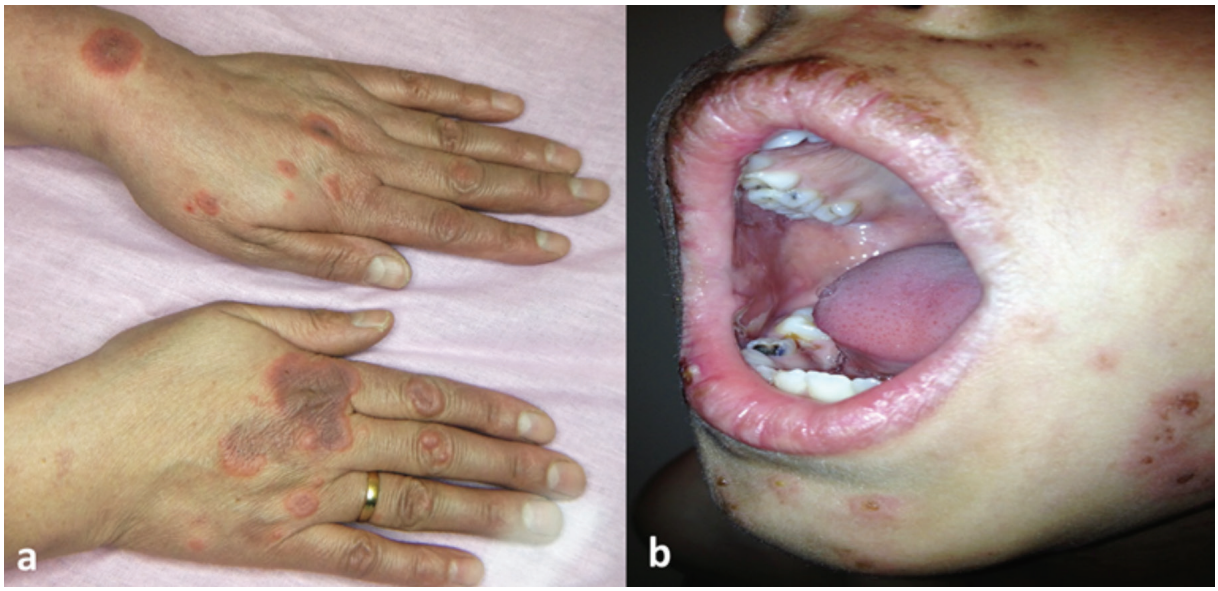

Resim 5. *İlaca bağlı LAD targetoid lezyonlarla EM'yi taklit edebilir (a). LAD'nin her iki formunda da oral kavite mukozası sıkça tutulan alanlardan birisidir (b)*

Histopatolojik bulgular; dermoepidermal bileşkede nötrofil infiltrasyonu ile birlikte vakuolar arayüz dermatiti görünümünden, subepidermal büllerin içinde veya dermal papillaların uçlarında nötrofilden zengin multiloküler apseye kadar uzanan geniş bir histolojik spektrum gösterebilir (Bkz. Otoimmün Büllöz Hastalıklarda Histopatolojik Bulgular). LAD'nin erişkin, çocukluk çağı ve ilaca bağlı tipleri benzer histopatolojik özelliklerde olup bazı olgularda nötrofilik infiltrasyonla birlikte eozinofilik ve lenfosittik infiltrasyon da saptanabilir.[4]

Nötrofilik apseler DH'den ayırt edilemez şekilde dermal papilla uçlarına lokalize olabilirler. İnfiltrasyon büyük oranda eozinofilik olabilir ve tıpkı BP'ye benzeyebilir. Bu nedenle DİF incelemesi, LAD'nin kesin tanısı için gereklidir.

DİF'de; dermoepidermal bileşkede IgA'nın lineer birikimi görülür. Bazen IgA ile birlikte IgG (olguların %25'te), IgM ve C3 depolanması da görülebilir *(Bkz. Otoimmün Büllöz Hastalıkların Tanısında İmmünofloresan Bulgular)*.[4,9,14]

İndirekt immünofloresan incelemede; IgA tipi dolaşan oto antikorlar LAD'de %30, ÇLAD'de ise %80 oranında saptanabilir.[1,4,36] Antikor titreleri 1/10-1/80 gibi düşük oranda olma eğilimindedir.[37]

Tuzda ayrıştırma testinde; depolanma çoğunlukla ayrışmanın çatısında bazı olgularda ise hem çatıda hem de tabanda yer alır.[4,37]

İmmünoelektron mikroskobisinde; heterojen hedef antijenleri yansıtır tarzda lamina lucida, lamina densa veya sublamina densa bölgesindeki hemidesmozomlarda antikor bağlanması gözlenir.[34,35]

Western immünoblotting yönteminde; 120 kd ve 97 kd proteinler hedef antijenler olarak saptanırlar.[13]

AYIRICI TANI

Klinik olarak başlıca pemfigus, BP ve DH ile karışmaktadır. Sikatrisle seyretmesi sikatrisyel pemfigoid, müköz membran pemfigoidi ve edinsel epidermolizis büllozadan ayrımını gerektirir. Ürtikeryal zeminde büllerin görülmesi nedeniyle EM ve büllöz sistemik lupus eritematozus ile ayırıcı tanıya girebilmektedir. Otoimmün büllü hastalıklar dışında; impetigo, herpes simpleks, herpes zoster, uyuz, akne ekskoriye ve çocuklarda genital bölge lezyonları nedeniyle cinsel istismar düşünülebilecek diğer hastalıklardır.[2,4,5,9,10]

TEDAVİ

İlaca bağlı olan olgularda sorumlu ilaç kesilmelidir. Sorumlu ilaç kesildikten sonra klinik tablo çoğu olguda hızla iyileşir. Eğer 2-3 hafta içinde gerilemezse dapson veya kortikosteroid tedavisine gereksinim görülür.[4]

Erişkin LAD ve ÇLAD tedavisinde en çok kullanılan ajan dapsondur. Dapson deriye sınırlı olgularda ilk seçenektir ve oldukça etkilidir. Mukozalar tedaviye direnç gösterebilir.[10] Dapson özellikle nötrofilik infiltrasyonun olduğu hastalıklarda, nötrofil kemotaksisini inhibe ettiği için çok etkilidir. Dapsona karşı hipersensivitesi, kardiyopulmoner ve hematolojik hastalık riski olan ve glukoz-6-fosfat dehidrogenaz eksikliği bulunanlarda kullanmamak gerekir *(Bkz. Sistemik Tedaviler-Dapson)*. Erişkinlerde günlük 25-100 mg, çocuklarda 1-2 mg/kg dozunda kullanılır.[38,39] Erişkinlerde dapson 25 mg ile başlanıp lezyonlar kontrol altına alınıncaya kadar 1-2 hafta aralarla doz artırılarak 300 mg'a kadar çıkılabilir.[4] ÇLAD'de dapson tedavisine genellikle 1 mg/kg/gün dozunda başlanır. Dozun üst sınırı 3-4 mg/kg/günü aşmamalıdır.[4,14] Dapsonun en sık görülen yan etkileri; hemolitik anemi, lökopeni, methemoglobinemi,

agranülositoz, hepatit ve nöropatidir.[4,37] Tedaviye başlanmadan önce glukoz-6-fosfat dehidrogenaz enzim seviyesine bakmak gerekir. Eğer enzim seviyesi düşük veya fonksiyonunda bir bozukluk varsa dapson verilmemelidir.[14] Ayrıca dapson tedavisine başlandıktan sonra ilk ay haftada bir, sonra 6 ay boyunca ayda bir kez tam kan sayımı ve karaciğer fonksiyon testlerine bakmak gerekir.[37] Hastalık kontrol altına alındıktan sonra, ilaç dozunun aylar içerisinde yavaşça azaltılması önerilmektedir. Örneğin; nüks olmaz ise 6-8 hafta boyunca haftada bir gün atlanması daha sonra haftada iki gün ilacın alınmaması şeklinde lezyon çıkışını önleyen minimum doza ulaşılabilir. Takip sırasında nüks gözlenirse lezyon çıkışını kontrol altına alan en son doza çıkılması önerilir. Daha sonra yavaşça hastalığı kontrol altına alan en düşük doza inilmelidir.[4]

Dapson tedavisine cevap göstermeyen çocuklar prednizolon (1 mg/kg/gün) veya bu ilaçların kombinasyonu ile oral tedaviden yararlanabilir.[9] Bu tedavilerin yanı sıra çocukluk yaş grubunda dapsonla aynı oranda etkiye sahip olan sülfametoksipiridazin hemoliz yaratma riskinin daha az olması nedeniyle bazı klinisyenler tarafından ilk seçenek olarak tercih edilebilmektedir. Çocuklarda 125 mg/gün ile başlanır ve yavaş olarak arttırılır. Erişkinlerde ise etkin doz 500-1500 mg/gün arasında değişmektedir. Bu ilaca bağlı da agranülositoz, nötropeni, hepatit, bronşiolit, alveolit bildirilmiştir. Sülfapiridin ise bir diğer sülfonamid türü ilaçtır. Sülfapiridin bölünmüş dozlarda 70 mg/kg/gün dozunda başlanır ve dozun 100 mg/kg/günü aşmaması gerekir.[4,10] Bu tedavilerin dışında yerel steroidler ve Tablo 2'de belirtilen ajanlar hastalığın tedavisinde kullanılan diğer tedavi seçenekleridir.[4,10,37]

Tablo 2. ÇLAD tedavisinde tedavi basamaklarına göre ajanlar

Birinci basamak	Dapson
İkinci basamak	Dapson ve sistemik steroid Sülfapiridin Kolşisin Tetrasiklin ve niasinamid
Üçüncü basamak	Sülfametoksipiridazin Dikloksasilin Flukloksasin Eritromisin Trimetoprim-Sülfametoksazol Metotreksat İnterferon-α Mikofenolat mofetil Azatiyopürin Siklosporin İntravenöz immünoglobulin

PROGNOZ

Hastalık süresi erişkinlerde ortalama 3 yıldır. Bazen rekürren bir hal almasına rağmen hastalığın çocuklardaki olağan seyri ise 2-4 yıldır.[9] Ancak bir kısmında hastalık puberteye kadar devam edebilir.[14] HLA antijenleri ve gen mutasyonlarının prognozu etkileyebileceği düşünülmektedir.[10] TNF-2 allelinin hastalığın uzun sürmesi, erken başlangıç ve kötü prognoz ile HLA-B8'in ise iyi prognoz ile ilişkili olabileceği belirtilmiştir.[40] Hastalık iyileşirken nadiren milyum ve sikatris bırakarak iyileşebilir. Göz tutulumu sonucunda sikatris ve görme kaybı gelişebilir.[4,10]

Erişkin yaşlara kadar süren ÇLAD hastalarında gebelikte hastalık belirtilerinin iyileştiği gözlenmiştir. Doğumdan 1-3 ay sonra hastalıkta nüks görülmüştür. Hastaların çoğu gebelik döneminde dapson ile tedavi edilmiş ve bu tedavi altında çocuklarda ve annede bu ilaca bağlı bir yan etki gözlenmemiştir.[41]

KAYNAKLAR

1. Cauza K, Hinterhuber G, Sterniczky B, et al. Unusual clinical manifestation of linear IgA dermatosis: a report of two cases. J Am Acad Dermatol 2004;51:112-7.
2. Egan CA, Zone JJ. Linear IgA bullous dermatosis. Int J Dermatol 1999;38:818-27.
3. Akdeniz N, Özkol HU, Çalka Ö, Özen S. Dapsona İyi Yanıt Veren Lineer IgA Dermatozlu Çocuk Olgu. Dermatoz 2012;3:95-7.
4. Akman A. Lineer IgA Dermatozu ve Çocukluk Çağının Kronik Büllü Hastalığı. In: Tüzün Y, Gürer MA, Serdaroğlu S, Oğuz O, Aksungur VL, editors. Dermatoloji 3. Baskı. İstanbul: Nobel Tıp Kitapevleri; 2008. p. 874-80.
5. Collier PM, Wognarowska F. Choronic bullous disease of childhood. In: Harper J, Oranje A, Prose N, editors. Textbook of Pediatric Dermatology. London: Blackwell Science; 2000. p. 711-23.
6. Gabrielsen TO, Staerfelt F, Thune PO. Drug-induced bullous dermatosis with linear IgA deposits along the basement membrane. Acta Derm Venereol 1981;61:439-41.
7. Parker SRS, MacKelfresh J. Autoimmune blistering diseases in the elderly. Clin Dermatol 2011;29:69-79.
8. Lara-Corrales I, Pope E. Autoimmune blistering diseases in children. Semin Cutan Med Surg 2010;29:85-91.
9. Morelli JG. Vezikülobüllöz Hastalıklar. Mülayim MK (Çev.) Çev. In: Akçay T, editors. Nelson Pediatri Türkçe. 1.baskı. İstanbul: Nobel Tıp Kitapevleri; 2015. p. 2241-9.
10. Karakaş AA. Linear IgA Büllöz Dermatozu. In: Tüzün Y, Serdaroğlu S, Erdem C, Özpoyraz M, Önder M, Öztürkcan S, editors. Dermatolojide Tedavi. 1. baskı. İstanbul: Nobel Tıp Kitapevleri; 2010. p. 531-2.
11. Rao CL, Hall RP, III. Linear IgA dermatosis and chronic bullous disease of childhood. In: Freedberg IM, Eisen AZ, Wolff K, Austen KF, Goldsmith LA, Katz SI, editors. Dermatology in general medicine. New York: McGraw-Hill; 2003. p. 587-92.
12. Zillikens D, Herzele K, Georgi M, et al. Autoantibodies in a subgroup of patients with linear IgA disease react with the NC16A domain of BP180. J Invest Dermatol 1999;113:947-53.
13. Zone JJ, Taylor TB, Meyer LJ, et al. The 97 kDa linear IgA bullous disease antigen is identical to a portion of the extracellular domain of the 180 kDa bullous pemphigoid antigen, BPAg2. J Invest Dermatol 1998;110:207-10.
14. Fernandes KA, Galvis KH, Gomes AC, et al. Linear IgA and IgG bullous dermatosis. An Bras Dermatol 2016;91:32-4.

15. Yamane Y, Sato H, Higashi K, et al. Linear immunoglobulin A (IgA) bullous dermatosis of childhood: identification of the target antigens and study of the cellular sources. Br J Dermatol 1996;135:785-90.
16. Patricio P, Ferreira C, Gomes MM, et al. Autoimmune bullous dermatoses: a review. Ann N Y Acad Sci 2009;1173:203-10.
17. Onodera H, Mihm MC Jr, Yoshida A, et al. Drug-induced linear IgA bullous dermatosis. J Dermatol 2005;32:759-64.
18. Sillevis Smitt JH, Leusen JH, Stas HG, et al. Chronic bullous disease of childhood and a paecilomyces lung infection in chronic granulomatous disease. Arch Dis Child 1997;77:150-2.
19. Schultewolter T, Goos M, Dissemond J. Linear IgA dermatosis in an imunosuppressed patient after allogenic bone marrow transplantation. JEADV 2004;18:721-5.
20. Guide SV, Marinkovich MP. Linear IgA bullous dermatosis. Clin Dermatol 2001;19:719-27.
21. Wong CS, Arkwright PD, Rieux-Laucat F, et al. Childhood linear IgA disease in association with autoimmune lymphoproliferative syndrome. Br J Dermatol 2004;150:578-80.
22. Argenyi ZB, Bergfeld WF, Valenzuela R, et al. Linear IgA bullous dermatosis mimicking erythema multiforme in adult. Int J Dermatol 1987;26:513-7.
23. Schneck B, Termeer C, Mockenhaupt M, et al. Linear IgA dermatosis in an adult with clinical signs of Stevens-Johnson syndrome. Hautarzt 1999;50:288-91.
24. Dippel E, Orfanos CE, Zouboulis C. Linear IgA dermatosis presenting with erythema annulare centrifugum lesions: report of three cases in adults. J Eur Acad Dermatol Venereol 2000;15:167-70.
25. Caputo R, Bencini PL, Vigo GP, et al. Eruption resembling erythema gyratum repens in linear IgA dermatosis. Dermatology 1995;190:235-7.
26. Küçükoğlu R, Babuna G. Otoimmun büllöz hastalıkların klinik tanısı. Türkderm 2011;45:16-25.
27. Bickle K, Roark TR, Hsu S. Autoimmune bullous dermatoses: a review. Am Fam Physician 2002;65:1861-70.
28. Armstrong AW, Fazeli A, Yeh SW, et al. Vancomycin induced linear IgA disease manifesting as bullous erythema multiforme. J Cutan Pathol 2004;31:393-7.
29. Waldman MA, Black DR, Callen JP. Vancomycin-induced linear IgA bullous disease presenting as toxic epidermal necrolysis. Clin Exp Dermatol 2004;29:633-6.
30. Billet SE, Kortuem KR, Gibson LE, et al. A morbilliform variant of vancomycin-induced linear IgA bullous dermatosis. Arch Dermatol 2008;144:774-8.
31. Camilleri M, Pace JL. Drug-induced linear immunoglobulin-A bullous dermatosis. Clin Dermatol 1998;16:389-91.
32. Borradori L, Bernard P. Vesiculobullous diseases: Pemphigoid group. In: Bolognia JL, Jorizzo JL, Rapini RP. Dermatology. editors. 2st ed. New York; Mosby Elsevier: 2008. p. 431-45.
33. Eguia del Valle A, Aguirre Urizar JM, Martinez Sahuquillo A. Oral manifestations caused by the linear IgA disease. Med Oral 2004;9:39-44.
34. Ishiko A, Shimizu H, Masunaga T, et al. 97-kDa Linear IgA bullous dermatosis (LAD) antigen localizes to the lamina lucida of the epidermal basement membrane. J Invest Dermatol 1996;106:739-43.
35. Zhou S, Ferguson DJ, Allen J, et al. The localization of target antigens and autoantibodies in linear IgA disease is variable: correlation of immunogold electron microscopy and immunoblotting. Br J Dermatol 1998;139:591-7.
36. Guide SV, Marinkovich MP. Linear IgA bullous dermatosis. Clin Dermatol 2001;19:719-27.
37. Zone JJ. Clinical Spectrum, Pathogenesis and Treatment of Linear IgA Bullous Dermatosis. J Dermatol 2001;28:651-3.
38. Herron MD, Zone JJ. Treatment of dermatitis herpetiformis and liner IgA bullous dermatosis Dermatologic Therapy 2002;15:374-81.
39. Sago J, Hall RP. Dapsone. Dermatologic Therapy 2002;15:340-51.
40. Kanwar AJ, Sandhu K, Handa S. Chronic bullous dermatosis of childhood in north India. Pediatr Dermatol 2004;21:610-2.
41. Collier PM, Kelly SE, Wojnarowska F. Linear IgA disease and pregnancy. J Am Acad Dermatol 1994;30:407-11.

4-i

BÜLLÖZ SİSTEMİK LUPUS ERİTEMATOZUS

Soner UZUN, Aslı BİLGİÇ TEMEL

ÖZET

Sistemik lupus eritematozuslu (SLE) hastaların bir kısmında gözlenen büllöz SLE, subepidermal yerleşmiş büllerle karakterize bir otoimmün büllöz hastalıktır. Histopatolojik olarak dermatitis herpetiformise benzeyen klinik olarak vezikül ve büllerden oluşan büllöz bir döküntü söz konusudur. Lezyonlar gergin büyük büller şeklinde olabilmekle birlikte küçük ve herpetiform dizilmiş veziküller şeklinde de gözlenebilir. Büller ve veziküller erozyona dönüşüp sonrasında tipik olarak skar bırakmadan ancak bazen yerlerinde hipopigmente veya daha az sıklıkla hiperpigmente maküller bırakarak iyileşirler. Temel antijenin tip VII kollajen olduğu hastalıkta tanı klinik, histolojik ve immünopatolojik bulgular ışığında konur. Histolojik olarak dermal papillalarda mikroabse formasyonu ve nötrofilik bir infiltrat immünofloresan bulgu olarak da bazal membran zonunda lineer ve/veya granüler IgG, IgM ve IgA depolanmaları söz konusudur. Hastalık genellikle dapson tedavisine oldukça iyi yanıt verir.

GİRİŞ

Sistemik lupus eritematozuslu (SLE) hastaların bir kısmında gözlenen büllöz SLE, subepidermal yerleşmiş büllerle karakterize bir otoimmün büllöz hastalıktır.[1,2] Kutanöz lezyonlar SLE'nin seyri sırasında hastaların %76'sında bildirilmiştir. Bununla birlikte, büllöz lezyonlar çok nadirdir ve SLE'li hastaların %1'den azında görülür.[3,4] Büller primer SLE lezyonu olarak gelişebilir. Bu lezyonlar tipik olarak bazal membran zonunda vakuolizasyon ve epidermisin dermisten ayrılmasının izlendiği üst dermiste mononükleer hücre infiltrasyonu ile bül formasyonu şeklinde karşımıza çıkmaktadır.[5]

Büllöz SLE terimi, histopatolojik olarak dermatitis herpetiformise (DH) benzeyen, primer olarak dermal papillalarda mikroapse ve nötrofilik infiltratla karakterize vezikül ve büllerden oluşan büllöz döküntü için kullanılmaktadır.[6,7] Lezyonlar küçük veziküler bir döküntüden büyük gergin büllöz lezyonlara kadar değişen bir yelpazede karşımıza çıkabilir.

Büllöz SLE tip VII kollajene karşı gelişen antikorlara bağlı geliştiği düşünülen bir hastalıktır. Tip VII kollajen dermoepidermal bileşkede adezyonu sağlayan anchoring fibrillerin önemli bir bileşenidir.[8,9] Büllöz SLE hastalarının antikorları kollajen VII'nin non-kollajenöz aminoterminal bölümündeki epitopları tanımaktadır.[10,11] Bu epitoplar büllöz SLE ve edinsel epidermolizis bülloza (EEB) hastalarında ortak özelliktir.[11] Tip VII kollajene karşı otoimmünite büllöz SLE patogenezinde ana odak olmayı sürdürmekle birlikte, son yıllarda yapılan çalışmalarda tek hedef antijenin bu olmayabileceği gösterilmiştir. Büllöz SLE hastalarında yapılan bir çalışmada bazal membranın diğer elementlerine (laminin 332, laminin-6, ve BP230) karşı da antikorların gelişimi gösterilmiştir.[12] Kollajen VII'ye karşı gelişen otoimmünitenin yeni hedef moleküllere karşı ikincil otoimmün yanıtın gelişmesine neden olabileceği öne sürülmüştür (epitop yayılım fenomeni).[8]

KLİNİK BULGULAR

Büllöz SLE'nin ana klinik bulgusu Amerikan Romatizma Birliği'nin (American Rheumatology Association) SLE tanı kriterlerini karşılayan hastada gelişen tipik olarak akut başlangıçlı vezikülobüllöz bir döküntü olarak tanımlanmaktadır.[8] Tipik olarak 20-40 yaş arasındaki siyah ırktan kadınlarda daha sık gözlenmekle birlikte tüm yaş ve ırklarda izlenebilmektedir. Lezyonlar her alanda ortaya çıkabilse de genellikle üst gövde, boyun ve supraklaviküler bölgelerde, aksilla gibi kıvrım alanları ile oral ve vulvar mukozada ortaya çıkmaktadır. Güneşe maruz kalan alanlarda lezyon gelişiminin daha sık olduğu saptanmıştır. Büllöz lezyonlar sıklıkla eritemli makül ve plaklar üzerinden gelişmekle birlikte normal deri alanlarında da ortaya

çıkabilmektedir.[13] Büller, büllöz pemfigoiddeki (BP) gibi gergin büyük büller şeklinde olabilmekle birlikte DH'deki gibi küçük ve grube veziküller şeklinde de olabilir. Lezyonlar erozyona ilerleme sonrası tipik olarak skar bırakmadan iyileşirler, ancak bazen yerlerinde hipopigmente veya daha az sıklıkla hiperpigmente maküller bırakabilirler (Resim 1).

Kaşıntı genellikle belirgin bir semptom değildir. Ayırıcı tanıda yer alan EEB'de gözlenen mekanik etki ile lezyon oluşumu ve lezyonlar iyileşirken skar veya milia gelişimi büllöz SLE lezyonlarında sıklıkla gözlenmez.[14] Büllöz SLE'de SLE'nin primer deri lezyonları ve diskoid lupus eritematozus nadiren izlenir.[15] Her ne kadar büllöz SLE klinik olarak SLE ile ilişkili semptomlardan herhangi birini gösterebilirse de büllöz lezyonların başlangıcı ve seyri sistemik tutulumun aktivitesine çoğu zaman paralel değildir.[14]

Resim 1. *Büllöz SLE'de herpetiform dizilmiş gergin vezikül ve büller yerlerini erozyonlara bırakarak skarsız iyileşirler*

Büllöz SLE dışında SLE'li hastalarda diğer OBH'ler de izlenebilir. DH, BP, pemfigus, müköz membran pemfigoidi, EEB ve lineer IgA dermatozu (LAD) ile birliktelik gösteren SLE olguları bildirilmiştir.[16-21]

TANI

Büllöz SLE'de histopatolojik olarak DH benzeri bulgular izlenir. Subepidermal yerleşmiş bülün çatısı genellikle sağlamdır ve bül kavitesi sıklıkla fibrin ve çok sayıda nötrofiller içerir. Ayrıca üst dermiste nötrofillerden baskın bir inflamatuvar infiltrasyon ve dermal ödem gözlenir.[8,14] Bazı olgularda infiltrat DH'de olduğu gibi dermal papillarda daha yoğun olarak izlenebilmektedir. Diğer bazı olgularda ise LAD benzeri üst dermiste bant şeklinde düzenli dağılmış bir infiltrasyon gözlenebilir.[8,22] Bazal keratinositlerde vakuolizasyon, bazal membranda kalınlaşma ve epidermal atrofi gibi primer SLE lezyonlarının karakteristik bulguları büllöz SLE lezyonlarında normalde bulunmaz.[8]

Direkt immünofloresan (DİF) incelemesinde perilezyonel deride ve etkilenmemiş deri alanlarında immünoglobulin (Ig) G, IgA, IgM ve kompleman birikimi gösterilebilir.[8] Yapılan bir immünohistokimyasal çalışmada büllöz SLE'li 30 hastanın DİF bulguları değerlendirilmiş ve %93 olguda IgG, %70 olguda ise IgM ve IgA birikimleri saptanmıştır.[23] Kompleman birikimi olguların %77'sinde saptanmış ve lezyonel deride etkilenmemiş deri alanlarına göre daha belirgin olduğu gözlenmiştir.[14] Ig birikimine ait 2 ana paternden ilki olguların %60'ında gözlenen ***granüler patern*** iken, ikincisi olan ***lineer patern*** %40 olguda saptanmıştır.[23] Tuzda ayrıştırılmış deride depolanma ayrışmanın tabanında yani dermal taraftadır.[24] *(Bkz. Otoimmün Büllöz Hastalıklarda İmmünofloresan Bulgular)*

İmmünoblotting testinde büllöz SLE hastalarının serumlarındaki antikorlar ile normal insan dermisindeki 290-kDa ve 145-kDa otoantijenleri arasında reaksiyon saptanmaktadır.[8,25,26] Bu otoantijenler tip VII kollajenin bileşenleridir ve EEB'de de hedef olan antijenlerdir.[27]

Gammon ve ark.[14] büllöz SLE için 6 tanı kriteri ileri sürmüştür (Tablo 1).

Tablo 1. Büllöz SLE tanı kriterleri[14]
ARA tarafından tanımlanmış SLE tanı kriterlerinin karşılanması
Özellikle güneşe maruz alanlarda (ancak sadece o bölgelerde sınırlı olmayan) edinsel vezikülobüllöz döküntü
Histolojide nötrofil infiltrasyonu ile subepidermal bül formasyonu
DİF ile BMZ'de IgG, IgA, IgM ve C3 birikiminin gösterilmesi
Tip VII kollajene karşı oluşmuş antikorların gösterilmesi
İmmünolektron mikroskopi ile anchoring fibriller/tip VII kollajen ile immünoglobulin depozitlerinin gösterilmesi
ARA: American Rheumatology Association, SLE: Sistemik lupus eritematozus, DİF: Direkt immünofloresan inceleme, BMZ: Bazal membran zonu, Ig: İmmünoglobulin

Bu tanı kriterleri üzerinden hastalığın 2 tipi tanımlanmıştır. ***Tip 1 büllöz SLE,*** altı kriterin hepsini karşılamaktadır; ***tip 2 büllöz SLE*** ise bu kriterlerin sadece 1-4 kriterini sağlamaktadır.[14]

Hastaların çoğu HLA-DR2 pozitiftir. Büllöz SLE'nin ayrı bir antite olduğu görüşü hastalığın dapsona dramatik cevabı ile desteklenir.[28]

AYIRICI TANI

EEB histopatolojik ve immünopatolojik olarak büllöz SLE ile özdeştir. Her iki hastalık da tip VII kollajene karşı gelişen antikorlar aracılığıyla oluşur. Dapson genellikle EEB'de etkisizdir.[28]

TEDAVİ

Kortikosteroidler ve anti-malaryal ilaçlar SLE'nin kutanöz bulguları için standart tedavilerdir. Yanıt vermeyen

hastalarda azatiyopürin ve yüksek doz veya pulse kortikosteroid tedavileri, siklosporin ve pulse siklofosfamid en sık kullanılan alternatif tedavi yöntemleridir.[29,30]

Genellikle SLE için kullanılan tedaviler büllöz SLE için uygun değildir.[31,32] Bazı hastalarda SLE için verilen sistemik kortikosteroid uygulamasından sonra büllöz lezyonlarda alevlenme gözlenmiştir.[33,34]

Dapson ise SLE döküntüsünün tedavisinde daha az kullanılır, ancak büllöz SLE hastalarında döküntüde dramatik iyileşmeyi sağlamaktadır.[15,35]

Dapson: Büllöz SLE'nin ana tedavi seçeneğidir.[8] Asıl olarak etkisini polimorfonükleer lökositlerin fonksiyonlarını inhibe ederek göstermektedir.[36,37] Düşük dozlarda bile (25-50 mg/gün) hızlı yanıt alınır 48 saat içinde yeni bül oluşumunda azalma ve 1 hafta içerisinde deri lezyonlarında düzelme gözlenir.[15] Hemoliz riskini azaltmak için dapson terapötik dozunun 1,5 mg/kg/gün dozunu aşmaması önerilmektedir.[38] Dapson tedavisinin kesilmesi sonrası hızlı relapslar gelişebilmektedir ve tedavinin yeniden başlanması ile hızla remisyon gözlenir. Tedavinin kesilmesi genellikle 12 ay gibi bir süre kullanımı sonrası mümkün olabilmektedir.[39] Büllöz SLE lezyonlarındaki düzelmeye SLE'nin sistemik bulgularında da bir düzelme çoğu zaman eşlik etmez.[40] Dapson çoğu büllöz SLE hastasında dramatik etkiye sahip olmakla birlikte bazı olgularda düzelme olmaz hatta dapson tedavisi sonrası döküntüde bir artış bile söz konusu olabilmektedir. Özellikle başlangıç lezyonları olarak eritema multiforme benzeri lezyonlarla karşımıza çıkan hastalarda dapson tedavisi ile şikayetlerde artış izlenmiştir.[24,36,41,42] Dapson kullanan hastaların doz bağımlı yan etkileri olan hemoliz ve böbrek toksisitesi açısından dikkatli takibi gereklidir *(Bkz. Sistemik Tedaviler-Dapson)*.[43-45]

Kortikosteroidler: SLE hastalarında remisyonu sağlamada, klinik semptomları ve laboratuvar anomallikleri düzeltmede temel tedavi kortikoterapidir.[30,36,40] Ancak pek çok büllöz SLE hastası sistemik kortikosteroidlere yanıt vermemektedir.[46] Bazı hastalarda sistemik kortikosteroid tedavisi ile büllöz lezyonlarda alevlenme gözlenmiştir.[32,33] Bu nedenle sistemik kortikosteroid tedavisi diğer tedavilere yanıtsız hastalarda kullanılacak bir seçenek olarak tedavi şemasında yer alır.[47]

Rituksimab: Patolojik veya antijen sunan B hücrelerini baskılaması nedeniyle son yıllarda lenfomalar ve romatoid artrit dışında SLE, idiyopatik trombositopenik purpura, otoimmün hemolitik anemi, kriyoglobulinemi, Wegener granülomatozu, miyastenia gravis, dermatomiyozit/polimiyozit, multipl skleroz, pemfigus ve BP gibi B hücre aracılı otoimmün hastalıklarda da kullanılmaktadır *(Bkz. Sistemik Tedaviler-Rituksimab)*.[48,49] Büllöz SLE tedavisinde rituksimabın etkili olduğuna dair sınırlı sayıda olgu sunumu mevcuttur.[50]

Metotreksat: Konvansiyonel tedavilere yanıt alınmayan SLE hastalarında kullanımının etkili olduğuna dair olgu sunumları mevcuttur. Metotreksat ile büllöz SLE lezyonlarında düzelme izlenen olgu sunumları mevcuttur.[51] Bu nedenle, metotreksat dapsona alternatif bir tedavi seçeneği olarak düşünülmektedir.[36]

KAYNAKLAR

1. Yung A, Oakley A. Bullous systemic lupus erythematosus. The Australasian Journal of Dermatology 2000;41:34-7.
2. Rothfield N, Sontheimer RD, Bernstein M. Lupus erythematosus: systemic and cutaneous manifestations. Clinics in Dermatology 2006;24:348-62.
3. Tebbe B. Clinical course and prognosis of cutaneous lupus erythematosus. Clinics in Dermatology 2004;22:121-4.
4. Walling H, Sontheimer R. Cutaneous lupus erythematosus: issues in diagnosis and treatment. American Journal of Clinical Dermatology 2009;10:365-81.
5. Yell JA, Allen J, Wojnarowska G, et al. Bullous systemic lupus erythematosus: revised criteria for diagnosis. Br J Dematol 1995;132:921-8.
6. Lela A Lee. Romatolojik HastalG, et al. Bullous systemic lupus erythematosus: revised criteria for diagnosis. Br J Dematol 1995;132:921-8.0:365-81.lmesi e 7.
7. Contestable JJ, Edhegard KD, Meyerle JH. Bullous systemic lupus erythematosus: a review and update to diagnosis and treatment. Am J Clin Dermatol 2014;15:517-24.
8. Sebaratnam DF, Murrell DF. Bullous systemic lupus erythematosus. Dermatologic Clinics 2011;29:649-53.
9. Morris NP, Keene DR, Glanville RW, et al. The tissue form of type VII collagen is an antiparallel dimer. J Biol Chem 1997;261:5638-44.
10. Gammon WR, Murrell DF, Jenison MW, et al. Autoantibodies to type VII collagen recognise epitopes in a fibronectin-like region of the noncollagenous (NC1) domain. J Invest Dermatol 1993;100:618-22.
11. Chen M, Marinkovich P, Veis A. Interactions of the amino-terminal non-collagenous (NC1) domain of type VII collagen with extracellular matrix proteins. J Biol Chem 1997;272:14516-22.
12. Chan LS, Lapiere JC, Chen M, et al. Bullous systemic lupus erythematosus with autoantibodies recognizing multiple skin basement membrane components, bullous pemphigoid antigen 1, laminin-5, laminin-6 and type VII collagen. Arch Dermatol 1999;135:569-73.
13. Vassileva S. Bullous systemic lupus erythematosus. Clin Dermatol 2004;22:129-38.
14. Gammon WR, Briggaman RA, Bullouse SL. A phenotypically distinctive but immunologically heterogenous bullous disorder. J Invest Dermatol 1993;100:28-34.
15. Hall RP, Lawley TJ, Smith HR, et al. Bullous eruption of systemic lupus erythematosus. Dramatic response to dapsone therapy. Ann Intern Med 1982;97:165-70.
16. Thomas JR, Daniel Su WP. Concurrence of lupus erythematosus and dermatitis herpetiformis. A report of nine cases. Arch Dermatol 1974;119:740-5.
17. Chorzelski T, Jablonska S, Blaszczyk M. Immunopathological investigation in the Senear-Usher syndrome (coexistence of pemphigus and lupus erythematosus). Br J Dermatol 1968;80:211-7.

18. Malik M, Gurcan H.M, Ahmed AR. Coexistence of mucous membrane pemphigoid and connective-tissue disease. Clin Exp Dermatol 2010;35:156-9.
19. Stoll DM, King LE. Association of bullous pemphigoid with systemic lupus erythematosus. Arch Dermatol 1984;120:362-6.
20. Dotson AD, Raimer SS, Pursley TV, et al. Systemic lupus erythematosus occurring in a patient with epidermolysis bullosa acquisita. Arch Dermatol 1981;117:422-6.
21. Lau M, Kaufmann-Grunzinger I, Raghunanth M. A case report of a patient with features of systemic lupus erythematosus and linear IgA disease. Br J Dermatol 1991;124:498-502.
22. Burrows NP, Bhogal BS, Black MM, et al. Bullous eruption of systemic lupus erythematosus: a clinicopathological study of four cases. Br J Dermatol 1993;128:332-8.
23. Fleming MG, Bergfield MF, Tomecki KJ. Bullous systemic lupus erythematosus. Int J Dermatol 1989;28:321-6.
24. Yell AJ, Wojnarowska F. Bullous skin disease in lupus erythematosus. Lupus 1997;6:112-21.
25. Barton DD, Fine JD, Gammon WR, et al. Bullous systemic lupus erythematosus: an unusual clinical course and detectable circulating autoantibodies to the epidermolysis bullosa antigen. J Am Acad Dermatol 1986;15:369-73.
26. Gammon WR, Woodley DT, Dole KC, et al. Evidence that anti-basement membrane zone antibodies in bullous eruption of systemic lupus erythematosus recognise epidermolysis bullosa acquisita autoantigen. J Invest Dermatol 1985;84:472-6.
27. Tatnall FM, Whitehead PC, Black MM, et al. Identification of the epidermolysis bullosa acquisita antigen by LH7.2 monoclonal antibody: use in diagnosis. Br J Dermatol 1989;120:533-9.
28. James WD, Berger TG, Elston DM. In: Andrews skin diseases. 10th ed. Elsevier; 2008;158-65.
29. Dooley M.A, Aranow C, Ginzler EM. Review of ACR renal criteria in systemic lupus erythematosus. Lupus 2004;13:857-60.
30. Hahn BH, McMahon MA, Wilkinson A, et al. American College of Rheumatology guidelines for screening, treatment, and management of lupus nephritis. Arthritis Care & Research 2012;64:797-808.
31. Grover C, Khurana A, Sharma S, et al. Bullous systemic lupus erythematosus. Indian Journal of Dermatology 2013;58:492.
32. Rassbach C, Shah N, Davis A. A 6-year-old girl with extensive bullous skin lesions. Pediatric Annals 2012;41:229-31.
33. Lalova A, Pramatarov K, Vassileva S. Facial bullous systemic lupus erythematosus,s. Pediatric Annals 2012;41:229-31.
34. Tsuchida T, Furue M, Kashiwado T, et al. Bullous systemic lupus erythematosus with cutaneous mucinosis and leukocytoclastic vasculitis. Journal of the American Academy of Dermatology 1994;31:387-90.
35. Ludgate MW, Greig DE. Bullous systemic lupus erythematosus responding to dapsone. The Australasian Journal of Dermatology 2008;49:91-3.
36. Duan L, Chen L, Zhong S, et al. Treatment of Bullous Systemic Lupus Erythematosus. J Immunol Res 2015;2015:167064.
37. Holtman JH, Neustadt DH, Klein J, et al. Dapsone is an effective therapy for the skin lesions of subacute cutaneous lupus erythematosus and urticarial vasculitis in a patient with C2 deficiency. Journal of Rheumatology 1990;17:1222-5.
38. Zhu YI, Stiller MJ. Dapsonse and sulfones in dermatology: overview and update. J Am Acad Dermatol 2001;45:420-34.
39. Yung A, Oakley A. Bullous systemic lupus erythematosus. Aust J Dermatol 2000;41:234-7.
40. Harris-Stith R, Erickson QL, Elston DM, et al. Bullous eruption: a manifestation of lupus erythematosus. Cutis 2003;72:31-7.
41. Alarcs-Stith R, Erickson QL, Elston DM, et al. Bullous eruption: a manifestation of lupus erythemArthritis & Rheumatism 1984;27:1071-2.
42. Kraus A, Jakez J, Palacios A. Dapsone induced sulfone syndrome and systemic lupus exacerbation. The Journal of Rheumatology 1992;19:178-80.
43. Nishina M, Saito E, Kinoshita M. Correction of severe leukocytopenia and thrombocytopenia in systemic lupus erythematosus by treatmentwith dapsone. The Journal of Rheumatology 1997;24:811-2.
44. Meyerson MA, Cohen PR. Dapsone-induced aplastic anemia in a woman with bullous systemic lupus erythematosus. Mayo Clinic Proceedings 1994;69:1159-62.
45. Moss C, Hamilton PJ. Thrombocytopenia in systemic lupus erythematosus responsive to dapsone. British Medical Journal 1988;297:266.
46. Singh Y, Adya CM, Verma KK, et al. Dapsone in cutaneous lesions of SLE: anopen study. The Journal of the Association of Physicians of India 1992;40:735-6.
47. Tincopa M, Puttgen KB, Sule S, et al. Bullous lupus: an unusual initial presentation of systemic lupus erythematosus in an adolescent girl. Pediatric Dermatology 2010;27:373-6.
48. Sailler L. Rituximab off label use for difficult-to-treat auto-immune diseases: reappraisal of benefits and risks. Clin Rev Allergy Immunol 2008;34:103-10.
49. Cobo-Ibanez T, Loza-Santamarel use for difficult-to-treat auto-immune diseases: reappraisal of benefits and rf non-renal systemic lupus erythematosus: a systematic review. Seminars in Arthritis and Rheumatism 2014;44:175-85.
50. Alsanafi S, Kovarik C, Mermelstein AL, et al Rituximab in the treatment of bullous systemic lupus erythematosus. Journal of Clinical Rheumatology 2011;17:142-4.
51. Malcangi G, Brandozzi G, Giangiacomi M, et al. Bullous SLE: response to methotrexate and relationship with disease activity. Lupus 2003;12:63-6.

4-j

YENİ TANIMLANMIŞ OTOİMMÜN BÜLLÖZ HASTALIKLAR

Soner UZUN, Işın Sinem BAĞCI

ÖZET

Heterojen klinik tablolarla seyreden otoimmün büllöz hastalıklar (OBH) grubuna son yıllarda tanımlanan farklı otoantijenler sayesinde yeni hastalıklar eklenmiştir. Bunlara örnek olan anti-laminin 332 müköz membran pemfigoidi (MMP) ve anti-p200 pemfigoidi yakın zamanda tanımlanan, nadir görülen subepidermal otoimmün büllöz hastalıklardır.

Sırasıyla laminin 332 ve p200 proteinlerine karşı gelişen otoantikorlarla karakterize olan anti-laminin 332 MMP ve anti-p200 pemfigoidi klinik, histopatolojik ve immünofloresan bulgularıyla diğer subepidermal OBH'ye benzerlik gösterirler. Bu nedenle kesin tanıları ancak hasta serumunda sözü edilen hedef otoantijenlere karşı gelişen otoantikorların immünobloting ya da immünopresipitasyon yöntemleri ile saptanmasıyla konulmaktadır. Bu kompleks ve ulaşılması zor yöntemlerin OBH'lerin tanısında rutin olarak kullanılmaması nedeniyle söz konusu hastalıkların tanısı genellikle atlanmakta ve bu hastalar yanlışlıkla MMP, büllöz pemfigoid ya da edinsel epidermolizis bülloza tanısı almaktadır. Ancak, klinik seyirlerinin diğer OBH'den farklılık göstermesi ve özellikle anti-laminin 332 MMP'nin malignitelerle olan ilişkisi nedeniyle bu hastaların doğru tanı alması önem taşımaktadır. Varsayılandan sık görüldüğü düşünülen anti-laminin 332 MMP ve anti-p200 pemfigoidinin tanısının hızla konulabilmesi ve etkin tedavi edilebilmesi için rutin kullanıma uygun tanısal metodlara ihtiyaç vardır.

ANTİ-LAMİNİN 332 MÜKÖZ MEMBRAN PEMFİGOİDİ

GİRİŞ

Müköz membran pemfigoidi (MMP) epidermal bazal membran zonuna (BMZ) karşı gelişen antikorlar ve müköz membranların tutulumu ile karakterize olan heterojen bir otoimmün subepitelyal büllöz hastalıklar grubudur.[1] Bugüne kadar MMP etyolojisinde rol aldığı tespit edilen otoantijenler arasında laminin-332 (eski adıyla laminin-5 ya da epiligrin), BP180'den sonra MMP'ye yol açan ikinci sıklıkta antijendir ve hastaların beşte birinden sorumludur.[2] Anti-laminin 332 MMP ilk kez 1992 yılında Domloge-Hultsch ve ark.[2] tarafından tanımlanmıştır. Adından da anlaşılacağı üzere hemidesmozomal antijen laminin 332'ye karşı gelişmiş IgG tipinde dolaşan otoantikorlarla karakterizedir. Keratinosit kaynaklı non-kollajenöz bir adezyon proteini olan laminin 332, keratinositlerdeki integrin $\alpha6\beta4$ ünitesini tip VII kollajene bağlayarak hemidesmozomlar ve lamina densa arasında köprü görevi görür. Laminin 332 birbirlerine disülfit bağlarıyla bağlı 3 alt üniteden ($\alpha3$, $\beta3$ ve $\gamma2$) meydana gelen bir heterotrimerdir.[3,4] Olguların çoğunda α3 alt zincirine karşı IgG tipi otoantikorlar gelişse de, az bir kısmında $\gamma2$ ve $\beta3$ alt zincirine karşı antikorlar gelişimi de bildirilmiştir.[4,5]

Klinik olarak diğer MMP formlarına benzemekle birlikte harap edici skatris gelişimi daha yaygın ve şiddetlidir.[6] Hastaların çoğunda deri tutulumu da mevcuttur ancak mukoza tutulumu kadar şiddetli seyretmemektedir. Hastalığın önemli özelliklerinden birisi de eşlik eden malignite insidansının normal popülasyona göre daha yüksek olmasıdır. Hastaların yaklaşık üçte birinde solid kanserler gözlenmektedir.

Anti-laminin-332 MMP tanısı daha önceden tanımlanmış olan kriterlere göre konur: (i) Müköz membranlar ve derinin kronik subepitelyal büllöz lezyonları; (ii) direkt immünofloresans (DİF) mikroskopide IgG ve C3 veya tek başına IgG ile BMZ boyunca lineer depolanma; (iii) indirekt immünofloresans (İİF) mikroskopide tuzla ayrıştırılmış derinin dermal tarafında IgG otoantikorlarının depolanması ve (iv) insan keratinosit ekstraktlarındaki laminin 332'ye karşı dolaşan IgG antikorlarının immünopresipitasyon ya da immünoblotting ile gösterilmesi [6,7] *(Bkz. Otoimmün Büllöz Hastalıkların Tanısında İmmünofloresan Bulgular, Bkz. Otoimmün Büllöz Hastalıkların Tanısında Serolojik Bulgular).*

KLİNİK BULGULAR

Diğer MMP formlarına benzer biçimde anti-laminin-332 MMP'de ağız ve göz en sık tutulan mukozal alanlardır. Burun, farenks, anogenital bölge tutulumu daha az sıklıkla görülse de nazal krutlanma, genital erozyonlar ya da nefes darlığı gibi diğer MMP formlarını taklit eden semptomlar hastalık başlangıcında ortaya çıkabilir.[8] Deri tutulumu sık olsa da, hastaların çoğunda mukozal bulgular ana klinik tabloyu oluşturur. Deri lezyonları genellikle ürtikeryal papül, plak ve veziküller şeklinde olup büllöz pemfigoid (BP) benzeri tüm vücutta ya da Brunsting-Perry pemphigoidi benzeri lokalize olarak saçlı deri, yüz ve gövdede görülebilir.[9] Hem mukoza hem de deride skatris gelişimi daha yaygın ve şiddetli olma eğilimindedir. Ancak, skatris gelişmeyen olgular da bildirilmiştir.[10]

Hastaların tamamında gözlenen oral lezyonlar jinjivaya (eritemle başlar ve zamanla kronik erozyonlara dönüşerek erozif deskuamatif jinjivit tablosuna yol açar), yanak mukozasına ve damağa yerleşme eğilimindedirler. Ayrıca dil ve dudaklar da etkilenebilir.[3,9]

Gözde ise konjuntival inflamasyon ve erozyonların skatrislere yol açması sonucu körlüğe kadar giden ciddi fonksiyon bozuklukları gelişir. Semblefaron, ankiloblefaron, entropion ve forniks kaybı sık gözlenen komplikasyonlardır.[3,9,11]

Faringeal ve laringeal tutuluma bağlı hava yolu tıkanıklığı anti-laminin-332 MMP'sinde diğer MMP formlarına kıyasla daha sık görülen ciddi bir komplikasyondur. İlk bulgusu supraglottik bölgedeki ödem ve erozyonlara bağlı ses kısıklığıdır. Bunu laringeal skatris gelişimi ve trakeotomi gerektirebilen laringeal ödeme bağlı akut üst solunum yolu tıkanıklığı takip edebilir.[12]

Laminin 332, pek çok epitel kökenli kanserlerin metastazlarından korunmada gerekli olan bazal membran bariyerinde anahtar rol oynar.[13] Ancak, bu proteine karşı gelişmiş IgG yapısında otoantikorlar taşıyan anti-laminin 332 MMP'li hastalarda gözlenen artmış kanser riskinin nedeni tam olarak bilinmemektedir. Egan ve ark.[3] 35 anti-laminin 332 MMP hastasının ortalama 38 ay takibi sonucu hastaların %29'unda solid kanser gelişimi tanımlamıştır. Kanser gelişimi için relatif risk %6,8 olarak hesaplanmıştır ki bu oran dermatomiyozit hastalarındaki kanser gelişim riskine benzerlik göstermektedir.[3,9] Eşlik eden maligniteler sıklıkla akciğer, mide, kolon, endometrium ve over gibi solid organların adenokarsinomları şeklinde gözlenmektedir. Nadiren lenforetiküler neoplaziler de bildirilmiştir. Bazı hastalarda tümörün rezeksiyonu sonrasında klinik hastalıkta belirgin düzelmeler saptanmıştır (Resim 1).[3]

TANI

Histopatoloji: Anti-laminin 332 MMP'nin diğer OBH'lerden ayrımını sağlayacak spesifik bir histopatolojik bulgu yoktur.[3,9] Subepidermal bül, üst dermiste az veya orta yoğunlukta, nötrofillerin ve/veya eozinofillerin eşlik ettiği lenfohistiositik bir infiltrat söz konusudur. Nadiren nötrofil baskınlığı ve nötrofilik mikroapseler bildirilmiştir. Dermal lameller fibrozis ve skatris gelişimi tanı için duyarlı bir bulgu olmamakla birlikte önemli özelliklerden birisidir.

İmmünopatoloji: Perilezyonel derinin DİF incelemesinde BMZ boyunca lineer IgG ve C3 depolanması gözlenir. Lineer depolanma paterni diğer pemfigoid grubu hastalıklarına benzer şekilde "n-biçimli" testere dişi paterni şeklindedir *(Bkz. Otoimmün Büllöz Hastalıkların Tanısında İmmünofloresan Bulgular)*.[14] Tuzda ayrıştırılmış insan derisi substratının kullanıldığı İİF'de dolaşan IgG otoantikorları dermal tarafta depolanmış olarak gözlenir. Tip VII kollajenden yoksun ("knockout") derinin tuzla ayrıştırılmasıyla yapılan İİF testi edinsel epidermolizis büllozayı (EEB) ayırt etmeye yardımcı olsa da hastalığın kesin tanısı için immünoserolojik araştırmalara ihtiyaç vardır.[4,9]

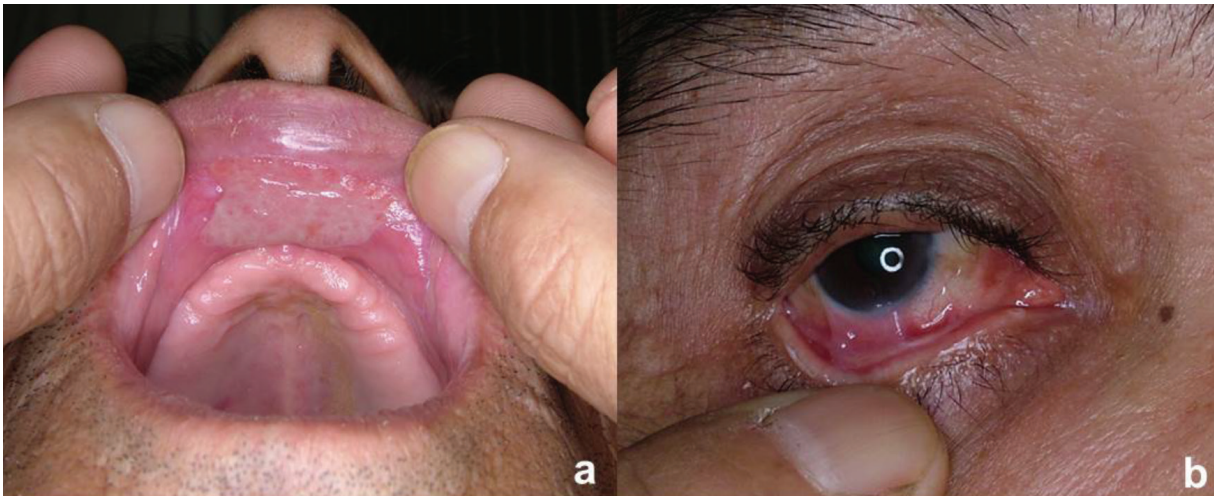

Resim 1. *Anti-laminin-332 MMP'de oral mukoza erozyonları (a) ve oküler skatris gelişimi (b) (Klinik fotoğraflar aşağıdaki makalede rapor edilmiş olan 2 no'lu hastaya ait olup yazarların izni ile kullanılmıştır; Natsuga K, Nishie W, Shinkuma S ve ark. Circulating IgA and IgE autoantibodies in antilaminin-332 mucous membrane pemphigoid. British Journal of Dermatology 2010;162:513-17)*

Resim 2. *Anti-p200 pemfigoidi en sık kaşıntılı eritemli plaklar, vezikül ve büllerle ortaya çıkar (a). Lezyonlar lineer IgA dermatozu benzeri anüler dizilim gösterebilir (b). Palmoplantar tutulum dishidroziform pemfigoidi taklit edebilir (c) (Klinik fotoğraflar aşağıdaki makalede rapor edilmiş olan hastaya ait olup yazarların izni ile kullanılmıştır; Goto-Ohguchi Y, Nishie W, Akiyama M ve ark. A severe and refractory case of anti-p200 pemphigoid resulting in multiple skin ulcers and scar formation. Dermatology 2009;218:265-71).*

İmmünoblotting ve immünopresipitasyon araştırmalarında hastaların serumunda sıklıkla laminin 332 proteininin α3 alt ünitesine uyar biçimde 200 ve 165 kDa'lık antijenlere karşı gelişmiş otoantikorlar saptanır. Ancak β3 ve γ2 zincirlerine karşı antikor gelişiminin bildirilmesi anti-laminin-332 MMP reaktivitesinin heterojen olduğunu düşündürmektedir.[15] Laminin-332'ye karşı geliştirilen ELİSA'nın sensitivitesi %75, spesifitesi %84 olarak bildirilmiştir.[16]

AYIRICI TANI

Eroziv liken planus, pemfigus vulgaris, eritema multiforme/Stevens-Johnson sendromu, paraneoplastik pemfigus, BP, EEB, anti-laminin γ1 pemfigoidi ve lineer IgA dermatozu (LAD) ayrıcı tanıda akla gelmelidir.[4-9]

TEDAVİ

Anti-laminin-332 MMP, hastalık kontrolünü sağlamak ve progresyonu geciktirmek amacıyla hızla tedavi edilmelidir. Sistemik kortikosteroid (1-1,5 mg/kg/gün) ve steroid koruyucu ajan kombinasyonu kullanılır (Tablo 1). Azatiyopürin ve siklofosfamit en çok tercih edilen steroid koruyucu ajanlardır. Akut kriz tedavisinde pulse deksametazon önerilmiştir.[14] Oküler tutulum varlığında azatiyopürin ve siklofosfamit tercih edilir. Sistemik kortikosteroid (1-1,5 mg/kg/gün) ve siklofosfamit (1-2 mg/kg/gün) kombinasyonu bazı olgularda etkilidir. Sistemik kortikosteroid ve azatiyopürin kombinasyonuna ise genellikle direnç vardır. Skatris geliştirmeyen formları dapsona iyi yanıt verir.

Tablo 1. Anti-laminin-332 müköz membran pemfigoidi tedavisi

1. Seçenek tedavi

Prednisolon (1-1,5 mg/kg)
+
Azatiyopürin (3 mg/kg)
Siklofosfamit (2 mg/kg/gün veya 750 mg/m^2/ay)

2. Seçenek tedavi

- Dapson
- Mikofenolat mofetil/Mikofenolik asit
- İVİG
- Rituksimab

İVİG: İntravenöz immünoglobulin

Hastalık genellikle körlüğe ilerler, özofagus ve trakeadaki sineşilere bağlı darlık bazen yaşamı tehdit edebilir. Hastalığın şiddetli seyri ve artmış malignite riski nedeniyle anti-laminin-332 MMP'nin diğer MMP formlarından ayırt edilmesi önemlidir. Eşlik eden malignitelere ve ağır immünosupresif tedavilerin yan etkilerine bağlı olarak mortalite oranı bu hastalarda diğer MMP formlarına göre daha yüksektir.[4,9]

ANTİ-P200 PEMFİGOİDİ (ANTİ-LAMİNİN γ1 PEMFİGOİDİ)

GİRİŞ

İlk kez 1996 yılında Zillikens ve ark.[17] tarafından tanımlanan anti-p200 pemfigoidi bazal membranın lamina lusida tabakasının alt seviyelerinde bulunan 200 kDa ağırlığındaki proteine karşı gelişen antikorlarla karakterizedir. Keratinositler ve fibroblastlar tarafından sentezlenen p200 proteini kollajen olmayan N-bağlı bir glikoprotein yapısındadır. Lamina lusidanın alt tabakalarında yerleşen

p200 proteininin BMZ'de bulunan BP180, BP230, α6β4 integrin, laminin332, laminin 331, p105 antijen ve kollajen VII gibi diğer otoantijenlerden farklı olduğu gösterilmiş, bu nedenle hastalık anti-p200 pemfigoidi olarak anılmıştır.[18] Dainichi ve ark.[19] 2009 yılında bu hastalara ait serum örneklerinin immünoblotting incelenmesinde anti-laminin γ1 antikorlarının 200 kDa ağırlığında bir proteine karşı reaksiyon verdiğini göstermiş ve hastalığı anti-laminin γ1 pemfigoidi olarak isimlendirmiştir. Laminin γ1 epidermiste laminin 331/332 ya da laminin 511 gibi laminin heterodimerlerinin parçası olarak görev alır ve integrinleri lamina densanın temel komponenti olan tip IV kollajene bağlar. Ancak, bugüne kadar yapılan *ex vivo* ve *in vivo* çalışmalar anti laminin γ1 antikorlarının direk patolojik rolünü gösterememiş ve patojenik 200 kDa otoantijenin moleküler kimliği henüz netlik kazanmamıştır.[19-22]

KLİNİK

Anti-p200 pemfigoidi klinik olarak farklı tablolarla ortaya çıksa da sıklıkla BP ve EEB'nin inflamatuvar tipine benzerlik göstermektedir. Hastalık BP'ye göre daha erken yaşlarda ortaya çıkar ve sıklıkla 50-70 yaş aralığında görülür. Anti-p200 pemfigoidi genellikle gövde ve ekstremitelere yerleşen kaşıntılı, eritematöz plaklar, gergin bül ve veziküller ve erozyonlarla karakterizedir. Bunun yanında LAD benzeri anüler dizilimli gergin vezikülobüllöz lezyonlar, dermatitis herpetiformis (DH) benzeri herpetiform veziküler lezyonlar, prurigo papülleri ve skatris gelişimi gibi farklı tablolar gösterebilmektedir.[23,24] Lezyonlar akral dağılım göstererek dishidroziform pemfigoidi taklit edebilir. Oral ve/veya genital mukoza tutulumu çeşitli serilerde hastaların %20-50'sinde bildirilmiştir.[18,23] Önemli özelliklerinden birisi ise özellikle Asyalı hastalarda görülen %30'a varan çeşitli formlardaki psoriazis birlikteliğidir. Eşlik eden psoriazis sıklıkla vulgaris formunda olmakla birlikte bazen püstüler ve eritrodermik formlar da gözlenebilmektedir. İyileşen lezyonlar skatris bırakmaz ancak milium gelişimi gözlenebilir.

TANI

Histopatoloji: Histopatolojik görüntü tek başına tanısal olmamakla birlikte subepidermal bül ve üst dermiste ve bül içerisinde nötrofil ağırlıklı bir infiltrasyon, bazen de nötrofilik apselerle karakterizedir.[17,23] BP benzeri eozinofilik infiltrasyon az olguda gözlenir (Resim 3).

İmmünopatoloji: Pemfigoid grubu hastalıklarda gözlenen BMZ boyunca lineer IgG ve C3 depolanması temel DİF bulgusudur. Hastaların çoğunda "n-biçimli" testere dişi paterninde immün depolanma gözlenmiştir.[25] Lamina lusida seviyesinde tuzda ayrıştırılmış insan derisi substratında uygulanan İİF'de ayrışmanın dermal tarafında saptanan depolanma anti-p200 pemfigoidi BP'den ayırsa da sadece bu yöntemle EEB ve anti-laminin-332 MMP dışlanamaz. Yakın zamanda tip VII kollajen ve laminin-332'den yoksun deri ile yapılan "knockout İİF'nin" anti-p200 pemfigoidi, EEB ve anti-laminin-332 MMP'nin birbirinden ayrılmasında yardımcı olduğu gösterilmiştir.[26]

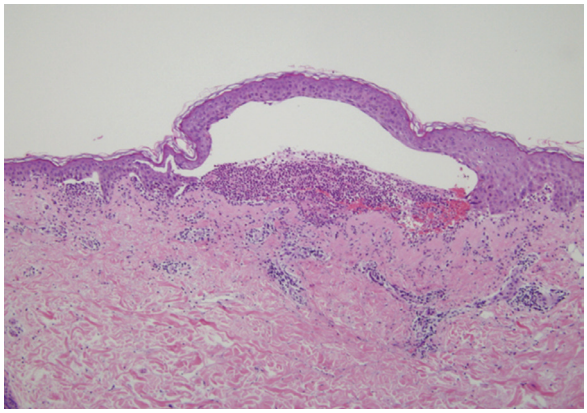

Resim 3. *Anti-p200 pemfigoidi'nin histopatolojisi subepidermal bül ve bül boşluğu ve üst dermiste gözlenen yoğun nötrofilik infiltrasyon ile karakterizedir (Goto-Ohguchi Y, Nishie W, Akiyama M ve ark.'nın izni ile kullanılmıştır)*

Kesin tanı immünoblotting yaparak dermal ekstraktlarda 200 kDa'lık proteinin saptanması ile konulur. Hastaların %25'inde p200 proteinin yanında BP180, BP230, ya da laminin 332 gibi diğer antijenlere karşı da zayıf reaktivite görülebilir.[23] Anti-laminin γ1 antikorları Western blot ve ELİSA yöntemleri ile saptanabilse de bu antikorlar hastaların tamamında gösterilememiştir. Bu nedenle anti-laminin-γ1 pemfigoidi tanısının laminin- γ1'e karşı reaktivite gösteren hastalar ile sınırlandırılması önerilir.[27,28]

AYIRICI TANI

Klinik, histolojik ve immünopatolojik özellikleri itibarıyla sıklıkla BP, LAD, DH ve EEB ile yapılır.

TEDAVİ VE SEYİR

Genellikle BP tedavi protokolleri uygulanır. Topikal süperpotent kortikosteroidler yanıt vermezse sistemik kortikosteroid 0,5 mg/kg/gün dozunda kullanılır. Kombinasyon tedavisinde dapson (1-1,5 mg/kg/gün), doksisiklin, azatiyopürin ve son yıllarda rituksimab dirençli hastalarda kullanılan tedavilerdir (Tablo 2).

Tablo 2. Anti-p200 pemfigoidi tedavisi
1. Seçenek tedavi
Süperpotent topikal kortikosteroid veya Prednisolon (0,5-1 mg/kg)
2. Seçenek tedavi
Dapson Doksisiklin Azatiyopürin Rituksimab

Anti-p200 pemfigoidinin klinik seyri değişkenlik göstermekle beraber genellikle diğer pemfigoid grubu hastalıklara göre

daha ılımlı seyreder ve tedaviye daha hızlı yanıt gözlenir. Hastalığın iyi prognozu ve tedaviye daha hızlı yanıt vermesi anti-p200 pemfigoidinin genellikle daha genç yaşlarda ortaya çıkması ile ilişkili olabilir. Zira yaş ortalamasının daha yüksek olduğu serilerde artmış relaps ve mortalite oranları bildirilmiştir.[28]

KAYNAKLAR

1. Chan LS, Ahmed AR, Anhalt GJ, et al. The first international consensus on mucous membrane pemphigoid: definition, diagnostic criteria, pathogenic factors, medical treatment, and prognostic indicators. Arch Dermatol 2002;138:370-9.
2. Domloge-Hultsch N, Gammon WR, Briggaman RA, et al. Epiligrin, the major human keratinocyte integrin ligand, is a target in both an acquired autoimmune and an inherited subepidermal blistering skin disease. J Clin Invest 1992;90:1628-33.
3. Egan CA, Lazarova Z, Darling TN, et al. Anti-epiligrin cicatricial pemphigoid and relative risk for cancer. Lancet 2001;357:1850-1.
4. Egan CA, Lazarova Z, Darling TN, et al. Anti-epiligrin cicatricial pemphigoid: clinical findings, immunopathogenesis, and significant associations. Medicine 2003;82:177-86.
5. Dainichi T, Takeshita H, Moroi Y, et al. Cicatricial pemphigoid with autoantibodies against the laminin 5 gamma 2 subunit. Eur J Dermatol 2005;15:189-93.
6. Yancey KB, Kirtschig G, Yee C, et al. Studies of patients with anti-epiligrin cicatricial pemphigoid. J Dermatol 1995;22:829-35.
7. Lazarova Z, Sitaru C, Zillikens D, et al. Comparative analysis of methods for detection of anti-laminin 5 autoantibodies in patients with anti-epiligrin cicatricial pemphigoid. J Am Acad Dermatol 2004;51:886-92.
8. Wozniak K, Waszczykowska E, Hashimoto T, et al. Anti-epiligrin cicatricial pemphigoid initially limited to the upper respiratory tract. Br J Dermatol 2006;154:779-81.
9. Egan CA, Yancey KB. The clinical and immunopathological manifestations of anti-epiligrin cicatricial pemphigoid, a recently defined subepithelial autoimmune blistering disease. Eur J Dermatol 2000;10:585-9.
10. Magro CM, Wu R. Anti-laminin 5 pemphigoid: a case report of a benign cutaneous confined non-cicatricial variant. Int J Dermatol 2012;51:79-85.
11. Natsuga K, Nishie W, Shinkuma S, et al. Circulating IgA and IgE autoantibodies in antilaminin-332 mucous membrane pemphigoid. British Journal of Dermatology 2010;162:513-7.
12. Shipman AR, Ali I, Murrell DF, et al. Mucous membrane pemphigoid: are laminin 5 antibodies a risk factor for laryngeal involvement? J Eur Acad Dermatol Venereol 2009;23:169-70.
13. Guess CM, Quaranta V. Defining the role of laminin-332 in carcinoma. Matrix Biology 2009;28:445-55.
14. Terra JB, Pas HH, Hertl M, et al. Immunofluorescence serration pattern analysis as a diagnostic criterion in antilaminin-332 mucous membrane pemphigoid: immunopathological findings and clinical experience in 10 Dutch patients. Br J Dermatol 2011;165:815-22.
15. Fujimoto W, Toi Y, Okazaki F, et al. Anti-epiligrin cicatricial pemphigoid with IgG antibodies to the beta and gamma subunits of laminin 5. J Am Acad Dermatol 1999;40:637-9.
16. Bekou V, Thomas-Uszynski S, Wendler O, et al. Detection of laminin 5-specific auto-antibodies in mucous membrane and bullous pemphıgoid sera by ELİSA. J Invest Dermatol 2005;124:732-40.
17. Zillikens D, Kawahara Y, Ishiko A, et al. A novel subepidermal blistering disease with autoantibodies to a 200-kDa antigen of the basement membrane zone. J Invest Dermatol 1996;106:465-70.
18. Goletz S, Hashimoto T, Zillikens D, et al. Anti-p200 pemphigoid. J Am Acad Dermatol 2014;71:185-91.
19. Dainichi T, Kurono S, Ohyama B, et al. Anti-laminin gamma-1 pemphigoid. PNAS 2009;106:2800-5.
20. McMillan JR, Akiyama M, Shimizu H. Epidermal basement membrane zone components: ultrastructural distribution and molecular interactions. J Dermatol Sci 2003;31:169-77.
21. Vafia K, Groth S, Beckmann T, et al. Pathogenicity of autoantibodies in anti-p200 pemphigoid. PLoS One 2012;7:e41769.
22. Koga H, Ishii N, Dainichi T, et al. An attempt to develop mouse model for anti-laminin gamma1 pemphigoid. J Dermatol Sci 2013;70:108-15.
23. Dilling A, Rose C, Hashimoto T, et al. Anti-p200 pemphigoid: A novel autoimmune subepidermal blistering disease. Journal of Dermatology 2007;34:1-8.
24. Goto-Ohguchi Y, Nishie W, Akiyama M, et al. A severe and refractory case of anti-p200 pemphigoid resulting in multiple skin ulcers and scar formation. Dermatology 2009;218:265-71.
25. Vodegel RM, Jonkman MF, Pas HH, et al. U-serrated immunodeposition pattern differentiates type VII collagen targeting bullous diseases from other subepidermal bullous autoimmune diseases. Br J Dermatol 2004;151:112-8.
26. Meijer JM, Diercks GF, Schmidt E, et al. Laboratory Diagnosis and Clinical Profile of Anti-p200 Pemphigoid. JAMA Dermatol 2016;152:897-904.
27. Monshi B, Groth S, Richter L, et al. A long-term study of a patient with anti-p200 pemphigoid: correlation of autoantibody levels with disease activity and an example of epitope spreading. Br J Dermatol 2012;167:1179-83.
28. Commin MH, Schmidt E, Duvert-Lehembre S, et al. Clinical and immunological features and outcome of anti-p200 pemphigoid. Br J Dermatol 2016;175:776-81.

4-k

DERMATİTİS HERPETİFORMİS

Savaş YAYLI, Leyla BAYKAL SELÇUK

ÖZET

Dermatitis herpetiformis, sıklıkla asemptomatik bir gluten duyarlı enteropati ile ilişkili nadir görülen bir otoimmün deri hastalığıdır. En sık beyaz ırkta ve Kuzey Avrupa ülkelerinde görülmektedir. Hastalık, 15-40 yaş arasındaki genç erişkinleri daha çok etkilemektedir. Çölyak hastalığının tersine dermatitis herpetiformis, erkekleri 1,5 kat daha sık tutar.

Dermatitis herpetiformis ve Çölyak hastalığı, HLA DQ2 ve HLA DQ8 ile güçlü ilişki gösterir. Hastalığın ortaya çıkışında başlıca çevresel faktör ise, buğday, arpa ve çavdar gibi tahılların içeriğinde bulunan glutene maruziyettir.

Dermatitis herpetiformis lezyonları, yanma hissi ve kaşıntı eşliğinde sıklıkla eritematöz ve papüler zeminde gruplaşmış veziküller olarak kendini gösterir. Oldukça kaşıntılı seyir nedeniyle muayenede sıklıkla sağlam veziküllerden çok ekskoriasyon veya erozyonlar saptanır. Hastalık sıklıkla simetrik olarak dirsekler ve dizler gibi ekstansör yüzleri, kalçayı veya saçlı deriyi tutar.

Hastalığın seyrinde Hashimoto tiroiditi ve diabetes mellitus tip 1 başta olmak üzere birçok otoimmün hastalık ortaya çıkabilmektedir. Çölyak hastalığının lenfoma ile ilişkisi iyi bilindiğinden dermatitis herpetiformis yönetiminde de bu açıdan dikkatli olunmalıdır.

Klinik olarak dermatitis herpetiformis lezyonlarından şüphelenilen hastalarda ışık mikroskopisi ve direkt immünfoloresan inceleme için deri biyopsileri alınır. Ayrıca kan örneklerinden serolojik inceleme de tanıya yardımcı olur. Histolojik olarak subepidermal ayrılmaya dermal papilla uçlarında nötrofilik mikroapseler eşlik eder. Direkt immünofloresan incelemede ise dermal papilla uçlarında granüler IgA birikiminin gösterilmesi tanı için patognomoniktir.

Tedavinin başlıca seçeneği ve vazgeçilemez olanı glutensiz diyettir. Glutensiz diyet deri lezyonlarının ortadan kaldırılmasında ve kaşıntının giderilmesinde yavaş etkinlik gösterir. Lezyonların daha hızla kontrolünde dapson önemli bir tedavi seçeneğidir. Glutenden yoksun diyete sıkı uyum gösteren hastaların prognozu iyidir.

GİRİŞ

Dermatitis herpetiformis (DH), sıklıkla asemptomatik bir gluten duyarlı enteropati (GDE) ile ilişkili nadir görülen bir otoimmün deri hastalığıdır. DH ve çölyak hastalığı (ÇH), HLA DQ2 ve HLA DQ8 ile güçlü ilişki gösterir. Hastalık, kronik yineleyen seyrini, kaşıntılı polimorfik lezyonlarla gösterir.[1,2]

DH, ilk kez 1884 yılında Louis Duhring tarafından tanımlanmış ve pemfigus ile pemfigoid gibi büllü hastalıklar sınıfına dahil edilmiştir. 1888 yılında ise ünlü dermatolog Brocq, benzer klinik lezyonları "polimorfik kaşıntılı dermatit" olarak nitelemiş, Duhring'in tanımlamasını değerlendirdikten sonra ise bunun aynı patoloji olduğunu kabul etmiştir. Bu nedenle hastalığın bir diğer ismi Duhring-Brocq's hastalığıdır.[3] Civatte ise 1943'te, pemfigusun intraepidermal büllerle seyrettiğini, büllöz pemfigoidde ve DH'de ise subepidermal değişiklikler olduğunu göstermiştir. DH ve ÇH arasındaki ilişki ise 1960'larda ortaya konmuştur.[4]

DH, nadir görülen bir hastalıktır. En sık beyaz ırkta ve Kuzey Avrupa ülkelerinde bildirilmektedir *(Bkz. Otoimmün Büllöz Hastalıkların Epidemiyolojisi)*. Bu ülkeler ve Amerika Birleşik Devletleri'nde yapılan çeşitli epidemiyolojik çalışmalarda hastalığın prevalansı 10,4-75,3/100,000 arasında değişmektedir.[5]

Hastalık yaşamın her döneminde ortaya çıkabilirse de, 15-40 yaş arasındaki genç erişkinleri daha çok etkilemektedir. Cinsiyetler arası dağılıma bakıldığında, ÇH'nin tersine DH, erkekleri 1,5/1 oranında daha sık tutar. Bu oranın daha genç yaştaki hastalarda kadınlar lehine ters döndüğü de bildirilmektedir.[4,6]

DH patogenezinde, monozigot ikiz çalışmalarının da desteklediği çok güçlü bir genetik bileşen mevcuttur.[7] HLA DQ2 (olguların %80-90'ında) ve HLA DQ8 (olguların %10-20'sinde) alleleri hem DH, hem de ÇH ile çok sıkı ilişkilidir.[4] Her iki allelin varlığı, %100'e yakın gluten duyarlılığı ile ilişkili iken, bu alleleri taşımayanlarda ise genellikle DH ve ÇH tanısı dışlanmaktadır.[8]

Resim 1. *Dermatitis herpetiformiste şiddetli kaşıntı nedeniyle nadiren sağlam bül/vezikül gözlenir (oklar) (Prof. Dr. Soner Uzun'un arşivinden alınmıştır)*

Hastalığın ortaya çıkışında başlıca çevresel faktör, buğday, arpa ve çavdar gibi tahılların içeriğinde bulunan glutene maruziyettir. Glutenin yapıtaşlarından gliadin, ÇH'nin başlıca otoantijeni olan doku transglutaminazını (dTG) modifiye eder. Epidermal transglutaminaz (eTG) ise DH için başlıca otoantijen olup, epidermiste korneum tabakasının bütünlüğünde rol alan bir proteindir. Modifiye dTG, HLA-DQ2 eksprese eden antijen sunucu hücreler için yüksek çekiciliğe sahiptir. Bu süreçte aktive olan T helper hücreler, B lenfositleri uyarır ve farklılaşan plazma hücreleri gliadinle bağlı dTG'ye karşı IgA antikorları üretir. Anti-dTG antikorları, çapraz reaksiyonla eTG'leri tanımakta ve papiller dermisteki nötrofilik infiltrat ve IgA birikimlerine yol açmaktadır. Nötrofiller tarafından üretilen kollajenaz ve elastaz, bazal membran yıkımı yaparak vezikülobüllöz lezyonların gelişiminden sorumludur *(Bkz. Otoimmün Büllöz Hastalıkların Etyopatogenezi)*[1,6,8].

KLİNİK BULGULAR

DH, lezyonların morfolojisi ve dağılımı ile kendine özgü kaşıntılı bir otoimmün deri hastalığıdır. Yanma hissi ve kaşıntı ile başlayan lezyonlar, sıklıkla eritematöz ve papüler zeminde gruplaşmış veziküller şeklindedir (herpetiform dizilmiş papüloveziküler lezyonlar). Bazen vezikülobüllöz lezyonlar şeklinde olup seröz veya hemorajik bir içerik gösterebilir (Resim 1).

Oldukça kaşıntılı seyir nedeni ile muayenede sıklıkla sağlam veziküllerden daha çok prurigo papülleri (tepesi ekskoriye edilmiş papüller) veya erozyonlar saptanır (Resim 2).

Klasik bir dağılım gösteren hastalık sıklıkla simetrik olarak dirsekler ve dizler gibi ekstansör yüzleri, kalçayı veya saçlı deriyi tutar (Resim 3). Yüz ve kıvrım yerleri de etkilenebilir Lezyonlar genellikle skar bırakmadan iyileşirse de, postinflamatuvar değişiklikler gözlenebilir.[1,6,9]

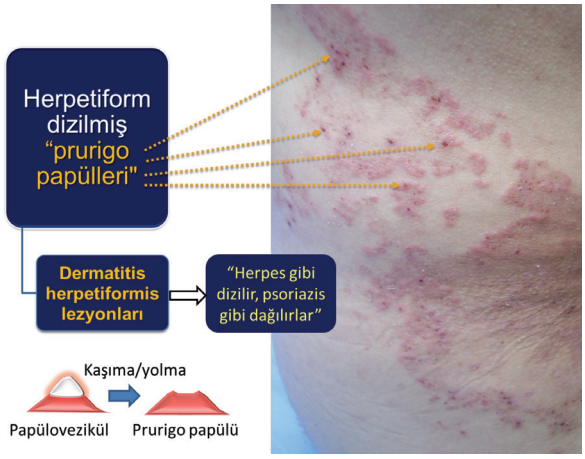

Resim 2. *Genellikle prurigo papülleri ile karakterize olan dermatitis herpetiformis lezyonlarının dizilim ve dağılım özellikleri (Prof. Dr. Soner Uzun'un arşivinden alınmıştır)*

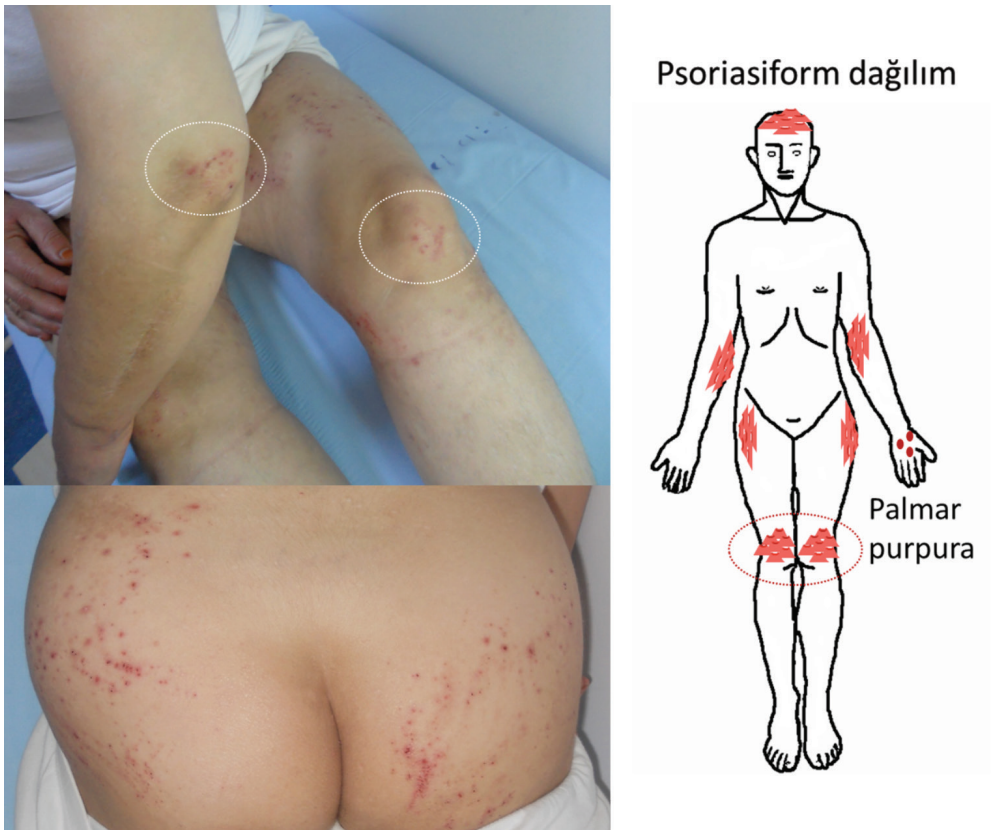

Resim 3. *Dermatitis herpetiformiste (DH) tipik tutulum alanlarında (diz, dirsek, kalçalar ve saçlı deri) herpetiform dizilmiş prurigo papülleri. Herhangi bir döküntü olmasa bile "diz kaşıntısı" DH'yi akla getiren önemli bir bulgudur (Prof. Dr. Soner Uzun'un arşivinden alınmıştır)*

Tanımlanan bu klasik bulguların dışında, özellikle çocuk hastalarda daha sık bildirilen ve travma ile ilişkili olduğu düşünülen palmoplantar peteşi ve purpura da anılmalıdır.[10] Bunların dışında, prurigo pigmentoza, palmoplantar hiperkeratoz ve kronik ürtiker ile bildirilen çeşitli olgular da mevcuttur.[11-13]

DH, nadir olarak mukoza tutulumu ile seyreder.[1] Eritematöz maküller, veziküller ve erozyonlar, dil dahil olmak üzere oral mukozada gözlenebilir, ÇH benzeri enamel defektleri başta olmak üzere dental bozukluklar gelişebilir.[14] Başta DH ile ilişkili ÇH olmak üzere, ilişkili çeşitli otoimmün hastalıklarda da, oral aft veya ülserler görülebildiğinden, DH'nin mukoza tutulumu tartışmalı olup, tanı özenle doğrulanmalıdır.[1]

İlişkili hastalıklar: DH, gluten duyarlılığının kutanöz bir işaretidir. GDE, çocukluk çağında diyetle ilişkili tahılların alınması veya adölesan dönemde önceden herhangi bir gıda intoleransı olmaksızın ya da herhangi bir yaşta gelişebilir.[9]

DH seyrinde birçok otoimmün hastalık ortaya çıkabilmektedir. Hashimoto tiroiditi ve diabetes mellitus tip 1, diğerleri arasında öne çıkan iki otoimmün hastalıktır. Bunlara ek olarak, pernisiyöz anemi, Addison hastalığı, alopesi areata, miyastenia gravis, otoimmün hepatit, sarkoidoz, sistemik skleroz, vitiligo, lupus eritematozus ve Sjögren hastalığı da DH ile ilişkili hastalıklar listesindedir (Tablo 1).[15] ÇH'de, osteoporoz ve kemik kırıkları riski artmış iken, DH hastalarında bu artmış risk gösterilememiştir.[16]

Tablo 1. Dermatitis herpetiformis ile sık birliktelik gösteren hastalıklar[15*]

Hashimoto tiroiditi
Diabetes mellitus tip 1
Pernisiyöz anemi
Alopesi areata
Addison hastalığı
Miyastenia gravis
Otoimmün hepatit
Sarkoidoz
Sistemik skleroz
Vitiligo
Lupus eritematozus
Sjögren hastalığı
*Hull CM ve Zone JJ'den uyarlanmıştır

ÇH ile artmış lenfoma riski gösterilmiştir.[17] Özellikle enteropati ilişkili T hücreli lenfoma başta olmak üzere, non-Hodgkin lenfoma riskinin DH hastalarında da artmış olabileceği savunulmaktadır.[1] DH ve ÇH olanlarda lenfoma gelişme riskinin normal popülasyona göre arttığını bildiren çalışmalar yanında[18], fark bildirmeyen çalışmalar da mevcuttur.[19] Glutenden fakir diyetin lenfoma gelişimine karşı koruyucu olabileceği de savunulmaktadır.[20]

TANI

DH tanısı, kendine özgü klinik dağılımdaki morfolojik lezyonların varlığında, rutin histolojik inceleme, serolojik testler ve direkt immünofloresan inceleme (DİF) ile konulmaktadır (Tablo 2). DİF incelemesi, DH için patognomonik bulgular ortaya koyar ve en değerli test kabul edilir. DH hastalarında rutin biyopsi örneklerinin intakt bir vezikülü içermesi idealdir. Bunun sağlanamadığı hastalarda, dermal nötrofilik mikroapselerin gösterilmesi için biyopsinin, eritematöz veya eritematopapüloz alandan alınması tercih edilmelidir.[15,21]

Biyopsi örneğinin klasik ışık mikroskopi incelemesinde, subepidermal ayrılmaya dermal papilla uçlarında nötrofilden baskın, az sayıda eozinofilin de katıldığı mikroapseler eşlik eder *(Bkz. Otoimmün Büllöz Hastalıklarda Histopatolojik Bulgular)*. Dermiste ise sıklıkla perivasküler alanda mikst bir inflamatuvar infiltrata da rastlanır.[2] Aktif deri lezyonlarının kenarından, sağlam deriden alınan biyopsi örneğinin DİF incelemesi halen tanıdaki altın standart testtir *(Bkz. Otoimmün Büllöz Hastalıklarda İmmünofloresan Bulgular)*. Dermal papilla uçlarında granüler IgA birikiminin gösterilmesi DH tanısı için patognomoniktir.[21] Nadiren IgA birikimi, fibriler paternde olabilir veya granüler paternde olsa da dermo-epidermal bileşke (DEB) boyunca uzanabilir.[2,4] Glutensiz diyetle beslenen hastalarda yanlış negatif sonuçlar alınabilmektedir, bu durumda biyopsi tekrarları gerekebilir.[6]

Klinik özellikler, rutin histoloji ve DİF inceleme yanında, tanıyı doğrulamada ve hastalık aktivitesinin izlenmesinde serolojik yöntemler önemli katkı sunar (Tablo 2).

Tablo 2. Dermatitis herpetiformis tanısında temel özellikler

Klinik lezyonlar ve dağılım	Eritematöz-papüler zeminde grube veziküller Ekskoriasyon, krut veya erozyonlar Diz ve dirsekler, kalçalar ve saçlı deride simetrik dağılım
Işık mikroskopik inceleme	Subepidermal ayrılma Dermal papilla uçlarında nötrofilik mikroapseler
Direkt immünofloresan inceleme	Dermal papilla uçlarında granüler IgA birikimi
Seroloji/Otoantikorlar	Anti-doku transglutaminazı Anti-epidermal transglutaminaz Anti-endomisyal

Serolojik değerlendirme, klinik özellikleri DH'yi düşündüren, ancak tekrarlayan DİF incelemesinde DH ile uyumlu immün birikim saptanmayan hastalarda da tanıda değerli bir bileşen olacaktır. Hastaların periferik kan örneklerinde, anti-dTG, anti-eTG ve anti-endomisyal antikorları genellikle yüksek düzeyde pozitiftir.[22,23] Bunlardan pratikte daha yaygın kullanılanları anti-dTG (duyarlılık %47-95, özgüllük %90 üzeri) antikorlarıdır. Anti-endomisyal antikorların indirekt immünofloresan yöntemle maymun özofagusunda gösterilmesi de (duyarlılık %52-100, özgüllük yaklaşık %100) oldukça özgül bir serolojik yöntemdir.[1] Özellikle anti-endomisyal ve anti-dTG antikorları, gluten kısıtlaması yapan bireylerde giderek azalır. Bu yönü ile hastaların diyete uyumunu değerlendirmede kullanışlı yöntemlerdir.[15] Anti-dTG'yi negatif olarak saptanan hastalarda deamine anti-gliadin antikorunun gluten duyarlılığının güvenilir bir göstergesi olduğu bildirilmiştir.[24]

DH hastalarında, birliktelikleri normal popülasyona göre artmış olan otoimmün tiroid hastalıkları ve diabetes mellitus gibi hastalıkların da taranması faydalı olacaktır.[21]

AYIRICI TANI

DH ile klinik ayırıcı tanıya giren hastalıkların başında, şiddetli kaşıntıyla birlikte ekskoriyasyonlar ve ekzematöz papüllerin izlendiği skabiyez, atopik dermatit ve artropod ısırıkları gelir. Subepidermal vezikülasyon ve büllerle seyreden hastalıklardan lineer IgA dermatozunda, DİF incelemede, DEB boyunca lineer IgA birikimi saptanır. Büllöz pemfigoid ise ileri yaşta, daha büyük ve gergin büllerle seyrederek DEB boyunca lineer IgG birikimi ile karakterizedir.[2] Wegener granülomatozisi ve Churg-Straus sendromu gibi vaskülitlerde ise ekstremite ekstansörlerinde krutlu papüller saptansa da, vaskülitik histoloji ve diğer bulgularla kolayca DH'den ayrılabilir.[15]

TEDAVİ

Tedavinin başlıca seçeneği ve vazgeçilemez olanı glutensiz diyettir. Glutensiz diyet deri lezyonlarının ortadan kaldırılmasında ve kaşıntının giderilmesinde yavaş etkinlik gösterir. Bu noktada, lezyonların daha hızla kontrolünde dapson önemli bir tedavi seçeneğidir.[15,21]

Glutensiz diyet: Enteropati ve deri lezyonlarının glutenle ilişkili olması nedeniyle, glutensiz diyet tedavinin ana bileşenidir. Gastrointestinal yakınmaları çok daha hızla gerileten bu diyet, deri lezyonlarını ortadan kaldırmada oldukça yavaştır. Tamamen lezyonsuzluğun ortalama iki yılı bulabileceği ve yeniden gluten içeren diyetin başlanması ile üç ay içerisinde rekürrensin gerçekleşebileceği bildirilmektedir.[2] Glutensiz diyet altında uzun dönem izlenen 133 DH hastasının bildirildiği bir çalışma, bu diyetin faydalarını, ilaç kullanım gereksiniminin ortadan kalkması veya azaltılması, enteropati ve ilişkili temel besin malabsorbsiyonunun ortadan kalkması, intestinal lenfoma gelişimine karşı koruyucu etki ve genel iyilik halinin sürdürülmesi olarak sıralamaktadır.[25]

Hastalığın düzelmesine önemli katkı veren glutensiz diyete uymak ise tüketilen tüm yiyecek içeriklerinin yakın izlemini gerektirdiğinden büyük özen ister. Buğday, arpa ve çavdar gluten içeriği iyi bilinen tahıllardır. Ancak, renklendiricilerden koruyuculara birçok besin katkısı, içeriğinde gluten bulunabilecek ürünler olarak market raflarında yer alır. DH hastalarının titizlikle glutensiz besinleri seçerek diyetlerini oluşturmaları gerekir.[2] Glutensiz diyet liste örneklerinden bir

tanesine Türk Dermatoloji Derneği'nin DH hasta bilgilendirme broşüründen ulaşılabilir.[26]

Dapson: DH tanısından sonra, glutensiz diyetin etkinliğinin oluşacağı ilk iki yıl dapson önemli bir tedavi seçeneğidir. Hastalık bulgularını daha hızla kontrol altına almayı sağlayarak katkı veren dapsonun etkisini, nötrofil-ilişkili inflamatuvar sürecin engellenmesi ile ortaya koyduğu düşünülmektedir *(Bkz. Otoimmün Büllöz Hastalıklarda Sistemik Tedaviler-Dapson).* Dapson, nötrofillerin kemotaksisini engeller, lökotrienlerin ve prostaglandinlerin salınımını azaltır.[2,6,15] İlacın alımı ile 48-72 saat içerisinde kaşıntıda hızlı bir gerileme sağlanır ve bunu, deri bulgularındaki düzelme izler. Dapsonun gastrointestinal bulgular üzerinde etkisi yoktur. Erişkinlerde 25-50 mg/gün, çocuklarda ise daha düşük dozlar tercih edilerek, 0,5 mg/kg dozunda başlanır. Hastanın uyumu ve tedavi yanıtına göre doz arttırılır, sıklıkla idame dozu 100 mg/gün'dür. Gerekli durumlarda daha yüksek dozlara çıkılabilirse de etkiden çok, yan etki artışı olur.[15]

Dapson genellikle iyi tolere edilse de, önemli yan etkilere sahip bir ilaçtır. Başlangıcı dikkatle, izlemi özenli olmalıdır. Tedavi öncesi tüm hastalarda glukoz-6-fosfat dehidrogenaz (G6PD) eksikliği değerlendirilmelidir. Bu tarama yapılmadan yüksek dozlarda dapson başlanan yatkın hastalarda şiddetli hemoliz ve mortal seyredebilecek yan etkiler görülebilir. Bu nedenle G6PD eksikliği ilacın kesin kontrendikasyonudur. Tüm hastalarda ilaca bağlı değişen derecelerde hemoliz görülse de, bu durum tolere edilebilir, ancak G6PD eksikliği olanlarda ciddi hemolitik anemi riski fazladır.[6,9]

Doza bağlı gelişen ve eritrositleri tehdit eden diğer yan etki methemoglobinemidir. Methemoglobin düzeyleri sıklıkla %5'in altında saptansa da, bazı hastalarda baş ağrısı, karın ağrısı, halsizlik, bulantı, siyanoz ve taşikardi ortaya çıkabilir. Kardiyopulmoner semptomların eşlik etmediği hastalarda doz değiştirmeye gerek yoktur.[15] Bir diğer nadir, ancak önemli yan etki, ilk 12 hafta içerisinde görülebilen agranülositozdur. Hastalar, ölümcül seyredebilecek bu durum hakkında, hızla gelişen ateş ve infeksiyon durumlarında ilacı kesmeleri konusunda uyarılmalıdır.[6] Bu yaşamsal yan etkiler açısından başlangıçta, tedavinin ilk ayında haftalık olarak ve ardından beş ay, aylık tam kan sayımı izlenmelidir. Karaciğer fonksiyon testleri başta olmak üzere, kan biyokimyası da başlangıçta ve izlemde aralıklı olarak yinelenir.[15]

Bunlar dışında, bulantı, kusma gibi gastrointestinal yan etkiler, halsizlik, dapson ilişkili hipersensitivite sendromu, ekzantematöz erüpsiyonlar, toksik epidermal nekrolize varan şiddetli erüpsiyonlar, fotosensitivite, nöropati, hipotiroidi ve nefropati gibi uzun bir yan etki listesi akılda tutulmalıdır.[2]

Diğerleri: Dapsonu tolere edemeyen hastalarda sülfasalazin veya sülfapiridin bir tedavi seçeneği olabilir. Sülfasalazin 1-2 gr/gün, sülfapiridin ise 0,25-1,5 gr/gün dozlarda kullanılabilir. Yine de benzer yan etki profilinin geçerli olduğu akıldan çıkarılmamalıdır. Sistemik kortikosteroidler sıklıkla etkisizdir. Güçlü topikal kortikosteroidler ile semptomatik olarak kaşıntıda azalma sağlanabilir.[2,21]

PROGNOZ

Glutenden yoksun diyete sıkı uyum gösteren hastaların iyi prognoz gösterdiği bilinmektedir. Remisyonu sağlamak veya devam ettirebilmek için tedavinin diğer önemli bileşeni dapsondur.[6,15,21] DH hastalarının yaşam boyu seyri ile ilgili veri sınırlıdır. 1972-2010 yılları arasında DH tanısı alan 82 hastalık bir kohortun verileri, hastalığın ilaç ve diyetsiz de remisyonda kalabileceğini göstermesi açısından değerli olmakla birlikte bu konuda daha çok veriye ihtiyaç vardır. Söz konusu çalışmada, dapson ve diğer farmakolojik tedavi seçeneklerini kullanmayan, bunun yanında glutensiz diyete de uymayan hastalardan iki yılın üzerinde sürede deri lezyonları ve yakınmaları olmayan hastalar remisyonda kabul edilmiştir. Bu hastaların sayısı 10 (%12) olarak bildirilmiştir. Bu remisyonla ilişkili öne çıkan tek faktör 39 yaşın üzerinde tanı almak olarak görünmektedir.[27]

Hastalarda diyete uyum, otoimmün ve metabolik hastalıklar ile lenfoma veya diğer neoplastik hastalıkların gelişiminin izlemi açısından yıllık değerlendirmeler yerinde olacaktır. Hastaların özellikle birinci derece yakınlarının da DH gelişimi açısından değerlendirilmesi ve izlemi önemlidir.[2,21]

KAYNAKLAR

1. Bolotin D, Petronic-Rosic V. Dermatitis herpetiformis. Part I. Epidemiology, pathogenesis, and clinical presentation. J Am Acad Dermatol 2011;64:1017.
2. Caproni M, Antiga E, Melani L, et al. Italian Group for Cutaneous Immunopathology. Guidelines for the diagnosis and treatment of dermatitis herpetiformis. J Eur Acad Dermatol Venereol 2009;23:633-8.
3. Katz SI. Fitzpatrick TB, Eisen AZ, et al. Dermatology in General Medicine. 7. New York: McGraw-Hill, Dermatitis Herpetiformis; 2010. p. 500-4.
4. Fry L. Dermatitis Herpetiformis: problems, progress and prospects. Eur J Dermatol 2002;12:523-31.
5. Salmi TT, Hervonen K, Kautiainen H, et al. Prevalence and incidence of dermatitis herpetiformis: a 40-year prospective study from Finland. Br J Dermatol 2011;165:354-9.
6. Clarindo MV, Possebon AT, Soligo EM, et al. Dermatitis herpetiformis: pathophysiology, clinical presentation, diagnosis and treatment. An Bras Dermatol 2014;89:865-75.
7. Hervonen K, Karell K, Holopainen P. Concordance of dermatitis herpetiformis and celiac disease in monozygous twins. J Invest Dermatol 2000;115:990-3.
8. Bonciani D, Verdelli A, Bonciolini V, et al. Dermatitis herpetiformis: from the genetics to the development of skin lesions. Clin Dev Immunol 2012;2012:239691.
9. Mendes FB, Hissa-Elian A, Abreu MA, et al. Review: dermatitis herpetiformis. An Bras Dermatol 2013;88:594-9.
10. Karpati S, Torok E, Kosnai I. Discrete palmar and plantar symptoms in children with dermatitis herpetiformis Duhring. Cutis 1986;37:184-7.

11. Saito M, Böer A, Ishiko A, et al. Atypical dermatitis herpetiformis: a Japanese case that presented with initial lesions mimicking prurigo pigmentosa. Clin Exp Dermatol 2006;31:290-1.
12. Ohshima Y, Tamada Y, Matsumoto Y, et al. Dermatitis herpetiformis Duhring with palmoplantar keratosis. Br J Dermatol 2003;149:1300-2.
13. Powell GR, Bruckner AL, Weston WL. Dermatitis herpetiformis presenting as chronic urticaria. Pediatr Dermatol 2004;21:564-7.
14. Lähteenoja H, Irjala K, Viander M, et al. Oral mucosa is frequently affected in patients with dermatitis herpetiformis. Arch Dermatol 1998;134:756-8.
15. Hull CM, Zone JJ. Dermatitis herpetiformis and linear IgA bullous dermatosis. In: Bolognia JL, Jorizzo JL, Schaffer JV, editors. Dermatology. 3rd ed. Philadelphia: Mosby; 2012. p. 491-6.
16. Lewis NR, Logan RF, Hubbard RB, et al. No increase in risk of fracture, malignancy or mortality in dermatitis herpetiformis: a cohort study. Aliment Pharmacol Ther 2008;27:1140-7.
17. Tio M, Cox MR, Eslick GD. Meta-analysis: coeliac disease and the risk of all-cause mortality, any malignancy and lymphoid malignancy. Aliment Pharmacol Ther 2012;35:540-51.
18. Sigurgeirsson B, Agnarsson BA, Lindelöf B. Risk of lymphoma in patients with dermatitis herpetiformis. BMJ 1994;308:13-5.
19. Grainge MJ, West J, Solaymani-Dodaran M, et al. The long-term risk of malignancy following a diagnosis of coeliac disease or dermatitis herpetiformis: a cohort study. Aliment Pharmacol Ther 2012;35:730.
20. Lewis HM, Renaula TL, Garioch JJ, et al. Protective effect of gluten-free diet against development of lymphoma in dermatitis herpetiformis. Br J Dermatol 1996;135:363-7.
21. Bolotin D, Petronic-Rosic V. Dermatitis herpetiformis. Part II. Diagnosis, management, and prognosis. J Am Acad Dermatol 2011;64:1027-33.
22. Alonso-Llamazares J, Gibson LE, Rogers RS Clinical, pathologic, and immunopathologic features of dermatitis herpetiformis: review of the Mayo Clinic experience. Int J Dermatol 2007;46:910-9.
23. Rose C, Armbruster FP, Ruppert J, et al. Autoantibodies against epidermal transglutaminase are a sensitive diagnostic marker in patients with dermatitis herpetiformis on a normal or gluten-free diet. J Am Acad Dermatol 2009;61:39-43.
24. Kasperkiewicz M, Dähnrich C, Probst C, et al. Novel assay for detecting celiac disease-associated autoantibodies in dermatitis herpetiformis using deamidated gliadin-analogous fusion peptides. J Am Acad Dermatol 2012;66:583-8.
25. Garioch JJ, Lewis HM, Sargent SA, et al. 25 years' experience of a gluten-free diet in the treatment of dermatitis herpetiformis. Br J Dermatol 1994;131:541-5.
26. http://turkdermatoloji.org.tr/public/media/hasta_bilgilendirme/dermatitis_herpetiformis.pdf.
27. Paek SY, Steinberg SM, Katz SI. Remission in dermatitis herpetiformis: a cohort study. Arch Dermatol 2011;147:301-5.

BÖLÜM 5

OTOİMMÜN BÜLLÖZ HASTALIKLARIN TEDAVİSİNDE KULLANILAN YÖNTEMLER VE ÖNERİLER

- **1. YEREL TEDAVİLER**
  - a. Otoimmün Büllöz Hastalıklarda Yerel Tedavi
  - b. Otoimmün Büllöz Hastalıklarda Banyo Tedavileri ve Pansuman
- **2. SİSTEMİK TEDAVİLER**
  - a. Sistemik Kortikosteroidler
  - b. Rituksimab
  - c. İntravenöz İmmünoglobulin
  - d. Plazmaferez ve İmmünoadsorbsiyon
  - e. Azatiyopürin
  - f. Mikofenolat Mofetil
  - g. Siklofosfamid
  - h. Dapson
  - i. Diğer Anti-inflamatuvar Ajanlar
  - j. Omalizumab
  - k. Beslenme ve Diyet Önerileri

YEREL TEDAVİLER

5-1a

OTOİMMÜN BÜLLÖZ HASTALIKLARDA YEREL TEDAVİ

Soner UZUN, Aslı BİLGİÇ TEMEL

ÖZET

Otoimmün büllöz hastalıklarda, genellikle kullanılan sistemik immünosüpresif tedavilere olan ihtiyacı azaltmak, epitelizasyonu hızlandırıp deri ve mukoza bütünlüğünü yeniden sağlamak ve böylece hastayı sekonder enfeksiyon ve sıvı-elektroit dengesizliklerinden korumak için yerel tedavilerin önemi büyüktür. Yerel tedavinin ilk basamağı anti-septikli banyolar ve nemlendiricilerle sekonder enfeksiyonun ve travmanın etkilerini en aza indirmektir. Yerel kortikosteroidler genellikle kullanılan potent formülasyonları ile epitelizasyonu hızlandırmada etkilidirler. Hatta büllöz pemfigoid ve yüzeysel pemfigus formlarında tek başlarına bile etkili olabilirler. İntralezyonel kortikosteroid tedavisi özellikle inatçı oral ülserlerin hızla iyileşmesini sağlayarak önemli bir adjuvan etkiye sahiptir. Bunların dışında yerel siklosporin, takrolimus, prostoglandinler ve epidermal büyüme faktörü gibi yerel immünomodülatörler de özellikle pemfigus tedavisinde belli başarı oranlarıyla denenmiş ajanlardır.

GİRİŞ

Otoimmün büllöz hastalıklarda (OBH) sistemik tedaviyi tamamlayıcı olarak düşünülen yerel tedavilerin öncelikli amacı enfeksiyonları kontrol altına almak ve erode alanlarda re-epitelizasyonu uyararak iyileşmeyi hızlandırmaktır.

Deri ve/veya mukozalarının bütünlüğü bozulmuş ve genellikle immünosüresif tedaviler alan, dolayısıyla sepsis gelişimine yatkınlıkları olan, bu hastalarda yerel tedavilerin ayrı bir önemi vardır. Erode alanların temiz tutulması, kurutların temizlenmesi, anti-septikli banyo ve pansumanların kullanılması yerel tedavideki temel yaklaşımlardır. Özellikle bakteriyel, kandidal veya herpetik enfeksiyonlara ait belirtiler geliştiğinde, sistemik tedavilerin yanı sıra uygun yerel tedavilere de erken dönemde başlanılmalıdır.[1]

ANTİSEPTİKLİ BANYOLAR VE NEMLENDİRİCİLER

Yerel bakımda pü içerenler öncelikli olmak üzere intakt büller steril enjektör ile boşaltılmalıdır. Bu işlemde bül tavanı ayrılmamalı, böylece doğal yara örtüsü olarak görev yapması sağlanmalıdır. Deri lezyonları şiddetli hastalıkta çok ağrılıdır. Eğer erozyonlar varsa bunlar düşük yapışkan özellikte yara örtüleri veya yerel nemlendiriciler ile örtülebilir.[2] Özellikle yaygın erozyonların olduğu şiddetli olgularda yerel nemlendirici olarak ince bir tabaka halinde lezyonlara sürülen vazelin hem ağrıyı azaltır hem de giysilerin veya çarşaf vb. erode alanlara yapışmasını önler (Resim 1).[3]

Yaygın erozyonların varlığında günlük banyolar, kalınlaşmış ve yapışmış krutları uzaklaştırmada, kutanöz enfeksiyon riskini ve kötü kokuyu azaltmada yardımcı olabilirler.[4] Nazal mukoza lezyonları olan hastalarda izotonik NaCl veya musluk suyu ile 2-3x1/gün şeklinde yapılan irrigasyonlar da mukozadaki krutların temizlenmesini sağlar ve yara iyileşmesini kolaylaştırır.[5]

Resim 1. *Geniş erozyonları olan hastalarda bu alanları vazelinle örtmek, sargı malzemelerine, yatak ve çarşaflara yapışmayı önlerek hem hastanın ağrısını azaltır hem de Nikolsky etkisini azaltarak epitelizasyonu hızlandırır*

Klorheksidin veya potasyum permenganat solüsyonu (1:10,000) gibi anti-septikler banyo uygulamasında kullanılabilir.[2,6] Lezyonlar, serum fizyolojik veya oktenidin hidroklorit, gümüş nitrat, potasyum permanganat gibi dilüe edilmiş bakteriyostatik solüsyonlarla kompresler yapılarak da temiz tutulmaya çalışılabilir.[3] Ancak sözü edilen yerel tedavi seçenekleri ile ilgili randomize kontrollü çalışmalar bulunmamaktadır. Gümüş içeren hidrofiber yara örtüsünün pemfigus tedavisinde kullanımı ile ilgili bir olgu sunumu bulunmaktadır.[7] Vücut yüzeyinin %62'si erode yüzeyler içeren pemfigus hastasında sistemik kortikosteroid tedavisine ek olarak kullanılan bu yara örtüsü, 3 günde bir değiştirilmek suretiyle 2 ay süresince kullanılmış ve erozyonların hızlı bir şekilde düzeldiği ve sistemik kortikosteroid tedavi dozunun hızla azaltılabildiği izlenmiştir. Yazarlar tarafından bu yara örtüsünün kendi ağırlığının 20 katı kadar eksuda absorbe edebildiği, bu nedenle yoğun eksudalı yaralarda özellikle kullanıma uygun olduğu belirtilmiştir. Ayrıca daha az dehidrate olduğu için yara iyileşmesi için gerekli ortamı koruduğu ve çevre dokuların pansumanlar sırasında masere olmasını engellediği, anti-bakteriyal aktivitesi ve *S. aureus* ve *P. aureginosa'a* karşı bakterisidal etkisi olması nedeniyle enfeksiyonlardan koruduğu bildirilmiştir.[7]

YEREL KORTİKOSTEROİDLER

Birçok farklı formülasyonlarıyla anti-inflamatuvar, anti-proliferatif, immünosupresif ve vazokonstrüktif etkileri olan yerel kortikosteroidler vazokonstrüksiyon yapma yeteneklerine göre yedi güç sınıfına ayrılırlar (Stoughton-Cornell sınıflandırması).[7-10]

OBH'nin yerel tedavisinde genellikle tercih edilen yerel kortikosteroidler klobetazol propionat gibi süperpotent formülasyonlardır. Her ne kadar potent veya yüksek doz yerel kortikosteroid tedavilerinin atrofi gibi yan etkileri olsa da sistemik kortikosteroid ihtiyacını azaltmaları nedeniyle elde edilen yararları bu riski göze almaya fazlasıyla değer.[3] Özellikle pemfigus eritematozus gibi az sayıda hafif lezyonların izlendiği olgularda 2x1/gün yerel klobetazol propionate tedavisi sistemik tedavi yerine kullanılabilir ve lezyonlarda 1-2 haftada düzelme sağlayabilir.

Pemfigus vulgarisde (PV) oral lezyonlar deri lezyonlarına göre genellikle tedaviye daha yavaş yanıt verirler ve en son iyileşirler. Yerel kortikosteroidler (triamisinolon jel, astım için kullanılan inhaler kortikosteroidler) iyileşmeyi hızlandırabilirler.[3] Yerel kortikosteroidlerin diş etleri ve sert damak mukozasındaki lezyonlara olan tedavi edici etkileri akrilik kalıplarla oklüziv kapama yapılarak arttırılabilir. Bu yöntem uygun kullanılırsa sistemik tedavi gerektirmeksizin, stabil oral lezyonlarda yaklaşık hastaların yarısında uzun süreli remisyon sağlayabilmektedir.[6] Oral mukoza lezyonları için yerel kortikosteroidler gargara şeklinde de kullanılabilirler. Orofarengeal pemfigusta metilprednizolon 2 gram ile 500 mL NaCl solüsyonu karıştırılarak hazırlanan solüsyonun 4x1/gün gargara şeklinde kullanımının yerel klobetazol propionate %0,05 orabaz tedavisi ile karşılaştırıldığı bir çalışmada benzer etkinlik izlenmiştir.[11] Yine mukoz membran pemfigoidli (MMP) hastalarda deksamatazon 100 gram/mL solüsyonu ile 5 mL'lik 5'er dakikalık gargara uygulamasının etkili bulunduğu bildirilmiştir.[5]

Nazofarengeal, laringeal ve üst solunum yolu mukozasında yaygın erozyonlar varsa, nebulize kortikosteroid aerosollerin 3x1/gün dozunda kullanımından hastalar yarar görebilir.[6] Ancak bu tedavileri izleyen dönemde kandida enfeksiyonunun gelişebileceği akılda tutulmalı ve takiplerde söz konusu enfeksiyon saptanırsa uygun tedaviler verilmelidir.

Yüzeyel pemfigus lezyonlarının tedavisinde nemlendiricilerin kullanılması yararlı olabilir. Bunların kortikosteroid ve anti-biyotik kombinasyonlu kremlerle dönüşümlü kullanımları uzun süreli yerel kortikosteroidlere bağlı yan etkilerden korunmayı da sağlayabilir.[6]

Büllöz pemfigoid (BP) tedavisinde son yıllarda yerel süperpotent kortikosteroid tedavisi kanıt değeri yüksek ilk seçenek tedavi haline gelmiştir.[12,13] Günde 30-40 gram klobetazol propionat %0,05 krem başlangıçta iki uygulama şeklinde, hem normal deriyi, hem de bülleri ve erozyonları içerecek şekilde, ancak yüzü koruyarak tüm deriye uygulanmalıdır (Resim 2).[12,13] Başlangıç tedavisinin dozu, hastalık kontrolünden 15 gün sonra azaltılmaya başlanmalıdır. Doz azaltımı (i) ilk ay günlük tedavi; (ii) ikinci ay günaşırı tedavi; (iii) üçüncü ay haftada 2 tedavi; ve (iv) dördüncü ayda başlayan haftada bir tedavi şeklinde devam edilebilir. Lokalize/sınırlı BP'li hastalar, tercihen öncelikle sadece lezyonel deriye uygulanan yerel kortikosteroidlerle (günde 10-20 gram klobetazol propionat) tedavi edilmelidir.[1]

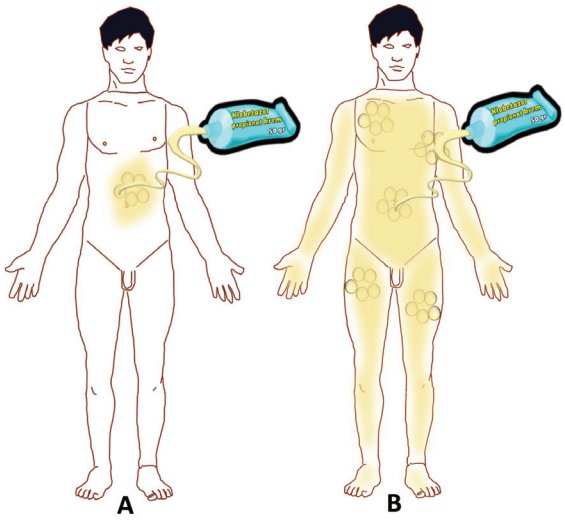

Resim 2. *Büllöz pemfigoidinin yerel kortikosteroidlerle tedavisi; süperpotent bir kortikosteroidli krem sınırlı hastalık durumunda sadece lezyonların üzerine (A), jeneralize hastalık durumunda ise yüz hariç hem lezyonlara hem de normal deriye 30-40 gr/gün dozunda uygulanır (B)*

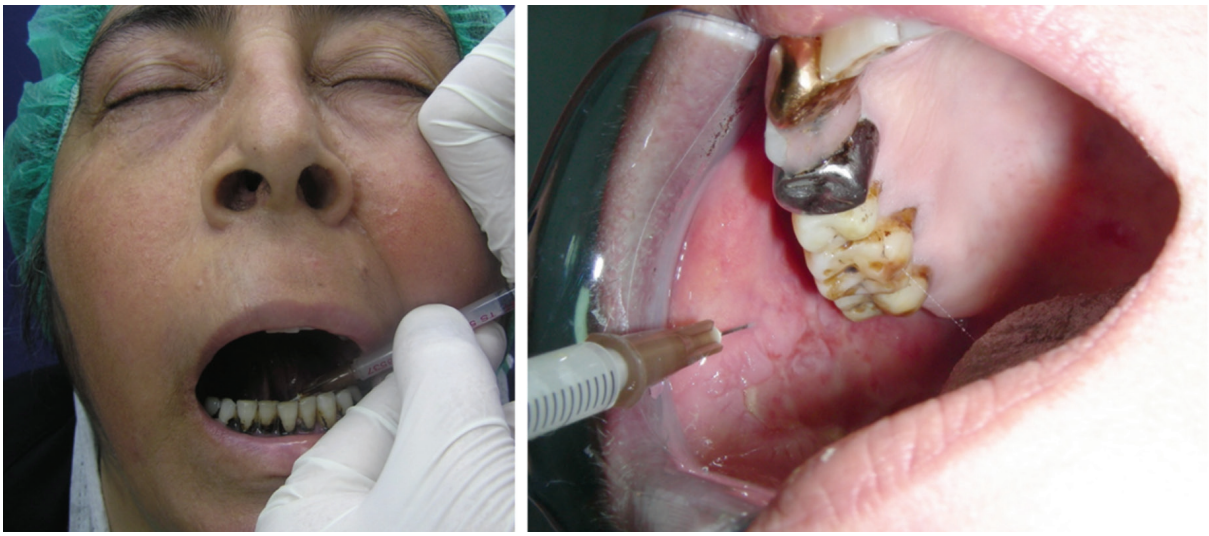

Resim 3. *Oral pemfigusta intralezyonel kortikosteroid tedavisinin sistemik kortikosteroid ihtiyacını azaltıcı (adjuvan) etkisi olduğu gösterilmiştir. Oral mukozadaki özellikle inatçı ülser ve erozyonlarının iyileşmesini hızlandırır, odinofajiyi azaltır ve oral alımı düzeltir*

İNTRALEZYONEL KORTİKOSTEROİD

Tedaviye dirençli lezyonlar olduğunda sistemik kortikosteroid dozunu yükseltmek yerine yerel ve özellikle oral lezyonlarda intralezyonel (İL) kortikosteroid uygulamaları oldukça faydalıdır.[1]

İL kortikosteroid enjeksiyonları (deride 10 mg/mL dozunda triamsinolon asetonid) özellikle tedaviye dirençli lezyonlar varlığında lokal etki ile lezyonların daha hızlı iyileşmesini sağlamaktadır. Pemfigus vejetansta da faydalı olan bu sublezyonel intradermal enjeksiyonlar (3-10 mg/mL) her hafta veya iki haftada bir olmak üzere uygulanabilir.[6]

Oral mukozada tedaviye dirençli lezyonlarda yerel kortikosteroidler kullanılabilse de en etkilisi 20 mg/mL dozunda uygulanan İL triamisinolon asetonid enjeksiyonlarıdır (Resim 3).[3,6] Orofaringeal PV'li hastalarda 2010'da yapılan bir çalışmada sistemik tedaviye ek olarak hastaların bir kısmının oral lezyonlarına haftalık 20 mg/mL konsantrasyonda triamsinolon asetonid İL enjeksiyonu uygulanmıştır. Uygulanmayanlara göre İL kortikosteroid tedavisi tam klinik remisyon süresini kısaltmış, total kortikosteroid dozunu azaltmış ve ağrı ve rahatsızlık semptomları üzerine dramatik derecede fayda göstermiştir.[1,14]

YEREL İMMÜNOMODÜLATÖRLER

YEREL SİKLOSPORİN

Siklosporin immünsupresif bir ajandır. Yerel formu dermatolojik hastalıkların tedavisinde çeşitli çalışmalarla araştırılmıştır. Pemfigusta yerel siklosporin kullanımı ile ilgili sınırlı sayıda olgu sunumu ve serisi mevcuttur. Gooptu ve Staughton[15] sistemik kortikosteroid, immünosüpresif ve yerel kortikosteroid tedavilerine rağmen iyileşmeyen kronik, ağrılı oral pemfigus lezyonları olan bir hastada siklosporin oral solüsyonu günde 3 defa 5 mL'lik 5 dakikalık gargara şeklinde 6 ay kullanmışlardır. Bu tedavi ile lezyonların iyileştiği ve hastanın oral alımının düzeldiği gözlenmiştir. Hastada haftada bir defa siklosporin solüsyonla gargara tedavisi 5 yıl süresince devam edilmiş ve remisyonun devamı sağlanmıştır. Pacor ve ark.[16] ise tedavilere yanıtsız oral lezyonları olan 12 pemfigus hastasında 2 ay süreyle günde 3 defa 5 mL siklosporin solüsyonu ile 15 dakikalık gargara tedavisi uygulamıştır. Tedavi sonunda oral lezyonların boyut ve semptomlarında belirgin düzelme saptanmış ve çalışmada siklosporine ait sistemik bir yan etki izlenmemiştir.

YEREL TAKROLİMUS

Takrolimus (FK-506); siklosporin gibi makrolid lakton grubu, immünosüpresif bir ajandır. Organ (böbrek, karaciğer ve kalp) nakli yapılanlarda doku reddini önlemek için kullanılmaktadır.[17,18] Son zamanlarda yapılan çalışmalarda, yerel ve sistemik uygulanan takrolimusun, inflamatuvar deri hastalıklarının tedavisinde de etkili olduğu gösterilmiştir.[17,19] Takrolimusun immünosüpresif etkisini nasıl gösterdiği kesin olarak bilinmemekle birlikte, kalsinörin inhibisyonu yaparak, antijen spesifik T hücre aktivasyonunu ve başta interlökin (IL)-2 olmak üzere IL-4, IL-5 gibi inflamatuvar sitokinlerin salınımını inhibe ettiği düşünülmektedir. Kalsinörin, hedef proteinlerden fosfat gruplarını ayıran, kalsiyum aktivasyonu yapan bir enzimdir. Sitokinlerin transkripsiyonel aktivasyonunda temel rol oynamaktadır ve immünosüpresyon yapmak için iyi bir hedeftir. İlaç yerel uygulandığında T hücreleri, mast hücreleri, bazofiller ve dentritik hücrelere etki eder.[20] Yerel kortikosteroidlerle oluşan deri atrofisi, kalsinörinin kollajen sentezinde rol oynamamasından dolayı takrolimus ile oluşmaz.[21]

Son yıllarda yerel takrolimus kullanımının da OBH lezyonlarında yarar sağladığı bildirilmektedir.[3,22-26] Cohen ve ark.[27] 71 yaşında yüzünde tedavilere dirençli pemfigus

lezyonları olan bir hastada sistemik dapson tedavisine ek olarak yüzün bir yarısına klobetazon butirat %0,05 diğer yarısına takrolimus %0,1 tedavisi günde 2 defa uygulamıştır. Her iki ilaç da iyi tolere edilmiş ve lezyonlar düzelmiştir. Pemfigus foliaseusda yerel kortikosteroidlere dirençli bir saçlı deri lezyonunda yerel takrolimus %0,1 2x1/gün tedavisi ile 1 ay sonunda lezyonda düzelme izlenmiştir.[28] Iraji ve ark.'nın[29] çalışmasında dirençli oral lezyonları olan 11 PV hastasında mukozal lezyonların bir yarısına plasebo diğer yarısına ise pimekrolimus krem %1 tedavisi 2x1/gün uygulanmış ve tedavi ile epitelizasyonun pimekrolimus tedavi alanında istatistiksel olarak anlamlı derecede hızlı olduğu saptanmıştır. Al-Shehhi ve ark.[30] sistemik dapson (100 mg/gün) ve yerel klobetazol propionat %0,05 tedavisine 6 aydır yanıt alınmayan dirençli oral MMP hastasında yerel klobetazol yerine yerel takrolimus %1 solüsyon (takrolimus 1 mg kapsül 100 mL suda çözünmesiyle elde edilmiş) ile 3x1/gün 15'er dakikalık gargara tedavisi ve eş zamanlı 30 mg/gün sistemik kortikosteroid tedavisi ile lezyonların 1 ay sonra tamamen iyileştiği ve sistemik kortikosteroid dozunun kademeli olarak azaltılabildiğini belirtmişlerdir. Tedavi başlangıcından 3 ay sonra yerel takrolimus solüsyonun 1x1/gün dozuna düşüldüğü ve sistemik kortikosteroidin kesildiği, ve dokuzuncu ayda sadece yerel takrolimus tedavisi ile remisyonun devamının sağlandığı belirtilmiştir. MMP'de hem oral, hem oküler hem de genital mukoza tutulumunda yerel takrolimus kullanılabilir. Yerel takrolimus tedavisinin 2x1/gün şeklinde uygulanmasının etkinliğine dair literatürde pekçok olgu sunumu mevcuttur.[31-34] Yerel takrolimus siklosporinden farklı olarak epidermal bariyeri geçebildiği için OBH'de diğer tedavilere dirençli lezyonların varlığında tedavide kullanılabilecek bir tedavi seçeneğidir.[35] Siklosporin gibi gebelikte C kategorisinde yer alır. Gebe kadınlarda takrolimusun kullanımı ile ilgili klinik çalışma bulunmamaktadır. Siklosporine benzer şekilde takrolimus da anne sütüne geçmektedir.[36]

YEREL PROSTAGLANDİNLER

Prostaglandinler (PG) immünoregülatör olarak işlev görürler. PG'lerin bu işlevi makrofaj 1a antijen aktivasyonu, T hücre proliferasyon hızı, süpresör T hücre ve B hücre profiline olan etkilerine bağlıdır.[37-40] Bu etkileri ile mukoza hasarından korurlar ve peptik ülserde iyileşmeyi sağladıkları çeşitli çalışmalarda gösterilmiştir.[41,42] Son yıllarda pemfigusta sistemik ve yerel PG kullanımına ait olgu sunumları yayınlanmıştır. Morita ve ark.[43] 1990 yılında PGE2 tedavisi kullanılan bir pemfigus hastası yayınladılar. Hastada günde 2 defa verilen PGE2 çiğneme tablet (0,5 mg) tedavisi ile 2 haftada oral lezyonlara ait semptomlarda azalma ve oral alımda düzelme gözlenirken, 4 haftalık tedavi sonunda tüm oral lezyonların tama yakın düzeldiğini gözlemlediler. Daha sonra dirençli oral pemfigus lezyonu olan 3 hastada daha tedavide PGE2 çiğneme tableti (0,5 mg) kullandılar. İki hastada günde 3 tablet, bir hastada günde 6 tablet PGE2 tedavisi ile 3-4 haftalık tedavide oral lezyonların boyutunda ve sayısında azalma gözlemlediler.[44] Kumaran ve Kanwar'ın[45] 10 pemfigus vulgaris hastasında dirençli oral mukoza lezyonları (deri lezyonlarının iyileşmesinden 4 ay veya daha uzun süre sonra hala varlığını sürdüren lezyonlar) üzerinde yaptıkları çalışmada; PGE2 tedavisi 2 haftalık bir tedavisiz dönem sonrası 2x1/gün yerel olarak uygulanmış ve hastalar aylık takip edilmiş. Tüm lezyonlar iyileştikten sonra hastalar 2 ay daha nüksi lezyonlar açısından takip edilmiş. Çalışmada özellike hafif ve orta şiddette mukozal lezyonlarda PGE2 tedavisi yüksek etkinlikte saptanmıştır. Orta şiddetteki lezyonlarda topical PGE2 tedavisinin kesilmesi sonrası nüks gözlense de nüksi lezyonların PGE2 tedavisinin yeniden başlanması ile tekrar kontrol altına alındığı saptanmıştır. Yazarlar dirençli oral mukoza lezyonlarının tedavisinde PGE2 tedavisinin kortikosteroid dozunu azaltıcı etkisi ile kullanımının uygun olabileceğini ancak uzun süreli çalışmalara ihtiyaç olduğunu bildirmişlerdir.[45] PGE tedavisinin hamile kadınlarda kullanımından kaçınılmalıdır.

YEREL EPİDERMAL BÜYÜME FAKTÖRÜ

Epidermal büyüme faktörü (EGF) trombositler, keratinositler ve monosit-makrofajlardan salgılanan bir peptiddir. Keratinosit ve fibroblastlar için mitojeniktir ve keratinosit migrasyonunu uyarır.[46] Son iki dekadda diyabetik ayak ve yanık yaralarının iyileşmesinde EGF'nin etkinliğini gösteren çalışmalar yayınlanmıştır.[47-49] Bunu izleyen dönemde korneal ve mukozal ülserlerin tedavisinde yara iyileşme süresini kısalttığını gösteren çalışmalar literatürde yer almaya başlamıştır.[50,51]

Tabrizi ve ark.'nın[52] çift kör randomize kontrollü çalışmasında, 20 pemfigus hastasında EGF ve gümüş sülfadiazin krem kombinasyonu ile gümüş sülfadiazin krem tek ajan tedavisi karşılaştırılmıştır. İki haftalık sistemik tedavi ve steril salin ile yerel yıkama tedavisi sonrası vücudun her iki yarısında en az bir aktif lezyonu olan hastalarda EGF 10 µg/g+ %0,1 gümüş sülfadiazin krem tedavisi ile %0,1 gümüş sülfadiazin krem tek ajan tedavisi karşılaştırılmıştır. Çalışmada EGF'nin yerel tedaviye eklenmesinin iyileşme hızında istatistiksel anlamlı artış sağladığı saptanmıştır. Deri lezyonlarına yerel EGF uygulanmasının doz bağımlı granülasyon doku artışı, epitelizasyon artışı, fibroblastlarda mitojenik etki sağladığı düşünülmektedir.[53]

YEREL NİKOTİNAMİD

Nikotinamid'in anti-inflamatuvar özellikleri vardır. Nikotinamid pek çok proinflamatuvar sitokinin güçlü bir düzenleyicisidir. IL-1, IL-6, IL-8 ve TNF-α gibi sitokinlerin salınımını inhibe eder, kemotaksis ve immün hücre degranülasyon inhibisyonu, lenfositik blast transformasyonu inhibisyonu ve T hücre süpresyonu yapmaktadır.[54,55] Humoral immün yanıtın afferent ve efferent yolları üzerinde inhibitor etki gösterir.[56] Bailey ve ark.[57] PDE4 inhibisyonu

yapan nikotinamid derivelerinin inflamatuvar ve otoimmün hastalıklarda tedavide kullanılabileceğini göstermişlerdir. Oral nikotinamid tedavisi günümüzde pemfigusta minimal yan etki profili, iyi hasta uyumu ile etkinliği kabul gören bir adjuvant tedavi seçeneğidir.[58]

Iraji ve Baran'ın[59] çalışmasında sistemik kortikosteroid ve azatiyopürin tedavisi altındaki 8 pemfigus hastasının 60 erode lezyonu 30'ar lezyonluk iki gruba ayrılmış ve bir gruba nikotinamid diğerine plasebo 30 gün süre ile 1x1/gün yerel uygulanmış. Çalışma sonucunda nikotinamid grubunda lezyonlarda epitelizasyonun daha hızlı olduğu saptanmıştır.

YEREL PİLOKARBİN

Kolinomimetiklerin pemfigusta başarısına ait ilk bulgu myasthenia gravis krizi için pridostigmin bromür kullanan bir hastada eş zamanlı bulunan pemfigus mukokutanöz lezyonlarının iyileştiğinin gözlenmesi ile ortaya çıkmıştır.[60] Teorik olarak asetilkolin reseptörlerinin keratinositlerin hücre şeklinin korunması ve hücreler arası bağlantıda rol oynadığı düşünülmektedir ve pemfigusta bu reseptörlerdeki işlev bozukluğu epitel hücrelerinin birbirinden ayrılmasına ve bül formasyonu gelişimine neden olabilmektedir.[61,62] Pemfigusta akantolizin sadece anti-desmoglein antikorlarına bağlı değil ayrıca keratinosit membran antijenlerine karşı gelişen antikorlara da bağlı olduğu düşünülmektedir. Pemfigus patogenezinde erken evrede anti-asetilkolin reseptör antikorlarının hücre şekil ve interselüler adezyon için gerekli asetilkolin sinyalini blokladığı düşünülmektedir.[63] Anti-desmoglein ve anti-asetilkolin reseptör antikorlarının birlikteliğinin akantolitik fenomene neden olduğu düşünülmektedir. *İn vitro* deneylerde akantolitik keratinositlerde asetilkolinin yüksek dozlarının bu patolojik durumu tersine çevirebildiği gösterilmiştir.[64] *İn vivo* deneylerde neonatal pemfigus fare modellerinde kolinerjik agonistlerin pemfigus lezyonlarını azalttığı gösterilmiştir.[65] Yerel kullanılan pilokarbin kolinomimetik etkileri ile pemfigusda umut vadeden sonuçlar sağlayabilmektedir.[62] Iraji ve Yoosefi[61] toplam 64 pemfigus lezyonu olan diğer tedavilere dirençli 3 pemfigus hastasında vücudun bir yarısındaki lezyonlara plasebo, diğer yarısına pilokarbin %4 jel 1x1/gün 15 gün süre ile uyguladılar ve epitelizasyonun pilokarbin tedavisi uygulanan lezyonlarda istatistiksel olarak anlamlı şekilde hızlı geliştiğini gözlemlediler. Çalışmaları sırasında sistemik herhangi bir yan etki gözlemlemediler.

MİTOMİSİN C

Mitomisin C alkilleyici bir ajandır ve hücre çoğalmasını durdurarak etki eder. Yerel ve subkonjunktival enjeksiyon şeklinde (0,2 mg/mL'lik konsantrasyonda 0,25 mL enjeksiyon) MMP'de kullanımına dair olgu raporları mevcuttur. Secchi ve Tognon[66] konjunktival skarların operasyonel lizisi sonrası intraoperativ mitomisin C tedavisi kullandıkları 5 hastanın 10 gözünde 12-19 aylık izlem sonrası hiç nüks saptamadıklarını bildirmişlerdir. Donnenfeld ve ark.[67] 9 MMP hastasının en fazla etkilenmiş gözlerine subkonjunktival mitomisin C enjeksiyon tedavisi kullanmışlar ve 12-40 aylık izlem sonrası tedavisiz bırakılan gözlerde daha fazla konjunktival eritem ve skatrizasyon olduğunu saptamışlardır. Buna karşın Celis ve ark.[68] dört şiddetli MMP hastasında hastalık progresyonunu engellemede subkonjunktival mitomisin C enjeksiyonunun faydalı olmadığını bildirmişlerdir.

YEREL PROTEOMİCS-DEFİNED PEPTİD

Angelini ve ark.[69] tarafından yapılan bir çalışmada pemfigus hastalığında etyolojide rol oynayan protein segmentlerini hedef alan peptid immünoterapi tedavisi test edilmiştir. "REWVKFAKPCRE" sekansına karşılık gelen sekonder immün yanıta neden olmayacak bir otoantijen olarak desmoglein (Dsg3) aminoasid 59-60 otoantijeni kullanılmıştır. Düşük benzerlikteki peptid, potansiyel olarak PV patolojik olay zincirine müdahale edebilen veya durdurabilen ve aynı zamanda çapraz reaksiyonlardan kaynaklanabilecek muhtemel etkileri ortadan kaldırabilen Dsg3 peptidinin fragmanlarını tanımlamak için bir proteom-bazlı bilgisayar destekli algoritma ağı kullanılarak oluşturulmuştur. Bir dizi *in vitro* ve hayvan deneyinin ardından, çalışmaları giderek $Dsg3^{49-60}$ REWVKFAKPCRE peptid dizisine odaklanmış; bunun nedenleri arasında bu peptid dizisinin Dsg3'de benzersiz şekilde bulunması ve sonuç olarak ikincil otoimmün çapraz reaksiyonlara yol açmaması, PV'in mukozadan kutanöz evreye ilerlemesi aşamasında intramoleküler epitop yayılımında rol oynayan bir Dsg3 alanında bulunması; ve patojenik antikorlar üretmemesi gelmektedir.[69,70-74] Angelini ve ark.[69] tarafından bir pemfigus hastasında yerel tedavi formunda kullanılmıştır. Olguda reepitelizasyonun $Dsg3^{49-60}$ REWVKFAKPCRE peptid yerel tedavisi uygulanan tarafta daha hızlı geliştiği izlenmiştir. Bu tedavinin hastalık progresyonunu durdurduğu, istikrarlı bir şekilde Dsg3 antikor titrelerini azalttığı ve belirgin yan etki gözlenmeyen umut vadeden bir tedavi olduğu öne sürülmüştür.

OKÜLER PEMFİGUS'UN YEREL TEDAVİSİ

Pemfigusta orofarengeal mukoza en çok tutulan mukozal alan olmakla birlikte özellikle şiddetli olgularda oküler tutulum da görülebilmektedir. PV genellikle sitemik tedavi ile hızla düzelme eğilimi gösteren, non-skatrisyel konjunktivit tablosuna yol açmaktadır. Ancak özellikle komplike olgularda nadiren skar bırakma riski nedeniyle oküler pemfigus tedavisine erken dönemde başlanması ve hastanın yakın takibi gerekir. Oküler tutulum hafif irritasyon ve kuru göz tablosundan kronik konjunktivit, sembleferon ve ciddi görme kaybına kadar değişik kliniklerle karşımıza çıkabilmektedir. Oküler tutulumda tedavi amacı oküler yüzeyde inflamasyonun azaltılması ve skatrisyel

değişikliklere ilerlemenin engellenmesidir. Basamaklı bir tedavi yaklaşımı önerilir.[75]

İlk basamak lubrikasyon ve oküler yüzeyin optimalizasyonun sağlanmasıdır. Oküler yüzey lubrikanlar kullanılarak kayganlaştırılmalıdır. Böylece göz kapakları ile bulber konjonktiva ve kornea arasında friksiyon azaltılır.

Göz kapağı hijyeni için temizlik, göz damlaları ve yağları ilk basit tedavidir. Bu tedavi sonrası gerekli olgularda tetrasiklin içeren göz merhemleri ve otolog serum göz damlaları tercih edilir. Oküler yüzeydeki hasar nedeniyle operasyon gereken hastalarda operasyon öncesi dönemde kontakt lensler kullanılabilir.[75]

KAYNAKLAR

1. Kaya Tİ. Intraepidermal Otoimmun Bulloz Hastalıkların Tedavisi. Türkderm 2011;45(Suppl 1):44-53.
2. Hertl M, Jedlickova H, Karpati S, et al. Pemphigus. S2 Guideline for diagnosis and treatment--guided by the European Dermatology Forum (EDF) in cooperation with the European Academy of Dermatology and Venereology (EADV). J Eur Acad Dermatol Venereol 2015;29:405-14.
3. Uzun S. Pemfigusun Güncel Tedavisi ve Yönetimi. Turk J Dermatol 2012;6:91-101.
4. James WD, Berger TG, Elston DM. In: Andrews skin diseases. 10th ed. Elsevier. 2008. p. 465-78.
5. Kourosh AS, Yancey KB. Therapeutic approaches to patients with mucous membrane pemphigoid. Dermatol Clin 2011;29:637-41.
6. Ruocco E, Wolf R, Ruocco V, et al. Pemphigus: associations and management guidelines: facts and controversies. Clin Dermatol 2013;31:382-90.
7. Wu CS, Hsu HY, Hu SC, et al. Silver-containing hydrofiber dressing is an effective adjunct in the treatment of pemphigus vulgaris. Kaohsiung J Med Sci 2009;25:622-7.
8. Cornell RC, Stoughton RB. Correlation of the vasoconstriction assay and clinical activity in psoriasis. Arch Dermatol 1985;121:63-7.
9. Nesbitt LT. Glucocorticokortikosteroids. In: Bolognia JL, Jorizzo JL, Rapini RP, editors. Dermatology. 2nd ed. Spain: Mosby Elsevier; 2008. p. 125.
10. Alper S, Akyol M, Atakan N, et al. Türkiye Psoriasis Tedavi Kılavuzu. Türkderm 2012;46:1-36.
11. Mignogna MD, Fortuna G, Leuci S, et al. Oropharyngeal pemphigus vulgaris and clinical remission: a long-term, longitudinal study. Am J Clin Dermatol 2010;11:137-45.
12. Joly P, Roujeau JC, Benichou J, et al. Bullous Diseases French Study Group. A comparison of oral and topical corticokortikosteroids in patients with bullous pemphigoid. N Engl J Med 2002;346:321-7.
13. Joly P, Roujeau JC, Benichou J, et al. A comparison of two regimens of topical corticokortikosteroids in the treatment of patients with bullous pemphigoid: A multicenter randomized study. J Invest Dermatol 2009;129:1681-7.
14. Mignogna MD, Fortuna G, Leuci S, et al. Adjuvant triamcinolone acetonide injections in oro-pharyngeal pemphigus vulgaris. J Eur Acad Dermatol Venereol 2010;24:1157-65.
15. Gooptu C, Staughton RC. Use of topical cyclosporin in oral pemphigus. J Am Acad Dermatol 1998;38:860-1.
16. Pacor ML, Biasi D, Carletto A, et al. Topical cyclosporine in the treatment of oral pemphigus. Minerva Stomatol 1998;47:183-6.
17. Ruzicka T, Assmann T, Homey B. Tacrolimus: the drug for the turn of the millennium. Arch Dermatol 1999;135:574-80.
18. Cather JC, Abramovits W, Menter A. Cyclosporine and tacrolimus in dermatology. Dermatol Clin 2001;19:119-37.
19. Aydın F, Şentürk N, Cantürk T, et al. Takrolimus ve dermatolojide kullanımı. Turderm 2002;36:152-6.
20. Nghiem P. Topical immunomodulators: introducing old friends and a new ally, tacrolimus. J Am Acad Dermatol 2001;44:111-3.
21. Bekersky I, Fitzsimmons SW, Tanase A, et al. Nonclinical and early clinical development of tacrolimus ointment for the treatment of atopic dermatitis. J Am Acad Dermatol 2001;44(Suppl 1):17-27.
22. Bystryn JC, Rudolph JL. Pemphigus. Lancet 2005;366:61-73.
23. Hodgson TA, Malik F, Hegarty AM, et al. Topical tacrolimus: a novel therapeutic intervention for recalcitrant labial pemphigus vulgaris. Eur J Dermatol 2003;13:142-4.
24. Gach JE, Ilchyshyn A. Beneficial effects of topical tacrolimus on recalcitrant erosions of pemphigus vulgaris. Clin Exp Dermatol 2004;29:271-2.
25. Cassano N, Coviello C, Scoppio BM, et al. Recalcitrant lesions of pemphigus foliaceous at a surgical site: successful treatment with tacrolimus 0.1% ointment. Eur J Dermatol 2006;16:443-4.
26. Wenzel J, Philipp-Dormston W, Bieber T, et al. Topical treatment of bullous pemphigoid with tacrolimus. Case report with brief literature review. J Dtsch Dermatol Ges 2005;3:207-10.
27. Cohen SN, Lim RP, Paul CJ, et al. Equal efficacy of topical tacrolimus and clobetasone butyrate in pemphigus foliaceus. Int J Dermatol 2006;45:1379.
28. Termeer CC, Technau K, Augustin M, et al. Topical tacrolimus (protopic) for the treatment of a localized pemphigus foliaceus. J Eur Acad Dermatol Venereol 2004;18:636-7.
29. Iraji F, Asilian A, Siadat AH J. Pimecrolimus 1% cream in the treatment of cutaneous lesions of pemphigus vulgaris: a double-blind, placebo-controlled clinical trial. Drugs Dermatol 2010;9:684-6.
30. Al-Shehhi F, Balakirski G, Baratli J, et al. Localized oral mucous membrane pemphigoid: successful topical treatment with 1% tacrolimus solution as kortikosteroid-sparing therapy. J Eur Acad Dermatol Venereol 2017;31:176-8.
31. Lee HY, Blazek C, Beltraminelli H, et al. Oral mucous membrane pemphigoid: complete response to topical tacrolimus. Acta Derm Venereol 2011;91:604-5.
32. Assmann T, Becker J, Ruzicka T, et al. Topical tacrolimus for oral cicatricial pemphigoid. Clin Exp Dermatol 2004;29:674-6.
33. Hall VC, Liesagang TJ, Kostick DA, et al. Ocular mucous membrane pemphigoid and ocular pemphigus vulgaris treated topically with tacrolimus ointment. Arch Dermatol 2003;139:1083-4.
34. Gunther C, Wozel G, Meurer M, et al. Topical tacrolimus treatment for cicatricial pemphigoid. J Am Acad Dermatol 2004;50:325-6.
35. Vecchietti G, Kerl K, Hügli A, et al. Topical tacrolimus (FK506) for relapsing erosive stomatitis in paraneoplastic pemphigus. Br J Dermatol 2003;148:833-4.
36. Cather JC, Abramovits W, Menter A. Cyclosporine and tacrolimus in dermatology. Dermatol Clin 2001;19119-37.
37. Snyder DS, Lucy, Unanue ER. Control of macrophage 1a expression in neonatal role of splenic suppression cell. J

Immunol 1982;128:1458-65.

38. Baker PE, Fahey JV, Munck A. Prostaglandin inhibition of T-cell proliferation is mediated at two levels. Cell Immunol 1981;61:52-61.
39. Ceuppens JL, Goodwin JS. Endogenous PGE2 enhances polyclonal immunoglobulins production by tonically inhibiting T- suppressor cell activity. Cell Immunol 1982;70:41-54.
40. Kurland JI, Kincade PW, Moore MAS. Inhibition of B-cell proliferation by prostaglandins. J Exp Med 1977;146:1420.
41. Johansson C, Bergstrom S. Prostaglandin and protection of the gastroduodenal mucosa. Scand J Gastroenterol 1982;77:21-46.
42. Hoshino T, Tsutsumi S, Tomisato W, et al. Prostaglandin E2 protects gastric mucosa cells from apoptosis via EP2 and EP4 receptor activation. J Biol Chem 2003;278:12752-8.
43. Morita H, Morisaki S, Sagami S. Clinical trial of prostaglandin E2 on the oral lesions of pemphigus vulgaris. Int J Dermatol. 1990;29:155-6.
44. Morita H, Morisaki S, Kitano Y. Clinical trial of prostaglandin E2 on the oral lesions of pemphigus vulgaris. Br J Dermatol 1995;132:165-6.
45. Kumaran MS, Kanwar AJ. Efficacy of topical PGE2 in recalcitrant oral lesions of pemphigus vulgaris: a clinical trial. J Eur Acad Dermatol Venereol 2006;20:898-9.
46. Cohen S. Epidermal growth factor. Nobel Lecture 1986. http://nobelprize.org/medicine/laureates/1986/cohen-lecture.pdf.
47. Tsang MW, Wong WK, Hung CS, et al. Human epidermal growth factor enhances healing of diabetic foot ulcers. Diabetes Care 2003;26:1856-61.
48. Wang SL, Ma JL, Chai JK. Acceleration of burn wound healing with topical application of recombinant human epidermal growth factor ointments. Zhongguo Xiu Fu Chong Jian Wai Ke Za Zhi 2002;16:173-6.
49. Fu X, Li X, Cheng B, et al. Engineered growth factors and cutaneous wound healing: success and possible questions in the past 10 years. Wound Repair Regen 2005;13:122-30.
50. Reim M, Kehrer T, Lund M. Clinical application of epidermal growth factor in patients with most severe eye burns. Ophthalmologica 1988;197:179-84.
51. Fujisawa K, Miyamoto Y, Nagayama M. Basic fibroblast growth factor and epidermal growth factor reverse impaired ulcer healing of the rabbit oral mucosa. J Oral Pathol Med 2003;32:358-66.
52. Tabrizi MN, Chams-Davatchi C, Esmaeeli N, et al. Accelerating effects of epidermal growth factor on skin lesions of pemphigus vulgaris: a double-blind, randomized, controlled trial. J Eur Acad Dermatol Venereol 2007;21:79-84.
53. Laato M, Kahari VM, Niinikoski J, et al. Epidermal growth factor increases collagen production in granulation tissue by stimulation of fibroblast proliferation and not by activation of procollagen genes. Biochem J 1987;247:385-8.
54. Ungerstedt JS, Blombäck M, Söderström T. Nicotinamide is a potent inhibitor of proinflammatory cytokines. Clin Exp Immunol 2003:131:48-52.
55. Chaffins ML, Collison D, Fivenson DP. Treatment of pemphigus and linear IgA dermatosis with nicotinamide and tetracycline: a review of 13 cases. J AmAcad Dermatol 1993:28:998-1000.
56. Chaffins ML, Collison D, Fivenson DP. Treatment of pemphigus and linear IgA dermatosis with nicotinamide and tetracycline: a review of 13 cases. J AmAcad Dermatol 1993:28:998-1000.
57. Bailey S, Gautier ECL, Magee TV, et al. Nicotinamide derivatives useful as PDE4 inhibitors. US20056949573 2005.
58. Sweetman SC. Martindale: the complete drug reference. 35th ed. London: Pharmaceutical Press; 2007:1795-7.
59. Iraji F, Banan L. The efficacy of nicotinamide gel 4% as an adjuvant therapy in the treatment of cutaneous erosions of pemphigus vulgaris. Dermatol Ther 2010;23:308-11.
60. Grando SA. New approaches to the treatment of pemphigus. J Invest Dermatol 2004;9:84-9.
61. Iraji F, Yoosefi A. Healing effect of Pilocarpine gel 4% on skin lesions of pemphigus vulgaris. Int J Dermatol 2006;45:743-6.
62. Fania L, Zampetti A, Guerriero G, et al. Alteration of cholinergic system in keratinocytes cells produces acantholysis: a possible use of cholinergic drugs in pemphigus vulgaris. Antiinflamm Antiallergy Agents Med Chem 2012;11:238-42.
63. Nguyen VT, Lee TX, Ndoye A, et al. The pathophysiological significance of nondesmoglein targets of pemphigus autoimmunity. Development of antibodies against keratinocyte cholinergic receptors in patients with pemphigus vulgaris and pemphigus foliaceus. Arch Dermatol 1998;134:971-80.
64. Grando SA, Dahl MV. Activation of keratinocyte muscarinic acetylcholine receptors reverses pemphigusacantholysis. J Eur Acad Dermatol Venereol 1993;2:72-86.
65. Nguyen VT, Arredondo J, Chernyavsky AI, et al. Pemphigus vulgaris acantholysis ameliorated by cholinergic agonists. Arch Dermatol 2004;140:327-34.
66. Secchi AG, Tognon MS. Intraoperative mitomycin C in the treatment of cicatricial obliterations of conjunctival fornices. Am J Ophthalmol 1996;122:728-30.
67. Donnenfeld ED, Perry HD, Wallerstein A, et al. Subconjunctival mitomycin C for the treatment of ocular cicatricial pemphigoid. Ophthalmology 1999;106:72-8.
68. Celis Sánchez J, López Ferrando N, García Largacha M, et al. Subconjunctival mitomycin C for the treatment of ocular cicatricial pemphigoid. Arch Soc Esp Oftalmol 2002;77:501-6.
69. Angelini G, Bonamonte D, Lucchese A, et al. Preliminary data on Pemphigus vulgaris treatment by a proteomics-defined peptide: a case report. J Transl Med 2006;4:43.
70. Lucchese A, Mittelman A, Lin MS, et al. Epitope definition by proteomic similarity analysis: identification of the linear determinant of the anti-Dsg3 MAb 5H10. J Transl Med 2004;2:43.
71. Angelini G, Bonamonte D, Lin MS, et al. Characterization of polyclonal antibodies raised against a linear peptide determinant of desmoglein-3. J Exp Ther Oncol 2005;5:1-7.
72. Lucchese A, Mittelman A, Tessitore L, et al. Proteomic definition of a desmoglein linear determinant common to Pemphigus vulgaris and Pemphigus foliaceous. J Transl Med 2006;4:37.
73. Salato VK, Foegen MK, Lazarova Z, et al. The role of intra-molecular epitope spreading in the development and transition of pemphigus vulgaris. J Invest Dermatol 2004;122:A6-Abstr 031.
74. Angelini G, Bonamonte D, Lin MS, et al. Characterization of polyclonal antibodies raised against a linear peptide determinant of desmoglein-3. J Exp Ther Oncol 2005;5:1-7.
75. Hansen MS, Klefter ON, Julian HO, et al. Management of patients with ocular manifestations in vesiculobullous disorders affecting the mouth. Oral Dis 2017;23:849-53.

5-1b

OTOİMMÜN BÜLLÖZ HASTALIKLARDA BANYO TEDAVİLERİ VE PANSUMAN

Özgür GÜNDÜZ

ÖZET

Otoimmün büllöz hastalıkların tedavi şemalarının merkezinde sistemik immünosupresif ve/veya diğer immünomodülatör ilaçlar yer almaktadır. Banyo tedavileri ve pansumanlar, bu hastalıkların seyri sırasında görülebilen sekonder (özellikle bakteriyel) enfeksiyonları önlemek, sulantılı lezyonları kurutmak ve bu sayede erode veya ülsere deri alanlarının reepitelizasyonunu başlatmak/hızlandırmak amacıyla önerilmektedir. Dermatolojik banyo ve pansuman tedavilerine dair en kapsamlı bilgiler; atopik dermatit, psoriazis gibi inflamatuvar dermatozlar, farklı etyolojik faktörlere bağlı kutanöz ülserler ve deri enfeksiyonları gibi hastalıkların tedavisi sırasında elde edilmiş ve buradan kazanılan klinik tecrübelere dayanarak büllöz hastalıklarda da uygulanmışlardır. Ne yazık ki, tıbbi banyo ve pansumanların otoimmün büllöz hastalıkların tedavisindeki yerine dair kanıt derecesi yüksek çalışma ve meta-analizler bulunmamaktadır.

GİRİŞ

Hidroterapi (yun. hydro: su, ve therapeia: iyileşme), su (aracılığı) ile tedavi; ilk olarak 1800'lü yıllarda balneoterapi ve spa (hamam, sauna) merkezlerinde terapi şeklinde, önce Avrupa ve daha sonra Amerika Birleşik Devletleri'nde ortaya çıkmış ve günümüzdeki tıbbi banyo tedavileri için zemin hazırlamıştır.[1] Balneoterapi; belirli coğrafi koşulların meydana getirdiği ve özel bir mineral içeriğine sahip olan doğal su havuzlarının içerisine hastanın tedavi amaçlı immersiyonunu ifade etmektedir.[2] Dermatolojik tıbbi banyo tedavilerine temel oluşturan bu tedavi şeklinde, tercih edilen suların genel özelliği yüksek sülfür, hidrojen sülfit ve sülfat içeriğine sahip olmalarıdır.[3,4] Bu doğal su kaynaklarının (mineral) içeriklerinin sık görülen deri hastalıklarındaki etkileri üzerine özellikle 1970'li yıllar ve 2000 sonrasında, oldukça fazla sayıda araştırma yapılmış ve hidroterapinin etkinliğinin bilimsel zemini ortaya çıkarılmıştır. Örnek olarak, magnezyum (Mg) hidroterapi sularının bazılarında yüksek miktarda bulunmaktadır.[5] Mg'yi inceleyen araştırma grupları, bu elementin epidermal adenilat siklaz aktivasyonunda, (dolayısıyla sıklık adenozin monofosfat-cAMP-sentezinde), hız-sınırlayıcı faktör olduğunu, cAMP ve siklik guanozin monofosfat (cGMP) dengesinde bozulmanın (cAMP'de azalma, cGMP'de artış) ise aşırı hücre proliferasyonu (psoriazis ile uyumlu) ile sonuçlandığını göstermişlerdir.[6] Mg'nin hücresel anti-proliferatif etkisini destekleyen başka çalışmalarda mevcuttur.[7] Burada verilen Mg örneği haricinde de, su içerisinde çözünmüş bulunan diğer moleküllerin dermatolojik etkilerine dair (sülfürün keratolitik, anti-bakteriyel, anti-fungal etkileri; selenyum'un anti-proliferatif, anti-oksidan, anti-inflamatuvar ve ultraviole ışınlarına karşı koruyucu etkileri vb.) çok sayıda araştırma bulunmaktadır.[8-11]

Ayrıca su, ısı derecesine göre de bazı ek biyoaktif özellikler kazanmaktadır. Hava ısısından 10 °C daha sıcak olan suyun yaptığı termal uyarım ile meydana gelen vazodilatasyon sonucu, kan basıncında düşme gözlenir.[2] Kısa süreli termal stresin, ağrı hissini azalttığı bilinmektedir.[2] Su ısısının vasküler sistem etkileri yanında endokrin ve immün sistemler üzerinde de etkileri vardır. Sauna veya ısıtılmış su banyolarına (34,5±0,5 °C) giren kişilerde, termal stresin, plazma prolaktin, adrenokortikotropik hormon (ACTH), norepinefrin ve β-endorfin seviyelerini yükselttiğini gösteren çalışmalar mevcuttur.[12-14] β-endorfin seviyesinin sıcak banyo ile yükselmesinin, yukarıda bahsi geçen, "ağrı algısının termal strese bağlı azalmasında", etkili olabileceği düşünülmektedir. ACTH, β-endorfin vb. gibi anti-inflamatuvar ve immünosupresif etkileri olan hormonların seviyelerinin artışı; sıcak su banyolarının da anti-inflamatuvar ve immünomodülatör etkileri olabileceğini de düşündürmektedir. Nitekim bu hipotezi destekleyen çalışma sonuçları da bulunmaktadır.[15,16]

Sonuç olarak; "giriş" başlığı altında iyi bir çözücü olan su aracılığı ile deri yüzeyinin tamamına terapötik amaçlı biyolojik aktif maddeler kolayca iletilebileceği ve içinde herhangi bir biyoaktif madde içermeyen suyun bile belirli sıcaklıklarda anti-inflamatuvar etkinlik gösterebileceği vurgulanmak istenmiştir. Dikkat edilmesi gereken nokta; balneoterapi ve sauna tedavi metodlarının yazının konusu olan "derinin otoimmün büllöz hastalıklarında (OBH)" doğrudan uygulanamayacağıdır. Bu uygulamaların yapıldığı merkezler Sağlık Bakanlığı'na bağlı olarak doktor kontrolü altında çalışmakta ve nörolojik, muskuloskeletal sorunları olan ve/veya enfeksiyona bağlı olmayan inflamatuvar deri hastalığına (örneğin; psoriasis) sahip hastaları kabul etmektedir. Enfekte veya steril deri erozyon ve ülserleri olan aktif OBH'ye yakalanmış kişiler bu merkezlere kabul edilmeyecekleri gibi, kamusal kullanıma açık (deniz vb.) alanlarda kendi başlarına hidroterapi uygulamak isterlerse, şiddetli deri enfeksiyonlara yakalanma ihtimalleri de artacaktır. OBH'si olan hastalar, gerekirse hastane ve ev (uygun eğitimi aldıktan sonra) gibi kontrollü ortamlarda hazırlanmış banyo tedavilerini uygulamalıdırlar. Dermatolojik tedavi uygulamalarında sıkça adı geçen banyo tedavilerinin, OBH tedavisindeki yerleri Tablo 1'de özetlenmiştir.

BANYO TEDAVİLERİ

Terapötik etkinliği olduğu kabul edilen belirli kimyasal maddelerin içinde çözündüğü suya, hastanın immersiyonu ile gerçekleştirilen banyo tedavileri, dermatolojide genellikle psoriasis, atopik dermatit gibi inflamatuvar hastalıkların tedavisinde kullanılmaktadır. Her ne kadar banyo tedavileri OBH tedavi kılavuzlarında yer alsalar da, bu tedavilerin etkinliklerini değerlendiren geniş olgu serileri, çift-kör kontrollü çalışmalar yoktur. Bu yüzden, olgu veya olgu seri bildirimlerinden elde edilen bu önerilerin kanıt dereceleri düşüktür.[17,18]

KEPEK BANYOSU

Kepek banyosu, dermatolojik tedavide genellikle yulaf (*Avena sativa*) kepeği ile yapılan hidroterapiyi ifade eder. Yulaf kepeği banyosunun dermatolojide öncelikli kullanım alanları kaşıntı, atopik dermatit, psoriazis tablolarıdır. Yulaf kepeği B vitamin kompleksi, E vitamini, çeşitli yağ ve mineraller ve β-glukan açısından zengin bir kaynaktır.[19-21] Yulaf ayrıca çok farklı antioksidan ve anti-inflamatuvar nitelikleri olan fenol türevleri de içermektedir. Bunların arasında özellikle aventramidlerin pek çok farklı hücre üzerinde antioksidan ve anti-inflamatuvar etki gösterdiği bilinmektedir.[22]

Yulaf ekstrelerinin araşidonik asit, sitozolik fosfolipaz A_2, interlökin-8 ve TNF-α seviyelerinde düşüşe yol açtığı gösterilmiştir.[23,24] Aynı zamanda anti-viral, anti-fungal ve su tutucu (nemlendirici) özellikleri de mevcuttur ve bu özellikleri nedeniyle atopik dermatit ve psoriazis gibi hastalıklarda kullanılmaları, topikal steroid ve kalsinörin inhibitörü kullanımını da azaltabilir.[20,24-26] Bu özellikleri nedeniyle yulaf kepeği banyosu pemfigus ve diğer OBH'de faydalı olabilir.

Yulaf kepeğinin banyo tedavilerinde kullanılmak üzere tercih edilen formu kolloidal (iyice öğütülmüş, ince toz haline getirilmiş) yulaftır. Yurt dışında özellikle atopik dermatit tedavisi için (süspansiyon formunda) kolloidal yulaf içeren pek çok banyo sabunu, krem, losyon, traş köpüğü piyasaya sürülmüştür.[27] Ülkemizde de özellikle nemlendirici amaçlı bazı kozmetiklerin içeriğinde de kolloidal yulafa rastlanmaktadır. Ayrıca kolloidal yulaf, günümüz itibarı ile (hazır paketler halinde olmasa da) aktarlarda satılmaktadır.

Kepek banyosunun tüm dünyada kabul görmüş tek bir hazırlanma şekli yoktur. Geleneksel tıp ile modern tıbbın sınırlarının birbirine karıştığı bir alanda yer alan bu banyo tedavisinin tariflerinde kullanılan çoğu ölçü birimi de metrik sistem harici birimlerdir (örneğin; bir fincan, bir çay kaşığı vb.). Bu sebeple kepek banyosu tedavi protokolleri farklı ülkelerde ve hatta aynı ülkenin farklı kliniklerinde bile farklı şekillerde uygulanabilmektedir.

Hazırlaması en kolay olan kepek banyosu, hazır kolloidal yulaf ile yapılandır. Burada önerilen 10 cc yulaf kepeğinin standart bir banyo küveti (yaklaşık 100 litre) ılık su ile doldurulurken akan suya serpiştirilmesi, takiben karıştırılması ve daha sonra hastanın 15-20 dakikalık bir süre boyunca bu su içerisinde immersiyonunun sağlanmasıdır.[28]

Tablo 1. Otoimmün büllöz hastalıkların tedavi şemalarında adı geçen banyo tedavileri

BANYO TEDAVİSİ	LİTERATÜR	AVANTAJLARI	DEZAVANTAJLARI
Yulaf kepeği banyosu	İnflamatuvar dermatozlarda kullanımına dair geniş literatür arşivi mevcut	Ucuz ve farklı uygulama metodlarının mevcut olması Anti-inflamatuvar etkinlik	Standardize değil OBH'de kullanımına dair literatür az
Potasyum permanganat banyosu	BAD, "BP" tedavisinde tavsiye ediyor[29] PV'de akut dönemde faydasına dair literatür mevcut[30]	Anti-mikrobiyal etkinlik (dezenfektan olarak kullanım) Ucuz	Yüz ve mukozal alanlarda şiddetli irritasyon ve tahriş edici etki Deri ülserleri Deri ve eklerini boyaması
Klorheksidin banyosu	EDF "Pemfigus" tedavi protokolünde tavsiye edilmektedir[17]	Geniş spektrumlu anti-mikrobiyal etki (anti-bakteriyel, anti-viral)	Anafilaktik reaksiyon ihtimali Ülkemizde hazır preparatlarının (sünger vb.) bulunmaması Mikobakteriler ve sporlara düşük etki

BAD: İngiliz Dermatologlar Derneği (British Association of Dermatologists), EDF: Avrupa Dermatoloji Forumu (European Dermatology Forum), OBH: Otoimmün büllöz hastalıklar, BP: Büllöz pemfigoid, PV: Pemfigus vulgaris

Bunun haricinde, kabuğundan ayrılmış bir fincan dolusu yulaf tanesi (yaklaşık 100-130 gram) bir blender, kahve değirmeni, mikser vb. ile öğütüldükten sonra, aynı şekilde küvet ılık su ile doldurulurken, banyo suyuna eklenip karıştırılabilir. Banyoyu hazırlayan kişi, yulaf kepeğinin yeterince ince öğütülüp öğütülmediğini anlamak için ilk önce bir yemek kaşığı yulaf kepeğini, bir kova ılık suya karıştırarak kontrol edebilir. Kepek-su karışımı homojenize olmuyorsa (süt benzeri bir görünüm oluşmuyorsa) yulaf daha fazla öğütülmelidir. Daha sonra hasta isterse başka terapötik maddeler ve nemlendiricilerde ekleyerek 15-20 dakika süreyle banyo yapmalıdır.

Yulaf banyosu hazırlanmasında önerilen diğer bir metot ise yaklaşık 100 gram yulaf samanını 2 litre su ile 30 dakika kadar kaynattıktan sonra suyunu süzüp, banyo suyuna ilave etmektir. Hasta gene 20 dakika kadar bu su içerisinde kalmalıdır. Bu şekilde hazırlanan banyonun kesif bir kokusu olabileceğinden banyo suyuna güzel koku verebilecek başka maddeler eklenebilir.

Yulafla yapılabilecek diğer bir banyo ise öğütülmemiş yulafla hazırlanır. Burada hasta bir bardak (yaklaşık 70-100 gram) yulafı, kabuğunu ayıkladıktan sonra yarı geçirgen bir kılıfla (örneğin; tülbent, kahve filtresi vb.) sarar. Bazı doktorlarca daha önce yulafın haşlanması da tavsiye edilmektedir. Daha sonra bu yulaf; küvetin sıcak suyla doldurulması sırasında, küvet yarı doluyken suya konulur. Akan sıcak suyun etkisi ile yulafın içeriği suda çözünmeye başlar. Su, banyo yapılabilecek ısı seviyesine düşünce hasta banyoya girer ve 15-20 dakika kadar kalır, daha sonra silinmeden kurulanır. Bu metoda çok benzeyen diğer bir banyo da buğday nişastası ile yapılmaktadır. Bu yöntemde buğday nişastası bir tülbent vb. ile sarılmadan doğrudan küvet dolarken sıcak banyo suyuna eklenir.

Hangi yöntemle hazırlanmış olursa olsun, hastalar kepek banyosundan çıktıktan sonra silinmeden kurulanmalıdır.

Kepek banyosu, anlaşılacağı üzere özellikle kaşıntılı, inflamatuvar dermatozlarda çok kullanılmakta ve buna rağmen standardize edilmiş bir hazırlama şeması bulunmamaktadır. Çoğu kaynakta kullanılan tarifler ölçek, bir çay kaşığı vb. gibi muğlak ifadeler içermekte, dolayısıyla doz hesabı da yapılamamakta ve kullanımına dair bir güvenlik profili oluşturulamamaktadır. Bu sebeplerden dolayı, kepek banyosu seçilmiş OBH'de tercih edilmelidir (örneğin; hastanın alerjik kontakt dermatit ve/veya buğday allerjisi hikayesi olmaması, muhtemel immünosupresif etkisi nedeniyle enfekte olmuş lezyonları sayıca çok olanlarda ilk basamakta tercih edilmemesi vb).

POTASYUM PERMANGANAT BANYOSU

Potasyum permanganat ($KMNO_4$); dezenfektan, astrenjen ve deodorant etkilerine sahip, yüksek oksidasyon kapasitesi olan bir moleküldür. Biyolojik etkinliğine en büyük katkının bu oksitleyici özelliği tarafından yapıldığı düşünülmektedir. İngiliz Dermatologlar Derneği (British Asssociation of Dermatologists-BAD) tarafından hazırlanan "Büllöz pemfigoid (BP) tedavi protokolünde" potasyum permanganat içeren banyolar deri bakımı için ana tedaviye ek olarak tavsiye edilmektedir.[29] Ayrıca, çeşitli yayınlarda klinisyenler tarafından özellikle pemfigusun akut dönemlerinde faydalı olduğu da bildirilmiştir.[30]

İşlenmemiş potasyum permanganat; kokusuz, koyu mor veya siyah renkli kristaller (Condy's crystals) şeklinde veya granüler bir toz olarak bulunur.[31] Ülkemizde ise 250 miligramlık hazır tabletler şeklinde piyasada bulunmaktadır. Açık deri yaralarının dezenfeksiyonunda kullanılır. Banyo tedavisi için hazırlanacak olan potasyum permanganatlı çözelti 1:10,000 dilüsyonunda olmalıdır (1 tablet yaklaşık 25 litre suda çözünmelidir). Hasta yaklaşık 10 dakika kadar etkilenen bölgelerin banyo içerisinde immersiyonunu sağlamalıdır.[32] Yaygın olmayan erozif lezyonlarda 1:1000 dilüsyonundaki çözeltisi gazlı bezlere emdirilerek lokal pansumanda kullanılabilir. Genellikle tercih edildiği diğer dermatozlar; enfekte sulantılı yaralar (ülserler, apseler) ve atlet ayağı gibi fungal enfeksiyonlardır.

Potasyum permanganat hastanın derisini ve tırnaklarını geçici olarak kahverengi-kırmızı bir renge boyayabilir. İrritasyon yapıcı özelliği mevcuttur, uzun süreli immersiyon veya derişik çözeltileri şiddetli, jeneralize deri irritasyonlarına yol açabilir. Ayrıca potasyum permanganat kristallerinin direkt deriye teması veya yüksek konsantrasyonlu banyoları deri ülserlerine yol açabilir.[33] Yüksek potasyum içeriğine sahip bu banyo, uzun süreli (yaygın) açık yaralara uygulanırsa artmış absorbsiyon nedeniyle teorik olarak kalpte ritim bozukluklarına yol açma riski mevcuttur. Potasyum permanganat'ın yüz bölgesine uygulanmasından, göz ve diğer mukozal yüzeylerle temasından kaçınılmalıdır.

KLORHEKSİDİN BANYOSU

Avrupa Dermatoloji Forumu tarafından hazırlanan pemfigus tedavi protokolü içerisinde ana tedaviye ek olarak tavsiye edilmektedir.[17] Klorheksidin, biguanid yapısında, anti-bakteriyel özelliği ön planda olan bir moleküldür. Pozitif yüklü olan klorheksidin molekülleri hücre membranlarındaki negatif yüklü fosfolipidlere bağlanır ve hücre membranının bütünlüğünün bozulmasına sebep olurlar. Başta Gram-pozitif bakteriler olmak üzere, Gram-negatif bakteriler, anaeroblar, mantarlar ve bazı zarflı virüslere karşı oldukça etkili olan klorheksidin, mikobakterilere ve sporlara karşı ise çok etkili değildir.

Rutinde ameliyat öncesi, ameliyat ekibinin ve hastanın operasyon bölgesinin dezenfeksiyonunda kullanılır. Yatan hastaların gündelik temizliğinde de kullanılmasının dirençli hastane enfeksiyonlarını önlemede faydalı olduğuna dair çok sayıda yayın mevcuttur.[34-36] Amerikan Gıda ve İlaç Dairesi (FDA) tarafından ilk olarak 1996 yılında onay almıştır.[37] Dezenfeksiyon amaçlı olarak %0,5-4,0 arasında

konsantrasyonlarda suda çözünmüş glukonat formu kullanılır ancak yurtdışında klorheksidin emdirilmiş ticari süngerler de pansuman amaçlı olarak üretilmektedirler.

Banyo ismi verilse de, klorheksidinle tüm vücudun temizliği; özel ilaç emdirilmiş bezlerle vücudun temizlenmesi şeklinde yapılmaktadır (bed-bathing). İmmobilize, kendine bakımı kötü olan hastalar için klorheksidin emdirilmiş süngerlerle temizlik ideal seçeneklerden biridir. Klorheksidin de, potasyum permanganat gibi yüz ve mukozal yüzeylerin temizliğinde kullanılmamalıdır. Çocuk hastalarda kullanılacak sünger sayısı, hastanın kilosuyla doğru orantılıdır.[38] Normal bir erişkin hastada ise 6 (altı) kadar hazır klorheksidin emdirilmiş sünger (temizlik bezi) kullanılması tavsiye edilir. Klorheksidinli bezlerle yapılan temizlikte bez, tek yöne hareket ettirilmeli, sert ovuşturma hareketleri yapılmamalı ve tekrar aynı bölgeye dönülmemelidir.

Klorheksidinle banyo her ne kadar pemfigus için tavsiye edilmiş olsa da aktif hastalık dönemi (Nikolsky pozitifliği) ve yaygın deri tutulumu olan olgularda kullanımı kolay olmayabilir. Dezenfektan etkisi nedeniyle inaktif döneme geçmiş pemfigus veya BP'li hastalarda kullanımı daha uygun gibi görünmektedir. Klorheksidin kullanımı esnasında dikkat edilmesi gereken diğer bir husus da, bu ilaçla beraber çok sayıda anafilaktik reaksiyonun bildirilmiş olmasıdır.[39] Bu anafilaktik reaksiyonların bir kısmı daha önce herhangi bir alerji öyküsü olmayan, atopik özellikler göstermeyen kişilerde ortaya çıkmıştır.[40]

DERİ LEZYONLARINDA PANSUMAN

OBH'nin tedavisinde pansumanlar da banyo tedavileri ile aynı amaçla yapılır (sekonder yara enfeksiyonlarının önlenmesi ve/veya tedavisi, sulantılı yaraların kurutulması, hızlı epitelizasyon). Yukarıda sözü edilen tedavi protokollerinde pansumanlar önerilmiş, ancak pansuman malzemeleri çok detaylı tanımlanmamıştır.[17,18,29]

Hastadaki büller ilk başta doktor tarafından drene edilmelidir. Büller drene edilirken, enfekte olmamış bir bülün tavanının ideal bir yara örtüsü olduğu akılda tutulmalı ve bül tavan bütünlüğünün korunmasına dikkat edilmelidir. Daha sonra sulantılı olan (drene edilmiş veya spontan erode olmuş) bül ve erozyon bölgeleri değerlendirilmelidir. Sadece sulantılı olan bölgelerde; %0,1 rivanol, %2 borik asit (Eau borique), %4 iktiyol (bahsi geçen maddelerin serum fizyolojikte çözülmesi ile elde edilen) pansuman sıvıları kullanılabilir. Bu pansumanların klasik kullanım şekli; ilgili solüsyonların bir gazlı beze emdirilmesi, daha sonra sıkılarak ıslaklığı alınan ve sadece nemi kalan gazlı bezin iki kat yapılarak yara üzerine konulmasıdır. Elle kontrol edilip kurumaya başladığı fark edilen bez (yaklaşık 10-20 dakika sonra), gene aynı şekilde pansuman sıvısı ile nemlendirilerek yara üzerine uygulanmalıdır. Pansuman sıvılarının, özellikle küçük yara alanları üzerine kaç kere uygulanabileceğine dair bir üst sınır belirtilmemiştir. Hasta yorulana kadar (2-3 saat boyunca) bu pansumanları tekrarlayabilir.[41] Eğer enfekte bir alana pansuman yapılacaksa; bu bölge günde iki kere %1 (veya 1:1000 dilüsyonda) potasyum permanganatla nemlendirilmiş bezlerle kapatılabilir ve yukarıda sözü edilen ıslak pansuman uygulamalarından sonra anti-bakteriyel ve/veya anti-fungal kremler sürülebilir. Eğer bu ıslak pansumanlar hazırlanamıyorsa; topikal olarak rifampisin, batikon gibi sıvı bazlı antibiyotik ve dezenfektanların atuşman şeklinde uygulanmasını takiben, topikal anti-mikrobiyal krem ve merhemler (mupirosin, gümüş sülfadiazin vb.) deri lezyonlarına uygulanabilir. Bu uygulamalar haricinde (veya ek olarak) hastaların erode, sulantılı (ve hatta) enfekte alanları beyaz gece merhemi, Burrow solüsyonu, rivanollü gece merhemi, rivanollü mikstür gibi majistral formülasyonlar da (genellikle geceleri yaraların kapatılmasında) kullanılabilir (Tablo 2).[41]

Hastaların ağrılı, bası ve eklem bölgelerine denk gelen yerlerdeki erode ve ülsere alanların kapatılması, süper enfeksiyonların önlenmesinin yanında hastanın hareket kısıtlılığının azalması, ağrısının hafiflemesi açısından da faydalı olacaktır. Bu amaçla, bahsi geçen bölgelere yara örtüleri de uygulanabilir, ancak bu yara örtülerinin yapışkan olmayanları (özellikle pemfigus hastalarında) tercih edilmelidir.

Banyo tedavilerinin OBH'deki kullanımına dair yüksek kanıt seviyesine sahip çalışmalar bulunmamaktadır. Uygulanacak banyo tedavilerinin küresel bir standardizasyonu yoktur. Bu

Tablo 2. Sulantılı lezyonlarda kullanılabilecek majistral formüllere örnekler[41]

SULANTILI LEZYONLARDA KAPAMA AMAÇLI KULLANILAN MAJİSTRAL FORMÜLASYONLAR

Majistiral ilacın adı	Formülü		Kullanım şekli
Beyaz gece merhemi	Asetat de aluminium 1 gr Eau distille 40 gr Lanolin anhidre 40 gr Vazelin 20 gr		Gece gazlı beze sürülüp kapatılacak
Burrow solüsyonu	Asetat de aluminium 5 gr Eau distille 100 cc		Eritemli ve sulantılı, özellikle yüz gibi kolay irrite olan alanlardaki lezyonlarda kullanılır
Rivanollü mikstür	Rivanol 1 gr Oxide zinc 30 gr Talk 30 gr Gliserin 70 gr Eau distille 70 gr	Rivanol 1 gr Timerol 5 gr Sofre presipite 10 gr İktiyol 4 gr Talk 30 gr Oxide zinc 30 gr Gliserin 70 gr Eau distille 70 gr	Pemfigus, zona gibi sulantılı alanları olan lezyonlara günde birkaç kez sürülebilir ve gazlı bezle kapatılabilir
Rivanollü gece merhemi	Rivanol 0,5 gr Lanolin anhidre 40 gr Eau distille 40 gr Vazelin 20 gr		Sulantılı ve infekte görünümlü lezyonlarda gece gazlı bezle kapatılacak

yüzden banyo tedavisi, uygulanması planlanan hastanın detaylı muayene ve değerlendirilmesi sonucunda hastaya özel olarak seçilmelidir. Dermatolojide sık uygulanan PUVA tedavisinin OBH'yi agreve edebileceği (özellikle BP ve pemfigus foliaseus), potasyum permanganatlı banyoların (dikkatli uygulanmaması sonucunda) deri ülserlerine yol açabileceği, var olanları kötüleştirebileceği ve klorheksidinli banyolar sonrası anafilaktik reaksiyonların bildirildiği akılda tutulmalıdır. [42-48]

KAYNAKLAR

1. Benedetto AV, Millikan L. Mineral water and spas in the United States. Clin Dermatol 1996:14:583-600.
2. Matz H, Orion E, Wolf R. Balneotherapy in dermatology 2003;16:132-40.
3. Lin AN, Reimer JR, Carte DM. Sulfur revisited. J Am Acad Dermatol 1988:18:553-8.
4. Valitutti S, Costellino F, Musiani P. Effect of sulphurus "thermal" water on T lymphocytes proliferative response. Ann Allergy 1990:65:463-8.
5. Karam P. Mineral water and spas in France. Clin Dermatol 1996:14: 607-10.
6. Vorhees JJ, Duell EA. Imbalanced cyclic-AMP and cyclic GMP levels in psoriasis. Adv Cyclic Nucleotide Res 1975:5:735-8.
7. Lowe NY, Breeding Y, Russel D. Cutaneous polyamines in psoriasis. Br J Dermatol 1982:107:21-6.
8. Miller HE. Colloidal sulphur in dermatology. Arch Dermatol Syphil 1935:31:516-25.
9. Parish LC, Witkowski JA. Dermatologic balneology: the American view of waters, spas, and hot springs. J Eur Acad Dermatol Venereol 1994:3:465-7.
10. Medina D. Selenium and murine mammary tumorigenesis. In: Cohen R, editors. Diet, nutrition and cancer: a critical evolution. Boca Raton, FL: CRC Press; 1986:23-42.
11. Moysan A, Morliere P, Marquis L, et al. Effects of selenium on UVA-induced lipid peroxidation in cultured human skin fibroblasts. Skin Pharmacol 1995:8:139-48.
12. Jezora D, Vigas M, Tatar P, et al. Rise in plasma beta-endorphin and ACTH in response to hyperthermia in sauna. Horm Metab Res 1985:17:693-4.
13. Coruzzi P, Ravanetti C, Musiari L, et al. Circulatory opioid peptides during water immersion in normal men. Clin Sci 1988:74:133-6.
14. Laatikainen T, Salminen K, Kohvakka A, et al. Response of plasma endorphins, prolactin and catecholamines in women to intense heat in a sauna. Eur J Appl Physiol Occup Physiol 1988;57:98-102.
15. Cozzi F, Lazzarin P, Todesco S, et al. Hypothalamicpituitary adrenal axis dysregulation in healthy subjects undergoing mud-bath application [letter]. Arthritis Rheum 1995:38:724-5.
16. Sukenik S, Abu-Shakra M, Flusser D. Balneotherapy in autoimmune disease. Isr J Med Sci 1997:33:258-61.
17. Hertl M, Jedlickova H, Karpati S, et al. Pemphigus. S2 Guideline for diagnosis and treatment--guided by the European Dermatology Forum (EDF) in cooperation with the European Academy of Dermatology and Venereology (EADV). J Eur Acad Dermatol Venereol 2015;29:405-14.
18. Feliciani C, Joly P, Jonkman MF, Zambruno G, et al. Management of bullous pemphigoid: the European Dermatology Forum consensus in collaboration with the European Academy of Dermatology and Venereology. Br J Dermatol 2015;172:867-77.
19. Sadiq Butt M, Tahir-Nadeem M, Khan MK, et al. Oat: Unique among the cereals. Eur J Nutr 2008;47:68-79.
20. Kurtz ES, Wallo W. Colloidal oatmeal: History, chemistry and clinical properties. J Drugs Dermatol 2007;6:167-70.
21. Panfili G, Fratianni A, Irano M. Normal phase high-performance liquid chromatography method for the determination of tocopherols and tocotrienols in cereals. J Agric Food Chem 2003;51:3940-4.
22. Alexandrescu DT, Vaillant JG, Dasanu CA. Effect of treatment with a colloidal oatmeal lotion on the acneiform eruption induced by epidermal growth factor receptor and multiple tyrosine-kinase inhibitors. Clin Exp Dermatol 2007;32:71-4.
23. Sur R, Nigam A, Grote D, et al. Avenanthramides, polyphenols from oats, exhibit anti-inflammatory and anti-itch activity. Arch Dermatol Res 2008;300:569-74.
24. Safa G, Darrieux L. Successful treatment of molluscum contagiosum with a zinc oxide cream containing colloidal oatmeal extracts. Indian J Dermatol 2010;55:295-6.
25. Sørensen HP, Madsen LS, Petersen J, et al. Oat (Avena sativa) seed extract as an antifungal food preservative through the catalytic activity of a highly abundant class I chitinase. Appl Biochem Biotechnol 2010;160:1573-84.
26. Cerio R, Dohil M, Jeanine D, et al. Mechanism of action and clinical benefits of colloidal oatmeal for dermatologic practice. J Drugs Dermatol 2010;9:1116-20.
27. Fowler JF Jr. Colloidal oatmeal formulations and the treatment of atopic dermatitis. J Drugs Dermatol 2014;13:1180-3.
28. Pazyar N, Yaghoobi R, Kazerouni A, et al. Oatmeal in dermatology: A brief review.Indian J Dermatol Venereol Leprol 2012;78:142-5.
29. Venning VA, Taghipour K, Mohd Mustapa MF, et al. British Association of Dermatologists' guidelines for the management of bullous pemphigoid 2012. Br J Dermatol 2012;167:1200-14.
30. Kar PK, Murthy PS, Rajagopal R. Management of pemphigus vulgaris during acute phase. Indian J Dermatol Venereol Leprol 2003;69:109-13.
31. Ngan V. (2017). Potassium permanganate | DermNet New Zealand. [online] Dermnetnz.org. Available at: http://www.dermnetnz.org/topics/potassium-permanganate/ Accessed April 12, 2017.
32. Pharmaceutical Society of Singapore [SG] website (2017). Available at: http://www.pss.org.sg/sites/default/files/publicresource/Potassium%20Permanganate_0.pdf
33. Riehemann AC, Körber A, Voshege N, et al. Perianale Ulzerationen durch Kaliumpermanganatbäder. Hautarzt 2010;61:435.
34. Johnson AT, Nygaard RM, Cohen EM, et al. The Impact of a Universal Decolonization Protocol on Hospital-Acquired Methicillin-Resistant Staphylococcus aureus in a Burn Population. J Burn Care Res 2016;37:e525-e30.
35. Petlin A, Schallom M, Prentice D, et al. Chlorhexidine gluconate bathing to reduce methicillin-resistant Staphylococcus aureus acquisition. Crit Care Nurse 2014;34:17-25.
36. Edmiston CE Jr, Lee CJ, Krepel CJ, et al. Evidence for a Standardized Preadmission Showering Regimen to Achieve Maximal Antiseptic

Skin Surface Concentrations of Chlorhexidine Gluconate, 4%, in Surgical Patients. JAMA Surg 2015;150:1027-33.

37. U.S. Food & Drug Administration" website (2017) Drugs@FDA: FDA Approved Drug Products. Available at: https://www.accessdata.fda.gov/scripts/cder/daf/index.cfm?event=overview.processGapplno=074522 (Accessed April 25, 2017)
38. Children's Hospital St.Louis website (2017) http://www.stlouischildrens.org/sites/default/files/health_resources/familyresource/files/Chlorhexidine%20Bath.pdf (Accessed April 23, 2017)
39. Sharp G, Green S, Rose M. Chlorhexidine-induced anaphylaxis in surgical patients: a review of the literature. ANZ J Surg 2016;86:237-43.
40. Chen P, Huda W, Levy N. Chlorhexidine anaphylaxis: implications for post-resuscitation management. Anaesthesia 2016;71:242-3.
41. Türsen Ü. Dermatolojide Tedavi. In: Dermatolojide İpuçları: Clues In Dermatology. 1st ed. Ankara: Akademisyen Tıp Kitabevi; 2014:415-56.
42. Robinson JK, Baughman RD, Provost TT. Bullous pemphigoid induced by PUVA therapy. Is this the aetiology of the acral bullae produced during PUVA treatment? Br J Dermatol 1978;99:709-13.
43. Fryer EJ, Lebwohl M. Pemphigus vulgaris after initiation of psoralen and UVA therapy for psoriasis. J Am Acad Dermatol 1994;30:651-3.
44. Aghassi D, Dover JS. Pemphigus foliaceus induced by psoralen-UV-A. Arch Dermatol 1998;134:1300-1.
45. Barnadas MA, Gilaberte M, Pujol R, et al. Bullous pemphigoid in a patient with psoriasis during the course of PUVA therapy: study by ELİSA test. Int J Dermatol 2006;45:1089-92.
46. Arregui MA, Soloeta R, González R, et al. Bullous pemphigoid related to PUVA therapy: two further cases. Actas Dermosifiliogr 2006;97:444-7.
47. Sugita K, Kabashima K, Nishio D, et al. Th2 cell fluctuation in association with reciprocal occurrence of bullous pemphigoid and psoriasis vulgaris. J Eur Acad Dermatol 2007;21:569-70.
48. Riyaz N, Nasir N, Bindu V, et al. Bullous pemphigoid induced by topical PUVASOL. Indian J Dermatol Venereol Leprol 2014;80:363-4.

SİSTEMİK TEDAVİLER

5-2a

SİSTEMİK KORTİKOSTEROİDLER

Soner UZUN, Ali Haydar ESKİOCAK

ÖZET

Kortikosteroidler kolesterolden sentezlenen anti-inflamatuvar, mineralokortikoid ve immünosupresif etkileri başta olmak üzere, tüm vücutta hemen her sistem ve organda çok çeşitli fonksiyonları olan moleküllerdir. 1940'lı yıllarda keşifleri sonrasında inflamatuvar hastalıkların tedavisinde adeta devrim yaratan kortikosteroidler, günümüzde başta otoimmün büllöz hastalıklar olmak üzere çok sayıda deri hastalığının tedavisinde vazgeçilmez ajanlar haline gelmiştir. Sistemik, yerel, intralezyonel uygulama gibi farklı şekillerde kullanılabilen kortikosteroidler bu hayati işlevlerinin yanı sıra çok sayıda morbidite ve hatta mortalite ile ilişkili olabilmektedir. Bu nedenle klinisyenler, günümüz tıp pratiğinde oldukça sık kullanılmakta olan bu ilaçlarla tedavi öncesinde ve tedavi sırasında, preparat seçiminden, doz ve süresine, uygulama biçiminden yan etkilerine kadar her parametreyi dikkatle gözden geçirmek ve tedavi takiplerini özenle yapmak durumundadırlar. Bu bölümde sistemik glukokortikosteroidlerin genel özellikleri, tedavi prensipleri ve ilişkili oldukları yan etkiler gözden geçirilmiş ve dermatologların bu temel ilaçlarla ilgili bilgi ve donanımlarının arttırılması amaçlanmıştır.

GİRİŞ

Kortikosteroidler, genel olarak kolesterol çekirdeğinden türeyen ve adrenal kortekste üretilen hormonal moleküllerin ortak adını ifade eder. Kortikosteroidlerin etkilerine ait ilk kanıtlar 1930'larda hayvan adrenal dokusundan elde edilen ekstraktlar ile gösterilmiştir.[1] 1940'larda antiinflamatuvar ve sodyum ile su tutucu etkileri bulunan kortikosteroidlerin tıp dünyasında ilk kullanımı 1948 yılında, bir romatoid artrit hastasının kortizon ile tedavi edilmesi ile başlamıştır.[1] Kortikosteroidler dermatoloji alanında ilk olarak 1951 yılında Sulzberger ve ark.[2] tarafından çeşitli inflamatuvar dermatozların tedavisinde sistemik olarak kullanılmıştır. Sonrasında 1952 yılında Sulzberger ve ark.[2] tarafından egzama tedavisinde ilk kez yerel olarak kullanılmıştır. 1982 yılında Johnson ve Lazarus[3] tarafından piyoderma gangrenosum tedavisinde yüksek doz kortikosteroid "pulse" tedavisi tanımlanmıştır. Kortikosteroidlerin keşfi, öncesinde yüksek bir mortaliteye sahip otoimmün büllöz hastalıkların tedavisinde devrim niteliğinde bir etki yaratmıştır. Kortikosteroidlerin keşfinden önce pemfigus vulgaris hastalarının %75-80'i bir yıl içinde kaybedilirken günümüzde mevcut tedavi olanakları ile bu oranın %5-10 arasında olduğu tahmin edilmektedir.[4-7] Kortikosteroidleri ilk kez bulan bilim insanları Tadeusz Reichstein (1897-1996), Edward Calvin Kendall (1886-1972) ve Philip Showalter Hench (1896-1965) keşiflerinden dolayı 1950 yılında fizyoloji ve tıp alanında Nobel ödülü almışlardır.[8] Kortikosteroidler oldukça sık kullanıldıkları dermatoloji ve romatoloji alanlarının dışında endokrinolojik, alerjik, immünolojik hastalıklar, göz, solunum sistemi, gastrointestinal sistem (GİS) hastalıkları, bazı enfeksiyon hastalıkları, çeşitli malignite ve nörolojik hastalıklarda yaygın olarak kullanılmaktadır. Uzun süreli kortikosteroid kullanımının gerektiği olgularda bu ilaçlarla ilişkili yan etkiler önemli bir sorun teşkil etmektedir. Bu nedenle klinisyenler kortikosteroid tedavisini planlarken bununla ilişkili potansiyel yan etkileri de göz önünde bulundurmalı, kortikosteroid ilişkili morbiditeyi önlemek veya minimize etmek için gerekli yaklaşımları sergilemelidir.

Kortikosteroidlerin genel özellikleri: Kortikosteroidler kimyasal yapısında 3 hekzan ve 1 pentan halkası bulunan kolesterolden, çeşitli reaksiyonlar sonucunda adrenal kortekste sentezlenmektedir. Vücutta sentezlenen doğal, aktif kortikosteroid olan kortizolün (hidroksikortizon) 11. karbon atomu hidroksillenmiştir (Şekil 1).[9] Normal koşullarda adrenal bez günde 20-30 mg kortizol

üretmektedir (5-7,5 mg prednisona eş değer) ve sabah 08.00'de ölçülen plazma kortizol düzeyi 5-20 mcg/dL aralığındadır (ancak maksimal stres altında üretilen kortizol miktarı 10 kata kadar artabilmektedir).

Vücutta endojen kortikosteroid üretimi temel olarak 3 mekanizmayla kontrol edilir. İlki hipotalamus-hipofiz-adrenal (HHA) aks geri besleme (feedback) mekanizmasıdır. Normal koşullarda uyku-uyanıklık geçişi ve patolojik durumlarda stres, hipotalamustan *corticotropine-releasing hormone* (CRH) salınımını uyarır. CRH etkisiyle ön hipofizden salınan *adrenocorticotropine* (ACTH), kortizolün adrenal kortekste yapımını uyarır ve plazmada kortizol seviyesi yükselir. Plazmada yüksek orandaki kortizol, hipotalamus ve ön hipofizden negatif geri besleme etkisiyle sırasıyla CRH ve ACTH salınımını azaltır ve kortizol seviyesi kontrol altında tutulur (Şekil 2). İkinci mekanizma ACTH'nin sirkadiyen ritimle uyumlu şekilde pulsatil salınımıdır. Salınım uyuduktan hemen sonra başlar, uyanmadan hemen önce maksimum düzeye ulaşır. Buna bağlı olarak plazma kortizol seviyesi sabah saat 6-8 arasında pik yapar. Üçüncü mekanizma ise emosyonel ve fiziksel strese yanıt olarak salınan beyin sapı kaynaklı katekolaminler, hipotalamus dışı CRH üretimi ve vazopressin gibi nöral faktörlerdir. Bu faktörler HHA aksa etki ederek kortizol salınımını değiştirirler.[10,11]

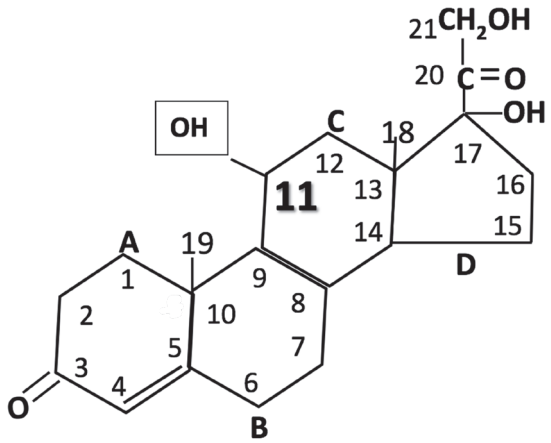

Şekil 1. *Kortizolün (hidrokortizon) kimyasal yapısı*

Kortikosteroidlerin dört halkalı temel moleküler yapısındaki modifikasyonlar sistemik ajanların farklı güç, mineralokortikoid etki, etki süresi (biyolojik yarı ömür) ve metabolizmaya sahip olmalarına neden olur.[9] Sentetik glukokortikosteroidler, mineralokortikoid etkileri azaltılmış, buna karşın glukokortikosteroid etkileri güçlendirilmiş kortizon türevleridir. Klinik kullanımda en sık kullanılan glukokortikosteroidler prednison, prednisolon, metilprednisolon ve deksametasondur. Prednison karaciğerde 11-hidroksilasyona uğrayarak aktif molekül olan prednisolona dönüşür.[11] Tablo 1'de glukokortikosteroidlerin genel özellikleri gösterilmiştir.

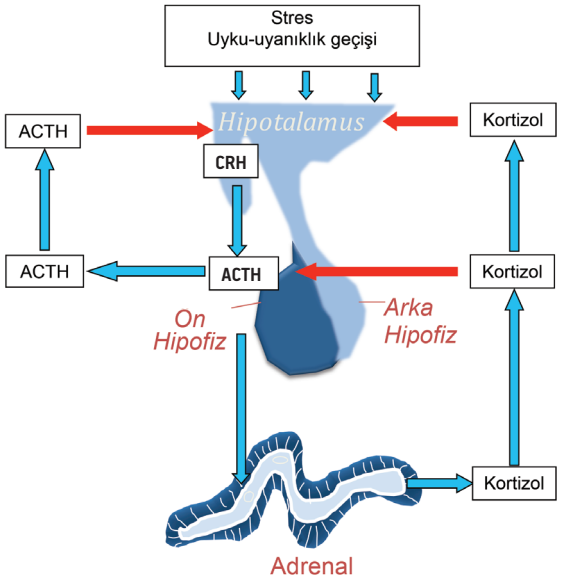

Şekil 2. *Hipotalamus-hipofiz-adrenal aks (mavi oklar: indüksiyon, kırmızı oklar: inhibisyon)*

KORTİKOSTEROİDLERİN FARMAKOKİNETİK ÖZELLİKLERİ

Sistemik glukokortikosteroidler oral yolla alındıklarında jejunumdan tama yakın emilim gösterir ve maksimal plazma düzeyine 30-90 dakikada ulaşırlar. Gıda ile alımları emilimlerini geciktirebilmekte, ancak azaltmamaktadır.[10] Plazmada yarılanma ömürleri moleküler yapılarına göre farklılık göstermektedir. Baskın olarak karaciğerde metabolize edilir ve metabolitleri sülfat veya glukuronik asitle konjuge edilerek suda çözünür hale getirilip böbrekten atılır. Rifampin ve fenobarbital gibi karaciğerde mikrozomal enzimleri indükleyen ilaçlarla inaktivasyonları artmakta ve etkinlikleri düşmektedir.[10] Glukokortikosteroidlerin %95'i transkortine, az bir kısmı da albumine bağlanmaktadır. Plazma proteinlerine bağlanmayan serbest fraksiyon biyolojik etkilerden sorumludur. Hepatik ve renal hastalıklarda plazma proteinleri azalmakta ve eksojen glukokortikosteroidlerin serbest fraksiyonunun miktarı artabilmektedir. Bu da glukokortikosteroid preparatlarının terapötik etkisini ve toksisitesini arttırabilmektedir.[10,12]

Sentetik glukokortikosteroidlerin genel olarak plazma proteinlerine daha az bağlanmaları, görece olarak düşük dozlarda daha çok yan etkiye neden olmalarını açıklamaktadır.[10] Glukokortikosteroid aktivitesi için 11-β hidroksi grubunun molekülde bulunması gerektiğinden, prednison ve kortizon gibi 11-keto bileşenlerinin aktif forma dönebilmesi için karaciğerde dönüştürülmesi gerekir.[10,13] Ciddi karaciğer hastaları genel olarak bu dönüştürme yeteneğini korumakta ise de bu hastalara glukokortikosteroidlerin sadece aktif formlarının verilmesi gerektiği kabul edilmektedir.[10]

KORTİKOSTEROİDLERİN ETKİ MEKANİZMASI

Kortikosteroidlerin serbest fraksiyonu hücre membranından pasif difüzyon ile geçip sitozolik glukokortikosteroid reseptörlerine (GR) bağlanır. GR, kortikosteroidler bağlı değilken ısı şok proteinleri vb. proteinler (şaperonlar) ve çok sayıda kinaz enzimiyle kompleks halinde bulunur.[10] GR, kortikosteroid molekülü bağlandığında, kompleks oluşturmuş olduğu proteinlerden derhal ayrılır ve oluşan GR/kortikosteroid kompleksi çekirdeğe gider. Bu kompleks, DNA üzerinde bulunan kendisine özel kortikosteroid ile indüklenebilen genlerin "promoter" bölgelerine bağlanarak bu genlerin transkripsiyonunu modifiye eder.[10] Hedef gene bağlı olarak transkripsiyon uyarılır veya inhibe edilir. Bir çoğu inflamatuvar süreçleri, apoptozisi ve metabolik fonksiyonları düzenleyen çok sayıda gen, GR/kortikosteroid kompleksi tarafından hedeflenir.[10] Glukokortikosteroidlerin tüm genomun yaklaşık %1'inin fonksiyonunu etkilediği tahmin edilmektedir.[14]

Transkripsiyon üzerine olan etkileri yanı sıra GR/kortikosteroid kompleksi, *activator protein 1, nuclear factor κB* gibi inflamasyonla ilişkili genlerin fonksiyonunu düzenleyen çeşitli transkripsiyon faktörlerinin hedeflerine bağlanmasını engelleyerek de birçok immünregülatuvar ve proinflamatuvar proteinin ekspresyonunu azaltır.[10] Bunların dışında kortikosteroidlerin bazı posttranskripsyonel etkileri de bulunmaktadır.[10] Glukokortikosteroidlerin anti-inflamatuvar etkileri Tablo 2'de gösterilmiştir.

SİSTEMİK GLUKOKORTİKOSTEROİD İLE TEDAVİ UYGULAMALARI

Oral glukokortikosteroid tedavisi: Yaygın alerjik kontakt dermatit ve diğer bazı ekzematöz durumların tedavisinde olduğu gibi kısa bir süre için verilen glukokortikosteroid tedavileri en sık kullanılan tedavi şeklidir. Bu tedaviler 3 hafta veya daha kısa bir süre kullanıldığında *kısa dönem tedavisi* olarak tanımlanır. HHA aks baskılanmasını en aza indirmek için sıklıkla orta etki süreli bir oral ajan sabah tek doz şeklinde uygulanır.[10] Bazı şiddetli akut dermatozlarda tedavi bölünmüş dozlar şeklinde de verilebilir. Bölünmüş doz uygulamalarında etkinlik ve toksisitede birlikte artış olur. Bu nedenle hastalığın kontrol altına alınması ile en kısa sürede günlük tek doz uygulamasına geçilmelidir. Dozlar hastalığa ve tablonun şiddetine göre değişmekle birlikte en sık kullanılan doz 40-60 mg/gün aralığındadır. Bu doz çocuklar için yaklaşık olarak 1 mg/kg/güne karşılık gelir.[10]

Dört hafta veya daha uzun süren tedaviler *uzun dönem tedavi* şeklinde tanımlanmakla birlikte sıklıkla aylar-yıllar arasında devam eden tedavileri ifade eder.[11] Tedaviye genellikle glukokortikosteroid ihtiyacını azaltıcı (adjuvan) ajanlar eklenir.

Hem kısa hem uzun süreli tedavilerde en sık orta etki süreli olan prednisolon tercih edilir.[11] Mineralokortikoid etki tamamen elimine edilmek isteniyorsa metilprednisolon kullanılabilir. Prednisolon ve metilprednisolon gibi orta etkili glukokortikosteroidler günaşırı tedavi rejimi için de uygun seçeneklerdir. Günaşırı tedavi rejiminin diğer avantajları aşağıda listelenmiştir.

- Günaşırı tedavi rejiminde "boş" günler HHA aksın düzelmesini sağlar.
- Aşağıdaki yan etkilerin gelişme riskini azaltır:
- Büyümenin baskılanması
- Miyopati
- Hipertansiyon
- Fırsatçı enfeksiyonlar
- Nöropsikiyatrik etkiler (Bipolar davranış bozukluğunu bazen kötüleştirebilir)

Tablo 1. Bazı glukokortikosteroid moleküllerinin farmakolojik özellikleri (Jackson SM, Nesbitt LT'den[10])

	Yaklaşık göreceli potens (güç)			Plazma yarılanma ömrü (dk)	Etki süresi (saat)
	Glukokortikosteroid etki gücü	Mineralokortikoid etki gücü	Eş değer doz		
Kısa etkililer					
Hidrokortizon (Kortisol)	1	1	20	90	8-12
Kortizon	0,8	0,8	25	30	8-12
Orta etkililer					
Prednison	4-5	0,25	5	60	24-36
Prednisolon	4-5	0,25	5	200	24-36
Metilprednisolon	5-6	0	4	180	24-36
Triamsinolon	4-5	0	4	300	24-36
Uzun etkililer					
Deksametason	25-30	0	0,75	200	36-54
Betametason	30-35	0	0,6	200	36-54

- Elektrolit imbalansı (örneğin; hipokalemi, hipokalsemi)
- Osteoporoz veya katarakt gelişim riskini azaltmaz.
- Glukoz seviyelerindeki dalgalanmalar diyabet tedavisini güçleştirebilir.[10]

Tablo 2. Glukokortikosteroidlerin anti-inflamatuvar etkileri *(Jackson SM, Nesbitt LT'den[10])*

Sitokin ve diğer pro-inflamatuvar moleküllerin üretiminde azalma

- TNF-α
- Granülosit-makrofaj koloni-stimüle edici faktör
- IL-1, IL-6 ve IL-8
- ICAM-1, E-selektin
- Lökotrienler ve prostoglandinler

İnflamatuvar hücreler üzerine etkiler

Nötrofiller:
- Kemik iliğinden salınımında artış, nötrofili
- İnflamasyon alanında inifltrasyonda azalma
- Apoptoziste azalma

Lenfositler:
- Geçici lenfopeni
- Effektör T hücrelerinin aktivasyon ve proliferasyonunda azalma (T helper > T sitotoksik)
- B-hücresi fonksiyonlarında ve antikor üretiminde azalma (yüksek dozlarda)
- Artmış apoptozis
- Regülatuvar T hücresi fonksiyonlarında artış

Eozinofiller:
- Kemik iliğinden salınımında ve enflamasyon bölgesine göçte azalma
- Apoptoziste artış

Monositler/makrofajlar:
- Üretiminde, diferensiyasyonunda ve antijen prezentasyonunda azalma

Mast hücreleri:
- Matürasyonunda, sitokin üretiminde, yüksek-afiniteli IgE reseptörü (FcεRI) ekspresyonunda ve mediyatör salınımında azalma

Eritrositler:
- Destrüksiyonunda azalma (otohemoliz ve eritrofagositozda azalmaya bağlı)

Kısa süreli tedavilerde adrenal düzelmesi açısından ve "rebound" gelişimini önlemek için kademeli doz azaltımı gerekmez. Uzun süreli (2-3 haftayı aşmış) tedavilerde adrenal toparlanma için aşamalı doz azaltımı yapılmalıdır. Glukokortikosteroid çekilme sendromu belirtileri artralji, miyaljiler, halsizlik, baş ağrısı, duygudurum değişiklikleri ve GİS semptomları (örneğin; bulantı, kusma, anoreksi) olarak sıralanabilir.[15] Bu sendrom oluşursa bir önceki doza dönülüp doz azaltımı daha yavaş yapılmalıdır.

Glukokortikosteroid dozunun ne oranda azaltılacağı hem hastalığın özellikleri (örneğin; tipi, aktivitesi, şiddeti vb.) hem de adrenal bez fonksiyonunun düzelmesi ile ilişkilidir. Doz azaltma oranları genellikle, 60 mg/gün üzerindeki dozlarda 20 mg; 30-60 mg/gün dozlarda 10 mg; fizyolojik dozlar ile 30 mg/gün arasındaki dozlarda ise 5 mg miktarında yapılır. Fizyolojik doza (5-7,5 mg/gün) ulaşıldığında adrenal düzelmenin sağlanması için 1-2,5 mg gibi küçük miktarlarda daha yavaş bir azaltma yapılır.[10]

Glukokortikosteroid dozunun azaltılarak kesilmesi için kullanılan bir diğer yöntem, prednison dozu 20-30 mg/gün arasında iken günlükten günaşırı tedavi rejimine geçiş yapmaktır. Bu geçiş iki şekilde yapılabilir:

1. Önceki günlük doz tedavi gününde 2-2,5 katına çıkarılır ertesi günde hızla azaltılır.[11]

2. Doz tedavi gününde 5 mg arttırılır ertesi gün de aynı miktarda azaltılır. Tedavi günü dozu 2 katına ulaşana kadar devam edilir ve sonunda ertesi günde doz sıfırlanır. Tedavi günlerinde kalan doz da her tedavi gününde 5 mg azaltılarak sonunda tamamen sıfırlanır.[10] Günlükten günaşırı tedavisine geçiş için kullanılan bu yöntemin bir örneği Tablo 3'te gösterilmiştir.

Tablo 3. Günlükten günaşırı tedavisine geçiş yöntemi
(Günlük dozun 20 mg olduğu hastalarda doz azaltımı ve tedavinin sonlandırılması şeması)

Gün	Tedavi günü	Ertesi gün	Gün
1	25 mg	15 mg	2
3	30 mg	10 mg	4
5	35 mg	5 mg	6
7	40 mg	-	8
9	35 mg	-	10
11	30 mg	-	12
13	25 mg	-	14
15	20 mg	-	16
17	15 mg	-	18
19	10 mg	-	20
21	5 mg	-	22
23	Tedavi sonlanır		

İntramusküler (İM) glukokortikosteroid tedavisi: Bazı akut dermatozların kontrolünde İM tedavi tercih edilebilir. Ciddi dermatozlarda (örneğin; pemfigus veya şidddetli ilaç reaksiyonlarında) başlangıçta yüksek günlük dozlara ihtiyaç olduğu için İM tedavi uygun değildir. İM uygulamanın avantajı uygulamanın klinisyen tarafından yapılması dolayısıyla tedaviye uyumun garantiye alınması ve depo formlarında sürekli glukokortikosteroid salınımının sağlanmasıdır.[10] Oral sabah dozu uygulamasının İM uygulamaya göre avantajları daha fizyolojik olması, emilim oranının tahmin edilebilir olması, doz azaltımının hassas olarak yapılabilmesi ve HHA aksını daha az suprese eden günaşırı şemasının uygulanabilmesidir. İM uygulamanın diğer bir dezavantajı (özellikle triamsinolonda) enjeksiyonun kas içerisine yeterli derinlikte uygulanmadığı durumlarda enjeksiyon yerinde lipoatrofi veya steril apse gelişme olasılığıdır.[10] Kendini sınırlayan dermatozlarda etki süresi 1 haftadan az olan betametason veya deksametason gibi İM ajanlar tercih edilebilir. Triamsinolon ve metilprednisolon asetat gibi etki süresi 3 haftayı bulan uzun etkili İM ajanlar HHA aksının düzelmesine fırsat vermedikleri için yılda 4-6 defadan fazla uygulanmamalıdır.[10]

İntravenöz (İV) ve pulse tedavi: İV glukokortikosteroid tedavisi yaşamı tehdit eden dermatolojik tablolarda gerekli olabilir. Bu akut ve kritik tablolarda günlük toplam doz 2 mg/kg veya daha fazla metilprednisolon olarak 6-8 saatte bir

bölünmüş dozlar şeklinde İV verilir. Pulse İV tedavi şiddetli dermatozlarda kullanılan bir başka yöntemdir. Dramatik akut etki sağlar, ancak idame tedavisi ihtiyacını ne kadar azalttığı konusu belirsizdir.[10] İV olarak 2-3 saat süren infüzyonla 0,5-1 gr/gün dozunda metilprednisolon 1-5 gün süre ile verilir. Hızlı uygulamalarda elektrolit değişikliklerine bağlı aritmiler ve nadiren ani ölüm gelişebilir. Bu nedenle infüzyona potasyum eklenmesi bu sorunu önleyebilir. Ayrıca infüzyon süresinin 2 saatin üstünde tutulması kardiyak yan etkileri önler ve uygulamayı "ayaktan tedavi" için uygun hale getirir. Pulse tedaviden sonra idameye oral dozlarla devam edilir.[10]

SİSTEMİK GLUKOKORTİKOSTEROİD TEDAVİSİNİN YAN ETKİLERİ

Kendini sınırlayan akut deri hastalıklarının tedavisinde kısa süreli glukokortikosteroid kulanımı genellikle oldukça güvenlidir. Kısa süreli tedavilerde en sık izlenen yan etkiler Tablo 4'te listelenmiştir.

Tablo 4. Kısa süreli sistemik glukokortikosteroidlerin yan etkileri *(Jackson SM, Nesbitt LT'den[10])*

- Duygulanım değişiklikleri, anksiyete, insomniya
- Gastrointestinal intolerans (örneğin; bulantı, kusma)
- Hiperglisemi
- Sıvı/sodyum retansiyonu
- Artmış iştah, kilo alımı
- Akneiform erüpsiyonlar
- Artmış enfeksiyonlar
- Amenore
- Kas zayıflığı, kas etkileri
- Yara iyileşmesi üzerine etkiler

Fizyolojik dozların üzerindeki uzun dönem glukokortikosteroid tedavisinde ciddi yan etki insidansı oldukça artar. Tablo 5'te uzun dönem glukokortikosteroid tedavisinin majör yan etkileri kategorik olarak gösterilmiştir. Bu yan etkilerin çoğu doz bağımlı olmaktadır.

Yan etki geliştirme açısından risk grubunda olan hastalar ve ilişkili toksisiteler ise Tablo 6'da verilmiştir.

SİSTEMİK GLUKOKORTİKOSTEROİD TEDAVİSİNİN DERMATOLOJİK ENDİKASYONLARI

Sistemik glukokortikosteroidler dermatolojide oldukça geniş bir endikasyon yelpazesine sahip olup tedavide kullanıldığı başlıca hastalıklar Tablo 7'de gösterilmiştir.

GLUKOKORTİKOSTEROİD TEDAVİSİNİN KONTRENDİKASYONLARI

Yerel veya sistemik glukokortikosteroid tedavisi öncesinde kontrendikasyonlar her hastada mutlaka değerlendirilmelidir. Herpes simpleks keratiti göze uygulanan lokal glukokortikosteroid tedavisinin en önemli kontrendikasyonudur. Aktif tüberküloz ve sistemik fungal enfeksiyonlar sistemik glukokortikosteroid tedavisinin mutlak kontrendikasyonlarıdır. Bir İV preparata aşırı duyarlılık reaksiyonu öyküsü, İV uygulamalarda dikkatli olmayı gerektirir. Aktif peptik ülser, şiddetli depresyon veya psikoz, ani kesilme sonrası "rebound" gelişimi ile alevlenme riski olan yaygın deri hastalıkları (örneğin; psoriazis) sistemik glukokortikosteroidlerin göreceli yan etkilerini oluşturmakta olup bu durumlarda sadece çok gerekli ise kullanılmalıdır.[10,12]

Tablo 5. Uzun dönem glukokortikosteroid tedavisinin majör yan etkileri[9,16]

Yan etki	Sık	Nadir
Deri		
Kolay zedelenme (ekimoz, peteşi)	✓	
İnce, frajil deri	✓	
Stria	✓	
Fasyal ödem	✓	
Akne	✓	
Hirsutizm (fasyal)	✓	
Atrofi (enjeksiyon sonrası)		✓
Yara iyileşmesinde bozulma	✓	
Oftalmolojik		
Posterior subkapsüler katarakt	✓	
Glokom, artmış intraoküler basınç		✓
Ekzoftalmi		✓
Kardiyovasküler		
Hipertansiyon	✓	
Hiperlipoproteinemi, erken ateroskleroz gelişimi	✓	
Konjestif kalp yetmezliği *(kardiyak disfonksiyonu olan hastalarda)*		✓
Metabolik	✓	
Diyabet, hiperglisemi		✓
Diyabetik ketoasidoz	✓	
Negatif azot dengesi	✓	
Gövdesel obezite	✓	
Sodyum retansiyonu, ödem	✓	
Sekonder adrenal yetmezlik (>5 mg prednizon, >1 hafta)	✓	
Çocuklarda büyemenin baskılanması		
Gastrointestinal		
Peptik ülser (başlıca gastrik), kanama	✓	
Divertikülit, kolesistit		✓
Hepatomegali ve yağlı karaciğer		✓
Pankreatit		✓
"Sessiz" barsak perforasyonu		✓
Nörolojik/psikiyatrik		
Benin intrakranial hipertansiyon, veya psödotümör serebri		✓
Ruhsal değişiklikler, depresyon, uykusuzluk, öfori, iştah artışı	✓	
Psikoz		✓
Kemik ve kas-iskelet		
Miyopati	✓	
Osteoporoz, frajilite kırıkları	✓	
Osteonekroz	✓	
Dozun azaltılmasıyla birlikte eklem ağrıları *(yalancı romatizma)*		✓
Hematolojik/immünolojik		
Nötrofili, monositopeni, lenfopeni	✓	
Baskılanmış geç tip hipersensitivite	✓	
Enfeksiyon		
Tüm bakteriyel, viral, mikobakteriyel, fungal, protozoal enfeksiyonlar açısından artmış risk (özellikle uzun süreli yüksek doz tedavide)	✓	

Tablo 6. Glukokortikosteroidlerin yan etkiye neden olma riski daha yüksek hastalar ve ilişkili seçilmiş toksisiteler *(Jackson SM, Nesbitt LT'den[10])*

Hasta grubu	Özellikler
Kadın hastalar	Östrojene bağlı GKS'lerin yavaş metabolize edilmesi ve klirenslerinin düşük olması Düşük başlangıç kemik dansiteleri Kiloya ayarlı olmadığında sıklıkla daha yüksek doz almaları
Postmenopozal kadınlar, yaşlı hastalar	Özellikle hareketsizlik durumunda artmış osteoporoz riski
Pediatrik hastalar	Geçici büyüme geriliği Adölesanlarda stria gelişimine artmış eğilim
SLE, dermatomiyozit veya romatoid artritli hastalar	Uzun süreli kullanım artmış aseptik kemik nekrozu, kas atrofisi ve osteoporoz riski
Hepatik hastalığı olan hastalar (örneğin; alkole bağlı)	Azalmış glukokortikosteroid ve lipid metabolizmasının serum trigliserid seviyelerini arttırması
Hipoalbüminemisi olan hastalar	Artmış serbest glukokortikosteroid fraksiyonunun yan etkileri de arttırması
Sigara içen ve/veya yoğun alkol alımı olan hastalar	Artmış osteoporoz ve peptik ülser riski

GKS: Glukokortikosteroid

SİSTEMİK GLUKOKORTİKOSTEROİD TEDAVİSİ ÖNCESİ DEĞERLENDİRME

Hastanın tıbbi durumu, özellikle glukokortikosteroidler ve diğer sistemik tedavilerin olası komplikasyonlarına yatkınlık açısından sistematik olarak değerlendirilmeli ve ciddi risk yaratacak herhangi bir predispozisyonun olup olmadığı araştırılmalıdır (hematolojik, neoplastik, endokrin, kardiyovasküler ve infeksiyöz). Pemfigus için hayat kurtarıcı olan sistemik glukokortikosteroidlerin tedavide kullanımı açısından mutlak bir kontrendikasyon yoktur. Diyabet, hipertansiyon, hiperlipidemi, duodenal ülser, katarakt, osteoporoz, tüberküloz gibi kronik bir enfeksiyon, psikiyatrik hastalık ve diğer risk faktörleri tedavi süresince yakın izlem ve koruyucu yaklaşımlar gerektiren durumlardır. Bu durumların varlığında hastayı yüksek doz kortikosteroid yan etkilerinden koruyacak adjuvan tedavilere ağırlık verilmelidir. Uzun süreli sistemik kortikosteroid tedavisi alacak hasta tüberküloz maruziyeti açısından tüberkülin veya kuantiferon testi ve akciğer radyografisi ile araştırılmalıdır. Yine uzun süreli sistemik glukokortikosteroid kullanımından önce ve tedavi süresince periyodik olarak kemik yoğunlukları ölçülmeli ve oftalmolojik muayeneler yapılmalıdır. Tedavi öncesinde yapılması gereken diğer araştırmalar: Tam kan sayımı, açlık kan şekeri, serum üre ve kreatinin düzeyi, elektrolitler, karaciğer fonksiyon testleri, hepatit B, C ve HIV serolojisi, total serum proteini ve albumin, doğurganlık çağındaki kadın hastalarda gebelik testi (β HCG) şeklinde sıralanabilir. Sistemik glukokortikosteroid tedavisi öncesinde hastalar mevsimsel influenza, H1N1, tetanoz ve pnömokoklara karşı aşılanmalıdır. Glukokortikosteroid tedavisiyle eş zamanlı olarak kalsiyum ve D vitamini desteği tüm hastalara, bifosfonat tedavisi ise osteoporoz riski altındaki hastalara verilmelidir. Gastrik veya duedenal ülserlerden korunmak için H2 reseptör blokörleri veya proton pompa inhibitörlerinin kullanılması önerilir.[10,17]

Tablo 7. Sistemik glukokortikosteroidlerin tedavide kullanıldığı başlıca dermatolojik hastalıklar *(Jackson SM, Nesbitt LT'den[10])*

Şiddetli dermatitler
- Kontakt dermatit (çeşitli formları)
- Atopik dermatit
- Fotodermatit
- Eksfolyatif eritrodermiler

Büllöz dermatozlar
- Pemfigus (tüm formları)
- Büllöz pemfigoid
- Muköz membran pemfigoidi
- Lineer IgA büllöz dermatozu
- Edinsel epidermolizis bülloza
- Pemfigoid gestasyones
- Eritema multiforme (majör)

Vaskülitler
- Kutanöz (çeşitli tipleri)
- Sistemik (çeşitli tipleri)

Otoimmün konnektif doku hastalıkları
- Lupus eritematozus
- Dermatomiyozit
- Sistemik sklerozis
- Morfea (şiddetli jeneralize ve lineer varyant)
- Eozinofilik fasiit
- Miks konnektif doku hastalığı
- Relapsing polikondritis

Nötrofilik dermatozlar
- Piyoderma gangrenozum
- Sweet sendromu (akut febril nötrofilik dermatoz)
- Behçet hastalığı

Diğer hastalıklar
- Sarkoidoz
- Liken planus
- Pannikülit (bazı tipleri)
- Ürtiker/anjioödem (akut olarak)
- DRESS
- Artropod ısırıkları ve sokmaları
- İnfantil hemanjiyomlar

SİSTEMİK GLUKOKORTİKOSTEROİDLERİN YAN ETKİLERİ

Osteoporoz: Osteoporoz uzun süreli glukokortikosteroid tedavisi alanlarda en sık görülen yan etkilerden biridir. Koruyucu önlemler alınmazsa kronik glukokortikosteroid tedavisi altındaki tüm hastaların yaklaşık %30-50'sinde osteoporoz gelişir.[18] Kemik demineralizasyonun en önemli kısmı tedavinin 6-12. ayı arasında gelişir. Tedavisi öncesinde zaten kemik yoğunlukları az olduğu için postmenopozal kadınlar kırık gibi komplikasyonların gelişimi açısından en riskli gruptur. En yüksek kemik kaybı tedavi öncesi en yüksek kemik kütlesine sahip olmalarından ötürü genellikle genç erkeklerde gözlenir. Günaşırı tedavi yöntemi osteopeni

ve osteoporoz gelişimini önlemez. Aksiyal iskelette bulunan trabeküler kemik (vertebra, kostalar) kortikal kemikten (uzun kemikler) sekiz kat daha yüksek metabolik devir hızına sahiptir ve bu nedenle demineralizasyona daha çok eğilimlidir. Her ne kadar osteoporozlu çoğu hasta semptomsuz olsa da bazı hastalarda kemik ağrısı, kırıklar ve vertebral çökme gelişebilir.[19]

Glukokortikosteroidlerin osteoporoza neden olan etkileri birkaç mekanizmanın katkısıyla gerçekleşir.[19,20] Glukokortikosteroidler mevcut osteoblastların kollajen sentezini inhibe etmelerinin yanı sıra prekürsör hücrelerden osteoblast farklılaşmasını da baskılamaktadır. Glukokortikosteroidler ayrıca osteoblastların paratiroid hormon, prostoglandinler, sitokinler, büyüme faktörleri ve D vitaminine yanıtını da değiştirebilmektedir. Glukokortikosteroidlerin osteosit ve osteoblastlar üzerinde gösterilmiş bir diğer etkisi de bu hücrelerin apoptozislerini uyarmalarıdır. Glukokortikosteroidler kalsiyumun intestinal ve tübüler emilimini azaltabilmekte, serum 1,25-dihidroksi vitamin D seviyesini düşürebilmektedir. Ayrıca hipofizden gonadotropin salgısını azaltarak ve direkt over ve testislere etki ederek androjen ve östrojen üretimini azaltmakta ve dolaylı olarak osteoporoza katkıda bulunmaktadır.[19,20]

Vertebral çökme kırıkları rutin radyogramlarda tespit edilebilmekle beraber söz konusu X-ray incelemelerinin osteoporozu tespit etmedeki duyarlılıkları kemik kitlesi %20-60 oranında kaybedilmediği sürece yetersizdir.[10] Son yıllarda osteoporozu en iyi değerlendiren yöntem kemik mineral yoğunluğunun dual-energy X-ray absorptiometry (DEXA) ile ölçülmesidir. Bu tekniğin duyarlı olması, tekrarlanabilirliği ve düşük miktarda radyasyon maruziyeti en önemli avantajlarıdır.[10,20] İdeal olanı uzun süreli glukortikosteroid tedavisi alacak olan kişilerde kalça ve lomber vertebranın kemik yoğunluğu baz değerlerinin DEXA incelemesi ile belirlenmesi ve bunun en az yılda bir kez tekrarlanmasıdır. Dansitometri raporundaki T skoru sağlıklı kontrol popülasyonundaki ortalama değerlerden standart bir sapmayı ifade etmek için kullanılır. Osteopeni, T skoru ortalamanın altındaki -1 ile -2,5 arasındaki standart sapmalara karşılık gelir. T skoru -2,5'in altında ise bu osteoporozu tanımlar.[16] Uzun süreli glukokortikosteroid tedavisi başlanacak hastalarda kemik yoğunluğunu azaltacak risk faktörleri gözden geçirilmeli ve osteoporozdan hem korunma hem de tedavi için hazırlanmış rehberler takip edilmelidir.[10,21]

Önemli oranda osteopeni veya osteoporozu olan hastalarda endokrinoloji konsültasyonu istenmelidir. Genellikle postmenopozal kadınlarda, 50-65 yaş üzeri erkeklerde ve hafif darbe kırığı öyküsü olan hastalarda uzun süreli glukokortikosteroid tedavisi ile birlikte bifosfonat tedavisine başlanması konusunda bir görüş birliği vardır.[10,21] En büyük kemik kaybı glukokortikosteroid tedavisinin ilk 6 ayı içerisinde geliştiği için bu tedaviye ve diğer koruyucu yaklaşımlara bir an önce başlanmasında büyük fayda vardır. Alendronat veya risedronat ilk seçenek oral ajanlardır. Bu ilaçlar sabah kalktıktan sonra boş mideye ve yalnızca su ile alınmalı, ilacın alımından sonra 1 saat süreyle yatılmamalı ve dik durulmalıdır. Genellikle iyi tolere edilirler, ancak GİS yan etkileri gözlenebilir. Bunlar şiddetli ise başka bir ajanla değiştirmek gerekebilir. İV bifosfonatlar, pamidronat 30 mg İV her 3 ayda bir veya zoledronat 4-5 mg İV yılda bir alternatif ilaçlardır.[10,21]

Teratojenik etkilerinden dolayı bütün bifosfonatların (gebelik olasılığı nedeniyle) premenopozal kadınlarda kullanımlarından kaçınılmalıdır. Her ne kadar bifosfonatlar kadar etkili olmasa da bu ilaçların kontrendike olduğu veya tolere edilemediği durumlarda ikinci seçenek olarak kalsitonin nazal sprey (200 IU/gün) kullanılabilir.[10,21] Uzun süreli glukokortikosteroid tedavisi altındaki hastalarda yapılması gerekli değerlendirme ve önlemler Tablo 8'de sunulmuştur.

Tablo 8. Uzun süreli (3 ay veya daha fazla) glukokortikosteroid tedavisi alan hastalarda osteoporozdan korunmak amacıyla yapılması gerekli değerlendirme ve önlemler[10,21]

Değerlendirmeler
- Düşme ve hafif-travma ile kırık gelişimi öyküsünün tespiti
- Başlangıçta ve yıllık olarak boy ölçümü
- Başlangıçta ve her 6-12 ayda bir kemik yoğunluğunun ölçülmesi (kalça ve lomber vertebranın DEXA taraması)
- Günlük 5 mg veya daha fazla prednisolon alan (özellikle boy kaybı ve sırt ağrısı öyküsü varsa) hastalarda radyografik inceleme ve DEXA ile vertebral kırık riski değerlendirmesi
- Serum 25-hidroksi vitamin D seviyesinin başlangıçta ve yıllık ölçülmesi
- Hiperkalsemi veya nefrolitiyazis öyküsü varsa 24 saatlik idrarda 3-6 ayda bir Ca^{+2} bakılması (yüksek ise tiazid diüretiği eklenmesi)

Tüm hastalar için koruyucu öneriler
- Sigara/tütün kullanımı varsa bırakılması
- Alkol alımının (günde 2 veya daha az) ve kafein tüketimin kısıtlanması
- Egzersiz yapılması
- Günlük kalsiyum 1,5 g ve vitamin D 800-1000 İU alımı

Birinci seçenek oral bifosfonat tedavileri
- Alendronat 70 mg PO haftalık veya 5-10 mg PO günlük
- Risedronat 35 mg PO haftalık veya 5 mg PO günlük

Birinci seçenek IV bifosfonat tedavisi
- Zoledronat 5 mg İV yıllık

Yüksek riskli hastalar için alternatif tedavi
- Teriparatid (fragmante rekombinan paratiroid hormon) 20 mcg SK günlük

İkinci seçenek veya destek tedavisi
- Kalsitonin 200 İU intranazal
- Denosumab (anti-RANK ligand antikoru) 60 mg SK her 6 ay
- Postmenopozal kadınlar için raloxifen 60 mg PO günlük veya (kontrendikasyon yoksa) östrojen replasmanı
- Testosteron seviyesi düşük erkekler için (kontrendikasyon yoksa) testosteron 250 mg İM aylık

PO: Peroral, İV: İntravenöz, İM: İntramusküler, SK: Subkutan

Osteonekroz (Avasküler nekroz=Aseptik nekroz): Osteonekrozun birçok nedeni olmakla birlikte sıklıkla glukokortikosteroid tedavisinin bir yan etkisi olarak ortaya çıkar.[10,22] Risk faktörleri fiziksel travma, alkol bağımlılığı, sigara ve yükselmiş trigliserit düzeyidir. Glukokortikosteroid ilişkili osteonekroz insidansı böbrek nakli yapılmış olanlar, sistemik lupus eritematozus (SLE) hastaları, bozulmuş lipit

metabolizması, karaciğerin yağlı dejenerasyonu ve alkolizm olanlarda daha yüksektir.[10,22]

Osteonekrozun patofizyolojisi tam olarak anlaşılamamıştır. Yağ hücrelerinin büyümesinin neden olduğu kemik içi hipertansiyonun belli bölgelerde terminal arteriolleri etkilediği düşünülmektedir. Bir diğer görüş ise karaciğer veya kemik iliği kaynaklı yağ embolisinin arteryel oklüzyon ve sonrasında infarkta sebep olduğu şeklindedir.[10,22]

Aktivite sırasında lokalize ağrı başlangıç semptomudur, zamanla istirahatte de ağrır ve analjezik ihtiyacı doğar. Proksimal femur en sık geliştiği yer olmakla birlikte distal femur ve humerus başı da etkilenebilir. Genellikle tedavinin en erken 6-12. ayları arasında gelişir. Ağrının başlangıcından 6 ay sonrasına kadar standart X-ray görüntülemede osteonekroz bulgusu saptanamayabileceğinden dolayı tanıyı doğrulamak için en spesifik ve sensitif yöntem olan manyetik resonans görüntüleme tercih edilir. Başlangıç tıbbi tedavi koruyucu yaklaşımlardır ve travmadan korunma, istirahat ile baston kullanımını içerir. İlerlemiş olgularda dekompresyon, vaskülarize fibüler greftleme veya elektrik stimülasyon kullanılabilen yöntemler ise de sıklıkla total eklem artroplastisi kaçınılmaz olmaktadır.[10]

Büyüme geriliği: Büyümeyi baskılayan glukokortikosteroid dozları fizyolojik dozlardan çok fazla yüksek değildir. Günaşırı tedavi yöntemi riski azaltır, ancak tamamen ortadan kaldırmaz.[10,23] Uzun süreli inhaler veya topikal tedavilerle bile nadiren gelişebilir. Kronik glukokortikosteroid tedavisi 2 yaşından önce ve pubertede verilmemiş ise tedavinin kesilmesi ile normal büyüme tekrar devam eder. Glukokortikosteroidler puberteden hemen önce verilirse epifizlerin kapanmasına bağlı olarak büyüme olumsuz yönde etkilenir. Glukokortikosteroidlerin büyüme geriliğine neden olması birkaç mekanizmaya bağlıdır: Azot ve mineral birikiminin engellenmesi, kollajen ve protein matriks sentezinin inhibisyonu ve azalmış büyüme hormonu etkisi. Büyüme takibi her 3-6 ayda bir yapılmalı ve gerekli durumlarda büyüme hormonu tedavisi verilmelidir.[10,23]

Miyopati: Miyopati glukokortikosteroid tedavinin iyi bilinen, ancak sık görülmeyen bir komplikasyonudur. Klasik (kronik) form, büyük çoğunluğu alt ekstremitelerde ağrısız, simetrik proksimal kas güçsüzlüğü şeklinde kendini gösterir. Sıklıkla kuşingoid görünüm, osteoporoz, hiperglisemi ve hipertansiyon gibi glukokortikosteroid nedenli komplikasyonlar tabloya eşlik eder. Tipik olarak 40 mg/gün prednison eş değerinden daha yüksek dozda glukokortikosteroid alan hastalarda tedavi başlangıcından birkaç hafta veya ay sonrasında ortaya çıkar.[10,24,25] Olasılıkla deksametason, betametason, triamsinolon gibi florlu ajanlarla daha sık görülse de herhangi bir ajan neden olabilir. Günaşırı tedavi miyopati sıklığını azaltabilir. Patofizyolojide kas proteinlerinin katabolizmasının artarken sentezlerinin azalması ve insülinin anabolik etkisine karşı gelişen direnç sorumlu tutulur.[10,24,25]

Kas enzimleri ve elektromiyografi (EMG) genellikle normal olduğu için miyopati tanısını koymak zor olabilir. Kas biyopsisi çoğu zaman nonspesifiktir. Artmış idrar kreatin atılımı tanı için bir ipucu olabilir. Her ne kadar kas fonksiyonu aylarca normale dönmeyebilirse de kas egzersizleri, glukokortikosteroid dozunun kademeli olarak azaltılması, günaşırı tedavi rejimine geçilmesi, kullanılıyorsa florlu ajanların diğerleriyle değiştirilmesi ve yeterli protein alımı gibi önlemler yararlı olabilir.[10,24]

Kortikosteroid miyopatisinin çok nadir görülen akut formu yüksek doz (genellikle parenteral) tedavinin başlangıcından günler sonra ortaya çıkar. Kaslarda atrofi ile birlikte nekroz ve rabdomiyoliz vardır. Serum kas enzim düzeyi yükselir. Nöromusküler blokaj tabloyu tetikleyebilen bir faktördür. Tablonun düzelmesi ayları bulabilir ve kısmi olabilir.[25]

Katarakt: Sistemik glukokortikosteroid tedavisi alan hastalarda posterior subkapsüler katarakt gelişimi için en önemli faktörler tedavi süresi ve birikimsel dozdur. Bu yan etki 1 yıl süreyle 10 mg/gün prednison alan hastalarda bile görülebilmektedir.[10] Katarakt gelişimi glukokortikosteroidlerin günaşırı uygulanması ile önlenemez ise de sürekli tedavide risk, aralıklı kullanıma göre daha yüksektir. Çocuklarda erişkinlere göre daha düşük doz ve daha kısa sürelerde katarakt gelişme riski bulunmaktadır.[10] Steroid moleküllerinin lens kristallerine enzimatik olmayan yollarla bağlanmasının lens proteinlerinde destabilizasyona yol açtığı ileri sürülmüştür.[26] Uzun dönem sistemik glukokortikosteroid tedavisi alan tüm hastalara 6-12 ay aralıklarla düzenli oftalmolojik muayene yapılmalıdır.[10]

Metabolik etkiler: Glukokortikosteroidler hepatik glukoneogenezi arttırarak ve periferal insüline-bağımlı glukoz alımını azaltarak hiperglisemiye neden olur. İnsülinin hücresel reseptörlerine olan afinitesini azaltarak göreceli bir insülin direnci ortaya çıkar.[10,27] Çoğu hastanın glisemisi glukokortikosteroid tedavinin kesilmesinden birkaç ay sonra normale döner. Yüksek doz veya uzun süreli glukokortikosteroid alan hastalarda kan glukozu yakın takip edilmelidir.[10,27] Diyabetik hastalar daha yakın takip gerektirmekte olup gereğinde oral antidiyabetik ilaçlardan insüline geçilmesi veya insülin kullananlarda daha yüksek dozlara çıkılması gerekebilir. Glukoz seviyelerinde dalgalanmalara neden olabileceği için günaşırı tedavi bu hastalarda uygun değildir.[10,27]

Özellikle öncesinde lipit anormalliği bulunanlarda olmak üzere glukokortikosteroid tedavi alanlarda hiperlipidemi sık görülen bir yan etkidir. Sıklıkla hipertrigliseridemi izlenir.[10] Uzun süreli glukokortikosteroid tedavisi sırasında doymuş yağdan kısıtlı ve düşük kalorili diyet önerilmelidir. Glukokortikosteroidlerin diğer metabolik yan etkileri arasında santral obezite (bufalo hörgücü görünümü ve aydede yüzü), hipokalemik alkaloz (özellikle yüksek dozda, mineralokortikoid etkiye bağlı gelişir) bulunur.[10]

Kardiyovasküler etkiler: Genellikle mineralokortikoid etkisi düşük ajanlar kullanıldığı için glukokortikosteroid

tedavi sırasında hastaların sadece %20'sinde hipertansiyon gelişir.[10] Glukokortikosteroid tedavisi ile ilişkili hipertansiyon daha çok altta yatan hipertansiyonu olanlarda, böbrek hastalığı olanlarda, yaşlılarda ve mineralokortikoid etkisi daha yüksek ajan kullananlarda görülür. Glukokortikosteroidler kan basıncını ilk 2 haftadan sonra etkiledikleri için kısa süreli tedavilerde hipertansiyon hemen hiçbir zaman sorun teşkil etmez. Bu hastalarda sodyum kısıtlaması ve gereğinde tiazid diüretiklerinin kullanılması gerekebilir. Günaşırı tedavi rejimi de hipertansiyon riskini azaltabilir. Glukokortikosteroid bağımlı hipertansiyonun patogenezi tam olarak anlaşılamamış olmakla birlikte vazokonstrüksiyon, sodyum retansiyonu ve intravasküler hacimde artışla ilişkili olduğu düşünülmektedir.[10,28]

Uzun süreli glukokortikosteroid tedavi alan SLE, romatoid artrit ve böbrek nakilli hastalar gibi özel hasta gruplarında hızlanmış bir ateroskleroz sürecine eğilim olmaktadır. Bu eğilim glukokortikosteroid alan çocuklarda ve endojen kuşing sendromu olan hastalarda da bildirilmiştir.[10]

GİS yan etkileri: Glukokortikosteroid tedaviyle peptik ülser arasındaki ilişki net olmamakla birlikte eş zamanlı nonsteroid anti-inflamatuvar ilaç kullanımı, ileri yaş, peptik ülser öyküsü, antikoagülan tedavi, sigara ve alkol kullanımı peptik ülser riskini arttırmaktadır.[10,29,30] Glukokortikosteroid kullanımı peptik ülserin dışında GİS kanamaları ile de ilişkili bulunmuştur.[31] Glukokortikosteroid ilişkili peptik ülserler duodenal yerleşimden çok gastrik yerleşim göstermektedirler. Bu hastalarda ağrı semptomu daha az olmakla birlikte kanama ve perforasyon gibi ciddi komplikasyon riski daha yüksek olmaktadır. Ülserasyonun muhtemel mekanizması mukus üretiminin ve mukozal hücre yenilenmesinin azalmasıdır.[10] Glukokortikosteroidlerin tok karna alınması, H_2 reseptör antagonistlerinin veya proton pompa inhibitörlerinin kullanılması peptik ülser gelişim riskini azaltır.[10] Glukokortikosteroidlerin diğer GİS yan etkilerinden olan bulantı, kusma ve gastroözofagiyal reflü, gıdalarla birlikte alım ve/veya antiasit ilaçlarla kontrol altına alınabilir. Kandidal özofajit özellikle pemfigus gibi eroziv oral mukozal hastalığı olanlarda görülür ve oral antifungal tedavi (örneğin; flukonazol veya itrakonazol) kullanımını gerektirir. Hipertrigliseridemi olan hastalarda pankreatit, yağlı karaciğer hastalığı ve intestinal perforasyon glukokortikosteroidlere bağlı diğer olası GİS yan etkileridir.[10]

Enfeksiyon: Glukokortikosteroid tedavisi alan hastalar pek çok bakteriyel, viral, fungal ve parazitik enfeksiyonlara karşı artmış bir duyarlılığa sahiptirler. Kutanöz stafilokoksik enfeksiyonlar ve yüzeysel mantar enfeksiyonları son derece sık görülür.[32] Ateş ve inflamasyon belirtileri glukokortikosteroid etkisi ile maskelendiği için enfeksiyonların erken tanısı zorlaşabilir. Günaşırı tedavi ve prednisolon olarak 10 mg/gün altındaki dozlar fırsatçı enfeksiyon riskini azaltır.[10]

Kronik glukokortikosteroid tedavisi altındaki hastalarda reaktivasyon tüberkülozu gelişimi riski uzun yıllardır pek çok klinisyen için endişe kaynağıdır. Ancak bu risk eskiden inanıldığından daha düşük olabilir. Tüberküloz geçirme öyküsü yoksa veya bilinmiyorsa tedavi başlanmadan önce PPD veya kuantiferon testi yapılmalıdır. Pozitif tüberkülin reaksiyonu (≥1 ay süreyle ≥15 mg/gün prednisolon alan hastalarda ≥5 mm endürasyon şeklinde tanımlanır) veya pozitif kuantiferon testi durumunda, tüberküloz öyküsü varlığında veya öncesinde immünosupresif tedavi almak gibi diğer risk faktörlerinin varlığında baz göğüs radyografisi çekilmelidir. Tedavisiz latent tüberküloz varlığında 9 aylık bir isoniazid tedavisi önerilir.[10,33]

İki aydan uzun süre sistemik glukokortikosteroid tedavisi alan belirli hasta gruplarında *Pneumocystis carinii* (PCP) pnömonisi sıklığı artar. Wegener veya SLE gibi sistemik inflamatuvar hastalığı olanlar, özellikle ilave immünosupresif ajanlar alıyorlarsa veya eşlik eden başka tıbbi durumları varsa (örneğin; önceden var olan pulmoner hastalık, lenfopeni vb.) PCP enfeksiyonu açısından duyarlıdırlar.[10,34,35] Trimetoprim sülfametoksazol (haftada 3 defa forte formundan bir adet) ile yüksek riskli hastalarda profilaksi yapılabilir.[10,36]

Fizyolojik dozların üzerinde kronik glukokortikosteroid tedavisi alan hastalarda aşılamaya antikor yanıtı yetersiz kalabilir. İki hafta ve daha uzun süre ≥20 mg/gün prednisolon dozunda (kilosu <10 kg olan çocuklarda ≥2 mg/kg/gün) glukokortikosteroidlerle tedavi sırasında veya tedavinin kesiminden itibaren bir ay içerisinde çocuklara ve yetişkinlere canlı virüs aşıları yapılmamalıdır.[10,37]

Obstetrik ve jinekolojik etkiler: İlk trimesterde yüksek doz kortikosteroidlere maruz kalan farelerde yarık damak gelişimi bildirileri olmakla birlikte güncel veriler bu ilişkiyi doğrulamamaktadır.[38,39] Fötal dolaşıma geçen prednisolon bir plasental enzim olan 11-hidroksisteroid dehidrogenaz tip 2 tarafından inaktive edildiğinden gebe kadınlarda alınan prednisolonun çok az bir kısmı aktif form olarak fötusa ulaşır. Ancak bu enzimin florlu glukokortikosteroidleri (öneğin; deksametason, betametason) sınırlı metabolize edebilmesi nedeniyle bunların büyük bir kısmı fötusa ulaşır.[10] Glukokortikosteroid tedavisi gören gebelerde hipertansiyon ve glukoz intoleransı gelişimi eğilimi hafif olarak artmıştır. Doğuma yakın dönemde yüksek dozlar kullanılırsa fötal HHA aksı supresyonu ve buna bağlı yalancı-Addison yenidoğanı gelişebilir.[10]

Glukokortikosteroidler anne sütüne geçer. Ancak the *American Academy of Pediatrics*'in belirlediğine göre doz alımları beslenme zamanlarına göre ayarlanırsa emzirmenin kesilmesi gerekmez.[40] Buna göre emzirme prednisolonun alımından yaklaşık 4 saat sonra yapılmalıdır. Gebe olmayan kadınlarda özellikle İM enjeksiyonlar şeklinde yapılan sistemik glukokortikosteroid tedavisine bağlı amenore gelişebilir. Hastanın endişeye kapılmaması için sistemik glukokortikosteroid tedavisi alan premenopozal kadınların bu olasılıkla ilgili uyarılması gerekir.[10] Sistemik

glukokortikosteroid tedavisi alan erkeklerde sperm sayısının azaldığı bildirilmiştir.[10]

Sinir sistemi etkileri: Duygudurum değişiklikleri, öfori, anksiyete ve insomniya doz ve tedavi süresiyle ilişkili ortaya çıkan glukokortikosteroid yan etkileridir. Öncesinde kişilik bozukluğu öyküsü olan hastalarda glukokortikosteroid-ilişkili nöropsikiyatrik sendromların gelişim riski yüksektir. Glukokortikosteroid tedavisinin özellikle doz azaltımı aşamasında depresyon ve tükenmişlik sıkça gözlenir. Öncesinde majör psikiyatrik hastalığı öyküsü olanlarda daha sık gözlenen ve doza bağımlı olarak gelişen psikoz nadir olmayan bir yan etkidir. Bazı çalışmalarda kadınların bu yan etkilere erkeklerden daha yatkın olduğu gösterilmiştir.[10,41]

Psödotümör serebri yüksek-doz veya uzun-süreli glukokortikosteroid tedavisinin olası yan etkilerinden birisi olup baş ağrısı, bulantı-kusma, görme değişiklikleri ve papilla ödemi ile karakterizedir. Tipik olarak doz azaltımı aşamasında ortaya çıkar. Dolayısıyla tekrar eski yüksek doza çıkıp daha kademeli ve yavaş doz azaltımı yapılması önerilir. Tablo geriye dönüşümlü olmakla birlikte kalıcı görme kaybı riski de mevcuttur.[10,42]

Yüksek doz glukokortikosteroidler epileptik hastalarda nöbetleri tetikleyebilir. Diğer sık olmayan nörolojik komplikasyonları EMG değişiklikleri, tremorların artması, periferal nöropati ve epidural lipomatozistir. Nöropsikiyatrik komplikasyonların tedavisinde psikiyatrist ve nörologlarla iş birliği yapılmalıdır. Trisiklik antidepresanlar tabloyu daha da kötüleştirebileceğinden bir psikiyatrist önerisi ile verilmelidir. Günaşırı tedavi faydalı olabilirse de bipolar bozukluğun bu uygulama ile daha da kötüleşebileceği bilinmelidir.[10,41]

Kutanöz etkiler: Sistemik ve topikal glukortikosteroidlere bağlı, birçoğu endojen kuşing sendromunda görülenlere benzer kutanöz yan etkiler gelişebilir. Bunlar purpura, telenjiektaziler, atrofi, stria, psödoskarlar, akneiform veya rozase-benzeri döküntüler, fasyal pletora şeklinde sıralanabilir.

Sistemik glukokortikosteroid nedenli akne veya folikülit göğüs ve sırtta monomorfik bir papülopüstüler döküntü ile karakterizedir. Akne vulgarisin kendisi sıklıkla uzun süreli glukokortikosteroid tedavisi sırasında kötüleşir. Ancak kısa süreli ve aralıklı sistemik veya intralezyonel glukokortikosteroid tedavisi ile inflamatuvar ve kistik akne lezyonları geçici bir düzelme gösterebilirler. Akneiform veya rozase-benzeri perioral veya periorbital döküntü inhaler veya özellikle potent yerel glukokortikosteroidlerin yüze uygulanmasına bağlı olarak gelişebilir. Topikal takrolimus veya pimekrolimus perioral dermatit/steroid rozasesinin tedavisinde yardımcı olabilirler.[10,43]

Akantozis nigrikans, saçlı deride telojen efluvium, hirsutizm, artmış vellus kılı gelişimi, sistemik glukokortikosteroidlere bağlı gelişen diğer kutanöz etkilerdir.[10,44] Topikal ve sistemik glukokortikosteroid tedavisi kollajen üretimini ve fibroblast fonksiyonlarını inhibe ederek yara iyileşmesini bozabilir. Ayrıca anjiogenezis, ekstrafibriler matriks üretimi ve yaranın re-epitelizasyonu inhibe edilir. Glukokortikosteroid tedavisi gören hastalarda yara iyileşmesini düzeltmek için C vitamini kullanılması gerektiğini savunan bir görüş bulunmaktadır.[10,44]

HHA aks baskılanması: Eksojen glukortikosteroidler hem doz hem de tedavinin süresi ile ilişkili olarak sekonder tipte adrenal yetmezliğe yol açabilirler. Adrenal baskılanma fizyolojik dozların biraz üzerindeki dozlarda 4 haftalık tedavi sonrasında, daha yüksek dozlarda ise daha önce gelişir. Bu etki glukokortikosteroidin sabah tek dozda verilmesi ile azaltılır. Orta etkili bir ajanın günaşırı sabah dozlarıyla verilmesi ile daha da azaltılır.[10]

Eksojen glukortikosteroidlerden tüm HHA aksı etkilenir. En önce hipotalamus baskılanır (tedavi sonlandıktan sonra en hızlı da bu bez düzelir). Aks içerisindeki üç bezden en son baskılanan ve en yavaş düzelen ise adrenal bezdir. Aylar-yıllar arası süreyle uygulanan yüksek doz tedaviden sonra ACTH seviyeleri birkaç ay süresince normale dönemeyebilir. Adrenal bezlerin normal serum kortizol seviyelerini sağlayacak biçimde tam düzelmesi bazen 1 yıla kadar ulaşan daha uzun bir zaman alabilir.[10,11] Enfeksiyon ve cerrahi operasyon gibi durumlarda strese yanıt verebilme yeteneğinde değişiklikler olabilir. Halsizlik, bitkinlik, iştahsızlık, bulantı ve ateş hatta nadiren de olsa hipotansiyon ve şok gelişebilir. Majör cerrahi girişimler gibi fiziksel stres durumlarından önce küçük dozlarda İV glukokortikosteroidler gerekebilir. Lokal anestezi altındaki minör cerrahi işlemler replasman tedavisi gerektirmez. Eğer nadir de olsa Addison benzeri krizler gelişirse daima endokrinoloji konsültasyonu istenmelidir.[10]

Adrenal krizden daha sık görülen sorun kortikosteroid çekilme sendromudur. Uzun-süreli glukokortikosteroid tedavisinin hızlı kesilmesini takiben ortaya çıkan artraljiler, baş ağrısı, emosyonel dalgalanmalar, letarji ve bulantı klinik belirtilerdir. Bu duruma hücre içi kortikosteroid seviyelerindeki düşüklüğün neden olduğu sanılmaktadır. Önceki dozlara geri dönüp doz azaltımını daha yavaş yapmak bu sendromu yatıştırır.[10]

HHA aksı supresyonu ile ilgili olarak, tüm aksın bazal fonksiyonunun primer tarama testi sabah serum kortizol seviyesidir. Kortizol seviyesinin kontrol edileceği günün sabah glukokortikosteroid dozu atlanmalıdır. Serum kortizol seviyesinin 10 mcg/dL'nin altında olması bazal HHA aksı fonksiyonunun bozulduğuna işaret eder. Tek başına adrenal fonksiyonu daha spesifik olan ACTH stimülasyon testi ile test edilebilir: Önce serum kortizol seviyelerinin baz değeri ölçülür ardından parenteral 250 mcg (standart test dozudur ve çocuklarda kiloya göre ayarlanabilir) veya 1 mcg (daha duyarlı olan düşük test dozudur) ACTH'nin verilmesini takiben 30 ve/veya 60 dakika sonra kortizol seviyeleri ölçülür.[10]

GLUKOKORTİKOSTEROİDLERLE ETKİLEŞEN İLAÇLAR VE TIBBİ DURUMLAR

Hastaların eş zamanlı kullandıkları çeşitli ilaçlar ve hastalara ait çeşitli tıbbi durumlar, glukokortikosteroidlerin metabolizmasını önemli ölçüde etkileyebilmektedir. Bu nedenle gerekli durumlarda glukokortikosteroidlerin dozlarının düzenlenmesi istenen etkinliğin sağlanması, sürdürülmesi ve toksisitelerden korunma açısından önemli olmaktadır. Tablo 9'da glukokortikosteroidlerle etkileşebilen çeşitli ilaç ve tıbbi durumlar listelenmiştir.

Tablo 9. Glukokortikosteroid tedavisinde doz ayarlama, ilaç etkileşimleri ve tıbbi durumlarla ilişkili yan etki değerlendirmeleri *(Jackson SM, Nesbitt LT'den[10])*

GKS dozunda artış gerekir	Sitokrom P450 metabolizması indüksiyonu • Fenitoin • Fenobarbital • Rifampisin Azalmış GİS emilimi, artmış hepatik klirens ve düşük prednisolon:prednison oranı • Hipertroidizm
GKS dozunda azaltma gerekir	Sitokrom P450 metabolizması inhibisyonu • Ketokonazol > diğer azol antifungaller • Eritomisin > klaritromisin Değişmiş protein bağlanması ve azalmış hepatik metabolizma (örneğin; kompetetif inhibisyon ile) • Östrojenler/oral kontraseptifler Artmış serbest (bağlanmamış) GKS fraksiyonu • Hipoalbüminemi Renal fonksiyon bozukluğu Karaciğer fonksiyonu bozukluğu
Potansiyel spesifik yan etkiler	GİS yan etki riski/peptik ülser hastalığı • NSAİ ilaçlar İnfeksiyon riski • Diğer immünosüpresif ajanlar Hipokalemi riski • Potasyum-atılımı yapan diüretikler • Amfoterisin B
Azalmış seviyeler/diğer ilaçların dozlarının arttırılması gerekir	• İnsülin, oral hipoglisemik ajanlar (GKS-ilişkili insülin rezistansına bağlı) • İzoniazid • Salisilatlar • Warfarin (değişken; GKS vasküler frajiliteyi arttırabilir)
Artmış seviyeler/diğer ilaçların dozlarının azaltılması gerekir	• β-karoten • Siklosporin

GKS: Glukokortikosteroid, GİS: Gastrointestinal sistem

KAYNAKLAR

1. Burns CM. The History of Cortisone Discovery and Development. Rheum Dis Clin North Am 2016;42:1-14.
2. Sulzberger MB, Witten VH, Kopf AW. The topical and systemic use of corticosteroids in the treatment of skin disease. Postgrad Med 1958;24:379-92.
3. Johnson RB, Lazarus GS. Pulse therapy. Therapeutic efficacy in the treatment of pyoderma gangrenosum. Arch Dermatol 1982;118:76-84.
4. Bystryn JC, Rudolph JL. Pemphigus. Lancet 2005;366:61-73.
5. Bystryn JC. Adjuvant therapy of pemphigus. Arch Dermatol 1984;120:941-51.
6. Chams-Davatchi C, Valikhani M, Daneshpazhooh M, et al. Pemphigus: analysis of 1209 cases. Int J Dermatol 2005;44:470-6.
7. Lever WF, Schaumburg-Lever G. Treatment of pemphigus vulgaris. Results obtained in 84 patients between 1961 and 1982. Arch Dermatol 1984;120:44-7.
8. Bernsten CA, Lin AN. History of corticosteroid therapy. In: Lin AN, Paget SA , editors. Principles of Corticosteroid Therapy. London: Arnold; 2002. p. 3-5.
9. Gupta P, Bhatia V.Corticosteroid physiology and principles of therapy.Indian J Pediatr 2008;75:1039-44.
10. Jackson SM, Nesbitt LT. Glucocorticosteroids. In: Bolognia JL, Jorizzo JL, Schaffer JV, editors. 3rd ed. New York: Elsevier Saunders; 2012. p. 2075-88.
11. Wolverton SE, editor. Systemic corticosteroids. Comprehensive Dermatologic Drug Therapy. 2nd ed. Philadelphia: WB Saunders; 2007;127-62.
12. Jackson SM, Gilchrist HM, Nesbitt LT. Update on the dermatologic use of systemic glucocorticosteroids. Dermatol Ther 2007;4:187-205.
13. Schmidt TJ. Physiological functions of corticosteroids. In: Lin AN, Paget SA, editors. Principles of Corticosteroid Therapy. London: Arnold; 2002. p. 19-40.
14. Buttgereit F, Straub RH, Wehling J, et al. Glucocorticoids in the treatment of rheumatic diseases: an update on the mechanisms of action. Arthritis Rheum 2004;50:3408-17.
15. Dixon RB, Christy NP. On the various forms of corticosteroid withdrawal syndrome. Am J Med 1980;68:224-30.
16. Paget SA. Clinical use of corticosteroids:an overview. In: Lin AN, Paget SA, editors. Principles of Corticosteroid Therapy. London: Arnold; 2002. p. 6-16.
17. Katzman J, Rampersaud PG, Rigas B. Corticosteroids and the gastrointestinal tract. In: Lin AN, Paget SA, editors. Principles of Corticosteroid Therapy. London: Arnold; 2002. p. 91-9.
18. Iqbal MM. Osteoporosis: epidemiology, diagnosis and treatment. South Med J 2000;93:2-18.
19. Seibel MJ, Cooper MS, Zhou H. Glucocorticoid-induced osteoporosis: mechanisms, management, and future perspectives. Lancet Diabetes Endocrinol 2013;1:59-70.
20. Papaioannou A, Ferko NC, Adachi JD. Corticosteroids and the skeletal system. In: Lin AN, Paget SA, editors. Principles of Corticosteroid Therapy. London: Arnold; 2002. p. 69-86.
21. Grossman JM, Gordon R, Ranganath VK, et al. American College of Rheumatology 2010 recommendations for the prevention and treatment of glucocorticoid-induced osteoporosis. Arthritis Care Res 2010;62:1515-26.
22. Weinstein RS. Glucocorticoid-induced osteonecrosis. Endocrine 2012;41:183-90.
23. Allen DB. Growth suppression by glucocorticoid therapy. Endocrinol Metab Clin North Am 1996;25:699-717.
24. Gupta A, Gupta Y. Glucocorticoid-induced myopathy: Pathophysiology, diagnosis, and treatment. Indian J Endocrinol Metab 2013;17:913-6.

25. Kagen LJ. Steroid myopathy. In: Lin AN, Paget SA, editors. Principles of Corticosteroid Therapy. London: Arnold; 2002. p. 87-90.
26. Brodie SE. Corticosteroids and the eye. In: Lin AN, Paget SA, editors. Principles of Corticosteroid Therapy. London: Arnold; 2002. p. 131-4.
27. Perez A, Jansen-Chaparro S, Saigi, et al. Glucocorticoid-induced hyperglycemia. J Diabetes 2014;6:9-20.
28. Goodwin JE, Geller DS. Glucocorticoid-induced hypertension. Pediatr Nephrol 2012;27:1059-66.
29. Conn HO, Poynard T. Corticosteroids and peptic ulcer: meta-analysis of adverse events during steroid therapy. J Intern Med 1994;236:619-32.
30. Luo JC, Chang FY, Lin HY, et al. The potential risk factors leading to peptic ulcer formation in autoimmune disease patients receiving corticosteroid treatment. Aliment Pharmacol Ther 2002;16:1241-8.
31. Narum S, Westergren T, Klemp M. Corticosteroids and risk of gastrointestinal bleeding: a systematic review and meta-analysis. BMJ Open 2014;4:e004587.
32. Youssef J, Novosad SA, Winthrop KL. Infection Risk and Safety of Corticosteroid Use. Rheum Dis Clin North Am 2016;42:157-76.
33. Lai CC, Lee MT, Lee SH, et al. Risk of incident active tuberculosis and use of corticosteroids. Int J Tuberc Lung Dis 2015;19;936-42.
34. Gerhart JL, Kalaaji AN. Development of Pneumocystis carinii pneumonia in patients with immunobullous andconnective tissue disease receiving immunosuppressive medications. J Am Acad Dermatol 2010;62:957-61.
35. Yale SH, Limper AH. Pneumocystis carinii pneumonia in patients without acquired immunodeficiency syndrome: associated illnesses and prior corticosteroid therapy. Mayo Clin Proc 1996;71:5-13.
36. Green H, Paul M, Vidal L, et al. Prophylaxis of Pneumocystis pneumonia in immunocompromised non-HIV-infected patients: systematic review and meta-analysis of randomized controlled trials. Mayo Clin Proc 2007;82:1052-9.
37. Pickering LK, editor. Red Book: Report of the Committee on Infectious Diseases, 28th edn. Elk Grove Village, IL: American Academy of Pediatrics; 2009:78.
38. Murase JE, Heller MM, Butler DC. Safety of dermatologic medications in pregnancy and lactation: Part I. Pregnancy. J Am Acad Dermatol 2014;70:401.e1-14.
39. Bandoli G, Palmsten K, Forbess Smith CJ, et al. A Review of Systemic Corticosteroid Use in Pregnancy and the Risk of Select Pregnancy and Birth Outcomes. Rheum Dis Clin North Am 2017;43:489-502.
40. [No authors listed]. American Academy of Pediatrics Committee on Drugs: The transfer of drugs and other chemicals into human milk. Pediatrics 1994;93:137-50.
41. Ciriaco M, Ventrice P, Russo G, et al. Corticosteroid-related central nervous system side effects. J Pharmacol Pharmacother 2013;4(Suppl 1):94-8.
42. Per H, Canpolat M, Gümüş H, et al. Clinical spectrum of the pseudotumor cerebri in children: etiological, clinical features, treatment and prognosis. Brain Dev 2013;35:561-8.
43. Bhat YJ, Manzoor S, Qayoom S. Steroid-induced rosacea: a clinical study of 200 patients. Indian J Dermatol 2011;56:30-2.
44. Jackson S, Gilchrist H, Nesbitt LT Jr. Update on the dermatologic use of systemic glucocorticosteroids. Dermatol Ther 2007;20:187-205.

5-2b

RİTUKSİMAB

Tamer İrfan KAYA

ÖZET

Rituksimab, B lenfositlerin üzerindeki CD20 yüzey antijenine karşı fare-insan kimerik yapıda bir monoklonal antikordur. B lenfosit hematolojik malignitelerinde ve tedaviye dirençli otoimmün hastalıklarda kullanılmaktadır. Rituksimab, pemfigus vulgaris başta olmak üzere otoimmun büllöz hastalıkların tedavisinde son yıllarda yapılan çalışmalarında istikrarlı bir şekilde başarılı sonuçlar vermektedir. Rituksimab kullanan pemfigus vulgaris hastalarının 30 çalışmayı kapsayan en son metaanalizinde %76 hastanın tam remisyona ulaştığı ve ciddi yan etki gelişme oranının %3,3 olduğu tespit edilmiştir. Kortikosteroidler uzun süre kullanıldığında çok ciddi yan etkileri olduğu için, günümüzde rituksimabın pemfigus vulgaris tedavisinda ilk basamak bir tedavi olabileceği düşünülmektedir. Rituksimabı daha güvenli ve uygun bir şekilde kullanabilmek için dermatologların bu ilaç hakkında detaylı bilgiye sahip olmaları önemlidir. Bu bölümde mevcut en güncel literatür verileri ışığında rituksimabın etki mekanizmasına, farmakolojik özelliklerine, otoimmün büllöz hastalıklarda kullanımına, güvenlik ve yan etkilerine genel bir bakış sunulmaktadır.

GİRİŞ

Rituksimab, B hücrelerinde bulunan CD20 yüzey antijenine karşı bir fare-insan kimerik monoklonal immünoglobulin G1 kappa isotip antikorudur. Rituksimab son yıllarda, dermatologlar tarafından sıkça kullanılmaktadır. Rituksimabın şu anda FDA tarafından onaylanmış endikasyonları foliküler ve diffüz büyük B hücreli non-Hodgkin lenfoma (NHL), dirençli romatoid artrit (RA), kronik lenfositik lösemi ve en son olarak da granülomatoz polianjit (GPA, eski Wegener's Granülomatozu) ve mikroskopik polianjitisdir. Ancak son yıllarda, rituksimab B hücrelerinin önemli rol oynadığı birçok dermatolojik otoimmün ve inflamatuvar hastalıkda endikasyon dışı olarak kullanılmakta ve oldukça ümit verici ve başarılı sonuçlar bildirilmektedir. Dermatolojide rituksimabın kullanıldığı hastalıklar başta pemfigus ve pemfigoid grubu olmak üzere otoimmün büllöz hastalıklar (OBH), sistemik lupus eritematozus, dermatomyozit, sistemik skleroz ve graft versus host hastalığıdır.[1,2]

İn vitro çalışmalar, rituksimab'ın antikor bağımlı hücre aracılı sitotoksisite, kompleman aktivasyonu ve doğrudan apopitoz indüksiyonu ile lenfoma B hücrelerinin lizisini indüklendiğini göstermiştir. Bu mekanizma immün sistem bağımlı değildir. Fare kökenli değişken bölge, B lenfositleri üzerinde eksprese edilen CD20 antijenine yüksek afinite ile bağlanır. Ardından bunların proliferasyonunu durdurup muhtemelen transmembran kalsiyum kanalları vasıtasıyla apopitozu indükler.[3] CD20 tüm B-hücreleri tarafından eksprese edildiği için, rituksimab pre-B hücrelerden olgun B hücrelerine kadar tüm spektrumu kaplayan B lenfositlerinin tükenmesini güçlü ve uzun süre sürecek şekilde sağlar. Ancak rituksimab kök hücreleri veya plazma hücrelerini etkilemez. İmmünoglobulin üreten ve yüzey CD20'si taşımayan son derece farklılaşmış plazma hücrelerinin hayatta kalması nedeniyle genel immünoglobulin seviyelerinde çarpıcı bir düşüş olmaz. Plazma hücreleri doğrudan ortadan kaldırılmasa da, plazma hücrelerinin öncüleri olan hafıza B hücreleri yıkıldığı için, otoantikor üretimi dolaylı olarak inhibe edilir.[2,4-6]

B hücreleri antijen sunan hücreler olarak da görev yapmaktadırlar. Pro-inflamatuvar sitokinleri (TNF-α dahil) salgılarlar, romatoid faktör ve diğer otoantikorları üretir ve T hücrelerini aktive ederler. Çalışmalar rituksimabın T hücreleri üzerine sekonder etkilerinin de otoimmün hastalıklardaki etki mekanizmasında çok önemli olduğu düşündürmektedir. Bu çalışmalarda rituksimab etkisiyle $CD4^+$ T hücrelerinin ko-stimülatuvar moleküllerin azaldığı, hafıza T hücrelerinin sayısının azaldığı ve regulatuvar T

hücrelerinin sayısının arttığı tespit edilmiştir. Bu sayede rituksimab otoantikorların doğrudan patojenik önemi olmadığı düşünülen hastalıklarda da (dermatomyozit, sistemik skleroz) etkinlik göstermektedir.[7-10]

FARMAKOLOJİ

Malignite durumları haricinde rituksimabın ortalama terminal eliminasyon yarı ömrü, doğal IgG'ye benzer şekilde 20 gündür. Hastaların mevcut CD20 miktarındaki farklılıklar nedeniyle özellikle B hücre proliferasyonu yoğun olan onkolojik hastalarda, rituksimabın yarılanma ömrü bireyler arasında farklılık gösterebilmektedir. Bu yüzden lenfoma tedavisinde haftalık sık infüzyonlar uygulanmaktadır. Vücut yüzey alanının ilaç klirensindeki değişkenliğe katkısı sadece %19,7'dir. Serum rituksimab seviyeleri, tekrarlanan dozlarla artmaktadır, çünkü bir önceki doz CD20'leri tükettiği için kanda daha az antijen mevcuttur. Bu verilere bakıldığında, otoimmün hastalıklarda rituksimab tedavisi vücut yüzey alanına çok bağımlı değildir ve B hücre malin proliferasyonu olmadığı için 4 kez haftalık tedavi yerine, 2 hafta ara ile 2 kez 1 g infüzyon yeterli gibi görünmektedir.[1,11,12]

Rituksimab tedavisi hastaların çoğunda genellikle ilk tedaviden yaklaşık 2-3 hafta sonra dolaşımdaki B hücrelerin hızlı ve belirgin bir şekilde tükenmesine yol açar. Dolaşan B hücrelerinin tükenmesi ortalama 3-6 ay sürer. CD20 antijen hematopoetik kök hücreleri tarafından eksprese edilmediğinden, rituksimab öncü hücrelerden CD20 pozitif B hücrelerinin rejenerasyonunu engellemez. B hücre iyileşmesi tedavinin tamamlanmasından yaklaşık 6 ay sonra başlar ve medyan B hücre seviyeleri genellikle yaklaşık tedaviden 12 ay sonra normal seviyelere döner.[1,11]

Günümüzde, FDA ve EMA tarafından onaylanmış rituksimab biyobenzeri ilaç mevcut değildir ve bu konuda çeşitli faz I, II ve III klinik çalışmalar devam etmektedir. Yeni anti-CD20'lerin hiçbiri rituksimaba göre daha yüksek bir aktivite göstermemiştir fakat obinutuzumabın rituksimabdan yüksek doz kullanıldığı çalışmalarda yüksek etki izlenmiştir.[13]

POZOLOJİ

Rituksimabın tedavi ve premedikasyon protokolleri Tablo 1'de özetlenmiştir. İlk kullanıma giren lenfoma protokolü haftalık 375 mg/m^2 olup, ardışık dört haftada, 4 kez bu doz uygulanır. Otoimmün hastalıklarda lenfomadaki gibi hızlı bir B lenfosit proliferasyonu olmadığı için bir protokol ilk defa RA tedavisi (RA protokolü) için geliştirilmiştir. Rituksimab RA protokolünde iki hafta ara ile iki kez 1000 mg intravenöz (İV) infüzyon şeklinde uygulanır.

İlk FDA onayı alan protokol lenfoma protokolü olduğu için, doğal olarak OBH tedavisinde de önce lenfoma protokolü kullanılmıştır. Ancak otoimmün patogenezleri dikkate alınarak bu grup hastalarda son dönemlerde daha çok RA protokolü tercih edilmektedir. RA protokolünün avantajları ilk dozda hızla yüksek ilaç konsantrasyonu sağlaması ve 2 doz uygulama nedeniyle hastanede kalış süresinin daha kısa olmasıdır. Rituksimab ile tedavi edilen pemfigus hastalarının yer aldığı çalışmaların irdelendiği yeni bir metaanalizde rituksimabın lenfoma ve RA protokolleri ile uygulanmasının arasında etkinlik bakımından istatistiksel olarak anlamlı bir fark tespit edilmemiştir. Fakat yine de tam remisyon, kısa sürede hastalık kontrolü ve daha uzun remisyon süresi lenfoma protokolünde biraz daha iyi çıkmıştır. Lenfoma protokolünün toplam dozunun RA protokolüne kıyasla daha yüksek olması nedeniyle bu fark makul gözükmektedir.[14,15] Bu metaanalizin aksine, başka bir derlemede tam remisyon oranı RA protokolü ile (%75), lenfoma protokolüne (%67) kıyasla daha yüksek tespit edilmiştir. Fakat bu derlemede eş zamanlı İVİG ve adjuvan kullanan hastalar çalışmadan çıkarılmamıştır ve çalışmaya daha az sayıda örnek alınmıştır.[16] Rituksimabın 18 yaşın altındaki çocuklarda güvenliği ve etkinliği belirlenmemiştir. Buna karşın kar-zarar oranı gereği mecburen kullanıldığı olgularda etkili tedavi sağlamıştır. Bu popülasyonda doz ayarlaması lenfoma protokolünde olduğu gibi 375 mg/m^2 olarak hesaplanabilir. Vinay ve ark.[17] 9-17 yaşlarındaki çocukluk çağı ve juvenil pemfiguslu on hastada rituksimab tedavisi uygulamıştır. Ya 15 gün arayla iki kez sabit 500 mg rituksimab veya 15 gün arayla iki kez 375 mg/m^2 vücut yüzey alanı doz şeması uygulamışlardır. Yedi hastada tam remisyon sağlanmıştır ve 2 hastada ise ikinci rituksimab siklusu gerekmiş ve iyi yanıt elde edilmiştir. Uzun dönemde herhangi bir komplikasyon gözlenmemiştir.[17]

Tablo 1. Rituksimab tedavi ve premedikasyon protokolleri

Tedavi Protokolü	Dozlar
Lenfoma	375 mg/m^2 İV infüzyon Haftada bir, ardışık 4 hafta (4 kez)
Romatoid artrit	1000 mg İV infüzyon, İki hafta ara ile 2 kez
Premedikasyon	100 mL salin içinde İV infüzyon, Rituksimab infüzyonundan 60 dakika önce başlayıp, 30 dakikada gidecek şekilde yapılır; • 100 mg metilprednisolon • 1 g parasetamol • Bir İV antihistaminik

İV: İntravenöz

Rituksimab infüzyonundan 60 dakika önce 100 mL salin içinde 30 dakikada gidecek şekilde 100 mg İV metilprednizolon, bir antihistaminik ve analjezik (parasetamol 1 g) ile yapılacak premedikasyon istenmeyen infüzyon reaksiyonu semptomların önlenmesine yardımcı olur. Rituksimab normal salin içinde 1-4 mg/mL konsantrasyonunda uygulanabilir. İdeali 1000 mg rituksimabı 500 mL salin içinde (2 mg/mL) uygulamaktır. İlaç İV olarak çok yavaş şekilde uygulanmalı, bolus veya hızlı infüzyondan sakınılmalıdır. İlk uygulamada İV infüzyon 50 mg/saat hızla başlatılır, eğer infüzyon reaksiyonu yoksa

oran her 30 dakikada bir 50 mg/saat artışlarla, maksimum 400 mg/saat olacak şekilde artırılır. İlk uygulamada 1000 mg doz yaklaşık 4 saat kadar sürede verilmelidir. Sonraki infüzyonlarda eğer hasta ilk infüzyona tolerans gösterdiyse infüzyon 100 mg/saat hızında başlatılır; eğer infüzyon reaksiyonu yoksa bu oran her 30 dakikada bir 100 mg/saat artışlarla, maksimum 400 mg/saat hızına çıkılacak şekilde devam edilir. Bu durumda 1000 mg doz 3 saatte verilmiş olur (Tablo 2). Bir infüzyon reaksiyonu gelişirse, reaksiyonun şiddetine göre infüzyon yavaşlatılır veya durdurulur. Reaksiyon azalırsa infüzyon bir önceki oranın %50'si hızında tekrar başlatılır. Ciddi ve hayatı tehdit eden kardiyak aritmiler durumunda infüzyon durdurulmalıdır.[18]

Tablo 2. Rituksimabın önerilen intravenöz infüzyon hız şeması; romatoid artrit protokolü (1000 mg rituksimab 500 mL salin içinde, 2 mg/mL)

	İlk uygulama (Uygulama hızı; verilen ilaç)	İkinci uygulama (Uygulama hızı; verilen ilaç)
0-30 dakika arası	50 mg/saat (25 mg)	100 mg/saat (50 mg)
30-60 dakika arası	100 mg/saat (50 mg)	200 mg/saat (100 mg)
1-1,5 saat arası	150 mg/saat (75 mg)	300 mg/saat (150 mg)
1,5-2 saat arası	200 mg/saat (100 mg)	400 mg/saat (200 mg)
2-2,5 saat arası	250 mg/saat (125 mg)	400 mg/saat (200 mg)
2,5-3 saat arası	300 mg/saat (150 mg)	400 mg/saat (200 mg)
3-3,5 saat arası	350 mg/saat (175 mg)	400 mg/saat (100 mg); 15. dakikada 1000 mg tamamlanır
3,5-4 saat arası	400 mg/saat (200 mg)	
4-4,5 saat arası	400 mg/saat (100 mg); 15. dakikada 1000 mg tamamalanır	
Toplam infüzyon süresi	4 saat, 15 dakika	3 saat, 15 dakika

İkinci bir siklus, ihtiyaç duyulduğunda, ilk siklustan en erken 6 ay kadar sonra, eğer hala hastalık aktivitesi varsa veya semptomlarda bir nüks ortaya çıkarsa verilir. Altıncı aydan sonra rekürens gelişirse de verilebilir. Rituksimab ciddi yan etkileri olabilen bir ilaç olduğundan hastanın hiçbir şikâyeti yoksa zamanı geldiğinde proflaktik rituksimab siklusu uygulanmasına bazı otörler sıcak bakmamakla birlikte OBH kronik ve sık tekrarlarla seyrettiği için idame tedavisinin önemli olabileceği yönünde de görüşler vardır. Bazı çalışmalarda rekürenslerde tam doz uygulama yapılmıştır. Buna karşın bazı çalışmalarda rekürensler klinik olarak daha hafif geliştiği için güvenlik açısından düşük doz sabit 500 mg rituksimab uygulanmış ve başarılı sonuçlar bildirilmiştir.[1,19-21]

Genellikle rituksimab sonrası sistemik kortikosteroidlere bir süre daha devam edilir, fakat zamanla dozları önemli ölçüde azaltılabilinir ve hatta tam klinik düzelme sağlanan hastalarda kortikosteroidler azaltılarak kesilebilir. Rituksimab tedavisi sonrası adjuvan immünosupresif ajana devam edilmesinin faydasını gösteren bir bilimsel kanıt bulunmamaktadır. İmmünosupresif tedavinin getirebileceği fazladan riskler de göz önüne alındığında söz konusu tedavinin rituksimab tedavisi başlayınca kesilmesi önerilmektedir. Rituksimab ve kortikosteroid kullanan bir hastada hala yanıt yetersiz ise enfeksiyon riskini artırmamak amaçlı immünosupresif özelliği olmayan adjuvan olan İVİG tedavisi tercih edilebilir.[1,11,15]

YAN ETKİLER

Öncelikle şunu belirtmekte fayda vardır ki rituksimab tedavisinin yan etkileri, genellikle kortikosteroid ve adjuvan immünosupresif tedavilerine kıyasla hafif ve tolere edilebilirdir.[2] Ciddi yan etkiler yalnızca küçük bir hasta grubunda görülür. Yeni yapılan 30 çalışma ve 578 hastanın dahil edildiği bir pemfigus rituksimab tedavisi metaanalizinde ciddi yan etki oranı %3,3 olarak bildirilmiştir.[14] Bu yüzden rituksimabın iyi bir güvenlik profiline sahip olduğu söylenebilir. Pemfigus vulgaris, sistemik kortikosteroidlerin keşfinden önce %90 progresif ve mortal seyretmekteydi. Sistemik kortikosteroidlerin kullanıma girmesi ile birlikte mortalite oranları %10'lar civarına düşmüştür ve bu ölümlerin çoğu geçmişte yüksek doz kullanılan sistemik kortikosteroidlerin yan etkilerine bağlı gelişmiştir. Günümüzde daha düşük doz kortikosteroid şemaları uygulanmaktadır. Bu hastalarda ve rituksimab uygulanan hasta serilerinde mortalite oranları %10'un altındadır. Fakat kortikosteroid kullanıp mortalite gelişmeyen hastalarda osteoporoz, katarakt, kas kaybı, miyopati, diabet, hipertansiyon, enfeksiyonlar, Kuşingoid belirtiler gibi çok sayıda ciddi yan etki ortaya çıkmaktadır *(Bkz. Pemfigus, Bkz. Sistemik Kortikosteroidler)*. Rituksimab bu güne kadar genellikle kortikosteroide dirençli ve ciddi kortikosteroid komplikasyonları gelişen olgularda kullanılmıştır. Ancak son yıllarda rituksimabın, pemfigus vulgaris hastalarında kortikosteroidlerin söz edilen yan etkileri gelişmeden ilk seçenek tedavi olmasını öneren görüş giderek daha fazla kabul görmektedir.[22-24] Fransa'da yapılan ve yakın zamanda yayınlanan çok merkezli bir prospektif çalışmanın sonuçları bu görüşü pekiştirmiştir. Bu çalışmada kısa süreli prednizolon ile kombine edilmiş ilk seçenek rituksimab tedavisi tek başına prednizolon tedavisi ile karşılaştırıldığında daha yüksek tedavisiz tam remisyon oranları (%89'a karşılık %34) ve daha iyi bir güvenlik profili elde edilmiştir.[25]

Rituksimabın güvenilirliği ve yan etkileri ile ilgili veriler Tablo 3'de özetlenmiştir. Tüm biyolojik ajanlarda olduğu gibi, tedaviye başlamadan önce potansiyel riskler ve ayrıntılı tıbbi öykü ve laboratuvar taraması yapılmalıdır. Klinisyenler, rituksimab ile ilişkili güvenlik profillerinin farkında olmalı ve yan etkiler açısından güncel literatür verilerini takip etmelidirler. Rituksimab tedavisine başlamadan önce ilk sırada yapılacak olan incelemeler başlıca elektrokardiyografi, tam kan sayımı, karaciğer ve renal fonksiyon testleri, serum

protein elektroforezi, immünoglobulin seviyeleri (IgG, IgA, IgM), hepatit B ve C serolojisi, PA akciğer grafisi ve gerekirse diğer tüberküloz testleridir. Dolaşımdaki lenfositlerin (B-hücresi ve T hücre sayıları) fenotip belirlemesi ve HIV serolojisi de bakmak önerilir. Rituksimabın başlıca kontrendikasyonları aktif enfeksiyon (ciddi, akut, kronik ve/veya tekrarlayan enfeksiyonlar), ağır immün yetmezlik durumları (örneğin hipogammaglobulinemi veya CD4 veya CD8 seviyeleri çok düşük hastalar), ağır kalp yetmezliği (New York Kalp Birliği sınıf IV) veya ağır kontrolsüz kardiyovasküler hastalıkdır. Önceden kalp hastalığı olan hastalarda infüzyon sırasında anjina, miyokard infarktüsü, kalp yetmezliği, kardiyak aritmiler gibi çeşitli kardiyak olaylar bildirilmiştir. Bu hastalar infüzyon reaksiyonlarını iyi tolere edemiyebilecekleri için yakından izlenilmelidir. Rituksimabın uzun süreli mutagenez testleri yapılmamıştır ve bu konuda yeterli klinik veri de bulunmamaktadır. İnsan IgG plasental bariyerden geçtiğinden ve insan sütüne de geçebildiğinden, rituksimab fetal ve bebek B hücrelerinin tükenmesine neden olabilir. Bu nedenle gebelik ve emzirme rituksimab uygulamasından sonraki 12 ay içinde tavsiye edilmemektedir. Rituksimabın bilinen spesifik bir ilaç etkileşimi yoktur. Rituksimab tedavisinin spesifik bir takip protokolü yoktur. Hastalar enfeksiyon belirtileri olması durumunda hemen kontrole gelmeleri konusunda uyarılmalıdır. Hastalık için ayda bir takip planlanabilir ve bu takiplerde enfeksiyon belirtileri sorgulanır. Tam kan sayımı, karaciğer ve renal fonksiyon testleri gibi rutin testler yapılabilir.[1,13,18,26]

En sık görülen yan etki, hastaların yaklaşık %30'unda bildirilen ve yaşamı tehdit etmeyen infüzyonla ilgili reaksiyonlardır. Grip benzeri semptomlar (ateş, titreme), daha ender olarak hipotansiyon, pruritus, eritemli erüpsiyon, baş ağrısı, bulantı/kusma ve hafif veya orta şiddette hipertansif kriz gelişebilir. Karakteristik infüzyonla ilişkili sendrom, genellikle ilk infüzyon başladıktan 30-120 dakika sonra ortaya çıkar. Yukarıda pozoloji bölümünde de vurgulandığı gibi infüzyon hızını yavaşlatmak genelde semptomları düzeltir ve semptomlar iyileştikten sonra tedaviye devam edilebilir. Bu semptomların görülme sıklığı ilk infüzyondan sonra en yüksektir ve sonraki her infüzyonda azalır. Premedikasyon bu reaksiyonların hem insidansını hem de şiddetini azaltır. Tedavi edilen hastaların yaklaşık %25'inde anti-kimerik antikorlar ortaya çıkar. Bunların etkisi pek bilinmemekle birlikte infüzyon reaksiyonlarının kötüleşmesi ve B hücrelerinin tükenmemesi ile ilişkilendirilebilirler. Anafilaktik aşırı duyarlılık reaksiyonları, fare proteinlerine duyarlılık nedeni ile infüzyonun ilk dakikalarında ortaya çıkabilir. Klinik belirtiler infüzyon reaksiyonlarını andırabilir ancak başlangıç daha erken ve şiddetli olmaktadır.[18]

Özellikle malign hastalık (paraneoplastik pemfigus ve lenfoma) için rituksimab alan hastalarda potansiyel olarak solunum yetmezliğine yol açabilen sitokin salınım sendromu (dispne, bronkospazm ve hipoksi), tümör lizis sendromu ve renal toksisite gelişebilir. Ölümcül bir tablo olan progresif multifokal lökoensefalopati, lenfoproliferatif hastalık için tedavi edilen hastalarda ve çok nadiren sistemik lupus eritematozuslu hastalarda bildirilmiş, OBH tedavisinde bildirilmemiştir. Rituksimabın diğer ciddi yan etkileri arasında toksik epidermal nekroliz, Stevens-Johnson sendromu, karaciğer yetmezliği, Kaposi sarkomunun kötüleşmesi, otoimmün hemolitik anemi, geç başlangıçlı sitopeniler (en sık nötropeni), geç başlangıçlı hipogammaglobinemi ve intestinal obstrüksiyon ve perforasyon bildirilmiştir. Yine lenfoma hastalarında daha sık bildirilen ama ender görülen diğer bazı yan etkiler arasında periferal ödem, insomnia, gece terlemesi, kilo alımı, diyare, karın ağrısı, yorgunluk, kas spazmları, miyalji, öksüsük, rinit vb. spesifik olmayan yan etkiler sayılabilir.[1,11,18,27]

Rituksimab kullanan RA hastalarında, 346 hasta-yılı kohortundan yapılan gözlemsel bir çalışmada, DMARDs olarak bilinen "hastalık modifiye edici anti-romatizmal ilaçlar" ile yapılan diğer çalışmalarda bildirilen kanser oranlarıyla benzer kanser oranı tespit edilmiştir. Bu çalışmanın sonucu rituksimabın kanser riskini arttırmadığını düşündürmektedir.[28] Rituksimab lenfoma tedavisinde 20 yıldır kullanılmaktadır ve sekonder malinite çalışmaları bu yüzden daha çok lenfoma hastalarında yapılmıştır. Fakat bu hastalar rituksimab ile beraber çok sayıda kemoterapötik de kullanmıştır. Retrospektif bir analizde, yüksek doz kemoterapi (YDK) ve otolog kök hücre transplantasyonu ile kullanılan rituksimab, sekonder miyelodisplazi veya akut lösemi gelişiminde anlamlı bir etkiye sahip değilken, solid tümör gelişimi için bağımsız bir risk faktörü olarak ortaya çıkmıştır. Çalışmada solid tümör ile ilişkili bulunan faktörler ileri yaş, YDK-sonrası radyoterapi ve YDK'ye rituksimab ilavesi olarak tespit edilmiştir. Solid tümör riski artmasına rağmen, YDK'ye rituksimab ilavesi ile hala surviv avantajı tespit edilmiştir.[29] B-hücreli NHL'li hastalarda yapılan diğer iki çalışmada ise rituksimab içeren rejimleri alan hastalarda, yalnızca kemoterapi alan hastalara kıyasla daha yüksek sekonder malinite riski tespit edilmemiştir.[30,31]

Literatürdeki klinik çalışmalarda rituksimab kullanımı geniş bir spektrumda enfeksiyonlar ile ilişkilendirilmiştir. Bunlar başlıca solunum yolu enfeksiyonları (bronkopnömoni, nazofarenjit, bronşit ve sinüzit, vb.), bakteriyemi, sepsis, üriner sistem enfeksiyonları (piyelonefrit dahil), gastroenterit, selülit, septik artrit, influenza, hepatit, herpes simpleks enfeksiyonu, herpes zoster, adenovirüs enfeksiyonu, sistemik kandidiyazis, aspergillozis vb. enfeksiyonlardır. Ciddi enfeksiyonların çoğunu solunum yolu ve idrar yolu enfeksiyonları oluşturmuş ve özellikle ilk üç ay içinde sık gözlenmiştir. Rituksimab ile tedavi edilen lenfoma ve RA'lı hastalarda sayısal olarak artmış enfeksiyon insidansı bildirilmiştir. Bununla birlikte, bugüne kadar yapılan klinik çalışmalarda istatistiksel olarak anlamlı bir artmış enfeksiyon riski bildirilmemiştir.[1,32-35] van Vollenhoven ve ark.[36] RA hastalarında 9,5 yıl boyunca maksimun 17

rituksimab siklusu almış 3194 hastada uzun süreli güvenlik verileri bildirmiştir. Rituksimab ile genel ciddi enfeksiyon olay oranı 4/100 hasta-yıl olarak bulunmuştur ve plasebo + metotreksat kontrol grubu ile (3,8/100 hasta-yıl) anlamlı fark tespit edilmemiştir. Öte yandan, 25 araştırmadan gelen 389 hastayı içeren yeni bir derlemede, ciddi enfeksiyon insidansı %2,8 ile %45 arasında bildirilmiştir (ortalama %12,5).[37]

Tablo 3. Rituksimabın güvenirlik ve yan etkileriyle ilgili veriler

Tedavi öncesi yapılması gereken tetkikler	Elektrokardiyografi, tam kan sayımı, karaciğer ve renal fonksiyon testleri, serum protein elektroforezi, immünoglobulin seviyeleri (IgG, IgA, IgM), HBV ve HCV serolojisi, PA akciğer grafisi (gerekirse diğer tüberküloz testleri) Ek olarak önerilenler: Dolaşımdaki lenfositlerin (B-hücresi ve T hücre sayıları) fenotip belirlemesi ve HIV serolojisi
Kontrendikasyonlar	Aktif enfeksiyon (ciddi, akut, kronik ve/veya tekrarlayan enfeksiyonlar) Ağır immün yetmezlik durumları (örneğin hipogammaglobulinemi veya CD4 veya CD8 seviyeleri çok düşük hastalar) Ağır kalp yetmezliği (New York Kalp Birliği sınıf IV) veya ağır kontrolsüz kardiyovasküler hastalık
Yan etkiler	İnfüzyonla ilgili reaksiyonlar (%30): Grip benzeri semptomlar (ateş, titreme), hipotansiyon, pruritus, eritemli erüpsiyon, baş ağrısı, bulantı/kusma ve hafif veya orta şiddette hipertansif kriz Anaflaksi
	Ender bildirilenler: Toksik epidermal nekroliz, Stevens-Johnson sendromu, karaciğer yetmezliği, Kaposi sarkomunun kötüleşmesi, otoimmün hemolitik anemi, geç başlangıçlı sitopeniler (en sık nötropeni), geç başlangıçlı hipogammaglobinemi, intestinal obstrüksiyon ve perforasyon, periferal ödem, insomnia, gece terlemesi, kilo alımı, diyare, karın ağrısı, yorgunluk, kas spazmları, miyalji, öksüsürk, rinit vb.
	Enfeksiyonlar: Solunum yolu enfeksiyonları (bronkopnömoni, nazofarenjit, bronşit, sinüzit vb.), bakteriyemi, sepsis, üriner sistem enfeksiyonları (piyelonefrit dahil), gastroenterit, selülit, septik artrit, influenza, hepatit, herpes simpleks enfeksiyonu, herpes zoster, adenovirüs enfeksiyonu, sistemik kandidiyazis, aspergillozis vb.
	Lenfoma hastaları ve paraneoplastik pemfigusda bildirilen ciddi yan etkiler: Sitokin salınım sendromu, tümör lizis sendromu, renal toksisite, progresif multifokal lökoensefalopati
Pemfigus hastalarında ciddi yan etki oranı	%3,3

HBV: Hepatit B virüsü, HCV: Hepatit C virüsü, HIV: İnsan immün yetmezlik virüsü (Human immunodeficiency virus)

Kronik olarak hepatit B virüsü (HBV) taşıyan hastalarda rituksimab kullanımı sonrası enfeksiyonunun reaktivasyonuna bağlı fulminan hepatit ve ölüm bildirilmiştir. Bu nedenle, çok istisnai durumlar haricinde, kronik HBV enfeksiyonu olan hastalarda rituksimab tedavisi önerilmemektedir. Buna karşın hepatit kesin kontrendikasyon değildir ve ölümcül reaktivasyonu önlemek için bir hepatolog kontrolünde profilaktik anti-viral tedavi ve HBV DNA ve karaciğer fonksiyon testleri yakından izlenerek rituksimab kullanılabilinir.[3] Rituksimabın hepatit C (HCV) enfeksiyonu ile olan ilişkisi ise karmaşıktır. HCV viral yükünü ve alanin aminotransferazı artırdığı bildirilmiştir. Bunlar hastalığı aktive edebileceğini gösteren bulgular olmakla birlikte bazı diğer olgularda HCV ile ilişkili otoimmün fenomenin tedavisinde de kullanılmıştır.[1,18,31]

Enfeksiyon profilaksisi: Rituksimab ile tedavi edilen hastalara *canlı olmayan aşılar* yapılabilir. Buna karşın rituksimab B hücrelerinin tükenmesine neden olduğu için aşıya verilen yanıtı azaltır. Rituksimab uygulanan hastalarda sağlıklı kontrollerle karşılaştırıldığında, tetanoz antijeni ile aşılamaya yanıt oranının daha düşük olduğunu (%16'ya karşın %81) tespit edilmiştir. Bu yüzden koruyucu aşıların tedavinin başlamasından birkaç hafta önce yapılması önerilir. Endike olduğu durumlarda suboptimal yanıt sağlayacağı bilinmesine rağmen, aşılama (influenza veya pnömokoklara karşı) uygulanmalıdır. Rituksimab tedavisi sırasında canlı attenue aşıların kullanımı hakkında yeterli veri olmaması nedeniyle bu aşılar rituksimab tedavisi sırasında uygulanmamalıdır.[1,18,31]

OBH tedavisinde rituksimab: Rituksimabın OBH'de spesifik kullanımı ile ilgili çalışmaların detaylarına hastalıkların kendi tedavi bölümlerinde değinileceği için burada daha çok ilaç anlatılmış ve hastalık detaylarına girilmemiştir *(Bkz. Pemfigus, Bkz. Büllöz Pemfigoid, Bkz. Paraneoplastik Pemfigus)*. Pemfigus hastalarında yapılan en son metaanalizde tek siklus rituksimab tedavisi ile %76 tam remisyon elde edilmiştir. Relaps oranı %40 olarak bildirilmiş ve ciddi yan etki %3,3 oranında tespit edilmiştir.[14] Rituksimab pemfigusda genel olarak çok etkili olmuş ve iyi tolere edilmiştir. Günümüzde kortikosteroidlerle birlikte ilk tedavi seçeneği seviyesine kadar yükselmiştir.[22-24] Rituksimabın pemfigusta etkinliği ve güvenirliği konusunda kanıt değeri en yüksek çalışmalardan birisi olan ve Fransa'da Joly ve ark.[25] tarafından gerçekleştirilen çok merkezli çalışmanın sonuçlarına göre rituksimab tedavisi genel kortikosteroid tedavisine göre; 2,6 kat daha yüksek tedavisiz tam remisyon oranı, 7 kat daha uzun tedavisiz tam remisyon süresi, 3 kat daha az kostikosteroid dozu ve 2 kat daha az şiddetli yan etki oranı sağlamıştır. Bununla birlikte sürdürülebilir bir remisyon için 6-12 aylık peryotlarda idame tedavilerine ve nükseden hastalarda da tekrarlanan sikluslara ihtiyaç vardır. Bir siklus uygulama sonrası remisyon sağlanamayan hastalar "rituksimaba dirençli" kabul edilmemelidir. Bazen ek tedaviler sonrasında remisyon sağlanabilmiştir.[38]

Büllöz pemfigoid (BP) genellikle pemfigustan daha benign bir seyir gösterdiğinden, rituksimabın BP tedavisindeki yeri çok belirginleşmemiştir. Bununla birlikte tedaviye dirençli, çok sık rekürens gösteren ve kortikosteroide bağımlı hale gelen hastalarda başarılı bir şekilde kullanılmıştır. Ancak bu geriatrik BP popülasyonunda başta sepsis olmak üzere

ciddi enfeksiyon ve mortalite oranları pemfigus hasta grubuna göre daha yüksek bulunmuştur ve bu açıdan hastalar sıkı takip edilmelidir.[39-41] Benzer şekilde bazen tedaviye çok dirençli olabilen ve bunun sonucunda körlük gibi ciddi komplikasyonlara yol açabilen müköz membran pemfigoidinde de rituksimab tedavisi ile %88'lere varan tam remisyonlar ile çok başarılı seriler bildirilmiştir.[42,43] Edinsel epidermolizis bülloza olgularında da literatürde başarılı olduğunu bildiren yayınlar olsa da biz kliniğimizde rituksimab kullandığımız 2 olguda maalesef tam remisyon izlemedik ama parsiyel remisyon gözlemlendi.[44]

KAYNAKLAR

1. Kaya TI. Off label uses of rituximab in dermatology. In: Tursen U, editors. Immunomudulatory and immunusuppresive drugs in dermatology. Ankara: Akademisyen Kitabevi, 1. Baskı; 2016;247-54.
2. Gleghorn K, Wilson J, Wilkerson M. Rituximab. Uses in Dermatology. Skin Therapy Lett 2016;21:5-7.
3. Shan D, Ledbetter JA, Press OW. Apoptosis of malignant human B cells by ligation of CD20 with monoclonal antibodies. Blood 1998;91:1644-52.
4. Emer JJ, Claire W. Rituximab: a review of dermatological applications. J Clin Aesthet Dermatol 2009;2:29-37.
5. España A, Ornilla E, Panizo C. Rituximab in dermatology. Actas Dermosifiliogr 2013;104:380-92.
6. Plosker GL, Figgitt DR. Rituximab: a review of its use in non-Hodgkin's lymphoma and chronic lymphocytic leukaemia. Drugs 2003;63:803-43.
7. Smith MR. Rituximab (monoclonal anti-CD20 antibody): mechanisms of action and resistance. Oncogene 2003;22:7359-68.
8. Martín Mola E, Hernández B, García-Arias M, et al. Consensus on the Use of Rituximab in Rheumatoid Arthritis. A document with evidence-based recommendations. Reumatol Clin 2011;7:30-44.
9. Iwata S, Saito K, Tokunaga M, et al. Phenotypic Changes of Lymphocytes in Patients with Systemic Lupus Erythematosus Who Are in Longterm Remission After B Cell Depletion Therapy with Rituximab. J Rheumatol 2011;38:633-41.
10. Vallerskog T, Gunnarsson I, Widhe M, et al. Treatment with rituximab affects both the cellular and the humoral arm of the immune system in patients with SLE. Clin Immunol 2007;122:62-74.
11. Leonardi C, Heffernan MP, Gill JG. Rituximab and future biological therapies. In: Wolverton SE Ed. Comprehensive Dermatologic Drug Therapy. 3rd ed. Edinburgh: Elsevier Saunders; 2013:333-41.
12. Ng CM, Bruno R, Combs D, et al. Population pharmacokinetics of rituximab (anti-CD20 monoclonal antibody) in rheumatoid arthritis patients during a phase II clinical trial. J Clin Pharmacol. 2005;45:792-801.
13. Pavanello F, Zucca E, Ghielmini M. Rituximab: 13 open questions after 20 years of clinical use. Cancer Treat Rev 2017;53:38-46.
14. Wang HH, Liu CW, Li YC, et al. Efficacy of rituximab for pemphigus: a systematic review and meta-analysis of different regimens. Acta Derm Venereol 2015;95:928-32.
15. Ahmed AR, Shetty S. A comprehensive analysis of treatment outcomes in patients with pemphigus vulgaris treated with rituximab. Autoimmun Rev 2015;14:323-331.
16. Zakka LR, Shetty SS, Ahmed AR. Rituximab in the treatment of pemphigus vulgaris. Dermatol Ther (Heidelb) 2012;2:17.
17. Vinay K, Kanwar AJ, Sawatkar GU, et al. Successful use of rituximab in the treatment of childhood and juvenile pemphigus. J Am Acad Dermatol 2014;71:669-75.
18. http://www.ema.europa.eu/docs/en_GB/document_library/EPAR_-_Product_Information/human/000165/WC500025821.pdf
19. Cianchini G, Lupi F, Masini C, et al. Therapy with rituximab for autoimmune pemphigus: results from a single-center observational study on 42 cases with long-term follow-up. J Am Acad Dermatol 2012;67:617-22.
20. Horvath B, Huizinga J, Pas HH, et al. Low dose rituximab is effective in pemphigus. Br J Dermatol 2012;166:405-12.
21. Heelan K, Al-Mohammedi F, Smith MJ, et al. Durable remission of pemphigus with a fixed-dose rituximab protocol. JAMA Dermatol 2014;150:703-8.
22. Cho YT, Lee FY, Chu CY, et al. First-line combination therapy with rituximab and corticosteroids is effective and safe for pemphigus. Acta Derm Venereol 2013;94:472-3.
23. Craythorne EE, Mufti G, DuVivier AW. Rituximab used as a first-line single agent in the treatment of pemphigus vulgaris. J Am Acad Dermatol 2011;65:1064-5.
24. Lunardon L, Tsai KJ, Propert KJ, et al. Adjuvant rituximab therapy of pemphigus: a single-center experience with 31 patients. Arch Dermatol 2012;148:1031-6.
25. Joly P, Maho-Vaillant M, Prost-Squarcioni C, et al. First-line rituximab combined with short-term prednisone versus prednisone alone for the treatment of pemphigus (Ritux 3): a prospective, multicentre, parallel-group, open-label randomised trial. Lancet 2017;20:2031-40.
26. Nigam R, Levitt J. Where does rituximab fit in the treatment of autoimmune mucocutaneous blistering skin disease? J Drugs Dermatol 2012;11:622-5.
27. El Tal AK, Posner MR, Spigelman Z, et al. Rituximab: a monoclonal antibody to CD20 used in the treatment of pemphigus vulgaris. J Am Acad Dermatol 2006;55:449-59.
28. Slimani S, Lukas C, Combe B, et al. Rituximab in rheumatoid arthritis and the risk of malignancies: report from a French cohort. Joint Bone Spine 2011;78:484-7.
29. Tarella C, Passera R, Magni M, et al. Risk factors for the development of secondary malignancy after high-dose chemotherapy and autograft, with or without rituximab: a 20-year retrospective follow-up study in patients with lymphoma. J Clin Oncol 2011;29:814-24.
30. Cho SF, Wu WH, Yang YH, et al. Risk of second primary cancer in patients with B-cell non- Hodgkin lymphoma receiving rituximab-containing chemotherapy: a nationwide population-based study. Anticancer Res 2015;35:1809-14.
31. Fleury I, Chevret S, Pfreundschuh M, et al. Rituximab and risk of second primary malignancies in patients with non-Hodgkin lymphoma: a systematic review and meta-analysis. Ann Oncol 2016;27:390-7.
32. Kelesidis T, Daikos G, Boumpas D, et al. Does rituximab increase the incidence of infectious complications? A narrative review. Int J Infect Dis 2011;15:e2-16.

33. Furst DE. The risk of infections with biologic therapies for rheumatoid arthritis. Semin Arthritis Rheum 2010;39:327-46.
34. Salliot C, Dougados M, Gossec L. Risk of serious infections during rituximab, abatacept and anakinra therapies for rheumatoid arthritis: meta-analyses of randomized placebo-controlled trials. Ann Rheum Dis 2009;68:25-32.
35. Fleischmann RM. Safety of biologic therapy in rheumatoid arthritis and other autoimmune diseases: focus on rituximab. Semin Arthritis Rheum 2009;38:265-80.
36. van Vollenhoven RF, Emery P, Bingham CO, et al. Long-term safety of rituximab in rheumatoid arthritis: 9.5-year follow-up of the global clinical trial programme with a focus on adverse events of interest in RA patients. Ann Rheum Dis 2013;72:1496-502.
37. Gurcan HM, Keskin DB, Stern JN, et al. A review of the current use of rituximab in autoimmune diseases. Int Immunopharmacol. 2009;9:10-25.
38. Leshem YA, Hodak E, David M, et al. Successful treatment of pemphigus with biweekly 1-g infusions of rituximab: a retrospective study of 47 patients. J Am Acad Dermatol 2013;68:404-11.
39. Daniel BS, Murrell DF, Joly P. Rituximab and its use in autoimmune bullous disorders. Dermatol Clin 2011;29:571-5.
40. Lourari S, Herve C, Doffoel-Hantz V, et al. Bullous and mucous membrane pemphigoid show a mixed response to rituximab: experience in seven patients. J Eur Acad Dermatol Venereol 2011;25:1238-40.
41. Shetty S, Ahmed AR. Treatment of bullous pemphigoid with rituximab: critical analysis of the current literature. J Drugs Dermatol 2013;12:672-7.
42. Le Roux-Villet C, Prost-Squarcioni C, Alexandre M, et al. Rituximab for patients with refractory mucous membrane pemphigoid. Arch Dermatol 2011;147:843-9.
43. Shetty S, Ahmed AR. Critical analysis of the use of rituximab in mucous membrane pemphigoid: a review of the literature. J Am Acad Dermatol 2013;68:499-506.
44. McKinley SK, Huang JT, Tan J, et al. A case of recalcitrant epidermolysis bullosa acquisita responsive to rituximab therapy. Pediatr Dermatol. 2014;31:241-4.

5-2c

İNTRAVENÖZ İMMÜNOGLOBULİN

Perihan ÖZTÜRK, Mehmet Kamil MÜLAYİM

ÖZET

Son zamanlarda immünoglobulinler anti-inflamatuvar etkilerinin fark edilmesi ile birlikte çok sayıda otoimmün hastalığın tedavisinde giderek artan sıklıklarda başvurulan bir tedavi olmuştur. Burada, başta pemfigus olmak üzere otoimmün büllöz hastalıkların tedavisinde de kullanılan insan immünoglobulinlerinin farmakolojik özellikleri, pozolojisi, kullanım alanları, yan etkileri ve yönetimi anlatılacaktır.

GİRİŞ

İnsan immünoglobulin (Ig) G ilk defa Bruton tarafından 1952 yılında rekürren pnömokok enfeksiyonu geçiren çocuklarda gama globulin seviyelerinin tespit edilememesi üzerine insanlarda kullanılmaya başlanmış, gama globulinin aylık subkütan infüzyonu ile serum seviyeleri ölçülebilir düzeye gelmiş ve pnömokokal enfeksiyonlar tamamen düzelmiştir.[1] İnsan IgG son yıllarda primer antikor eksikliğine bağlı kronik bakteriyel enfeksiyon gelişen hastalarda standart tedavide kullanılmaktadır. İntravenöz immünoglobulin (İVİG) otoimmün büllöz hastalıkların (OBH) tedavisinde ise ilk kez 1981yılında kullanılmıştır. Günümüzde İVİG Kuzey Amerika, Avrupa ve Asya'da endikasyon içi ve dışı olarak en fazla kullanılan kan ürünüdür.[2,3]

Ig'ler %4-18 karbohidrat ve %82-96 protein içeren glikoproteinlerdir. Yaklaşık 150 kDa olan bu glikoproteinler çevresel antijen maruziyeti ve bireysel farklılıklar göstermekle birlikte litrede 7-12 g konsantrasyonunda bulunur. IgG sağlıklı insan plazmasındaki total Ig'lerin %75 kadarını ve hümoral immün yanıtın da en önemli kısmını oluşturur.[4]

Ana Ig molekülü birbirlerine disülfid bağları ile bağlı olan iki ağır (H) ve iki hafif (L) zincirden oluşur. İmmünitenin herhangi bir kolundaki eksiklik bakteriyel, viral ve fungal enfeksiyonlara duyarlılığı artırır.[5,6] İmmünosupresif tedaviler, kemik iliği transplantı, B hücreli kanserler, viral enfeksiyonlar sekonder immün yetmezlik olarak adlandırılan hipogamaglobulinemilere neden olabilirler. Primer ya da sekonder Ig yetmezliklerinin çoğu İVİG ile tedavi edilebilir.[1]

Ig'lerin polipeptit zincirleri otozomal genlerin üç bağımsız kümesi tarafından kodlanır. Tüm sınıfların H zincirini kodlayan bir küme, kappa (κ) hafif zinciri kodlayan ikinci bir küme ve lambda (λ) hafif zinciri kodlayan üçüncü bir küme vardır. Bunlar H, κ ve λ gen ailesi olarak adlandırılır. İnsanda H geni kromozom 14'de, κ geni kromozom 2'de, λ geni de kromozom 22'dedir.[2]

H ve L zincirlerinin C gen segmentleri sabit bölgelerde kodlanır. İnsanda dokuz Ig H zincir izotipi bulunur: IgM, IgE, Ig G (alt sınıf IgG1, IgG2, IgG3 ve IgG4) ve IgA (alt sınıf IgA1 ve IgA2).

İVİG'lerin bileşimi ve endüstriyel üretim yöntemleri: İVİG'ler çok sayıda sağlıklı donörden alınan normal polispesifik insan Ig'lerinin toplanması ile elde edilen terapötik preperatlardır. Bu ürünler mikrobiyal ve kendi antijenlerini tanıyan antikorları ve diğer antikorları tanıyan anti-idiyopatik antikorları içerir.[7] İVİG ürünlerinde kullanılan plazma iki farklı kaynaktan gelir; yaklaşık %20'si kan donöründen geriye kalan %80'i ise plazma donöründen.[8] Bireysel plazmalar en az 1000 donörlük havuzlarda toplanır. Donör sayısı 100,000'e kadar da çıkabilir.[1]

İlk defa 2. Dünya Savaşı sırasında geliştirilen bir damıtma işlemi tekniği ile düşük konsantrasyonlarda alkol kullanarak, pH düşürülerek ve iyonik güç azaltılarak farklı plazma ürünleri üretilmeye başlanılmıştır. Bu işlem düşük sıcaklıkta yapıldığında kontaminasyon riskini de azaltır. Daha sonraları ek basamaklar kullanılarak kontaminasyon riskleri iyice azaltılarak daha büyük ölçekli damıtmalar sağlanabilmiştir.[9-11]

Ürünler, infüzyon için 50 mg/mL (%5) veya 100 mg/mL (%10) IgG solüsyonu olarak lisanslı olmakla birlikte üreticiden üreticiye önemli oranda farklılıklar da gösterebilirler.[1,12] İVİG preparatları normal serumda bulunan oranlarda IgG ve alt grupları içerir. Alt grup dağılımı da ürünler arasında değişiklik gösterebilir ve IgG4 ve IgG3 normal orandan daha düşük olabilir. İVİG ürünleri düşük ve değişken oranlarda protein ve albümin ve IgA (5 µg/mL'den 700 µg/mL'ye kadar değişen oranlarda), IgE, IgM, şeker, tuz, eser miktarda çözücü ve tampon içerir.[13,14] Ürünlerin içeriğindeki bu bileşenler İVİG'lere toleransı belirler (Tablo 1).[1]

Tablo 1. İntravenöz immünoglobulin içeriğinin önemli olduğu durumlar

Tuz içeriği	Hipertansif hastalar Böbrek yetmezliği bulunan hastalar Düşük sodyum diyeti alan hastalar
Şeker içeriği	Osmotik nefroz Akut böbrek yetmezliği
Osmolarite	Hemodinamik değişiklikler

İVİG içerisinde ABO kan grubu antikorlarının kabul edilebilir bir miktarı mevcuttur. Böylece hemolitik reaksiyonlar minimale indirilmiş olur. Tüm plazma özel işlemlerden geçirilerek denetlenir.[1] Kromotografi yöntemi ile Ig'ler ayrıştırılır. Bu sayede binlerce sağlıklı donörden elde edilen plazmadan monomerik ve dimerik Ig'ler elde edilir.[1]

Virüs inaktivasyonu: Çok sayıda donörden elde edildiği için Ig'lerin virüs taşıma riskleri bulunmaktadır. Bununla birlikte fraksiyonasyon adımları sayesinde ürünlerde bu risk oldukça azalmıştır. Yine de üretici firmalar 3 adıma dikkat etmektedir; donör seçimine, donörlerin virüs taramalarından geçirilmesine ve virüsler için inaktivasyon yapılmasına.[1]

Virüs inaktivasyon ve temizlenmesi işlemi için deterjan/solvent kullanılır. Zarflı virüslerin inaktivasyonu oldukça hızlı olup ilk on beş dakika içinde sağlanır. Düşük pH ve ısı da virüs inaktivasyonunda kullanılan diğer metotlardandır. Kapsülsüz virüsler içinde UVC radyasyon işlemi uygulanmaktadır. Son aşamada ise nanofiltrasyon yöntemi ile membranı geçen virüsler inaktive edilmektedir. Ayrıca, prionların temizlenmesinde en etkili yöntem pürifikasyon yöntemidir. Plazma havuzunda bulunan ve pürifikasyon işlemleri sırasında konsantre hale gelen HAV, Polio-1 ve Parvovirüs B19'a karşı nötralizan antikorların eklenmesi de İVİG preperatlarını oldukça güvenli hale getirir.[15]

FARMAKOLOJİ

İnsan normal Ig'leri doğrudan İV olarak uygulanabilir ve biyoyararlanıma sunulabilir. Uygulama sonrası hızlıca plazma ve ekstravasküler sıvıya dağılır ve yaklaşık 3-5 gün içinde intra ve ekstraselüler denge sağlanmış olur. Yüksek miktarlarda İVİG (0,1-2 g/kg) aldıktan sonra IgG'nin serum konsantrasyonu hızla yükselir, ardından 1-7 gün içinde hızlıca ve daha sonra da yavaşça serum seviyeleri düşer. Başlangıçtaki bu hızlı düşüşün sebebi kandaki IgG'nin diğer dokulara geçişi ile ilgilidir. Yavaş düşmenin sebebi ise başlıca İVİG'in katabolizması ile ilgilidir.[16]

Çoğu IgG antikorlarının yarı ömrü sağlıklı insanda 7-21 gün, İVİG tedavisi alan immün yetmezlikli hastalarda ise 33-36 gündür.[17,18] Buna karşın IgA'nın yarı ömrü 5,1 gün ve IgM'nin yarı ömrü ise 5,6 gündür. IgG2'nin yarı ömrünün uzun olmasının sebebi protein yapıdaki (FcRp olarak da bilinen) reseptöre bağlanarak etki göstermesi ile ilişkilidir. Bu sebeple İVİG preperatlarının yarılanma ömrü endojen Ig'ler ile benzerdir. Bununla birlikte protein düşük enteropatilerde, nefrotik sendromda, IgG paraproteinemide ve miyotonik distrofide İVİG yarılanma ömrü azalır. Tersine hipogamaglobulinemili hastalarda normalde IgG'nin yarılanma ömrü uzar ve verilen İVİG preperatlarının katabolizmasının artmasına bağlı olarak IgG'nin yarılanma ömrü kısalır.[19]

ETKİ MEKANİZMASI

İVİG'in etki mekanizmaları tam olarak bilinmemekle beraber farklı hastalıklarda farklı etkilerin söz konusu olduğu düşünülmektedir. İVİG ile ilişkilendirilen etki mekanizmaları Tablo 2'de verilmiştir.

Tablo 2. İntravenöz immünoglobulinin etki mekanizmaları

Fc Reseptörünün fonksiyonel blokajı[1,12,20]
Otoantikor üretimin inhibisyonu ve nötralizasyonu[1]
Kompleman inhibisyonu[1]
Sitokin ve sitokin antagonist ürünlerin modülasyonu[13]
Apopitoz modülasyonu[1,21]
Dentritik hücre modülasyonu[12]
Gelişmiş kortikosteroid duyarlılığı[12]
Lenfosit çeşitliliğinde artış[12]
Makrofaj ve monositler ile etkileşim[12]

İVİG ENDİKASYONLARI

İmmün aktivatör olarak kullanılan poliklonal immünoglobulinler lenfosit gelişimini stimüle eder ve fonksiyonlarını düzeltir.[1] İVİG'lerin immünmodülatör görevi daha ziyade içindeki doğal otoantikorlara bağlıdır. İVİG tedavisinin endikasyonları Tablo 3'te gösterilmiştir.[10]

OBH'NİN TEDAVİSİNDE İVİG

Yüksek doz İVİG dermatolojide OBH'nin tedavisinde giderek artan sıklıkta endikasyon dışı olarak kullanılmaktadır. Bu grup hastalıkların tedavisinde kullanılan konvansiyonel tedavilerin aksine İVİG'ler immünosupresif değildir. Her ne kadar şiddetli hastalarda kullanılsa da bu konuya ilişkin prospektif çalışma mevcut değildir. Yayınlanan raporların çoğunluğu retrospektif özelliktedir.[22,23]

OBH tedavisinde İVİG'in kabul edilen kullanım endikasyonları şunlardır:

Tablo 3. İntravenöz immünoglobulin tedavisi endikasyonları

FDA tarafından onaylı endikasyonlar
Primer immün yetmezlikler
Pediatrik edinsel immün yetmezlik sendromları
Kawasaki sendromu
İdiyopatik trombostiopenik purpura
Kontrollü çalışmalarda etkinliği kanıtlanmış durumlar
Akut dissemine ensefalomiyelit
Kronik inflamatuvar demiyelinizan poli-radikülonöropati
Dermatomiyozit / polimiyozit
Multifokal motor nöropati
Multiple skleroz
Miyastenia gravis
Nöromiyotoni
Klinik çalışmalarda yararlı bulunan durumlar
Sistemik vaskülit
Sistemik lupus eritematozus
Yanık septisemisi
Romatoid artrit
Nefrotik sendrom
Septik şok
Toksik şok sendromu
Klostridium diffisili diyaresi
Toksik epidermal nekroliz
Pemfigus vulgaris
Diğer otoimmün büllöz hastalıklar

FDA: Amerikan Gıda ve İlaç Dairesi

1. Konvansiyonel tedavilere yanıtsızlık (en az 3 hafta süre ile 1,5 mg/kg/gün dozunda prednison tedavisine rağmen yeni bül çıkışının devam etmesi ya da mevcut lezyonların genişlemesi),

2. Konvansiyonel tedavilere kontrendikasyon olması ya da yan etki gelişmesi,

3. Hastalığın hızlı ilerleme göstermesi.

KLİNİK ETKİNLİK

Pemfigus: Sistemik kortikosteroid pemfigus vulgaris ve foliaseusun ana tedavisidir. Çok sayıda immunosupresif ajan da hastalık aktivitesini ve kortikostreoid dozunu azaltmak amacıyla mevcut tedaviye eklenerek kullanılabilir. İVİG, pemfigus tedavisinin güvenliğini artırmak için önemli bir gelişme olmuştur.[23]

Diğer OBH ile kıyaslandığında İVİG kullanımına ait veriler pemfigusta daha fazladır. Yüzden fazla olgu, olgu serileri, olgu kontrollü çalışma bulunmaktadır ve sayıları da her geçen gün artmaktadır.[24] Raporların çoğunda İVİG dozu 2 gr/kg/siklus olarak bildirilmiş ve pozitif klinik sonuçlar, patojenik otoantikorlarda azalma ve kortikostreoid ihtiyacını azaltıcı etki gözlenmiştir.[25]

Amagai ve ark.'nın[26] yaptığı plesebo kontrollü bir çalışmada İVİG alan grupta konvansiyonel tedavi alan gruba kıyasla belirgin klinik düzelme, antikor seviyelerinde azalma bildirilmiştir.

İVİG'in en etkili uygulama şekli henüz net olarak bilinmemektedir. Her ne kadar Amagai ve ark.[26] tek doz uygulamanın yeterli olduğunun bildirse de birçok klinisyen çok sayıda uygulama gerektiği düşüncesindedir.[22,26] Ahmed ve Dahl[27], İVİG'in 2 gr/kg dozunda 3-5 güne bölünmüş şekilde her 4 haftada bir hastalık kontrol altına alınıncaya kadar kullanılması gerektiğini bildirmişlerdir.

Hastalık kontrol altına alındıktan sonra uygulama aralıkları 6, 8, 10, 12, 14 ve 16 hafta şeklinde yapılıp sonra kesilmelidir. Eğer hastalık alevlenirse uygulama sıklığı kontrol altına alınıncaya kadar artırılmalı ve sonra azaltma rejimine tekrar dönülmelidir.[22]

OBH'de İVİG diğer tedavilerle eş zamanlı kullanıldığında daha etkili gibi görünmektedir. Monoterapide %56, kombine tedavide %91 başarı bildirilmiştir.[28] Ahmed ve Dahl[27]İVİG ile rituksimab kombinasyonunun aralıksız remisyon sağladığını bildirmişlerdir.[29] Bu çalışmada 11 hasta 2 siklus rituksimab (375 mg/m^2, her üç haftada bir) ile tedavi edilmiş, ardından 4 ay boyunca ayda bir kere 2 gr/kg İVİG verilmiştir. Yazarlara göre İVİG ve rituksimab kombinasyonu muhtemelen patojenik otoantikor seviyelerini hızlıca düşürdüğü için daha etkili olmaktadır. İVİG preperatlarının içindeki pasif antikorlar ise rituksimabın immünosupresif etkisine bağlı olası enfeksiyon gelişimine karşı koruyucu görev yapabilir. Bazı yazarlar bu nedenle kombine kullanımı daha güvenli görmektedirler.[22] İVİG pemfigusta hızlı bir şekilde dolaşımdaki patojenik otoantikor seviyelerini azaltırken, beraberinde verilen rituksimab refleks otoantikor artışını engelleyerek uzun süreli remisyon ve görece düşük enfeksiyon riski sağlanmış olur.[3] Ancak bu tedavinin özellikle İVİG kaynaklı çok yüksek maliyeti en önemli dezavantajlarından birisidir.

Öte yandan İVİG ile kombine edilmeden tek başına rituksimab tedavisinin de kombine tedavi kadar etkin ve uzun süreli remisyonlar sağlayabildiğine dair de çok sayıda rapor vardır *(Bkz. Sistemik Tedaviler-Rituksimab)*. Yakın zamanda sonuçlanan bir çalışmada kısa süreli prednisolon ile kombine edilmiş ilk seçenek rituksimab tedavisinin tek başına prednisolon tedavisi ile karşılaştırıldığında daha yüksek tedavisiz tam remisyon oranları (%89'a karşılık %34) ve daha iyi bir güvenlik profili sağladığı bildirilmiştir.[30]

Büllöz pemfigoid: Genellikle kortikosteroide yanıt iyidir ancak kortikosteroid kullanımının kontrendike olduğu durumlarda her ay 2 gr/kg/siklus dozunda İVİG kullanılabilir. Klinik düzelme ortalama 3,3 aylık tedavi sonrası hastaların %86'sında gözlenmiştir.[31,32]

Müköz membran pemfigoidi: Ciddi özofegeal yırtık ve körlük gibi riskleri bulunduğu için müköz membran pemfigoidi tedavisi daha agresif olmalıdır.[33] Literatürde İVİG ile tedavi edilen 72 hasta raporu mevcuttur.[34] Bu hastaların çoğu her iki haftada bir 2-3gr/kg/siklus İVİG ve immünosupresif ilaçlar ile tedavi edilmiştir.[22] Dirençli olgularda rituksimab ile kombine kullanılabilir.[35,36]

Diğerleri: Edinsel epidermolizis büllozalı toplam 13 olgu İVİG ile tedavi edilmiştir. Hastaların çoğu her dört

haftada bir 2 gr/kg/siklus dozda tek başına ya da kombine (kortikosteroid ya da immünosupresif ile) tedavi almıştır. Tek kullanımda yanıt oranı daha düşük olarak gözlenmiştir. Ortama 2-3 ayda %85 düzelme kaydedilmiştir.[22]

Lineer IgA dermatozunda az sayıda olgu raporu bulunmaktadır.[37-40] Bu hastalarda İVİG 2-4 gr/kg/siklus dozunda sistemik kortikosteroid ya da Dapsonla kombine kullanılmış ve tüm hastalarda yanıt alınmıştır.[22]

Pemfigoid gestasyonesli 3 olgu İVİG ile tedavi edilmiştir. Tüm hastalarda cevap iyi olarak bildirilmiştir. İVİG tekrarlayan sikluslarda 1-2 gr/kg dozunda kullanılmıştır. Tam düzelme 3-4 ay içinde gözlenmiştir. Bir hasta tek doz ile düzelmiştir.[41-43]

UYGULAMA VE POZOLOJİ

İntramüsküler enjeksiyon: İntramüsküler enjeksiyon oldukça ağrılıdır ve sınırlı miktarda volüm verilebilmektedir. Ayrıca enjeksiyon yerinde steril apse gelişebilmekte ve enfekte olabilmektedir. Sonuç olarak bu yolla uygulama Ig'leri fizyolojik serum seviyelerine getirmek için yeterli değildir.[10]

İntravenöz infüzyon: 1970'li yılların sonlarına doğru İVİG'ler intravenöz (İV) uygulanmaya başlanınca daha az yan etki bildirilmiştir. Bununla birlikte maliyetleri oldukça yükselmiştir. Uygulama protokolü Tablo 4'te gösterilmiştir.

Tablo 4. İntravenöz immünoglobulin uygulama prosedürü

Primer immün yetmezlikli hastalarda replasman tedavisi

- Her 4 haftada bir, 400 mg/kg dozda; 850-1200 mg/dL kan seviyesini sağlayacak şekilde uygulama yapılır (Genellikle 4-6 uygulama sonrası değer plato çizer)Enfeksiyon sırasında aynı prosedür 600 mg/kg dozunda uygulanır
- Yan etki görüldüğünde infüzyon durdurulur, 30 dakika sonra daha düşük hızda tekrar başlanır (%10'luk infüzyonun maksimum hızı 0,06 mL /kg/dakikayı geçmemelidir)

Sekonder immün yetmezlikli hastalarda replasman tedavisi

- Her 4 haftada bir 300 mg/kg dozunda 650-900 mg/dL hedef dozunu yakalayacak şekilde uygulama yapılmalıdır. Dozun düşük tutulmasının nedeni özellikle tromboemboli riski taşıyan kronik lenfositik lösemili hastalarda bu riski azaltmaktır4-6 uygulama sonrası hedef plato seviyelerine ulaşılır

Otoimmün hastalıklarda

- 2000 mg/kg dozda 2-5 gün

Subkutan uygulama: İV uygulamaya oranla daha düşük yan etki oranlarına sahiptir. Ayrıca sürdürülebilir kan Ig seviyelerine sahiptir. Ek olarak maliyetleri de İV kullanıma göre düşük olup evde kullanım imkanı verebilirler.

Uygulama protokolü Tablo 5'te verilmiştir.

İV uygulamadan subkütan uygulamaya geçiş endikasyonları Tablo 6'da gösterilmiştir.[10]

YAN ETKİLER

İVİG nispeten güvenli ve iyi tolere edilen bir tedavi olup kullanan hastaların %5'inden daha azında yan etki gözlenir.[22]

İVİG yan etkileri genellikle hafiftir ve semptomatik olarak tedavi edilir. Nadiren ciddi tedavi gerektiren kardiyovasküler, respiratuvar ve anaflaktik yan etkiler ortaya çıkabilir. Hafif yan etkiler infüzyon sonrası ilk yarım saatte gözlenir ve çoğunluğu infüzyon hızının azaltılması ya da kesilmesi ile düzelir. Yine bu yan etkilerin çoğunluğu daha önce İVİG almayan ya da yakın zamanda bakteriyel enfeksiyon geçiren kişilerde daha fazla gözlenir.[44] Ürünler arasındaki farklılıklar (osmolalite, şeker içeriği, IgA içeriği) göz önünde bulundurarak uygun hasta seçimi gerekmektedir. En sık rastlanılan yan etki baş ağrısıdır. Daha ziyade migren hikayesi olanlarda ve infüzyonların %8,9'unda gözlenir.[45] Küçük bir hasta grubunda ürtiker benzeri deri döküntüleri gözlenir. Sükroz içeren ürünlere bağlı akut renal yetmezlik bildirilmiştir. Sükroz birikerek osmotik nefroza sebep olur ve geri dönüşlü renal yetmezliğe yola açabilir. Genellikle ilk bir hafta içinde ortaya çıkar. Daha önce böbrek yetmezliği olan hastalar, diyabeti olan yaşlı hastalar, eş zamanlı nefrotoksik ilaç kullananlar risk altındadır.[22] Bu grup hastalara sükroz içermeyen ürünler tercih edilmelidir.

Tablo 5. Subkütan immünglobulin uygulama protokolü

- %10'luk İVİG ya da %16'lık intramüsküler ürünler
- İnce iğneye bağlı infüzyon pompası kullanılır
- Aynı anda 2-4 yerden uygulama yapılabilir
- Tolere edilebilen infüzyon hızı 20-40 mL/h
- Her bir alandaki maksimum volüm 22 mL olmalı
- Hedef serum seviyelerine İVİG de olduğu gibi ortalama 3 uygulama sonrasında ulaşılabilir ve kontrol edilmelidir

Tablo 6. İntravenöz immünoglobulinden subkütan uygulamaya geçiş endikasyonları[10]

Son derece anlamlı

- İV uygulama ile aseptik menenjit gelişen hastalar
- İV ugulama ile anaflaksi gelişen hastalar
- İV uygulama yapılamayan hastalar
- İV uygulama ile tromboembolik olay gelişenler
- Gebelik

Tavsiye edilir ama zorunlu değil

- İV uygulama ile serum hastalığı gelişenler
- İV ürün temin edilemediği durumlarda
- Maliyet dengesi

Tromboembolik olaylar yüksek dozlarda hızlı infüzyon ve yüksek plazma viskositesi ile ilişkilidir. Bu komplikasyondan korunmak için İVİG infüzyonu riskli olgularda moniterize edilerek uygulanmalıdır.[45] Düşük viskositeli ürünler tercih edilip düşük dozda ve yavaş hızda uygulanırsa bu ciddi yan etki riski daha da azaltılır.[22]

Anaflaktik reaksiyon IgA eksikliği olan bireylerde gözlenir. İVİG kullanımı öncesi IgA eksikliğinin tespiti bu komplikasyonu ortadan kaldıracaktır.[22] İVİG'e bağlı yan etkiler Tablo 7'de sunulmuştur. Risk faktörlerinin bilinmesi ciddi yan etki görülme oranını azaltacaktır.

Tablo 7. İntravenöz immünoglobulin tedavisi yan etkileri

Yan-etki	Hafif[a]	Orta[b]	Ciddi[c]
İnfüzyon reaksiyonu	Bulantı Halsizlik Hafif ateş Yorgunluk Göğüste sıkışma	Bulantı	
Kardiyovasküler	Titreme Flaşing Baş ağrısı Palpitasyon	Hipotansiyon	Apopleksi Senkop Kardiyak arrest Miyokardiyal enfarktüs Derin ven trombozu Tromboembolik reaksiyon Vasküler kollaps
Renal			Akut renal yetmezlik
Nörolojik	Migren Anksiyete Tremor	Bilinç kaybı Göğüste sıkışma	Koma Şok
Hematolojik			Hemoliz Pansitopeni Coombs testi +
Dermatolojik	Yüzde kızarma Deri döküntüsü/ürtiker	Egzama	Eritema multiforme Steven Johnson sendromu TEN Büllöz dermatit
Solunum	Öksürük	Apne Weezing Dispne Siyanoz Hipoksemi Bronkospazm	Pulmoner emboli Pulmoner ödem Akut respiratuar distrest sendromu (ARDS) Transfüzyon ilişkili akciğer hasarı (TIRALI)
Kas-iskelet	Sırt ağrısı Miyalji		
İnflamasyon			Aseptik menenjit
Gastrointestinal	Abdominal ağrı	Hepatik disfonksiyon	
Romatolojik	Artralji		
Alerjik			Anaflaksi (IgA eksikliği ilişkili)

a: infüzyon hızının azaltılması ile geriler,
b: İnfüzyonu sonlandırıp kortikosteroid ve antihistaminik verilir,
c: Genellikle yüksek dozlarla ilişkilidir (Ölümle sonuçlanabilir, tedavi kesilmeli, hastaneye yatış yapılmalı)
TEN: Toksik epidermal nekroliz, IgA: İmmünoglobulin A

Subkutan uygulama yan etkileri: En yaygın yan etkisi lokal ödem olup diğer yan etkiler Tablo 8'dedir.[11]

Tablo 8. Subkütan uygulama yan etkileri

- Lokal ödem, eritem, pruritus
- Ateş
- Halsizlik
- Soğuk terleme
- Baş dönmesi
- Titreme

İVİG çeşitli hastalıklarda güvenli ve etkili bir tedavi olanağı sağlamakla birlikte ciddi komplikasyonlara da yol açabilir. Mekanizmasının nasıl işlediği anlaşıldıkça komplikasyon riski azalacak ve endikasyon dışı kullanım oranları da artacaktır.

KAYNAKLAR

1. Afonso AFB, Pires João CM. The Production Processes and Biological Effects of Intravenous Immunoglobulin. Biomolecules 2016;6:1-20.
2. Imbach P, Barandun S, Baumgartner C, et al. High-dose intravenous gammaglobulin therapy of refractory, in particular idiopathic thrombocytopenia in childhood. Helv Paediatr Acta 1981;36:81-6.
3. Massoud AH, Yona M, Di Xue, et al. Dendritic cell immunoreceptor: A novel receptor for intravenous immunoglobulin mediates induction of regulatory T cells. J Allergy Clın Immunol 2014;33:853-63.
4. Radosevich M, Burnouf T. Intravenous immunoglobulin G: Trends in production methods, quality control and quality assurance. Vox Sang 2010;98:12-28.
5. Nimmerjahn F, Ravetch JV. Anti-inflammatory actions of intravenous immunoglobulin. Annu Rev Immunol 2008;26:513-33.
6. Conley ME, Dobbs AK, Farmer DM, et al. Primary B cell immunodeficiencies: Comparisons and contrasts. Annu Rev Immunol 2009;27:199-227.
7. Durandy A, Kaveri SV, Kuijpers TW, et al. Intravenous immunoglobulins. Understanding properties and mechanisms. Clin Exp Immunol 2009;158:2-13.
8. Knezevic-Maramica I, Kruskall MS. Intravenous immune globulins: An update for clinicians. Transfusion 2003;43:1460-80.
9. Eibl MM. History of immunoglobulin replacement. Immunol Allergy Clin North Am 2008;28:737-64.
10. Weiler CR. Immunoglobulin therapy: history, indications, and routes of administration. Int J Dermatol 2004;43:163-6.
11. Issekutz AC, Rowter D, Miescher S, et al. Intravenous Ig G (İVİG) and subcutaneous Ig G (SCIG) preparations have comparable inhibitory effect on T cell activation, which is not dependent on Ig G sialylation, monocytes or B cells. Clin Immunol 2015;160:23-32.
12. Tha-In T, Bayry J, Metselaar HJ, et al. Modulation of the cellular immune system by intravenous immunoglobulin. Trends Immunol 2008;29:608-15.
13. Prins C, Gelfand EW, French LE. Intravenous immunoglobulin: Properties, mode of action and practical use in dermatology. Acta Derm Venereol 2007;87:206-18.
14. Buchacher A, Iberer G. Purification of intravenous immunoglobulin G from human plasma-Aspects of yield and virüs safety. Biotechnol J 2006;1:148-63.
15. Biesert L. Virüs validation studies of immunoglobulin preparations. Clin Exp Rheumatol 1996;14:47-52.
16. Bonilla FA. Pharmacokinetics of immunoglobulin administered via intravenous or subcutaneous routes. Immunol Allergy Clin North Am 2008;28:803-19.
17. Morell A, Terry WD, Waldmann TA. Metabolic properties of Ig G subclasses in man. J Clin Investig 1970;49:673-80.

18. Wasserman RL, Church JA, Peter HH, et al. Pharmacokinetics of a new 10% intravenous immunoglobulin in patients receiving replacement therapy for primary immunodeficiency. Eur J Pharm Sci 2009;37:272-78.
19. Looney RJ, Huggins J. Use of intravenous immunoglobulin G (İVİG). Best Pract Res Clin Haematol 2006;19:3-25.
20. Ballow M. The Ig G molecule as a biological immune response modifier: mechanisms of action of intravenous immune serum globulin in autoimmune and inflammatory disorders. J Allergy Clin Immunol 2011;127:315-23.
21. Altznauer F, von Gunten S, Späth P, et al. Concurrent presence of agonistic and antagonistic anti-CD95 autoantibodies in intravenous Ig preparations. J Allergy Clin Immunol 2003;112:1185-90.
22. Czernik A, Toosi S, Bystryn JC, et al. Intravenous immunoglobulin in the treatment of autoimmune bullous dermatoses: an update. Autoimmunity 2012;45:111-8.
23. Czernik A. Intravenous immunoglobulin G in the treatment of autoimmune bullous disease. Clin Exp Immunol. 2014;178:118-9.
24. Ishii N, Hashimoto T, Zillikens D, et al. High-dose intravenous immunoglobulin (İVİG) therapy in autoimmune skin blistering diseases. Clin Rev Allergy Immunol 2010;38:186-95.
25. Bystryn JC, Jiao D. İVİG selectively and rapidly decreases circulating pathogenic autoantibodies in pemphigus vulgaris. Autoimmunity 2006;39:601-7.
26. Amagai M, Ikeda S, Shimizu H, et al. A randomized double-blind trial of intravenous immunoglobulin for pemphigus. J Am Acad Dermatol 2009;60:595-603.
27. Ahmed AR, Dahl MV. Consensus statement on the use of intravenous immunoglobulin therapy in the treatment of autoimmune mucocutaneous blistering diseases. Arch Dermatol 2003;139:1051-9.
28. Jolles S. A review of high-dose intravenous immunoglobulin (hdİVİG) in the treatment of the autoimmune blistering disorders. Clin Exp Dermatol 2001;26:127-31.
29. Ahmed AR, Spigelman Z, Cavacini LA, et al. Treatment of pemphigus vulgaris with rituximab and intravenous immune globulin. New Engl J Med 2006;355:1772-9.
30. Joly P, Maho-Vaillant M, Prost-Squarcioni C, et al. First-line rituximab combined with short-term prednisone versus prednisone alone for the treatment of pemphigus (Ritux 3): a prospective, multicentre, parallel-group, open-label randomised trial. Lancet 2017;20;2031-40.
31. Xiao T, Li B, Wang YK, et al. Childhood bullous pemphigoid treated by iv immunoglobulin. J Dermatol 2007;34:650-3.
32. Sugawara N, Nagai Y, Matsushima Y, et al. Infantile bullous pemphigoid treated with intravenous immunoglobulin therapy. J Am Acad Dermatol 2007;57:1084-9.
33. Engineer L, Ahmed AR. Role of intravenous immunoglobulin in the treatment of bullous pemphigoid: Analysis of current data. J Am Acad Dermatol 2001;44:83-8.
34. Czernik A, Bystryn J. Improvement of intravenous immunoglobulin therapy for bullous pemphigoid by adding immunosuppressive agents: Marked improvement in depletion of circulating autoantibodies. Arch Dermatol 2008;144:658-61.
35. Sami N, Letko E, Androudi S, et al. Intravenous immunoglobulin therapy in patients with ocular-cicatricial pemphigoid: A long-term follow-up. Ophthalmology 2004;111:1380-2.
36. Foster C, Ahmed A. Intravenous immunoglobulin therapy for ocular cicatricial pemphigoid: A preliminary study. Ophthalmology 1999;106:2136-43.
37. Segura S, Iranzo P, Pablo IM, et al. High-dose intravenous immunoglobulins for the treatment of autoimmune mucocutaneous blistering diseases: Evaluation of its use in 19 cases. J Am Acad Dermatol 2007;56:960-7.
38. Kroiss M, Vogt T, Landthaler M, et al. High döşe intravenous immune globulin is also effective in linear IgA disease. Br J Dermatol 2000;142:582.
39. Khan IU, Bhol KC, Ahmed AR. Linear IgA bullous dermatosis in a patient with chronic renal failure: Response to intravenous immunoglobulin therapy. J Am Acad Dermatol 1999;40:485-8.
40. Letko E, Bhol K, Foster CS, et al. Linear IgA bullous disease limited to the eye: A diagnostic dilemma 1: Response to intravenous immunoglobulin therapy. Ophthalmology 2000;107:1524-8.
41. Kreuter A, Harati A, Breuckmann F, et al. Intravenous immune globulin in the treatment of persistent pemphigoid gestationis. J Am Acad Dermatol 2004;51:1027-8.
42. Hern S, Harman K, Bhogal B, et al. A severe persistent case of pemphigoid gestationis treated with intravenous immunoglobulins and cyclosporin. Clin Exp Dermatol 1998;23:185-8.
43. dos Santos Rodrigues C, Filipe P, del Mar Solana M, et al. Persistent herpes gestationis treated with high-dose intravenous immunoglobulin. Acta Dermato-Venereol 2007;87:184-6.
44. Orange JS, Hossny EM, Weiler CR, et al. Use of intravenous immunoglobulin in human disease: A review of evidence by members of the Primary Immunodeficiency Committee of the American Academy of Allergy, Asthma and Immunology. J Allergy Clin Immunol 2006;117:525-53.
45. Gurcan HM, Ahmed AR. Frequency of adverse events associated with intravenous immunoglobulin therapy in patients with pemphigus or pemphigoid. Ann Pharmacother 2007;41:1604-10.

5-2d

PLAZMAFEREZ VE İMMÜNOADSORBSİYON

Bengü Nisa AKAY, Hilayda KARAKÖK GÜNGÖR

ÖZET

Otoimmün büllöz hastalıklar epidermal adezyon moleküllerine karşı oluşan otoantikorlar nedeni ile deri ve mukozada bül oluşumu ile seyrederler. Bu grup hastalarda plazma değişimi veya immünoadsorbsiyon yöntemleri önemli bir tedavi alternatifi olarak karşımıza çıkmaktadır. Bu bölümde, plazmaferez, aferez ve immünoadsorbsiyon yöntemleri ayrıntılı olarak anlatılmıştır.

GİRİŞ

Otoimmün büllöz hastalıklar (OBH) epidermal adezyon moleküllerine karşı oluşan otoantikorlar nedeni ile deri ve mukozada bül oluşumu ile seyrederler. Pemfigus grubu hastalıklarda bildirilen ilk olgu örneklerinde, hastaların plazmalarının nakledilmesi ile sağlıklı farelerde akantoliz ve intraepidermal bül oluşumu tetiklendiği gözlenmiştir.[1,2] Hastaların plazmaları otoantikorlardan arındırıldıktan sonra nakledildiğinde ise bül oluşumu gerçekleşmemektedir.[3] Bu grup hastalıklarda keratinosit adezyon moleküllerine karşı oluşan immünoglobulin G (IgG) yapısındaki otoantikorların, hastalığın patogenezinde önemli rol oynadığını gösterilmiştir.[4]

Pemfigoid grubu hastalıklarda, büllöz pemfigoid (BP) 180, BP230, laminin proteinleri, alfa 6 beta 4 integrin, tip VII kollajen gibi transmembran proteinlere karşı oluşan otoantikorların, antikor ilişkili kompleman kaskadını aktive ederek bül oluşumunu tetiklediği gösterilmiştir.[5,6] Hayvan modellerinde yapılan çalışmalar, anti-BP180 IgG antikorunun supepidermal bül oluşumunu tetikleyebildiğini göstermektedir.[7-9] Edinsel epidermolizis büllozada (EEB) tip VII kollajene karşı oluşan otoantikorlar dolaşımda tespit edilir ve antikor titresi ile hastalık şiddeti koreledir.[10-13]

OBH'de, dolaşımda bül oluşumunu tetikleyen patojen otoantikorların bulunması ortak patogenetik mekanizmadır. Bu otoantikorların dolaşımdan arındırılması hastalığın kontrol altına alınmasını sağlar. Otoantikor üretimini yapan patojen lenfosit klonlarının yok edilmesi için immünosupresif tedavi verilir.[12,14,15] IgG'nin yarı ömrü 14-21 gündür ve dolaşımdan temizlenme süresi de 4 yarı ömür olan 56-84 güne tekabül etmektedir.[16] Bu da immünosupresif tedavi ile patojen lenfosit klonların otoreaktif IgG üretimini durdurmasının ardından, hastalık aktivasyonunun 56-84 gün daha devam etmesi anlamına gelmektedir.

OBH arasında özellikle pemfigus vulgaris, müköz membran pemfigoidi ve EEB'de hastalık yönetimi oldukça güç olabilmektedir. Yüksek doz sistemik kortikosteroid ve adjuvan immünsupresif tedavilere karşın hastalık kontrolünün sağlanamadığı olgular mevcuttur. Bunun yanı sıra tedavi ilişkili ciddi morbidite ve mortaliteler de gözlenmektedir. Bu grup hastalarda plazma değişimi veya immünoadsorbsiyon (İA) yöntemleri önemli bir tedavi alternatifi olarak karşımıza çıkmaktadır.[17]

PLAZMAFEREZ-TOTAL PLAZMA DEĞİŞİMİ

Plazmaferez, hastanın plazmasının alınması ve replasman solüsyonu ile değiştirilmesi işlemine verilen isimdir. Plazmadan otoantikor, immünkompleks, endotoksin, lipoprotein ve benzeri patojenlerin hızlı ve etkili bir biçimde uzaklaştırılması amacı ile kullanılır. Total plazma değişimi, plazmaferez ve sentrifugal plazmaferez eş anlamlı olarak kullanılmaktadır.[18]

Plazmaferez işleminde öncelikle kan sitrat, heparin veya düşük molekül ağırlıklı heparin ile anti-koagüle edilir. Hastanın kanı ekstrakorporeal bir cihazda bileşenlerine ayrılır ve plazmanın büyük kısmı atılır. Bunun yerine taze donmuş plazma, albümin veya hidroksietil nişasta gibi bir replasman solüsyonu verilir. Plazmaferez işlemi esnasında

plazmadan ayrıştırılmak istenen maddelere uygun por genişlikleri olan farklı filtreler kullanılarak işlem daha seçici hale getirilebilir.[19]

Pemfigus tedavisinde plazmaferez işlemleri ile ilişkili literatürde 1970'li yıllardan beri olumlu raporlar mevcuttur.[20-23] Literatürde bugüne değin, pemfigus tedavisinde plazmaferez ile ilişkili tek randomize kontrollü çalışma Guillaume ve ark.[24] tarafından yapılmıştır. Bu çalışmada glukokortikoid tedavi ile glukokortikoid ve plasmaferez kombinasyonu karşılaştırılmıştır ve iki kol arasında hastalık kontrolü açısından fark saptanmamıştır. Ayrıca araştırmacılar indirekt immün floresan ile plazmaferez işlemi öncesi ve sonrasında serum otoantikor titrasyonunu ölçmüş ve farklılık tespit etmemişlerdir. Martin ve ark.[25] tarafından pemfigus tedavisi ile ilgili yapılan meta-analizde, plazmaferezin olumlu etkilerine dair kanıtların zayıf olduğundan bahsedilmektedir. Pemfigus Avrupa Tedavi Kılavuzu'nda da plazmaferez tedavisine adjuvan tedaviler arasında yer verilmemiştir.[26]

Pemfigoid grubu hastalıklarda plazmaferez tedavisi ile hastalık kontrolü üzerinde olumlu sonuçlardan bahseden çok sayıda olgu bildirimi bulunmaktadır.[23,27-29] Roujeau ve ark.[30] BP tedavisinde plazmaferez etkinliğini araştırdıkları randomize kontrollü çalışmalarında, plazmaferez kolunda hastalık kontrolüne daha erken ulaşıldığını ve kümülatif steroid dozunun daha düşük olduğunu gözlemlemişlerdir.[30] Guillaume ve ark.[31] randomize kontrollü çalışmalarında ise plazmaferezin hastalık kontrolü ve steroid dozu üzerinde herhangi bir olumlu etkisinin olmadığı gözlenmiştir. Mevcut kanıtlar plazmaferez tedavisinin BP'de adjuvan tedavi seçeneği olarak değerlendirilmesi açısından yeterli değildir.[32,33]

POZOLOJİ

Plazmaferez için belirlenmiş bir protokol olmamakla beraber genellikle 7-10 gün süre içerisinde 4-5 ardışık işlem şeklinde uygulanır ve böylece dolaşımdaki IgG'lerin %90'ının temizlendiği düşünülür.[22] Protokollerin birbirlerine üstünlüğü konusunda herhangi bir çalışma yapılmamıştır ancak bazı araştırmacılar, plazmaferez protokollerindeki farklılıkların yan etki şiddeti ile ilişkili olabileceğini düşünmektedirler.[33]

ÇİFT FİLTRASYON PLAZMAFEREZ/KASKAD PLAZMAFEREZ

Seçici bir plazma ayrıştırma işlemi uygulamak amaçlanıyorsa, çift filtrasyon plazmaferez (ÇFP) veya kaskad yöntemi olarak adlandırılan bir işlem uygulanabilir. Bu işlemde ayrıştırılmak istenen maddenin molekül ağırlıklarına uygun bir filtre kullanılarak plazma süzülür. Süzülen plazmanın atık kısmı atıldıktan sonra kalan kısım kana geri verilir.[34] Bu şekilde plazmadan büyük molekül ağırlıklı Ig gibi maddeleri daha seçici olarak uzaklaştırılabilinir. Koagülasyon faktörleri ile komplemanlar gibi küçük maddeler kana geri verilir.[35]

ÇFP işlemi ile pemfigus tedavisinde olumlu yanıtlara ilişkin çeşitli olgu raporları mevcuttur. Ardışık iki günde 2 ÇFP işlemi veya gün aşırı 3 ÇFP siklusu gibi farklı protokollerde uygulanabilir.[36-38] Kasuya ve ark.[37] ÇFP ile anti-dsg 1 ve anti-dsg 3 titrelerinde düşüş gözlemlemişlerdir. ÇFP işleminde koagülasyon faktörlerinin kaybının minimum olduğu düşünülse de çeşitli araştırmacılar faktör 13 seviyesinde düşüş olabileceğini ve kanamaya yatkınlık oluşabileceğini gözlemlemişlerdir.[39,40]

Vücuttaki IgM'nin %75'i intravasküler alanda bulunmaktadır ve plazmaferezin ardından IgM'nin büyük çoğunluğu uzaklaştırılabilir. Ancak, IgG'nin %45'i intravasküler alanda bulunur. Bu nedenle plazmaferezin ardından 48. saatte, ekstravasküler alandaki Ig'ler, intravasküler alana göç ederler ve kandaki IgG seviyesi, pre-aferez seviyesinin %40'ına geri döner. Bu nedenle IgG'nin ortamdan uzaklaştırılabilmesi için plazmaferez işleminin ardışık olarak birkaç seans şeklinde uygulanması gerekir.[17,23] Bahsedilen bu durum, plazmaferez ardından beklenen rebound fenomeninden farklıdır. Rebound fenomeni ise dolaşımdaki Ig'lerin ani olarak azalmasına sekonder olarak patojen lenfosit klon stimülasyonu nedeni ile plazmaferezden sonraki haftalarda aşırı patolojik Ig üretimi durumuna verilen isimdir. Bu durumun engellenmesi için plazmaferez tedavileri immünosupresif tedavilerle kombine edilmektedir.[23]

YAN ETKİLER

Plazmaferez işlemlerinde sadece patolojik Ig'ler değil aynı zamanda normal IgG, IgM ve IgA'nın da kandan uzaklaştırılması nedeni ile enfeksiyonlara yatkınlık meydana gelir.[23] İmmünosupresif tedaviler ile kombinasyonlarda enfeksiyon riskinde daha ciddi bir artış olur. Büllöz hastalıklarda deri bariyeri de bozulduğundan enfeksiyon riski çok daha yüksektir. Plazmaferez işlemlerinde kateter kullanılması gereklidir ve kateter uygulanan alanda Nikolsky fenomeni nedeni ile deri bütünlüğü de bozulmaktadır. Kateter pansumanlarının sık ve düzenli olarak yapılması oldukça önemlidir. Koagülasyon faktörlerinin kaybı ve plazmaferez işlem esnasında uygulanan anti-koagülasyon da kanama riskini arttırmaktadır.[41]

Plazmaferez işlemleri esnasında dikkatli olunması gereken bir diğer durum ise plazma ile birlikte plazmada taşınan ilaçların da atılmasıdır. Prednisolon, prednison, azatiyopürin ve siklofosfamid bu ilaçlar arasındadır.[42] Masif albümin infüzyonu hipokalemi riski doğurmaktadır. Eğer plazmaferez işlemi esnasında kullanılan anti-koagülan sitrat ise, iyonize kalsiyum miktarı da düşmektedir. Tüm bu nedenlerle plazmaferez işlemi uygulanan hastalarda serum Ig seviyeleri ve elektrolitlerin yakın takibinin yapılması gerekmektedir.[43] Ayrıca hidroskietil nişasta, volüm replasmanında kullanıldığında şiddetli kaşıntıya yol açabilmektedir.[44]

Bu nedenle özellikle Nikolsky pozitif hastalarda dikkatli kullanılmalıdır. ACE inhibitörlerinin, plazmaferez uygulanan hastalarda bradikinin ilişkili hipotansiyon, flushing ve abdominal kramplara yol açabilmesi nedeni ile kesilmesi gereklidir.[43]

EKSTRAKORPOREAL FOTOFEREZ

Ekstrakorporeal fotoferez (EKP) işlemi, kandaki lökosit ve kök hücrelerin ayrıştırılarak ultraviyole (UV) radyasyona maruz bırakılmasıdır. Bu işlemle lenfositlerde kısmi apoptoz tetiklenir ve dendritik hücrelerde fonksiyon değişikliği ortaya çıkar. UV radyasyona maruz bırakılan lökosit ve kök hücreler dolaşıma geri verilirler. Dermatolojide daha çok Sezary sendromu, mikozis fungoides ve Graft-versus-host-hastalığında kullanılır.[34] Büllöz hastalıklarda kullanımına ilişkin kısıtlı veri bulunmaktadır.[45] Olgu raporları ve olgu serilerinde hastalık kontrolü üzerinde olumlu etkileri gözlenmiştir.[46-50] Önerilen uygulama ayda 1 kere veya 15 günde bir kere, iki gün üst üste şeklindedir. Daha sık uygulamanın pemfigus tedavisinde daha etkili olabileceğini öneren araştırmacılar da mevcuttur.[51] Avrupa Büllöz Hastalıklar Tedavi Kılavuzu'nda EKP'den bahsedilmemiştir.[9]

İMMÜNOADSORBSİYON

İA yönteminde, kandan ayrılan plazma, plazmadan ayrılması istenen maddeleri seçici olarak toplayacak kolonlardan geçirilir. Kandan ayrılması amaçlanan maddelere örnek olarak; immünkompleksler, otoantikorlar, bilirubin, endotoksinler verilebilir. Kullanılan kolonlara, bu maddeleri yüksek afinite ile bağlayarak plazmadan ayıracak maddeler yerleştirilmiştir. Plazma kolonlarda dolaştıktan sonra ayrıştırılması istenen maddelerden büyük oranda arınmış olarak dolaşıma geri verilir.[52] Kolonlarda adsorbsiyon yapması için yataklara yerleştirilen maddeler, fizikokimyasal özellikleri (öreğin; triptofan) veya biyolojik özellikleri ile (örneğin; antijen-antikor bağlanması veya protein A gibi) plazmadaki hedef molekülleri bağlarlar. Protein A ve anti-insan antikorları gibi biyolojik bağlayıcılar, triptofan gibi fiziko-kimyasal bağlayıcılardan daha etkili bir şekilde plazmadan Ig'leri uzaklaştırırlar. İA'daki temel prensip Ig'lerin dolaşımdan uzaklaştırılmasıdır.[34]

Plazmaferez işlemlerinde ardışık birkaç seansın ardından serum IgG seviyesinde %75 düşüş gözlemektedir. İA'da ise tek bir işlemin ardından serum Ig miktarında %75 düşüş gözlenir. Ancak daha evvel de bahsedildiği gibi, ekstravasküler alandaki Ig'lerin intravasküler alana göç etmesi nedeni ile İA işleminden sonra Ig seviyesi, pre-aferez seviyesinin %40'ına yükselir.[53] Bu nedenle 3-4 işlem içeren sikluslar uygulanır. Bu siklusların ardından Ig seviyelerinde %80-90 düşüş gözlemlenir.[17]

Meyersburg ve ark.[17] derlemelerinde, literatürde bildirilen 93 şiddetli pemfigus, 8 pemfigoid grubu (BP, müköz membran pemfigoidi, pemfigoid gestasyones, anti-p-200 pemfigoidi) ve 4 EEB'li olguda İA işlemi gözden geçirilmiştir. İA işlemi sistemik immünosupresif tedavi ile kombine olarak uygulanmıştır ve olguların tamamında, tam veya kısmı remisyona ulaşıldığı bildirilmiştir.

POZOLOJİ

Plazmaferez tedavileri gibi, İA'da hastalıkta kür sağlayıcı bir tedavi değildir. Bu nedenle dolaşımdaki Ig'ler uzaklaştırılsa bile, patolojik lenfosit kolonileri otoantikor üretimine devam eder. Bu nedenle İA sistemik immünosupresif tedaviler ile kombine edilmelidir. Sistemik kortikosteroid, adjuvan immünosupresif tedaviler (siklosfosfamid, azatiyopürin veya mikofenolat mofetil) ve rituksimab içeren farklı İA tedavi protokolleri mevcuttur.[17,26,53]

Kasperkiewicz ve ark.[54] şiddetli ve konvansiyonel tedavilere dirençli olgularda; İA, pulse deskametazon, rituksimab ve azatiyopürin veya mikofenolat mofetilin kombine edildiği protokollerinde; olguları ortanca 29 ay izlemişler ve olguların %83'ünde tam remisyon gözlemlemişlerdir. Araştırmacılar pulse deksametazonun, yüksek doz oral prednisolona göre, ciddi infeksiyon riskine daha az yol açtığını gözlemlemişlerdir. Olguların %9'unda kateter ilişkili sepsis ve dissemine herpes infeksiyonu gözlenmiştir.

YAN ETKİLER

İA işlemlerinde, Ig'ler dolaşımdan uzaklaştırılırken albümin veya diğer plazma ürünleri kaybedilmez. Bu nedenle kanama ve enfeksiyon gibi yan etkiler daha az sıklıkla beklenir. Taze donmuş plazma veya albümin replasmanına ihtiyaç duyulmadığından replasman solüsyonlarına sekonder alerjik reaksiyonun da ortaya çıkma ihtimali bulunmamaktadır. Bununla beraber Meyersburg ve ark.[17] İA alan hastalarda en sık gözlemlenen yan etkinin kateter ilişkili septisemi olduğunu bildirmişlerdir. Bunun yanı sıra derin ven trombozu, pulmoner emboli, herpes zoster enfeksiyonu, *P. carinii* pnömonisi, perforan divertikulit, anaflaksi, bradikardi ve hipotansiyon, miyokard infarktüsü de bildirilen yan etkiler arasındadır.[17] En mortal seyirli yan etkinin kateter enfeksiyonu ilişkili sepsis olması nedeni ile plazmafereze benzer şekilde kateter bakımına oldukça özen gösterilmelidir.

Kılavuzlar: Almanya, Avusturya ve İsviçre OBH Tedavi Kılavuzuna göre, pemfigus vulgaris, pemfigus foliaseus, paraneoplastik pemfigus, EEB'de, vücut yüzey alanının %30'undan fazla veya ora- genital- özofageal veya konjunktival mukozanın %25'inden fazla alanlarda tutulumu olan hastalarda İA endikasyonu bulunmaktadır. Tüm diğer otoimmün büllöz hastalıklarda standart immünosupresif tedaviye kontrendikasyon durumunda veya sistemik kortikosteroid ile kombine edilmiş bir immünosupresif tedavi kullanımına karşın tedavi başarısızlığı durumunda İA endikasyonu bulunmaktadır.[17,54]

Pemfigus Avrupa Tedavi Kılavuzu'nda glukokortikoid ve azatiyopürin veya mikofenolat ile kombine tedaviye karşın yeterli klinik yanıt gözlenmeyen hastalarda İA önerilmektedir.[26]

İA kontraendikasyonları; şiddetli sistemik enfeksiyonlar, şiddetli kardiyovasküler hastalıklar, İA kolonunda bulunan maddelere karşı aşırı duyarlılık olarak sıralanabilir.[17,26]

Sonuç olarak, OBH'de tedavi yönetiminin güç olduğu olgulara sıklıkla rastlanabilmektedir. Hastalık kontrolünün sağlanmasındaki güçlüklerin yanı sıra tedavi ilişkili ciddi morbidite ve mortaliteler de gözlenmektedir. Bu grup hastalarda plazma değişimi veya İA yöntemleri önemli bir tedavi alternatifi olarak karşımıza çıkmaktadır. Plazmaferez tedavileri ile hastalık kontrolünde olumlu etkilerin gözlemlendiği çok sayıda olgu bildirimi olmakla birlikte yapılan randomize kontrollü çalışmalar az sayıdadır. Bunun yanı sıra plazmaferez ile ilişkili ciddi yan etkilerin görülme ihtimali de mevcuttur. İA yöntemi ile OBH'de başarılı sonuçlara ilişkin çok sayıda olgu bildirimi mevcuttur. İA göreceli olarak güvenli, akılcı bir yöntemdir ve şiddetli tutulumu olan veya dirençli olgularda birinci basamak adjuvan tedavi seçeneklerinden biridir. Plazmaferez ve İA yöntemleri, plazmadan otoantikorları uzaklaştırmaya yönelik tedavilerdir ve hastalık kontrolünün sağlanabilmesi için mutlaka immünosupresif tedaviler ile kombine olarak kullanılmalıdırlar.

KAYNAKLAR

1. Moncada B, Kettelsen S, Hernández-Moctezuma JL, et al. Neonatal pemphigus vulgaris: role of passively transferred pemphigus antibodies. British Journal of Dermatology 1982;106:465-8.
2. Anhalt GJ, Labib RS, Voorhees JJ, et al. Induction of pemphigus in neonatal mice by passive transfer of IgG from patients with the disease. New England Journal of Medicine 1982;306:1189-96.
3. Amagai M, Hashimoto T, Green KJ, et al. Antigen-specific immunoadsorption of pathogenic autoantibodies in pemphigus foliaceus. Journal of Investigative Dermatology 1995;104:895-901.
4. Di Zenzo G, Borradori L, Muller EJ. The pathogenesis of pemphigus: Controversy vs complexity. Experimental dermatology 2017.
5. Anhalt GJ, Bahn CF, Labib RS, et al. Pathogenic effects of bullous pemphigoid autoantibodies on rabbit corneal epithelium. Journal of Clinical Investigation 1981;68:1097.
6. Van den Bergh F, Giudice GJ. BP180 (type XVII collagen) and its role in cutaneous biology and disease. Advances in dermatology 2002;19:37-71.
7. Li Q, Ujiie H, Shibaki A, et al. Human IgG1 monoclonal antibody against human collagen 17 noncollagenous 16A domain induces blisters via complement activation in experimental bullous pemphigoid model. The Journal of Immunology 2010;185:7746-55.
8. Ujiie H, Shibaki A, Nishie W, et al. A novel active mouse model for bullous pemphigoid targeting humanized pathogenic antigen. The journal of immunology 2010;184:2166-74.
9. Heimbach L, Li N, Diaz A, et al. Experimental animal models of bullous pemphigoid. Giornale italiano di dermatologia e venereologia: organo ufficiale, Societa italiana di dermatologia e sifilografia 2009;144:423-31.
10. Kim J, Kim Y, Kim S, et al. Serum levels of anti-type VII collagen antibodies detected by enzyme-linked immunosorbent assay in patients with epidermolysis bullosa acquisita are correlated with the severity of skin lesions. Journal of the European Academy of Dermatology and Venereology 2013;27:e224-e30.
11. Woodley DT, Briggaman RA, O'Keefe EJ, et al. Identification of the skin basement-membrane autoantigen in epidermolysis bullosa acquisita. New England Journal of Medicine 1984;310:1007-13.
12. Kasperkiewicz M, Sadik CD, Bieber K, et al. Epidermolysis bullosa acquisita: From pathophysiology to novel therapeutic options. Journal of Investigative Dermatology 2016;136:24-33.
13. Hooten J, Hall R, Cardones AR. Updates on the management of autoimmune blistering diseases. Skin Therapy Lett 2014;19:1-6.
14. Bernard P, Antonicelli F. Bullous Pemphigoid: A Review of its Diagnosis, Associations and Treatment. American Journal of Clinical Dermatology 2017:1-16.
15. Ellebrecht CT, Payne AS. Setting the target for pemphigus vulgaris therapy. JCI insight 2017;2.
16. Potter M, Smith-Gill SJ. Physiology of immunoglobulins. Immunophysiology Oxford University. New York: Press; 1990:129-51.
17. Meyersburg D, Schmidt E, Kasperkiewicz M, et al. Immunoadsorption in dermatology. Therapeutic Apheresis and Dialysis 2012;16:311-20.
18. Zillikens D, Derfler K, Eming R, et al. Recommendations for the use of immunoapheresis in the treatment of autoimmune bullous diseases. JDDG: Journal der Deutschen Dermatologischen Gesellschaft 2007;5:881-7.
19. Schwartz J, Winters JL, Padmanabhan A, et al. Guidelines on the Use of Therapeutic Apheresis in Clinical Practice-Evidence-Based Approach from the Writing Committee of the American Society for Apheresis: The Sixth Special Issue. Journal of clinical apheresis 2013;28:145-284.
20. Ruocco V, Rossi A, Argenziano G, et al. Pathogenicity of the intercellular antibodies of pemphigus and their periodic removal from the circulation by plasmapheresis. British Journal of Dermatology 1978;98:237-41.
21. Turner MS, Sutton D, Sauder DN. The use of plasmapheresis and immunosuppression in the treatment of pemphigus vulgaris. Journal of the American Academy of Dermatology 2000;43:1058-64.
22. Bystryn J-C. Plasmapheresis therapy of pemphigus. Archives of dermatology 1988;124:1702-4.
23. Mazzi G, Raineri A, Zanolli FA, et al. Plasmapheresis therapy in pemphigus vulgaris and bullous pemphigoid. Transfusion and apheresis science 2003;28:13-8.
24. Guillaume JC, Roujeau JC, Morel P, et al. Controlled study of plasma exchange in pemphigus. Archives of dermatology 1988;124:1659-63.
25. Martin LK, Agero AL, Werth V, et al. Interventions for pemphigus vulgaris and pemphigus foliaceus. The Cochrane Library 2009.
26. Hertl M, Jedlickova H, Karpati S, et al. Pemphigus. S2 Guideline for diagnosis and treatment–guided by the European Dermatology Forum (EDF) in cooperation with the European Academy of Dermatology and Venereology (EADV). Journal of the European Academy of Dermatology and Venereology 2015;29:405-14.

27. Egan CA, Meadows KP, Zone JJ. Plasmapheresis as a steroid saving procedure in bullous pemphigoid. International journal of dermatology 2000;39:230-5.
28. Yamada H, Yaguchi H, Takamori K, et al. Plasmapheresis for the treatment of pemphigus vulgaris and bullous pemphigoid. Therapeutic Apheresis and Dialysis 1997;1:178-82.
29. Goldberg N, Robinson J, Roenigk Jr H, et al. Plasmapheresis therapy for bullous pemphigoid. Archives of dermatology 1985;121:1484-5.
30. Roujeau JC, Morel P, Dalle E, et al. Plasma exchange in bullous pemphigoid. The Lancet 1984;324:486-9.
31. Guillaume JC, Vaillant L, Bernard P, et al. Controlled trial of azathioprine and plasma exchange in addition to prednisolone in the treatment of bullous pemphigoid. Archives of dermatology 1993;129:49-53.
32. Ruocco E, Wolf R, Caccavale S, et al. Bullous pemphigoid: associations and management guidelines: facts and controversies. Clinics in dermatology 2013;31:400-12.
33. Chang B, Tholpady A, Huang RS, et al. Clinical and serological responses following plasmapheresis in bullous pemphigoid: two case reports and a review of the literature. Blood Transfusion 2014;12:269.
34. Stegmayr BG. A survey of blood purification techniques. Transfusion and apheresis science 2005;32:209-20.
35. Okafor C, Ward DM, Mokrzycki MH, et al. Introduction and overview of therapeutic apheresis. Journal of clinical apheresis 2010;25:240-9.
36. Şavk E, Uslu M, Yavaşoğlu I, et al. Resistant oral mucosal lesions in pemphigus vulgaris responsive to double filtration plasmapheresis: First case report from Turkey. Transfusion and Apheresis Science 2013;48:273-5.
37. Kasuya A, Moriki M, Tatsuno K, et al. Clearance efficacy of autoantibodies in double filtration plasmapheresis for pemphigus foliaceus. Acta dermato-venereologica 2013;93:181-2.
38. Yano C, Ishiji T, Kamide R, et al. A case of pemphigus vulgaris successfully treated with single filtration plasmapheresis: a correlation of clinical disease activity with serum antibody levels. The Journal of dermatology 2000;27:380-5.
39. Yamada H, Itoh A, Hatanaka Y, et al. Screening and analysis of adsorbents for pemphigus autoantibodies. Therapeutic Apheresis and Dialysis 2010;14:292-7.
40. Hanafusa N, Kondo Y, Suzuki M, et al. Double filtration plasmapheresis can decrease factor XIII Activity. Therapeutic Apheresis and Dialysis 2007;11:165-70.
41. Kaplan A. Complications of apheresis. Seminars in dialysis: Wiley Online Library; 2012. p. 152-8.
42. Ibrahim RB, Liu C, Cronin SM, et al. Drug Removal by Plasmapheresis: An Evidence-Based Review. Pharmacotherapy: The Journal of Human Pharmacology and Drug Therapy 2007;27:1529-49.
43. Mokrzycki MH, Kaplan AA. Therapeutic plasma exchange: complications and management. American Journal of Kidney Diseases 1994;23:817-27.
44. Wiedermann CJ. Hydroxyethyl starch–can the safety problems be ignored? Wiener Klinische Wochenschrift 2004;116:583-94.
45. Adamski J, Kinard T, Ipe T, et al. Extracorporeal photopheresis for the treatment of autoimmune diseases. Transfusion and Apheresis Science 2015;52:171-82.
46. Sanli H, Akay BN, Ayyildiz E, et al. Remission of severe autoimmune bullous disorders induced by long-term extracorporeal photochemotherapy. Transfusion and Apheresis Science 2010;43:353-9.
47. Owsianowski M, Garbe C, Ramaker J, et al. Therapeutic experiences with extracorporeal photopheresis. Technical procedure, follow-up and clinical outcome in 31 skin diseases. Der Hautarzt; Zeitschrift fur Dermatologie, Venerologie, und verwandte Gebiete 1996;47:114-23.
48. Wollina U, Lange D, Looks A. Short-time extracorporeal photochemotherapy in the treatment of drug-resistant autoimmune bullous diseases. Dermatology 1999;198:140-4.
49. Gollnick HP, Owsianowski M, Taube KM, et al. Unresponsive severe generalized pemphigus vulgaris successfully controlled by extracorporeal photopheresis. Journal of the American Academy of Dermatology 1993;28:122-4.
50. Azaña JM, de Misa RF, Harto A, et al. Severe pemphigus foliaceus treated with extracorporeal photochemotherapy. Archives of dermatology 1997;133:287-9.
51. Rook AH, Heald PW, Nahass GT, et al. Treatment of autoimmune disease with extracorporeal photochemotherapy: pemphigus vulgaris--preliminary report. The Yale journal of biology and medicine 1989;62:647.
52. Henderson L. Blood Purification by Immunoadsorption. Blood purification 2000;18:148.
53. Schmidt E, Zillikens D. Immunoadsorption in dermatology. Archives of dermatological research 2010;302:241-53.
54. Kasperkiewicz M, Shimanovich I, Meier M, et al. Treatment of severe pemphigus with a combination of immunoadsorption, rituximab, pulsed dexamethasone and azathioprine/mycophenolate mofetil: a pilot study of 23 patients. British Journal of Dermatology 2012;166:154-60.

5-2e

AZATİYOPÜRİN

Emel BÜLBÜL BAŞKAN, Serkan YAZICI

ÖZET

Azatiyopürin özellikle birinci basamak tedavilerin başarısız olduğu ciddi, yaşamı tehdit eden veya inatçı dermatozların tedavisinde 40 yıldan fazla süredir kortikosteroid ihtiyacını azaltıcı ajan olarak kullanılmaktadır. Maliyeti düşük olan azatiyopürin ilaç orta derecede immünosupresif ve anti-inflamatuvar etkili bir sistemik immünosupresif ajandır. Tam klinik fayda 4-6 haftada elde edilir. Tedavi yanıtı sıklıkla bireyler arası değişkenlik gösterir ve miyelosupresyon en önemli doz kısıtlayıcı yan etkidir. Tiyopürin metil transferaz enziminin genetik polimorfizmleri ile miyelosupresyon riski arasında ilişki gösterilmiştir. Tedavi öncesinde enzim aktivitesi başlangıç dozunu belirlemede önemlidir. Düşük enzim aktiviteli hastalarda alternatif bir tedavi seçilirken, orta düzey aktiviteli hastalarda 1 mg/kg/gün dozda, normal aktiviteli hastalarda ise 2 mg/kg/gün dozda tedavi verilir. Bu öneri azatiyopürinin güvenilirliğini öngörse de düzenli kan sayımlarının yerini alamayacağı unutulmamalıdır. Hastaların rutin takipleri arasında; başlangıçta haftada bir tam kan sayımı ve karaciğer ve böbrek fonksiyon testleri yer alır. Takip sıklığı değişkendir, hekime ve hastaya göre değişir. Mümkünse, stabil veya maksimum doza erişene dek haftada bir laboratuvar takibi yapılmalıdır. Sonrasında, ilk 3 ay için ayda bir, daha sonra ise her 2-3 ayda bir laboratuvar takibi yeterli olacaktır.

GİRİŞ

Azatiyopürin (AZT) 1950'lerin sonunda Gertrude Elion tarafından, 6-merkaptopürinin (6-MP) metabolik yıkımını engellemek amacıyla geliştirilmiş sentetik bir pürin (adenin ve hipoksantin) analoğudur.[1] Anti-inflamatuvar ve immünosupresif etkileriyle özellikle diğer tedavilerin başarısız olduğu yaşamı tehdit eden veya inatçı dermatozların yönetiminde kullanılmaktadır. AZT, Joseph Murray tarafından 1961'de renal transplantasyon hastalarında kullanılmış ve AZT-prednison kombinasyonu 1970'lerin sonunda siklosporin kullanılmaya başlanana kadar bu hastaların tedavisinin temelini oluşturmuştur. Günümüzde AZT; dermatoloji, gastroenteroloji, onkoloji, romatoloji pratiğinde anti-lösemik, anti-inflamatuvar ve immünosupresif olarak kullanılmaktadır.[2,3] Dermatoloji pratiğinde temel kullanım alanı otoimmün büllöz hastalıklarda kortikosteroid ihtiyacını azaltıcı (adjuvan) tedavi olmakla beraber atopik dermatit, inatçı ışık reaksiyonları, aktinik dermatit, aktinik retiküloid, otoimmün bağ dokusu hastalıkları, vaskülitler, eritema multiforme ve psoriazis, liken planus gibi papüloskuamöz hastalıkların tedavisinde de kullanılmaktadır (Tablo 1).[4,5] Hayvan çalışmaları AZT'nin 6-MP'den daha yüksek bir terapötik indekse sahip olduğunu ve çok daha iyi bir immünosupresan olduğunu göstermektedir. 6-MP ise temel olarak çocukluk çağı lösemilerinin tedavisinde kullanılmaktadır.[6]

Tablo 1. Azatiyopürin tedavisinin dermatolojik endikasyonları

Otoimmün büllöz hastalıklar	Ekzematöz hastalıklar	Fotodermatozlar
Pemfigus vulgaris	Atopik dermatit	Kronik aktinik dermatit
Pemfigus foliaseus	Pomfoliks	Aktinik retiküloid
Müköz membran pemfigoidi	Kontakt dermatit	Polimorfik ışık erüpsiyonu
Büllöz pemfigoid		Psoriazis
Sikatrisyel pemfigoid		Kutanöz lupus eritematozus
Paraneoplastik pemfigus		Kutanöz vaskülit
		Piyoderma gangrenozum
		Behçet hastalığı
		Eritema multiforme
		Liken planus
		Graft-versus-host hastalığı

FARMAKOLOJİ

Emilim ve dağılım: AZT'nin 25, 50, 75 ve 100 mg'lik çentikli tabletleri mevcuttur. Tabletler çentikli olduğundan, gerekli görüldüğünde bölünebilmektedir. AZT, oral alım sonrası 1-2 saat içinde hızla emilerek %88 biyoyararlanım gösterir. Neredeyse tüm dokulara dağılır ancak kan-beyin bariyerini geçemez. Hızlı *in vivo* dönüşüm sonucu kısa bir yarı ömrü vardır (yaklaşık üç saat). Ancak, metabolitler daha uzun süre vücutta kalır, böylece günde bir ya da iki doz şeklinde kullanılabilir.[7]

Metabolizma: Hem AZT hem 6-MP, birkaç yarışmalı enzim yolağı üzerinden aktif ve inaktif metabolitlere dönüştürülür.[8] AZT, ilk olarak karaciğerde glutatyon, doku sülfhidril ve amino grupları ile non-enzimatik etkileşime girer ve imidazol parçasının ayrılması ile ön-ilaç 6-MP'ye dönüşür. 6-MP üç enzim tarafından metabolize edilir. Ksantin oksidaz (KO) ile 6-tiyoürik aside dönüşür. İntrasellüler bir enzim olan KO, hem karaciğerde hem de gastrointestinal sistemde bulunur ancak hematopoetik dokuda yoktur. Tiyopürin metiltransferaz (TPMT) hematopoetik dokular ve eritrositler dahil birçok dokuda bulunan sitozolik bir enzimdir ve S-adenozil metiyoninden metil grubu alınarak inaktif metil-MP oluşur. Üçüncü bir enzimatik dönüşüm ile hipoksantin guanin fosforibosil transferaz (HPRT) tarafından aktif ve sitotoksik 6-tioguanin nükleotidlerine (TGN) dönüşür. Hem 6-tiyoürik asit, hem de 6-metil-MP inaktif metabolit olsalar da ilaç toksisitesinde kısmi rolleri vardır. 6-TGN aktif metabolitlerdir; pürinlerin de novo sentezini inhibe ederler ve sahte baz olarak DNA'ya katılarak apopitozu indüklerler. T lenfosit fonksiyonu ve B lenfosit antikor üretimini ve ayrıca derideki Langerhans hücrelerinin sayısını azaltarak antijen sunma yeteneklerini baskılarlar. Bu nedenle; 6-TGN AZT'nin etkinliğinden ve sitotoksisitesinden sorumludur. 6-MP, aktif bileşik olsa da, imidazol grubu nedeniyle doğrudan immünosupresif özelliği olabileceği bildirilmiştir.[9] TPMT enzimi 6-MP metabolizmasına ek olarak, HGPRT yolağının metabolitlerini de metilleyebilir. Hem TPMT hem de KO aktif TGN'yi katabolize edip inaktif ürünlere dönüştürebilir. KO ya da TPMT enziminin enzimatik aktivitesinin düşük olması, sitotoksik TGN birikimine ve sonuçta doku toksisitesine yol açar. KO hematopoetik dokuda bulunmadığından ve genetik çeşitlilik ve yetmezlik göstermediğinden, TPMT enzim aktivitesi bu dokularda sitotoksik TGN'nin esas inaktivasyon yolağıdır. Bu nedenle hematopoetik toksisite esas olarak TPMT aktivitesi ile ilişkilidir.[10]

Sitotoksik tiyoguanin nükleotidleri: Eritrositlerdeki TGN birikim düzeyi, TPMT enzim aktivitesi ile ters orantılıdır ve TPMT düzeyi yetersiz hastalarda yükselmiş TGN düzeyleri relaps riski ve hematopoetik toksisite ile ilişkilidir. Düşük TGN, daha yüksek AZT veya 6-MP dozlarının iyi tolere edilebileceğini ve tedavi etkinliğini gösterebilmektedir.[11,12] Yapılan çalışmalarda eritrositlerdeki TGN düzeyleri ile; inflamatuvar barsak hastalığında AZT ve 6-MP tedavisine yanıtın ve renal transplant olgularında, doku reddi ve lökopeni riski ile ilişkisi gösterilmiş ve TGN düzeylerinin hasta takibinde kullanılabileceği bildirilmiş olsa da dermatolojik hastalıklar için herhangi bir kriter geliştirilmemiştir.[2,13,14] Eritrositlerdeki TGN'lerin terapötik düzeylerinin takibi, AZT ilaç etkinliğinin sürdürülmesi ve toksisitesinin önlenmesi açısından faydalı olabilir.

Tiyopürin metiltransferaz enziminin klinik önemi: İlk olarak 1963'te Remy tarafından kemirgenlerde tanımlanan TPMT enzimi, aromatik ve heterosiklik SH bileşiklerinin (merkaptopürin, tiyoguanin, ve aktif sitotoksik nükleotid metaboliti) S-metilasyonunu katalizler.[15] TPMT yetmezliği tanımlanmadan önce, AZT veya 6-MP ile lökopenik transplant hastalarında standart terapötik dozlarda ciddi, idiyopatik hematopoetik toksisite ve sepsis bildirilmiştir.[16] Orta düzey TPMT aktivitesi olan heterozigotlarda, standart AZT veya 6-MP dozları hematopoietik toksisiteye neden olabilir. Uygun dozlar dahi, sitotoksik metabolitler heterozigotlarda yavaşça birikebileceğinden olguların yakın takibi gereklidir.[11] TPMT aktivitesi, tiyopürinleri kullanan hastaların %35'inde indüklenebilir. TPMT indüksiyonu, aktif sitotoksik metabolitlerin düzeyini azaltarak ilacın etkinliğini düşürebilir veya enzim inhibisyonu yoluyla toksisiteye neden olabilir. TPMT enzim indüksiyonu/inhibisyonu, özellikle uzun dönem AZT tedavisinde önemlidir. TPMT aktivitesi farklı laboratuvarlar arasında ve aynı test kitinin farklı serilerinde kısmen değişebilmesine rağmen, bazal TPMT aktivite bilgisi AZT alacak olan hastaların çoğunda klinik olarak faydalıdır. Bununla birlikte, pansitopeni izleminde; doz azaltımı gereken, düşük TPMT aktiviteli veya yüksek doza ihtiyaç duyulan yüksek TPMT aktiviteli hastaların belirlenmesinde faydalıdır.[17]

Farmakogenetik: TPMT enzim aktivitesini kontrol eden protein sentezi 6p22.3 lokusü ile kodlanır ve otozomal dominant biçimde kalıtılır. TPMT genotipleri, *in vivo* olarak eritrositlerdeki TPMT aktivitesi ile koreledir. İlk olarak Weinshilboum ve Sladek[18] 1980'de insan eritrositlerinde TPMT enziminin üç genotipik polimorfizmini tanımlamıştır. TPMT enzim aktivitesi, toplumda trimodal bir dağılım gösterir. Bireylerin yaklaşık %90'ında yüksek TPMT aktivitesi mevcuttur. Orta düzey aktivite gösteren bireylerde TPMT geni heterozigottur ve toplumun yaklaşık %10'unu oluşturur. İki TPMT mutant aleli olan homozigotlarda TPMT aktivitesi yetersizdir ve popülasyonun yaklaşık %0,3'ünü oluşturur. Bunlar AZT toleransı en düşük grubu oluştururlar. Günümüzde 20'den fazla mutant alel tanımlanmıştır ve etnik gruplar arasında alellerin tipi ve sıklığı değişkendir. En yaygın aleller; TPMT*3A, TPMT*3C, ve TPMT*2'dir TPMT; beyaz ırk, Afrika kökenli Amerikalılar ve Asyalılar dahil tüm etnik gruplarda genetik polimorfizm gösterir. Beyaz ırk içerisinde en yaygın alel TPMT*3A (A719G ve G460A) iken TPMT*3B (G460A) ve TPMT*3C (A719G) Afrikalılar'da en yaygın alellerdir.[10,19,20] Tedavi sırasında toplumun etnik özellikleri göz önünde bulundurulmalıdır.

POZOLOJİ

Tedavi öncesi: AZT başlamadan önce hastalara, tedavi riskleri ve yararlarına dair bilgi verilmelidir. Hem hasta hem de hekim AZT'nin uygun tedavi seçeneği olduğuna karar verdikten sonra, TPMT enzim düzeyinin değerlendirilmesi önerilmektedir. Fenotip enzim aktivitesini kantitatif olarak belirlediğinden, yakın zamanda yapılmış kan transfüzyonu gibi ekzojen faktörlerden etkilenebileceği unutulmamalıdır. Genotipleme, klinik ilişkili olabilecek yeni alelik varyantları gözden kaçırabilse de miyelosupresyon riski olan düşük aktiviteli ***(homozigot mutant)*** bireylerin belirlenmesine imkan sağlar. Ayrıca yine miyelosupresyon riski olan orta düzey aktiviteli (heterozigot) bireylerde ampirik tedavi dozunun azaltılmasına ve agresif dozlar gerektirecek yüksek aktiviteli (homozigot wild-tip) hastaların saptanmasına olanak sağlar.[21]

Tedavi dozu: AZT tedavisi genellikle pratikte ampirik olarak 50 mg/gün dozunda başlanır. Klinik etkinlik ve dikkatli izlem ile maksimum 2,5 mg/kg/gün dozuna artırılır. Snow ve Gibson heterozigot, orta düzeyde TPMT enzim aktivitesi bulunan hastalarda standart AZT dozlarında miyelosupresyon riski bulunabileceğini ve homozigot wild-tip, yüksek TPMT enzim aktiviteli hastalarda ise etkinlik kaybı olabileceğini, dolaysıyla AZT başlangıç dozunun TPMT enzim düzeyine göre belirlenmesi gerektiğini bildirmişlerdir (Tablo 2).[11]

Tablo 2. TPMT aktivitesi genotip ve fenotip özelliklerine göre AZT doz önerisi

Genotip	TPMT aktivitesi (U/mL RBC)	Popülasyon (%)	AZT dozu
Homozigot */*	Yüksek>13,7	90	Standart (2-3 mg/kg/gün)
Heterozigot*/M	Orta 5,0-13,7	10	%15-50 doz azaltımı
Homozigot M/M	Düşük <5,0	0,3	Önerilmez %90 doz azaltımı

AZT: Azatiyopürin, M: Mutant, TPMT: Tiyopürin metiltransferaz; *Wild tip

Eritrositlerdeki bazal TPMT aktivitesine dayanarak önerilen AZT başlangıç dozları: TPMT aktivitesi <5,0 U/mL ise (homozigot mutant), AZT tedavisi verilmemeli; orta düzey TPMT aktiviteli hastalar (5,0-13,7 U/mL) günlük 0,5-1 mg/kg dozda; TPMT aktivitesi 13,7-20,0 U/mL ise 1,5 mg/kg/gün dozunda uygulanabilir. TPMT aktivitesi 20,0 U/mL'nin üzerinde olan hastalar, günlük 2,5 mg/kg doza kadar AZT ile tedavi edilebilir. Çok yüksek düzeyde aktivitesi olan (>26,4 U/mL) hastalarda etkinlik elde edebilmek için daha agresif dozlar gerekli olabilir. Bu gibi olgularda 2 mg/kg/gün dozda başlanılması ve dozun her 4-6 haftada bir 0,5 mg/kg/gün artırılması önerilmektedir (maksimum 3 mg/kg/gün).[22-24]

İzlem: Kapsamlı metabolizmaları nedeniyle AZT ve 6-MP'nin farmakokinetik profilleri ve ilaç düzeyi ölçümlerinin klinik pratik değeri düşüktür. TPMT enzim aktivitesinin belirlenmesi, sıklıkla AZT tedavisi öncesi yapılır. İlaç dozu stabilize edildiğinde takipler, iki ayda bir yapılabilir. Tedavi etkinliği gösteren TGN düzeyi yakalanana dek periyodik olarak (üç-dört ayda bir) TPMT aktivitesinin incelenmesi önerilmiştir. AZT dozu da gerekli görüldüğünde buna göre ayarlanmalıdır. TPMT enzim aktivitesi ile birlikte tam kan sayımı ve karaciğer ve böbrek fonksiyon testleri yapılmalıdır. Tartışmalı olmakla birlikte ilk dört hafta (veya stabil bir doza ulaşana kadar) haftalık kan sayımı, sonrasında minimum her 8-12 haftada bir izlem yapılması önerilmektedir. Tedaviye yanıt sıklıkla 6-8 hafta arasında ortaya çıkar ancak 12 haftaya kadar da uzayabilir. Klinik seyir sabit hale gelince AZT dozu hastalığı kontrol altında tutan minimum doza indirilir. Renal yetmezlikte doz ayarı yapılmalıdır. Glomerül filtrasyon hızı (GFR) 10-50 mL/dk ise doz %25 azaltılır, GFR <10 mL/dk ise doz %50 azaltılır. Eğer TPMT enzim düzeyi bilinmiyorsa hematolojik parametreler yakından takip edilmeli, *beyaz küre sayısı* ***<4000-4500/mm³ altına düşerse veya Hb <10 gr/dL olursa tedavi kesilmelidir.*** Yıllık deri muayenesi ve yaş-cinsiyet uyumlu kanser taraması yapılmalıdır.[2,25]

İlaç etkileşimleri ve kontrendikasyonlar: Birçok ilacın, AZT ile etkileşime girdiği özellikle ***allopürinolün*** KO'yu baskıladığı pratikte iyi bilinmektedir. AZT ve allopürinol kombinasyonu, 6-MP'nin KO aracılığı ile 6-tiyoürik aside dönüşerek inaktive olmasını engeller ve miyelotoksisite riskini artırır. AZT alan bir hastaya allopürinol reçete edilecekse, AZT dozu üçte iki oranında azaltılmalı ve takipte kan sayımları sık yapılmalıdır. Bazı araştırmacılar, tek başına AZT ile yanıt alınamayan hastalarda AZT-allopürinol kombinasyonunu savunsa da bu kombinasyonun klinik pratikte uygulanması için yeterli kanıt yoktur. Bu nedenle AZT alan hastalarda allopürinolden kaçınılması uygundur.[26,27]

Sülfasalazin, anjiyotensin dönüştürücü enzim inhibitörleri ve trimetoprim-sülfametoksazolün AZT ile indüklenen miyelotoksisite riskini artırdığı bildirilse de bu ajanların AZT toksisitesini hangi mekanizmalarla artırdığı tam olarak bilinmemektedir. Bu nedenle, AZT alan hastalarda mümkünse bu ajanlardan kaçınılmalı veya dikkatli kullanılmalıdır.[28] AZT ***varfarin*** ve ***panküronyumun*** ile etkileşime girerek etkinliklerini azaltabileceğinden eşzamanlı kullanımlarında doz ayarı gerekir. Varfarin ve AZT tedavisini bir arada alan hastalarda varfarin dozu üç-dört katına çıkartılmalı ve hastalar yakın takip edilmelidir.[29] AZT ***intrauterin kontraseptif araçların*** etkilerini azaltabildiğinden alternatif doğum kontrol metotları kullanılmalıdır.

AZT tedavisinde kesin kontrendikasyon, öncesinde yaşanmış aşırı duyarlık reaksiyonu hikayesidir ve alternatif tedavi planlanmalıdır. Ayrıca, hastanın TPMT enzim aktivitesi bilinmiyorsa veya aktivite düşük saptandıysa, alternatif tedavi planlanabilir. Aktif ciddi infeksiyon ve hamilelik göreceli kontrendikasyonlardır.

Gebelik: AZT plasentayı geçebileceğinden doğurganlık çağındaki kadınlarda gebelik testi yapılmalıdır.[30] AZT, FDA tarafından gebelikte D kategorisinde değerlendirilmektedir. Teratojenik etkileri ile ilgili literatür verilerinin kısıtlı olması nedeniyle gebelikte AZT kullanımından kaçınılması önerilmektedir. Hayatı tehdit edici hastalığı olan hastalarda yarar/fetal risk oranı göz önünde bulundurulmalıdır. Hamile olan transplant hastalarında kullanımının oldukça emniyetli olduğu düşünülse de dermatolojik endikasyonlarda hamilelik esnasında kullanımı önerilmemektedir.[31]

YAN ETKİLER

Hematolojik: AZT tedavisinin en yaygın doz kısıtlayıcı yan etkisi hematopoetik toksisitedir ve sıklıkla TPMT aktivitesi ile ilişkilidir. İzole sitopeniden, nadiren ölümle sonuçlanan ağır miyelosupresyona kadar birçok hematolojik yan etki görülebilir. Hematolojik yan etkilerin sıklığı %5-25 arası değişebilmektedir ve tedavi sırasında haftalar veya yıllar içinde ortaya çıkabilmektedir. Akut miyelotoksik olaylar, AZT tedavisi başlamadan önce genotipleme yapılarak veya TPMT enzim aktivitesi ile öngörülse de takip sırasındaki düzenli tam kan sayımları geç toksisitenin tespitinde gereklidir.[5,32]

Gastrointestinal sistem: Hastaların ilaç ilişkili en yaygın şikayetleri, gastrointestinal sistem kaynaklı olup sıklıkla bulantı kusma, diyare, mukozit, abdominal ağrı ve pankreatit görülmektedir. Bu semptomlar genellikle tedavinin ilk birkaç haftasında ortaya çıkar ve zamanla kendiliğinden düzelebilir. Semptomları azaltmak amacıyla AZT bölünmüş dozlarda veya yemekle alınabilse de tolere edilemiyorsa tedavi kesilir. Semptomlar genellikle geri dönüşümlüdür ve ilacın kesilmesini takiben hızla düzelir.[2]

Hepatotoksisite: AZT karaciğer toksisitesi genellikle karaciğer fonksiyon testlerinde bozulmaya neden olur. Karaciğer yan etkileri ikinci sıklıkta görülür ve TPMT aktivitesinden bağımsızdır. Bazı çalışmalarda, 6-MP inaktif metaboliti olan metil-MP düzeyinin hepatotoksisite ile ilişkili olabileceği bildirilmiştir.[33]

Karsinogenez: Kronik immünosupresyonun kanser riskini artırdığı bilinse de dermatolojik hastalıklarda AZT tedavisi ile ilişkili malignite riski bilinmemektedir. Özellikle yoğun güneş maruziyet öyküsü varlığında uzun dönem AZT tedavisinin agresif skuamöz hücreli karsinom riskini arttığı olgu serisinde bildirilmiştir ve olguların yakın takibi önerilmiştir.[34] AZT tedavisinin lenfoproliferatif kanser geliştirme riski tartışmalıdır. Silman ve ark.[35] AZT ile tedavi edilen 202 romatoid artrit hastasının dördünde (doz aralığı: 105-400 mg/gün, tedavi süresi: 1-222 ay), AZT ile tedavi edilmemiş 202 hastanın ikisinde lenfoproliferatif kanser geliştiğini bildirilmiştir. Nero ve ark.[36] 1978-2002 arası sistemik lupus eritematozus tanısı almış 358 hastayı retrospektif olarak incelemiş ve AZT ile tedavi edilen (6 ay-18 yıl) 148 hastanın sekizinde (%5,4) malignite gelişimi saptanırken, AZT tedavisi almamış 210 hastanın 14'ünde (%6,7) malignite gelişimi saptanmış (üç lenfoma) ve AZT tedavisi ile kanser riskinde bir artış olmadığı bildirilmiştir. Sonuç olarak transplant dışı endikasyonlarda AZT kullanımı ile toplam malignite gelişim riski göreceli olarak düşüktür. Ancak risk faktörleri varlığında AZT alım süresi arttıkça malignite riskinin de artış gösterebileceği akılda tutulmalıdır.

Diğer yan etkiler: Yaygın olmasa da, AZT kullanımı ile ilgili ciddi aşırı duyarlılık reaksiyonları (özellikle siklosporin veya metotreksat ile birlikte kullanıldığında) gelişebilir. Genellikle tedavinin ilk 4 haftasında gözlense de daha az olarak ilk doz alımını takiben saatler içinde veya tedavi sürecinde yıllar içinde de ortaya çıkabileceği bildirilmiştir. Lezyonlar tipik olarak birleşme eğiliminde morbiliform döküntü şeklinde olup ateş, respiratuvar ve gastrointestinal distres, hepatotoksisite ve kardiyovasküler kollaps görülebilmektedir.[5,34,37]

KAYNAKLAR

1. Calne RY. The initial study of the immunosuppressive effects of 6-mercaptopurine and azathioprine in organ transplantation and a few words on cyclosporin A. World J Surg 1982;6:637-40.
2. Wise M, Callen JP. Azathioprine: a guide for the management of dermatology patients. Dermatol Ther 2007;20:206-15.
3. Elion GB. The George Hitchings and Gertrude Elion Lecture. The pharmacology of azathioprine. Ann N Y Acad Sci 1993;685:400-7.
4. Patel AA, Swerlick RA, McCall CO. Azathioprine in dermatology: the past, the present, and the future. J Am Acad Dermatol 2006;55:369-89.
5. El-Azhary RA. Azathioprine: current status and future considerations. Int J Dermatol 2003;42:335-41.
6. Scerri L. Azathioprine in dermatological practice: an overview with special emphasis on its use in non-bullous inflammatory dermatoses. Adv Exp Med Biol 1999;455:343-8.
7. Drug Facts and Comparisons. Azathioprine 2000:1549-50.
8. Van Os EC, Zins BJ, Sandborn WJ, et al. Azathioprine pharmacokinetics after intravenous, oral, delayed release oral and rectal foam administration. Gut 1996;39:63-8.
9. Sauer H, Hantke U, Wilmanns W. Azathioprine lymphocytotoxicity: potentially lethal damage by its imidazole derivatives. Arzneimittelforschung 1988;38:820-4.
10. Krynetski EY, Evans WE. Pharmacogenetics as a molecular basis for individualized drug therapy: the thiopurine S-methyltransferase paradigm. Pharm Res 1999;16:342-9.
11. Snow JL, Gibson LE. The role of genetic variation in thiopurine methyltransferase activity and the efficacy and/or side effects of azathioprine therapy in dermatologic patients. Arch Dermatol 1995;131:193-7.
12. Lilleyman JS, Lennard L. Mercaptopurine metabolism and risk of relapse in childhood lymphoblastic leukaemia. Lancet 1994;343:1188-90.
13. Dubinsky MC, Lamothe S, Yang HY, et al. Pharmacogenomics and metabolite measurement for 6-mercaptopurine therapy in inflammatory bowel disease. Gastroenterology 2000;118:705-13.
14. Bergan S, Rugstad HE, Bentdal O, et al. Monitored high-dose azathioprine treatment reduces acute rejection episodes after renal transplantation. Transplantation 1998;66:334-9.

15. Remy CN. Metabolism of thiopyrimidines and thiopurines. S-methylation with S- adenosylmethionine transmethylaseand catabolism in mammalian tissues. J Biol Chem 1963;238:1078-84.
16. Mc Leod HL, Miller DR, Evans WE. Azathioprine induced myelosuppression in thiopurine methyltransferase deficient heart transplant recipient. Lancet 1993;341:1151.
17. Thervet E, Anglicheau D, Toledano N, et al. Clinical consequences of the polymorphism of azathioprine metabolism. Transplant Proc 2000;32:2780.
18. Weinshilboum RM, Sladek SL. Mercaptopurine pharmacogenetics: monogenic inheritance of erythrocyte thiopurine methyltransferase activity. Am J Hum Genet 1980;32:651-62.
19. Ameyaw MM, Collie-Duguid ES, Powrie RH, et al. Thiopurine methyltransferase alleles in British and Ghanaian populations. Hum Mol Genet 1999;8:367-70.
20. Schaeffeler E, Fischer C, Brockmeier D, et al. Comprehensive analysis of thiopurine S-methyltransferase phenotypegenotype correlation in a large population of German-Caucasians and identification of novel TPMT variants. Pharmacogenetics 2004;14:407-17.
21. Gardiner SJ, Gearry RB, Barclay ML, et al. Two cases of thiopurine methyltransferase (TPMT) deficiency –a lucky save and a near miss with azathioprine. Br J Clin Pharmacol 2006;62:473-6.
22. Snow JL, Gibson LE. A pharmacogenetic basis for the safe and effective use of azathioprine and other thiopurine drugs in dermatologic patients. J Am Acad Dermatol 1995;32:114-6.
23. Meggitt SJ, Reynolds NJ. Azathioprine for atopic dermatitis. Clin Exp Dermatol 2001;26:369-75.
24. Kazlow Stern D, Tripp JM, Ho VC, et al. The use of systemic immune moderators in dermatology: an update. Dermatol Clin 2005;23:259-300.
25. Anstey AV, Wakelin S, Reynolds NJ. British Association of Dermatologists Therapy, Guidelines and Audit Subcommittee. Guidelines for prescribing azathioprine in dermatology. Br J Dermatol 2004;151:1123-32.
26. Duley JA, Chocair PR, Florin TH. Observations on the use of allopurinol in combination with azathioprine or mercaptopurine. Aliment Pharmacol Ther 2005;22:1161-2.
27. Kennedy DT, Hayney MS, Lake KD. Azathioprine and allopurinol: the price of an avoidable drug interaction. Ann Pharmacother 1996;30:951-4.
28. Dewit O, Vanheuverzwyn R, Desager JP, et al. Interaction between azathioprine and aminosalicylates: an in vivo study in patients with Crohn's disease. Aliment Pharmacol Ther 2002;16:79-85.
29. Ng HJ, Crowther MA. Azathioprine and inhibition of the anticoagulant effect of warfarin. evidence from a case report and a literature review. Am J Geriatr Pharmacother 2006;4:75-7.
30. Ostensen M. Treatment with immunosuppressive and disease modifying drugs during pregnancy and lactation. Am J Reprod Immunol 1992;28:148-52.
31. Lennard L. Clinical implications of thiopurine methyltransferase: optimization of drug dosage and potential drug interactions. Ther Drug Monit 1998;20:527-31.
32. Naughton MA, Battaglia E, O'Brien S, et al. Identification of thiopurine methyltransferase (TPMT) polymorphisms cannot predict myelosuppression in systemic lupus erythematosus patients taking azathioprine. Rheumatology 1999;38:640-4.
33. Snow JL, Gibson LE. The role of genetic variation in thiopurine methyltransferase activity and the efficacy and/or side effects of azathioprine therapy in dermatologic patients. Arch Dermatol 1995;131:193-7.
34. Bottomley WW, Ford G, Cunliffe WJ, et al. Aggressive squamous cell carcinomas developing in patients receiving long-term azathioprine. Br J Dermatol 1995;133:460-2.
35. Silman AJ, Petrie J, Hazleman B, et al. Lymphoproliferative cancer and other malignancy in patients with rheumatoid arthritis treated with azathioprine: a 20-year follow-up study. Ann Rheum Dis 1988;47:988-92.
36. Nero P, Rahman A, Isenberg DA. Does long term treatment with azathioprine predispose to malignancy and death in patients with systemic lupus erythematosus? Ann Rheum Dis 2004;63:325-6.
37. Fields CL, Robinson JW, Roy TM, et al. Hypersensitivity reaction to azathioprine. South Med J 1998;91:471-4.

5-2f

MİKOFENOLAT MOFETİL

Emel BÜLBÜL BAŞKAN, Serkan YAZICI

ÖZET

Transplantasyon alanında kullanılan birçok diğer immünosupresif ajan gibi, mikofenolat mofetilin de inflamatuvar deri hastalıklarında terapötik etkileri olduğu gösterilmiştir. Mikofenolat mofetil günümüzde temel olarak eş zamanlı başka bir hastalık, enzim yetmezliği veya yan etkiler nedeniyle diğer ajanları tolere edemeyen hastalarda kortikosteroid ihtiyacını azaltıcı tedavi olarak kullanılır. Ayrıca diğer tedavilere yanıtsız ağır ve inatçı inflamatuvar deri hastalıklarında monoterapi ya da adjuvan tedavi seçeneğidir. Genellikle günlük 1-2 gram (maksimum günlük doz 3 g) dozunda kullanılır. Mikofenolat mofetilin tedavi edici etkinliğine dair dermatoloji pratiğinde çok sayıda veri vardır. Ancak bazı dermatolojik hastalıklarda güvenilir ve doğrulanmış kanıtların yetersiz oluşu ilacın rutin kullanımını kısıtlamaktadır.

GİRİŞ

Mikofenolik asit (MFA) 1896'da Gosio tarafından *Penicillium stoloniferum* kültürlerinden üretilmiş olup anti-fungal ve anti-bakteriyel etkinliği 1940'lı yıllarda keşfedilmiştir. Anti-viral, anti-tümöral ve immünosupresif özelliklerinin keşfedildiği 1970'lere kadar, antibiyotik olarak kullanılmıştır.[1,2] 1970'lerde MFA, psoriazis tedavisinde kullanılmış olsa da gastrointestinal sistem yan etkileri ve potansiyel karsinojenik etkisi kullanılabilirliğini kısıtlamış ve dermatoloji pratiğinde kullanımı azalmıştır.[3,4] Sonraki yıllarda biyoyararlanımı ve etkinliği daha yüksek ve gastrointestinal sistem yan etkileri daha az olan mikofenolik asidin ön-ilacı, mikofenolat mofetil (MMF) geliştirilmiştir.[5] MMF, MFA'nın 2-morfolino-etil esteridir. MMF'nin, 1995'te renal ve kardiyak allograft reddinin, sonraki yıllarda ise hepatik allograft reddinin önlenmesi amacıyla kullanımı FDA tarafından onaylanmış ve 1990'ların sonunda enterik-kaplı mikofenolat sodyum (MFS) piyasaya sürülmüştür. MMF ve enterik kaplı-MFS başta büllöz pemfigoid ve pemfigus gibi otoimmün büllü hastalıklar olmak üzere birçok dermatolojik hastalığın tedavisinde kullanılmaktadır (Tablo 1).[6-8]

FARMAKOLOJİ

Farmakokinetik: MMF oral ve parenteral alımını takiben plazma esterazları tarafından hızla ve tamamen hidrolize edilir ve MFA oluşur. Sağlıklı erişkinlerde aktif MFA'nın oral biyoyararlanımı parenteral ile kıyaslandığında %94'tür. Dağılım hacmi parenteral alımı takiben 3,6 L/kg iken oral alımı takiben 4,0 L/kg'dır. Dolaşan MFA'nın %97'sinin albümine bağlanması nedeniyle hemodiyaliz, MFA'nın vücuttan uzaklaştırılmasında etkili yöntem değildir. MMF farmakokinetik özellikleri enterik kaplı-MFS'den farklıdır (Tablo 2).[6,7]

Metabolizma: MMF hidrolizi ile oluşan MFA esas olarak karaciğerde glukoronil transferaz tarafından metabolize edilir. Karaciğerdeki glukuronidasyon esnasında başlangıçta inaktif olan MFA, epidermis ve gastrointestinal yolda β-glukuronidaz ile reaktive edilir ve mikofenolik asit glukuronid (MFAG) oluşur. MFAG, albümine bağlanan (%82) inaktif metabolittir ve dolaşımdaki MFAG, enterohepatik geri dönüşüm ile aktif MFA'ya dönüştürülebilir. MMF dozunun %1'den daha azı da aktif ilaç MFA olarak atılır. Alınan dozun büyük kısmı (%87) idrarla MFAG şeklinde atıldığından böbrek yetmezliği olan hastalarda MMF'nin aktif ve inaktif metabolitlerinin düzeyi yükselebilir. Kalan inaktif metabolitler feçes içerisinde atılır. MMF'nin biyoyararlanımı MFA'dan daha fazladır. MFA tam presistemik dönüşüme uğrar, ardından aynı inaktivasyon/aktivasyon döngüsünü takip eder. MFA %92, MFAG ise %82 oranında albümine bağlanır.[9]

Etki mekanizması: MMF, aktif metaboliti olan MFA aracılığıyla de novo pürin sentezini inhibe eden lenfosit selektif immünosupresandır. MFA özellikle lenfositlerde

bulunan inozin monofosfat dehidrogenaz (IMPDH)-tip II izoformunu seçici, yarışmasız ve geri dönüşümlü baskılayarak guanozin nükleotidlerini tüketir. IMPDH, pürin sentezinde gerekli inozin monofosfatı ksantin monofosfata dönüştürür. Ksantin monofosfat, pürin nükleotidi guanozin trifosfata (GTP) dönüşen bir ara metabolittir. GTP; RNA, DNA ve protein sentezi için gereklidir. Sonuç olarak; MMF, guanozin nükleotidlerinin de novo üretimini engeller. T ve B hücre proliferasyonu, sadece de novo pürin sentezine bağlı iken vücudun diğer hücreleri, temel olarak hipoksantin-guanin fosforibosil transferaz kurtarma yolağına bağlıdır. Bu da MMF'nin lenfositler üzerindeki sitostatik etkilerinin ve antikor oluşumunu baskılayıcı etkilerinin selektif oluşunu açıklamaktadır. MMF anti-lenfositik etkisine ilaveten, adezyon için gerekli glikoproteinlerin glikozilasyonunu engelleyerek, lenfosit ve monositlerin endotel hücre adezyonunu azaltır ve inflamasyon alanında lökosit toplanmasını engeller.[10]

MMF ve azatiyopürin (AZT) aynı yolakları etkilese de MMF daha seçicidir. AZT çeşitli hücreleri etkiler ve bu nedenle daha ciddi ve fazla sayıda yan etki potansiyeline sahiptir. AZT, 6-merkaptopürinin bir ön-ilacıdır ve pürin sentezindeki bazı enzimleri yarışmalı şekilde baskılar. Ayrıca AZT metaboliti 6-tioguanin DNA'ya katılarak kromozomal kırıklara ve mutageneze yol açabilir. MMF potansiyel olarak daha az mutajeniktir.[4,11]

Tablo 1. Tedavisinde MMF kullanılan dermatolojik hastalıklar[11]

Psoriazis
Otoimmün büllöz hastalıklar
Büllöz pemfigoid
Müköz membran pemfigoidi
Edinsel epidermolizis bülloza
Paraneoplastik pemfigus
Pemfigus foliaseus
Pemfigus vulgaris
Egzemalar
Aktinik dermatit
Atopik dermatit
Dizhidrotik egzama
Bağ dokusu hastalıkları
Dermatomiyozit
Lupus eritematozus
Skleroderma
Vaskülitler
Churg-Strauss sendromu
Hipokomplementemik ürtikeryal vaskülit
Mikroskobik polianjitis
Wegener granülomatozu
Pyoderma gangrenozum
Graft-versus-host hastalığı
Diğer
Kutanöz Crohn hastalığı
Eritema multiforme
Eritema nodozum
Lepra
Liken planus
Sarkoidoz
Tekrarlayıcı idiyopatik nodüler pannikülit

Tablo 2. MMF ve MFS'nin farmakokinetik özellikleri[7,8]

	MMF	MFS
Biyoyararlanım (MFA) (%)	72	72
Peak konsantrasyon (dk)	60-90	90-120
Gıda ile alım	Etkilemez	Asidite MFA üretimini engeller
Proteine bağlanma (%)	97	97
Eliminasyon (MFAG) (~%)	93, renal	93, renal
Eliminasyon yarı ömür (sa)	12-16	12-16

MMF: Mikofenolat mofetil, MFS: Mikofenolat sodyum, MFA: Mikofenolik asit, MFAG: Mikofenolik asit glukronid, dk: Dakika, sa: Saat

POZOLOJİ

Tedavi dozu: MMF 250 mg kapsül, 500 mg tablet ve MFA sodyum tuzu enterik kaplı-MFS 180 mg ve 360 mg tablet formülasyonları ile piyasaya sürülmektedir. Pratik kullanımda MMF'nin 250 mg formu 180 mg, 500 mg formu ise 360 mg MFS dozuna eş değer olarak düşünülmektedir. Renal, kardiyak ve hepatik transplant hastalarında başlangıç tedavi dozu organa bağlı olarak günde iki kez 1-2 g arasında değişir. MMF için etkili dermatolojik dozların transplant hastaları için önerilen dozlara benzer olduğu bildirilmektedir. Bir aylık tedavi sonrasında herhangi bir iyileşme görülmezse doz 500 mg'lık artışlarla günde 3 gr'ye kadar yükseltilir. Ayrıca, kronik böbrek yetmezliği olan hastalar için doz ayarı önerilmektedir. Buna göre <25 mL/dakika glomerüler filtrasyon hızı olan hastalarda günde iki kez maksimum 1 g doz önerilmektedir.[6,7] Renal transplant hastalarının verilerine göre pediatrik günlük doz 600 mg/m^2 olarak önerilse de pediatrik otoimmün hastalarda yapılan çalışmada MMF günlük dozu 900 mg/m^2 olarak bildirilmiştir.[12]

İzlem: Başlangıç laboratuvar değerleri MMF dozunun belirlenmesi ve ciddi yan etkiler açısından yüksek risk altındaki hastaların saptanması için faydalıdır. MMF tedavisi sırasındaki laboratuvar tetkikleri yan etki profiline yöneliktir. Tedavi başlangıcında tam kan sayımı, biyokimyasal tetkikler ve karaciğer fonksiyon testlerinin yapılır. Tedavi sürecinde ilk ay haftada bir, ikinci ve üçüncü ay iki haftada bir ve sonrasında tedavinin ilk bir yılında ayda bir tam kan sayımı yapılması şeklinde laboratuvar izlem önerilir (ilacın prospektüsünde sadece tam kan sayımı önerilir).[6]

İlaç etkileşimleri: MMF tedavisinin yaygın olarak kullanıldığı transplant hastalarında doku reddinin önlenmesi için ilaç dozları hayati önem taşımaktadır. Çoklu ilaç kullanan, ciddi immünosupresif olgularda MMF ilaç etkileşimleri, MMF düzeyinin düşmesi veya yükselmesi veya eş zamanlı kullanılan diğer ilaçların dozunun düşmesi şeklinde sonuçlanabilir. Bu tür ajanların kullanıldığı durumlarda doz ayarı gereklidir (Tablo 3).[7]

Tablo 3. MMF'nin ilaç etkileşimleri

Serum MMF düzeyini ↓	Serum MMF düzeyini ↑	MMF tarafından düzeyi ↑
Rifampin	Salisilatlar	Nevirapin
Florokinolonlar	Furosemid	Levonorgestrel
Metronidazol	Probenesid	Asiklovir*
Glukokortikoidler	Asiklovir*	Gansiklovir*
Siklosporin	Gansiklovir*	
Kolestiramin		
Antasidler		
Sevelamer		
Kalsiyum (polikarbofil)		
Demir		

MMF: Mikofenolat mofetil, ↓: Azaltan, ↑: Arttıran, *Asiklovir ve Gansiklovir MMF metabolitleri ile tübüler sekresyon için yarışır (özellikle renal yetmezlikli olgularda dikkatli olunmalıdır)

Uzun süreli rifampin, fluorokinolon ve metronidazol MMF'nin biyoyararlanımını azaltarak immünosupresif etkinin azalmasına neden olur.[4,13] Kortikosteroidler veya siklosporin gibi eş zamanlı immünosupresif ajan kullanımı da MMF biyoyararlanımını azaltabilir. Kolestramin, demir, alüminyum ve magnezyum hidroksit, anti-asitler, sevelamer ve kalsiyum polikarbofil gibi ilaçlar enterohepatik re-sirkülasyonunu değiştirerek MMF'nin etkinliğini azaltırlar.[14,15] MMF ile trimetoprim/sülfametoksazol, β-laktam antibiyotikler, glikopeptidler, aminoglikozidler, makrolidler, tetrasiklinler, azol anti-fungaller veya diğer anti-fungaller arasında herhangi bir etkileşim bildirilmemiştir.[16] MMF bazı ilaçların düzeyini düşürebilir. En önemlisi nevirapindir ve HİV hastalarında anti-retroviral aktivitenin azalması klinik olarak önemlidir. Diğer anti-retroviral ilaçlarla etkileşim bilinmemektedir.[17] Beraber kullanıldığında MMF levonorgestrel konsantrasyonlarını düşürebilir. Desogestrel, gestodene, veya etinil-östradiol içeren oral kontraseptiflerin MMF ile kullanıldığında biyoyararlanımlarında değişiklik gösterilmemiş olsa da oral kontraseptifler MMF ile birlikte kullanıldığında dikkatli olunması önerilir.[6]

Asiklovir, gansiklovir ve pensiklovirinin anti-viral etkinliklerinin MMF ile güçlendiği gösterilmiştir. Asiklovir ve gansiklovir böbrek yetmezliği olan hastalarda renal tübüler sekresyon için yarışabilir ve her iki ilacın da dozlarında artış görülebilir. Valasiklovir ile birlikte kullanımın nötropeni riskini artırabileceği bildirilmiştir.[18,19]

MMF ve enterik-kaplı MFS; gebelik şüphesi bulunan, laktasyondaki ya da gebe kadınlarda, kronik renal yetmezliği olanlarda, yaşlı (>65 yaş) ve çocuklarda (özellikle 2 yaş altı) fenilketonüri, hipoksantin guanin fosforibozil transferaz eksikliği, immün sistem bozukluğu veya altta yatan bir gastrointestinal hastalığı olanlarda, MMF, MFA veya polisorbat 80'e alerjisi olanlarda kontrendikedirler. İki ajan da miyelosupresyon yapma potansiyeli olduğu için AZT ile beraber kullanılmamalıdır.[6,20,21]

Gebelik: MMF'nin fetal malformasyonlara yol açtığı ve teratojenik etkisi olduğu hayvan çalışmalarında gösterilmiştir. Gebelik sırasında, transplantasyon nedeniyle MMF kullanan kadınlarda fetal malformasyon oluşumu olgu raporlarında bildirilmiştir. Sifontis ve ark.[22] MMF maruziyeti sonrası 15 canlı doğumdan 4'ünde defekt bildirilmiştir. Beşinci parmak kısalığı ile beraber hipoplastik tırnaklar, yarık dudak damak, mikrotia ve konjenital kalp defektlerine ek olarak, korpus kallozum agenezi ile birlikte fasyal dismorfoloji ve hidrops fetalis ile birlikte kulak malformasyonu bildirilmiş olsa da transplant hastaları çoklu ilaç rejimleri kullandığından bildirilmiş malformasyonlarla tek ilaç arası kesin ilişki kurmak güç görünmektedir.[23] Mevcut veriler ışığında MMF, FDA tarafından gebelikte D kategorisinde olarak sınıflandırılmıştır.[24]

MMF gebe kadınlarda yalnızca potansiyel yararların fetal risklere ağır bastığı durumlarda kullanılmalıdır. Tedavi öncesindeki bir hafta içinde gebelik testi yapılması ve tedavi öncesi, tedavi sırası ve tedavi sonrası en az 6 hafta süre ile etkili iki kontrasepsiyon yöntemi kullanılması önerilmektedir. Eğer gebelik oluşursa hekim ve hasta gebeliğin devamını değerlendirmeli ve gebelik sürdürülmeye karar verilirse tedavi sonlandırılmalıdır. Hayvan çalışmalarında fertilite üzerine herhangi bir majör etki saptanmamıştır. Ayrıca, emziren annelerin emzirmeyi durdurması veya tedaviyi sonlandırması önerilir.[6]

Pediatrik kullanım: MMF, çocuklarda renal transplant reddinin önlenmesinde başarıyla kullanılmıştır. Pediatrik dermatolojide, çocukluk çağı IgA aracılı edinsel epidermolizis bülloza olgusunda, çocukluk çağı müköz membran pemfigoidi olgusunda ve ağır atopik dermatitli olgu serisinde başarılı sonuçlar bildirilmiştir. Yaşları 2 ile 16 arası değişen 14 şiddetli atopik dermatit tanılı çocuk olguda 2-24 ay arası değişen sürelerde 12-40 mg/kg/gün MMF tedavisi uygulanmış ve dört olguda tam remisyon, dört olguda neredeyse tam yanıt, beş olguda %60-90 yanıt ve sadece bir olguda yanıtsızlık bildirilmiştir.[25]

YAN ETKİLER

Hem MMF hem de enterik-kaplı MFS aktif metaboliti genellikle iyi tolere edilir ve diğer immünosupresiflere (metotreksat, siklosporin ve azatiyopürin) göre yan etki profili daha iyidir.

Gastrointestinal sistem: MMF'nin en yaygın yan etkileri halsizlik ile birlikte bulantı, kusma, ishal ve abdominal kramp gibi gastrointestinal sistem şikayetleridir ve doza bağlıdır. MMF yan etki profili, non-steroid anti-inflamatuvar ajanlara benzer olarak tanımlanmıştır. İki gramlık bir MMF tedavisi ile hastaların yaklaşık %20'sinde gastrointestinal yan etkiler ortaya çıkmaktadır. Hastalar sıklıkla diyare, bulantı kusma, abdominal ağrı, anal hassasiyet, yumuşak,

sık dışkılama, konstipasyon, oral ülser, özofajit, gastrit, duodenit, villöz atrofi ve iskemik kolit şikayetleri ile başvururlar. Bu şikayetler genellikle hafiftir, nadiren de olsa tedaviyi kestirecek kadar şiddetli olabilir. Diyarenin, intestinal epitelin mitotik inhibisyonu ve villöz atrofinin tetiklenmesi ile oluştuğu varsayılmaktadır.[26]

İnfeksiyon: MMF immünosupresif etkileri nedeniyle viral, bakteriyel ve fungal enfeksiyonlar sık gözlenmektedir. Özellikle >2 gr/gün MMF ile fırsatçı infeksiyon insidansının arttığı bildirilse de araştırmaların yoğun immünosupresif tedavi alan transplant hastalarında yapılması nedeniyle kesin ilişki kurmak güç görünmektedir. Renal ve kardiyak hastaların yaklaşık %2'sinde, hepatik hastaların ise %5'inde CMV başta olmak üzere herpes simpleks virüs, herpes zoster, human herpes virüs tip 6 ve papillomavirus infeksiyonları, aspergilloz, Wernicke-Korsakoff sendromunun özelliklerini taşıyan ensefalit, B grubu streptokok septik şoku, rekürren *E. coli* epididimiti, intestinal mikrosporidozis, ve pediatrik dissemine varisella infeksiyonları bildirilmiştir.[27]

Transplant hastaları dışında MMF ile tedavi edilmiş atopik dermatit, pyoderma gangrenozum dermatomiyozit hastalarında da, herpes zoster insidansı, herpes retiniti, enfektif endokardit, *Mycobacterium xenopi* apsesi, bronkopulmoner lejyonella, pulmoner blastomikoz, kriptokokkozis, kandidiyazis, mukormikozis ve *Pneumocystis jiroveci* gibi ciddi bakteriyal ve fungal infeksiyonlar bildirilmiştir.[4]

Ayrıca MMF tedavisi alan hastalarda, latent John Cunningham polyomavirüsün reaktivasyonu nedeniyle ortaya çıkan progresif multifokal lökoensefalopati olguları bildirilmiştir. Haziran 2008'de üretici firma, herhangi bir immünosupresif hastada nörolojik semptomlar varlığında (özellikle hemiparezi, apati, konfüzyon, bilişsel bozukluklar ve ataksi) progresif multifokal lökoensefalopati riski konusunda uyarmıştır.[28]

Hematolojik: Anemi, lökopeni veya trombositopeni ile karakterize hematolojik yan etkiler geri dönüşümlüdür. Genellikle doz bağımlı olup %5-9 oranında görülmektedir. Lökosit değeri 3500-4000/mm^3'ün altına indiğinde tedaviye ara verilmeli ya da doz azaltılmalıdır.[29]

Diğer yan etkiler: MMF'nin düşük hepatotoksisite riski olduğu kabul edilse de ilaç kullanımı sonrası yükselen hepatik transaminaz ve hiperbilirubinemi olguları bildirilmiştir. Ek olarak MMF kullanan hastalarda tedavinin ilk yılında dizüri, idrara sıkışma, steril pyüri, hematüri, ve idrar yolu infeksiyonları gibi genitoüriner semptomlar sıklıkla görülebilmektedir. Allograft reddinin önlenmesi için günlük 2-3 gr MMF ile tedavi edilen hastaların %20'sinden fazlasında bildirilen yan etkiler arasında ateş, göğüs ağrısı, sırt ağrısı, tremor, baş dönmesi, akne, döküntü, dispepsi, periferik ödem, hiperkolesterolemi, hipofosfatemi, hipokalemi, hiperkalemi, hiperglisemi, dispne, öksürük, farenjit, bronşit, pnömoni ve böbrek fonksiyon anormallikleri yer almaktadır. Renal transplant yapılan hastalar için 1,4 gr enterik kaplı-MFS ve kardiyak/renal veya hepatik transplant hastalarında 12 aya kadar 2-3 gr MMF doz bağımlı yan etkileri ve sıklığı özetlenmiştir (Tablo 4).[30,31]

Karsinogenez: MFA türevleri ile ilişkili malignite riskinin doz, tedavi süresi ve başka immünosupresif ajanların kullanımına bağlı olduğu düşünülmektedir. MMF'nin, hayvan

Tablo 4. MMF ve enterik kaplı- MFS yan etkileri[6-8]

	Çok Sık (>%10)	Sık (%1-10)	Nadir Olarak
Gastrointestinal	Diyare, bulantı	Karın ağrısı, kusma, kabızlık, gastrit, monilyazis, melena, KCFT↑, sarılık kolelitiazis, gingivostomatit, Gİ ülser, dispepsi, hepatit, asit, disfaji	Pankreatit, Gİ perforasyon, gingival hiperplazi, Gİ hemoraji, intestinal nekroz
Enfeksiyon	Bakteriyel, fungal viral	ÜSYE, pnömoni, farenjit, bronşit, fronkülozis	Yara enfeksiyonu, PMLE, menenjit, infektif endokardit, osteomiyelit
Kardiyak	Hipo/Hipertansiyon	Atrial fibrilasyon, angina, taşikardi	Miyokard enfarktüsü
Solunum	-	Öksürük, sinüzit, dispne, hipoksi, rinit, atelektazi, pulmoner ödem	Weezing, pulmoner fibroz, pulmoner emboli, plevral fibrozis
SSS	-	Baş ağrısı, baş dönmesi, tremor, insomnia, nöropati, parestezi, konfüzyon, depresyon, konvulsiyon, amnezi, anksiyete, ajitasyon	SVO, miyopati, fotofobi
Genel	Asteni, sırt ağrısı, ateş, kilo alma, döküntü	Yorgunluk, artralji, kemik ağrısı, miyalji, flu-like, kilo kaybı, psikoz	Anoreksi
Endokrin	Hipo/Hiperglisemi	LDH↑, hipofosfatemi, hipotiroidi, dislipidemi, sıvı-elektrolit bozukluğu	-
Hematolojik	Lökopeni, anem, trombositopeni, ekimoz	Lökositoz	Lenfosel, lenfopeni, nötropeni, LAP, eritrosit aplazisi, lenfoproliferatif hastalık
Genitoüriner	Enfeksiyon	İşeme bozukluğu, dizüri, idrara sıkışma	Hematüri, renal tübüler nekroz

Böbrek nakli yapılan hastalar için 1,4 gr enterik kaplı -MFS ve kardiyak/renal veya hepatik transplant hastalarında 12 aya kadar 2-3 gr MMF
MMF: Mikofenolat mofetil, MFS: Mikofenolat sodyum, Gİ: Gastrointestinal, KCFT: Karaciğer fonksiyon testleri, ÜSYE: Üst solunum yolu enfeksiyonu, PMLE; Progresif multifokal lökoansefalopati, SVO: Serebrovasküler olay, LDH: Laktat dehidrogenaz, LAP: Lenfadenopati, SSS: Santral sinir sistemi

çalışmalarında karsinojenik etkisi gösterilemese de, yapılan insan çalışmalarında malignite riskinin, immünosupresyon süresi ve yoğunluğu ile ilişkili olabileceği bildirilmiştir. MMF kombine immünosupresif tedavi alan kardiyak, renal ve karaciğer transplant hastalarında, lenfoma veya lenfoproliferatif hastalık insidansının %0,4 ile %1 ve melanom dışı deri kanseri insidansının da %1,6 ile %4,2 arasında değiştiği bildirilmiştir.[6] Kalp nakli sonrasında MMF ile tedavi edilen grupta malignite %12,5; AZT ile tedavi edilen grupta %15,6 olarak bildirilmiştir.[32]

Güncel literatür verileri ışığında uzamış immünosupresyon ile hem melanom dışı deri kanseri riski hem de internal malignite riski artış göstermektedir. Bu durum kullanılan tek bir ajana bağlı olmaktan ziyade, birikmiş immünosupresyon ile ilişkili görünmektedir. MMF ile ilişkili bildirilmiş çoğu malignite olgusu ciddi immünosupresif transplant hastalarıdır. Dermatoloji pratiğinde immünosupresyon dozu transplant hastalarından az olsa da potansiyel malignite riski akılda tutulmalıdır.

KAYNAKLAR

1. Florey HW, Gilliver K, Jennings MA, et al. Mycophenolic acid-an antibiotic from Penicillium brevicompactum. Lancet 1946;1:46-9.
2. Mitsui A, Suzuki S. Immunosuppressive effect of mycophenolic acid. J Antibiot 1969;22:358-63.
3. Marinari R, Fleischmajer R, Schragger AH, et al. Mycophenolic acid in the treatment of psoriasis: long-term administration. Arch Dermatol 1977;113:930-2.
4. Mydlarski PR. Mycophenolate mofetil: a dermatologic perspective. Skin Therapy Lett 2005;10:1-6.
5. Lee WA, Gu L, Miksztal AR, et al. Bioavailability improvement of mycophenolic acid through amino ester derivatization. Pharm Res 1990;7:161-6.
6. PDRElectronic Library. Mycophenolatemofetil (CellCept)product information [CD-ROM]. Nutley, NJ: Roche Laboratories; 1995.
7. Orvis AK, Wesson SK, Breza TS Jr, et al. Mycophenolate mofetil in dermatology. J Am Acad Dermatol 2009;60:183-99.
8. Strathie Page SJ, Tait CP. Mycophenolic acid in dermatology a century after its discovery. Australas J Dermatol. 2015;56:77-83.
9. Bullingham RE, Nicholls AJ, Kamm BR. Clinical pharmacokinetics of mycophenolate mofetil. Clin Pharmacokinet 1998;34:429-55.
10. Allison AC, Eugui EM. Purine metabolism and immunosuppressive effects of mycophenolate mofetil (MMF). Clin Transplant 1996;10:77-84.
11. Patel AP, Swerlick RA, McCall CO. Azathioprine in dermatology: the past, the present, and the future. J Am Acad Dermatol 2006;5:390-1.
12. Filler G, Hansen M, LeBlanc C, et al. Pharmacokinetics of mycophenolate mofetil for autoimmune disease in children. Pediatr Nephrol 2004;19:962-5.
13. Kuypers DR, Verleden G, Naesens M, et al. Drug interaction between mycophenolate mofetil and rifampin: possible induction of uridine diphosphate glucuronosyltransferase. Clin Pharmacol Ther 2005;78:81-8.
14. Cattaneo D, Merlini S, Zenoni S, et al. Influence of co-medication with sirolimus or cyclosproine on mycophenolic acid pharmacokinetics in kidney transplantation. Am J Transplant 2005;5:2937-44.
15. Gelone DK, Park JM, Lake KD. Lack of an effect of oral iron administrationon mycophenolic acidpharmacokinetics instable renal transplant recipients. Pharmacotherapy 2007;27:1272-8.
16. Husain S, Singh N. The impact of novel immunosuppressive agents on infections in organ transplant recipients and the interactions of these agents with antimicrobials. Clin Infect Dis 2002;35:53-61.
17. Sankatsing SU, Hoggard PG, Huitema AD, et al. Effect of mycophenolate mofetil on the pharmacokinetics of antiretroviral drugs and on intracellular nucleoside triphosphate pools. Clin Pharmacokinet 2004;43:823-32.
18. Neyts J, Andrei G, DeClerq E. The novel immunosuppressive agent mycophenolate mofetil markedly potentiates the antiherpesvirus activities of acyclovir, ganciclovir, and penciclovir in vitro and in vivo. Antimicrob Agents Chemother 1998;42:216-22.
19. Royer B, Zanetta G, Berard M, et al. A neutropenia suggesting an interaction between valacyclovir and mycophenolate mofetil. Clin Transplant 2003;17:158-61.
20. Roche. CellCept capsule data sheet. Roche; 2012. Available from URL: http://www.medsafe.govt.nz/profs/Datasheet/c/CellCeptcapsuspinf.pdf. (Accessed 20 Sep 2013.)
21. Novartis. Myfortic (mycophenolic acid) delayed-release tablets. 2011. Available from URL: http://www.fda.gov/safety/medwatch/safetyinformation/ucm310868.htm. (Accessed 21 Nov 2013.)
22. Sifontis NM, Coscia LA, Constantinescu S, et al. Pregnancy outcomes in solid organ transplant recipients with exposure to mycophenolate mofetil or sirolimus. Transplantation 2006;82:1698-702.
23. Tjeertes IF, Bastiaans DE, van Ganzewinkel CJ, et al. Neonatal anemia and hydrops fetalis after maternal mycophenolate mofetil use. J Perinatol 2007;27:62-4.
24. Birgerson LE. Change in CellCept label for progressive multifocal leukoencephalopathy—dear healthcare Professional letter. Nutley, NJ: Roche Pharmaceuticals. Available at: http://www.rocheusa.com/products/cellcept. Accessed June 6, 2008.
25. Heller M, Shin HT, Orlow SJ, et al. Mycophenolate mofetil for severe childhood atopic dermatitis: experience in 14 patients. Br J Dermatol 2007;157:127-32.
26. Park H. The emergence of mycophenolate mofetilin dermatology: from its roots in the world of organ transplantation to its versatile role in the dermatology treatment room. J. Clin. Aesthet. Dermatol 2011;4:18-27.
27. Baudard M, Vincent A, Moreau P, et al. Mycophenolate mofetil for the treatment of acute and chronic GVHD is effective and well tolerated but induces a high risk of infectious complications: a series of 21 BM or PBSC transplant patients. Bone Marrow Transplant 2002;30:287-95.
28. Birgerson LE. Change in CellCept label for progressive multifocal leukoencephalopathy—dear healthcare Professional letter. Nutley, NJ: Roche Pharmaceuticals. Available at: http://www.rocheusa.com/products/cellcept. Accessed June 6, 2008.

29. National Health Service. Shared care guideline: mycophenolate mofetil. British Association of Dermatologists; 2013. Available from URL: http://www.bad.org.uk/forthe-public/patient-information leaflets/mycophenolatemofetil?q=Mycophenolatemofetil#.VC_L0vaKDUM. (Accessed 2 October 2014)
30. Kitchin JE, Pomeranz MK, Pak G, et al. Rediscovering mycophenolic acid: a review of its mechanism, side-effects, and potential uses. J Am Acad Dermatol 2002;20:505-14.
31. Piccoli GB, Rossetti M, Guarena C, et al. Myalgia: an uncommon or underestimated side effect of mycophenolate mofetil after transplantation? Nephrol Dial Transplant 2004;19:1940-2.
32. O'Neill JO, Edwards LB, Taylor DO. Mycophenolate mofetil and risk of developing malignancy after orthotopic heart transplantation: analysis of the transplant registry of the international society for heart and lung transplantation. J Heart Lung Transplant 2006;25:1186-91.

5-2g

SİKLOFOSFAMİD

Müge GÜLER ÖZDEN

ÖZET

DNA tamir ve replikasyonunu durdurarak etki eden siklofosfamid, anti-neoplastik ve immünosupresif bir ilaçtır. Kemoterapi ajanı olarak kanser tedavilerinde uzun yıllardır kullanılmaktadır. Kanser dışında bir çok sistemik otoimmün hastalık, kutanöz T hücreli lenfoma, bazı vaskülit formları, pemfigus vulgaris, büllöz pemfigoid ve müköz membran pemfigoidinin tedavisinde de kullanılmaktadır. Oldukça etkili bir ajan olmakla birlikte önemli toksik etkileri nedeniyle hasta seçiminin dikkatli yapılması ve yakın izlem gerektirir. Sık görülen yan etkiler; akut miyelosupresyon, bulantı-kusma, mide ağrısı, diyare, hemorajik sistit, deri ve tırnak renginde koyulaşma, alopesi, saç yapısında bozulma ve letarjidir. Siklofosfamid mutajenik ve karsinojenik bir ilaçtır. Uzun dönem kullanımı sonucunda akut non-lenfositik lösemi ve mesanede transizyonel hücreli karsinom geliştirmenin yanı sıra gonadal fonksiyonları geçici veya kalıcı olarak bozma riski vardır.

GİRİŞ

DNA'ya bağlanan alkilleyici bir ajan olan siklofosfamid, anti-neoplastik ve immünosupresif etkilere sahip bir ilaçtır. Etkisi DNA tamir ve replikasyonunu durdurarak hücre ölümünü sağlamaktır.[1] Bir çok kanser türünde kemoterapi ajanı olarak uzun yıllardır kullanılmaktadır. Onay dışı olarak kullanıldığı diğer hastalıklar Nefrotik sendrom, Wegener granulamatozisi, şiddetli romatoid artrit, lupus eritematozus, kutanöz T hücreli lenfoma ve bazı vaskülit formları olarak sayılabilir.[2] Hem hücresel hem hümoral immün sistemi suprese eder. Güçlü immünosupresif özelliği nedeniyle pemfigus vulgaris, büllöz pemfigoid ve müköz membran pemfigoidinin tedavisinde de kullanılmaktadır.[3-5] Oldukça etkili bir ajan olmakla birlikte önemli toksik etkileri nedeniyle hasta seçiminin dikkatli yapılması ve yakın izlem gerektirir. Pulse siklofosfamid tedavisi, oral veya intravenöz (iv.) tedavi protokollerinden daha etkilidir ve daha az yan etki görüldüğü bildirilmiştir.[6]

POZOLOJİ

Sistemik kortikosteroidlerin yan etkilerini azaltmak ve etkinliği artırmak amacıyla kullanılan bir diğer adjuvan ilaçtır. Pemfigusda korsikosteroid ihtiyacını azaltıcı adjuvan ilaçların değerlendirildiği bir çalışmada, 100 mg/gün siklofosfamid ile 5 mg/kg/gün siklosporin karşılaştırılmış ve kombinasyon tedavileri; tek başına korsikosteroide göre eşit etkinlikte ancak daha fazla yan etki oranına sahip olarak bulunmuştur.[7] Tek başına 2 mg/kg/gün prednisolon ile prednisolona ek olarak 1,0 g/ay dozunda intravenöz siklofosfamid verilen hastaların izlendiği bir çalışmada ise etkinlik daha yüksek bulunmuş ve yan etkilerde anlamlı bir artış saptanmamıştır.[8] Yüz bir pemfigus hastasının retrospektif olarak incelendiği bir çalışmada da bu kombinasyon oldukça etkili bulunmuştur.[9] 2003 yılında yapılan bir çalışmada mikofenolat mofetil (MMF) ve azatiyopürinle birlikte korsikosteroid kullanan ancak dirençli olan 23 pemfigus hastasının %85'inde 2-2,5 mg/kg/gün dozunda kullanılan siklofosfamid tam remisyon elde edilmesini sağlamıştır.[10] Ancak literatürde birçok çalışmada siklofosfamidin bu başarısı gösterilememiştir. Randomize kontrollü bir çalışmada tek başına prednisolona üstün olmadığı bildirilirken, bir başka çalışmada prednisolona ek olarak aylık 1 gr intravenöz pulse siklofosfamid tedavisinin de tek başına prednisolona göre etkinliğinin aynı oranda kaldığı bulunmuştur.[7,8] Bu çalışmalara ek olarak siklofosfamid tedavisi prednisolon ile kombine olarak ayda bir kez 500 mg iv. 3 gün arka arkaya, 15 mg/kg/gün tek günde, 500 mg tek günde veya günlük 50 mg dozlarında verilerek de incelenmiştir (Tablo 1).[11-13] Tüm bu çalışmaların

Tablo 1. Literatürde pempfigus tedavisinde siklofosfamid uygulamaları

Doz	Veriliş yolu	Sıklık	Kombinasyon	Süre	Kaynak
İlk 6 ay, ayda bir kez 1000 mg, sonraki 6 ay 2 ayda bir 1000 mg pulse	İntravenöz	4-8 hafta	2 mg/kg/gün prednisolon	1 yıl	Chams-Davatchi ve ark.[8] J Am Acad Dermatol 2007
500 mg pulse (kortikosteroid pulse tedavisinden sonra, 4. günde) Her pulse tedavi arasında 50 mg/gün oral (ilk 6 ay)	İntravenöz/ oral	2-4 hafta (aralıklar zamanla açılabilir)	100 mg/gün prednisolon 3 gün pulse	1 yıl	Rose ve ark.[11] J Dtsch Dermatol Ges 2005
100 mg/gün	Oral	Günlük	40 mg/gün prednisolon	6 ay	Chrysomallis ve ark.[18] Int J Dermatol 1994
500 mg pulse 4. gün takiben 50 mg/gün	İntravenöz/ oral	Klinik küre kadar 2 haftada bir, sonra aylık	100 mg/gün deksametazon, İlk 3 gün pulse	Pulse: 6 ay Oral tedavi: 2 yıl	Momeni ve ark.[3] J Dermatolog Treat 2007
100 mg /gün (1,1-1,5 mg/kg/gün)	Oral		100 mg/gün prednisolon	Ortalama 21 ay	Olszewska ve ark.[9] J Clin Dermatol 2007
500 mg pulse birinci gün Takiben 50 mg/gün	İntravenöz/ oral	4 hafta	100 mg/gün deksametazon, takip eden 3 günde pulse	Remisyondan sonra 1,5 yıl	Pasricha ve ark.[12] Int J Dermatol 1995

sonucunda denilebilir ki; siklofosfamid ilk sırada tercih edilecek bir adjuvan değildir. Oldukça ciddi yan etkileri de (infertilite, artmış kanser riski, infeksiyon, genitoüriner komplikasyonlar, lenfopeni) düşünüldüğünde pemfigusta kullanımı sınırlı tutulmalıdır ve sadece ilk basamak adjuvanlara dirençli olgularda değerlendirilmelidir.[14]

YAN ETKİLER

Siklofosfamid kemoterapisi sonrası en sık görülen yan etkiler; bulantı-kusma, mide ağrısı, diyare, hemorajik sistit, deri ve tırnak renginde koyulaşma, alopesi, saç yapısında bozulma ve letarjidir.

Siklofosfamidin toksik etkileri azatiyopürin ve MMF'den belirgin olarak yüksektir. Akut miyelosupresyon sık görülen bir yan etkidir. Sıklıkla 6-10. günlerde başlar ve 14-21 gün içerisinde düzelir. Kemik iliğinde supresyona bağlı olarak anemi, lökopeni, trombositopeni ve hemorajik sistit gelişebilir. Bu iki yan etki bol hidrasyon ve sodyum 2-merkaptoetan sülfonat (Mesna) desteği ile önlenebilir. Mukozal ülserler, ürotoksisite, hemorajik sistit, kardiyotoksisite, hepatotoksisite (venöz oklüzyona bağlı), interstisyel akciğer fibrozisi, üreme sistemi üzerine toksik etki ve buna bağlı amenore ve azospermi bilinen diğer yan etkilerdir.[15]

Siklofosfamid mutajenik ve karsinojenik bir ilaçtır. Uzun dönem kullanımı sonucunda akut non-lenfositik lösemi ve mesanede transizyonel hücreli karsinom gelişme riski vardır. Yine uzun dönemde gonadal fonksiyonları geçici veya kalıcı olarak bozabilir. Gonadal yan etkilerin sonucu olarak amenore, azospermi ve infertilite olguları bildirilmiştir. Bu yan etkiler doz bağımlıdır ancak irreversible olabileceği ve 6 gram gibi düşük dozlarda bile gelişebileceği unutulmamalıdır.[16] Prematür infertilite gelişme riski, hem oral hem de pulse siklofosfamid tedavisinde yüksektir. Bu "irreversible olabilen" yan etki hastaların yaklaşık %30-50'sinde görülmektedir. Bu nedenle doğurganlık yaşında olan kadın hastalarda kullanılması önerilmez. Erkek hastalarda da azospermi riski mutlaka göz önüne alınması gereken bir durumdur.[17,18] Gebelikte kullanımı sonucunda fetüsün etkilendiği bilinmektedir. Kayıp el-ayak parmakları ve kalpte gelişimsel defektlere yol açabilir.[19]

Sonuç olarak alkilleyici bir ajan olan siklofosfamid, güçlü immünosupresif özellikleri ve kortikosteroid ihtiyacını azaltıcı etkisi nedeniyle otoimmün büllöz hastalıkların tedavisinde kullanılmaktadır. Oral veya iv. olarak verilebilir, kortikosteroidlerle kombine edilebilir, günlük veya pulse tedavi rejimleri ile uygulanabilir. En önemli avantajı azatiyopürin ve MMF'ye dirençli hastalarda dahi etkin olması ve bu hastalarda kortikosteroid ihtiyacını azaltabilmesidir. Ancak infertilite, kanser, lenfopeni ve sepsis gibi ciddi yan etkilere sahip olması önemli dezavantajlarıdır. Bu nedenle pemfigus dahil olmak üzere, otoimmün büllöz hastalıkların tedavisinde kullanımı sınırlı tutulmalı ve sadece ilk basamak adjuvanlara (azatiyopürin ve MMF) dirençli olgular için düşünülmelidir.

KAYNAKLAR

1. Hardman JG, Limbird LE, Gilman AG. Goodman & Gilman's the pharmacological basis of therapeutics. 10th ed. New York: McGraw-Hill; 2001.
2. Schiavo AL, Puca RV, Ruocco V, et al. Adjuvant drugs in autoimmune bullous diseases, efficacy versus safety: Facts and controversies.Clin Dermatol 2010;28:337-43.
3. Momeni AZ, Iraji F, Aminjavaheri M, et al. The use of oral cyclophosphamide with dexamethasone pulse therapy in the treatment of pemphigus vulgaris. J Dermatolog Treat 2007;18:275-8.
4. Ogawa Y, Adachi A, Okamoto M, et al. A case of refractory bullous pemphigoid with plasmapheresis-associated thrombopenia:

efficacy of pulsed intravenous cyclophosphamide therapy. J Dermatol 2004;31:651-4.

5. Pandya AG, Warren KJ, Bergstresser PR. Cicatricial pemphigoid successfully treated with pulse intravenous cyclophosphamide. Arch Dermatol 1997;133:245-47.
6. Bystryn JC, Steinman NM. The adjuvant therapy of pemphigus. An Update. Arch Dermatol 1996;132:203-12.
7. Ratnam KV, Phay KL, Tan CK. Pemphigus therapy with oral prednisolone regimens. A 5-year study. Int J Dermatol 1990;29:363-7.
8. Chams-Davatchi C, Esmaili N, Daneshpazhooh M, et al. Randomized controlled open-label trial of four treatment regimens for pemphigus vulgaris. J Am Acad Dermatol 2007;57:622-8.
9. Olszewska M, Kolacinska-Strasz Z, Sulej J, et al. Efficacy and safety of cyclophosphamide, azathioprine, and cyclosporine (ciclosporin) as adjuvant drugs in pemphigus vulgaris.Am J Clin Dermatol. 2007;8:85-92.
10. Cummins DL, Mimouni D, Anhalt GJ, et al. Oral cyclophosphamide for treatment of pemphigus vulgaris and foliaceus. J Am Acad Dermatol. 2003;49:276-80.
11. Rose E, Wever S, Zilliken D, et al. Intravenous dexamethasone-cyclophosphamide pulse therapy in comparison with oral methylprednisolone-azathioprine therapy in patients with pemphigus: results of a multicenter prospectively randomized study. J Dtsch Dermatol Ges 2005;3:200-6.
12. Pasricha JS, Khaitan BK, Raman RS, et al. Dexamethasone-cyclophosphamide pulse therapy for pemphigus. Int J Dermatol 1995;34:875-82.
13. Shahidi-Dadras M, Karami A, Toosy P, et al. Pulse versus oral methylprednisolone therapy in pemphigus vulgaris. Arch Iran Med 2007;10:1-6.
14. Kasperkiewicz M, Schmidt E, Zillikens D. Current therapy of the pemphigus group. Clin Dermatol 2012;30:84-94.
15. Magnano L, Montoto S, González-Barca E, et al. Long-term safety and outcome of fludarabine, cyclophosphamide and mitoxantrone (FCM) regimen in previously untreated patients with advanced follicular lymphoma: 12 years follow-up of a phase 2 trial. Ann Hematol 2017;96:639-46.
16. Overbeek A, van den Berg MH, van Leeuwen FE, et al. Chemotherapy-related late adverse effects on ovarian function in female survivors of childhood and young adult cancer: A systematic review. Cancer Treat Rev 2017;53:10-24.
17. Werth VP. Pulse intravenous cyclophosphamide for treatment of autoimmune blistering disease. Is there an advantage over oral routes? Arch Dermatol 1997;133:229-30. M. Saha, A-M. Powell, B. Bhogal, ve ark. Br J Dermatol 2010;162:790-7.
18. Chrysomallis F, Ioannides D, Teknetzis A, et al. Treatment of oral pemphigus vulgaris. Int J Dermatol 1994;33:803-7.
19. Gaudy-Marqueste C. Other immunosuppressants: azathioprine (Imurel), mycophenolate mofetil (Cellcept), cyclophosphamide (Endoxan)]. Ann Dermatol Venereol 2007;134:949-56.

5-2h

DAPSON

Ayça CORDAN YAZICI

ÖZET

Dapson folat sentezini inhibe eden sentetik bir sülfondur. Anti-mikrobiyal etkileri nedeniyle tek başına veya diğer ilaçlarla kombine olarak lepra, sıtma, HIV ile infekte bireylerde pnömosistis jiroveci pnömonisi ve toksoplazma gondi infeksiyonlarının tedavisi ve önlenmesinde kullanılmaktadır. Ayrıca anti-inflamatuvar/immünomodülatör etkileri nedeniyle otoimmün büllöz hastalıklar ve eritema elevatum diutinum gibi çeşitli kronik inflamatuvar dermatolojik hastalıkların tedavisinde de kullanılmaktadır. Dapson; dermatitis herpetiformis, büllöz sistemik lupus eritematozus ve linear immünoglobulin A dermatozu gibi büllöz hastalıkların tedavisinde ilk seçenektir. Pemfigus vulgaris, büllöz pemfigoid ve müköz membran pemfigoidinde ise adjuvan tedavi ajanı olarak önerilmektedir. Dapson tedavisinin farmakolojik (doz bağımlı) ve idiyosenkrazik (önceden tahmin edilemeyen) yan etkileri vardır. Farmakolojik yan etkileri methemoglobinemi, hemoliz, baş ağrısı ve periferik nöropatidir. Diğer önemli yan etkileri idiyosenkrazik olarak ortaya çıktığı düşünülen agranülositoz ve dapson hipersensitivite sendromudur. Dapsonun etki mekanizmalarının ve yan etkilerini anlaşılması için farmakolojik özellikleri ve metabolizmasının iyi bilinmesi gerekir.

GİRİŞ

Dapson ilk olarak 1908 yılında p-nitrotiyofenolden sentezlenmiş [4,4-Diaminodifenilsülfon (DDS)] biyoyararlanımı yüksek bir sülfondur.[1-3] Başlangıçta medikal bir ürün olarak değil kimya sanayisinde azo boyalarının üretiminde kullanılmıştır. Daha sonra tıp alanında da kullanılmaya başlanmış, gonore, sıtma ve lepra tedavisinde etkili olduğu gösterilmiştir.[4-6] Önceleri sadece anti-mikrobiyal ve anti-protozoal olarak kullanılan dapsonun daha sonra anti-inflamatuvar etkileri keşfedilmiş ve 1950'li yılların başında dermatitis herpetiformis (DH) ve subkorneal püstüler dermatoz gibi inflamatuvar hastalıkların tedavisinde etkili olduğu saptanmıştır.[1,5] Dapson günümüzde anti-mikrobiyal/anti-protozoal ve anti-inflamatuvar etkileri ile birçok hastalığın tedavisinde kullanılabilen tek ilaçtır. Lepra gibi hastalıkların tedavisinde uzun süre güvenle kullanılabilmesi, otoimmün büllöz hastalıkların (OBH) tedavisinde ve kortikosteroid dozunun azaltılmasında faydalı olması, santral sinir sistemini koruyucu etkiler göstermesi (antikonvülzan etki, felçteki doku hasarının azaltılması, glioblastom inhibisyonu) ve ucuz bir tedavi ajanı olması gibi çok önemli özellikleri vardır.[2]

FARMAKOLOJİ

Dapson kimyasal olarak bir anilin derivesidir. Bir sülfür atomunun iki karbon atomuna bağlanması ile oluşur. Serum pik konsantrasyonuna 2-8 saat sonra ulaşır. Oral yoldan alınan ilacın %86'dan fazlası barsaklardan emilir ve sonra enterohepatik sirkülasyona katılır.[2,5] Dapson karaciğerde N-asetilasyon ve N-hidroksilasyon yolu ile ayrıca aktive olmuş polimorfonükleer lökositler ve mononükleer hücrelerde metabolize olur. N-asetil transferaz aracılı asetilasyou ile toksik olmayan metaboliti olan monoasetildapson oluşur. Sitokrom P-450 enzimleri aracılığıyla gerçekleşen N-hidroksilasyonu da toksik bir metabolit olan dapson hidroksilamin (DDS-NOH) oluşumuna yol açar. Bu metabolit dapsonun hem anti-inflamatuvar etkilerinden (kemotaksisin inhibisyonu gibi) hem de önemli yan etkilerinden sorumludur.[2] Araştırmalar birden fazla sitokrom P-450 enzimin hidroksilasyondan sorumlu olduğunu göstermektedir. Özellikle CYP2E ve CYP2C formlarının hidroksilasyondan sorumlu olduğu bildirilmiştir. Bu nedenle bu enzimlerin düzeyinin tespitinin dapsonun toksik etkilerine karşı duyarlı kişilerin tanımlanmasında yararlı olabileceği düşünülmektedir.[4] Dapsonun %20'si

değişmeden, %70-85'i idrarla, %10'u ise gaita ile atılır. Tek doz dapsonun %50'si 24 saat içinde atılmaktadır.[2]

Dapsonun yarılanma ömrü 20 ila 30 saat arasında değişmektedir. Serum düzeyi tedavinin ancak 8-10. günlerinde dengelenir. Lipofilik özelliğinden dolayı hücre penetrasyonu çok iyidir. Özellikle karaciğer ve böbrekler olmak üzere deri ve kaslarda birikir. Vücutta uzun süreli birikimi ilacın enterohepatik sirkülasyona katılmasına bağlanmaktadır. Dapsonun; safrada, ter, tükrük, balgam ve gözyaşında da olduğu gösterilmiştir. Ayrıca kan beyin bariyerini, plasentayı aşmakta ve anne sütüne geçmektedir.[1,2]

ETKİ MEKANİZMASI

Dapson bakteriyostatik bir anti-mikrobiyal ajandır. Sülfonamidlerin etki mekanizmasına benzer olarak dihidropteroat sentetazın aktif bölgesi için para-aminobenzoik asit ile kompetetif olarak yarışarak dihidrofolik asit sentezini inhibe eder ve mikroorganizmaların büyümesini durdurur.[2] Dapson anti-inflamatuvar etkisini nötrofil kemotaksisini inhibe edip, inflamasyon alanına nötrofil göçünü önleyerek yapar. Nötrofillerin deride lokalize immünoglobulin A'ya (IgA) ve endotele yapışmasını da inhibe eder. Ayrıca dapsonun IL-8, PGD_2 ve TNF-α gibi inflamatuvar mediatörlerin salınımı da inhibe ettiği gösterilmiştir.[7] Son olarak dapsonun anti-inflamatuvar etkisini nötrofillerin azurofilik granülleri ve monositlerin lizozomlarında bulunan miyeloperoksidaz enzimini inhibe ederek yaptığı da bulunmuştur. Miyeloperoksidaz, hidrojen peroksitin hipokloröz aside dönüşümünü katalize eder. Hipokloröz asit doku hasarından sorumlu olan güçlü bir oksidandır. Dapson miyeloperoksidaz enzimine bağlanarak onu inaktif formuna dönüştürür ve böylece hipokloröz asitin neden olduğu oksidatif strese bağlı hücre hasarını önler.[2,7]

ENDİKASYONLAR VE KONTRENDİKASYONLAR

Dapson anti-mikrobakteriyel etkileri nedeniyle, lepra tedavisinde kullanılan rifampisin bazlı çoklu ilaç tedavilerinin ana komponentlerinden biridir. Anti-protozoal etkileri özellikle pnömosistis jiroveci pnömonili ve toksoplazmalı AİDS'li hastalarda rekürrenslerin önlenmesi ve primer proflakside kullanılmasını sağlar.[2,5,6] Günümüzde anti-inflamatuvar özelliği nedeniyle nötrofil ve eozinofil infiltrasyonu ile seyreden kronik deri hastalıklarının tedavisinde özellikle de DH başta olmak üzere OBH ve eritema elevatum diutinum tedavisinde tercih edilmektedir.[2,5] Lökositoklastik vaskülit, pemfigus vulgaris, büllöz pemfigoid gibi bazı dermatozlarda ise ek tedavi ajanı olarak ya tedavi etkinliğini arttırmak ya da kortikosteroid ihtiyacını ve dozunu azaltmak amacıyla tedaviye eklenmesi önerilmektedir. Behçet hastalığı, fulminan akne, püstüler psoriazis, romatoid artrit, eozinofilik fasiit gibi birçok hastalığın tedavisinde de başarılı olduğu gösterilmiştir. Dapsonun kullanıldığı hastalıklar Tablo 1'de özetlenmiştir.[1,2,7-9]

Dapson; pemfigus, büllöz pemfigoid, edinsel epidermolizis bülloza, DH, lineer IgA dermatozu (LAD) gibi çok sayıda OBH'nin tedavisinde kullanılmaktadır. Bazılarında (DH ve LAD gibi) birinci seçenek iken bazılarında (pemfigus ve büllöz pemfigoid gibi) ise adjuvan tedavi ajanıdır. OBH tedavisinde etkinliğini ve güvenilirliğini gösteren büyük çalışmalar olmamasına rağmen dapson kullanımını başarılı bulan çok sayıda küçük çalışma ve olgu sunumu vardır.[10,11] Dapsonun en etkili olduğu OBH, DH'dir. Dapson DH tedavisinde hızlı etkisi ile glutensiz diyetin tam etkileri ortaya çıkana kadarki süreçte (6 ay-2 yıl) semptomların kontrol altına alınması amacı ile kullanılır.[12]

Dapson kullanımın en önemli kontrendikasyonu dapsona karşı alerjidir. Şiddetli anemisi olanlarda da

Tablo 1. Dapsonun kullanıldığı hastalıklar

Tedavide ilk seçenek olarak dapson kullanılan kronik inflamatuvar dermatozlar (24-48 saat içinde yanıt alınır)	Dapsonun adjuvan veya ikinci basamak tedavi ajanı olarak kullanıldığı dermatolojik hastalıklar	Dapsonun dermatolojik olmayan hastalıklarda kullanımı
Dermatitis herpetiformis	Büllöz pemfigoid	Romatoid artrit
Lineer IgA dermatozu	Müköz membran pemfigoidi	Eozinofilik fasiit
Eritema elevatum diutinum	Pemfigus (foliaseus, vulgaris ve IgA varyantları)	İmmün trombositopeni
Prurigo pigmentoza	Kahverengi keşiş örümceği ısırıkları	Felç
İnfantil akropüstüloz	Kronik idiyopatik /basınç ürtikeri	Astım
Subkorneal püstüler dermatoz	Kutanöz lupus eritematozus	Konvülsiyon
Büllöz SLE	Eozinofilik follikülit (Ofuji hastalığı)	Glioblastom
	Lökositoklastik vaskülit/ürtikeryal vaskülit	
	Liken ruber pemfigoides	
	Pyoderma gangrenozum	
	Relapsing polikondrit	
	Sweet sendromu	
	Akne	
	Edinsel epidermolizis bülloza,	
	Behçet hastalığı	
	Psoriyazis (özellikle püstüler)	

IgA: İmmünoglobulin A, SLE: Sistemik lupus eritematozus

önerilmemektedir. Dapson ile sülfonamid türü antibiyotikler arasında çapraz reaksiyon gösterilmediğinden, sülfonamid alerjisi olan hastalarda kontrendike değildir.[2,7,13] Görece kontrendikasyonlar arasında kalp yetmezliği, akciğer hastalığı, Glikoz 6-fosfat dehidrogenaz (G6PDH) enzim eksikliği, methemoglobin-redüktaz eksikliği, renal ve hepatik hastalık, methemoglobin oluşturan ilaçlar veya bileşiklerin alınması sayılabilir. Ciddi kardiyopulmoner yetmezliği olan hastalar dapsona bağlı oluşan hemoliz ve methemoglobinemiyi tolere edemeyebilirler.[1,2]

POZOLOJİ

Dapson 25, 50 ve 100 mg tabletler halinde bulunmaktadır. Tüm hastalıklarda semptomları kontrol edecek minimum dozda kullanılması tavsiye edilmektedir. Başlangıç dozu genellikle 50-100 mg/gün'dür. İstenilen tedavi başarısına 4-6 hafta içerisinde ulaşılamazsa dozun 150-300 mg/güne çıkarılması önerilmektedir. Fakat çoğu olguda 100-200 mg/gün semptomların ve bulguların gerilemesi için yeterli olmaktadır. Hastaların toleransı ve ilacın laboratuvar bulgularıyla takip edilen yan etkileri dozajın belirlenmesine yardımcı olur. Semptomlar kontrol edildikten sonra minimum etkili dozla tedaviye devam önerilir. Çocuklarda genellikle 1 mg/kg/gün dozda tabletler bölünerek veya ezilerek meyve suları içinde verilebilir. İnfantil akropüstüloz veya eozinofilik folikülitte 2 mg/kg/gün önerilmektedir.[1,2] Dapson kullanan hastalar doza bağlı yan etki olasılığı arttığından dolayı ilaç dozları ile oynamamaları konusunda uyarılmalıdır.[14] DH tedavisinde genellikle 50-200 mg/gün dapson dozu yeterli olmaktadır. Nadiren daha yüksek dozlar gerekir. İdame tedavisinde ise genellikle 0,5-1 mg/kg/gün dozlar kaşıntının kontrol edilmesi ve yeni lezyon çıkışının önlenmesinde yeterlidir.[12]

YAN ETKİLER

Dapsona bağlı yan etkiler; idiyosenkrazik (önceden tahmin edilemeyen) veya farmakolojiktir (doz bağımlı). Halsizlik, baş ağrısı, periferik nöropati, methemoglobinemi ve hemolitik anemi farmakolojik; dapson hipersensitivite sendromu ve agranülositoz ise idiyosenkraziktir.[14,15] Doz bağımlı yan etkiler daha sık görülür ve dapsonun plazma konsantrasyonu 5 mg/L'nin altında olduğunda nadiren ortaya çıkar. [1]

Hematolojik yan etkiler: Başlıca hematolojik yan etkiler methemoglobinemi, hemoliz ve agranülositozdur. Bu yan etkilerden dapsonun DDS-NOH metaboliti sorumludur. Bu metabolit tedavi sırasında devamlı oluştuğundan, bu yan etkiler sık görülür, sadece şiddeti hastadan hastaya değişir.[2,16]

Methemoglobinemi en sık karşılaşılan yan etkidir. Hemoglobinin methemoglobine oksidasyonunda artma nedeniyle oluşur. Hidroksilamin, oksijen varlığında hemoglobin ile reaksiyona girerek methemoglobinemi oluşmasına yol açar ve ferrik atom taşıyan bu yeni molekülün oksijen bağlama kapasitesi azalır. [2,16]

Nikotinamid adenin dinükleotid fosfat (NADPH) methemoglobin redüktaz eksikliği olan veya hemoglobinopatili hastalar methemoglobinemiye daha yatkındırlar. Çünkü NADPH hidroksilamin metabolitlerinin rejenerasyonunu sağlayarak methemoglobinemi oranını arttırır. Methemoglobinemi düzeyi 200 mg/gün dozlarda bile %12'yi geçmez ve genellikle %5 civarında seyreder. Siyanozun dışında methemoglobineminin diğer semptomları olan taşikardi, halsizlik, baş ağrısı ve karın ağrısı methemoglobinemi düzeyi %20'yi geçince ortaya çıkar.[1,2] Asidoz, kardiyak aritmi, nefes darlığı, nöbet ve koma ise methemoglobin düzeyleri >%40 ise görülür.[16,17] İntravenöz metilen mavisi akut hemolitik anemiye neden olabileceğinden, G6PDH eksikliği olmayan akut methemoglobinemili hastalar intravenöz metilen mavisi (1-2 mg/kg 5 dakikadan daha uzun yavaş infüzyon) ile tedavi edilebilir.[2,17] Etki genellikle 30 dakika içinde başlar. Fakat işlem methemoglobin tekrar biriktiğinde yenilenmelidir.[2] Metilen mavisi, NADPH-methemoglobin redüktaz varlığında NADPH'den elektron alarak lökometilene oksitlenir. Lökometilen, suni elektron alıcısı olarak etki ederek methemoglobinin tekrar hemoglobine dönüşmesini sağlar.[16,17] Tedaviye aktif kömür eklenmesinin dapsonun enterohepatik sirkülasyonunu önleyerek tedavide etkili olduğu ve kullanılan metilen mavisi miktarını düşürdüğü gösterilmiştir.[18,19] Vücuttan dapson temizlenmesi ekstrakorporal tedavilerle (hemodiyaliz gibi) arttırılabilir. Fakat hemoperfüzyonun şiddetli asemptomatik trombositopeniye neden olabileceği unutulmamalıdır.[20] Ayrıca dapson ile birlikte 3x400 mg/gün simetidinin kullanımının (sitokrom P-450 enzim sistemini inhibe ederek hidroksilamin oluşumunu bloke eder) methemoglobinemi düzeyini %25-30 oranında düşürdüğü bulunmuştur.[21] Bazı araştırıcılar tarafından vitamin E ve askorbik asitin faydalı olduğu bildirilse de sonuçlar çelişkilidir.[2,19] Toluidin mavisi, N-asetil sistein; intravenöz metilen mavisinin işe yaramadığı veya kullanılamadığı hastalarda diğer seçeneklerdir.[19]

Hemolitik anemi dapsona bağlı hemoliz de sık görülen bir yan etkidir. Dapson metabolizması sırasında oluşan serbest oksijen radikalleri sorumludur.[7,22] G6PDH enzim eksikliği olan kişilerde hemoliz oluşma riski daha yüksektir. Çünkü bu enzim eritrositler içinde bulunan ve oksidatif hasarı düzelten glutatyon sentezinde görev alır. Hemoliz riskini düşürmek için günlük dapson dozu sağlıklılarda 100 mg veya 1,5 mg/kg, G6PDH enzim eksikliği olan kişilerde 50 mg'yi geçmemelidir.[1,2] Akut dapson zehirlenmelerinde hemolitik aneminin 6 gün boyunca devam edebileceği gösterildiğinden hemoglobin düzeyi takibine devam edilmelidir.[22]

Agranülositoz olguların %0,2-0,4'ünde genellikle tedavinin ilk 3 ayında oluşan ciddi ve bazen fatal (%30) seyredebilen bir yan etkidir.[23] Hidroksilaminin bu etkiyi eritrositlere bağlanarak yaptığı düşünülmektedir. Eritrositler yolu ile

kemik iliğine ulaştığı ve granülosit öncülerine kovalent bağlanarak agranülositoz oluşturduğu kabul edilmektedir. Fakat asıl neden tam olarak aydınlatılmış değildir.[1,2] Agranülositozun belirtileri ateş, lenfadenopati, farenjit, disfaji ve oral ülserasyonlardır.[7]

Kutanöz yan etkiler: Dapsonun eksfolyatif dermatit, eritema multiforme, ürtiker, oral erozyonlar, eritema nodozum, morbiliform döküntü, toksik epidermal nekroliz gibi çeşitli deri döküntülerine neden olduğu gösterilmiştir.2,15 Dapson fotosensitiviteye de neden olabilir. AİDS'li hastalarda özellikle trimetoprim sülfometaksazolle birlikte alındığında %30-40 oranında veya nadiren de tek başına döküntüye neden olabilir.[2]

Nörolojik yan etkiler: Dapson kullanan hastalarda, nadiren primer motor fonksiyon kaybı ile seyreden periferik nöropati oluşabilir. Nöropati belirtileri gösteren hastalarda dapson tedavisi derhal sonlandırılmalıdır.[2]

Gastrointestinel/Hepatik yan etkiler: Dapson kullanan hastalarda iştahsızlık, karın ağrısı, bulantı ve kusma gibi gastrointestinal semptomlar görülebilir. Hepatit bulgusu olmadan karaciğer fonksiyon testleri (bilirubin ve/veya karaciğer enzimlerinde artış) bozulabilir. Bu durumda ilaç dozu azaltılmalı veya dapsona bağlı olduğu kesinse ilaç kesilmelidir. Hemolitik anemiye bağlı prehepatik sarılık diğer bir yan etkidir. Hiperbilirubinemi özellikle G6PD eksikliği olan hastalarda daha sıktır. Tedavinin kesilmesinden sonrada düzenli takip gerekir. Toksik veya kolestatik hepatit nadir görülür ve dapson hipersensitivite sendromuna eşlik eder. Hepatik koma hipersensitivite sendromundan ölümün en sık nedenidir.[2]

Dapson hipersensitivite sendromu: Prevelansı %1,4 olarak bildirilmiştir. Hipersensivite reaksiyonunun başlangıcı ile ilacın kullanım süresi arasında geçen zaman değişkendir (6 saat-21 hafta).[24] Ortalama 3-5 haftadır. Ateş (%96,9), döküntü (%91,1), lenfadenopati (%73,7) hemen hemen tüm hastalarda görülür. Hepatik yan etkiler sıktır ve şiddeti karaciğer fonksiyon testlerinde yükselmeden hepatik komaya kadar değişir. Hematolojik değişiklikler (lökositoz, eozinofili) olguların yaklaşık yarısında görülür. Deri bulguları makülopapüler erüpsiyondan toksik epidermal nekrolize kadar değişir.[14] İlacın kesilmesi ve steroid tedavisi ile olguların büyük çoğunluğu iyileşir. Ancak %10 oranında fatal olabilir. En sık ölüm nedeni hepatik komadır.[2] Mukoza tutulumu, döküntü, hepatit, ileri yaş, lepra tedavisi nedeniyle dapson kullanımı kötü prognoz kriterleridir.[24]

Yüksek riskli toplumlarda HLA-B*13:01 aleli için genetik araştırmanın bu sendrom için faydalı bir genetik belirteç olduğu gösterilmiştir.[25]

Diğer yan etkiler: Albuminüri, uykusuzluk, psikoz, elektrolit değişiklikleri, hipotiroidi, atriyoventriküler blok bildirilmiş diğer yan etkilerdir.[2,26] Bunların bazılarının oluşumuna anemi ve/veya methemoglobineminin neden olabileceği düşünülmektedir.

İZLEM

Dapson kullanılmadan önce istenilmesi gereken tetkikler ve kullanan hastalarda takip Tablo 2'de özetlenmiştir. Dapson tedavisine başlamadan önce tam kan sayımı, bilirubin, karaciğer fonksiyon testleri, kreatinin, methemoglobin ve G6PDH enzim düzeyi, hepatit için serolojik testler ve idrar analizleri istenmelidir. Dapson tedavisine başlamak için belirlenmiş alt sınır bir hemoglobin değeri yoktur. Fakat G6PDH enzim eksikliği, methemoglobin redüktaz enzim eksikliği, ciddi hepatolojik sorunları, kalp yetmezliği, pulmoner hastalığı olanlarda ve methemoglobinemiyi arttıracak ilaç alanlarda dikkatli olunmalıdır. Tam kan sayımı ilk 3-6 ay 2 haftada bir ve daha sonra 2-4 ayda bir yapılmalıdır. Böbrek ve karaciğer fonksiyon testleri 3-6 ay süre ile ayda bir yapılmalı ve sonra her 2-4 ayda bir tekrarlanmalıdır.[2] Hemoglobin düzeylerinde 1-2 g/dL düşme, eğer hastanın semptomları yoksa ilacın kesilmesini gerektirmez. Retikülosit sayısı da hemolizin kompanzasyonu konusunda fikir verir.[7] Dapson kullanırken diğer önemli bir konu methemoglobinemi takibidir. Tek doz dapson sonrası maksimum methemoglobinemi düzeyi yaklaşık 6 saat sonra oluşur.[2,17] Bundan dolayı methemoglobinemi düzeyi ilaç alımından 4-6 saat sonra ölçülmelidir. Genel durumu iyi olan ve ilacı tolere eden hastalarda methemoglobinemi düzeyi ölçümüne gerek yoktur.[1,2] Dapson dozajının arttırılması, klinik yakınma, başka ilaç kullanımı (benzokain ve lidokain gibi lokal anestezikler, nitrogliserin/nitrik oksit gibi nitritlerin kullanımı), sigara içme, nitrit/anilin içeren içme sularının kullanımı gibi durumlarda dikkatli olunmalıdır.[2,27]Akne tedavisi sırasında topikal dapson jel kullanımı sonrasında da methemoglobinemi bildirilmiştir.[28]

Tablo 2. Dapson tedavisinde izlem

Dapson tedavisine başlamadan önce	Dapson kullanırken
Tam kan sayımı Rutin biyokimya (bilirubin, karaciğer fonksiyon testleri, kreatinin) Met-Hemoglobin düzeyi Glikoz 6 fosfat dehidrogenaz enzim düzeyi Hepatit için serolojik testler Tam idrar tetkiki	Tam kan sayımı (3-6 ay 2 haftada bir, daha sonra 2-4 ayda bir) Rutin biyokimya (3-6 ay süreyle ayda bir, sonra 2-4 ayda bir)

İLAÇ ETKİLEŞİMLERİ

Dapson düzeyini arttırabilen ilaçlar probenesid, trimetoprim ve diğer folat antagonistleridir. Sülfonamidler ve hidroksiklorokin eritrositler üzerindeki oksidatif stresi arttırır ve hemolizi kötüleştirebilir.[14] İzoniasid ve sülfametazin dapsonla aynı asetilasyon yolağını kullandığından dapsonun toksik etkisini arttırırlar.[1] Dapson benzokain veya lidokain gibi lokal anesteziklerle birlikte kullanıldığında şiddetli methemoglobinemi oluşan olgular bildirildiğinden dikkatli olunmalıdır.[29] Glukokortikosteroid ve anti-konvülzan gibi ilaçlar sitokrom P-450 enzim sistemini indükleyerek

dapsonun hidroksilasyonuna ve dolayısı ile hidroksilamin düzeyinin artmasına neden olurlar. Tam tersi etki yapan azol grubu anti-fungaller ve makrolid antibiyotikler dapsonun toksik etkisini azaltırlar. Probenesid dapsonun renal atılımını azaltarak toksik etkisini arttırmaktadır. Aktif kömür, para-aminobenzoik asit ve rifampisin dapson seviyesini düşüren ajanlardır.[1] Dapsonun diğer ilaçlarla olan etkileşimi Tablo 3'te özetlenmiştir. Elektif cerrahi işlemlerde dapsonun birkaç gün önce kesilmesi önerilmektedir.[2]

Tablo 3. Dapsonun ilaç etkileşimleri

Dapson toksisitesini arttıran ilaçlar	Dapson toksisitesini azaltan ilaçlar
İzoniazid	Rifampisin
Trimetoprim	Aktif kömür
Sülfometazin	Para-aminobenzoik asit
Kortikosteroid	Makrolid antibiyotikler
Antikonvülzanlar	Azol antifungaller
Probenesid	Primetamin
	Omeprazol

Gebelik ve laktasyon: Dapsonun insanlarda teratojen olduğunu bildiren yayın olmamasına rağmen gebelik kategorisi C'dir. Lepralı gebe hastalarda dapson kullanımına bağlı teratojen etki bildirilmemiştir. Fakat hayvan deneylerinde tedavi edici dozun 500-800 katı verilen fare ve tavşanlarda embriyo üzerinde zararlı etkileri görülmüştür. Bu nedenle gebelikte kar zarar oranı gözetilerek verilmelidir.[2] Anne sütüne geçtiği için infantlarda hemolitik anemiye neden olabilir. Bununla birlikte lepra gibi zorunlu durumlarda gebelikte ve laktasyonda kullanımı önerilmektedir.[1,30]

KAYNAKLAR

1. Koca R. Dapson. T Klin J Dermatol-Special Topics 2014;7:43-8.
2. Wozel G, Blasum C. Dapsone in dermatology and beyond. Arch Dermatol Res 2014;306:103-24.
3. Fromm E, Wittmann J. Derivate des p-nitrothiophenols. Ber Dtsch Chem Ges 1908;41:2264-73.
4. Zhu YI, Stiller MJ. Dapsone and sulfones in dermatology: overview and update. J Am Acad Dermatol 2001;45:420-34.
5. Gottfried Wozel VE. Innovative Use of Dapsone. Dermatol Clin 2010;28:599-610.
6. Barr J. A short history of dapsone, or an alternative model of drug development. J Hist Med Allied Sci 2011;66:425-67.
7. Sago JG, Hall RP. Dapsone. In: Goldsmith LA, Katz SI, Gilchrest BA, Paller AS, Leffell DJ, Wolff K, editors. Fitzpatrick's Dermatology In General Medicine. 8st ed. Newyork: McGraww Hill; 2012. p.2721-6.
8. Pradhan S, Madke B, Kabra P, et al. Anti-inflammatory and Immunomodulatory Effects of Antibiotics and Their Use in Dermatology. Indian J Dermatol 2016;61:469-81.
9. Al-Salama ZT, Deeks ED. Dapsone 7.5% Gel: A Review in Acne Vulgaris. Am J Clin Dermatol 2017;18:139-45.
10. Piette EW, Werth VP. Dapsone in the management of autoimmune bullous diseases. Immunol Allergy Clin North Am 2012;32:317-22.
11. Gürcan HM, Ahmed AR. Efficacy of dapsone in the treatment of pemphigus and pemphigoid: analysis of current data. Am J Clin Dermatol 2009;10:383-96.
12. Antiga E, Caproni M. The diagnosis and treatment of dermatitis herpetiformis. Clin Cosmet Investig Dermatol 2015;8:257-65.
13. Webster GF. Is topical dapsone safe in glucose-6-phosphate dehydrogenase-deficient and sulfonamide-allergic patients? J Drugs Dermatol 2010;9:532-6.
14. Nunley JR, Wolverton S, Darst M. et al. In: Bolognia JL, Lorizzo JL, Rapini RP, editors. Dermatology. 2st ed. Spain: Mosby; 2008. p. 2005-20.
15. Urosevic-Maiwald M, Kerl K, Harr T, et al. Dapsone-induced erythema multiforme with neutropenia in a patient with linear IgA dermatosis:case report and review of the literature. Int J DermatoL 2013;52:1369-71.
16. Ashurst JV, Wasson MN, Hauger W, et al. Pathophysiologic mechanisms,diagnosis, and management of dapsone-induced methemoglobinemia. J Am Osteopath Assoc 2010;110:16-20.
17. Furuta K, Ikeo S, Takaiwa T, et al. Identifyingthe Cause of the "Saturation Gap": Two Cases of Dapsone-induced Methemoglobinemia. Intern Med 2015;54:1639-41.
18. Hansen DG, Challoner KR, Smith DE. Dapsone intoxication: two case reports [review]. J Emerg Med 1994;12:347-51.
19. Senthilkumaran S, Benita F, Ananth C, et al. Dapsone-induced methemoglobinemia: therapeutic alternatives and medicolegal aspects. Am J Emerg Med 2014;32:935.
20. Ghannoum M, Cormier M, Bernier-Jean A, et al. Extracorporeal treatments in a dapsone overdose: a case report. Clin Toxicol 2016;54:886-9.
21. Coleman MD, Rhodes LE, Scott AK, et al. The use of cimetidine to reduce dapsone-dependent methaemoglobinaemia in dermatitis herpetiformis patients. Br J Clin Pharmacol 1992;34:244-9.
22. Cha YS, Kim H, Kim J, et al. Incidence and patterns of hemolytic anemia in acute dapsone overdose. Am J Emerg Med 2016;3:366-9.
23. Milkova L, Hallermann C, Simon JC, et al. Asymptomatic dapsone-induced agranulocytosis in a patient with chronic spontaneous urticaria. J Dtsch Dermatol Ges 2014;12:717-9.
24. Lorenz M, Wozel G, Schmitt J. Hypersensitivity reactions to dapsone: a systematic review. Acta Derm Venereol 2012;92:194-9.
25. Wang N, Parimi L, Liu H, et al. A Review on Dapsone Hypersensitivity Syndrome Among Chinese Patients with an Emphasis on Preventing Adverse Drug Reactions with Genetic Testing. Am J Trop Med Hyg 2017;96:1014-8.
26. Zhu KJ, He FT, Jin N, et al. Complete atrioventricular block associated with dapsone therapy: a rare complication of dapsone-induced hypersensitivity syndrome. J Clin Pharm Ther 2009;34:489-92.
27. Kim YJ, Sohn CH, Ryoo SM, et al. Difference of the clinical course and outcome between dapsone-induced methemoglobinemia and other toxic-agent-induced methemoglobinemia. Clin Toxicol 2016;54:581-4.
28. Swartzentruber GS, Yanta JH, Pizon AF. Methemoglobinemia as a complication of topical dapsone. N Engl J Med 2015;372:491-2.
29. Frayling IM, Addison GM, Chattergee K, et al. Methaemoglobinaemia in children treated with prilocaine-lignocaine cream. BMJ 1990;301:153-4.
30. Ozturk Z, Tatliparmak A. Leprosy treatment during pregnancy and breastfeeding: A case report and brief review of literature. Dermatol Ther 2017;30.

5-2i

DİĞER ANTİ-İNFLAMATUVAR AJANLAR
(KOLŞİSİN, TETRASİKLİN, NİASİNAMİD)

Ümit TÜRSEN

ÖZET

Kolsişin toksik bir doğal ürün olup, *Colchicum autumnale* ve diğer *colchiaceae* ailesi üyesi bitkilerinin aktif maddesidir. Nitrojen içeren madde nedeniyle sıklıkla yanlış bir şekilde alkaloid olarak tanımlanmış, ancak biyosentetik prekürsörü demokolsin sadece alkaloid olarak tespit edilmiştir. Tıpta kullanımı antik dönemden beri vardır. Günümüzde özellikle Ailesel Akdeniz Ateşi ve gut gibi hastalıklarda sık kullanılmasına karşın, başta edinsel epidermolizis bülloza olmak üzere bazı otoimmün büllöz hastalıklarda (OBH) da etkili bulunmuştur. Pemfigus vulgaris ve pemfigus foliaseus gibi hastalıklarda topikal kortikosteroidler ve birçok immünosupresif ve immünomodülatör ajanlar kortikosteroid azaltıcı amaçlı uygulanmaktadır. Tetrasiklin, doksisiklin veya minosiklinle birlikte niasinamid gibi ajanlar ile özellikle büllöz pemfigoidde başarılı sonuçlar bildirilmiş olmasına karşın, pemfigus tedavisinde daha az etkili bulunmuşlardır. Bu yazıda kolşisinin ve tetrasiklin grubunun özellikleri ve OBH'de kullanımı anlatılacaktır.

GİRİŞ

Otoimmün büllöz hastalıklarda (OBH) topikal kortikosteroidler ve birçok immünosupresif ve immünomodülatör ajanlar kortikosteroid azaltıcı amaçlı uygulanmaktadır. Tetrasiklin, doksisiklin veya minosiklinle birlikte niasinamid, kolsişin gibi ajanlar OBH'de kullanılmakta olmasına karşın, genellikle çok etkili bulunmamışlardır. Bu yazıda kolsişinin ve tetrasiklinlerin özellikleri ile OBH'de kullanımı anlatılacaktır.[1-7]

KOLSİŞİN

Kolsişin, güz çiğdemi bitkisinin toksik bir doğal aktif maddesidir. İlk kez 1820 yılında iki Fransız kimyacı Pelletier ve Caventon tarafından izole edilmiştir. Bugün için özellikle Ailesel Akdeniz Ateşi ve gut gibi hastalıklarda sık kullanılmasına karşın, bazı OBH'de de etkili bulunmuştur.[1] Kolsişinin anti-mitotik etkisi bulunmakta, mitozu inhibe etme mekanizması tubulin dimerlerine bağlanması ve mikrotubullerde dimerik protein oluşturmasına bağlanmaktadır. Bu mikrotubuler toksisite mitozu metafazda durdurup, hücresel mobiliteyi bozmaktadır. Aynı zamanda anti-inflamatuvar etkiye sahip olan kolsişin, bu etkisini polimorfonükleer hücrelerin mobilite, adezyon ve kemotaksisini azaltarak gösterir. Selektin gibi interselüler adezyon moleküllerini bozarak, T lenfosit aktivasyonu ve endotelyal hücrelere adezyonunu baskılar. İmmünosupresif olarak ise immünoglobulin sekresyonu, IL-1 üretimini, histamin salınımı ve HLA-DR ekspresyonu salınımını baskılayarak göstermektedir. Diğer etkileri olarak merkezi vücut ısısında azalma, solunum merkezini baskılama, sempatomimetik ajanlara yanıtı arttırma, kan damarları kontraksiyonu, merkezi vazomotor uyarıyla hipertansiyon ve nöromuskuler fonksiyonlarda değişme yer almaktadır.[8]

FARMAKOLOJİ

Soluk yeşilimsi sarı kristal ve toz halindedir. Ultraviyole ışığına maruz kalınca, koyu renk alır ve farklı fotoizomerlerine dönüşür. Bundan dolayı güneş ışığına maruz bırakılmamalıdır. Oral alınınca hızlıca emilip, alımdan 30-120 dakika sonra pik plazma düzeylerine ulaşır. İlacın %50'si dolaşımda olup, plazma proteinlerine bağlanır. İlaç karaciğerde metabolize olup, çoğu feçesle safra yoluyla atılır. Dalak ve böbrekte de bulunabilir ve %10-20 kadarı değişmeden idrarla atılabilmektedir.[1]

Kolsişinin dermatolojide kullanımı: Şimdiye kadar Amerikan İlaç Daire'sinin kolsişinin dermatolojik endikasyonlarda kullanımını onaylamamasına karşın, bazı

kontrolsüz çalışmalarda, özellikle nötrofilik dermatozlarda başarılı sonuçlar alınmıştır ve bazı OBH'de de başarıyla kullanılmıştır (Tablo 1).[1]

Edinsel epidermolizis bülloza (EEB): Çalışmalarda kolsişin EEB'li hastalarda etkili bulunmuş ve 0,6-1,2 mg/gün dozunda kullanılabileceği belirtilmiştir. EEB'de ilk seçenek tedavi kolsişindir. Yüksek dozlarda kolsişin hem klasik hem de inflamatuvar EEB olgularında etkili olup, diğer ilaçlara kıyasla daha az yan etkisi bulunmaktadır. İlacın T hücrelere antijen prezentasyonunu baskılayarak antikor üretimini önlediği düşünülmektedir. Tedavi dozlarında bazen diyare yapabildiği bildirilmiştir.[2,3]

Dermatitis herpetiformis: Kolsişin 1,2-1,8 mg/gün kullanılarak dermatitis herpetiformis hastaları tedavi edilebilmiştir ve sülfonamid alamayan hastalarda alternatif tedavi olabileceğini düşünülmüştür.[1]

Lineer IgA dermatozu: Kolsişin dapsona yanıt vermeyen hastalarda etkili bulunmuştur. Kolsişinin bu hastalıkta etkinliği, hastalığın yoğun nötrofil infiltrasyonu içermesiyle açıklanmıştır.[1]

Çocukluk çağı kronik büllöz dermatozu: Glukoz-6-fosfat dehidrogenaz eksikliği olan hastalarda, başarılı bir şekilde bu grup hastaları tedavi edebilmiştir.

Yukarıdaki son 3 OBH'de dapson daha başarılı olmasına karşın, glukoz-6-fosfat dehidrogenaz eksikliği olan hastalarda ve diğer bazı nedenlerle dapsonun etkisi gözlenmeyenlerde kolsişin tedavisi tercih edilebilmektedir. Aşağıdaki tabloda kolsişinin dermatolojide kullanıldığı hastalıklar bulunmaktadır.[1]

Tablo 1. Kolsişinin dermatolojik endikasyonları
Gut deri belirtileri
Psoriazis
Rekürren aftöz stomatit
Behçet hastalığı
Sweet sendromu
Otoimmün büllöz hastalıklar: Edinsel epidermolizis bülloza, dermatitis herpetiformis, lineer IgA dermatozu, çocukluk çağı kronik büllöz dermatozu
Vaskülitler: Lökositoklastik vaskülit, ürtikeryal vaskülit
Skleroderma
Amiloidoz
Diğer: Eritema nodosum leprosum, piyoderma gangrenosum, şiddetli kistik akne, kalsinozis kutis, keloid, sarkoidoz, kondiloma aküminata, fibromatozis, relapsing polikodrit, primer anetoderma, subkorneal püstüler dermatoz, eritema nodosum, skleredema
IgA: İmmünoglobulin A

YAN ETKİLER

Kolsişin genellikle iyi tolere edilir. En sık gastrointestinal yan etkileri oluşup, diyare, bulantı, kusma ve karın ağrısı gözlenebilir. Bu yan etkilerin nöral mekanizmalar ve mukozada hızlı olan hücre çoğalmasında mitozun inhibisyonu nedeniyle gastrointestinal motilitenin artışı sonucu oluştuğu düşünülmektedir. Belirtiler doz azaltılınca geriler. Gastrointestinal yan etkiler oluşunca, intravenöz uygulamadan kaçınılmalıdır. Uzun dönem tedavide steatore, vitamin B12, yağ, sodyum, potasyum, nitrojen, ksiloz ve diğer aktif tranpoze edilen şekerlerin malabsorbsiyonu oluşabilir. Serum kolesterol ve karoten seviyelerinde azalmaya yol açabilir. Uzun tedavilerde kemik iliği baskılanması, agranülositoz, trombositopeni ve aplastik anemi gözlenebilir. Kolsişinle uyarılmış lökopeni kazara veya yüksek dozla oluşabilir. Bu gibi olgularda ***granülosit koloni uyarıcı faktör*** tedavisi acilen başlanmalıdır. Miyopati ve nöropati özellikle renal bozukluğu olan hastalarda ortaya çıkabilir. Kolsişin kaslarda otofajik vakuoller değişikliklere neden olabilir. Miyopati, proksimal kas güçsüzlüğü şeklinde başlar, kreatinin fosfokinaz artışı, anormal proksimal kas fibrilasyonu ve aksonal nöropati gelişebilir. Kolsişinin kesilmesiyle miyopati geriler. Nöropatinin iyileşmesi ise daha uzun sürer. Yan etki olarak azospermi de bildirilmiştir. Dermatolojik yan etkiler arasında ürtiker, toksik epidermal nekroliz, porfirya kutanea tarda gözlenebilmektedir. Alopesi tedavi başlangıcından 2-3 hafta sonra özellikle yüz, aksilla ve pubik kıllarda gözlenebilmektedir.[1]

Kolsişin doz aşımı: Kolsişin yüzyıllardır zehir olarak bilinmiştir. Son zamanlara kadar maksimum kolsişin doz kılavuzu tanımlanmamıştır. Bildirilen ölüm olgularında kolsişin 6-7 mg dozlarda kullanılmıştır. Aşırı doz kolsişin kullanımı kolera-benzeri bulgular olarak dehidratasyon, hipokalemi, hiponatremi, metabolik asidoz, böbrek yetmezliği ve sonunda şok tablosuna yol açar. Respiratuvar distress sendromu, dissemine intravasküler koagülasyon ve kemik iliği baskılanması oluşur. Hastalarda konvülziyon, deliryum, kas güçsüzlüğü, nöropati ve kas paralizisi gözlenebilir. Uzun süreli yüksek dozlar lökopeni, aplastik anemi, miyopati ve alopesiye yol açabilir. Kolsişin intoksikasyonunda çoklu organ tutulumu, yoğun miktarda ilaç kullanımıyla ilişkili bir şekilde kötü prognoz belirtisidir. Tedavi temel olarak destekleyici ve semptomatiktir. Çünkü kolsişin hızlıca dağılıp etkilenen dokulara bağlanmaktadır. Anti-kolsişin antikorlarının kullanımı yeni bir yaklaşım olup, hala deneysel safhadadır.[9]

İlaç etkileşimleri: Kolsişinle birlikte makrolid antibiyotikler gibi CYP3A4 substratları veya inhibitörlerinin birlikte verilmesi, metabolizmada inhibisyona yol açıp toksisiteye neden olabilir. Kolsişin, siklosporin serum konsantrasyonlarını arttırabilirken, verapamil ile ters etkileşimi olur. Simvastatinle birlikte verilmesi akut miyopatiye yol açabilir.[1]

İlaç izlem kılavuzu: En azından her 3 ayda bir tam kan sayımı, özellikle platelet sayımı, renal ve hepatik fonksiyon testleri ve idrar analizi yapılması önerilmektedir. Kılavuzlarda tedavinin ilk birkaç ayında aylık takip de önerilmektedir. Teratojenite riski nedeniyle gebelik boyunca kolsişin kullanılmamalıdır.[1]

Sonuç olarak kolsişin seçilmiş OBH'de yararlı olabilen ve iyi tolere edilen bir ilaçtır. Kolsişin genellikle ilk tedavi seçeneği olarak kullanılmamasına karşın, ucuz ve diğer çoğu immünosupresif ajandan daha güvenilir olduğundan dolayı bazı OBH'de tercih edilebilmektedir.[1]

TETRASİKLİNLER

Tetrasiklinler 1948 yılında toprak bakterisi *Streptomyces aureofaciens*'in doğal fermentasyon ürünü olarak keşfedilmiştir. İlk olarak 1954 yılında kimyasal olarak saflaştırılan tetrasiklin, klortetrasiklindir. Şimdilik 3 tetrasiklin grubu mevcut olup, tetrasiklin doğal ürünleri, tetrasiklin semisentetik ürünleri ve kimyasal modifiye tetrasiklinler olarak ayrılmaktadır. Tetrasiklinler antibiyotik olmalarının yanı sıra inflamasyon, immünomodülasyon, hücre proliferasyonu ve anjiyogenezi de etkilemektedir.[4]

Tetrasiklin ve analogları, bakteri ve memeli hedefleri tetrasiklik naptasen karboksamid halka sistemiyle biyolojik etkilerini gösterir. Tetrasiklinler antibiyotik aktivitelerini, A halkasında karbon 4 (C4) grubunu dimetilaminleme yoluyla sağlar. Karbon 4'ten dimetilamino grup alımı onun antibiyotik özelliklerini azaltırken, non-antibiyotik etkilerini arttırmaktadır. Bu strateji, bazı kimyasal modifiye tetrasiklinlerin geliştirilmesine temel oluşturmuştur. Tetrasiklin halka yapısı, üst ve alt periferal zonlarla çevrilip, değişik kimyasal fonksiyonel grup ve maddelerle farklılaşır. Alt periferal bölge sentetik modifikasyonu hem antibiyotik hem de non-antibiyotik özellikleri azaltır. Diğer yandan biyolojik hedefler üst periferal zonla özellikle D halkasındaki C7-C9 modifikasyonuyla arttırılır. Bu şekilde minosiklin ve doksisiklin gibi semisentetik tetrasiklinler geliştirilir. İyonoforlar organik bileşikler olarak lipitte eriyebilir metal gibi kompleksler oluşturur. Bu katyonların, yapay veya biyolojik membranlar gibi hidrofobik bariyerlere geçiş fonksiyonlarında önemlidir. Tetrasiklinler özellikle alt periferal bölgesiyle divalan metal katyonlara bağlanıp, kalsiyum ve magnezyum gibi plazma şelasyonları oluşturur. Kalsiyum iyonoforların rolü biyolojik etkileri için önemlidir. İntraselüler kalsiyum girişinde sekonder mesajcı olarak sekretuvar süreçleri, reseptör aktivasyonu veya inhibisyonu, hücre bölünmesi ve metabolik reaksiyonları etkileyebilmektedirler.[5]

Hem laboratuvar hem de klinik çalışmalarda tetrasiklinlerin anti-inflamatuvar özellikleri tanımlanmıştır. Tetrasiklin ve analogları matriks metalloproteinazları (MMP) inhibe ederken, bu enzimler çinko bağımlı endopeptitazlar olarak konnektif dokunun remodelizasyonu, yara iyileşmesi, romatoid artrit, tümör metastazı ve invazyonunda önemli rol oynamaktadır. Bu MMP'ler arasında kollajenaz (MMP-1, MMP-8, MMP-13) olarak bilinenler fibriler kollajen yıkımı sağlarken, jelatinazlar (MMP-2, MMP-9) kollajen 4 içeren bazal membran kollajenini etkiler. Tetrasiklin ve analogları hem kollajenaz hem de jelatinazları baskılar.[6]

Anjiyogenezis rozasea gibi benign ve kanser gibi malign birçok hastalıkta meydana gelebilir. Matriks parçalayan enzimler, dokunun ekstraselüler matriksinde oluşup, matrikse penetre olan yeni damar oluşumuna izin verir. MMP'ler bu süreçte yer alan enzimlerden biridir. Minosiklin ve doksisiklin tavşan korneasında implante tümörlerde oluşan anjiyogenezi inhibe eder. Doksisiklin daha az olarak endotelyal hücrelerde MMP-8 ve MMP-9 gibi enzimlerin sentezini baskılamaktadır. Bu baskılama protein ve mRNA seviyelerinde meydana gelip, anjiyogenez boyunca endotelyal hücrelerin migrasyonunu etkileyebilir. Tetrasiklinlerin anti-anjiyojenik etkileri yeni damar oluşumuyla giden otoimmüno hastalıklar, rozasea, kanser invazyonu gibi inflamatuvar süreçlerde tedavi edebilme özelliği oluşturur.[7]

Apopitoz, programlı hücre ölümü olup, herhangi bir organizmada homeostaz için yaşamsal önemli bir durumdur. Kanser ve nörodejeneratif hastalıklar, apopitozun deregülasyonu ile sonuçlanmaktadır. Apopitotik yolaklardaki temel komponentler tanımlanmış olup, memeli apopitotik hücre ölümü regülasyonunda kaspaz (sisteinil aspartat spesifik proteinazlar) önemli rol oynamaktadır. Kaspaz-1, interlökin-1b (IL-1b)-çevirici enzim olarak da bilinip, IL-1b prekürsöründen matür IL-1b oluşmasında önemlidir ve fare beyin hasarı deneysel modelinde nöronal hücre ölümünü sağladığı gösterilmiştir. Matür IL-1b üretiminde azalma, doku hasarında azalma ve nörolojik fonksiyonun düzelmesiyle ilişkilidir. Son deneysel çalışmalarda tetrasiklinlerin anti-apopitotik özellikleri tanımlanmıştır. İntraperitoneal minosiklin verildikten 12 saat önce veya travmatik beyin hasarından 30 dakika sonra farelerde kaspaz-1 inhibisyonuyla doku hasarını azalttığı saptanmıştır. Düzelmiş nörolojik fonksiyonlar lezyon çapında ve kaspaz-1 düzeyinde (matür-IL-1b seviyesi takibiyle) azalmayla ilişkili bulunmuştur. Minosiklin Huntington hastalığı ve amiyotrofik lateral skleroz gibi nörodejeneratif kronik hastalıklarda da faydalı olabilmektedir. Doksisiklinin profilaktik verilmesi, köpek modelinde, geliştirilen osteoartrit şiddetini azalttığı gösterilmiştir. Tedavi edilmeyen köpeklerin kartilaj ekstrelerindeki toplam kollajenaz aktivitesi, doksisiklinle tedavi edilen köpeklere göre yüksek saptanmıştır. Kondrositlerde, MMP aktivitesini azaltıp, kondrosit hipertrofisi ve proliferasyonunu baskılayarak bu etkiyi gösterdiği düşünülmektedir. Son deneysel çalışmalarda overleri alınan yaşlı farelerde, minosiklinin yeni kemik oluşumunu uyararak, mineral dansitede azalmayı (osteoporoz) önlediği tespit edilmiştir. Bu modelle postmenapozal kadınlarda hızlanmış kemik kaybını önleyebileceği de düşünülmüştür. Bu etkisinin tetrasiklinlerin osteoklast fonksiyonlarını azaltmasıyla ilişkili olabileceği ileri sürülmüştür.[5]

Tablo 2. Tetrasiklinlerin endikasyonları

Dermatolojik

- Akne
- Rozasea
- Otoimmün büllöz hastalıklar
- Sarkoidoz
- Kaposi sarkomu
- Piyoderma gangrenozum
- Hidradenitis supurativa
- Sweet sendromu
- Alfa-1-antitripsin eksikliği
- Pitriyasis likenoides kronika

Dermatoloji dışı

- Romatoid artrit
- Skleroderma
- Kanser
- Kardiyovasküler hastalık
- Abdominal aorta anevrizması
- Akut miyokard infarktüsü
- Periodontit

Tetrasiklinlerin dermatolojide kullanımı: Tetrasiklinler hem dermatolojik hem de dermatoloji dışı hastalıklarda kullanılabilmektedir. Bu hastalıklar Tablo 2'de belirtilmiştir.[5]

Tetrasiklinlerin OBH'de kullanımı: Subepidermal OBH'de bül oluşumu, sıklıkla bazal membranda ayrışma ve kopmayla giden ve lenfosit ile nötrofilleri içeren inflamatuvar reaksiyonların eşlik ettiği bir tablodur. Etki mekanizması nötrofil ve eozinofil kemotaksisinin veya granülositlerden proteaz salınımını baskılamasıyla ortaya çıkar. Tetrasiklin veya minosiklin, tek başına veya nikotinamidle kombine dermoepidermal bileşkeyi etkileyen büllöz pemfigoid (BP), müköz membran pemfigoidi, lineer IgA dermatozu ve liken planus pemfigoides gibi OBH'de etkili olabilmektedir. Fakat mevcut çalışmalar genellikle kontrolsüz çalışmalar olup, daha hafif veya spontan remisyona girebilecek olgularda yapıldığı düşünülmektedir. Ek olarak, planlanacak yeni çalışmalarla tetrasiklinin nikotinamidle kombinasyonunun, monoterapiden daha etkili olup olmadığının değerlendirmesine ihtiyaç bulunmaktadır. Bununla birlikte yan etkileri açısından güvenilir olan bu tedavi seçeneği dermoepidermal bileşkeyi etkileyen OBH'nin başlangıç tedavilerinde, sistemik kortikosteroidlere cazip bir alternatif oluşturmaktadır. İmmünosupresif ilaçların potansiyel komplikasyonlarından kaçınmak için tetrasiklin ve nikotinamid kombinasyonlarının osteoporoz, diabetes mellitus veya hipertansiyon gibi yaşlı hastalarda açık bir avantajı bulunmaktadır. Sonuçta immünosupresif ajanlar birlikte tetrasiklinle kombinasyon tedavisine geçmek, immünosupresif ajanın hızlıca kesilmesini sağlayabilmektedir.[5]

Pemfigus vulgaris ve pemfigus foliaseusta kortikosteroidlerle birlikte birçok immünomodülatör ve immünosupresif ajanlar kombine olarak kullanılabilmektedir. Tetrasiklin, doksisiklin veya minosiklinle kombine niasinamid (TS/NAM) kullanımı BP'de başarılı bulunmuşken, pemfigus tedavisinde daha az denenmiştir. TS/NAM ilk kez Berk ve Lorincz[10] tarafından BP'de kullanılmıştır, daha sonra Fivenson ve ark.[11]çift kör plasebo kontrollü çalışmada oral kortikosteroid ve TS/NAM kombinasyonunun etkili olduğunu saptamıştır. TS/NAM kombinasyonu BP'de kortikosteroid-azaltıcı ajan şeklinde kullanılmaktadır. Pemfigusta ise sadece 2 olgu serisinde kullanılmıştır. Chaffins ve ark.[12] 1993'te 11 hastada TS/NAM ile 5 tam remisyon, 4 kısmi yanıt ve 2 yanıtsızlık gözlemişken, Alpsoy[13] 1995 yılında 10 hastada 2 tam yanıt, 3 kısmi yanıt ve 5 yanıtsızlık saptamışlardır. McCarty ve Fivenson[5] ise retrospektif olarak, pemfigusta kortikosteroid azaltıcı ajan olarak 20 yıllık TS/NAM deneyimini sunmuşlar ve tüm yeni hastalık aktivasyonlarında %90 oranında TS/NAM kullanımının etkili olduğunu bildirmişlerdir. Hastaların %60 gibi çoğunluğunun etkili bir şekilde TS/NAM kullandığını, ancak 51 hastanın 33'ünün intermittant topikal klobetazol veya oral kortikosteroide ihtiyaç duyduğunu gözlemişlerdir.[5] TS/NAM tedavileri iyi tolere edilip, ciddi yan etki gözlenmemiş ve uzun süreli tedavide kullanılabileceklerini belirtmişlerdir. Hatta 1 hasta 13 yıl gibi bir süre kullanabilmiştir. Tetrasiklinler otoantikor bağımlı bül oluşumunu, IL-1b ve MMP-13 gibi enzimleri azaltarak gösterir. İnflamasyon ve matriks degradasyonunda azalma sonucu büllöz hastalık tedavi edilir.[5] Köckritz ve ark.[6], 76 yaşında pemfigus vejetanslı bir kadın olguyu 100 mg minosiklin, 1500 mg nikotinamid kombinasyonuyla başarılı şekilde tedavi etmişlerdir. Anti-mikrobiyal aktivitesinin yanı sıra, minosiklin anti-inflamatuvar ve immüno modülatör özelliklere de sahiptir. Pemfigus vejetansta nötrofil ve eozinofil kemotaksisi baskılaması dışında, minosiklin/nikotinamid kombinasyonlarının tetrasiklinler gibi kalsiyum iyonlarını bağlayıp anti-desmoglein antikorlarının adezyonunu önlediği de düşünülmektedir.[6]

Chalmers ve ark.'nın[14] 2017 yılında yaptığı 132 BP hastasını içeren çalışmasında 0,5 mg/kg/gün oral prednizolon tedavisi ile 200 mg/gün doksisiklin tedavisini karşılaştırıldığında, doksisiklin tedavisinin kortikosteroid tedavisi kadar etkili olabileceğini saptamışlardır. Üstelik yan etkiler doksisiklin alan grupta daha az saptanarak daha güvenilir bulunmuştur.

YAN ETKİ VE KONTRENDİKASYONLAR

Tetrasiklinlerde mutlak kontrendikasyonlar hipersensitivite, şiddetli hepatik veya renal fonksiyon bozukluğu, gebelik ve emzirmedir. Çocuklarda 8 yaş altında sadece hayatta kalım için önemli durumlarda kullanılabilir. Literatür derlemelerinde hastaların %8 kadarında bulantı, diyare, şişkinlik, kandidiyazis gibi hafif yan etkiler saptanırken, plasebo grubunda bu oran %1 kadar bulunmuştur. Fototoksik reaksiyonlar ise %5 civarında oluşabilir. Tetrasiklin, doksisiklin ve minosiklinle diğer bir sık yan etki de %4 oranında gastrointestinal sistemle ilgili gözlenmiştir. Tüm bu grupta minosiklin en sık yan etkiye neden olmuştur. Tetrasiklinler, şayet yeterli miktarda su ile birlikte alınmazsa, nadiren özefajite ve özofagus ülserine neden olabilir. Minosiklini ortalama 10 ay kullanan (100-200 mg/gün) hastalarda

%13 oranında baş dönmesi, kandidiyasis, gastrointestinal şikayetler, pigmentasyon, kaşıntı, fotosensitivite, ürtiker ve benign intrakraniyal hipertansiyon gibi komplikasyonlar gözlenmiştir. Sadece hiperpigmentasyon 70 gram üzeri kümülatif dozlarda daha sık saptanmış, ancak laboratuvar bozukluklar tespit edilmemiştir. Karaciğerde metabolize olduğundan dolayı, böbrek yetmezliğinde doksisiklin tercih edilir. Minosiklin, tetrasiklin ve doksisiklin hipersensitivite reaksiyonları, serum hastalığı-benzeri reaksiyonlar, organ fonksiyon bozukluklarına nadiren özellikle ilk 4 hafta içinde neden olabilir. Uzun dönem minosiklin tedavisi nadiren lupus eritematozis-benzeri sendrom, otoimmün hepatit, tiroidit, poliarteritis nodoza, eozinofili ve sistemik belirtilerin eşlik ettiği ilaç reaksiyonları, artrit, vaskülit ve hepatite neden olabilir. Hepatit tedavinin ilk haftasında veya özellikle kadınlarda tedaviden 12 ay sonra otoimmün hepatit şeklinde oluşabilir. Minosiklinle-ilişkili lupus eritematozuslu 57 olgu bildirisi olup, tüm hastalarda karaciğer enzimlerinde artış, poliartralji/poliartrit saptanmıştır. Kadınlarda sık gelişip, ortalama tedaviden 19 ay sonra oluşmaktadır. Karaciğer enzimleri ve anti-nükleer antikorlar uzun dönem minosiklin tedavilerinde bakılmalıdır. Özellikle vitamin A ve isotretinoinle birlikte kullanıldığında nadiren intrakraniyal hipertansiyon bildirilmiş olup, baş ağrısı, letarji, bulantı ve çift görme şikayeti yapabilmektedir. Anosmili bir olgu bildirilmiştir. Tetrasiklinlerle alerjik reaksiyonlar nadir olup, fiks ilaç erupsiyonu, ürtiker, anjiyoödem, eritema multiforme, eksfoliyatif dermatit ve anafilaktoid reaksiyon oluşabilir. Günlük kullanılan doza bağlı doksisiklin ve tetrasiklinler UVA dozlarıyla fototoksisiteye neden olabilir. Benzer şekilde foto-onikoliz de oluşabilir. Hastalar bronzlaşma kabinleri ve tatillerde dikkatli olmalı, günlük 100 mg dozda kullanımda bile fototoksisite gelişebileceği konusunda bilgilendirilmelidir. Uzun dalga boyu UVA'dan korunmak için güneş koruyucu kullanımı tavsiye edilmelidir.[7]

NİASİNAMİD

Niasinamidin inflamatuvar süreçlerde serum fosfodiesteraz inhibisyonu, siklik adenozin monofosfat artışı, antijen-IgE indüklenmiş histamin salınımı inhibisyonu ve mast hücre stabilizasyonu, IL-1b, IL-6, IL-8, TNF-alfa, TGF-beta-2 ve makrofaj kemotaktik protein baskılaması sonucu lökosit kemotaksisi ve lenfosit transformasyonunu azaltarak etki gösterdiği düşünülmektedir. TS/NAM kombinasyonu tedavisiyle desmoglein 1 ve 3 titrelerinde azalma tespit edilmiştir. Tetrasiklinlerin kalsiyum iyonu bağlama potansiyeli nedeniyle, pemfigusta anti-desmoglein antikorlarının kalsiyum bağımlı bağlanmasını önlediği ileri sürülmektedir. Bazı yazarlar TS/NAM kombinasyonunun kortikosteroid azaltıcı ajan olarak pemfigusta ilk seçenek olarak kullanılabileceğini ileri sürmektedir. Niasinamidin ciddi yan etkisi bulunmamasına karşın, 3 gram/günden fazla dozlarda karaciğer enzimlerinde artış, bulantı, göğüs yanması ve flushinge yol açabileceği akılda tutulmalıdır.[5]

KAYNAKLAR

1. Konda C, Rao AG. Colchicine in dermatology. Indian J Dermatol Venereol Leprol 2010;76:201-5.
2. Kim JH, Kim SC. Epidermolysis bullosa acquisita. JEADV 2013;27:1204-13.
3. Gupta R, Woodley DT, Chen M. Epidermolysis bullosa acquisita. Clin Dermatol 2012;30:60-9.
4. Sapadin AN, Fleischmajer R. Tetracyclines: Nonantibiotic properties and their clinical implications. J Am Acad Dermatol 2006;54:258-65.
5. McCarty M, Fivenson D. Two decades of using the combination of tetracycline derivatives and niacinamide as kortikosteroid-sparing agents in the management of pemphigus: Defining a niche for these low toxicity agents. J Am Acad Dermatol 2014;71:475-9.
6. Köckritz AV, Stander S, Zeidler C, et al. Successful monotherapy of pemphigus vegetans with minocycline and nicotinamide. JEADV 2017;31:85-8.
7. Ochsendorf F. Systemic antibiotic therapy of acne vulgaris. J Dtsch Dermatol Ges 2006;4:828-41.
8. Kumar A, Sharma PR, Mondhe DM. Potential anticancer role of colchicine-based derivatives: an overview. Anticancer Drugs 2017;28:250-62.
9. Imazio M. Colchicine for pericarditis. Trends Cardiovasc Med 2015;25:129-36.
10. Berk MA, Lorincz AL. The treatment of bullous pemphigoid with tetracycline and niacinamide. A preliminary report. Arch Dermatol 1986;122:670-4.
11. Fivenson DP, Breneman DL, Rosen GB, et al. Niacinamide and tetracycline therapy of bullous pemphigoid. Arch Dermatol 1994;130:753-8.
12. Chaffins M, Collison D, Fivenson D. Treatment of pemphigus and linear IgA dermatosis with nicotinamide and tetracycline:a review of 13 cases. J Am Acad Dermatol 1993;28:998-1000.
13. Alpsoy E. Is the combination of tetracycline and nicotinamide alone effective in pemphigus? Arch Dermatol 1995;131:1339-40.
14. Chalmers JR, Wojnarowska F, Kirtschig G, et al. A randomised controlled trial to compare the safety, effectiveness and cost-effectiveness of doxycycline (200 mg/day) with that of oral prednisolone (0.5 mg/kg/day) for initial treatment of bullous pemphigoid: the Bullous Pemphigoid Kortikosteroids and Tetracyclines (BLISTER) trial. Health Technol Assess 2017;21:1-90.

5-2j

OMALİZUMAB

Tamer İrfan KAYA

ÖZET

Omalizumab humanize rekombinant IgG yapısında bir anti-IgE monoklonal antikordur ve IgE'nin patogenezinde rol oynadığı çeşitli hastalıkların tedavisinde kullanılmaktadır. Şimdilik astım ve kronik spontan ürtikerin tedavisinde onay almıştır. Büllöz pemfigoid hastalarının çoğunda IgE yüksekliği tespit edilmektedir. Hastaların %70'inde BP180'nin NC16A epitopunu hedefleyen spesifik IgE otoantikorlarının mevcut olduğu gösterilmiştir. Bu IgE otoantikorlarının fonksiyonel olduğunu düşündüren insan ve hayvan çalışmaları mevcuttur. Bu yüzden son yıllarda omalizumab büllöz pemfigoid tedavisinde olgular bazında kullanılmış ve etkili olduğuna dair sonuçlar bildirilmiştir.

GİRİŞ

Omalizumab humanize (kimerik insan-fare) rekombinant IgG yapısında bir anti-IgE monoklonal antikordur ve spesifik olarak serbest IgE'nin Fc bölgesine bağlanır. Fc bölgesi IgE'nin mast hücreleri ve bazofiller üzerindeki reseptörü olan FcεR1'e bağlandığı bölgedir. Böylece omalizumab serbest IgE'ye bağlanarak onun mast hücreleri ve bazofillere bağlanmasını engeller. Omalizumab dolaşımdaki IgE'lere bağlanınca serbest IgE azalır, buna bağlı mast hücre/bazofil degranülasyonunda bir azalma olur ve başta histamin olmak üzere bu hücrelerden salınan mediatörlere bağlı gelişen reaksiyonlar azalır. Ayrıca oluşan omalizumab-IgE immün komplekslerinin alerjenlere yapışarak onları da tükettiği (alerjen sekestrasyonu) düşünülmektedir. Omalizumab tedavisinin geç etkileri arasında hücreler üzerindeki FcεR1 reseptörlerinin down regülasyonuna yol açması ve Th2 alerjik yanıt ve eozinofil aktivasyonunu azaltması olduğu düşünülmektedir. Sonuçta ana etkisi IgE'ye bağlı reaksiyon yolağını bloke etmesidir.[1-4] Omalizumab 2003 yılından beri astım hastalığının tedavisinde, 2009 yılından beri 6-12 yaş arası pediatrik astım hastalarında, 2014 yılından beri ise tedaviye dirençli kronik spontan ürtiker tedavisinde (12 yaş üstü hasta grubunda) onaylı bir biyolojik ajandır. Tedavi onayı olmamakla birlikte IgE'nin patogenezinde rol oynadığı büllöz pemfigoid hastalarının tedavisinde olgu bazında başarılı sonuçlar bildirilmiştir.[5-7]

FARMAKOLOJİ

Subkütan uygulama sonrası ortalama biyoyararlanımı %62'dir. Serum pik konsantrasyonuna tek bir dozun subkütan uygulanmasından ortalama 6-8 gün sonra ulaşılmaktadır. Ürtiker hastalarında serbest IgE injeksiyondan sonraki 3. günde en düşük seviyeye düşmektedir. Astım hastalarında önerilen dozlarda uygulamalarda serbest IgE %96 üzerinde azalmaktadır. Eliminasyonu endojen IgG gibi karaciğerden ve IgE ile kompleks oluşturma şeklinde olmaktadır. Terminal eliminasyon yarı ömrünün 24 gün olduğu tahmin edilmektedir.[1,8]

Bozulmuş renal ve hepatik fonksiyonların omalizumabın farmakokinetiği üzerindeki etkileri üzerine herhangi bir araştırma yapılmamıştır. Fakat klinik dozlarda omalizumab klirensi başlıca retiküler endotel sistem üzerinden olduğu için renal veya hepatik yetmezlik durumunda klirensinde değişiklik olması pek olası değildir. Bu hastalar için özel bir doz ayarlaması önerilmemesine rağmen, omalizumab kullanırken dikkatli takip yapılmalıdır. Sitokrom P450 enzimleri, protein bağlama mekanizmaları omalizumabın klirensinde yer almadığı için omalizumabın ilaç etkileşim potansiyeli çok azdır. Omalizumab ile aşı etkileşim çalışmaları yapılmamıştır. İlaç buzdolabında 2 ile 8 derece arasında saklanmalıdır.[8,9]

POZOLOJİ

Dermatolojik bir hastalık olan kronik spontan ürtikerde 300 mg/ay olarak kullanım onamı almıştır yaş, cinsiyet, kilo, IgE seviyesi ile doz ayarlamasına gerek yoktur. Astım hastalarında ise doz ayarlaması hastanın kilosuna ve IgE seviyesine göre hazırlanan nomograma bakılarak yapılır. Astım hastalığında Amerika ve Avrupa arasında doz yaklaşım farkı mevcuttur. Amerika'da FDA omalizumabı 2 veya 4 haftada bir 75-375 mg doz aralığında öneren bir dozaj tablosu hazırlamıştır. Avrupa Medikal Ajansı (EMA) ise 2 veya 4 haftada bir 75-600 mg doz aralığında öneren bir dozaj tablosu hazırlamıştır. Ülkemizde astım hastalarında EMA'nın hazırladığı doz şeması kullanılmaktadır (Tablo 1).[8-9] Büllöz pemfigoid tedavisinde standart bir dozlama tanımlanmamıştır, ama olgu sunumlarında genellikle ürtiker tedavisinden daha yüksek ve/veya sık dozlar kullanılmıştır. Bazı olgularda astım doz şemasındaki dozlara göre tedavi verilmiştir. Klinik seyire göre yanıtın az olduğu durumlarda ilacın dozu veya uygulama sıklığı artırılabilir. Omalizumabın önerilen maksimum dozu iki haftada bir 600 mg'dir. Yaşı 65'in üzerindeki hastalarda omalizumab kullanımı hakkında sınırlı veri mevcuttur. Ancak yaşlı hastaların, genç erişkin hastalardan farklı bir doz almasını gerektirecek bir bilimsel kanıt bulunmamaktadır. Omalizumabın 6 yaşın altındaki çocuklarda güvenirliği ve etkinliği çalışılmamıştır. Gebelikte omalizumab kullanımıyla ilgili sınırlı veri mevcuttur. Hayvan çalışmaları, üreme toksisitesine ilişkin doğrudan veya dolaylı zararlı etki bildirmemiştir. Omalizumab plasental bariyerden geçer ve fetusa zarar verme potansiyeli tam olarak bilinmemektedir. Çok gerekmedikçe gebelik sırasında kullanılmamalıdır. Omalizumabın insan sütüne geçip geçmediği bilinmemektedir. İnsan olmayan primatlardaki mevcut veriler, omalizumabın süte geçtiğini göstermiştir. Emzirme sırasında omalizumab verilmemelidir. İnsanlarda çalışma olmamasına rağmen hayvan çalışmalarında genotoksisite ve fertilite üzerine olumsuz etki bildirilmemiştir.[8,9]

Omalizumab uzun süreli bir tedavi gerektirmektedir. Tedavinin kesilmesi genel olarak serbest IgE düzeylerinin yükselmesine ve bununla ilişkili semptomların tekrar ortaya çıkmasına neden olur.

Sadece subkütan uygulama yapılmalıdır. İntravenöz veya intramüsküler yolla uygulanmamalıdır. 150 mg ilaç için önerilen enjeksiyon volümü 1,2 mL'dir. Bunu sağlamak için 18 Gauge uçlu 3 mL'lik bir enjektöre 1,4 mL apirojen steril su çekilerek sulandırma yapılır. Omalizumab preparatı sulandırıldıktan sonra tamamen çözünene kadar yuvarlayarak girdap hareketi yaparak (çalkalamadan) erimesi sağlanmalıdır. İlk başta bu eritme işlemi 1 dakika uygulanır. Daha sonra içinde görünür toz kalmayana kadar 5 dakika aralıklarla 5-10'ar saniye tekrarlanır. Tam erime için 15-20 dakika geçmesi gerekir. Hala görünür partiküller varsa aynı işleme 5 dakikada bir devam edilir (40 dakikada hala erimemiş partiküller varsa o ilaç kullanılmamalıdır). Eritme tamamlandıktan sonra flakon 15 sn dik tutulur, ilaç altta biriktikten sonra 18 Gauge enjektör ucu ile solüsyon çekilir, genellikle 1,2 mL solüsyon enjektöre gelir. Hava kabarcıkları çıkarıldıktan sonra subkütan enjeksiyon için 18 Gauge iğne, 25 Gauge iğne ile değiştirilir ve enjeksiyon uygulanır. İlaç hafif vizköz olduğundan enjeksiyon 5-10 sn sürebilir. Tek lokalizasyondan en fazla 150 mg doz yapılmalıdır. Mesela 375 mg uygulanacaksa, 3 lokalizasyondan uygulanmalıdır.

Tablo 1. On iki yaşından büyük astım hastaları için 4 haftada bir (koyu yazılmış rakam alanı) **ve 2 haftada bir omalizumab doz şeması (Boş kalan alanlar için doz önerisi yapabilecek veri bulunmamaktadır)[9]**

Tedavi öncesi serum total IgE (IU/mL)	Vücut ağırlığı (kg)									
	>20-25	>25-30	>30-40	>40-50	>50-60	>60-70	>70-80	>80-90	>90-125	>125-150
>30-100	**75**	**75**	**75**	**150**	**150**	**150**	**150**	**150**	**300**	**300**
>100-200	**150**	**150**	**150**	**300**	**300**	**300**	**300**	**300**	**450**	**600**
>200-300	**150**	**150**	**225**	**300**	**300**	**450**	**450**	**450**	**600**	375
>300-400	**225**	**225**	**300**	**450**	**450**	**450**	**600**	**600**	450	525
>400-500	**225**	**300**	**450**	**450**	**600**	**600**	375	375	525	600
>500-600	**300**	**300**	**450**	**600**	**600**	375	450	450	600	
>600-700	**300**	225	**450**	**600**	375	450	450	525		
>700-800	225	225	300	375	450	450	525	600		
>800-900	225	225	300	375	450	525	600			
>900-1000	225	300	375	450	525	600				
>1000-1100	225	300	375	450	600					
>1100-1200	300	300	450	525	600					
>1200-1300	300	375	450	525						
>1300-1500	300	375	525	600						

Enjeksiyonlar, kolun deltoid bölgesinden subkütan olarak yapılır. Alternatif olarak, deltoid bölgede uygulanmayı engelleyen herhangi bir sebep varsa enjeksiyon uyluk bölgesinden yapılabilir. [8,9]

YAN ETKİLER

Omalizumabın tek kontrendikasyonu ilaca karşı aşırı duyarlılıktır. Omalizumab kullanırken anafilaktik şok dahil olmak üzere tip I lokal veya sistemik alerjik reaksiyonlar ile karşılaşılabilmektedir. Bu reaksiyonların çoğu omalizumab enjeksiyonundan sonraki ilk 2 saat içinde gerçekleşmektedir. Ancak bazen reaksiyon 2 saatten, hatta 24 saatten bile sonra ortaya çıkabilmektedir. Omalizumab Joint Task Force anafilaksi açısından ilk 3 enjeksiyon sonrası 2 saat, daha sonraki enjeksiyonlardan sonra 30 dakika hastane gözlemi önermektedir. Anafilaktik reaksiyonların tedavisinde kullanılan ilaç ve tıbbi malzemeler, omalizumab tedavisi uygulanan merkezde hali hazırda bulunmalıdır. Hastalara bu tür reaksiyonların mümkün olduğu ve alerjik reaksiyonların ortaya çıkması durumunda derhal tıbbi yardım istemeleri gerektiği bildirilmelidir. Omalizumab ile ilgisi olmayan anafilaksi hikayesi olanlarda özellikle ilaç ve gıda anafilaksisi olanlarda omalizumab uygulamasını takiben anafilaksi gelişme riski daha yüksektir. Astım hastalarının kontrollü çalışmalarında anafilaksi omalizumab grubunda %0,14, kontrol grubunda %0,07 olarak tespit edilmiş. Ürtiker randomize kontrollü çalışmalarında anafilaksi bildirilmemiştir. Bununla birlikte, veri tabanından hesaplanan pazarlama sonrası verilerde, toplam 898 anafilaksi olgusu tespit edilmiştir. Tahmini 566,923 hasta maruziyetine dayanarak, yaklaşık %0,2'lik bir anafilaksi oranı tespit edilmiştir.[8-10]

Omalizumabın da dahil olduğu humanize monoklonal antikorlarla tedavi edilen hastalarda, tip III alerjik geç tip reaksiyonlara bağlı serum hastalığı ve serum hastalığı benzeri reaksiyonlar bildirilmiştir. Başlangıç, tipik olarak, ilk veya sonraki enjeksiyonların uygulanmasından 1-5 gün sonra olmakta fakat bazen daha uzun süre sonra olabilmektedir. Serum hastalığını düşündüren belirtiler arasında artrit/artralji, döküntü (ürtiker veya diğer formlar), ateş ve lenfadenopati sayılabilir. Bu tablonun önlenmesi veya tedavisinde antihistaminikler ve kortikosteroidler kullanılmaktadır. Nadiren de olsa, omalizumabın da dahil olduğu anti-astım tedavisi kullanan hastalarda sistemik eozinofili ve vaskülit gelişimi bildirilmiştir. Bu olaylar sıklıkla oral kortikosteroid tedavisinin azaltılması ile ilişkilidir. Klinik çalışmalarda az sayıda hastada omalizumaba karşı antikorlar tespit edilmiştir, bu antikorlarının klinik önemi henüz aydınlatılamamıştır.[8-10]

IgE bazı helmint infeksiyonlarına karşı immünolojik yanıtta rol alabilmektedir. Helmint infeksiyonu riski yüksek olan hastalarda plasebo kontrollü bir çalışmada omalizumab ile infeksiyon oranında hafif bir artış görülürken, bulaşma, şiddet ve enfeksiyon tedavisine yanıt değişmemiştir. Hastanın anti-helmint tedavisine cevap vermediği bir durum olursa, omalizumab tedavisinin kesilmesi düşünülmelidir.[8,9]

2014 yılında astım hastalarında yapılan geniş bir faz IV çalışmada omalizumab ve non-omalizumab gruplarda 1000 kişi-yıl malignite oranları sırasıyla 16 ve 19,1 olarak tespit edilmiştir. Alt grup analizlerinde omalizumab malignite progresyonu ile ilişkili bulunmamıştır. Astım ve diğer alerjik hastalıklarda 12 yaş ve üstü hastalarda yapılan klinik araştırmalarda, omalizumab ile tedavi edilen hastaların 20/4127'sinde (%0,5) malign neoplazmlar görülürken, kontrol hastalarının 5/2236'sında (%0,2) görülmüştür. Omalizumab ile tedavi edilen hastalarda gözlemlenen malignitelerden, birden fazla kez görülenler meme, melanom dışı deri, prostat, parotis kanserleri ve melanomdur. Beş tane de her biri bir kez ortaya çıkan maligniteler gelişmiştir. Hastaların çoğunluğu 1 yıldan az süre tedavi kullanmıştır. Omalizumaba daha uzun süre maruz kalmanın veya malignite riski yüksek olan hastalarda (örneğin; yaşlı, sigara içen vb.) kullanılmasının etkisi bilinmemektedir.[8,9,11]

Omalizumab biyolojik bir ilaç olmasına rağmen yan etkiler açısından oldukça güvenli bir ilaçtır. Mesela ürtiker randomize kontrollü çalışmalarında yan etki profili genellikle plasebo kontrol grubuna benzer çıkmıştır. Başlıca baş ağrısı ve üst solunum yolu infeksiyonu belirtileri omalizumab grubunda daha fazla saptanmıştır.[12] On iki yaş üstü hastalarda yapılan klinik araştırmalarda en sık bildirilen yan etkiler baş ağrısı ve enjeksiyon bölgesinde ağrı, ödem, eritem ve pruritus da dahil olmak üzere enjeksiyon yeri reaksiyonlarıdır. Altı-on iki yaş arasındaki çocuklarda yapılan klinik araştırmalarda en sık bildirilen yan etkiler baş ağrısı, ateş ve üst abdominal ağrı olmuştur. Yan etkilerin çoğu hafif veya orta şiddette gözlenmiştir. Ender görülen ama bildirilmiş olan diğer yan etkiler arasında farenjit, parazitik infeksiyon, parestezi, uyku hali, yorgunluk, flaşing, postural hipotansiyon, senkop, trombositopeni, sistemik lupus eritematozus, arteriyel tromboembolik olay, bulantı, diyare, saç kaybı gibi yan etkiler mevcuttur.[8-10]

Omalizumab sonrası laboratuvar testlerinde klinik anlamlı bir anomali tespit edilmediği için, hastalara rutin laboratuvar tetkik takibi gerekmemektedir. Dolaşımda omalizumab-IgE kompleksleri oluştuğu için omalizumab kullanan hastanın IgE düzeyi bakılırsa normalden yüksek çıkar. Bu yükseklik tedavinin kesilmesinden sonra 1 yıl kadar devam edebilir. Bu yüzden omalizumab kullanan hastalarda 1 yıl boyunca IgE düzeyi bakılması güvenilir sonuç vermez.[8,9]

Büllöz pemfigoid (BP): BP hastalarının %70'inde BP180'nin NC16A epitopunu hedefleyen IgE otoantikorlarının mevcut olduğu gösterilmiştir. Buna dayanarak omalizumabın hastalığın ürtikeryal evresini bloke edebileceği öne sürülmüştür.[13] Bir başka çalışmada hastaların %41'inde dermoepidermal bileşke boyunca IgE otoantikorlarının lineer birikimi tespit edilmiştir.[14] BP biyopsilerinde yapılan bir çalışmada mast hücrelerinin yüzeyinde hem IgE,

hem de BP180 antijeni tespit edilmiş ve bu hastaların dolaşan bazofillerinin BP180 proteini ile inkübasyonu degranülasyonu tetiklemiştir.[15] Bir fare modelinde sağlıklı kontrollerden ve BP hastalarının serumlarından izole edilen total IgE antikorları ve atimik, çıplak farelere transplante edilmiş insan derisi greftlerine enjekte edilmiştir. Enjeksiyondan 24 saat sonra, BP hastalarından IgE alan tüm insan greftlerinde eritematöz, eleve plaklar ve histopatolojik olarak degranülasyonlu nötrofiller, eozinofiller ve mast hücrelerinin dermal infiltratı izlenmiştir.[16] Tüm bu bulgular omalizumabın BP tedavisinde kullanılmasını mantıklı kılmaktadır. BP'nin omalizumab ile başarılı bir şekilde tedavi edildiği bildirilen ilk olgu 2009'da yayınlanmıştır.[17] Daha sonra sistemik tedavilere dirençli ve çok yüksek IgE seviyeli BP hastalarında omalizumaba çok hızlı yanıt bildiren olgular yayınlanmıştır.[18-20] Yeni yayınlanan 2 olguluk bir yayında, 2 BP hastasına 3 haftada bir 300 mg omalizumab uygulanmış ve her iki hastada da deri lezyonlarında belirgin, kaşıntıda tama yakın düzelme gözlemlenmiştir. Yazarlar omalizumabı kortikosteroid azaltıcı bir adjuvan tedavi olarak önermişlerdir.[21] Buna karşın omalizumaba yeterli yanıt alınamayan olgular da bildirilmiştir.[22-23] Bir seride omalizumab kullanılan ve 42 aya kadar takip edilen 6 BP hastasından, 5 tanesi terapötik fayda görmüştür. Diğer immünosupresiflere ihtiyacın azalması, yeni büllerin engellenmesi, pruritusun azalması ve eozinofilinin dramatik olarak azalması şeklinde değişik terapötik faydalar tespit edilmiştir. Bu olgu serisinde astım nomogramında önerilen dozlar kullanılmıştır.[23] Omalizumab, standart tedavinin başarısız olduğu ciddi bir çocukluk çağı BP olgusunda kullanılmıştır. Beş aylık bebeğe, her 2 haftada bir 100 mg omalizumab uygulanmıştır. Hastalık kontrol altına alınınca çocuğa her 4 haftada bir 100 mg ile devam edilmiştir ve 7 ay sonra omalizumab monoterapisi ile semptomlar tam gerilemiştir.[24]

Sonuç olarak literatürde omalizumaba iyi yanıt veren olgu sunularının sayısı giderek artmaktadır. Bu olgularda birbirinden farklı doz ve sıklıklarda ilaç uygulamaları yapılmıştır. Omalizumab genellikle dirençli olgularda ve IgE'si yüksek olgularda kullanılmıştır. Omalizumabın BP tedavisindeki yeri bu konuda yeni çalışmalar yapıldıkça daha da netleşecektir.

KAYNAKLAR

1. McCormack PL. Omalizumab: A Review of Its Use in Patients with Chronic Spontaneous Urticaria. Drugs 2014;74:1693-9.
2. Baird B, Shopes RJ, Oi VT, et al. Interaction of IgE with its high-affinity receptor structural basis and requirements for effective cross-linking. Int Arch Allergy Appl Immunol 1989;88:23-8.
3. Khan S, Deacock S. Expanding indications of omalizumab therapy in the absence of specific IgE. Allerg Immunol (Madr) 2011;39:189.
4. Chang TW. The pharmacological basis of anti-IgE therapy. Nat Biotechnol 2000;18:157-62.
5. Chia JC, Mydlarski PR. Dermatologic uses of omalizumab. J Dermatolog Treat 2016;7:1-6.
6. Labrador-Horrillo M, Ferrer M. Profile of omalizumab in the treatment of chronic spontaneous urticaria. Drug Des Devel Ther 2015:4909-15.
7. Zazzali JL, Kaplan A, Maurer M, et al. Angioedema in the omalizumab chronic idiopathic/spontaneous urticaria pivotal studies. Ann Allergy Asthma Immunol 2016;117:370-7.
8. https://www.accessdata.fda.gov/drugsatfda_docs/label/2003/omalgen062003LB.pdf
9. European Medicines Agency. Xolair 150 mg powder/solution: summary of product characteristics.http://www.ema.europa.eu/docs/en_GB/document_library/EPAR__Product_Information/human/000606/WC500057298.pdf
10. Zhao ZT, Ji CM, Yu WJ, et al. Omalizumab for the treatment of chronic spontaneous urticaria: a meta-analysis of randomized clinical trials. J Allergy Clin Immunol 2016;137:1742-50.
11. Long A, Rahmaoui A, Rothman KJ, et al. Incidence of malignancy in patients with moderate-to-severe asthma treated with or without omalizumab. J Allergy Clin Immunol 2014;134:560-7.
12. Kaplan A, Ledford D, Ashby M, et al. Omalizumab in patients with symptomatic chronic idiopathic/spontaneous urticaria despite standard combination therapy. J Allergy Clin Immunol 2013;132:101-9.
13. Dimson OG, Giudice GJ, Fu CL, et al. Identification of a potential effector function for IgE autoantibodies in the organ-specific autoimmune disease bullous pemphigoid. J Invest Dermatol 2003;120:784-8.
14. Yayli S, Pelivani N, Beltraminelli H, et al. Detection of linear IgE deposits in bullous pemphigoid and mucous membrane pemphigoid: a useful clue for diagnosis. Br J Dermatol 2011;165:1133-7.
15. Messingham KA, Holahan HM, Fairley JA. Unraveling the significance of IgE autoantibodies in organ-specific autoimmunity: lessons learned from bullous pemphigoid. Immunol Res 2014;59:273-8.
16. Fairley JA, Burnett CT, Fu CL, et al. A pathogenic role for IgE in autoimmunity: bullous pemphigoid IgE reproduces the early phase of lesion development in human skin grafted to nu/nu mice. J Invest Dermatol 2007;127:2605-11.
17. Fairley JA, Baum CL, Brandt DS, et al. Pathogenicity of IgE in autoimmunity: successful treatment of bullous pemphigoid with omalizumab. J Allergy Clin Immunol 2009;123:704-5.
18. London VA, Kim GH, Fairley JA, et al. Successful treatment of bullous pemphigoid with omalizumab. Arch Dermatol 2012;148:1241-3.
19. Yalcin AD, Genc GE, Celik B, et al. Anti-IgE monoclonal antibody (omalizumab) is effective in treating bullous pemphigoid and its effects on soluble CD200. Clin Lab 2014;60:523-4.
20. Gönül MZ, Keseroglu HO, Ergin C, et al. Bullous pemphigoid successfully treated with omalizumab. Indian J Dermatol Venereol Leprol 2016;82:577-9.
21. Balakirski G, Alkhateeb A, Merk HF, et al. Successful treatment of bullous pemphigoid with omalizumab as corticosteroid-sparing

agent: report of two cases and review of literature. J Eur Acad Dermatol Venereol 2016;30:1778-82.

22. Bilgiç Temel A, Bassorgun CI, Akman-Karakaş A, et al. Successful Treatment of a Bullous Pemphigoid Patient with Rituximab Who Was Refractory to Corticosteroid and Omalizumab Treatments. Case Rep Dermatol 2017;9:38-44.

23. Yu KK, Crew AB, Messingham KA, et al. Omalizumab therapy for bullous pemphigoid. J Am Acad Dermatol 2014;71:468-74.

24. Dufour C, Souillet AL, Chaneliere C, et al. Successful management of severe infant bullous pemphigoid with omalizumab. Br J Dermatol 2012;166:1140-2.

5-2k

BESLENME VE DİYET ÖNERİLERİ

Filiz CANPOLAT

ÖZET

Besinlerin pek çok dermatolojik hastalıkta önemli rol oynadığı bilinmektedir. Otoimmün büllöz hastalıklar, genetik zemin ve çevresel faktörlerin etkileşimi ile doğal immün sistemde disregülasyon sonucu oluşur. Dermatitis herpetiformis gibi bir hastalığın patogenezinde besinlerin kesin rol oynadığı bilinirken, pemfigusda olduğu gibi hastalık etyolojisinden muhtemelen sorumlu tutulabilen besinler de mevcuttur. Gluten, dermatitis herpetiformis etyolojisiyle direkt ilişkili olduğu için bu hastaların çok katı glutensiz diyet yapmaları tedavi açısından önemlidir. Glutensiz diyet dermatitis herpetiformis tedavisinde dapson kullanım ihtiyacını azaltırken, kutanöz ve gastrointestinal bulguların da düzelmesine yardımcı olur. Glutensiz diyette yasak olan besinler arpa, buğday, çavdar, yulaf gibi besinlerdir ve hastaların ömür boyu bu besinlerden kaçınmaları gerekmektedir. Dermatitis herpetiformisde glutensiz diyet dışında elemental diyet yapılmasının faydası olabileceği bilinmektedir. Süt ve iyodürlerin de hastalıktan sorumlu olduğu, bu yüzden bu ürünlerin de diyetten çıkarılması gerektiği hastalara belirtilmelidir. Dermatitis herpetiformisde ayrıca selenyum eksikliği görülmüş ancak hastalıkla direkt ilişkili bulunmamıştır. Pemfigusu indüklediğinden şüphelenilen besinler ise tiyol bileşikleri (sarımsak, pırasa, taze soğan), fenoller (karabiber, kırmızı acı biber), taninler (çay, kırmızı şarap, baharatlar), izotiyosiyanatlar (hardal, yaban turpu ve karnabahar) ve fikosiyaninlerdir (deniz yosunu). Bu yazıda diyet ile ilişkisi olduğu bilinen otoimmün büllöz hastalıklar ele alınacak ve beslenme önerileri ayrıntılı bir şekilde sunulacaktır.

GİRİŞ

Dermatolojide, hastanın aldığı besinler ile pek çok deri hastalığının tipik olarak ilişkili olduğu bilinmektedir.[1] Vitaminlerin, minerallerin ve diğer besinlerin immün cevap düzenlenmesinde önemli rol aldıkları ve özellikle de büllöz hastalıklar gibi bazı deri hastalıklarının patogenezi ile ilişkili olduklarının kanıtları giderek artmaktadır.[2] Diyet içeriği bu hastalıkların başlangıcı, ilerlemesi, alevlenmesi ve tedavisi gibi basamaklarda önemli rol oynamaktadır. Bir grup otoimmün büllöz hastalık (OBH) ile diyet içeriği arasındaki ilişki çok iyi bilinmektedir. Söz konusu yiyeceklerin bilinmesi, hastalığın kontrol altına alınmasında medikal tedaviye yardımcı olacaktır.

DERMATİTİS HERPETİFORMİS (DH)

DH, gluten hipersensitivitesine sekonder gelişen papüloveziküler pruritik erupsiyon ile karakterize kronik reküren bir hastalıktır.[3] Gluten hipersensitivitesi ile ilişkisi 1967 yılında Fry[4,5] tarafından tanımlanmış, diyetten glutenin uzaklaştırılması ile kutanöz bulgularda klinik iyileşme görülmesi ilk kez 1973 yılında farkedilmiştir.

DH, Çölyak hastalığının (ÇH) spesifik kutanöz bulgusu olarak düşünülmektedir. Her iki hastalıkta da gluten duyarlılığı mevcut olup, HLA DQ2 ve HLA DQ8 gibi aynı HLA haplotipleriyle güçlü ilişkili oldukları bilinir ve her ikisinde de glutensiz diyetle iyileşme görülür.[6,7]

İntestinal tutulum: DH'de tüm hastalarda glutene karşı intestinal duyarlılık görülürken hastaların yalnızca az bir kısmında ÇH'ye ait bulgular görülür. İntestinal tutulum DH hastalarında sıklıkla asemptomatiktir. Olguların %20 -30'unda steatore görülürken, %10'undan azında ÇH'ye benzer abdominal ağrı, diyare, kramp ve malabsorbsiyon eşlik edebilir.[3] Bu konuda yapılan çalışmalarda, DH'li çocuk hastaların %16'sında kronik diyare, %10'unda demir eksikliği anemisi ve bir hastada gelişme geriliği gösterilmiştir.[8-10] DH'li hastaların ince barsak biyopsileri incelendiğinde, üçte ikisinde intestinal mukozada ÇH'ye benzer şekilde villöz atrofi görüldüğü; üçte birinde ise yalnızca intraepitelyal lenfosit sayısında artış olduğu gözlenmiştir.[11,12]

ÇH'de otoantijenin barsak mukozasındaki doku transglutaminaz (tTG) olduğu, DH'de ise epidermal tTG'nin dominant antijen olduğu bilinmektedir. Genetik yatkınlığı olan bazı ÇH'lerde gluten alımının, neden bazılarında IgA birikimi ile deri bulgularına yol açtığı, diğerlerinde ise değişik derecelerde gastrointestinal semptomların gözlendiği tam olarak bilinmemektedir.[13]

DH ve ÇH olan hastalarda lenfoma gelişimi genel popülasyona göre 5,4 ile 100 kez daha yüksektir.[14,15] Glutensiz diyetin bu komplikasyonu önleyici etkisi olduğu gösterilmiştir. Gastrointestinal traktus ve ilişkili lenf nodlarında lenfoma gelişimi, gluten maruziyetine bağlı uzun süreli lokal lenfosit stimülasyonu sonucu gelişmektedir.[16] Olguların çoğunda non-Hodgkin lenfoma görülürken, B hücreli lenfoma ve Hodgkin hastalığı da rapor edilmiştir. Bazı çalışmalarda ise B hücreli lenfomanın daha ağırlıklı bulunduğu gösterilmiştir.[17]

DİYET ÖNERİLERİ

Glutensiz diyet: Çok sıkı bir şekilde glutensiz diyet yapılması, DH ve ÇH'de tedavinin temelini oluşturur. Gluten, arpa, buğday, yulaf ve çavdarda bulunan bir bitki proteinidir. Glutenin besin değeri çok azdır ve asıl görevi, yapıştırıcı protein gibi görev görerek unun bağlanmasını sağlamak ve ekmeğin dağılmadan pişmesini sağlamaktır. Uluslararası kodeks standardına göre glutensiz diyette <20 ppm gluten düzeyine izin verilirken, çok düşük gluten diyetinde ise <100 ppm gluten içeren ürünlere izin verilmektedir.[13]

Arpa, buğday ve çavdar, tahıl ürünlerinden *Triticeae* ailesindendir. Yulaf ise *Avenae* isminde farklı bir ailedendir. Buğdayın toksik fraksiyonu gliadinler ve glüteninlerdir. Yulafınki ise avenin adı verilen farklı bir proteindir. Toksik olan proteinler, prolamin adı verilen prolin ve glutamindir. Yulaf kaynaklı prolamin, yulaf avenini olarak geçer ve buğday, arpa ve çavdara göre çok daha az prolin içerir. Yulaftaki avenin içeriği %5-15 iken, buğdaydaki gliadin (buğday prolamini) içeriği %40'dır. Bu yüzden günümüzde yulafın, buğday, arpa ve çavdar ile kontamine edilmemesi şartıyla DH hastalarında kullanılabileceği ileri sürülmektedir.[3] Gluten içeren (alımı yasaklanan) ve içermeyen (alımı serbest) yiyeceklerin listesi Tablo 1'de verilmiştir.[18]

DH'de yapılan glutensiz diyet, deri belirtilerinin ve barsak semptomlarının düzelmesi için gereklidir. Tek başına glutensiz diyet, gastrointestinal belirtileri 3-6 ay içinde hafifletirken, deri belirtilerinin komple düzelmesi için 1-2 yıl geçmesi gerekir.[7] Bu diyetin bir diğer faydası da gastrointestinal lenfoma gelişimine karşı koruyucu özelliğinin olmasıdır. Beş yıl glutensiz diyet yapanlarda, malabsorbsiyonun iyileşmesine bağlı barsak mukozasının düzelmesi ile bu etki gözlenir.[3] Glutensiz diyetle ortalama 7-10 yıl sonra dermoepidermal bileşkede IgA antikorlarının kaybolduğu bilinir. Tekrar gluten alımı durumunda ise 12 hafta içinde lezyonların tekrarladığı görülür.[19,20] Bu yüzden glutensiz diyetin ömür boyu yapılması önerilmektedir.[5]

Tablo 1. Glutensiz diyet

İÇECEKLER		
İÇECEK GRUBU	**SERBEST İÇECEKLER**	**YASAKLANAN İÇECEKLER**
	Süt, kahve, salep, ıhlamur, adaçayı, çay, ayran, meyve suları, limonata, gazoz, kolalı içecekler	Boza ve tüm mayalı içecekler. Alkollü içeceklerden şarap, bira, viski, burbon, cin, buğday rakısı
YİYECEKLER		
YİYECEK GRUBU	**SERBEST YİYECEKLER**	**YASAKLANAN YİYECEKLER**
Et, balık, kümes hayvanları ve sakatatlar	Hepsi	Ekmek içi konmuş köfteler, bulgur konmuş kıymalı yemekler, etli pide, etli börek
Yumurta	Hepsi	Hiçbiri
Tahıllar	Pirinç ve unu, mısır unu ve nişastası, patates unu ve nişastası, nohut unu, kestane unu, karabuğday unu, mercimek unu, darı	Buğday, çavdar ve arpa ile yapılmış her türlü yiyecek (makarna, şehriye, kuskus, erişte, tarhana, bulgur, yarma, ekmek, yufka, börek, dondurma külahı, un ile kavrulmuş çerezler)
Kuru baklagiller	Hepsi	Hiçbiri
Sebze-Meyve	Hepsi	Hiçbiri
Çorbalar	Sebze, pirinç, mercimek çorbaları, pirinçle yapılmış yayla çorbası, et ve tavuk suları ile yapılmış çorbalar	Şehriye, un, tarhana, düğün, unlu domates, erişte çorbaları ve her türlü hazır çorba
Yağlar	Tereyağı, margarin ve bitkisel yağlar	Çok yağ katılmış yiyecekler, kaymak, krema
Tatlılar	Buğday ve çavdar unu katılmamış her türlü tatlı, pirinç ve pirinç unu konmuş sütlaç ve muhallebi, sütlü tatlılar, şeker, bal, pekmez, reçel, tahin helvası, marmelat, şerbet, lokum, komposto	Baklava, tulumba, revani, kek ve pastalar, çörek, kurabiye, bisküvi, kraker, gofret, çikolata, irmik helvası, lokma, puding ve her türlü diğer unlu tatlı
Çeşni vericiler	Sirke, salamura, turşu, baharatlar, tuz, domates suyu, ev salçası	Buğday unu katkısı bulunan tüm çeşni maddeleri, hazır salça, ketçap
Süt ürünleri	Süt, yoğurt, peynir	Krema, kaymak

Glutensiz diyetle DH hastalarının %70-100'ünde dapson dozu azaltılabilmekte, %40-70'inde ise dapson tamamen kesilebilmektedir.[21,22] Gluten diyetten tam olarak uzaklaştırılmadığı durumda kutanöz bulgular hafiflese de tam olarak düzelme görülmez. Glutensiz diyet yapan hastalarda tedavide dapson ihtiyacının azaldığı, dozunun en erken 5 ay sonra düşürülebildiği, dapsonun tam olarak kesilmesinin ise 8-48 ay sonra olabildiği bilinmektedir.[23]

Diyetle birlikteyken dapsonun kesilebilme süresi ortalama 25 aydır.[3]

Glutensiz diyet yapan hastalara arpa, buğday ve çavdar yememesi ve bunları içeren yiyeceklerin de yasak olduğu hatırlatılmalıdır. Bu yüzden dışarıda yemek zorunda olanlar, yemekte gluten olup olmadığını öğrenmeli, çok az bir miktar bile gluten alınmış olmasının hastalığı tetikleyebileceği söylenmelidir. Hastalara buğday unu yerine mısır unu nişastası, patates nişastası, pirinç unu veya karabuğday unu kullanabileceği söylenebilir. Diyetin önemine rağmen hastaların uzun süreli diyete uymaları zor olabilir. Hastalara mümkünse diyet destek gruplarına katılmaları önerilebilir. Glutensiz yiyeceklerde paketlerinin üzerinde gluten bulunmadığını gösteren üzeri çizilmiş bir tahıl sapı sembolü bulunur. DH ve ÇH bulunanlar, aldıkları ürünün etiketlerini gluten içeriği açısından dikkatlice incelemeli ve içeriği bilinmeyen ürünleri kesinlikle tüketmemelidir. Diğer bir dikkat edilmesi gereken nokta da, kağıt bardakların kıvrımlarının, posta pullarının yapıştırıcılarının ve çocuk oyun hamurlarının da gluten içerdiğinin unutulmamasıdır. Hastaların bu ürünlere dudaklarını değdirmemesi gerektiği söylenmelidir.[3,18,24]

Glutensiz diyetle sağlanan avantajlar şu şekilde özetlenebilir:[25,26]

a) İlaç tedavisinde doz azaltılması veya ilacın kesilebilmesini sağlar.

b) Gastrointestinal semptomları hafifletir.

c) Erken dönemde hastanın kendini iyi hissetmesini sağlar.

d) ÇH'de lenfoma gelişimine karşı koruyucu etkisi vardır.

Hastaların diyete bağlılığını takipte IgA anti-gliadin, anti-endomisyal ve anti-tTG gibi serolojik testler kullanılabilir. Ancak diyetteki küçük sapmalar bu şekilde tespit edilemez.[16,23]

Elemental diyet: Gluten dışında diğer diyet özellikleri de DH patogenezinde önemli ol oynar. İmmün yanıta neden olan antijenlerin çoğunun tam uzunluktaki proteinler olduğu bilinmektedir. Bu yüzden tam uzunluktaki proteinlerin yerine yalnızca aminoasitlerden oluşan elemental diyetin, teorik olarak antijenik stimülasyona neden olmayacağı ve DH'de faydalı olacağı düşünülmüştür. Elemental diyet, sıvı amino asitler, şekerler, yağlar, vitaminler ve minerallerden oluşur. Bu görüşe uygun yapılan bir çalışmada yüksek doz dapson ihtiyacı olan 5 hastaya ek olarak elemental diyet uygulanmış. Hastaların tamamının 2 hafta içinde tedaviden fayda gördüğü gösterilmiştir.[2]

Başka bir çalışmada elemental diyetle 8 hastanın 6'sında gluten alımından bağımsız olarak hastalık aktivitesinde belirgin klinik iyileşme görülmüştür. Ayrıca gluten alımı sırasında bozulan villüs yapısının yalnızca 2 haftalık elemental diyetle düzeldiği görülmüştür.[27]

Elemental diyetin etkisi hızlı çıkmasına rağmen, uzun süreli tedavi, tadının kötülüğünden dolayı pratik değildir. Elemental diyetteki DH hastası, kademeli olarak protein içeren elemental sıvı diyet (inek sütü ve et), pirinç, patates, tavuk yumurtası, maya ve karabuğday unu içeren temel bir diyete geçilebilir.[28]

Süt: Süt antijenlerinin, DH antijeni gibi görev gördüğü ve bu şekilde DH'yi etkilediği düşünülen iki olgu raporu vardır. Glutensiz diyet yaptığı halde iyileşemeyen bir hastada diyetten süt çıkarıldıktan sonra iyileşme gözlendiği, tekrar süt alımıyla beraber hastalığın tekrarladığı görülmüştür.[29] Glutensiz diyete rağmen semptomları düzelmeyen hastalar olduğu bilinmektedir.[30] Bu durumda laktaz eksikliği düşünülmelidir.[24]

İyodürler: Topikal veya sistemik iyodür alımıyla DH semptom ve bulguları şiddetlenebilir. Potasyum iyodür içeren yama testi uygulama sırasında, sağlam deriye iyodürün temas ettiği yerde, histolojik olarak da DH lezyonlarına benzeyen veziküllerin geliştiği görülür.[31] Potasyum iyodür ve deniz ürünleri gibi iyot içeren yiyeceklerin, iyotla tedavi edilen ya da edilmeyen tiroit hastalarında DH başlamasına neden olduğu ya da alevlendirdiği bilinir.[32,33] Şimdilik DH'de iyodür içermeyen diyetle yapılan bir klinik çalışma yoktur. Glutensiz diyete yanıt vermeyen hastalarda, iyodür içeren tuz ya da balık gibi yiyeceklerin fazla miktarda tüketilme durumu sorgulanmalıdır.[2]

Selenyum: DH hastalarında, selenyum içeren glutatyon peroksidaz enziminin düşük olduğu belirlenmiştir. DH hastaları dapson ile beraber 5 ay boyunca selenyum ve E vitamini ile tedavi edildikleri halde klinik iyileşme gözlenmediği görülmüş. Selenyumun düşük düzeylerinin malabsorbsiyona bağlı olduğu, hastalığın kendisiyle direk ilişkili olmadığı düşünülmüştür.[34]

PEMFİGUS VULGARİS (PV)

PV, genetik zemin ve çevresel faktörlerin etkileşiminin rol aldığı otoimmün bir yanıt sonucu oluşur.[35] Besinsel faktörlerin, hastalığın indüklenmesine neden olan ilaçların kimyasal yapılarına benzerlik göstererek pemfigusun alevlenmesinde rol oynadığına dair klinik kanıtlar mevcuttur.[36,37] Pemfigusun endemik olduğu Brazilya'nın Amazon bölgesi ve Hindistan gibi bölgelerde, pemfigus ve diyet arasında daha sıkı bir bağlantı vardır.[38,39] Pemfigusu indüklediğinden şüphelenilen besinler tiyol bileşikleri (sarımsak, pırasa, taze soğan), fenoller (karabiber, kırmızı acı biber), taninler (çay, kırmızı şarap, baharatlar), izotiyosiyanatlar (hardal, yaban turpu ve karnabahar) ve fikosiyaninlerdir (deniz yosunu).[2,40] Akantolitik potansiyeli ile PV'ye neden olabileceği düşünülen kimyasal bileşikler ve içerdiği besinler Tablo 2'de gösterilmiştir.[1,2,40]

Tiyoller: Tiyol (-SH) grubu içeren ilaçların veya maskelenmiş tiyol gruplarının (-SH grubuna indirilebilen S-S bağı içerenler) pemfigusu indüklediği bilinir.[41] Sarımsak, soğan, pırasa, taze soğan gibi *Allium* cinsine ait bitkiler, moleküler yapılarında tiyol grubu içerirler ve sindirildiğinde

bu gruptaki ilaçlara benzer etki gösterirler.[42] Bununla ilgili, 49 yaşında bir pemfigus hastasının, fazla miktarda sarımsak tüketimine bağlı kliniğinin kötüleştiğini bildiren bir olgu raporu mevcuttur. Sarımsak içermeyen diyetle hastalığın birkaç ay içinde düzeldiği, sarımsak tüketilmesiyle tekrar rekürrens oluştuğu görülmüştür.[36] Başka bir olgu raporunda ise pırasa alımına bağlı pemfigusta oral lezyonların indüklendiği görülürken, pırasa içermeyen diyetle oral lezyonların düzeldiği ve antikor titrelerinde düşme olduğu gözlenmiştir.[37] *İn vitro* yapılan bir çalışmada sarımsağın üç bileşeninin (alilmerkaptan, alilmetilsülfid ve alilsülfid) deri örneklerinde akantolize neden olduğu gösterilmiştir.[43]

Fenoller: Fenollerle topikal olarak kontak temasın, pemfigusu indüklediği gösterilmiştir. Benzoine sekonder alerjik kontak dermatitle ilişkili pemfigus eritematozus olgusu bildirilmiştir.[44] Fenol içeren ilaçların pemfigusu tetikledikleri bilindiği gibi, fenol içeren kimyasal peeling kullanımı sonrası da pemfigus geliştiği gözlenmiştir.[45,46] Hindistan'da pemfigusun erken yaşta başlaması ve yüksek oranda görülmesinin nedeni mango, baladur fıstığı ve karabiber gibi fenol içeren ürünlerin diyetle fazla miktarlarda tüketilmesi ile açıklanabilir.[47] Diğer fenol içeren besinler aspartam, yiyecek katkı maddeleri (koruyucular, renklendiriciler ve baharatlarda), sinnamik asittir (tarçın ve elma, üzüm, portakal, ananas ve domates suyunda bulunur).[40]

Taninler: Taninler, metal iyon şelasyonu, apoptoz indüksiyonu, enzim inhibisyonu ve protein çapraz bağlanması gibi değişik biyolojik etkileri olan polifenolik bileşiklerdir. Taninin, *in vitro* periferik kan lenfositlerinde sitotoksik etki yaptığı ve bu etkinin konsantrasyona ve maruz kalınan süreye bağlı olduğu bilinmektedir.[48] Taninler aynı zamanda nötrofil kemotaktik faktör salınımını artırır.[38] Tanin içeren mango, tembul fıstığı, ahududu, böğürtlen, şeftali, zencefil, ginseng, çay ve kırmızı şarap gibi tanin içeren yiyeceklerin pemfigusu indükledikleri bilinmektedir.[38,39] Endemik pemfigus olarak bilinen Fogo Selvagem'in, fazla miktarda taninin çözünmüş olduğu suların tüketilmesi nedeniyle geliştiği düşünülmektedir.[38] Yüksek tanin içeriğinin suya siyah renk verdiği bilinir ve Amazondaki Rio Negro (Siyah nehir) adını buradan alır. Bu suyun içilmesi, suda yaşayan balıkların yenilmesi veya bu suyla banyo yapılması fazla miktarda taninle maruziyete neden olur.[38] Tanin içeren yiyeceklerin direk pemfigusa neden olduklarını gösteren bir yayın olmasa da *in vitro* çalışmalarda taninlerin akantolize neden oldukları gösterilmiştir.[47]

İzotiyosiyanatlar: İzotiyosiyanatlar, glukozinolatların hidrolizi ile oluşan bir grup kimyasaldır.[49] Glukozinolatlar, ***Cruciferae*** ailesinden hardal, yaban turpu, brokoli, turp, lahana, karalahana, karnabahar ve Brüksel lahanası gibi bitkilerde bulunan, sülfür içeren bileşiklerdir. İzotiyosiyonatlar, alil, benzil veya fenil grubu içerir ve immünolojik olarak aktif veya non-immünolojik olarak tiyol içeren ilaçlara benzer şekilde akantolize neden olur.[39] Alil izotiyosiyanatlar hardal yağının primer bileşenidir ve mukoz membranlarda bül oluşumuna neden olan irritan olarak bilinirler.[50,51] Hindistan'da çok fazla baharat kullanımı olduğu ve bunların yalnızca yemek pişirmede değil aynı zamanda kozmetik amaçlı da kullanıldığı bilinmektedir. Örneğin hardal yağı vücut masajı için olduğu gibi sıklıkla saçlara da uygulanmaktadır.[51]

Fikosiyanin: Fikosiyanin, diyet desteği olarak satılan, *Spirulina platensis* gibi mavi-yeşil deniz yosununda bulunan mavi pigmentli bir proteindir. *Spirulina,* esas olarak doğal immün sistemi stimule eder ve immünomodulatuvar etkilidir.[52] *Spirulina* içeren besin desteği alımının, OBH ile ilişkisi gösterilen 2 yayın mevcuttur.[53,54] İlk yayında, azatiopürin ve prednison ile kontrol altında olan kronik PV'li 57 yaşındaki hastanın, *S. platensis* içeren besin desteği almasıyla şiddetli bir atak görülmüş; bu desteğin kesilmesiyle alevlenmenin düzeldiği gözlenmiştir.[53] Diğer yayında ise, *S.platensis* içeren besin desteği alımına başlamasından 1 yıl sonra pemfigus foliaseus ve büllöz pemfigoid gelişen 82 yaşındaki hastanın, bu desteğin kesilmesi ve 3 aylık prednison tedavisi sonrası belirti ve bulgularında düzelme olduğu gösterilmiştir. [54]

Glutensiz diyet: Bazı pemfigus hastalarında anti-gliadin antikor (AGA) pozitifliğinin tespit edilmiş olması, bu hastalarda glutensiz diyeti gündeme getirmiştir.[55] Yeni başlangıçlı pemfigus ve IgA pemfigusu olan 2 ayrı hastada glutensiz diyet başlandıktan sonra semptom ve bulguların tam remisyona girdiğini belirten bir yayın mevcuttur. Her iki hastada da gluten sensitif enteropatiye ait serolojik bulgular olan IgA-AGA ve IgG-AGA pozitif bulunurken, ÇH'ye ait herhangi bir belirti görülmediği için sessiz gluten duyarlılığı olduğu düşünülmüştür.[56]

Tablo 2. Akantoliz yapma potansiyeli ile pemfigusa neden olabileceği düşünülen kimyasal bileşikler ve içerdikleri besinler[1,2,39]

Kimyasal bileşikler	İçerdiği besinler
Tiyol alil bileşikleri	Sarımsak, soğan, pırasa, taze soğan
İzotiyosiyanatlar	Hardal, yaban turpu, brokoli, turp, lahana, karalahana, karnabahar, Brüksel lahanası
Fenoller	Mango, baladur fıstığı, antep fıstığı, karabiber, kırmızı acı biber, aspartam, yiyecek katkı maddeleri, sinnamik asit
Taninler	Kırmızı acı biber, çay, kırmızı şarap, kiraz, ahududu, böğürtlen, avokado, şeftali, zencefil, ginseng
Fikosyaninler	*Spirulina platensis* içeren besin destekleri

BÜLLÖZ PEMFİGOİD (BP)

BP'nin, besinsel bir faktör ile ilişkisi olduğu bilinmese de Atakan ve ark.[57] diyetteki nikele bağlı dizhidroziform pemfigoidin indüklendiği bir hasta tanımlamışlar ve nikel içermeyen diyetle lezyonların tamamen gerilediğini rapor etmişlerdir. Bazı yazarlar, BP'de AGA bulunduğunu gösterip, bazı BP hastalarının gluten duyarlılığına sahip olduklarını

ileri sürseler de, glutensiz diyetle iyileşme gösteren bir hasta rapor edilmemiştir.[2]

LİNEER IGA DERMATOZU (LAD)

LAD'da gluten sensitif enteropati prevelansı, literatürde değişiklik göstermektedir. Altta yatan gluten sensitif enteropatisi bulunan LAD hastalarında gluten kısıtlaması ile cevap alınabilir. Glutensiz diyet verilen LAD'ı olan 6 hastanın yalnızca 2'sinde yanıt alındığı, ancak lezyonların tam olarak temizlenmediği rapor edilmiştir.[58]

OBH'de beslenme faktörlerinin etkileri Tablo 3'de özetlenmiştir.[2]

Tablo 3. Otoimmün büllöz hastalıklarda beslenme faktörlerinin etkileri[2]

Faktör	Etkileri	Kanıt düzeyi / Yorum
Glutensiz diyet	İlaç ihtiyacını azaltma veya giderme, lenfomaya karşı koruma, DH hastalarında enteropatinin düzelmesi	DH'de kanıtlanmış, diğer otoimmün büllöz hastalıklarda birkaç olgu raporu
Yulaf	Glutensiz diyet yapan DH hastalarında tolere edilebilir	Glutensiz diyetin içermesi çelişkili
Elemental diyet	DH hastalarında ilaca ihtiyacı azaltır, faydalı etkileri vardır	Sınırlı sayıda çalışma ve değişik sonuçlar, uzun dönem tedavi pratik değil
Süt	DH hastalarında diyetten çıkarılması fayda sağlayabilir	Sınırlı sayıda çalışma
İyodürler	DH klinik bulgularını alevlendirebilir veya tetikleyebilir	Olgu raporları, iyot içeren yiyecekleri tüketen hastalarda düşünülebilir
Selenyum	Bazı DH hastalarında düşük düzeydedir	Diyete eklenmesi, DH hastalarında faydalı değil
Tiyoller, fenoller, taninler	Genetik olarak predispoze kişilerde PV ve PF indükleyebilir	Olgu raporu ve mevcut epidemiyolojik bilgi
İzotiyosiyanatlar, fikosyaninler	Endemik pemfigusu tetikler	Olgu raporu ve mevcut epidemiyolojik bilgi

PV: Pemfigus vulgaris, PF: Pemfigus foliaseus, DH: Dermatitis herpetiformis

Pemfigus gelişimine neden olabilen pek çok faktör olduğu bilinse de, besinsel faktörlerden çok nadiren bahsedilmektedir. Tam olarak hastalığı nasıl indüklediği bilinmese de hastalığın gelişimi ve alevlenmesinde besinsel faktörlerin etyolojide muhtemel rolünün olduğuna dair kanıtlar artmaktadır. Bu yüzden pemfiguslu hastalarda diyetin zararsız gibi görünmesi aldatıcıdır. Genetik olarak predispoze kişilerde, besinlerle pemfigus indüksiyonu olasılığı unutulmamalıdır. Bu bilgiler ışığında, idiyopatik pemfigus olarak adlandırılan pek çok pemfigus olgusunun, gerçekte yiyeceklerle ilişkili olabileceği bilinmelidir. Sonuç olarak pemfigus hastalarına yüksek düzeyde tiyol, izotiosiyanat, fenol ve tanin içeren yiyecekleri tüketmemeleri öğütlenmelidir.

KAYNAKLAR

1. Ruocco V, Brenner S, Ruocco E. Pemphigus and diet: does a link exist? Int J Dermatol 2001;40:161-3.
2. Fedeles F, Murphy M, Rothe MJ, et al. Clin Dermatol. Nutrition and bullous skin diseases 2010;28:627-43.
3. Clarindo MV, Possebon AT, Soligo EM, et al. DH: pathophysiology, clinical presentation, diagnosis and treatment. An Bras Dermatol 2014;89:865-75.
4. Fry L, Keir P, McMinn RM, et al. Small-intestinal structure and function and haematological changes in DH. Lancet 1967;2:729-33.
5. Fry L, Seah PP, Riches DJ, et al. Clearence of skin lesions in DH after gluten withdrawal. Lancet 1973;1:288-91.
6. Caproni M, Antiga E, Melani L, et al. Italian Group for Cutaneous Immunopathology. Guidelines for the diagnosis and treatment of DH. J Eur Acad Dermatol Venereol 2009;23:633-8.
7. Antiga E, Caproni M. The diagnosis and treatment of DH. Clin Cosmet Investig Dermatol 2015;8:257-65.
8. Gawkrodger DJ, Blackwell JN, Gilmour HM. DH: diagnosis, diet and demography. Gut 1984;25:151-7.
9. Reunala T, Kosnai I, Karpati S, et al. DH: jejunal findings and skin response to gluten free diet. Arch Dis Child 1984;59:517-22.
10. Reunala T, Blomqvist K, Tarpila S, et al. Gluten-free diet in DH. I. Clinical response of skin lesions in 81 patients. Br J Dermatol 1977;97:473-80.
11. Fry L. DH: problems, progress and prospects. Eur J Dermatol 2002;12:523-31.
12. Hall RP III. Progress in dermatology. J Invest Dermatol 1992;99:873-81.
13. Salmi TT, Hervonen K, Kautiainen H, et al. Prevalence and incidence of DH: a 40-year prospective study from Finland. Br J Dermatol 2011;165:354-9.
14. Collin P, Pukkala E, Reunala T. Malignancy and survival in DH: a comparison with coeliac disease. Gut 1996;38:528-30.
15. Sigurgeirsson B, Agnarsson BA, Lindelöf B. Risk of lymphoma in patients with DH. BMJ. 1994;308:13-5.
16. Reunala T. DH. Clin Dermatol 2001;19:728-36.
17. Hervonen K, Vornanen M, Kautiainen H, et al. Lymphoma in patients with DH and their first-degree relatives. Br J Dermatol 2005;152:82-6.
18. Türk Dermatoloji Derneği web sitesi, Glutensiz diyet listesi.
19. Rottmann LH. Details of the gluten-free diet for the patients with DH. Clin Dermatol 1992;9:409-14.
20. Turchin I, Barankin B. DH and gluten free diet. Dermatol Online J 2005;11:6.
21. Reunala T, Salmi TT, Hervonen K. DH: Patognomonic transglutaminase IgA deposits in the skin and excellent prognosis on a gluten-free diet. Acta Derm Venereol 2015; 95: 917-22.
22. Andersson H, Mobacken H. Dietary treatment of DH. Eur J Clin Nutr 1992;46:309-15.
23. Cardones AR, Hall RP 3rd. Management of DH. Dermatol Clin 2011;29:631-5.
24. Parlak AH, Altunay Tuman B. DH ve beslenme. Turkiye Klinikleri J Cosm Dermatol-Special Topics 2014;7:45-8.

25. Bolotin D, Petronic-Rosic V. Dermatitis herpetiformis. Part II. Diagnosis, management, and prognosis. J Am Acad Dermatol 2011;64:1027-33.
26. Ciacci C, Ciclitira P, Hajivassiliou M, et al. The gluten-free diet and its current application in coeliac disease and DH. United European Gastroenterol J. 2015;3:121-35.
27. Kadunce DP, McMurry MP, Avots-Avotins A, et al. The effect of an elemental diet with and without gluten on disease activity in DH. J Invest Dermatol 1991;97:175-82.
28. Van der Meer JB. Gluten-free diet and elemental diet in. DH 1990;29:679-92.
29. Pock-Steen OC, Niordson AM. Milk sensitivity in DH. Br J Dermatol 1970;83:614-9.
30. Hervonen K, Salmi TT, Ilus T, et al. DH refractory to gluten dietary treatment. Acta Derm Venereol 2016;96:82-6.
31. Haffenden GP, Blenkinsoop WK, Ring NP. The potassium iodide patch test in the DH in relation to treatment with a gluten-free diet and dapsone. Br J Dermatol 1980;103:313-7.
32. From E, Thomsen K. DH. A case provoked by iodine. Br J Dermatol 1974;91:221-4.
33. Sciallis GF. Letter: DH and iodine. Br J Dermatol 1976;94:343.
34. Ljunghall K, Juhlin L, Edqvist LE, et al. Selenium, glutathione-peroxidase and DH. Acta Derm Venereol 1984;64:546-7.
35. Ruocco V, Peluso G, Pisani M. Pemphigus vulgaris in only one of two monozygotic twins. J Am Acad Dermatol 1985;12:587-9.
36. Ruocco V, Brenner S, Lombardi ML. A case of diet-related pemphigus. Dermatology 1996;192:373-4.
37. Brenner S, Wolf R. Possible nutritional factors in induced pemphigus. Dermatology 1994;189:337-9.
38. Tur E, Brenner S. The role of the water system as an exogenous factor in pemphigus. Int J Dermatol 1997;36:810-6.
39. Tur E, Brenner S. Diet and pemphigus. In pursuit of exogenous factors in pemphigus and fogo selvagem. Arch Dermatol 1998;134:1406-10.
40. Kaimal S, Thappa DM. Diet in dermatology: Revisited. Indian J Dermatol Venereol Leprol 2010;76:103-15.
41. Brenner S, Bialy-Golan A, Ruocco V. Drug-induced pemphigus. Clin Dermatol 1998;16:393-7.
42. Brenner S, Srebrnik A, Golberg I. Pemphigus can be induced by topical phenol as well as by foods and drugs that contain phenols or thiols. J Cosmet Dermatol 2003;2:161-5.
43. Brenner S, Ruocco V, Wolf R, et al. Pemphigus and dietary factors. In vitro acantholysis by allyl compunds of the genus Allium. Dermatology 1995;190:197-202.
44. Lynfield YLPL, Zimmerman A. Pemphigus erythematosus provoked by allergic contact dermatitis. Occurence many years after thymoma removal. Arch Dermatol 1973;108:690-3.
45. Kaplan RP, Detwiler SP, Saperstein HW. Physically induced pemphigus after cosmetic procedures. Int J Dermatol 1993;32:100-3.
46. Brenner S, Ruocco V, Ruocco E, et al. A possible mechanism for phenol-induced pemphigus. Skinmed 2006;5:25-6.
47. Brenner S, Ruocco V, Ruocco E, et al. In vitro tannin acantholysis. Int J Dermatol 2000;39:738-42.
48. Vincentini-Diaz VEP, Takahashi CS. Action of an extract of Stryphnodendron obovatum Benth seed on rat bone marrow and human lymphocytes. Rev Bras Genet 1993;16:175-85.
49. Wittstock U, Burow M. Tipping the scales-specifier proteins in glucosinolate hydrolysis. IUBMB Life 2007;59:744-51.
50. Gaul LE. Contact dermatitis from synthetic oil of mustard. Arch Dermatol 1964;90:158-9.
51. Tur E, Brenner S. Contributing exogeneous factors in pemphigus. Int J Dermatol 1997;36:888-93.
52. Hirahashi T, Matsumoto M, Hazeki K, et al. Activation of the human innate immune system by Spirulina: augmentation of interferon production and NK cytotoxicity by oral administration of hot water extract of Spirulina platensis. Int Immunopharmacol 2002;2:423-34.
53. Lee AN, Werth VP. Activation of autoimmunity following use of immunostimulatory herbal supplements. Arch Dermatol 2004;140:723-7.
54. Kraigher O, Wohl Y, Gat A, et al. A mixed immunoblistering disorder exhibiting features of bullous pemphigoid and pemphigus foliaceus associated with Spirulina algae intake. Int J Dermatol 2008;47:61-3.
55. Kumar V, Zane H, Kaul N. Serologic markers of gluten-sensitive enterpathy in bullous diseases. Arch Dermatol 1992;128:1474-8.
56. Drago F, Cacciapuoti M, Basso M, et al. Pemphigus improving with gluten-free diet. Acta Derm Venereol 2005;85:84-5.
57. Atakan N, Tuzun J, Karaduman A. Dyshidrosiform pemphigoid induced by nickel in the diet. Contact Dermatitis 1993;29:159-60.
58. Leonard JN, Griffiths CE, Powles AV, et al. Experience with a gluten free diet in the treatment of linear IgA disease. Acta Derm Venereol 1987;67:145-8.

DİZİN

A

Adjuvan tedavi, 69, 110, 223, 229, 239, 240, 248, 254
Akantolitik hücre, 31-41
Akantoliz, 16-18, 36, 43-45, 69, 70, 83, 97, 179, 235
Ankiloblefaron, 126, 134, 160
Ankoring fibriller, 23, 123, 129
Antihistamin, 118, 204, 215, 253
Antijen, 7-9, 15-23, 46, 49, 53, 60-64, 78, 95, 98, 105, 109, 115, 123
    Pemfigus,7, 16-20, 62, 98
    Büllöz pemfigoid, 20-22, 63, 101, 105,
    Büllöz sistemik lupus eritematozus, 155-157
    Dermatitis herpetiformis, 23, 63, 166
    Pemfigoid gestasyones, 23, 115
    Edinsel epidermolizis bülloza, 23, 47, 63, 123
    Müköz membran pemfigoidi, 22, 23, 46, 133,
    Lineer IgA Dermatozu, 24, 49, 149
    Anti-laminin 332 pemfigoidi, 159, 161
    Anti-p200 pemfigoidi, 22, 162
Anti-laminin 332 müköz membran pemfigoidi,
    Epidemiyoloji, 3
    Etiyopatogenez, 15, 22
    Seroloji, 63
    Klinik bulgular, 160
    Tanı, 160
    Ayırıcı tanı, 161
    Tedavi, 161
Anti-p200 pemfigoidi,
    Klinik bulgular, 162
    Tanı, 162
    Ayırıcı tanı, 162
    Tedavi, 162, 163
Antikor, 15-24
Aşılar, 144, 199, 207
Aşırı duyarlılık reaksiyonu, 195
Ayrışma
    İntraepidermal, 43
    Suprabazal, 43- 45
    Subepidermal, 45-47, 117, 123, 129, 135
    Subkorneal, 43, 44
Azatiyopürin,
    Farmakoloji, 224
    Endikasyonları,
        Pemfigus,69, 83, 85-88, 99
        Büllöz pemfigoid, 110
        Pemfigoid gestasyones, 118, 119
        Edinsel epidermolizis bülloza, 130
        Müköz membran pemfigoidi, 136, 138
        Çocukluk çağı kronik büllöz dermatozu, 142, 147
        Lineer IgA Dermatozu, 153
        Anti-laminin 332 pemfigoidi, 161
        Anti-p200 pemfigoidi, 162
    Pozoloji, 225
    İlaç etkileşimleri, 225
    Yan etkileri, 226
    İzlem, 226

B

Bazal membran, 15, 16, 20-24, 54-58, 80, 101, 107, 115, 123, 133, 146, 155, 156, 161
Biyopsi, 43-57
B lenfositler, 16, 20, 87, 88, 100, 166, 203
Bronşiyolitis obliterans, 95, 99, 142
Brunsting-Perry sikatrisyel pemfigoidi, 127, 130, 135, 160
Bukkal mukoza, 125, 126
Burrow solüsyonu, 186
Büllöz pemfigoid,
    Epidemiyoloji, 7, 8
    Etiyopatogenez, 20-22
    Sitoloji, 40
    Histopatoloji, 44, 45
    İmmünofloresan, 53, 55, 57, 58
    Seroloji, 59, 60, 61, 63

Klinik bulgular, 102-105
Tanı, 105-109
Ayırıcı tanı, 109
Tedavi, 109-111
Prognoz, 111
Büllöz pemfigoid 180 antijeni (BP180), 15, 16, 20-24, 111, 115-120, 133, 136, 149, 155, 162, 217, 251, 254
Büllöz pemfigoid 230 antijeni (BP230), 15, 16, 20-24, 46, 60, 61, 63, 64, 98, 101, 105, 108, 109, 116, 133, 162, 217, 230
Büllöz sistemik lupus eritematozus,
Histopatoloji, 47
Klinik bulgular, 155
Tanı, 156
Ayırıcı tanı, 156
Tedavi, 156, 157, 239

Ç

Çocuklar,
Juvenil pemfigus, 142
Paraneoplastik pemfigus, 142
Endemik pemfigus, 142
Juvenil büllöz pemfigoid, 144, 145
Dermatitis herpetiformis, 145
Lineer IgA dermatozu, 146, 147
Çocukluk çağı kronik büllöz dermatozu, 146, 147, 246
Çölyak hastalığı, 23, 64, 165, 257

D

Dapson,
Farmakoloji, 239
Etki mekanizması, 240
Endikasyonları ve kontrendikasyonları,
Pemfigus, 85, 89, 92
Büllöz pemfigoid, 110, 111
Pemfigoid gestasyones, 118
Edinsel epidermolizis bülloza, 130
Müköz membran pemfigoidi, 136, 138
Çocukluk çağı kronik büllöz dermatozu, 142, 145
Lineer IgA Dermatozu, 149, 152, 153
Büllöz sistemik lupus eritematozus, 155-157
Anti-laminin 332 pemfigoidi, 161
Anti-p200 pemfigoidi, 162
Dermatitis herpetiformis, 165, 169
Pozoloji, 241
Yan etkileri, 241, 242
İzlem, 242
İlaç etkileşimleri, 242, 243
Dapson hipersensitivite sendromu, 239, 241, 242
Dermo-epidermal bileşke, 23, 78
Dermatitis herpetiformis,
Epidemiyoloji, 4
Etiyopatogenez, 15, 23
Histopatoloji, 47
İmmünofloresan, 55, 57, 58
Seroloji, 60, 61, 63
Klinik bulgular, 145,146, 166, 167
Tanı, 168
Ayırıcı tanı, 168
Tedavi, 168, 169, 239, 240, 246
Prognoz, 169
Desmoglein, 15, 60, 61, 63, 71, 78, 95, 97, 98, 109, 129, 179, 248, 249
Desmokolin, 15, 16, 20, 78
Desmoplakin, 15, 16, 19, 20, 97, 98
Desmozom, 3, 15-20
Deskuamatif jinjivit, 125, 160
Diabetes mellitus, 6, 127, 138, 165, 167, 168, 248
Diyet,
Pemfigus, 259, 260
Büllöz pemfigoid, 260, 261
Dermatitis herpetiformis,257-259
Lineer IgA büllöz dermatozu, 261
Dizhidroziform pemfigoid, 104-106, 260
Diskeratotik hücre, 44
Doğal immün sistem, 257, 260
Doku transglutaminazı, 15, 23, 61, 166, 168

E

Edinsel epidermolizis bülloza,
Epidemiyoloji, 4
Etiyopatogenez, 15, 23
Histopatoloji, 47
İmmünofloresan, 53, 55, 57
Seroloji, 60, 61, 63
Klinik bulgular, 123-127
Tanı, 127-129
Ayırıcı tanı, 98, 99, 129, 130
Tedavi, 130
Prognoz, 130, 131
Ektropion, 134
Eritema multiforme, 80, 95-100, 104, 105, 136, 118, 146, 150, 157, 161, 196, 215, 223, 230, 242, 249
ELİSA,
Pemfigus, 62, 90, 91, 98
Büllöz pemfigoid, 63, 101, 108, 110
Pemfigoid gestasyones, 63, 116-118
Edinsel epidermolizis bülloza, 63, 123, 129
Müköz membran pemfigoidi, 133
Lineer IgA Dermatozu, 130, 131

Anti-laminin 332 pemfigoidi, 161
Anti-p200 pemfigoidi, 162
Dermatitis herpetiformis, 63
Endemik pemfigus, 77, 142, 260, 261
Envoplakin, 15, 16, 19, 61, 62, 64, 95, 97, 98, 109
Eozinofil, 19-23, 36, 38, 40, 43-49, 107, 117, 129, 130, 135, 145, 155, 160, 162, 168, 194, 196, 240
Eozinofilik spongioz, 20, 44-46, 107
Epidermal bazal membran zonu, 106, 159
Epidermal büyüme faktörü, 175, 178
Epidermal ayrışma,
Suprabazal, 35
Subkorneal, 43, 44
Epidermal transglutaminaz, 15, 23, 61, 63, 166, 168
Epitop, 17, 20-23, 63, 116, 155, 179, 251, 253

F
Farinks, 74, 83, 90, 96, 103, 133, 138
Fenol, 6, 184, 257, 259-261
Fikosiyanin, 257, 259, 260
Floresan mikroskop, 33, 133
Fogo selvage, 3, 5, 69, 77, 142, 260

G
Gebelik,
Pemfigoid gestasyones, 23, 46, 115-120
Siklosporin, 178
Bifosfonatlar, 197
Rituksimab, 206
İVİG, 214
Azatiyopürin, 226
Mikofenolat mofetil, 231
Siklofosfamid, 236
Dapson, 243
Kolşisin, 246
Tetrasiklinler, 248
Omalizumab, 252
Yerel takrolimus, 178
Gelatinaz, 21, 22
Gliadin, 23, 60, 61, 64, 166, 168, 258-260
Glutensiz diyet, 146, 165, 168, 169, 240, 257-261

H
Hailey-Hailey hastalığı, 31, 39, 45, 46, 80
Hematokezya, 74
Hemidesmozom, 3, 15, 16, 20, 22, 152, 159
Herpetiform, 117, 118, 141, 145, 149, 151, 155, 156, 162, 166
Histopatoloji,
İntraepidermal ayrışma
Pemfigus vulgaris, 43, 44
Pemfigus vejetans, 44
Pemfigus foliaseus, 44
Pemfigus eritematozus, 44
IgA pemfigusu,44
Paraneoplastik pemfigus, 44, 45
Pemfigus herpetiformis, 45
Subepidermal ayrışma,
Büllöz pemfigoid, 45, 46
Müköz membran pemfigoid, 46,47
Edinsel epidermolizis bülloza, 47
Anti-p200 pemfigoidi, 47
Büllöz sistemik lupus eritematozus, 47
Liken planus pemfigoides,47
Dermatitis herpetiformis,47, 48
Lineer IgA büllöz dermatozu, 48, 49

I
IgA gammopati, 78
IgA pemfigusu,
Epidemiyoloji, 3
Etiyopatogenez, 20
Histopatoloji, 44, 69
İmmünofloresan, 54
Klinik bulgular, 78, 79
Tedavi, 92, 260
IgA, 3, 4, 6, 7, 15, 20, 22-24, 49, 45, 47, 48, 51, 52, 54, 55, 57,58, 61, 63, 64, 78, 79, 118, 123, 126, 127, 129, 130, 135, 146, 149-153, 156, 157, 166-169
IgA yetmezliği, 83
IgG1, 17, 20, 22, 23, 87, 100, 116, 118, 211
IgG2, 20, 211
IgG3, 20, 22, 116, 211, 212
IgG4, 17, 18, 20, 22, 60, 116, 211, 212
IL-1, 21, 178, 194, 245
IL-1β, 21, 247-249
IL-2, 19, 177
IL-4, 18, 19, 177
IL-5,19- 21, 177
IL-6, 19-21, 178, 194, 249
IL-8, 20, 21, 178,194, 240, 249
IL-14, 21, 22
IL-17, 21, 22
IL-23, 21, 22
INF-γ, 18- 20

İ
İlaca bağlı edinsel epidermolizis bülloza, 127
İlaca bağlı lineer IgA hastalığı, 149, 150-152
İmmünoadsorbsiyon, 111, 130, 217, 219, 220
İmmünoblotting, 61, 63, 98, 129, 156, 161

İmmünopresipitasyon, 40, 60, 61, 64, 97, 98, 136, 159, 161
İmmünofloresan depolanma,
İntersellüler, 54-57, 62
Bazal membran zonu, 56-58
Dermal papilla, 57, 58
İmmün tolerans, 21, 116
İndirekt immünofloresan inceleme, 8, 45, 51, 53, 55, 57, 59, 60, 80, 91, 97, 101, 107, 108, 117, 123, 135, 152
İntegrin, 15, 16, 22, 23, 46, 133, 136, 159, 162, 217
İntravenöz immünoglobulin (İVİG),
Farmakoloji, 212
Etki mekanizması, 212
Pozoloji, 214
Endikasyonları,
Pemfigus, 85, 213
Büllöz pemfigoid, 213
Pemfigoid gestasyones, 214
Edinsel epidermolizis bülloza, 130, 214, 215
Müköz membran pemfigoidi, 137, 213
Çocukluk çağı kronik büllöz dermatozu, 153
Yan etkileri, 214, 215
İribaş hücresi, 31, 34, 35, 37, 40, 41
İyodür, 257, 259, 261

J

Juvenil pemfigus, 142, 204
Juvenil pemfigoid, 144, 145

K

Kandidiyazis, 31, 40, 89, 206, 207, 232, 248
Katarakt, 81, 83,91, 92, 138, 194-196, 198, 195
Kepek banyosu, 184-187
Klorheksidin, 91, 136, 176, 185, 186
Kollajen,
Tip VII, 15, 16, 22, 23, 46, 47, 54, 60, 61, 63, 109, 123, 124, 129, 133, 136, 155, 156, 160, 217
Tip XVII, 16, 149
Kolşisin,
Farmakoloji, 245
Endikasyonları,
Dermatitis herpetiformis, 246
Lineer IgA dermatozu, 246
Edinsel epidermolizis bülloza, 123, 127, 130, 246
Çocukluk çağı kronik büllöz dermatozu,147, 153, 246
Yan etkileri, 246
Kompanzasyon teorisi, 17
Konjonktiva, 32, 33, 47, 126, 127,133-138, 180
Konjunktival hiperemi, 74
Kortikosteroidler,
İntralezyonel, 187
Sistemik, 191-201
Yerel, 176
Kuşing sendromu, 81, 199, 200
Kutanöz pemfigoid,
Epidemiyoloji, 7-9
Etiyopatogenez, 15, 20-22
Sitoloji, 40
Histopatoloji, 45, 46
İmmünofloresan, 53, 57, 58
Seroloji, 60, 61
Klinik bulgular, 102
Tanı, 105-109
Ayırıcı tanı, 109
Tedavi, 109-111
Prognoz, 111

L

Lamina densa, 15, 22, 53, 123, 129, 152, 159, 162
Lamina lusida, 15, 22-24, 47, 53, 54, 129, 161, 162
Lineer IgA dermatozu,
Epidemiyoloji, 4
Etiyopatogenez, 24
Histopatoloji, 48, 152
İmmünofloresan, 55, 57, 152
Seroloji, 61
Klinik bulgular, 150, 151
Tanı, 151, 152
Ayırıcı tanı, 152, 168
Tedavi, 152, 153, 246, 248
Prognoz, 153
Laminin-323, 46, 139, 136, 138, 159-162
Laminin-6, 155
Larinks, 73, 83, 96, 125, 126, 133, 135, 138
Lenfosit,
T, 20, 21, 245
B, 18, 20, 87, 100, 166, 203, 204, 224
Liken planus pemfigoides (LPP),
Histopatoloji, 47
İmmünofloresan, 55, 57, 58
Seroloji, 61
Klinik bulgular, 104, 106
Lupus bant testi, 56, 57, 78

M

Matriks metaloproteinaz (MMP),
MMP-1, 247
MMP-2, 21, 22
MMP-8, 247

MMP-9, 21, 22, 247
MMP-13, 21, 22, 247, 248
Methemoglobinemi, 147, 152, 169, 239-242
Mezar taşı görünümü, 43, 44
Michel-Zeus solüsyonu, 51, 52
Mikofenolat mofetil,
Farmakoloji, 229
Pozoloji, 230, 231
Endikasyonları,
Pemfigus, 84-87, 100
Büllöz pemfigoid, 110
Edinsel epidermolizis bülloza, 130
Müköz membran pemfigoidi, 136, 1438
Çocukluk çağının otoimmün büllöz hastalıkları, 142
Lineer IgA dermatozu, 153
Anti-laminin-332 müköz membran pemfigoidi, 161
Yan etkileri, 231-233
Mitomisin C, 138, 179
Mortalite, 6
Pemfigus, 6, 70, 80- 82, 85, 100, 205
Büllöz pemfigoid, 8, 9, 111
Müköz membran pemfigoidi, 135
Anti-laminin-332 müköz membran pemfigoidi, 161
Anti-p200 pemfigoidi, 163
Multivaryant ELİSA, 61, 63, 64, 109, 129
Müköz membran pemfigoidi,
Epidemiyoloji, 3
Etiyopatogenez, 15, 22, 23
Histopatoloji,46
İmmünofloresan, 55, 57
Seroloji, 61
Klinik bulgular, 133-135
Tanı, 135, 136
Ayırıcı tanı, 136
Tedavi, 136-138
Prognoz, 138
Mukokutanöz pemfigus vulgaris, 69, 71, 73, 82, 83
Multinükleer dev hücre, 31, 35-37, 39

N

Nazal konjesyon, 74
Neonatal pemfigus, 142, 179
Niasinamid, 85, 153, 249
Nikolsky belirtisi, 74-76, 78, 80, 83, 90, 109
Nikotinamid, 110, 119, 178, 179, 241, 248
Nötrofil, 19-24, 36, 38-40, 44-49, 107, 119, 129, 130, 135, 145, 149, 151, 152, 155, 156, 160, 162, 165-169, 194-196, 240, 248
Nötrofilik infiltrasyon, 152, 162

O

Oküler tutulum,
Pemfigus, 179, 180
Müköz membran pemfigoidi, 22, 23, 133, 134, 137, 138
Lineer IgA dermatozu, 151
Anti-laminin-332 müköz membran pemfigoidi, 160, 161
Omalizumab,
Farmakoloji, 251
Pozoloji, 252
Endikasyonları, 253, 254
Yan etkileri, 253
Osteoporoz, 81,83, 91, 92, 138, 167, 194-198, 205, 247
Osteonekroz, 195, 197, 198
Otoimmünite, 15, 16, 21, 155

P

Paraneoplastik pempfigus,
Epidemiyoloji, 3
Etiyopatogenez, 15, 19
Histopatoloji, 44, 45
İmmünofloresan, 53-57
Seroloji, 60-62
Klinik bulgular, 95-97
Tanı,97, 98
Ayırıcı tanı, 98
Tedavi, 99, 100, 206, 207, 219, 223, 230
Prognoz, 100

Paronişi, 73
Pemfigoid,
Anti-laminin 332 müköz membran pemfigoid, 159-161
Anti-p200 pemfigoid, 161-163
Büllöz pemfigoid, 101-111
Liken planus pemfigoides, 106
Müköz membran pemfigoid, 133-138
Pemfigoid gestasyones, 115-120
Pemfigoid gestasyones,
Epidemiyoloji, 3, 4
Etiyopatogenez, 15, 23
Histopatoloji, 46
İmmünofloresan, 55, 57
Seroloji, 60, 61, 63
Klinik bulgular, 116, 117
Tanı, 117, 118
Ayırıcı tanı, 118
Tedavi, 118-120

Prognoz,120
Pemfigoid vejetans, 104- 106
Pemfigus eritematozus,
Epidemiyoloji, 3, 5
Histopatoloji, 44
İmmünofloresan, 53-55
Klinik bulgular, 78
Pemfigus foliaseus,
Epidemiyoloji, 3
Etiyopatogenez, 15, 16
Histopatoloji, 44
İmmünofloresan, 53, 55
Seroloji, 60- 62
Klinik bulgular, 76, 77
Tanı, 80
Ayırıcı tanı, 80
Tedavi, 81-92
Pemfigus herpetiformis,
Epidemiyoloji, 3, 5
Etiyopatogenez, 19, 20
Sitoloji, 35, 39, 41
Histopatoloji, 45
Klinik bulgular, 78
Pemfigus vejetans,
Epidemiyoloji, 5
Histopatoloji, 44
Klinik bulgular, 79
Pemfigus vulgaris,
Epidemiyoloji, 3
Etiyopatogenez, 15-20
Histopatoloji, 43, 44
İmmünofloresan, 53, 55
Seroloji, 60- 62
Klinik bulgular, 70-76
Tanı, 80
Ayırıcı tanı, 80
Tedavi, 81-92
Penisilamin, 6, 9, 70, 78
Peptik ülser, 6, 92, 178, 195, 196, 199, 201
Periplakin, 15, 16, 19, 62, 64, 95, 97, 98
Pilokarbin, 136, 179
Pimekrolimus, 178, 200
Plakoglobulin, 16
Plakofilin, 16
Plazmaferez, 217-219
Plektin, 15, 16, 20, 98
Porfiria kutanea tarda, 124, 129
Potasyum permenganat, 176
Proteomics, 179
Psikoz, 81, 92, 195, 200, 232, 242
Psödoporfirya, 109

R
Ritüksimab,
Farmakoloji, 204
Pozoloji, 204, 205
Endikasyonları,
Pemfigus, 81, 84, 85, 87, 88, 100
Büllöz pemfigoid, 111
Pemfigoid gestasyones, 118, 119
Edinsel epidermolizis bülloza, 130
Çocukluk çağı kronik büllöz dermatozu, 142
Büllöz sistemik lupus eritematozus, 157
Anti-laminin 332 pemfigoidi, 161
Anti-p200 pemfigoidi,162
Yan etkileri, 205-208
Rivanollu gece merhemi, 186
Rozet formasyonu, 36

S
Semblefaron, 134, 135, 160
Ses kısıklığı, 73, 74, 83, 89, 160
Sıçan mesanesi, 53, 56, 57, 60, 97
Sıçan özefagusu, 53, 55
Siklofosfamid,
Pozoloji, 235, 236
Endikasyonları,
Pemfigus, 85, 86, 88, 100
Büllöz pemfigoid, 111
Pemfigoid gestasyones, 118, 119
Edinsel epidermolizis bülloza, 130
Müköz membran pemfigoidi, 136, 138
Yan etkileri, 236
Siklosporin,
Pemfigus, *85, 88, 100*
Pemfigoid gestasyones, 118, 119
Edinsel epidermolizis bülloza, 130
Müköz membran pemfigoidi, 136, 137
Çocukluk çağı kronik büllöz dermatozu, 142, 147, 153
Büllöz sistemik lupus eritematozus, 157
Sistemik kortikosteroidler,
Farmakokinetik özellikleri, 192
Etki mekanizması, 193
Endikasyonları,
Pemfigus, 85, 86
Büllöz pemfigoid, 109, 110
Pemfigoid gestasyones, 118, 119
Edinsel epidermolizis bülloza, 130
Çocukluk çağı kronik büllöz dermatozu, 153

Büllöz sistemik lupus eritematozus, 157
Anti-laminin 332 pemfigoidi, 161
Anti-p200 pemfigoidi,162
Yan etkileri, 196-200
İlaç etkileşimleri, 201
Sistemik lupus eritematozus, 47, 125, 197, 203, 206, 213, 226, 240, 253
Skatrisyel alopesi, 124, 135
Steroid psikozu, 81, 92, 195, 200
Stevens-Johnson sendromu, 62, 95- 97, 99, 150, 161, 206, 207
Streptosit, 36
Sublamina densa, 15, 24, 53, 54, 129, 152
Suprabazal akantoliz, 44, 45
Sülfonamidler, 153, 240, 242, 246
Süt, 92, 178, 199, 206, 240, 252, 258, 259, 261, 268

T
Takrolimus, 85, 89, 111, 136, 177, 178
Tanin, 260, 261
Tetrasiklinler, 247-249
Tip VII kollajen, 15, 16, 22, 23, 46, 47, 54, 60, 61, 63, 109, 123, 124, 129, 133, 136, 155, 156, 160, 217
Tip XVII kollajen, 149
Tiyol, 6, 70, 78, 92, 257, 259-261
Tiyopurin metiltransferaz enzimi, 224, 225
Toksik epidermal nekroliz, 62, 95, 99, 129, 150, 169, 206, 207, 213, 215, 242, 246
Trikiyazis, 138
T lenfositleri, 20, 21, 245
Tuzla ayrışma testi, 129

U
Ultraviyole, 6, 51, 219, 245

Ü
Ürtikeryal lezyon, 45, 52, 78, 101-105, 108, 109
Ürtikeryal vaskülit, 109, 129, 230, 240, 246

V
Vankomisin, 149
Varisella, 45, 46, 232
Viral enfeksiyonlar, 6, 45, 80, 92, 136, 211
Vulvar tutulum, 74, 104, 105, 135, 144, 155

Y
Yan etkiler,
Azatioprin, 226
Dapson, 241, 242
İVİG, 214, 215
Kolşisin, 246
Mikofenolat, mofetil, 231-233
Omalizumab, 253
Ritüksimab, 205-208
Siklofosfamid, 236
Sistemik kortikosteroidler, 196-200
Tetrasiklinler, 248, 249
Yerel kortikosteroidler, 176
Yutma güçlüğü, 74, 126

TÜRK DERMATOLOJİ DERNEĞİ

1968

Sedat Simavi Sokak No: 42-3 Çankaya, Ankara
Tel.: +90 312 441 30 63 Faks: +90 312 441 30 44
E-posta: sekreterya@turkdermatoloji.org.tr
www.turkdermatoloji.org.tr