

Melanom dışı deri kanserlerinde tedavide neler uygulanır?

Deri kanserlerinde birinci tedavi seçeneği cerrahi tedavi yani kanserli kısmın ameliyat ile çıkarılmasıdır. Kanser cerrahisinde birinci amaç kanserli kısımların tamamının çıkarılabilmesidir.

Bunun yanında;

- Elektrokoterizasyon ve küretaj,
- Kriyoterapi,
- Fotodinamik tedavi,
- Topikal kremler (İmiquimod, 5-florourasil gibi) de kullanılabilir.

Eğer cerrahi olarak çıkarılabilmesi mümkün olmayacak kadar genişlemiş ya da kontrol edilemeyecek şekilde diğer bölgelere ya da organlara yayılım olmuşsa, radyoterapi (ışın tedavisi) ve kemoterapi (ilaç tedavisi) gibi diğer yöntemlere başvurulur. Tedavide en önemli noktanın, hekimle uyumlu olup, verilen önerilere uymak olduğu unutulmamalıdır.

“
**Deri hastalığınız
olduğunda
dermatoloğunuza
başvurun.
Derinizi
dermatologlara
emanet edin.**
”

Türk Dermatoloji Derneği

Sedat Simavi Sokak No:42-3 Çankaya Ankara

<http://www.turkdermatoloji.org>



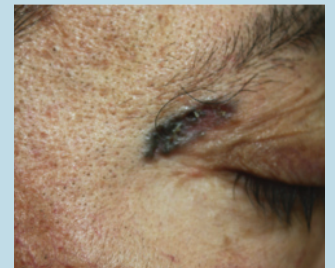
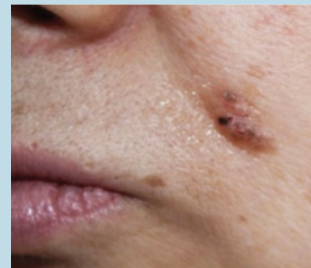Türk Dermatoloji Derneği Hasta Bilgilendirme Broşürü

Melanom Dışı Deri Kanserleri

Melanom dışı deri kanserleri en sık görülen kanser türüdür. Bu grup içinde Bazal hücreli karsinom, Skuamöz hücreli karsinom ve prekanseröz (kansere öncüsü) olan Aktinik keratoz yer alır. Deri kanserlerinden korunmanın en etkili yolu güneşten korunmaktır.

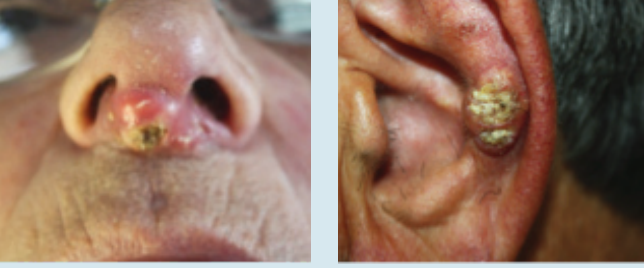Melanom dışı deri kanserleri nasıl görünür?

Bazal Hücreli Karsinom: En çok güneşe maruz kalan deri bölgelerinde görülür. Genelde küçük, kırmızı veya deri renginde, parlak kenarlı bir kabartı gibi belirir ve ilerleyen zamanda yara, kanama ve kabuklanmalar olur. Yavaş büyürler ve vücudun diğer yerlerine hemen hiç yayılmazlar ancak, uzun süre tedavi edilmezlerse derinin bir yaraya dönüşerek alttaki dokulara zarar verebilirler.



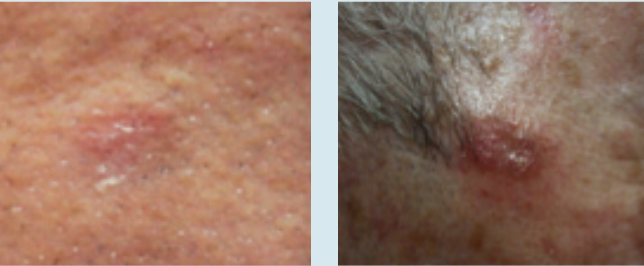
Bazal Hücreli Karsinom

Skumöz Hücreli Kanser: Güneşe maruz kalan bölgelerde sıklıkla baş ve boyunda görülür ve özellikle kulak, dudak ve eller ile kolların arka yüzünde gelişme eğilimindedir. Bazal hücreli karsinoma benzeyebilir ancak daha kabarık ve kabukludur. Skumöz hücreli kanserler tedavi edilmezse alt dokulara geçebilir ve derin yaralara dönüşerek dokulara hasar verebilir. Olguların az bir kısmında da lenf nodlarına ve diğer uzak organlara yayılabilir ve ölümlerle sonuçlanabilir.



Skumöz Hücreli Karsinom

Aktinik Keratoz: Çoğunlukla lezyonlar güneşe maruz kalan bölgelerde, en sık yüz ve el sırtlarında görülür. Sert yüzeyle, üzeri pürüklü hissedebilen küçük pembe, kırmızı ya da kahverengi lekeler şeklindedir. SHK'ya dönüşme potansiyeli nedeniyle tedavi edilmesi gerekir.



Aktinik Keratoz

Tanıda dermoskopi yöntemi yararlı mıdır?

Dermoskop, özel ışık sistemi olan bir büyüteç gibi düşünülebilir. Bu inceleme ile hekim derinin üst tabakalarını detaylı görebilmekte ve daha kolay ve doğru tanı koyabilmektedir.

Melanom dışı deri kanserleri en sık kimlerde oluşur?

Melanoma dışı deri kanserleri ilerleyen yaşla birlikte daha sık görülür. Açık tenli kişilerde daha fazla oluşur, bu kişiler güneşle karşılaştıklarında derilerinde yoğun kızarıklık oluşan ancak bronzlaşmayan kişilerdir.

Risk Faktörleri Nelerdir?

En önemli risk faktörü zararlı güneş ışınlarıdır. Güneşten en çok etkilenenlerin başında çocuklar gelir. Özellikle çocukluğunda çil öyküsü olan ya da sık veya şiddetli güneşe maruz kalan çocuklarda, erişkin çağda deri kanseri gelişme riski daha fazladır. Güneş altında uzun süre vakit geçirenler (iş, hobi, vs); yaz tatillerinde uzun süre güneş banyoları ve solaryuma gidenlerde de risk fazladır.

Ailesinde veya kendinde deri kanseri öyküsü bulunan kişilerde de risk daha fazladır. Bağışıklık sistemi zayıflamış olanlar; organ nakli yapılmış kişiler; güneşe karşı duyarlılık gösteren kalıtsal hastalığı olanlarda deri kanseri gelişme riski daha çoktur.

Melanom dışı deri kanserlerinden ne zaman şüphelenilmeli?

Erken tanı kesin tedavinin ilk ve en önemli adımıdır. Derideki görülebilen bazı değişiklikler kanser açısından uyarıcı olabilir. Deri üzerinde zaman zaman açılıp kapanan bir yara ya da kabarıklık deri kanseri belirtisi olabilir. Buna kaşınma, akıntı, kanama ve kabuklanma eşlik edebilir.

Derideki bir kabartı veya lekenin büyümesi, şeklinde ya da renginde değişiklik olması durumunda veya iyileşmeyen yaralarda dermatoloğa muayene olmalıdır.